

UNIVERSIDAD NACIONAL AUTONOMA DE MEXICO

**FACULTAD DE MEDICINA
DIVISION DE ESTUDIOS DE POSTGRADO
HOSPITAL GENERAL DE MEXICO O.D.
SECRETARIA DE SALUD**

“CITOINMUNOHISTOQUIMICA DEL PTERIGION”

**TESIS DE POSTGRADO
QUE PARA OBTENER EL DIPLOMA DE
LA ESPECIALIDAD EN OFTALMOLOGIA
P R E S E N T A:
DRA. KARLA PAOLA GARCIA CARMONA**

**ASESORES: DRA. GUADALUPE TENORIO GUAJARDO
DRA. MONICA B. ROMERO GUADARRAMA**

MEXICO D. F.

SEPTIEMBRE 2006



Universidad Nacional
Autónoma de México

Dirección General de Bibliotecas de la UNAM

Biblioteca Central



UNAM – Dirección General de Bibliotecas
Tesis Digitales
Restricciones de uso

DERECHOS RESERVADOS ©
PROHIBIDA SU REPRODUCCIÓN TOTAL O PARCIAL

Todo el material contenido en esta tesis esta protegido por la Ley Federal del Derecho de Autor (LFDA) de los Estados Unidos Mexicanos (México).

El uso de imágenes, fragmentos de videos, y demás material que sea objeto de protección de los derechos de autor, será exclusivamente para fines educativos e informativos y deberá citar la fuente donde la obtuvo mencionando el autor o autores. Cualquier uso distinto como el lucro, reproducción, edición o modificación, será perseguido y sancionado por el respectivo titular de los Derechos de Autor.

RESPONSABLE:

Dra. Karla Paola García Carmona
Médico Residente
Servicio de Oftalmología Hospital General de México

TUTORES DE TESIS

Dra. Guadalupe Tenorio Guajardo
Jefe del Servicio de Oftalmología Hospital General de
México

Dra. Mónica B. Romero Guadarrama
Servicio de Patología del Hospital General de México

Dra. Guadalupe Tenorio Guajardo
Jefe del Servicio de Oftalmología Hospital General de
México

AGRADECIMIENTOS

A DIOS

Por darme salud, fortaleza y sabiduría en la vida.

A MI MADRE

Por darme la vida, su apoyo incondicional y enseñarme a Amar.

A MI HERMANO

Por ser un incentivo en la vida.

A MIS MAESTROS

Por su apoyo, amistad, paciencia y enriquecerme de experiencias.

A ENRIQUE

Por estar siempre a mi lado.

AGRADECIMIENTOS

Un agradecimiento muy especial a la Q. M. Herminia Miño De Kaspar del Departamento of Ophthalmology Ludwing-Maximilians-University Munich Germany, y a Georg Hannelore Zimmermanns y a Martin Margarete Meyer- Schwartin Foundation Germany ya que sin su apoyo y financiamiento no hubiera sido posible la realización de este estudio.

AGRADECIMIENTOS

**Al Servicio de Patología del Hospital
General de México**

Por su colaboración en toda la investigación

A los Médicos Patólogos que participaron en la
clasificación y valoración de las piezas quirúrgicas,
especialmente:

Al Dr. Marco Antonio Rodríguez

INDICE

RESUMEN.....	1
INTRODUCCION.....	4
ANTECEDENTES.....	7
ESTUDIO CLINICO.....	14
Justificación.....	14
Hipótesis.....	14
Objetivo.....	14
Diseño y duración.....	14
Material y método.....	14
Población y muestra.....	17
Criterios de inclusión.....	17
Criterios de exclusión.....	17
Criterios de eliminación.....	17
Variables por analizar.....	18
Análisis estadístico.....	19
Aspectos éticos y de bioseguridad.....	19
Instalaciones.....	19
RESULTADOS.....	20
DISCUSIÓN.....	22
CONCLUSIONES.....	26
TABLAS.....	28
GRAFICAS.....	30
FOTOGRAFIAS.....	32
BIBLIOGRAFIA.....	34

CITOINMUNOHISTOQUIMICA DEL PTERIGIÓN

RESUMEN

El pterigión es una proliferación fibrovascular del tejido conjuntival que crece desde la conjuntiva bulbar hacia la córnea.

OBJETIVO

Determinar las características citológicas, histológicas e inmunohistoquímicas determinando triptasa / CD 117 del pterigión de las piezas quirúrgicas de resección de pterigión de agosto 2005 a febrero de 2006.

DISEÑO

Estudio observacional, descriptivo, prospectivo y transversal

METODO

Se realizó estudio de patología, histología, citología e inmunohistoquímica de las piezas quirúrgicas de resección de pterigión del periodo agosto de 2005 a febrero de 2006 del Hospital General de México. A todos los pacientes se les realizó un examen oftalmológico completo e historia clínica.

Se determinó el tipo morfológico clasificado como angiomatoso, fibroso y mixto. La determinación en forma estimativa de la presencia o ausencia de mastocitos con valor de una cruz (escasa), dos cruces (moderada) y tres cruces (abundantes), Así como la presencia o ausencia de epitelio y metaplasia glandular.

Con respecto al estudio inmunohistoquímico se aplicó anticuerpo primario específico para membrana de mastocito (Triptasa – CD117) a una concentración de 1:50, a todas las muestras con epitelio demostrado en la valoración de microscopía de luz y se reportaron como positivo o negativo.

Con los resultados obtenidos en Patología se analizaron los expedientes a 3 meses de evolución buscando recidiva o no recidiva del pterigión.

RESULTADOS

Se valoraron 43 piezas quirúrgicas de pterigión en un lapso de 6 meses, de las cuales 35 se clasificaron con epitelio útil para el estudio citológico, histopatológico y de anticuerpo primario específico para membrana de mastocito (triptasa- CD 117).

Las edades fueron 23 a 70 años con una media de 49.02 años. Con respecto a la clasificación histológica 14 (40%) son de tipo angiomatoso, 11(31.5%) de tipo fibroso y finalmente 10 (28.5%) mixtos

La valoración estimativa de la cantidad de mastocitos obtuvo los siguientes resultados, 4 piezas se encontraron de manera abundante, 4 piezas de manera moderada; 7 se encontraron de manera escasa y finalmente en 20 piezas no se demostró mastocito en la valoración estimativa.

En la inmunohistoquímica con (triptasa-CD 117) 24 (68.57%) fueron positivos, y negativas 11 (31.42%).

De la 35 piezas quirúrgicas con epitelio se encontraron 21 (60%) con metaplasia glandular, 14 fueron triptasa-CD 117 positivos y 7 negativos.

Con respecto a los datos de recidiva de las 35 piezas se encontró lo siguiente en los expedientes correspondientes 22 (62.85%) no se registro recidiva, 8 (22.85%) se registro recidiva y 5 (14.28%) expedientes se encontraban incompletos.

CONCLUSIONES

En la clasificación del tipo histológico se encontraron 40% de tipo angiomatoso, 31.5% de tipo fibroso y finalmente 28.5% mixtos.

Se observó que a mayores elementos vasculares (angiogénesis) aumenta el número de mastocitos y que a menor cantidad de elementos vasculares y células inflamatorias hay más fibrosis.

Hay 60% de metaplasia glandular que pocas veces se ha reportado en estudios previos.

No hay una diferencia entre la recidiva o no del pterigión tratado quirúrgicamente y la presencia de mastocitos por reacción de inmunohistoquímica CD 117, considerando que el tiempo de seguimiento fue corto (3 meses) es probable que se necesite un periodo más prolongado.

INTRODUCCIÓN

El pterigión es una proliferación fibrovascular del tejido conjuntival que crece desde la conjuntiva bulbar hacia la córnea. Recibe su nombre por su aspecto (una pequeña ala), es normalmente triangular, con su base localizada en la periferia y el ápex invade la córnea. Normalmente se hallan en el área interpalpebral. El pterigión puede ser unipolar (solo afecta una parte) o bipolar, cuando afecta tanto la parte temporal como la nasal, aunque normalmente es nasal. También pueden ser unilaterales o bilaterales **(1)**

Hay tres áreas del pterigión: la cabeza, el cuello y el cuerpo. La cabeza del pterigión es un área grisácea, plana y avascular situada en el ápex. En el borde anterior de la cabeza del pterigión, se aprecia una línea de hierro pigmentada epitelial, llamada *línea de Stocker*. El cuello conecta la cabeza y el cuerpo del pterigión, donde se hallan finos neovasos incipientes. El cuerpo del pterigión se localiza en la conjuntiva bulbar con vasos que son rectos y radiales respecto al ápex del pterigión.

Es importante observar la actividad del pterigión puesto que afecta al tratamiento que el cirujano decida emplear. Entre los signos de actividad destaca la presencia de pequeñas opacidades grisáceas en la membrana de Bowman que se anteponen a la cabeza del pterigión, las llamadas islas de Fuchs que, con el tiempo, se multiplican y la protuberancia progresa hacia el centro de la córnea. También son signos de actividad la mayor vascularización, congestión, falta de transparencia y las manchas en el epitelio corneal.

Tan y asociados **(2)** en 1996 clasificaron morfológicamente el pterigión en tres categorías: atrófico, carnosos e intermedio. Plantea que la morfología del pterigión y su carnosidad son factores de riesgo para su recidiva tras la cirugía.

El pterigión se clasifica bajo la categoría de las degeneraciones corneales no involutivas. Actualmente, en los estudios sobre alteraciones ultraestructurales del pterigión, se considera una alteración inflamatoria y proliferativa de la superficie ocular **(3)**. En 1964, Barraquer **(4)** apuntó que la falta de lubricación de la periferia corneal y la microulceración causa lesión limbar que ocasionan la invasión vascular. Por otra parte, Coroneo y asociados **(5)**, plantean que las células madre limbares se modifican con exposición crónica a la luz ultravioleta, por lo que hay una rotura de la barrera limbar que causa la invasión conjuntival del epitelio corneal.

Otro mecanismo que se expone relacionado con las reacciones inmunológicas es una reacción de hipersensibilidad tipo I a elementos irritantes exógenos (polvo, viento, etc.) asociada a una inflamación local que causa un incremento en la producción de IgE **(4)**. Un estudio reciente de Ishioka **(5)** muestra una asociación entre una película lagrimal inestable y el inicio de un pterigión.

En otras investigaciones recientes **(6-9)**, diversos autores han descubierto que hay una sobreproducción de ciertas metaloproteinasas de la matriz (MMP) debido a una estimulación inflamatoria de interleucinas y de factores de necrosis tumoral.

La exposición a la luz ultravioleta (240 a 400nm) sugiere un factor importante en el desarrollo del pterigión; sin embargo existen otros factores importantes como productos químicos, viento, polvo y polen que también contribuye a su desarrollo **(10)** Estudios recientes demostraron expresión anormal de p53 en el epitelio del pterigión que condiciona un crecimiento desordenado más que una degeneración. **(11,12)** Pinkerton menciona la posibilidad de que el proceso inflamatorio relacionado a una hipersensibilidad tipo I contribuye a la patogénesis del pterigión.

Histológicamente el pterigión se ha dividido en tres tipos morfológicos, angiomatoso en el cual el estroma contiene un número significativo de canales vasculares con edema en el espacio intervascular, fibroso el cual el estroma presenta fibrosis de forma predominante con pocos elementos vasculares y el mixto el cual contiene ambos elementos **(13)**

En inmunohistoquímica con anticuerpos para triptasa específico para mastocito, se ha observado incremento de estos en el pterigión comparado con tejido normal de la conjuntiva **(14)**. El mastocito puede ser un factor en la patogénesis del pterigión, jugando un papel importante en la hipersensibilidad tipo I.

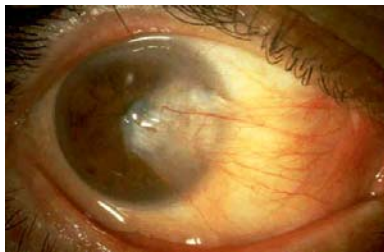Las propiedades biológicas de los mastocitos incluyen la liberación de productos altamente tóxicos, como la proteína básica mayor (PBM), la proteína catiónica eosinofílica (PCE) y radicales libres de oxígeno, eicosanoides, citóquinas con patrón Th2 y factores de crecimiento que inducen el desprendimiento de la células epiteliales y aumento de la permeabilidad vascular **(15)**. Hay 50 millones de mastocitos en el ojo humano, de los cuales hay dos tipos basados en la composición de proteasa neutral. Los MCt que contienen triptasa y que se encuentran en conjuntivitis estacional alérgica y los MCtc contienen triptasa quinasa y se encuentran en queratoconjuntivitis alérgica; en los ojos sanos están en sustancia propia y en un estado alérgico se encuentran en capas más superficiales.

El epitelio superficial puede ser normal o ligeramente displásico. En la cabeza del pterigión se encuentran fibroblastos de la sustancia propia, que están dañados actínicamente y que producen fibras elásticas de neoformación **(16)**. Junto con la producción de las fibras elásticas y de colágeno anormales, también se invade el subepitelio corneal y la membrana de Bowman. Dushku y asociados **(8)**, utilizando tinciones inmunohistoquímicas, mostraron que las células limbares alteradas del pterigión producían ciertos tipos de metaloproteinasas de la matriz que son las encargadas de la disolución del colágeno fibrilar de la membrana de Bowman.

ANTECEDENTES

Al pasar del tiempo, después del enorme desarrollo científico y técnico alcanzado en los últimos años, el pterigión constituye un problema objetivo en la práctica oftalmológica.

El Pterigión es un crecimiento excesivo de tejido fibrovascular de la conjuntiva hacia la cornea de forma triangular. Se localiza horizontalmente en la hendidura interpalpebral tanto del lado nasal como temporal de la córnea. La etiopatogenia del pterigión es determinada por un proceso en el cual hay inflamación crónica extensa, proliferación celular, remodelamiento y angiogénesis lo cual puede llevar a disminución de visión por astigmatismo, obstrucción del eje visual y cicatriz corneal. Es mucho más común en zonas con clima caliente y seco con una prevalencia alta en áreas del ecuador (22%) y de menos del 2 % en latitudes cercanas a los 40 grados. (1)



Tan y asociados (2) en 1996 clasificaron morfológicamente el pterigión en tres categorías: atrófico, carnosos e intermedio.

En el atrófico los vasos episclerales por debajo del cuerpo del pterigión se observan claramente. En los carnosos, el pterigión es grueso y los vasos episclerales debajo del cuerpo del pterigión quedan totalmente escondidos. Los vasos del pterigión están orientados radialmente mientras que los vasos episclerales no lo están. Si los vasos episclerales no se ven claramente o quedan escondidos en parte, se considera intermedio.

El pterigión se clasifica bajo la categoría de las degeneraciones corneales no involutivas. Actualmente, en los estudios sobre alteraciones ultraestructurales del pterigión, lo consideran una alteración inflamatoria y proliferativa de la superficie ocular **(3)**.

En 1964, Barraquer **(4)** apuntó que es la “sequedad” de la periferia corneal y la microulceración causada por la elevación limbar las que ocasionan la invasión vascular corneal. Por otra parte, Coroneo y asociados **(1)**, plantean que las células madre limbares se modifican con exposición crónica a la luz ultravioleta, por lo que hay una rotura de la barrera limbar que causa la invasión conjuntival del epitelio corneal.

Otro mecanismo que se expone relacionado con las reacciones inmunológicas es una reacción de hipersensibilidad tipo I a elementos irritantes exógenos (polvo, viento, etc.) asociada a una inflamación local que causa un incremento en la producción de IgE **(4)**.

Un estudio reciente de Ishioka **(5)** muestra una asociación entre una película lagrimal inestable y el inicio de un pterigión. En otras investigaciones recientes **(6-9)**, diversos autores han descubierto que hay una sobreproducción de ciertas metaloproteinasas de la matriz (MMP) debido a una estimulación inflamatoria de interleucinas y de factores de necrosis tumoral.

Las metaloproteínas de la matriz (MMPs) son una familia de enzimas proteolíticas capaces de desnaturalizar los componentes de la matriz extracelular. La colagenasa 1 (MMP-1), colagenasa 3 (MMP-3), gelatinasa A (MMP-2) y gelatinasa B (MMP-13) y algunos de los inhibidores de tejido como TIMP-1, TIMP-2 y TIMP-3, se han encontrado expresadas en las células basales epiteliales, células del endotelio vascular y en los fibroblastos adyacentes a la membrana de Bowman (MB) que, en condiciones normales es una barrera natural de colágeno que separa el epitelio del estroma. Las MMPs juegan un papel importante en la destrucción de la MB que se observa por debajo del borde de la cabeza del pterigión, además de que

contribuyen a la inflamación, remodelación del tejido y angiogénesis. (7)

La noción de que la alteración de las células epiteliales basales limbares posee un papel en la patogenia del pterigión tiene gran aceptación. Con una alteración focal limbar, que produce una queratinización de la córnea seguida de una inflamación crónica extensa, proliferación celular, remodelación del tejido conjuntival y angiogénesis

El mastocito puede ser un factor en la patogénesis del pterigión, jugando un papel importante en los procesos alérgicos, implicados en una variedad de condiciones con procesos de aumento de la fibrosis como la esclerodermia, cicatriz queloide y penfigoide cicatricial ocular.

Hay 50 millones de mastocitos en el ojo humano, de los cuales hay de dos tipos basados en la composición de proteasa neutral. Los MCt que contienen triptasa y que se encuentran en conjuntivitis estacional alérgica y los MCtc contienen triptasa quinasa y se encuentran en queratoconjuntivitis alérgica; en los ojos sanos están en sustancia propia y en un estado alérgico se encuentran en capas más superficiales. La triptasa tiene efectos de proliferación de fibroblastos y remodelación y la quimasa degrada la matriz extracelular y aumenta la secreción mucosa.

En ausencia de infección u otro tipo de inflamación, los factores principales que se pueden considerar como responsables del aumento local de mastocitos es la exposición crónica a los rayos ultravioleta. Voltaren (13) encontró un número elevado de mastocitos en la piel de ratoncitos expuestos a los rayos ultravioleta. El factor básico de crecimiento de fibroblastos se expresa en el pterigión localizado específicamente en los mastocitos, vasos sanguíneos y epitelio, debido a las características conocidas del factor de crecimiento TGF- β el desempeña un papel importante en la patogénesis del Pterigión.

Estudios histopatológicos del pterigión revelan un engrosamiento y una degeneración elastótica del tejido conjuntival subepitelial. El epitelio superficial puede ser normal o ligeramente displásico que exhibe metaplasma escamosa con incremento de las células Globet o caliciformes. En la cabeza del pterigión se encuentran fibroblastos de la sustancia propia, que están dañados actínicamente y que producen fibras elásticas de neoformación **(16)**.

Junto con la producción de las fibras elásticas y de colágeno anormales, también se invade el subepitelio corneal y la membrana de Bowman. Dushku y asociados **(9)**, utilizando tinciones inmunohistoquímicas, mostraron que las células limbares alteradas del pterigión producían ciertos tipos de metaloproteinasas de la matriz que son las encargadas de la disolución del colágeno fibrilar de la membrana de Bowman.

El incremento de la angiogénesis también se ha reportado como efectos del mastocito, algunos autores sugieren que MMP-7 un tipo de metaloproteínas involucradas en la patogenia del pterigión tiene un rol importante en la angiogénesis del pterigión **(17)** La neovascularización que se presenta en las capas del epitelio del pterigión se relaciona una probable isquemia e incremento en la expresión de factor de crecimiento vasculo endotelial (VEGF), que no se presenta en epitelio de la conjuntivas sanas. **(18)**

El predominio del pterigión aumenta con la edad, pero es más frecuente entre grupos de población entre los 20 y los 50 años, y en los hombres. Varios estudios **(5, 8,19)** señalan que los países más cercanos al ecuador experimentan porcentajes más altos de pterigión.

Probablemente se debe a una mayor exposición al rayo ultravioleta B, el cual se ha relacionado con la alteración de las células madre limbares. Otros factores que lo pueden provocar incluyen el calor, el viento, el polvo y la exposición a ambientes secos. En uno de los estudios epidemiológicos más extensos,

se ha encontrado una correlación entre pterigión, la edad, un período educativo más corto y el trabajo al aire libre. Entre los factores de protección se incluía el uso de gafas de sol y de lentes con corrección visual.

En los casos leves y no inflamados, el pterigión es normalmente asintomático. Sin embargo, en los casos avanzados o de recidiva, puede causar queratopatía epitelial sintomática produciendo lagrimeo reflejo, fotofobia y sensación de cuerpo extraño. Los pterigiones más grandes también pueden reducir la visión provocando astigmatismo irregular o según la regla. Los estudios de Oner y Seitz **(20,21)** han corroborado que una longitud o amplitud de 3 mm del limbo era lo suficientemente importante para provocar astigmatismo. Después de cirugías múltiples por recidiva del pterigión también se han observado casos de diplopía debidos a simbléfaron.

El pterigión debe diferenciarse de otras alteraciones corneales periféricas que presentan similitudes, ya que el tipo de tratamiento puede cambiar la prognosis prevista. Entre ellas debemos descartar los tumores conjuntivales que invaden la córnea (enfermedad de Bowen o carcinoma *in situ*, neoplasia conjuntival intraepitelial, etc.) y el pseudopterigión. En este último la conjuntiva se adhiere a la córnea debido a la inflamación periférica existente desde hace mucho tiempo y a pannus.

Sobre el tratamiento cada cirujano varía su técnica quirúrgica dependiendo de las características de cada paciente. Hoy en día, con el descubrimiento de la importancia de las células madre limbares en el mantenimiento de la estabilidad de la superficie corneal, las intervenciones quirúrgicas y médicas se han centrado en este tema.

Diversas técnicas quirúrgicas han sido realizadas en el tratamiento de pterigión con resultados variables. Actualmente el recubrimiento del defecto con autoinjerto de conjuntiva tiene una baja recidiva y pocas complicaciones. **(22)**. La autoplastia conjuntival es procedimiento empleado con éxito en los últimos

años; con técnicas convencionales la recidiva del pterigión está entre el 20 y 40% **(23, 24)**.

Recientemente el transplante de membrana amniótica ha sido útil en la oftalmología en reconstrucción de defectos conjuntivales y en resecciones de pterigión **(25)** Los porcentajes de recidiva son del 3,8 al 10%.

En un estudio clínico comparativo de casos de pterigión primario y recidivante en los que se utilizó autoinjerto y la técnica de la esclera desnuda, Tan y asociados **(2)**, muestran que la recidiva del pterigión está relacionada con la morfología de éste. Se debe tener en cuenta el estado de la película lagrimal del ojo, ya que la falta de lubricación puede dificultar la cicatrización del ojo, y el estado de la conjuntiva alrededor del ojo afectado y del ojo contralateral cuando se programan autotrasplantes conjuntivales.

Ti y asociados **(26)** subrayan que la curva de aprendizaje y la experiencia del medico con las diferentes técnicas quirúrgicas va a tener una gran variación en el porcentaje de éxito. Por último, las condiciones ambientales a las que se exponga el paciente después de la cirugía (por ejemplo, condiciones de trabajo inadecuados con polvo, calor o exposición al sol), pueden contribuir al éxito o fracaso de la modalidad de tratamiento que se haya elegido **(27)**.

Thoft **(28,29)** introdujo la utilización de *autoinjertos conjuntivales* para la reconstrucción de la superficie ocular. Aunque la técnica pueda ser difícil para un cirujano principiante, sus resultados funcionales y cosméticos la han hecho muy popular para tratar el pterigión primario y secundario. Con esta técnica no se han encontrado otras complicaciones, su única limitación es que no haya disponibilidad de conjuntiva sana en el ojo afectado.

En 1946, Magitot describió por primera vez la *queratoplastia lamelar* como un tratamiento para el pterigión recidivante. Al cubrir los defectos del tejido se suprime la cicatrización del

pterigión recurrente con tejido lamelar corneoescleral del ojo donante y se consigue un efecto «barrera» del crecimiento vascular y del desarrollo de una nueva fibrosis en la superficie corneal **(30)**.

Los tratamientos adyuvantes para prevenir la recidiva del pterigión se pueden clasificar en los que abogan por una reconstrucción anatómica (autoinjerto conjuntival, injerto de membrana amniótica, injerto de mucosa bucal, queratoplastia lamelar o escleroqueratoplastia), y los que utilizan otros agentes físicos (mitomicina, betairradiación, radiación blanda, 5-fluoracilo, tiotepa, daunorubicina, etc.).**(31)**

La recidiva es la complicación más común de la escisión del pterigión. El tiempo óptimo de seguimiento es un año después de la resección del pterigión primario, Puesto que las recidivas ocurren a los pocos meses de la operación, no se puede explicar con la simple exposición a los rayos ultravioletas, se han propuesto otras teorías. Aunque el mecanismo subyacente no se entienda del todo, las teorías recogen mecanismos inmunológicos, neoplásicos y reparadores **(32)**. Actualmente se realizan estudios para determinar el rol de los mastocitos en la etiopatogenia del pterigión y así poder encontrar líneas de investigación sobre terapias potenciales

ESTUDIO CLINICO

- **Justificación**

El pterigión se encuentra entre las 10 primeras causas de consulta del Servicio de Oftalmología del Hospital General de México y su etiología no se encuentra bien determinada, la mayoría se tratan con procedimientos quirúrgicos con gran porcentaje de recidiva, por lo tanto determinar las características citoimmunohistoquímicas del pterigión, nos llevaría a tratamientos profilácticos y terapias potenciales con menos complicaciones y probable disminución de la tasa de recidiva.

- **Hipótesis**

Al ser un estudio descriptivo no cuenta hipótesis

- **Objetivo**

Determinar las características citológicas, histológicas y inmunohistoquímicas determinando triptasa / CD 117 del pterigión de las piezas quirúrgicas de resección de pterigión de agosto 2005 a febrero de 2006.

- **Diseño y duración**

Estudio observacional, descriptivo, prospectivo y transversal

- **Material y Métodos**

Se realizó estudio de patología, histología, citología e inmunohistoquímica de las piezas quirúrgicas de resección de pterigión del periodo agosto de 2005 a febrero de 2006 del Hospital General de México. A todos los pacientes se les realizó un examen oftalmológico completo e historia clínica.

Se determinó el tipo morfológico clasificado como angiomatoso, fibroso y mixto dependiendo de los elementos que predominaran, vasculares, fibrosis o ambos. La determinación en forma estimativa de la presencia o ausencia de mastocitos con valor de una cruz (escasa), dos cruces (moderada) y tres cruces (abundantes), Así como la presencia o ausencia de epitelio y metaplasia glandular. Todo lo anterior con apoyo de médico Patólogo del Servicio y médico residente de oftalmología del Hospital General de México. Con respecto al estudio inmunohistoquímico se aplicó anticuerpo primario específico de membrana para mastocito (Triptasa – CD117) a una concentración de 1:50, a todas las muestras con epitelio demostrado en la valoración de microscopía de luz con reporte positivo o negativo.

Todas las cirugías se efectuaron por diferentes cirujanos del servicio de oftalmología del Hospital General de México con la siguiente técnica: se aplicó anestesia tópica y subconjuntival (lidocaína 2% con epinefrina a una concentración 1: 10,000). Se disecó el ápex del pterigión desde la córnea al limbo con bisturí del nº 15, el cuerpo del pterigión se cortó con tijera de Wescott. Los tejidos episcleral y tenon fueron removidos tanto como fuera posible teniendo precaución de no dañar los músculos adyacentes, quedando la esclera desnuda, la cual se cubría mediante cierre primario, injerto con membrana amniótica o autoinjerto de conjuntiva limbal.

Las piezas quirúrgicas se colocaron en frascos con formol al 10% durante 24 horas y fueron procesadas de la siguiente manera:

Patología

Las piezas quirúrgicas se incluyeron en parafina y se realizaron cortes histológicos de 2 a 3 micras para teñirlos con Hematoxilina-eosina, ácido periódico de Schiff y Giemsa para su observación con microscopía de luz con médico Patólogo del Hospital General de México.

Se valoraron todas las laminillas con médico patólogo del HGM clasificándolas en angiomatoso, fibroso o mixto, cuantificación de mastocitos, así como la presencia o ausencia de epitelio y este epitelio con o sin metaplasia glandular de células caliciformes.

Las muestras que se clasificaron con epitelio se les realizó estudio inmunohistoquímico Triptasa – CD 117 anticuerpo primario específico de membrana para mastocito (Triptasa – CD117) a una concentración de 1:50, valorándolas con microscopía de luz con repote positivo o negativo

Inmunohistoquímica

La técnica utilizada en inmunohistoquímica es la estreptoavidina-biotina, donde inicialmente se desparafina el tejido, inhibe la peroxidasa endógena con metanol y agua oxigenada, se lava y pasa a solución Buffer (fosfato salino), se incuba el tejido en suero normal de carnero, se decanta y se incuba el anticuerpo primario por 18 hrs. a 4°C para posteriormente lavar con solución Buffer (fosfato salino). Se coloca el anticuerpo secundario, marcado con biotina y se lava con solución Buffer, para posteriormente revelar con diaminobencidina. Se lava con agua corriente se contrasta con Hematoxilina de Hill, para posteriormente lavar, deshidratar, pasar a xilol y montar las laminillas correspondientes de cada caso, la técnica es manual.

El anticuerpo monoclonal primario específico para mastocito Triptasa – CD 117 de la Firma comercial Dako LABS Kit (Dako Corporation Calif) una concentración 1:50.

Con los resultados obtenidos en Patología se analizaron los expedientes a 3 meses de evolución buscando recidiva o no recidiva del pterigión.

• Población y muestra

Población: Pacientes que acudieron al Servicio de Oftalmología del periodo agosto de 2005 a febrero de 2006 con diagnóstico de Pterigión, los cuales fueron operados de resección de Pterigión.

Muestra: piezas quirúrgicas de todos los pacientes operados de resección de pterigión que contenían epitelio útil.

• Criterios de inclusión

1. Pacientes con diagnóstico de pterigión
2. Pacientes que firmen la hoja de consentimiento informado para la resección de Pterigión.

- **Criterios de exclusión**
 1. Pacientes que no firmen la hoja de consentimiento informado para la cirugía.
 2. Pacientes con enfermedades sistémicas de la colágena.
 3. Pacientes con conjuntivitis alérgica o atópica.
 4. Pacientes con otra patología de la conjuntiva.
 5. Cirugía ocular previa.

- **Criterios de eliminación**
 1. Que la muestra quirúrgica no tuviera epitelio útil para las pruebas de inmunohistoquímica
 2. Biopsias y frotis insuficientes o mal procesadas

- **Variables por analizar**
 - Edad
 - Sexo
 - Variedad histológica
 - Presencia y ausencia de mastocitos con cantidad estimativa.
 - Metaplasia glandular
 - Reacción positiva o negativa a anticuerpo primario específico de mastocito (triptasa- CD 117)
 - Recidiva o no recidiva del pterigión a 3 meses de la cirugía

- **Cronograma de actividades**
 1. Se tomaron muestras de todos los pacientes operados de cirugía de pterigión del periodo agosto 2005 a febrero de 2006.
 2. Se procesaron las muestras para microscopia de luz para clasificación histológica, presencia estimativa de mastocitos y la presencia de epitelio con o sin metaplasia glandular.

3. Se valoraron las muestras útiles para los estudios citoimmunohistoquímicos en el Servicio de Patología y se valoraron como positivas o negativas al anticuerpo CD 117.
4. Con los resultados obtenidos en el Servicio de Patología se recabaron datos de los expedientes del Servicio de Oftalmología a los tres meses de haber realizado la cirugía de pterigión para valorar recidiva.

- **Análisis estadístico**

Se emplearan medidas descriptivas

- **Aspectos éticos y de bioseguridad**

Se pedirá al paciente que firme la hoja de consentimiento informado para la autorización de la cirugía de resección de pterigión previa información de riesgos y beneficios del procedimiento.

- **Instalaciones**

Consultorios del servicio de Oftalmología del Hospital General de México. Quirófanos del servicio de oftalmología del Hospital General de México. Servicio de patología e inmnohistoquímica del Hospital General de México.

RESULTADOS

Se valoraron 43 piezas quirúrgicas de pterigión en un lapso de 6 meses, de las cuales 35 se clasificaron con epitelio útil para el estudio citológico, histopatológico y anticuerpo primario específico para membrana de mastocito (triptasa- CD 117).

TABLA N° 1

Las edades fueron 23 a 70 años con una media de 49.02 años. Con respecto al sexo la mayoría fueron pacientes femeninos 24 (68.5%) y 11 (31.5%) pacientes masculinos.

GRAFICO N° 1

En la clasificación del tipo histológico de las 35 piezas quirúrgicas de pterigión 14 (40%) son de tipo angiomatoso, 11(31.5%) de tipo fibroso y finalmente 10 (28.5%) mixtos.

GRAFICO N° 2

La valoración estimativa de la cantidad de mastocitos se obtuvo los siguientes resultados, 4 piezas se encontraron de manera abundante 3 angiomatosos y 1 mixto; 4 piezas de manera moderada 1 angiomatosos y 3 mixtos; 7 se encontraron de manera escasa 5 angiomatosos, 1 fibroso y 1 mixto y finalmente en 20 piezas no se demostró mastocito en la valoración estimativa, de los cuales fueron 5 angiomatosos, 10 fibrosos y 5 mixtos **TABLA N° 2**

En la inmunohistoquímica con marcador de anticuerpo primario para membrana de mastocito (triptasa-CD 117) 24 (68.57%) fueron positivos de los cuales 11 son tipo angiomatoso, 6 fibroso y 7 mixto. De las piezas que fueron negativas 11 (31.42%) de los cuales 3 fueron angiomatoso, 5 fibrosos y 3 mixtos **TABLA N° 3**

De la 35 piezas quirúrgicas con epitelio se encontraron 21 (60%) con metaplasia glandular importante **GRAFICO N° 3**

De estas 21 piezas quirúrgicas con metaplasia 14 fueron triptasa-CD 117 positivos y 7 negativos.

Con respecto a los datos de recidiva de las 35 piezas se encontró lo siguiente en los expedientes correspondientes 22 (62.85%) no se registro recidiva, 8 (22.85%) se registro recidiva y 5 (14.28%) expedientes se encontraron incompletos.

De los 22 expedientes que no registraron recidiva 9 (40.90%) fueron angiomatosos, 6 (27.27%) fibrosos y 7 (31.8%) mixtos. En la reacción de Triptasa-CD117, 14((63.63%) se registraron como positivas y 8 (36.37%) como negativas **TABLA N° 4**

De los 8 pacientes que registraron recidiva 4 (50%) son tipo angiomatoso, 3 (37.5%) fibrosos y 1 (12.5%) como mixto, en la reacción inmunohistoquímica Triptasa CD – 117, 5 (62.5%) fueron positivos y 3 (37.5%) negativos. **GRAFICO N° 4**

DISCUSIÓN

El estudio es un análisis prospectivo, transversal y observacional de 35 piezas quirúrgicas de pterigión obtenidas en el Servicio de Oftalmología del Hospital General de México y que fueron sometidos a estudio histopatológico, citológico y de inmunohistoquímica en el Servicio de Patología del mismo hospital para determinar las características citológicas, histológicas y inmunohistoquímicas determinando triptasa / CD 117 del pterigión de las piezas quirúrgicas de resección de pterigión de agosto 2005 a febrero de 2006 con registro de recidiva o no a 3 meses.

En el estudio las edades fueron de 23 – 70 años con una media de 49.02 años en el momento del estudio, la etiopatogénesis del pterigión todavía no se ha encontrado sin embargo la luz ultravioleta es uno de los factores más importantes teniendo mayor incidencia entre 20 y 40 años **(1)** es decir en edad económicamente activa, aunque en el estudio hay más número de mujeres, se ha reportado mayor incidencia en hombres, pero estos acuden menos a una consulta.

En cuanto a la clasificación del tipo histológico 40% fueron de tipo angiomatoso, 31.5% de tipo fibroso y finalmente 28.5% mixtos. De estos el 57% no se encontró mastocitos en forma estimativa de estos el 50% se calificaron como fibrosos; y en los que se clasificaron manera abundante el número de mastocitos 75% fueron angiomatosos, es decir que la actividad inflamatoria probablemente se relaciona con la angiogénesis y probablemente la fibrosis tiene menos celularidad inflamatoria.

Recordando funciones de los mastocitos **(13)** el papel de las citocinas que secreta el mastocito sobre el pterigión son factor de necrosis tumoral (TNF)-alfa, factor básico del crecimiento de fibroblastos (bFGF), factor transformador del crecimiento (TGF)-b, factor de crecimiento derivado de las plaquetas (PDGF) y además la expresión del antígeno HLA- DR en las células epiteliales.

Células plasmáticas, mononucleares e inmunoglobulinas como IgE, IgG, indican un proceso inflamatorio crónico, una reacción de hipersensibilidad tipo I y IV. **(33)**

El estudio de inmunohistoquímica aportó datos muy interesantes, ya que si en la valoración estimativa el 57% no demostró mastocitos, con el anticuerpo primario específico para membrana de mastocitos (triptasa-CD 117) el 68.57 % fueron positivos y solo el 31.4% fueron negativos. Esto nos indica el importante papel que juegan los mastocitos recordando que hay 50 millones de mastocitos en el ojo humano, aumentando en la matriz y en epitelio en los procesos alérgicos **(11,33)** Con lo anterior nos damos cuenta el estudio de Triptasa-CD 117 es ideal para valorar la presencia significativa de mastocitos en la conjuntiva.

Un hallazgo que se encontró valorando las piezas quirúrgicas fue la metaplasia glandular en un 60% y de estas 14 dieron positivas para triptasa (66.6%).

El epitelio superficial puede ser normal o ligeramente displásico que exhibe metaplasia escamosa con incremento de las células Globet o caliciformes. Al encontrar un porcentaje alto de metaplasia escamosa (60%), pensamos que los cambios estructurales que sufre la superficie ocular están encaminados a la protección con aumento en el número de células califormes y como consecuencia aumento de la secreción mucosa en la película lagrimal.

Solomon **(34)** en una revisión sobre las terapias potenciales de tipo médico y no quirúrgico del pterigión, refiere que hay un gen involucrado en los cambios histológicos del pterigión, responsable de la expresión un factor de crecimiento relacionado a la insulina p3 (IGFHP3) y que la falta de regulación de este factor, tiene una fuerte correlación con la presencia de metaplasia, displasia y finalmente cáncer, este factor regula la proliferación celular como ocurre en el Pterigión.

Las mutaciones en la expresión p 53 secundarias a la radiación UV –B que tiene la función de la apoptosis en las células epiteliales limbares del pterigión, tumores y pinguecula **(8)** esto como una probable etiología del Pterigión.

Con respecto a los datos de recidiva de las 35 piezas se encontró lo siguiente 62. 85% no se registro recidiva, 14.28% los expedientes eran incompletos y 22.85% se registró recidiva.

La recidiva es la complicación más común de la escisión del pterigión. El tiempo óptimo de seguimiento es un año después de la resección del pterigión primario, las recidivas ocurren a los pocos meses de la operación, lo cual no se puede explicar con la simple exposición a los rayos ultravioletas, se han propuesto otras teorías **(32)**. La mayoría (62%) no registro recidiva estudio en nuestro, pero se evaluaron solo a 3 meses y cabe la posibilidad que con un tiempo de seguimiento más largo (1 Año) se hubiera presentado crecimiento, también hay que considerar 14 % de los expedientes estuvieron incompletos sin registrar la evolución o los pacientes no regresaron.

De los 22 expedientes que no registraron recidiva 40.90% fueron angiomasos, 27.27% fibrosos y 31.8% mixtos. En la reacción de Triptasa-CD117, 63.63% se registraron como positivos y 36.37% como negativos. En la relación entre la no recidiva y positividad a CD 117 marcador para mastocitos se encontró 64% positivos a mastocitos, lo que nos habla que probablemente el estudio de recidiva tiene que tener más tiempo de seguimiento.

De los 8 pacientes que registraron recidiva 50% son tipo angiomaso, 37.5% fibrosos y 12.5% mixto, en la reacción inmunohistoquímica Triptasa CD – 117, 62.5% fueron positivos y 37.5% negativos.

Al presentarse recidiva a 3 meses del 62.5% con CD 117 positivo, es probable que la presencia de mastocitos influya en los cambios estructurales de crecimiento y de recidiva del pterigión estimulando la liberación de factores de crecimiento y citocinas.

Los pacientes sin recidiva 64% fueron positivos y con recidiva 63% positivos a marcador CD117 para membrana de mastocito. Esto nos habla que no hay una diferencia entre la no recidiva y la presencia de mastocitos, considerando lo ya mencionado el tiempo de seguimiento fue corto (3 meses) y es probable que se deba tener un periodo tiempo más largo.

Algo interesante fue la presencia de metaplasia glandular que se encontró en 21 piezas, de las cuales 13 (62%) fueron positivas a marcador CD 117 y 8 (38%) negativas a marcador CD 117 para mastocitos, lo que nos indica que el aumento de mastocitos puede influir en los cambios estructurales de la glándulas caliciformes o células globet.

CONCLUSIONES

- ❖ Se observó que a mayores elementos vasculares (angiogénesis) aumenta el número de mastocitos y que a menor cantidad de elementos vasculares y células inflamatorias hay más fibrosis.
- ❖ Hay una diferencia en la valoración estimativa y la reacción de inmunohistoquímica para mastocito, encontrando más positividad con anticuerpo específico 69% positivos contra 57% positivos en la valoración estimativa.
- ❖ La metaplasia glandular se encuentra en un alto porcentaje 60% con presencia de mastocito por reacción CD 117 de un 62%, los cambios estructurales de la glándulas caliciformes es un hallazgo histológico interesante que da pauta a nuevas investigaciones.
- ❖ La mayoría (62%) no registró recidiva, pero se evaluaron solo a 3 meses y cabe la posibilidad que con un seguimiento mas largo se presentará crecimiento o datos de recidiva, también hay que considerar que el 14 % de los expedientes estuvieron incompletos sin registrar evolución o los pacientes no regresaron.
- ❖ El tiempo de seguimiento fue corto (3 meses) y es probable que se deba tener mas tiempo de seguimiento. Sin embargo en los que si se presento recidiva a 3 meses el 62.5% tuvieron CD 117 positivo, lo que indica

que probablemente la presencia de mastocitos si influye en los cambios estructurales y crecimiento del pterigi3n.

- ❖ El mastocito desempeña un papel importante en la patog3nesis de pterigi3n, encontrando actualmente procesos bioqu3micos relacionados con el crecimiento de pterigi3n; se estudian medicamentos t3picos que tengan un efecto preventivo o detengan el crecimiento del pterigi3n en etapas tempranas para evitar su recidiva (esteroides, inhibidores de las mastocitos, ciclosporina, inmunomoduladores, inhibidores de VEGF, antimetabolitos, etc.) Y el estudio puede dar las bases de investigaci3n sobre el tratamiento t3pico para el pterigi3n.

TABLA Nº 1

Nº CASO	SEXO	EDAD	TIPO HISTOLOGICO	TRIPTASA CD 117	METAPLASIA GLANDULAR	m	RECIDIVA
1	FEMENINO	68	ANGIOMATOSO	POSITIVO	NO	3	NO
2	FEMENINO	50	ANGIOMATOSO	POSITIVO	NO	1	NO
3	FEMENINO	60	ANGIOMATOSO	POSITIVO	NO	0	NO
4	MASCULINO	69	ANGIOMATOSO	POSITIVO	NO	0	NO
5	MASCULINO	56	MIXTO	POSITIVO	PRESENTE	2	INCOMPLETO
6	MASCULINO	47	ANGIOMATOSO	POSITIVO	PRESENTE	1	INCOMPLETO
7	MASCULINO	56	ANGIOMATOSO	NEGATIVO	PRESENTE	3	NO
8	MASCULINO	43	ANGIOMATOSO	POSITIVO	PRESENTE	3	SI
9	FEMENINO	58	FIBROSO	POSITIVO	NO	0	SI
10	MASCULINO	63	ANGIOMATOSO	POSITIVO	NO	2	SI
11	MASCULINO	56	FIBROSO	NEGATIVO	PRESENTE	0	NO
12	FEMENINO	48	FIBROSO	POSITIVO	NO	0	NO
13	FEMENINO	40	MIXTO	NEGATIVO	PRESENTE	2	NO
14	FEMENINO	41	FIBROSO	NEGATIVO	PRESENTE	0	NO
15	FEMENINO	38	FIBROSO	POSITIVO	PRESENTE	1	NO
16	FEMENINO	46	FIBROSO	NEGATIVO	PRESENTE	0	SI
17	MASCULINO	51	ANGIOMATOSO	POSITIVO	NO	1	NO
18	FEMENINO	68	FIBROSO	POSITIVO	PRESENTE	0	NO
19	FEMENINO	36	MIXTO	POSITIVO	PRESENTE	1	INCOMPLETO
20	FEMENINO	51	ANGIOMATOSO	NEGATIVO	NO	0	NO
21	FEMENINO	43	FIBROSO	POSITIVO	NO	0	INCOMPLETO
22	FEMENINO	45	MIXTO	POSITIVO	PRESENTE	0	NO
23	FEMENINO	48	MIXTO	POSITIVO	NO	0	NO
24	FEMENINO	48	MIXTO	POSITIVO	PRESENTE	3	NO
25	FEMENINO	70	MIXTO	POSITIVO	PRESENTE	0	NO
26	FEMENINO	23	FIBROSO	POSITIVO	PRESENTE	0	INCOMPLETO
27	FEMENINO	43	MIXTO	NEGATIVO	NO	0	SI
28	FEMENINO	58	FIBROSO	NEGATIVO	PRESENTE	0	SI
29	FEMENINO	43	MIXTO	POSITIVO	NO	0	NO
30	MASCULINO	52	MIXTO	NEGATIVO	PRESENTE	2	NO
31	FEMENINO	45	FIBROSO	NEGATIVO	NO	0	NO
32	FEMENINO	33	ANGIOMATOSO	POSITIVO	PRESENTE	1	SI
33	FEMENINO	47	ANGIOMATOSO	POSITIVO	PRESENTE	1	NO
34	MASCULINO	30	ANGIOMATOSO	POSITIVO	PRESENTE	0	SI
35	MASCULINO	43	ANGIOMATOSO	NEGATIVO	PRESENTE	0	NO

M= VALORACION ESTIMATIVA DE MASTOCITOS

3: ABUNDANTE 2: MODERADO 1: ESCASO 0: NINGUNO

TABLA N° 2**VALORACION ESTIMATIVA DE LA CANTIDAD DE MASTOCITOS POR MICROSCOPIA DE LUZ**

	ANGIOMATOSO	FIBROSO	MIXTO	TOTAL
ABUNDANTE	3		1	4
MODERADO	1		3	4
ESCASOS	5	1	1	7
NINGUNO	5	10	5	20
N° CASOS	14	11	10	35

TABLA N° 3**ANTICUERPO ESPECÍFICO PARA MEMBRANA DE MASTOCITO TRIPTASA/CD 117**

CD 117	POSITIVO	NEGATIVO	TOTAL
ANGIOMATOSO	11	3	14
FIBROSO	6	5	11
MIXTO	7	3	10

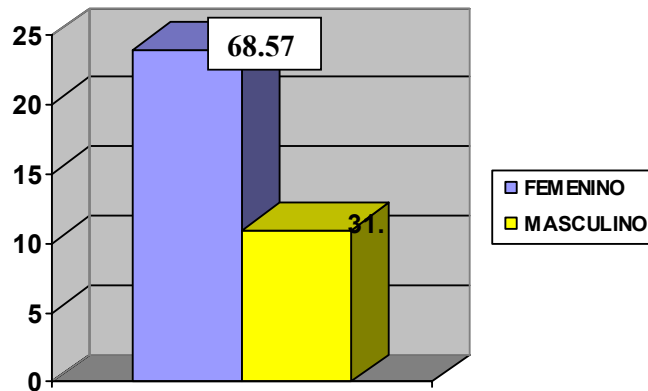
TABLA N° 4**RELACIÓN DE RECIDIVA CON LOS HALLAZGOS CITOINMUNOHISTOQUIMICOS**

RECIDIVA	ANGIOMATOSO	FIBROSO	MIXTO	total
NO	9	6	7	22
SI	4	3	1	8
INCOMPLETO	1	2	2	5
	14	11	10	35

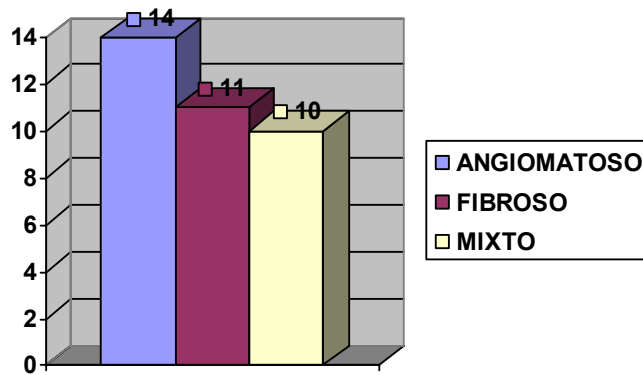
TABLA N° 5

RECIDIVA	cd 117 positivo	cd 117 negativo	# CASOS
NO	14	8	22
SI	5	3	8
INCOMPLETO	5	0	5
Total	24	11	35

GRAFICA N° 1
DISTRIBUCIÓN POR SEXO

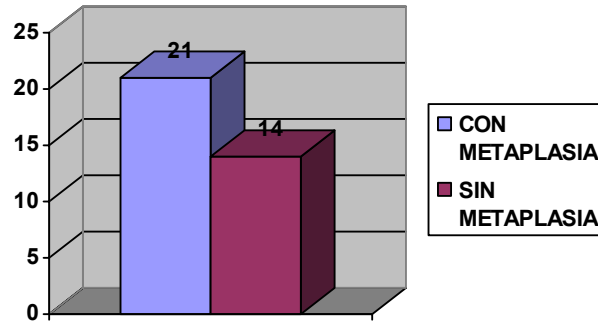


GRAFICA N° 2
DISTRIBUCIÓN POR TIPO HISTOLOGICO



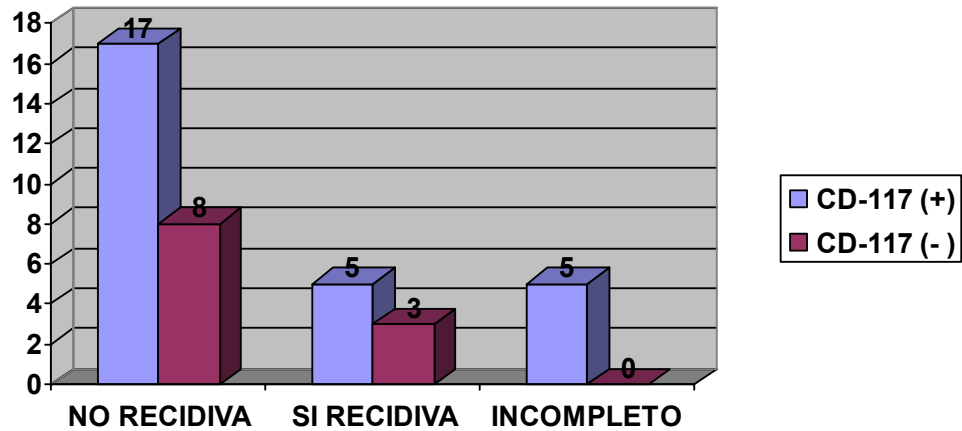
GRAFICA N° 3

DISTRIBUCIÓN DE LA METAPLASIA GLANDULAR



GRAFICA N° 4

RELACIÓN ENTRE LA RECIDIVA Y LA INMUNOHISTOQUIMICA DEL CD 117



FOTOGRAFIAS

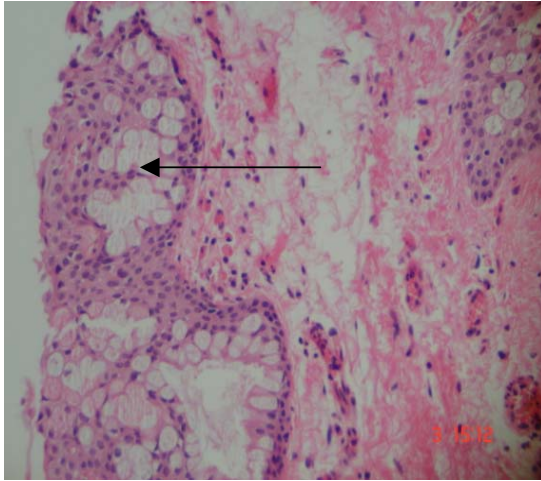


Foto N° 1. Corte histológico de pterigión angiomatoso con metaplasia glandular (a)

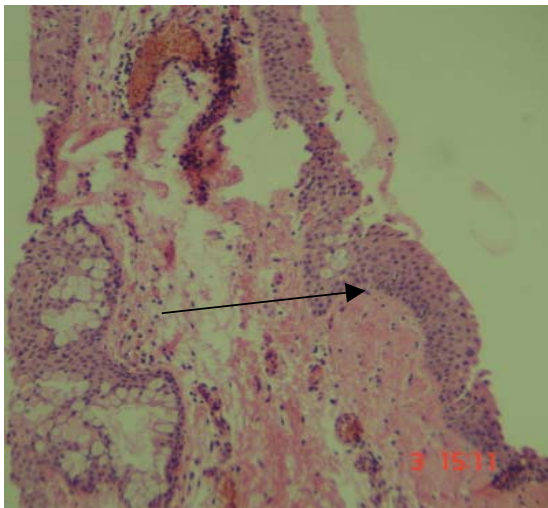


Foto N° 2 Corte histológico de Pterigión mixto, epitelio (a) y metaplasia glandular (b)

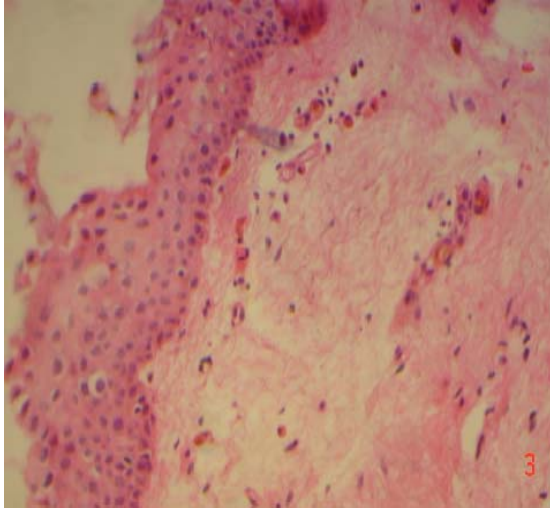


Foto N° 3 Corte histológico de pterigión fibroso con epitelio

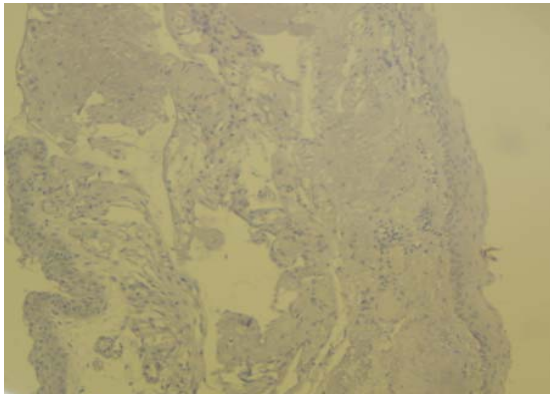


Foto N° 4
Corte histológico de pterigión con reacción de CD 117 Negativo

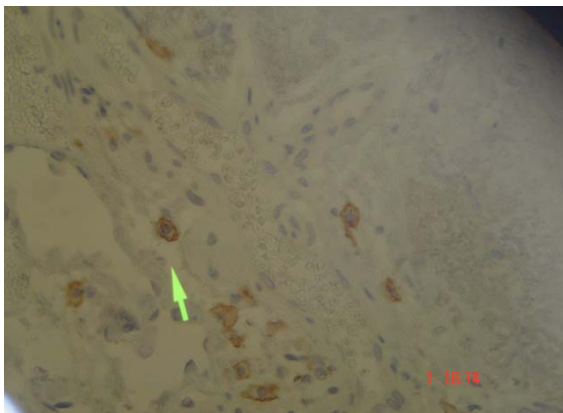


Foto N ° 5 Corte histológico de Pterigión con Reacción Positiva a CD 117 señalando el Mastocito.

BIBLIOGRAFÍA

1. Coreneo, M T MD, Di Girolamo, et al. The patogénesis of pterygia, Current Opinión in Ophthalmology 1999 August, 10 (4):282-288
2. Tan D et al. Effect of pterygium morphology on pterygium recurrence in a controlled trial comparing conjunctival autografting with bare sclera excision. Arch Ophthalmol 1997 Oct; 115 (10): 1235-1240
3. Saw SM et al. Pterygium: prevalence, demography and risk factors. Ophthalmol Epidemiology 1999 Sep; 6 (3): 219-238.
4. Insler M. Corneal Surgery, Theory, Technique and Tissue, 3rd ed. Mosby: St. Louis, Missouri, 1999. pag 678-689
5. Ishioka M et al. Pterygium and dry eye. Ophthalmol 2001 May-Jun; 215 (3): 209-211.
6. Li DQ et al. Overexpression of collagenase (MMP-1) and stromelysin (MMP-3) by pterygium head fibroblasts. Arch Ophthalmol 2001 Jan; 19 (1): 71-80.

7. Di Girolamo, Coroneo MT et al. Expresión of MMPs and TIMPs in human pterygia and cultured pterygium epithelial cells. Invest Ophthalmol Vis Sci 2000 ; 41: 671-679.

8. Dushku N et al. Pterygia pathogenesis : corneal invasion by matrix metalloproteinase expressing altered limbal epithelial basal cells. Arch Ophthalmol 2001 May; 119 (5): 695-706.

9. Solomon A et al. Regulation of collagenase, stromelysin, and urokinase-type plasminogen activator in primary pterygium body fibroblasts by inflammatory cytokines. Invest Ophthalmol Vis Sci 2000 Jul; 41 (8): 2154-2163.

10. Waller SG, Adamis AP:Pterygium. Duane Clinical Ophthalmology (6) 35: 1-10, 1994.

11. Gierek- Lapinska A. Lange E, et al. Pterygium: allergic etiology?. Pol Merkuriusz Lek 2003 Jun; 14 (84):718

12. Chan, Cordelia M L, Yan Ping M Sc, Tan Donald T H; et al. Ocular surface Changes in Pterygium, Córnea 2002 January; 21 (1): 38-42

13. K S Ratnakar , V Goswamy, L P, Agawal. Mast cells and Pterygium. Acta Ophthalmol (Copenh) 1976 Jul ; 54 (3): 363-8.

14. Tetsushi Nakagami, Akira Murakami, Shigekuni Okisaka and Nobuyuki Ebihara. Mast Cell in Pterygium number and Phenotype. Japanese J of Ophthalmol 1999 March; 43 (2): 75- 79
15. N. Cobos Barroso, Asma: del síntoma al remodelamiento. An Pediatr 2003 58:89-96.
16. Frucht-Perry J et al. Topical indomethacin solution versus dexamethasone solution for treatment of inflamed pterygium and pinguecula: a prospective randomized clinical study. Am J Ophthalmol 1999 Feb; 127 (2): 148-152
17. Di Girolamo, Minas T. Coroneo , and Denis Wakefield. Active metrilysin (MMP-7) in human Pterigia: potential role in angiogenesis. Invest Ophthalmol & Vis Sci, August 2001 vol. 42 nº9 : 1963-1968.
18. Peter Seifert and Walter Sekundo. Capillares in the epithelium of pterigium. Br. J. Ophthalmol 1998;82;77-81
19. Luthra R et al. Frequency and risk factors for pterygium in the Barbados Eye Study. Arch Ophth 2001 Dec; 119 (12): 1827-1832.
20. Seitz B et al. Impact of pterygium size on corneal topography and visual acuity-a prospective clinical cross-

sectional study (article in german). *Klin Monatsbl Augenheilkd* 2001 Sep; 218 (9): 609-615.

21. Oner FH et al. Analysis of pterygium size inducing marked refractive astigmatism. *Eur J Ophthalmol* 2000 Jul; 10 (3): 212-214.
22. Sangwan Virender S.M.S. et al. Surgical Treatment of chronically Recurring Pterygium. *Cornea* 2003. January; 22 (1): 63-65
23. Alemañy González, Ma Teresa, et al. Autoplastía conjuntival en el pterigium primario. *Rev Cubana Oftalmol* 1996; 9 (2)
24. Role of post-operative topical corticosteroids in recurrence rate after pterygium excision with conjunctival autograft. Yaisawang S. *J Med Assoc Thai*. Junio 2003 ; 86 suppl 2: s 215-23
25. Tananuvat Napaporn MD., et al. The Results of Amniotic Membrane Transplantation for primary pterygium compared with conjunctival autograft. *Cornea* 2004 July ; 23 (5): 458-463.
26. Ti SE et al. Analysis of variation in success rates in conjunctival autografting for primary and recurrent pterygium. *Br J Ophthalmol* 2000 Apr; 84(4): 385-389.

27. Starc S et al. Autologous conjunctiva-limbus transplantation in treatment of primary and recurrent pterygium (article in German). *Ophthalmol* 1996 Jun; 93(3): 219-223.
28. Vastine DW. *Corneal Surgery : Theory, Technique and Tissue*, 3rd ed. Mosby; St. Louis, Missouri, 1999.
29. Tan D et al. Conjunctival grafting for ocular surface disease. *Curr Opin Ophthalmol* 1999 Aug; 10 (4); 277-281.
30. Suveges I et al. Sclerokeratoplasty in recurrent pterygium. *Ger J Ophthalmol* 1992; 1(2): 114-116.
31. Segev Fani MD; et al. Combined mitomycin C application and Free flap conjuntival Autograf in Ptergium Surgery. *Cornea* 2003; 22 (7):612-618
32. Tseng SH et al. Impression cytology study of conjunctival epithelial phenotypes on the healing ocular surface after pterygium excision. *Cornea* 2001; 20 (3): 244-250.
33. Pinkerton O, Hokama Y, Shigemura L. Immunologic basis for the pathogenesis of pterygium. *Am J Ophthalmol* 1984; 98(2): 225-228

34. A S Solomon. Pterygium. Br J. Ophthalmol 2006;
90: 665-666