

UNIVERSIDAD NACIONAL AUTONOMA DE MEXICO

HOSPITAL GENERAL DE MEXICO O.D.

MIRINGOPLASTIAS CON ALOINJERTO DERMICO ACELULAR
HUMANO

TESIS DE POSTGRADO

QUE PARA OBTENER EL GRADO DE:

ESPECIALISTA EN OTORRINOLARINGOLOGIA Y CIRUGIA DE
CABEZA Y CUELLO

P R E S E N T A :

DRA ISSA SIBYA COUTIÑO DURAN

TUTORES DE TESIS: DRA. MARIA DEL PILAR CANSECO CALDERON

DR. JORGE FRANCISCO MOISES HERNANDEZ

MEXICO, D.F.

2006



Universidad Nacional
Autónoma de México



UNAM – Dirección General de Bibliotecas
Tesis Digitales
Restricciones de uso

DERECHOS RESERVADOS ©
PROHIBIDA SU REPRODUCCIÓN TOTAL O PARCIAL

Todo el material contenido en esta tesis esta protegido por la Ley Federal del Derecho de Autor (LFDA) de los Estados Unidos Mexicanos (México).

El uso de imágenes, fragmentos de videos, y demás material que sea objeto de protección de los derechos de autor, será exclusivamente para fines educativos e informativos y deberá citar la fuente donde la obtuvo mencionando el autor o autores. Cualquier uso distinto como el lucro, reproducción, edición o modificación, será perseguido y sancionado por el respectivo titular de los Derechos de Autor.

DEDICATORIA

A MIS PADRES

A MI HERMANO

A MARCO

AGRADECIMIENTOS

A Dios. Por permitirme vivir, por guiarme e iluminarme todos los días de mi vida

A mis Padres: por dar absolutamente todo por mí, por hacer hasta lo imposible por mi bienestar, por haber forjado en mí un ser de provecho, por su amor, ejemplo, por hacer suyos mis logros, mis derrotas y alegrías. Por formarme con ideales, valores y mostrarme el camino para llegar al éxito, por que sin ustedes no podría haber logrado este éxito

A mi hermano: por existir en mi vida, por las lecciones de vida que me das cada día

A Marco con todo mi amor, por compartir tu vida conmigo, por tu apoyo, por alentarme e incentivar me siempre cuando mas lo he necesitado, pero sobre todo por ser una gran luz en mi vida, ya que tu amor es mi motor. Por que juntos hemos compartido nuestros fracasos y éxitos

Al Dr. Rogelio Chavolla: por abrirme las puertas y compartir su excelente experiencia y conocimiento conmigo, por todo su apoyo en mi formación como profesionista y hacer de mí una persona con alto sentido humanista

A la Dra. Pilar Canseco y Dr. Juan Fajardo: siempre los recordare con inmensa gratitud. Por las experiencias que he vivido junto a ustedes, por su enseñanza, por su tiempo y su cariño.

A la Dra. Beatriz Cuevas y Dr. Jorge Moisés Hernández: por todo lo que me han enseñado, por la confianza y paciencia que me prestan, por su dedicación en mi aprendizaje y desarrollo de habilidades. Por la amistad que compartimos

Al Dr. Hugo González por su confianza, por compartirme su enorme experiencia y permitirme conocer otro ámbito en la otorrinolaringología

A todos los médicos de base del servicio, en especial a la Dra. Laura Domínguez, Dr Enrique Lamadrid y Dra Alma Anaya por haber contribuido en mi formación

Eduardo, Kume y Paco: por ser mis grandes amigos, incondicionales, siempre han estado conmigo cuando los he necesitado en las buenas y en las malas

Mireya, Mónica por la amistad que ha nacido entre nosotras en esta etapa tan significativa en nuestras vidas

A Lupita y Roció, por su interés y ayuda, si el no hubiera podido realizar este trabajo

Al Dr. Amancio gracias su asesoría en la parte estadística de este trabajo

A enfermeras y personal administrativo que han permitido que realicemos un trabajo en equipo

A mis pacientes: por tener fe en mí, por exigirme una gran prueba y luego darme una lección

He compartido, convivido, aprendido, practicado, ahora extendiendo las alas para volar y alcanzar la cima con la que he soñado

INDICE

1. INTRODUCCION	2
2. MARCO TEORICO	4
2.1 EMBRIOLOGIA	4
2.2 ANATOMIA	4
2.3 HISTOLOGIA	7
2.4 FUNCION	11
2.5 PERFORACION DE MEMBRANA TIMPANICA	12
2.7 PERFORACION DE MEMBRANA TIMPANICA Y AUDICION	15
2.8 REGENERACION DE MEMBRANA TIMPANICA	16
2.9 CONCEPTOS DE CICATRIZACION	17
2.10 FACTORES DE CRECIMIENTO	20
2.11 TIPOS DE PERFORACION	21
2.12 HISTORIA DE TIMPANOPLASTIA	21
2.13 CIRUGIA PARA LA RECONSTRUCCION DEL TIMPANO	23
2.14 TIMPANOPLASTIA	24
2.15 MATERIALES DE INJERTO	27
3. OBJETIVO	33
4. JUSTIFICACION	35
5. MATERIAL Y METODOS	36
6. RESULTADOS	44
7. DISCUSION	57
8. CONCLUSIONES	62
9. BIBLIOGRAFIA	63

INTRODUCCION

Las perforaciones de la membrana timpánica son provocadas por infecciones de oído medio agudas o crónicas, traumatismos, secuela de colocación de tubos de ventilación, la mayoría de la perforaciones de membrana timpánica agudas cicatrizan espontáneamente, inicia la cicatrización después de las primeras 12 hrs. de sucedida la perforación cuando las células epiteliales escamosas de los bordes de la perforación proliferan, cuando el proceso de cicatrización esta completo se forma una neomembrana o reemplazo de la membrana la cual es mas delgada que la normal como resultado de la ausencia de la capa fibrosa. Una perforación de la membrana timpanica crónica es resultado de una falta de crecimiento del epitelio a través de la perforación, esta secuela no será evolutiva si el anulus esta intacto.

Cuando la membrana timpánica falla en su cicatrización espontánea, la cirugía es generalmente necesaria para cerrar la perforación. Intentos para reconstruir la membrana timpánica datan desde 1640 por Banszer¹ al colocar un tubo de cuerno de alce con vejiga de puerco, desde entonces cientos de materiales han sido utilizados para reparar las membranas timpánicas. El término de miringoplastía introducido por Berthold² se denomino a la reparación de la membrana timpánica con piel de espesor completo en 1878. En fin, desde el siglo 17, cientos de materiales han sido utilizados para reparar la membrana timpánica; única membrana del cuerpo humano que permanece completa y cierra un orificio por lo que los otorrinolaringólogos nos enfrentamos a su

¹ Banzer M. Disputatio de Auditione laesa, Wittebergae, 1640, as cited by House. Trans Am Acad Ophthalmol Otolaryngol 1963; 67: 233–259.

² erthold E. Uber myringoplastik. Medicinisch-Chuurgisches Central-Blatt 1879; 14: 195–207.

reconstrucción para así poder controlar una infección o lesión, prevenir sus complicaciones y poder permitir la recuperación funcional lo mejor posible La miringoplastía; procedimiento quirúrgico con fines reconstructivos para cerrar una perforación se lleva a cabo sin explorar la cadena osicular, es un procedimiento común en la actualidad y se han utilizado generalmente como injertos tejido autólogo tomado de sitios donadores cercanos al campo quirúrgico como fascia de músculo temporal, pericondrio de trago o de concha, también se han usado materiales autólogos como injertos parciales de piel, cartílago, vena y grasa.

En fechas recientes el uso de aloinjertos cutáneos acelulares Alloderm®, funciona como matriz de tejido conectivo y se integra al sitio implantado, este se obtiene de piel humana de cadáver, se lleva a cabo un proceso que lo hace inmunologicamente inerte ya que se le realiza remoción completa de capa epidérmica y de células de la capa dérmica, solo se preserva la matriz de tejido conectivo no inmunogénico con membrana basal completa, canales vasculares, acelular, se ha utilizado en modelos animales y en humanos con buenos resultados. En miringoplastías es una opción efectiva y segura. Lo que nos llevo a estudiar y reportar su uso en perforaciones centrales aplicado en consultorio bajo anestesia local

MARCO TEORICO

Embriología

Embriológicamente la membrana timpánica deriva de la fusión del ectodermo meatal de la primera hendidura braquial y el endodermo derivado de la primera bolsa braquial el cual se conoce como receso tubotimpanico. Aparece en la semana 28 y deriva de los tres tejidos del primer arco braquial: el ectodermo da la capa escamosa, el mesodermo la fibrosa y el endodermo la capa mucosa

Anatomía

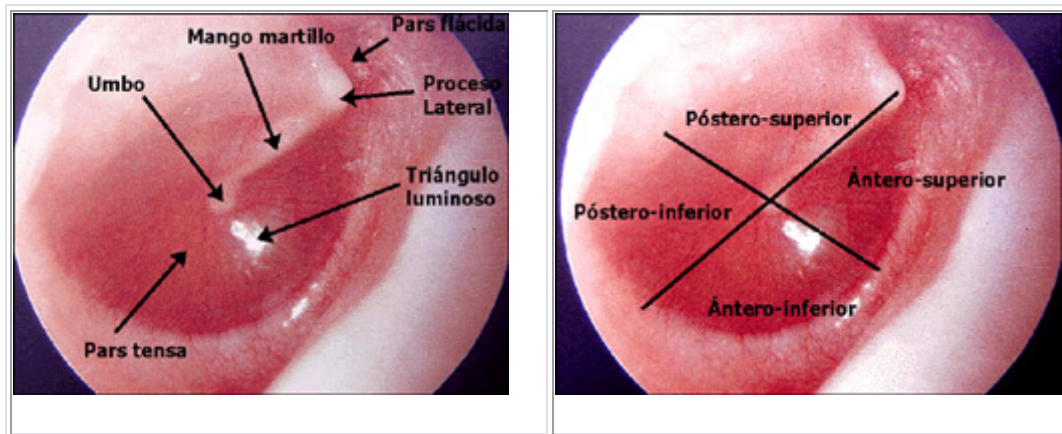
La membrana timpánica separa las delicadas estructuras del oído medio e interno del ambiente externo, esta localizada oblicuamente en la porción medial del conducto auditivo externo, en niños es de forma circular, mientras que en adultos es elíptica o cónica. Mide 8 a 9 mm. en su eje vertical y 9 a 10 mm. en su eje horizontal, y tiene un espesor de 0,1 mm. El vértice del cono se dirige hacia media, esta zona recibe el nombre de umbo y se relaciona con la extremidad libre del mango del martillo.

La apófisis corta del martillo se extiende hacia afuera formando una prominencia en la membrana timpánica. Desde este lugar se forman los pliegues anterior y posterior.

Por arriba de los pliegues, que dividen a la membrana en dos partes desiguales, se localiza la pars flácida o membrana de Shrapnell y por abajo de ella la pars tensa. La pars tensa se encuentra fija a su alrededor por un anillo (sulcus timpánico) menos en la superficie correspondiente a la pars flácida

La superficie del tímpano se divide en pars tensa y pars flácida. La primera se ubica desde los ligamentos del martillo a nivel de la apófisis corta hasta el piso. La pars flácida es de menor tamaño, se ubica hacia superior, carece de la porción fibroelástica y no participa en la transmisión del sonido.

El punto de referencia de la membrana timpánica es el mango del martillo, el cual está adherido estrechamente a la capa media y se encuentra ubicado en la pars tensa. Tomando el mango del martillo como referencia se puede dividir el tímpano en 2 regiones: una anterior y otra posterior. Si además se proyecta una línea perpendicular a nivel del umbo, se identifican las zonas superior e inferior. Combinando estas divisiones se obtienen los 4 cuadrantes clásicos de la membrana timpánica: anterosuperior, posterosuperior, anteroinferior y posteroinferior.



El tímpano se inserta en el hueso timpanal en un surco llamado sulcus tympanicus por medio del entrecruzamiento de las fibras de la capa media, este rodete circular se conoce como anulus. Es importante destacar que la pars flácida no posee anulus, la ausencia de esta fijación permite la flacidez que le da el nombre a esta zona de la superficie timpánica.

La inervación de la membrana timpánica es a través de ramas del Trigémino, Vago y Glossofaríngeo.

La porción lateral esta inervada por la rama auriculotemporal del trigémino en su mitad anterior y por la rama auricular del vago llamado nervio de Arnold en su mitad posterior. El nervio de Jacobson rama del glossofaríngeo inerva la porción medial de la membrana timpánica y el mesotímpano

La irrigación sanguínea de la membrana consiste en un plexo interno y otro externo, el plexo externo esta formado por la rama timpánica de la arteria auricular profunda rama de la arteria maxilar. La rama articular profunda da ramas largas a la pars flácida y ramas cortas a la pars tensa a lo largo de su circunferencia. La arteria del martillo es el mayor aporte de la parte posterior de la membrana timpánica que esta mejor profundida que la mitad anterior. La mitad anterior esta irrigada por ramas pequeñas radiales que entran por el anulus. El plexo interno esta derivado de la rama estilomastoidea de la arteria postauricular.

El drenaje venos sigue de cerca la distribución arterial
La cavidad ósea que rodea al tímpano, se denomina caja timpánica, se divide en: una región superior llamada epitímpano que aloja la cabeza del martillo y el cuerpo del yunque, una región media o mesotímpano, que contiene el mango del martillo, la apófisis larga del yunque y el estribo, y finalmente una región inferior o hipotímpano en el cuál no hay elementos óseos.

Histología

La membrana timpánica está compuesta por 3 capas:

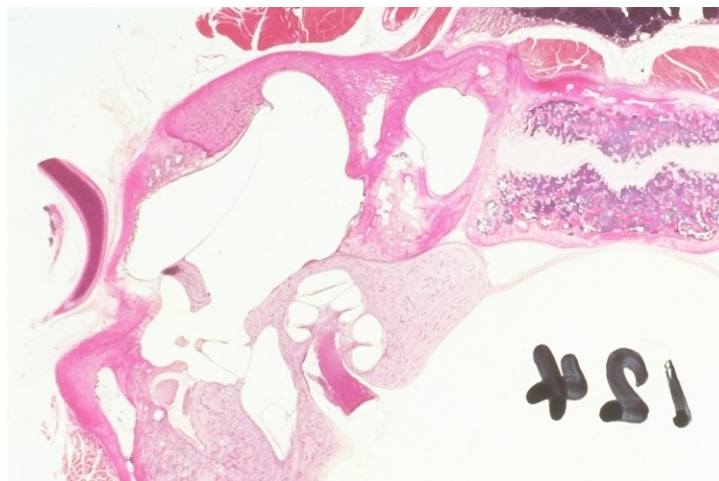
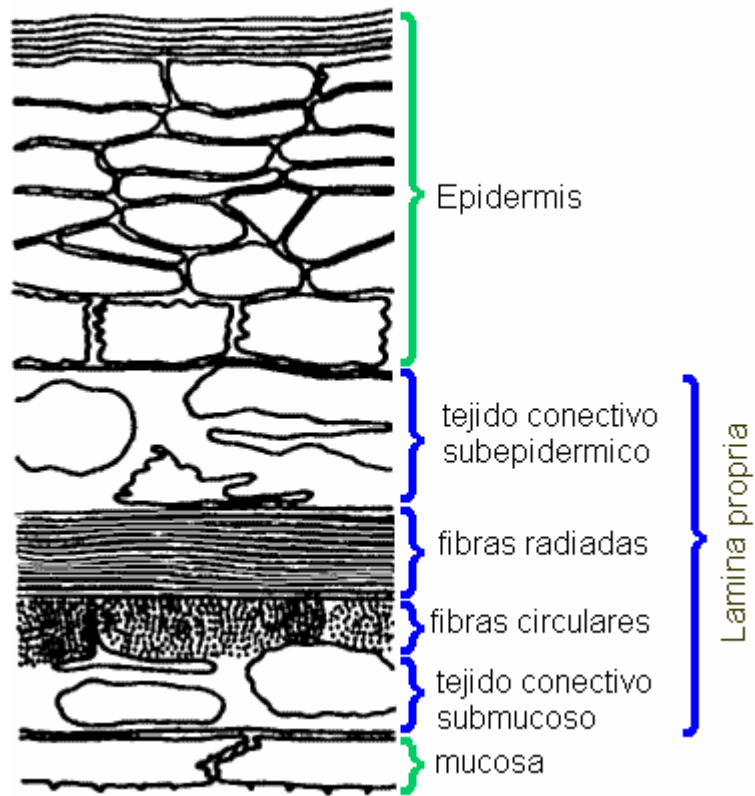
La primera y más externa llamada cutánea, escamosa o lateral, tiene un origen ectodérmico, mide 30 micrones aproximadamente y está compuesta por epitelio escamoso queratinizado, las cuales se continúan con las células del conducto auditivo externo. En la membrana timpánica no se encuentran ni glándulas ceruminosas, folículos pilosos, ni glándulas sebáceas.

La capa media de tejido conectivo o fibroelástica deriva del mesodermo y mide aproximadamente 100 micrones. Comprende dos capas bien definidas, una externa, formada por fibras de colágeno ubicadas en forma radial y otra capa interna, cuyas fibras se ubican en sentido circular. En secciones histológicas de tímpanos normales, las dos capas son bien distinguibles, la ausencia de alguna de éstas, indica algún proceso patológico previo. Esta capa fibrosa se encuentra solamente en la pars tensa. En la pars flácida se encuentra ausente, en su lugar existen fibras elásticas que forman una capa muy delgada que se confunde con el ligamento externo del martillo.

La capa medial o interna es la continuación de la mucosa del oído medio, el cual está formado por una delgada capa de epitelio cúbico, el cual descansa en una lámina propia de fibras de colágeno y capilares. Mide menos de 1µm

La membrana timpánica en su totalidad mide 130µm¹

¹ Govaerts P, Jacob W, Marquet J. Histologic study of the thin replacement membrane of human tympanic membrane perforations. Acta Otolaryngol (Stockh) 1988;105:297-302.



La capa externa epidérmica esta compuesta de estrato cornea, granuloso, espinoso, y basal, la células básales se dividen y migran hacia arriba para reemplazar a las células que se pierden y mueren por lo que da células de descamación y detritus, no esta bien claro el mecanismo exacto de control regulatorio de esto, estudios han demostrado la presencia de factor de crecimiento epidérmico y factor de crecimiento de fibroblastos que promueven la cicatrización de la membrana timpánica². Esta capa también tiene propiedades migratorias lo que es responsable de la auto limpieza, la epidermis de la membrana timpánica migra centrífugamente del umbo hacia fuera predominantemente en dirección posterosuperior aproximadamente 131µm por día, el umbo posee una tasa de migración mayor³. También hay un movimiento centrípeta del epitelio que tiende a ser central para la cicatrización de la membrana, estudios de cultivo utilizando membrana timpánica fetal confirman esta única característica, esta capa también contiene células de Langerhans que son responsables de la respuesta inmune y son células presentadoras de antígeno, linfocitos T y mastocitos, esto sugiere que la membrana timpánica es capaz de realizar respuesta inmune y juega un papel importante en la defensa del oído medio⁴

² Mondain M, Ryan A. Epidermal growth factor and basic fibroblast growth factor are induced in guinea-pig tympanic membrane following traumatic perforation. *Acta Otolaryngol (Stockh)* 1995;115:50-4

³ Litton W. Epithelial migration over the tympanic membrane and external canal. *Arch Otolaryngol* 1963;77:254

⁴ Veldman JE. Tympanic membrane and aural cholesteatoma: Langerhans cells. *Clin Otolaryngol* 1982;7:279-83.

La capa intermedia de la membrana timpánica también llamada lamina propia tiene diferentes compuestos dependiendo en la localización; la lamina propia de la membrana de Sharapnell's consiste en una malla de tejido conectivo suelto con colágena, fibras de elastina y una malla interna y externa con vasos sanguíneos y nervios, la presencia de fibras elásticas da la flacidez de la membrana de Shrapnell's y la ausencia de capa fibrosa que si esta presente en la Pars tensa. La membrana de Shrapnell's tiene abundantes mastocitos por lo que se asocia a contenidos de histamina que pueden causar reacción de hipersensibilidad que juega un papel importante en la patogénesis del derrame de oído medio.⁵

En la pars tensa la lamina propia tiene subepidérmicamente de tejido conectivo suelto que contiene una malla interna con vasos sanguíneos y nervios y una capa fibrosa con fibras externas radiadas e internas circulares⁶ este arreglo juega un papel importante el rol vibratorio de la membrana timpánica

Las fibras externas radiadas e internas circulares están compuestas predominantemente por colágena tipo II y III , en menor grado de tipo I, la procolágena I y III, se ha visto en las capas de tejido conectivo subepitelial y submucoso, procolágena II en la capa fibrosa y procolágena IV y laminina en la membrana epitelial y vascular^{7 8} Después de realizar lesión a la membrana

⁵ Widemar L, Hellstroms S, Stenfors LE, Bloom GD. An over-looked site of tissue mast cells: the human tympanic membrane-implications for middle ear affection. In: Widemar L. Membrana Shrapnelli and Its Mast Cells. Acta Otolaryngol 1984;98 (suppl):31-8.

⁶ Decraemer WF, Dirckx JJ, Funnel WR. Shape and derived geometrical parameters of the adult, human tympanic membrane measured with a phase-shift moire interferometer. Hear Res 1991;51(1):107-21

⁷ Hussl B, Timpl R, Lim D, Ginzl M, Wick GG. Immunohistochemical analysis of connective tissue components in tympanosclerosis. In: Lim DJ, Bluestone

timpánica de cobayos se encontraron anticuerpos contra colágena tipo 2 en altos niveles, esto sugirió cierta forma de autoinmunidad a colágena es la responsable de la timpanoesclerosis que se presenta en membranas timpánicas lesionadas⁹

Hay evidencia de que la capa fibrosa de la lamina propia es la responsable de mantener la tensión de la membrana timpánica, la pérdida de esta capa como resultado de inflamación o atelectasia da una membrana flácida¹⁰ las membranas que cicatrizan espontáneamente no tienen capa fibrosa^{11 12} Estas fibras circulares y radiales se forman de fibras de colágena producidas por fibroblastos y la orientación de estos determina su dirección.

FUNCION

Función de la membrana timpánica. Es una delgada membrana que vibra con el sonido. El tímpano recoge el sonido proyectado en su superficie comportándose de diferente forma según las frecuencias, hasta 1500hz responde desplazándose según la presión ejercida sobre su superficie, hasta 2500 hz vibra como una lamina delimitando líneas de contornos concéntricos y

CD, Klein JO, Nelson JD, eds. Recent Advances in Otitis Media: Proceedings of the Fourth International Symposium. New York: BC Decker, 1988:402-6.

⁸ Stenfeld k, Johansson C, Hellstrom S, The collagen structure of the tympanic Membrane. Arch otolaryngol Head Neck Surg. 2006, 132:293-98

⁹ . Poliquin JF, Catanzaro A, Robb J, Ryan A, Schiff M. Immune response of guinea pig tympanic membrane. Laryngoscope 1980;90(6):997-1002

¹⁰ Ars B. Tympanic membrane retraction pockets: etiology, pathogeny, treatment. Acta Otorhinolaryngol Belg 1991; 45(3):265-77

¹¹ . Sade J. Atelectatic tympanic membrane: histologic study. Ann Otol Rhinol Laryngol 1993;102(9):712-6.

¹² Yamashita T. Histology of the tympanic perforation and the replacement membrane. Acta Otolaryngol (Stockh) 1985; 100(1,2):66-71

con las frecuencias altas la membrana pierde su rigidez y vibra por segmentos separados según las frecuencias. Para que las vibraciones de la membrana se lleven a cabo sin obstáculos y pueda transmitir los sonidos libremente a la cadena, deberá existir entre otras cosas, la misma presión en ambos lados de la membrana. Cuando las presiones son diferentes o existen líquidos dentro de la cavidad como en las infecciones, la audición disminuye. Para igualar las presiones en ambos lados de la membrana el oído cuenta con la trompa de eustaquio que conecta la cavidad del oído medio con la nasofaringe por lo tanto es un regulador de la presión

La membrana timpánica y la audición: La membrana timpánica separa el conducto auditivo externo de la caja del tímpano. Las ondas sonoras, al chocar con la membrana timpánica, separan el conducto auditivo externo de la caja del tímpano. Las ondas sonoras, al chocar con la membrana timpánica, en parte son reflejadas de nuevo hacia el conducto y en parte son transmitidas por la membrana. De estas últimas, algunas cruzan la caja timpánica y alcanzan la ventana redonda (vía aerotimpánica); mientras que otras penetran por la ventana oval, siguiendo la cadena de huesecillos (Vía Osicular=Normal).

El tímpano tiene una gran capacidad de regeneración y conservar así su función normal. Para esto, depende de una serie de condiciones:

1. Buena función de la Trompa de Eustaquio
2. Irrigación de la membrana timpánica
3. Extensión de la destrucción de la capa media

PERFORACION DE MEMBANA TIMPANICA

Causa infecciosa: las perforaciones de la membrana timpánica comúnmente ocurren como resultado de infecciones con una incidencia de 1-3%, el tamaño y localización de la perforación depende del agente infeccioso, la severidad de la infección y su cronificación, generalmente con empiema por otitis media la perforación es pequeña y puede cicatrizar espontáneamente, pero pueden ser persistentes con infecciones recurrente que impiden el proceso de regeneración. Las perforaciones en forma de riñón pueden ocurrir por estreptococo B hemolítico.

Causas traumáticas: es otra de las mayores causas de perforación, incluyen trauma penetrante y contuso, barotrauma, lesión acústica y por explosión. Otras menos frecuentes son las perforaciones térmicas o químicas^{13 14}. Las perforaciones iatrogénicas son ocasionadas por miringotomía e inserción de tubos de ventilación. La incidencia de perforaciones traumáticas se estima de 8.6/1000 personas

Trauma penetrante y contuso, el trauma contuso de cráneo que causa fractura longitudinal del hueso temporal esta asociada a disrupción de la membrana timpánica, otras causas menos inocuas es un golpe con la palma en el oído que tapa y comprime la columna de aire del cae. Politzer reporto un beso en el

¹³ Lukan N. Burn injuries of the middle ear. J Otol Rhinol Laryngol 1991;53:140-2

¹⁴ Premachandra DJ, McRae D. Severe tissue destruction in the ear caused by alkaline button batteries. Postgrad Med J 1990;66:52-3.

oído que produjo perforación de la membrana.¹⁵ La incidencia de trauma contuso ha aumentado de manera importante. La causa más común de trauma penetrante en la membrana timpánica es por la autolimpieza con cottonetes u otros instrumentos.

Barotrauma: puede provocar perforación. Lester y Gomez ¹⁶ en 1898 reporta la primera causa de barotrauma con perforación. Tres décadas después Vail reporto una perforación por barotrauma. Armstrong y Heim notaron el efecto de aerostitis media por descensos aéreos que provocaron perforación de la membrana.

Lesión por explosión es común en militares, las perforaciones tienden a permanecer secas y secar espontáneamente pero por lo implosivo de la lesión los remanentes de la membrana pueden quedar hacia o adheridos a la mucosa de la caja timpánica y formar colesteatoma. Recientemente en la guerra del Golfo Persico se documentaron 90 perforaciones por esta causa. Detonaciones de explosivos produce un pequeño desgarró lineal o gran perforación generalmente antero-inferior

Trauma químico y térmico: se observan en trabajadores del metal y soldadores, también se han observado por Rayos. Las químicas son muy raras por la localización que tiene el tímpano el cual esta protegido por el conducto auditivo.

¹⁵ Politzer A; Dodd O, trans. Textbook of the Diseases of the Ear and Adjacent Organs. Philadelphia: Lea Brothers; 1894:243

¹⁶ Lester JC, Gomez V. Observations made in the caisson of the New East River Bridge as to the effects of compressed air upon the human ear. Arch Otol 1898;27:1-19

Trauma iatrógeno: se puede ocasionar por miringotomía e inserción de tubos de ventilación. La incidencia de persistencia de perforación con tubos permanentes Goodete se ha reportado hasta de 18.8%. las perforaciones iatrogénicas también se pueden asociar a retiro de cerumen instrumentado o a terapia con oxígeno hiperbárico. Cualquier elemento para limpiar el oído o aliviar el prurito generalmente lesiona en la región posterior. Por cuerpos extraños y su maniobra de extracción por inexpertos. Líquidos: irrigación del conducto con mucha fuerza. Confusión de gotas óticas con sustancias corrosivas.

Para el normal funcionamiento del oído medio es indispensable la integridad de su continente y contenido y que la trompa de Eustaquio funcione normalmente. Salvo por la vía hemática y traumática, las restantes patologías de oído medio son enviadas o producidas por una disfunción de la trompa. En una perforación pequeña, la capa media tarda 2 o 3 días en cerrarse completamente. La capa epitelial realiza una migración celular, pero afortunadamente, la mucosa cierra la brecha más rápidamente, evitando así, la migración epitelial hacia oído medio. Si bien en la mayoría de los casos el tímpano se cura con las tres capas intactas, algunas perforaciones curadas consisten en una hoja transparente que es más delgada que el tímpano normal (membrana bimérica). Las perforaciones de origen en una otitis media crónica, pueden ser centrales o periféricas. Estas tienden a mantenerse y no a cerrarse debido a factores externos al tímpano como es una disfunción de la Trompa de Eustaquio, la presencia de colesteatoma, etc.

PERFORACION TIMPANICA Y AUDICION

Las perforaciones timpánicas afectan la proporción del área y el sistema catenario de palanca en la conducción de sonido.

Las perforaciones timpánicas ejercen un efecto variable, en relación al tamaño y la localización y con el hecho de que haya o no cambios en el oído medio.

Las perforaciones próximas al punto de fijación del mango del martillo son graves porque contribuyen a la pérdida efectiva de la cadena osicular.

"El estado de la cadena osicular, sobre todo la libertad de movimiento del estribo dentro de la ventana oval, es más importante para la audición que una membrana timpánica intacta".

Una perforación de la membrana timpánica causa hipoacusia por la reducción de diferencia en la presión del sonido a través de los dos lados de la membrana causando disminución en la conexión osicular. La pérdida auditiva es proporcional al tamaño de la perforación e inversamente con la frecuencia. Esto también varía inversamente con el volumen de aire en el espacio de oído medio y mastoides, lo que explica el por qué existen cambios en la hipoacusia en perforaciones similares con o sin otorrea.

Si existe una perforación disminuye la audición por varios motivos: el más importante es la disminución de la relación de superficie, también por la llegada de las ondas por ambas caras timpánicas la interna y externa, que impide la

vibración normal de la membrana y por el cambio de presión en la ventana redonda que no tiene la protección normal¹⁷

Considerando únicamente una membrana perforada sin otra afección, como el tímpano trabaja principalmente como órgano de recepción, la audición depende de la superficie perforada y la situación de esta: si se trata de perforaciones puntiformes de menos de 1 mm, la elasticidad timpánica permite bien los movimientos vibratorios y puede haber audición normal. A medida que aumenta la perforación aumenta la hipoacusia. En general si ésta es pequeña puede encontrarse una pérdida de 10 a 20 db, Las situadas en los cuadrantes anterosuperior y posteroinferior influyen más en la audición. A medida que aumenta la falta de superficie aumenta la hipoacusia. Cuando la pérdida timpánica sea mayor de 50% la curva será de más de 28 db.

REGENERACION DE LA MEMBRANA TIMPANICA

La membrana timpánica una gran habilidad para cicatrizar. En una revisión de 500 artículos de un siglo realizada por Kristensen ¹⁸ encontró que la tasa de cicatrización espontánea de perforaciones traumáticas es de 78.9%. Comparo varios mecanismos de perforación traumática que afectan en su cicatrización, por presión de aire la tasa de cicatrización espontánea es de 58.5%, térmica 38.9%, por cuerpo extraño o tubos de ventilación 90%. Otros autores han correlacionado la cicatrización espontánea con la edad, con una disminución importante de cicatrización espontánea en mayores de 30 años, por disminución en el flujo sanguíneo en la celularidad, colágena menos eficiente y

¹⁷ Sebastian G, Audiología practica, 5a edición, editorial panamericana, 1999: 199-207

¹⁸ Kristensen S. Spontaneous healing of traumatic tympanic membrane perforations in man: a century of experience. J Laryngol Otol 1992;106:1037-50

elastina más rígida en la capa fibrosa¹⁹. El tamaño y localización de la perforación también tienen efecto importante en la cicatrización espontánea.²⁰ Las perforaciones centrales en forma de riñón tienen menos probabilidad de sanar espontáneamente. Otros autores afirman que las perforaciones persistentes son en el cuadrante posterosuperior por la pérdida de una región bien vascularizada que interfiere en la regeneración epitelial. La desnutrición y la inmunosupresión también retrasan la cicatrización. El efecto de los corticoesteroides tópicos se estudió en ratas en donde solo el 16% de perforaciones que recibieron hidrocortisona al 2% cicatrizaron.²¹ Otros estudios han encontrado que una gran neumatización de celdillas mastoideas favorece la cicatrización espontánea²².

CONCEPTOS DE CICATRIZACION DE LA MEMBRANA TIMPANICA

Lo principal para la cicatrización de la membrana es el concepto de migración epitelial, existen 2 tipos de migración epitelial descritos. Uno es un movimiento centrifugo del epitelio desde el umbo con una tasa aproximada de 0.07mm por día²³ Otros estudios mientras confirman el movimiento centrifugo pero basado en múltiples áreas aisladas de actividad mitótica que causan un movimiento

¹⁹ Ruah CB, Schachern PA, Zeltermann D, et al. Age-related morphologic changes in the human tympanic membrane. Arch Otolaryngol Head Neck Surg 1991;117:627-34

²⁰ Ruah CB, Schachern PA, Zeltermann D, et al. Age-related morphologic changes in the human tympanic membrane. Arch Otolaryngol Head Neck Surg 1991;117:627-34.

²¹ Spandow O, Hellstrom S, Schmidt SH. Hydrocortisone delay of tissue repair of experimental tympanic membrane repairs. Ann Otol Rhinol Laryngol 1990;99:147-53.

²² Linderman P, Edstrom S, Granstrom G, et al. Acute traumatic tympanic membrane perforations: cover or observe. Arch Otolaryngol Head Neck Surg 1987;113:1285-7

²³ Alberti PWRM. Epithelial migration on the tympanic membrane. J Laryngol 1964;78:808-30

centrifugo mas que un solo centro generativo²⁴ este movimiento también se denomina dispersión de queratina, el cual sirve para remover queratina, cerumen, cuerpos extraños de la membrana timpánica al canal auditivo externo.

El segundo patrón migratorio es un movimiento centrípeta, el cual es esencial para la cicatrización de la membrana timpánica. En contraste con la cicatrización de otros tejidos en la membrana timpánica la actividad mitotica no es solo confinada a los bordes de la herida pero puede ser a través de la pars tensa con una alta actividad alrededor del anulus y a 2 mm de los bordes de la herida y en un menor grado alrededor del manubrio. Esta migración distante la sugiere la posterior ausencia de células basales proliferativas en bordes de la herida, que normalmente es muy activa en otros tejidos.

Muchos estudios han mostrado la importancia de los microfilamentos de F-actina, una proteína contráctil que esta abundante en el epitelio escamoso en la capa basal, lo que sugiere que esta placa contribuye a la migración y cierre de las perforaciones de la membrana timpánica

La cicatrización tradicional de los tejidos se realiza mediante hemostasia, inflamación, proliferación, remodelación y contracción. Los agregados de plaquetas y su adherencia en la herida permite la vasoconstricción y formación del trombo. Esto es seguido por un exudado inflamatorio compuesto de neutrofilos, macrofagos y citocinas con La subsecuente conversión de la matriz de fibrina de la herida en glucosaminoglicanos y proteoglicanos. En este punto

²⁴ Smelt G, Hawke M. A paradigm for tympanic epithelial dispersion. J Otolaryngol 1986;15:336-343.

en la cicatrización de heridas de otros tejidos los fibroblastos proliferan y la colágena se deposita en la herida con formación de una matriz de tejido de granulación para permitir la formación de la epitelización.²⁵

En la membrana timpánica si embargo, estudios han mostrado que la regeneración epitelial precede a la proliferación fibrosa. Inmediatamente después de la perforación hay una retracción de los bordes de la pars tensa seguida por cambios hemostáticos e inflamatorios. La hipertrofia epitelial y el avance de los bordes de la herida empiezan 48 hrs después del trauma. La capa epitelial escamosa migra, intentando cubrir la perforación; solo si esto es seguido de proliferación de los componentes fibrosos de la lámina propia.

Los bordes de la herida se hipertrofian, cierran la brecha, seguidos por las otras capas del epitelio en avance. Esto es la base de la teoría del “andamio” aceptada ampliamente como el mecanismo mediante el cual el material de injerto tal como la fascia, vena o pericondrio funciona. Los materiales actúan como un sustituto para la el estrato corneo, bajo del cual las capas epidérmicas mas bajas pueden proceder a cerrar el defecto.²⁶

Mas pruebas del papel primario del epitelio en el cierre de los defectos, es visto con el uso de injertos membranosos. En estos casos, a pesar de una capa mucosa y epitelial adecuadas, la lámina propia consiste solo de una fibrina

²⁵ Cohen KI, Diegelmann RF, Lindblad WJ, eds. Wound Healing: Biochemical and Clinical Aspects. Philadelphia: WB Saunders, 1992

²⁶ Johnson AP, Smallman LA, Kent SE. The mechanism of healing of tympanic membrane perforations: a two-dimensional histologic study in guinea pigs. Acta Otolaryngol (Stockh) 1990;109:406-15

desorganizada sin fibroblastos a pesar de un buen tejido conectivo estructurado y una red fibrosa. Así la cicatrización de la lámina propia siempre ocurre detrás del epitelio y la mucosa. La cicatrización de la lámina propia puede fallar permitiendo la formación de una membrana dimérica con solo un poco de fibrillas desorganizadas en la lámina propia.

Los esfuerzos están siendo realizados para revelar los secretos biomoleculares detrás de la cicatrización de la membrana timpánica. Estudios en animales han demostrado la presencia de EGF y factores de crecimiento básicos para los fibroblastos bFGF en la cicatrización de la membrana timpánica tan temprano como 3 días después de la perforación²⁷ Los factores de crecimiento son citocinas que regulan la proliferación y diferenciación celular. Los estudios sugieren que ambos factores juegan un papel en la regulación de la reparación de la membrana timpánica.²⁸

FACTORES DE CRECIMIENTO.

El progreso mas significativo ha sido la aplicación de EGF y bFGF para acelerar la cicatrización de las perforaciones de membrana timpánica en animales. Los procesos básicos de cicatrización sin embargo permanecen sin

²⁷ Mondain M, Ryan A. Epidermal growth factor and basic fibroblast growth factor are induced in guinea-pig tympanic membrane perforation after basic fibroblast growth factor application. *Laryngoscope* 1993;103:312-8.

²⁸ Mondain M, Uziel A. Tympanic membrane regeneration and growth factors. *Acta Otorhinolaryngol Belg* 1995;49:159-62

conocerse aun respecto de que la proliferación epitelial precede a la proliferación fibrosa.²⁹

La aplicación tópica de 400ng de bFGF acortaron el tiempo de cicatrización de 8.8 a 6.1 días. El bFGF puede ser colocado directamente a las perforaciones mediante gotas óticas o por un trozo de gelfoam^{30 31}. Una dosis de 20 µg de EGF induce hiperplasia epitelial y estromal en membranas timpánicas de gatos. Una dosis simple de 50 µg en gelfoam o hidrogel que son aceleradores del cierre de las perforaciones. EGF produce un cierre completo en 80% de los oídos tratados con EGF mientras que solo 20% de los oídos tratados con el acarreador injertado cierran³². Ambos producen mas tejido conectivo en costras, lo cual puede prevenir atrofia tardía del tímpano. En dado caso sin embargo, el grosor del tímpano disminuye y la costra llega a ser similar al tímpano normal.³³

Acelerar el curso de la cicatrización en las perforaciones agudas de la membrana timpánica es de poco valor práctico ya que mayoría cierran espontáneamente. Las propiedades epiteliales y linfoproliferativas de los factores de crecimiento serian de gran beneficio en las perforaciones

²⁹ Mondain M, Ryan A. Histological study of the healing of traumatic tympanic membrane perforation after basic fibroblast growth factor application. *Laryngoscope* 1993; 103:312-8

³⁰ Fina M, Baird A, Ryan A. Direct application of bFGF improves tympanic membrane perforation healing. *Laryngoscope* 1993;103:804-9

³¹ Fina M, Bresnick S, Baird A, et al. Improved healing of tympanic membrane perforations with basic fibroblast growth factor. *Growth Factors* 1991;5:265-72

³² Amoils CP, Jackler RK, Lusstig LR. Repair of chronic tympanic membrane perforations using epidermal growth factor. *Otolaryngol Head Neck Surg* 1992;107:669-83

³³ Kato M, Jackler RK. Repair of chronic tympanic membrane perforations with fibroblast growth factor. *Otolaryngol Head Neck Surg* 1996;115(6);538-47

persistentes. Sin embargo estos factores no son capaces de restaurar la capa media fibrosa y proporcionan tensión a la pars tensa³⁴.

Aunque no se han realizado estudios clínicos en humanos, los estudios preliminares muestran que no existe toxicidad con EGF ni bFGF, ni cocleocleotóxicos ni sistémicos tampoco se ha observado el aumento en la incidencia de colesteatoma en animales. Sería de interés el estudio del rol de otros factores de crecimiento como factor de crecimiento derivado de plaqueta que es muy importante en la remodelación de tejido. Otras áreas de estudio involucran el conocer la secuencia de desarrollo de factores de crecimiento y concentración necesarios para una reparación de la membrana timpánica óptima. Así, estos factores de crecimiento pueden ser una alternativa a la cirugía para reparación de perforaciones de la membrana timpánica.

TIPOS DE PERFORACIONES

-centrales

-marginales

Generalmente las perforaciones que se asocian a colesteatoma son las marginales

HISTORIA DE LA TIMPANOPLASTIA

Realizamos una breve revisión histórica sobre la evolución de la timpanoplastia; desde el siglo 17, en 1640 Banzer¹ publicó la reparación de una membrana timpánica, con la vejiga de un puerco estirada en un tubo de marfil

³⁴ Lim DJ. Structure and function of the tympanic membrane: a review. Acta Otorhinolaryngol Belg 1995;49:101-15

que fue colocado en el oído. En 1853 toynbee³⁵ colocó un disco de goma atado a un alambre de plata sobre una perforación para mejorar la audición. Yearsley³⁶ en 1863 mejoró la audición colocando una bola de algodón sobre la perforación. En 1877 Blake³⁷ introdujo la idea de colocar un parche de papel sobre la perforación, práctica que actualmente se utiliza y ha demostrado ganancia auditiva. Roosa³⁸ y Okneuff³⁹ promovían la cicatrización con la aplicación de cauterio químico. Roosa describió la reparación de la membrana timpánica en consultorio que se practica actualmente, el aplico nitrato de plata a los bordes de la perforación para promover la cicatrización. Okneuff describió el uso útil del ácido tricloroacético. Derkacki escribió una tesis sobre el fenómeno del tratamiento de perforaciones de la membrana timpánica en consultorio, con un cierre satisfactorio de 75% en todas las perforaciones, el tratamiento requiere de aplicación semanal de ácido tricloroacético en un parche de algodón sobre la perforación, gotas diarias son aplicadas al parche para continuar con la irritación de los bordes de la perforación y los resultados se observaron después de 14 tratamientos semanales.

³⁵ Toynbee J. On the Use of an Artificial Membrane Tympani in Cases of Deafness Dependent Upon Perforations or Destruction of the Natural Organ. London: J Churchill & Sons; 1853.

³⁶ Yearsley J. Deafness, Practically Illustrated. edn 2. London: J Churchill & Sons; 1863.

³⁷ Blake CJ. Transactions of the First Congress of the International Otological Society. New York: D. Appleton & Company; 1887

³⁸ Roosa DB St J. Disease of the Ear. edn 3. New York: William Wood & Company; 1876

³⁹ Okneuff WN. Über die Anwendung des Acidum trichloroaceticum bei chronischen eitrig-entzündungen des Mittelohres. Monatsschr Ohrenh 1895;29:1-14

En 1878 el concepto de timpanoplastía se crea por Berthold⁴⁰, el realiza la primera timpanplastía verdadera, desepitelizó la membrana timpánica, la removió con su epitelio y aplico un injerto de piel.

En el siglo 20, en 1930 Howard House propuso el uso de látex de condones con un anillo de plata de Toynbee para reparar perforaciones secas. Pohlman⁴¹ realizo una membrana timpánica artificial llamada Korogel, que era colocada en el canal auditivo por el paciente, era una medida no quirúrgica pero produjo estenosis del conducto auditivo. House⁴², Sheehy y Glasscock⁴³ desarrollaron técnicas para creara un injerto onlay o lateral, Shea¹² mientras realizaba una estapedectomía presenta una complicación y descubre que el injerto de vena puede ser satisfactorio para colocarlo sobre la membrana para corregir una laceración, Storrs⁴⁴ lo cambia por fascia y Patterson⁴⁵ determina las razones del por que la fascia es un material de injerto util.

En 1944 se reintrodujo la timpanoplastía por Schulhoff y Valadez⁴⁶ el procedimiento fue publicado y popularizado por Wullstein⁴⁷ usando un injerto grueso de piel. El y Zolinger reconocieron un siglo después que la teoría

⁴⁰ Berthold E. Ueber myringoplastik. Wier Med Bull 1878; 1:627

⁴¹ Pohlman ME. The artificial eardrum. Ann Otol Rhinol Laryngol 1951;60:117-21.

⁴² House WF. Myringoplasty. Arch Otolaryngol 1960;71:399-404

⁴³ Sheehy JL, Glasscock ME. Tympanic membrane grafting with temporalis fascia. Arch Otolaryngol 1967;86:391

⁴⁴ Storrs LA. Myringoplasty with the use of fascia grafts. Arch Otolaryngol 1961;74:65-9

⁴⁵ Patterson ME, Lockwood RW, Sheehy JL. Temporalis fascia in tympanic membrane grafting. Arch Otolaryngol 1967;85:73-7

⁴⁶ Schulhof E, Valdez G. Pathology and therapeutics of the perforated eardrum. Presented at the Franco-American Medical Association Meeting, August 3, 1944.

⁴⁷ Wullstein H. The restoration of the function of the middle ear in chronic otitis media. Ann Otol Rhinol Laryngol 1971;80(2):210-7

propuesta por von Hemholtz de que una nueva membrana timpánica y una cavidad timpánica adecuada con cadena osicular integra son necesarios para la transformación de la presión del sonido a la ventana oval así como la protección del sonido por la ventana redonda.

CIRUGIA PARA RECONSTRUCCION DEL TIMPANO⁴⁸

Miringoplastia: se define como cirugía confinada a la reconstrucción de la membrana timpánica, sin manipulación de la cadena osicular o de el oído medico, la membrana timpánica no es levantada de su posición en el canal auditivo, usualmente este procedimiento es un parche o un injerto deslizado por la perforación, generalmente realizado en el consultorio

Timpanoplastía: incluye todos los procedimientos cuando la membrana timpánica es levantada de su posición en el conducto auditivo, la timpanoplastía sola o tipo 1 denota que la cirugía es confinada a la membrana timpánica sin manipulación de la cadena osicular dentro de este termino se incluye también que puede o no realizarse canalplastia.⁴⁹ La timpanoplastía que incluye manipulación de la cadena osicular o reconstrucción timpanoosicular se denota timpanoosiculoplastia y son la de la tipo II a la tipo V.

⁴⁸ Franklin MR, Overlay versus Underlay tympanoplasty. Historical Review of the literature, Laryngoscope 107:12 1997

⁴⁹ Ugo Fish, Tympanoplasty, mastoidectomy and stapes surgery. Thieme medical Publishers Inc. 1994: 4-10

La canalplastía es el ampliar el cae retirando parte de su porción anteromedial, es parte de algunas timpanoplastias y se realiza para injertar perforaciones anteriores, da el acceso quirúrgico adecuada, facilita cicatrización y limpieza⁵⁰

TIMPANOPLASTIA

Definición: procedimiento quirúrgico para erradicar infección y devolver la función del oído medio. Wullstein introdujo una clasificación de timpanoplastía basada en la erradicación de la patología en oído medio en estructuras remanentes y en como el sonido es transformado en la ventana oval mientras la ventana redonda esta protegida. Principios que siguen vigentes en la actualidad.

La reconstrucción del mecanismo de transformación del oído medio requiere de una conexión segura entre una membrana timpánica intacta y los fluidos del oído interno, la membrana timpánica debe cerrar una cavidad de oído medio con mucosa y llena de aire,

Objetivos: erradicar enfermedad, restaurar la aeración timpánica, reconstrucción del mecanismo de transformación del sonido, crear una cavidad seca autolimpiable

TECNICAS TIMPANOPLASTIA TIPO I WULLSTEIN

Membrana perforada con cadena osicular normal, se realiza cierre de la perforación unicamente = MIRINGOPLASTIA

- Tipos de Abordajes: transcanal, endaural y postauricular

Transcanal: se realiza a través de un otoscopio en el cae esta indicada cuando el cae es lo suficientemente amplio para ver completamente la perforación. No se puede utilizar cuando el borde anterior de la perforación no se ve por la pared del cae.

Endaural: una incisión pequeña se hace entre el trago y el helix, las perforaciones muy anteriores no se ven por la porción ósea del cae

Retroauricular: la oreja y los tejidos retroauriculares que la fijan se inciden y se llevan hacia delante, permite ver toda la porción anterior de la membrana timpánica y puede realizarse con canalplastia

-Técnica de colocación de injerto: técnica lateral overlay y técnica medial underlay

Underlay o medial: el injerto puede ser colocado por debajo del remanente de la membrana, esta colocación fue la base para la nueva técnica llamada procedimiento underlay o procedimiento por debajo. La técnica fue originalmente descrita por Shea⁵⁰ los bordes libres de la perforación son preparados usando un gancho angulado a la derecha, para separar la capa externa cutánea de la mucosa interna, esto provoca bordes frescos para la

⁵⁰ Shea JJ Jr. Vein graft closure of eardrum perforations. J Laryngol Otol 1960;74:358-62

cicatrización, varios pequeños pedazos de gelfoam son insertados a través de la perforación hacia el oído medio para soportar el injerto, el parche de fascia o vena poco mas grande que la perforación se coloca por debajo de la perforación con el soporte de la cama de gelfoam, si se usa vena la capa intima es colocada hacia el oído medio y la adventicia hacia la membrana timpánica, se desenrolla el borde libre de la capa cutánea con un gancho y se estira hacia la superficie del injerto para incitar la cicatrización.

Austin y Shea⁵¹ subsecuentemente hicieron refinamientos a esta técnica, iniciaron realizando la técnica underlay con incisiones en la piel del cae a nivel del proceso corto del martillo 3-4 cm. hacia superior con un ápex posterior 6-8 mm del anulus y la otra en la porción posteroinferior del canal. Realizando un colgajo timpanomeatal que da una adecuada exposición al ático y oído medio. Posteriormente la exposición se amplio con la remoción de una porción de la pared posterosuperior del canal o haciendo ampliación de la muesca del rivinus. Otra modificación es remover la superficie mucosa de la perforación a uno o dos milímetros alrededor de sus bordes

Overlay o lateral: se practico desde 1960, consiste en acceder a la membrana timpánica por el abordaje preferido por el cirujano. El epitelio de la superficie de la membrana es removida con gancho o pinza. El injerto de fascia es colocado en la perforación y el oído es empaquetado con varios materiales. Existen muchas modificaciones por que esta técnica. Con esta técnica se realiza una neomembrana ya que no se deja remanente de la membrana timpánica perforada.

⁵¹ Austin DF, Shea JJ Jr. A new system of tympanoplasty using vein graft. Laryngoscope 1961;71:596-611

MATERIALES DE INJERTO

Generalmente se usa tejido autólogo tomado de sitios donadores cercanos al campo quirúrgico los más usados son la fascia del músculo temporal y el pericondrio de concha o trago, también se han utilizado otros materiales autólogos como injertos de piel completos y parciales, cartílago, vena y grasa⁵²

53

Los injertos de espesor completo y parcial de piel usados por Wullstein y Zollner descansan sobre el remanente de la membrana lo que predispone a infecciones, falla del injerto y colesteatomas iatrogenos. Estos injertos se engrosan, edematizan y descaman por la presencia de glándulas, folículos pilosos estos injertos solo sirven en algunos casos con una tasa de 71%⁵⁴

Materiales autólogos:

Injertos de piel del canal: en 1956 lo realizó Sooy⁵⁵ con un colgajo pediculado rotado sobre el remanente de membrana timpánica para el cierre de perforaciones marginales, House y Sheehy perfeccionaron la técnica usando piel del canal como un injerto libre que descansa sobre el remanente de la membrana, pero se dejó de utilizar por ser muy grueso. Al principio presentaron tasas de éxito del 97% pero con el tiempo presentaban problemas de

⁵² Eavey RD. Inlay tympanoplasty: cartilage butterfly technique. *Laryngoscope* 1998;108:657-61

⁵³ Reingenberg JC, Closure of tympanic membrane perforations by the use of fat; *Laryngoscope* 1978; 88: 982-993

⁵⁴ House WF, Sheehy JL. Myringoplasty: use of ear canal skin compared with other techniques. *Arch Otolaryngol* 1961;73:407.

⁵⁵ Sooy FA. A method of repairing a large marginal perforation. *Ann Otol* 1956;65:911.

descamación, que requerían limpieza frecuente y perforaciones después de 5 años con una tasa final de éxito del 77%

Injertos de vena: esta técnica se introdujo tras lastimarse accidentalmente la membrana timpánica durante la fenestración de la ventana oval, Shea colocó una pequeña parte de vena sobre la perforación y esta cicatrizó completamente en 3 días. Tabb⁵⁶ replicó los resultados de Shea. Como es un mesotelio la vena es un excelente material de injerto pero estos injertos tienden a atrofiarse después de algunos meses y ocasionalmente se re-perforan.

Injertos de fascia temporal: para evitar las complicaciones presentadas con otros injertos Hermann⁵⁷ describió el uso de fascia temporal como injerto en Estados Unidos en 1960, las cualidades superiores de esta son: disponibilidad en el campo quirúrgico y cuenta con cualidades ideales de manejo por lo que el día de hoy es el estándar para injerto de membrana timpánica

Ringenberg⁵⁸ usó grasa libre autóloga en 1960,

Injertos de pericondrio: Utilizados por Goodhill⁵⁹ sus resultados fueron similares a los que utilizaron fascia, pero no es fácil obtenerlo y su disponibilidad es

⁵⁶ Tabb HG. Closure of perforations of the tympanic membrane by vein grafts: a preliminary report of 20 cases. *Laryngoscope* 1960;70:271.

⁵⁷ Hermann H. Tympanic membrane plastic with temporalis fascia. *Hals Nas Ohrenh* 1960;9:136.

⁵⁸ Ringenberg JC: Fat graft tympanoplasty, *Laryngoscope* 72:188, 1962

⁵⁹ . Goodhill V. Tragal perichondrium and cartilage in tympanoplasty. *Arch Otolaryngol* 1967;85:480

limitada en cantidad. Injertos compuestos de cartílago y pericondrio para prevenir retracción si existe disfunción persistente de la trompa de Eustaquio.

Homoinjertos

Su uso fue por primera vez descrito por Marquet⁶⁰ quien inicio el transplante de membranas timpánicas en bloque, Marquet uso cialito para preservar membranas timpánicas desepitelizadas adquiridas de cadáver para reparar perforaciones y reporto miringoplastías satisfactorias usando esta técnica en 15 de 17 casos. Otros describieron una técnica similar como Lesinski⁶¹ reportes de esta técnica fueron comparados con los reportados usando fascia temporal^{62 63}. La dificultad que presentan estos homoinjertos es la escasez del material adecuado, la transmisión de partículas virales de VIH y de virus lento como Creutzfeldt Jacob y aunque ha tenido buenos resultados su uso es infrecuente

Xenoinjerto

Es una alternativa disponible en la actualidad, es submucosa acelular de intestino delgado de porcino (Surgisis) que se ha utilizado en perforaciones

⁶⁰ Marquet J. Reconstructive microsurgery of the eardrum by means of a tympanic membrane homograft: preliminary report. Acta Otolaryngol(Stockh) 1966;62:459-64

⁶¹ Lesinski SG. Homograft typanoplasty in perspective: long-term clinical-histologic study of formalin-fixed tympanic membranes used for the reconstruction of 125 severely damaged middle ears. Laryngoscope 1983;93(suppl 32):1-37.

⁶² Hicks GW, Wright JW. A review of 925 cases of tympanoplasty using formaldehyde-formed fascia grafts. Laryngoscope 1988;98:150-3

⁶³ Campbell EE. Homograft typanoplasty: a long-term review of 477 ears. Am J Otol 1990;11:66-70.

timpánicas crónicas en chinchillas⁶⁴ se realizó estudio histológico y mostró reparación con membrana trilaminar compuesta de epitelio escamoso, el biomaterial injertado como lamina fibrosa y capa de mucosa cuboidal con moderada inflamación

Aloinjertos

Perkins en 1970 reportó miringoplastías exitosas en 23 de 24 perforaciones subtotales reparadas con membranas timpánicas alogenitas preservadas en soluciones de formaldehído^{65 66}

En 1976 Smith introdujo la técnica de deshidratación y congelamiento y esterilización con gas etileno para preservación preoperatorio de aloinjertos otológicos^{67 68}

Más recientemente el uso de ALLODERM realizado por LifeCel Corporation, se ha estudiado como material de aloinjerto^{69 70 71} Es una matriz de tejido

⁶⁴ Spiegel JH, Kressler JL. Tympanic membrane perforation repair with acellular porcine submucosa. *Otology Neurotology*. 2005;26(4):563-6

⁶⁵ Perkins R. Human homograft otologic tissue transplantation. Buffered formaldehyde preparation. *Trans Am Acad Ophthalmol Otolaryngol* 1970a;74:278-282

⁶⁶ Perkins R. Homograft tympanic membrane with suture sling. *Laryngoscope* 1970b;80:1100-1108

⁶⁷ Smith MF. Freeze-dried otologic implants. *J Otolaryngol* 1980a;9:222-227.

⁶⁸ Smith MF. Allograft ossicular chain transplantation. In: Snow JB, ed. *Controversy in Otolaryngology*. London: WB Saunders; 1980b:178-183.

⁶⁹ Downey TJ, Champeaux AL, Silva AB: AlloDerm tympanoplasty of tympanic membrane perforations, *Am J Otolaryngol* 24:6, 2003

⁷⁰ Weber PC and others: Use of Alloderm in the neurotologic setting, *Am J Otolaryngol* 23:148, 2002

⁷¹ Youssef AM: Use of acellular human dermal allograft in tympanoplasty, *Laryngoscope* 109:1832, 1999

conectivo acelular noimmunogenico con membrana basal completa y canales vasculares

Aloinjerto cutáneo aceluar, es un biomaterial nuevo que sirve como matriz de tejido conectivo para proporcionar un soporte de tejido blando que se integra en el lecho implantado.⁷²

Se obtiene de piel humana de cadáver obtenida por bancos de tejido aprobados, que posteriormente es tratado con un agente decelularizante. Los donadores son estudiados para detección de HIV tipo 1 y 2, hepatitis B y C, sífilis, virus T-linfotrofico tipo1 y 2 ^{73 74} . Las muestras de piel son estudiadas para que estén libres de Infección bacteriana o micótica, Que al removele los tejidos celulares se hace inmunologicamente inerte por que se realiza remoción completa de la capa epidérmica y las células de la capa dérmica, solo se deja la matriz cutánea y se preserva mediante congelación y secado. De esta manera se eliminan todos los blancos antigénicos de la respuesta inmunológica de rechazo de tipo celular. La capa dérmica que se deja para este biomaterial es una matriz de tejido conectivo no inmunogenico con una membrana basal y canales vasculares ⁶⁸ por las células receptoras nativas de fibroblastos y células endoteliales. Proporciona una plantilla de matriz dérmica para la

⁷² Gallardo OF, Rodríguez PM, Nuño FN, Miringoplastias con aloinjertos cutaneos acelulares (alloderm®): nueva alternativa para el manejo de las perforaciones timpanicas. *Anales de Otorrinolaringología Mexicana* 2003; 48(1): 30-33

⁷³ Wainwright D, Madden M, Luterman A, et al. Clinical evaluation of an acellular allograft dermal matrix in full-thickness burns. *J Burn Care Rehabil* 1996;17:124–136

⁷⁴ Wainwright DJ. Use of an acellular allograft dermal matrix (AlloDerm) in the management of full-thickness burns. *Burns* 1995;21:243–248.

migración, repopularización de los fibroblastos y células endoteliales propios del paciente, con depósito de colágena nativa y angiogenesis creando una matriz vascular como consecuencia el injerto se integra en el tejido del rededor. Este proceso de remodelación continua por 180 días mientras el huésped incorpora el injerto a tejido.

Histológicamente el Alloderm® tiene: elastina, proteoglicanos y colágena, los que conforman un gran reservorio para factores de crecimiento, son guía para el ensamble y crecimiento de los puentes de colágena y promueven la angiogenesis⁷⁵

Para su almacenaje se deshidrata y congela y al momento de la implantación se rehidrata, ha sido efectivo en numerosas aplicaciones clínicas incluyendo la cubierta e implantación de tejidos blandos^{71 76}. Se ha usado en reconstrucción de base de cráneo, cirugía plástica para aumento en defectos de tejido blando y en quemados,^{77 78} cierre de perforaciones septales⁷⁹, mastoidectomía para cavidad de mastoides, en cirugía periodontal y maxilofacial⁸⁰Se ha utilizado en

⁷⁵ Livesey SA, Rendón H, Hollyoak MA, et al Transplanted acellular allograft dermal matrix: potencial as tempate for reconstruction of viable dermis. *Transplantation*: 1995; 60: 1-9

⁷⁶ . Jones FR, Schwartz BM, Silverstein P. Use of a nonimmunogenic acellular dermal allograft for soft tissue augmentation: a preliminary report. *Aesthet Surg Q* 1996;16:196–201

⁷⁷ Jones FR, Schwartz BM, Silverstein P. Use of a nonimmunogenic acellular dermal allograft for soft tissue augmentation. *Aesthetic Journal Quarterly* 1996; 16: 196–201.

⁷⁸ Achauer BM, VanderKam VM, Celikoz B, et al. Augmentation of facial soft-tissue defects with AlloDerm dermal graft. *Ann Plast Surg* 1998; 41: 503–507.

⁷⁹ Kridel RWH, Foda H, Lunde KC. Septal perforation repair with acellular human dermal allograft. *Arch Otolaryngol Head Neck Surg* 1998; 124: 73–78.

⁸⁰ Callan D, Silverstein L. An acellular dermal matrix allograft substitute for palatal donor tissue. *Postgraduate Dentistry* 1997; 3: 14–21

miringoplastia en modelos de chinchillas con tasas de cierre de perforación similares a la fascia temporal⁸¹. Se ha comprobado su uso en timpanoplastías en humanos mostrando ser seguro efectivo. Un estudio mostró una tasa de ganancia auditiva similar a la de injerto de fascia temporal⁸² Otro estudio mostró que hay una disminución estadísticamente significativa en el tiempo quirúrgico en el grupo de injerto con Alloderm® que en el grupo control en timpanoplastías tipo 1, y que cierra el gap óseo aéreo igual que la fascia temporal⁸³. Evita incisiones externas, disminuye el tiempo quirúrgico, evita la morbilidad del sitio donador, esta disponible en grandes cantidades. Es de gran utilidad en pacientes en quienes se realiza cirugía de revisión y no tienen tejido de autoinjerto disponible cercano al sitio quirúrgico o que la disponibilidad de fascia y pericondrio es limitada⁸⁴. Se ha utilizado en timpanoplastías en niños con técnica lateral siendo efectivo en la reconstrucción de la membrana timpánica cuando la fascia no esta disponible o el tamaño necesario limita el uso de fascia⁸⁵.


⁸¹ McFeely WJ, Bojrab DI, Kartush JM. Tympanic membrane perforation repair using AlloDerm. *Otolaryngol Head Neck Surg* 2000;123:17–21.

⁸² Benecke JE. Tympanic membrane grafting with AlloDerm. *Laryngoscope* 2001;111:1525–1527

⁸³ Jeremy DV, Latev MD, Labadie RF, et al, Use of alloderm in type 1 tympanoplasty: A comparision with native tissue grafos. *Laryngoscope*. 2005; 115(9): 1599-1602

⁸⁴ Benecke JE, Tympanica membrana grafting with Alloderm. *Laryngoscope*. 2001; 111(9): 1525-27

⁸⁵ Lai P, Props. EJ, Papasin BC, Lateral graft type 1 tympanoplasty using Alloderm For tympanic membrana reconstruction in children. *Int J Pediatr Otorhinolaryngol*. AUG 2006; 70(8): 1423-9



Membrana timpanica de chinchilla injertada con alloderm

La cabeza de flecha indica la unicon de injerto con tejido nativo, se observa membrana timpanica trilaminar con abundante lamina propia

Aprobado por FDA y cumple con estándares de asociación americana de bancos de tejidos

Esta disponible en múltiples tamaños, para injerto de timpanoplastía se utiliza el de 2x4 cm. con grosor 0.17- 0.32 mm

OBJETIVO

Evaluar el uso de Alloderm como injerto en la reconstrucción de membrana timpánica para control de infección o de la lesión en perforaciones timpánicas previniendo posibles complicaciones con un método de reconstrucción del oído medio que permite la recuperación funcional del mismo

Demostrar que la técnica con abordaje endaural para miringoplastia utilizando Alloderm para la reconstrucción de membrana timpánica en consultorio en pacientes con perforación de membrana timpánica de cualquier causa es una buena alternativa

Analizar los resultados de la técnica de miringoplastia con injerto medial de Alloderm colocado en consultorio

Correlacionar los resultados de la técnica de miringoplastia con injerto medial de Alloderm con las distintas variables: causas de perforación de membrana timpánica, tipo de perforación, sitios perforados y porcentaje de perforación

Evaluar la eficacia y estudiar el uso de dermis acelular Humana (Alloderm) como aloinjerto en miringoplastías

Valorar el porcentaje de éxitos donde se consiguió el cierre de la perforación del tímpano tras la colocación de aloinjerto de Alloderm

Evaluar los resultados audiométricos obtenidos con la utilización de Alloderm como injerto de membrana timpánica

Observar el proceso de cicatrización que se presenta en la membrana timpánica posterior a la colocación de injerto de Alloderm observando las características físicas de la misma en la evolución de los pacientes

Comparar nuestros resultados obtenidos con los reportados en la literatura con el uso de Alloderm como aloinjerto en la reparación de membrana timpánica

JUSTIFICACION

La reparación de la membrana timpánica es un procedimiento muy común al que se enfrenta el otorrinolaringólogo. Existen varias técnicas y se han utilizado diferentes materiales para este propósito

Nuestro estudio esta basado en la necesidad de contar con una técnica alternativa a las técnicas comúnmente utilizadas para timpanoplastía tipo 1, que se utiliza cuando la única lesión existente es una perforación timpánica y la cadena de huesecillos no esta lesionada. Que en la mayoría de las ocasiones se realiza con técnicas abiertas con insiciones que requieren la entrada a la caja timpánica y que generalmente se realiza en quirófano. Para poder contar con una técnica en consultorio para la reparación de la membrana timpánica en donde no sea necesaria la toma de injertos autólogos como fascia de Músculo temporal, grasa o pericondrio de trago. Ya que la toma de estos requiere un tiempo operatorio mayor y es su disponibilidad y calidad son variables. En la actualidad la existencia de materiales para timpanoplastía como aloinjertos o xenoinjertos nos lo permite

La dermis acelular ha mostrado ser una opción efectiva como injerto de membrana timpánica en animales y humanos y cuenta con ventajas potenciales como eliminar la morbilidad del sitio donador, reducir el tiempo operatorio, amplia disponibilidad del material, y preservar el tejido nativo para un uso posterior. Por lo que lo consideramos el material ideal para la realización de timpanoplastías ambulatorias en consultorio como alternativa a los timpanoplastías tradicionales en quirófano

MATERIAL Y METODOS

Estudio prospectivo, observacional, longitudinal y comparativo

A 27 pacientes adultos se les realizo miringoplastia con injerto de dermis acelular Alloderm, de forma ambulatoria en el servicio de otorrinolaringología y cirugía de cabeza y cuello en el Hospital General de México. Tiempo en el que se inicio con el uso de Alloderm en nuestro servicio como aloinjerto en timpanoplastía asi como su realización en consulta externa.

Crterios para la selección de pacientes

- pacientes adultos de cualquier edad y sexo con:
- perforación de membrana timpánica central (remanente marginal) en cualquier cuadrante de cualquier tamaño que no hayan cicatrizado de manera espontánea en 3 semanas
- que el remanente de membrana timpánica no presente placas de miringoesclerosis
- se incluyeron todas las causas de perforación de membrana timpánica
- caja timpánica y cadena de huesecillos integra corroborada en algunos pacientes con tomografía computada que mostraba ausencia de densidad de tejido blando en caja timpánica y mastoides. Y en todos los pacientes con estudio audiométrico previo
- Ausencia de complicaciones otológicas en oído medio secundarias
- Oído seco: sin evidencia de infección o ausencia de otorrea de más de 1 mes
- sin antecedente de alergia a xilocaina o antibióticos

- a todos los pacientes se les explico procedimiento y se dio la alternativa de timpanoplastía en quirófano

Variables incluidas:

-datos demográficos del paciente: edad y sexo

-causa de la perforación

-lado de la perforación

-forma de la perforación

-tiempo de evolución con la perforación

-síntomas asociados a la perforación

-localización de la perforación

-tamaño de la perforación

-audiometría pre y post procedimiento

-Promedio de pérdida auditiva en frecuencias del habla (500, 1000 y 2000 Hz)

-promedio de GAP óseo aéreo en frecuencias del habla (500, 1000 y 2000 Hz)

- Éxito definido como cierre total de la perforación de la membrana timpánica,

- perforación residual puntiforme

-ausencia de cierre de la perforación

-tiempo de seguimiento

Técnica

Preparación del injerto: se utilizo en todos los pacientes injerto con matriz regenerativa de dermis acelular Humana: Alloderm el cual se encontraba previamente refrigerado y empacado, con fecha de caducidad vigente. Se utilizaron injertos de espesor de 0.17 -0.32 mm y se recortaron con tijera fina previo a la rehidratación calculando el tamaño de la perforación en forma circular

Con guantes estériles se colocó el injerto en flanera de cristal sumergido en solución fisiológica estéril por 10 minutos, o hasta que solo se retiraba el soporte de papel previamente adherido

Se toma injerto con pinza fina estéril y se pasa a otra flanera con solución fisiológica nueva, se deja sumergido por 10 minutos mas hasta su colocación, en algunos pacientes se recorto el injerto por segunda ocasión una vez rehidratado, en los pacientes con perforación en forma de riñón que abarcaban los bordes del martillo se realizo un corte en el radio del injerto

Se realizo el procedimiento con el paciente en decúbito dorsal con cabeza flexionada hacia oído contralateral al afectado. Con especulo en oído, bajo visión con Microscopio con lente 300x y en perforaciones que incluyen la porción anterior de la membrana timpánica se realiza bajo visión con endoscopio rígido 18 cm., cero grados 4 mm (fig 1). Se utilizo material, instrumentos y guantes estériles. No se cubrió el microscopio.

Se infiltra en los cuatro cuadrantes del Conducto auditivo externo en la porción cartilaginosa subcutánea utilizando jeringa de insulina con xilocain al 2% con epinefrina 1:200 000, máxima cantidad infiltrada 1 ml cc. Se dejó al paciente 5 minutos para efecto anestésico y vasoconstrictor.

Se reavivan bordes con pico fino angulado en la superficie de los remanentes de la perforación (fig 2) y por debajo de la misma retirando con pinza de copas fina los restos de tejido cicatrizal y áreas de neocrecimiento escamoso alrededor de los bordes de la perforación. (fig 3), y se evierten sus bordes.

Se coloca gelfoam finamente cortado y seco, con pico recto a través de la perforación colocándolo en la caja timpánica hasta que ocupe la totalidad del espesor de la cavidad para sostener el injerto en contacto con los bordes de la perforación (fig 4,5,6)

Se introduce ya rehidratado el injerto por el cae, y se presiona sobre la membrana timpánica con pinza de copas fina se valora si el tamaño es adecuado, de lo contrario se extrae y se recorta nuevamente. (fig 9)

El injerto se coloca sobre la membrana timpánica cubriendo la perforación con la cara dérmica hacia lateral y la cara de membrana basal hacia medial. De otra manera la cara brillante, blanca, que absorbe la sangre hacia el conducto auditivo ya que quedara en contacto con los bordes sangrantes de la

perforación (fig7) y la cara amarillenta, opaca y que repele la sangre, hacia la caja timpánica. (fig 8)

Se ejerce presión leve con pinza copas fina sobre el injerto para que este quede por debajo del remanente de membrana timpánica, se acomodan los bordes con pico angulado y aspirador fino de 22 FC hasta que la superficie quede regular y todo el diámetro del injerto quede por debajo del borde de remanente de membrana timpánica y en contacto con la misma. El diámetro del injerto debe exceder 1 3 mm del diámetro de la perforación (fig 10,11)

En el caso de perforaciones en forma de riñón en el que el remanente cubre el mango de martillo, se realizo una incisión en el radio del injerto y se entrecruzan bordes por debajo del martillo

Se coloca otra capa de gelfoam finamente cortado con gotas de ciprofoxacina ótica, sobre el la membrana timpánica y el injerto, hasta cubrir el conducto auditivo a nivel de borde óseo (fig 12), posteriormente se coloca cinta umbilical lubricada con gotas óticas.

Se egreso a todos pacientes a su domicilio con indicación de no sonarse en 6 semanas, no viajar, cubrir el oído al baño, aplicación de gotas de antibiótico ótico por dos semanas sobre la cinta umbilical, descongestivo nasal por una semana y antibiótico vía oral por una semana

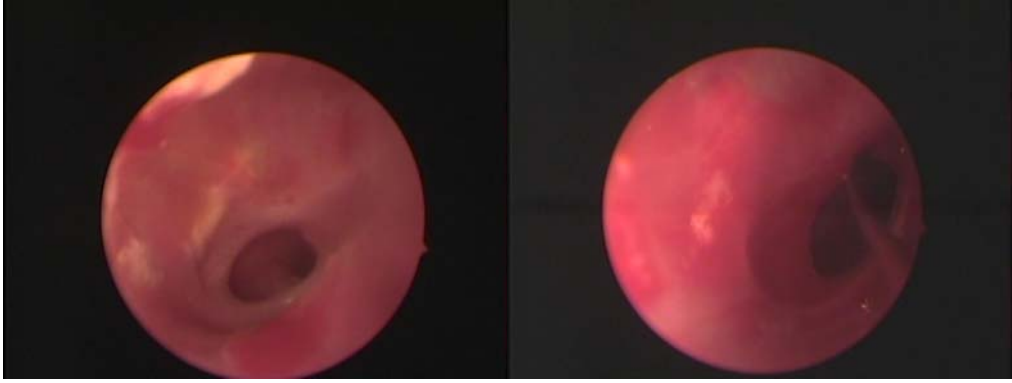


fig 1

fig 2

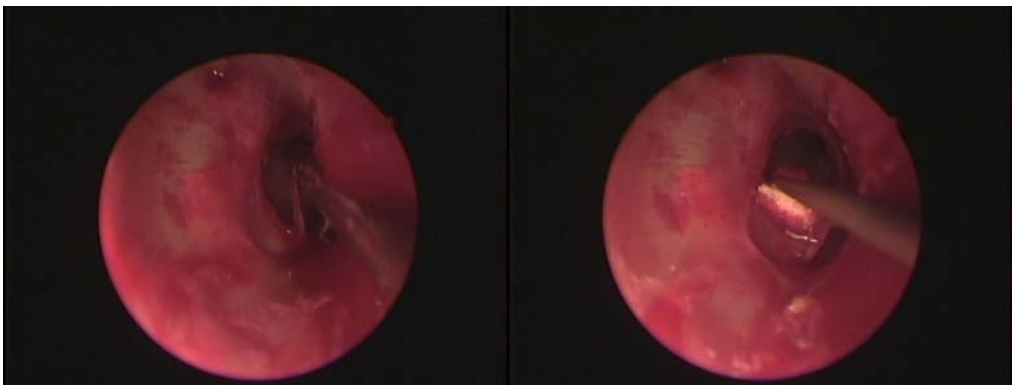


fig 3

fig 4

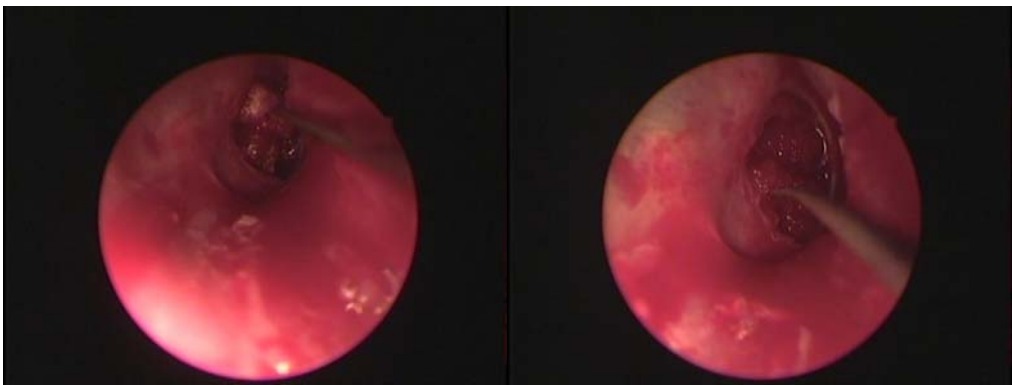


fig 5

fig 6

fig 7. Alloderm: cara
dérmica, brillante, blanca
que absorbe la sangre



fig 8. Alloderm: cara
membrana basal,
amarilla, repele sangre

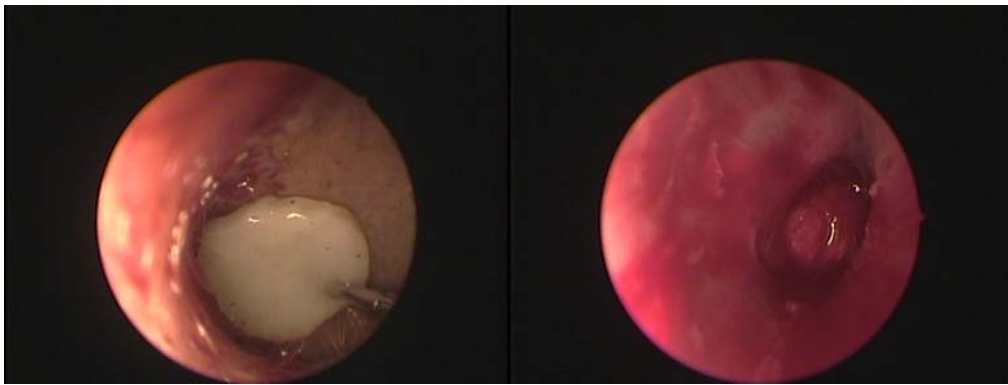
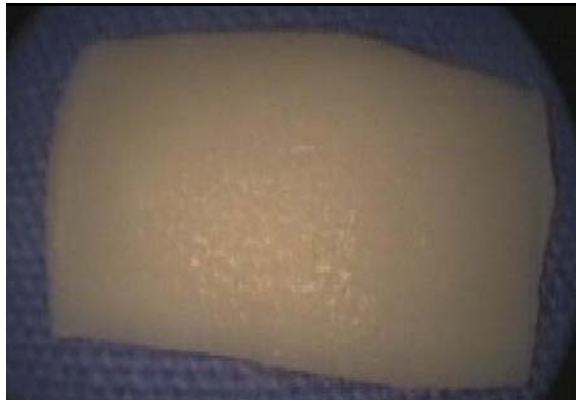

fig 9

fig 10

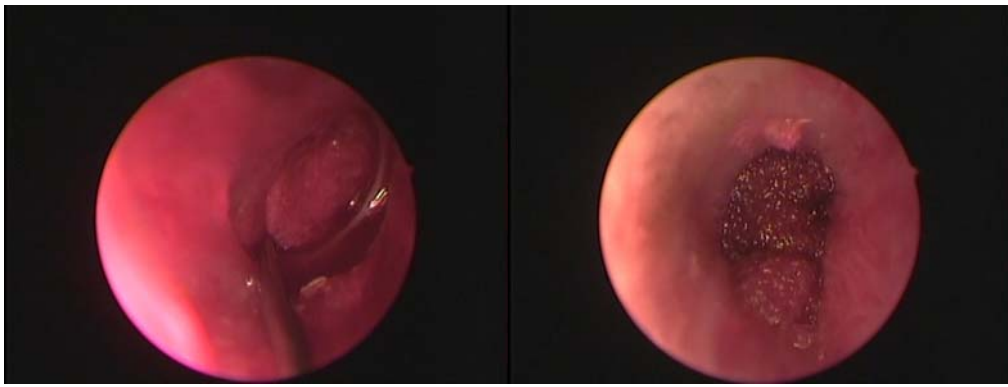


Fig 11

fig 12

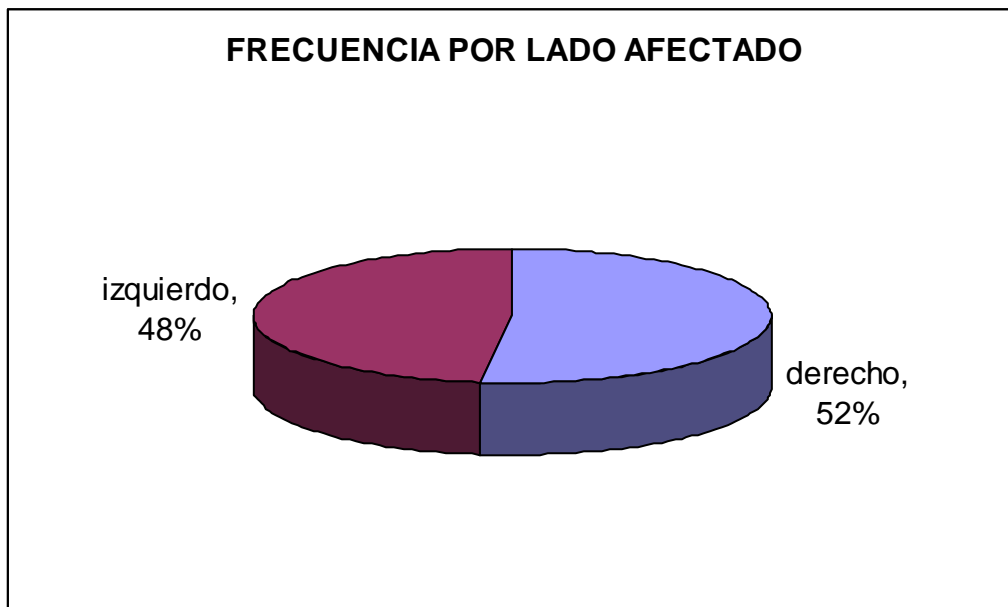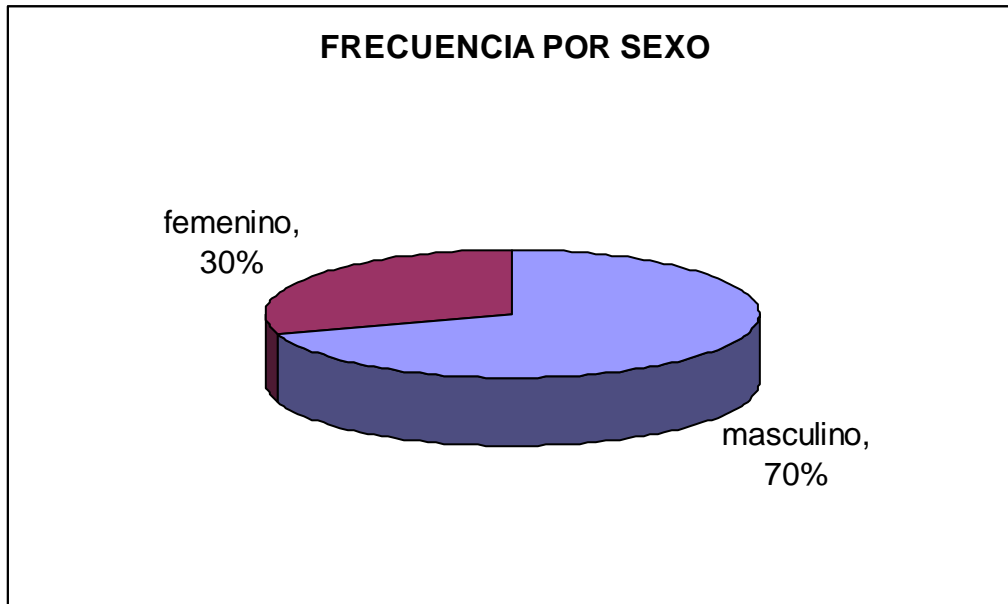
Evaluación de la reparación de la membrana timpánica

Se evaluó bajo visión microscópica a los pacientes cada semana, la cinta umbilical se retiró a las 2 semanas tiempo en que el gelfoam en ocasiones no se reabsorbía en su totalidad, en estos casos no se retiró. Se evaluó semanalmente para valorar éxito y se realizó audiometría posterior a partir de los 3 meses de realizado el procedimiento.

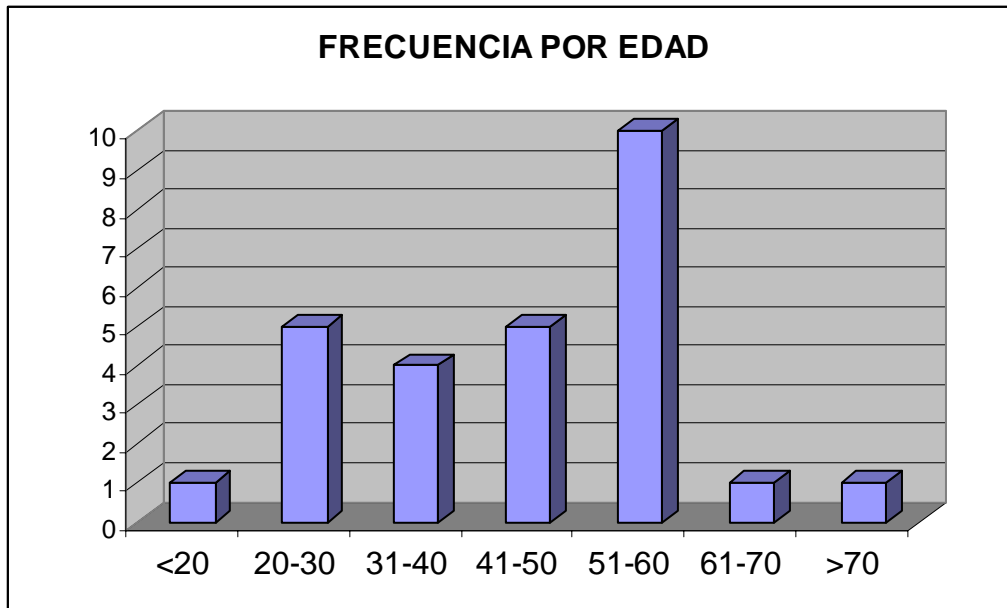
Se valoró en los meses 1,3 y 6 el cierre total de la perforación, ausencia de cierre o perforación residual

RESULTADOS

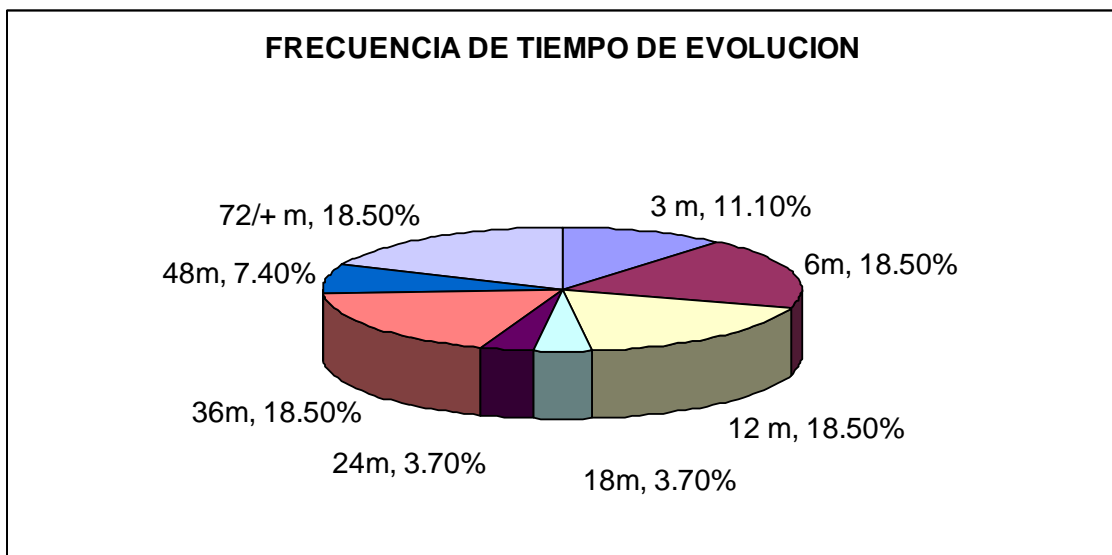
Se utilizaron para el estudio estadístico los 27 pacientes: 19 (70%) del sexo femenino y 8 (30%) del sexo masculino, el oído afectado fue en 14(52%) pacientes el lado derecho y 13(48%) el izquierdo.



Edad media fue de 44.7 +/- 14.2, mediana de 45 años, edad mínima 19 y máxima 75

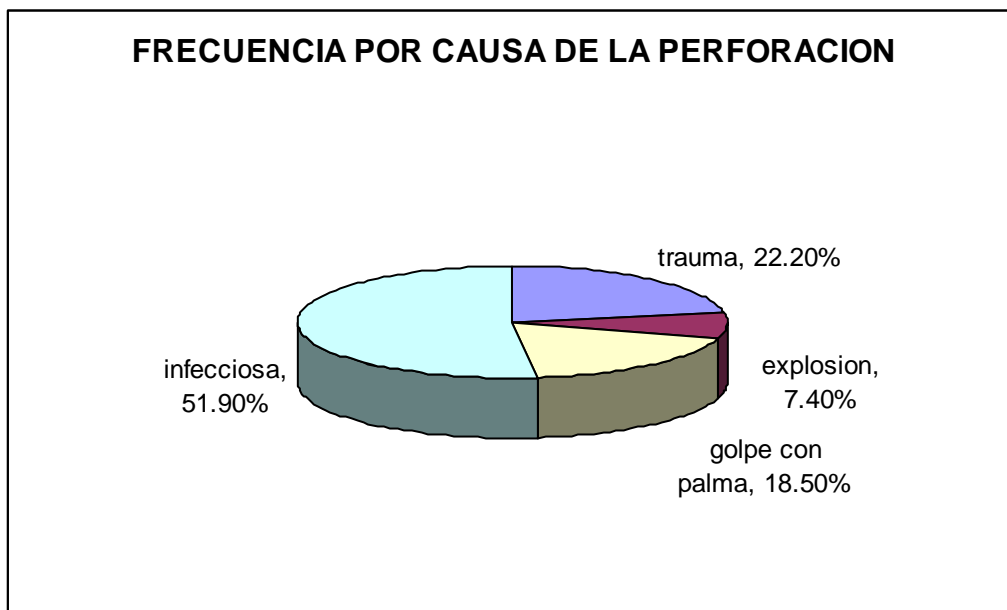


El tiempo de evolución de la perforación presento una mínima de 3 meses y máxima de 144 meses con una media de 35.7 +/- 42.1

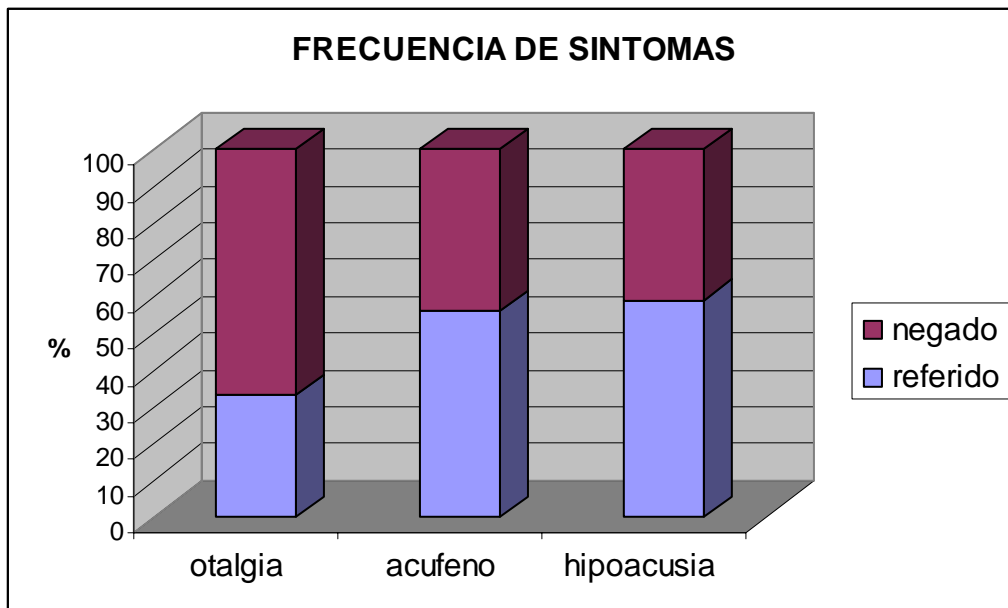


Tiempo sin otorrea mínimo de 1 mes y máximo de 5 meses, una media de 3+/- 1.8 meses, y moda de 5 meses

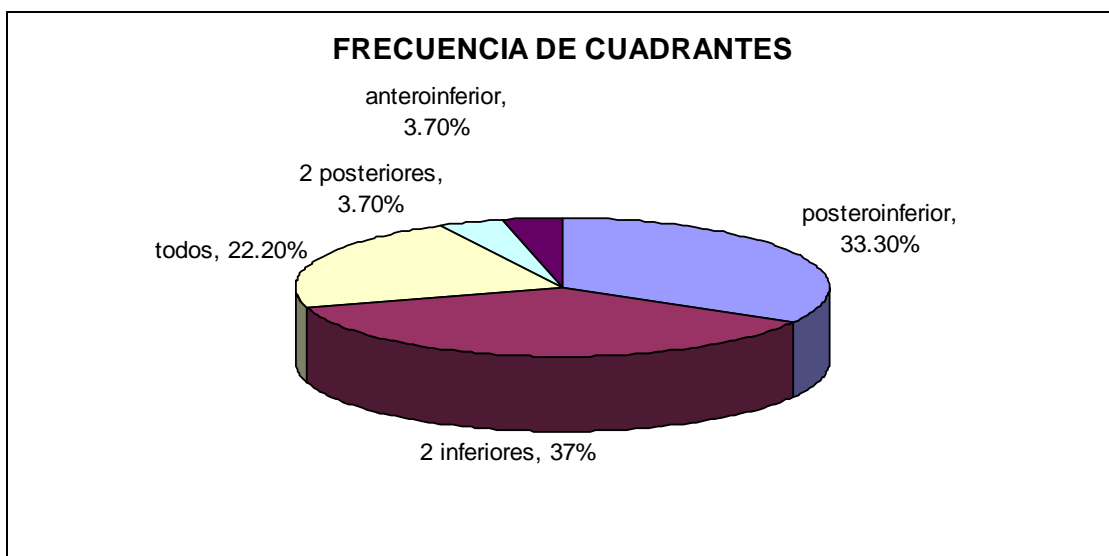
Como causas de la perforación se clasificaron en traumática que incluye; iatrogeno, instrumentación, por lavado y por cottonete que fue la causa en 6 (22%) de los pacientes, trauma por explosión en 2 (7.4%) de los pacientes, golpe con palma en 5(18.5%) de los pacientes, infecciosa en 14(51.9%) de los pacientes, por miringotomía o secuela de colocación de tubos de ventilación 0 pacientes.



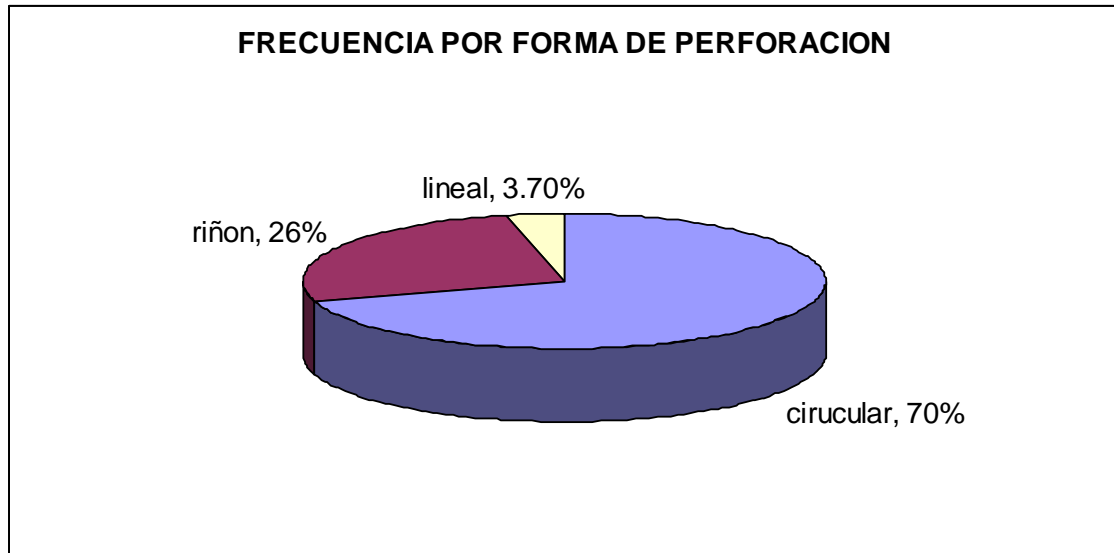
Se interrogo a los pacientes sobre los síntomas que se encontraban presentes en el momento de la realización de la miringoplastia; encontramos que 9(33%) referían otalgia, 15(55.6%) referían acufeno y 16 (59.3%) referían hipoacusia



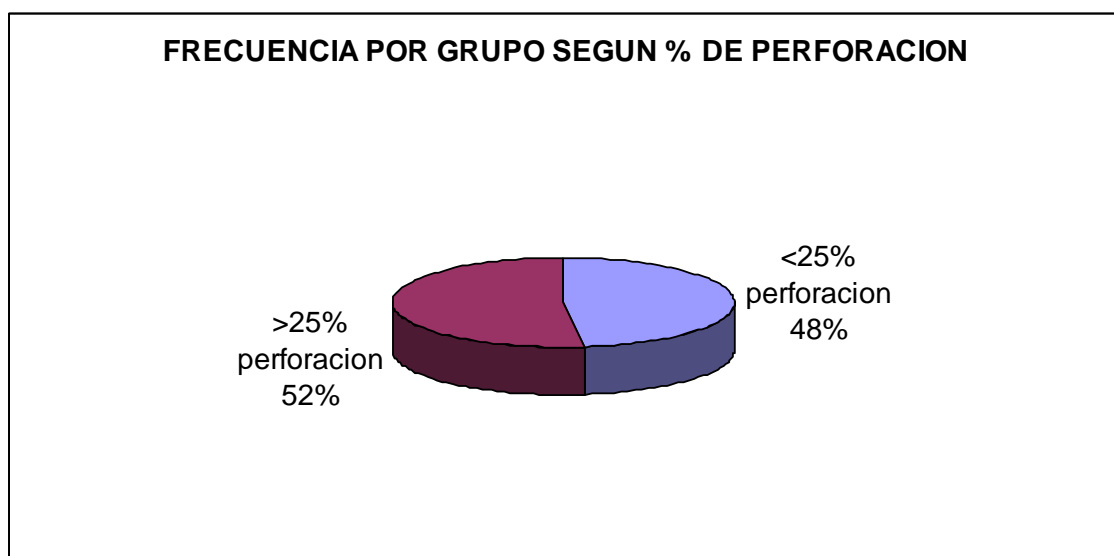
Se dividió en cuadrantes para la localización de la perforación independientemente del tamaño encontramos que 9 (33.3%) pacientes se encontraba en el cuadrante postero-inferior, ninguno en el cuadrante anterosuperior, en 10 (37%) pacientes abarcaba tanto cuadrante antero-inferior como posteroinferior, en 6 (22.2%) pacientes abarcaba todos los cuadrantes y en 1 (3.7%) paciente abarcaba los cuadrantes postero-superior y postero-inferior y 1 (3.7%) paciente el cuadrante anteroinferior



Separamos también a las perforaciones timpánicas según su forma encontrando que 19 (70%) de las perforaciones fueron circulares, 7 (26%) en forma de riñón y una lineal (3.7%)



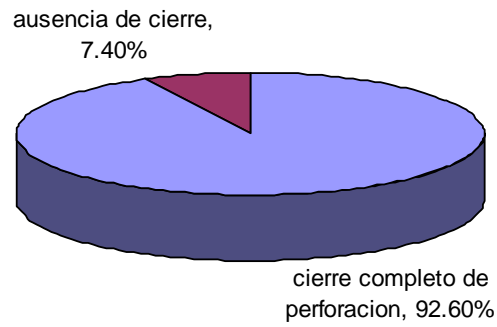
Se calculo el porcentaje de perforación de cada paciente encontrando mínima de 15% y máximo de 60, con una media de 34.07+/- 13.9 mediana de 30 y moda de 25. Se dividió en Grupo uno perforaciones de hasta 25% y grupo 2 de más de 25% encontrando 13 (48.1%) pacientes en el grupo 1 y 14(51.9%) en el grupo 2.



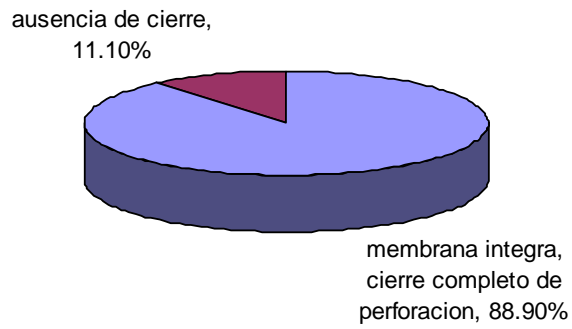
Se considero un cierre exitoso cuando la totalidad de la perforación se cerro, el injerto se integro totalmente a la membrana timpánica, este se neovascularizo, esta neovascularizacion se observo a partir de la tercera semana posterior a la miringoplastia los resultados de la miringoplastia en cuanto al cierre de la perforación se evaluaron semanalmente y se reportan al mes, tres y seis meses.

Al mes posterior a la miringoplastia se observo un cierre total de la perforación en 25 (92.6%) de los pacientes y ausencia de cierre en 2 (7.4%) pacientes, ambas del sexo femenino ambas de mas de 50 años, se observo el injerto sin haber pegado en ningún borde del remanente y la perforación timpánica sin cambios desde el primer mes. En el 3 mes se observo un cierre completo de la perforación en 24 (88.9%) de pacientes y 3 (11.1%) con ausencia de cierre de la perforación, dos de ellas fueron las mismas observadas en el primer mes y una paciente mas presento en el siguiente periodo otorrea y el injerto solo adosado en una parte del borde de la perforación y el resto libre, por presentar otorrea como complicación se retiro el injerto despegándolo de la porción adherida que correspondía a un 50%. En los siguientes 6 meses se observo que 22 pacientes (81.5%) presentaban cierre completo y exitoso de la perforación encontrando una membrana integra. las mismas 3 (11.1%) con ausencia de cierre y 2 (7.4%) pacientes con perforación residual puntiforme en el margen de la perforación, dando la apariencia que el 95% del injerto se integro adecuadamente al remanente y un 5% no dejando como resultado una perforación puntiforme residual

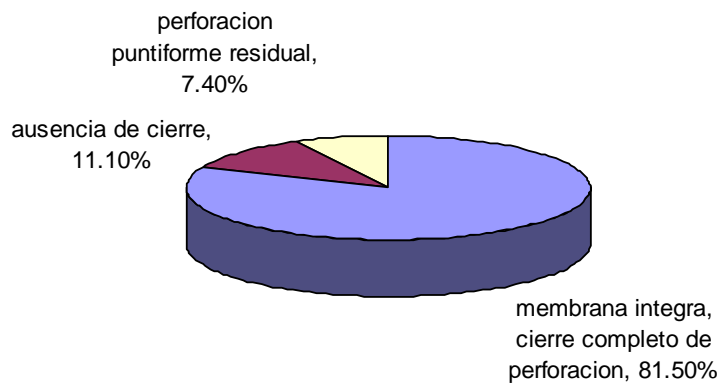
RESULTADOS 1 M POSTERIOR A MIRINGOPLASTIA



RESULTADO 3 M POST MIRINGOPLASTIA



RESULTADOS 6 M POST MIRINGOPLASTIA



TABLAS DE CONTINGENCIA

Se observo en los resultados a 1 mes posterior a la miringoplastia 2 (7.4%) pacientes con ausencia de cierre, los 2 (100%) se encontraban en el grupo 2 (> 25 % de perforación)

Tabla de contingencia RESULTADO 1m * Grupo

Recuento

	Grupo		Total
	1	2	
RESULTADO 1	13	12	25
1m 2	0	2	2
Total	13	14	27

En los resultados a 3 meses del los 3 (11.1%) pacientes con ausencia de cierre, los 3(100%) se encuentran en el Grupo 2 (>25% de perforación)

Tabla de contingencia resultado 3 * Grupo

Recuento

	Grupo		Total
	1	2	
resultado 1	13	11	24
3 2	0	3	3
Total	13	14	27

En los resultados a 6 meses de los 3(11.1%) de pacientes con ausencia de cierre, los 3(100%) se encuentran en el Grupo 2 (>25% de perforación) y 2 (7.4%) pacientes que presentaron perforación puntiforme residual los 2(100%) de estos pacientes se encuentran el en grupo 2 (>25% de perforación). La prueba de chi2 no mostró diferencia estadísticamente significativa entre tamaño de la perforación y la ausencia de cierre de la perforación

Tabla de contingencia resultado 6m * Grupo

Recuento		Grupo		Total
		1	2	
resultado 1	6m	13	9	22
2		0	3	3
3		0	2	2
Total		13	14	27

Al correlacionar la causa de la perforación timpánica con los resultados se encontro al mes que 2(7.4%) pacientes con ausencia de cierre se encontraban 2 (100%) en el grupo 4 que corresponde a causa infecciosa. Los 25 (92.6%) con membrana integra, cierre completo se encuentran en el grupo 1 (traumática) grupo 2(explusión) grupo 3 (golpe con palma) y 4 (infecciosa)

Tabla de contingencia RESULTADO 1m * causa

Recuento		causa				Total
		1	2	3	4	
RESULTADO 1	1m	6	2	5	12	25
2		0	0	0	2	2
Total		6	2	5	14	27

Con los resultados a 3 meses y causa: se observo que de los 3 (11.1%) de los pacientes presentaron ausencia de cierre, de estos 1(33.3%) se encontró en grupo de causa 1 que corresponde a causa traumática y 2(66.6%) pacientes en el grupo 4 causa infecciosa

Tabla de contingencia resultado 3 * causa

Recuento		causa				Total
		1	2	3	4	
resultado 1	3	5	2	5	12	24
2		1	0	0	2	3
Total		6	2	5	14	27

Con los resultados a 6 meses y la causa se encontro que de los 3 (11.1%) pacientes con ausencia de cierre de la perforación 1(33.3%) se encontró en el

grupo 1 causa traumática, 2 (66%) pacientes en el grupo 4 causa infecciosa. Los pacientes que presentaron perforación puntiforme residual fueron 2 (7.4%) de este grupo 2 (100%) la perforación fue por causa infecciosa grupo 4

Tabla de contingencia resultado 6m * causa

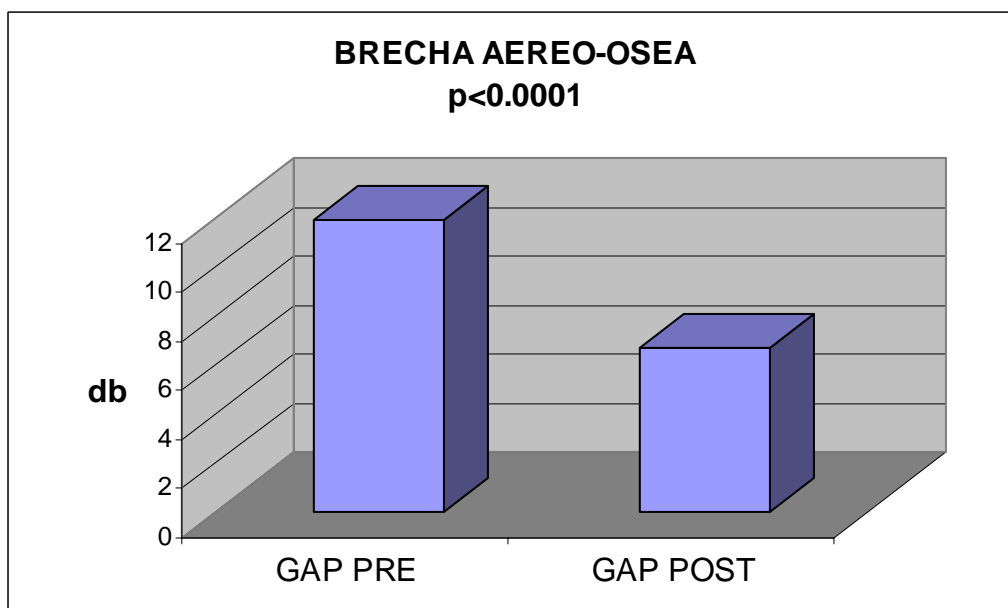
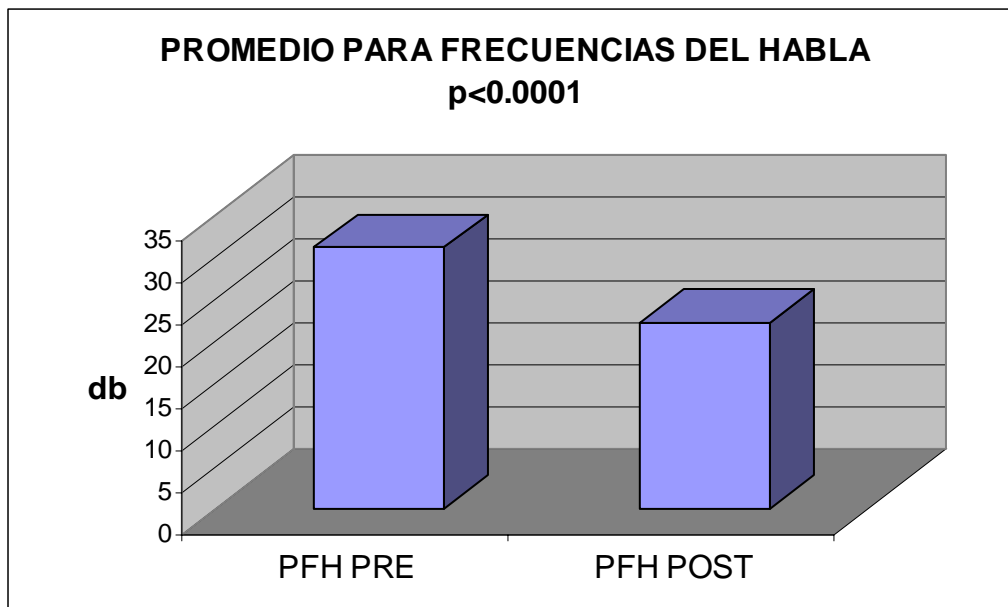
Recuento		causa				Total
		1	2	3	4	
resultado 1	5	2	5	10	22	
6m 2	1	0	0	2	3	
3	0	0	0	2	2	
Total	6	2	5	14	27	

Al correlacionar los resultados a 6 meses con los cuadrantes involucrados se observo que 3(11.1%) pacientes presentaron ausencia de perforación, de este grupo 1(33.3%) perforación se encontraba localizado en el cuadrante postero-inferior, 2 (66.6%) perforaciones se encontraban involucrando los cuadrantes inferiores tanto anterior como posterior. 2 (7.4%) presentaron perforación puntiforme residual, de este grupo 1 (50%) perforación se encuentra involucrando todos los cuadrantes y 1(50%) perforación involucra dos cuadrantes inferiores

resultado	Postero-inferior	Antero-inferior	todos	2 inferiores	2 posteriores	total
cierre	9	1	5	6	1	22
no cierre	1	0	0	2	0	3
perforación p residual	0		1	1	0	2
total	10	1	6	9	1	27

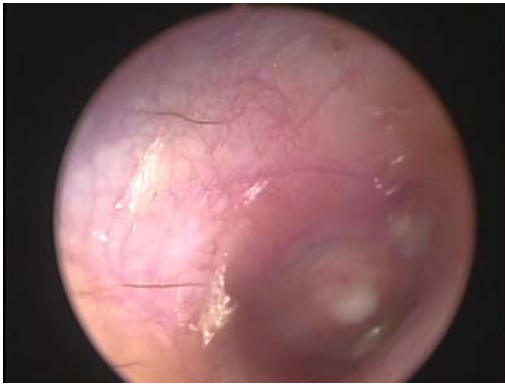Audición antes de miringoplastia: se utilizo el promedio para las frecuencias del habla (500, 1000 y 2000Hz) de la conducción aérea de los 27 pacientes se obtuvo una media de 31.2 +/- 14.2, db, mediana 26.6 db y con una brecha

óseo-aérea: GAP media 12+/- 10.6 , mediana de 11.6 y posterior a la colocación de Alloderm la media del promedio para las frecuencias del habla de los 27 pacientes fue de 22.1+/-11.7 , media de 20 y la brecha óseo aérea posterior a miringoplastia presento GAP media de 6.7+/- 7.9, mediana de 2.9. Se realizo Prueba T student, para estas muestras encontrando que tanto para el promedio de frecuencias del habla como para GAP una significancia de 0.000, lo que considera como una prueba T estadísticamente significativa

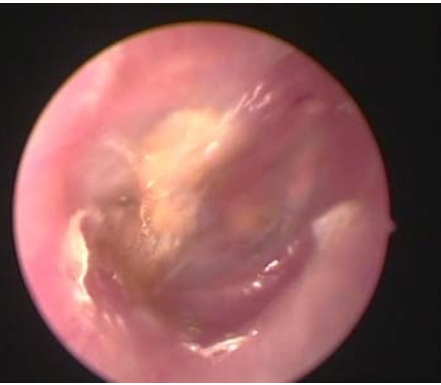

Todos las pacientes toleraron adecuadamente el procedimiento bajo anestesia local, ningún paciente presento dolor posterior al procedimiento, todos los pacientes pudieron egresarse satisfactoriamente después del procedimiento y se manejaron de manera ambulatoria. 1 (3.7%), presento vértigo posterior al procedimiento el cual fue tratado con una ampolleta de vontrol intramuscular. Sospechamos que el promontorio haya estado en contacto con algunas gotas de xilocaina que cayeron al momento de infiltrar, ningún otro paciente presento esta complicación. Una paciente presento otorrea posterior al primer mes del procedimiento, se retiro el injerto y se manejo con antibioticoterapia y descongestivo nasal. No observamos ninguna otra complicación durante el estudio.

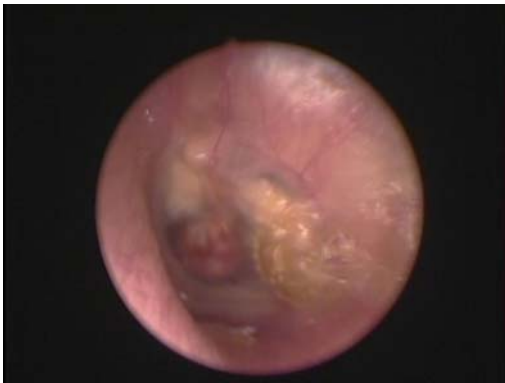Durante la evaluación semanal posterior al procedimiento, observamos que a partir de la de la 3-4 semana ya existía neovascularización sobre el injerto, este se encontraba firmemente adherido al resto de la membrana timpánica y se observo neoforamación epitelial, que continuó hasta 2 a 4 meses



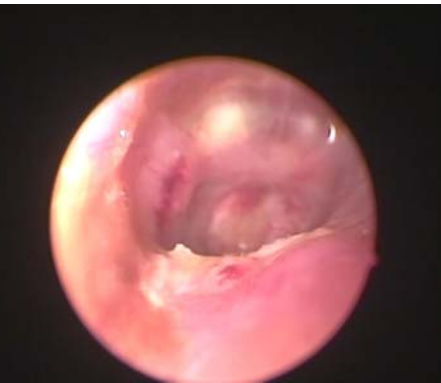Cierre completo de perforación OD
riñón de 40% todos los cuadrantes
causa infecciosa



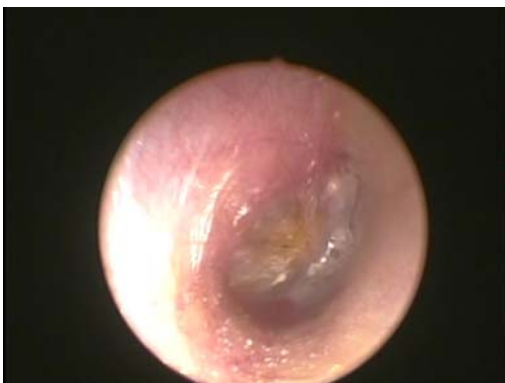cierre completo de perforación OD
cuadrantes posteriores, causa
golpe con palma de mano



Cierre de perforación OI, causa trau
matica



cierre de perforacion de OD
Cuadrante anteroinferior
3 semanas post- miringoplastia



Cierre de perforaciond OD, causa infe
cciosa, en cuadrante posteroinferior

DISCUSION

EL uso de Alloderm en la reparación de la membrana timpánica con perforación central seca tiene muchas ventajas; con este estudio se demostró que puede realizarse el procedimiento sin necesidad de someter a los pacientes a anestesia general, es un procedimiento sencillo que puede realizarse en consultorio sin complicaciones, además de que el material utilizado disminuye la morbilidad del sitio donador. Presenta cicatrización en tiempo corto sin inmunoreacción esto dado por las características del injerto ya que se mantiene su arquitectura dérmica que permite su incorporación al tejido del huésped suprayacente.

El objetivo en reparar perforaciones de la membrana timpánica incluyen la prevención de otitis media y mejorar el mecanismo de audición, con el uso de fascia temporal se han observado tasas de cierre de 88-95% y se ha observado que la fascia se integra la capa fibrosa media¹ En nuestro estudio la tasa de cierre fue de 88.9% con un paciente con perforación pequeña residual.

Al realizar una revisión bibliográfica se encuentra que la tasa de cierre con timpanoplastías convencionales oscila entre 62.5% y 96.23% nuestros resultados se encuentran mas allá de la media.

La miringoplastía va fundamentalmente encaminada a la recuperación anatómica al conseguir el cierre de la perforación pero algunas veces también

¹ Vartianien E, Nuutinen J. Success and pitfalls in myringoplasty; follow up study of 404 cases. *Am J Otol* 1993;114:301-305

se logra conseguir recuperación funcional de la audición. Este estudio mostró diferencia estadísticamente significativa en cuanto a la audición en las frecuencias del habla y en el cierre de la brecha óseo-aérea.

Se han utilizado otros materiales para reparación de membrana timpánica en consultorio como papel arroz y grasa pero estos solo sirven en perforaciones pequeñas, nosotros realizamos el procedimiento incluso en perforaciones mayores de 50% y el análisis con Chi-cuadrada no se mostró evidencia significativa en cuanto a que el tamaño de la perforación disminuya la tasa de cierre de perforación de membrana timpánica con Alloderm.

Un estudio reciente compara el uso de papel arroz con Alloderm en la reparación de perforaciones crónicas de membrana timpánica en chinchillas y demuestra que con papel arroz se forma una membrana bilaminar y la reparación con Alloderm forma una membrana trilaminar.² , la reparación trilaminar es el resultado más deseable para la reparación de la membrana timpánica

Youssef Ahmed, realizo un estudio con 30 pacientes realizando una técnica similar, todos los pacientes bajo visión endoscópica, pero a todos los sometió a anestesia general, obtuvo un cierre completo de la perforación en 90% de sus pacientes y cierre del GAP a menos de 10 db en 80%³. En nuestro estudio

² . Laidlaw DW, Costantino PD, Govindaraj S, Hiltzik DH, Catalano PJ. Tympanic membrane repair with a dermal allograft. *Laryngoscope* 2001;111:702-7

³ Ahmed Y, Use of acellular human dermal allograft in tympanoplasty. *Laryngoscope*, Volume 109(11), November 1999, pp 1832-1833

todos los procedimientos se realizaron con anestesia local lo que disminuye al mínimo la morbilidad, así como la necesidad de internamiento.

Recientemente Daryoush et al realizaron un estudio con 7 pacientes con perforaciones de 10-30% traumáticas centrales, realizando procedimiento en consultorio bajo anestesia local y colocaron el injerto de manera que los bodes quedaran cubriendo tanto medial como lateral y obtuvieron resultado de cierre total de perforación de 85%, el cierre total de la perforación tiene resultados similares a los nuestros.⁴ Con la diferencia del tamaño de perforación incluida además de que obtuvimos una muestra mayor con estudios audiométricos satisfactorios en donde con prueba T se observo una diferencia estadísticamente significativa con respecto al promedio de frecuencias del habla pre y post procedimiento y el cierre de la brecha óseo aérea que en nuestro estudio tuvo una media de 6.7 y mediana de 2.7

Latev et al realizaron una comparación en timpanoplastías tipo uno con el uso de Alloderm , fascia y fascia con cartílago, en procedimientos realizados en quirófano y con técnicas de abordaje transcanal postauricular todos con técnica medial encontraron una tasa de cierre de la perforación en el grupo de Alloderm de 88%, 96.7% con fascia y 89% en fascia con cartílago, con análisis Chi-cuadrada no se observo diferencia estadísticamente significativa entre estos tres grupos, encontraron una diferencia estadísticamente significativa con $p < .001$ en cuanto al tiempo quirúrgico el cual es menor con el uso de Alloderm. En los tres grupos no encontraron diferencia estadísticamente significativa en

⁴ Daryoush S, Matthew NG, Vadapalli S, et al. Office myringoplasty with Alloderm, *Laryngoscope* Volume 111(1), January 2001, pp 181-184

cuanto a la tasa de cierre de perforación y al cierre del GAP con los distintos materiales utilizados. Con este estudio se observa que es igual de efectivo el uso de Alloderm que el resto de injertos comúnmente utilizados⁷⁵. En nuestro estudio no se compara el uso de otros injertos ya que el objetivo es el no someter al paciente a procedimiento quirúrgico, con lo que reducimos aun mas el tiempo quirúrgico además de que si se obtuvo diferencia significativa en cuanto al la audición previa y posterior al procedimiento.

En un estudio realizado en México por Gallardo et al realizaron miringoplastías a pacientes con perforaciones centrales entre 20-90% de tamaño, utilizando Alloderm y fascia temporal con técnica endaural parecida a la realizada por nosotros con la diferencia de que colocaron dos capas under y over de injerto en el remanente de la membrana timpánica y algunos de los pacientes con injerto de fascia lo colocaron con colgajo timpanomeatal. Obtuvieron cierre total de la perforación en 80% con fascia 20% con perforación residual, en el grupo con Alloderm formado por 20 pacientes obtuvieron cierre oral de 85%, 10% con perforación residual y 5% con ausencia de cierre de la perforación. El GAP lo cerraron de 25 db a menos de 10 db en los dos grupos, comparado con nuestros resultados en una muestra mayor se observan resultados similares.

En nuestro estudio analizamos si la localización de la perforación hace alguna diferencia sobre los resultados, los grupos según localización se analizaron con prueba de Chi cuadrada encontrando que no hay diferencia estadísticamente significativa entre la localización y la tasa de cierre

Al analizar la tasa de cierre de la perforación con el tamaño de la perforación encontramos que no existe diferencia estadísticamente significativa al realizar prueba Chi-cuadrada

Lo observado en nuestro estudio es similar a lo observado por otros autores con respecto al tiempo en que se observa la ausencia de cierre de la perforación que es en promedio a la 8 semana.

Benecke utilizó el Alloderm en grandes perforaciones marginales con técnica overlay ⁵, reporta una tasa de cierre de perforación de 87.5%.

Las perforaciones de la membrana timpánica se presentan con frecuencia, se han utilizado muchos materiales como injertos, los injertos autólogos han mostrado una excelente tasa de cierre pero presentan morbilidad en cuanto al sitio donador, requieren de incisiones y si el paciente requiriera una timpanoplastía de revisión ya no se cuenta con sitio donador cercano, motivo por el cual es una buena alternativa el uso alloinjertos. Nuestros resultados confirman la eficacia previamente reportada por otros autores de Alloderm como injerto en timpanoplastías, y otorgan la opción de utilizarlo en perforaciones de cualquier causa sin daño de cadena osicular en consultorio por vía transcanal.

⁵ Benecke J. Tympanic membrane grafting with AlloDerm. Laryngoscope 2001; 111: 1525–1527

CONCLUSIONES

Se propone como una excelente alternativa en pacientes con perforaciones centrales de cualquier causa, localización y tamaño, que se encuentren sin proceso infeccioso activo, la realización de miringoplastia en consultorio bajo anestesia local, por vía transcanal con el uso de microscopio o endoscopio y la colocación de injerto de Alloderm medial a través de la perforación

El Alloderm es un nuevo biomaterial fácilmente manipulable y seguro, sin inmunogenicidad, sin necesidad de toma de injerto, sin incisiones, esto simplifica el procedimiento. Funciona como una matriz de tejido conectivo, que se integra fácilmente al sitio implantado. Su fácil manipulabilidad nos permite manejarlo en los márgenes de la perforación sin necesidad de abordar la caja timpánica con colgajos. El uso de este en miringoplastías en consultorio es efectivo

BIBLIOGRAFIA

1. Banzer M. Disputatio de Auditione laesa, Wittebergae, 1640, as cited by House. *Trans Am Acad Ophthalmol Otolaryngol* 1963; 67: 233–259.
2. erthold E. Uber myringoplastik. *Medicinisches-Chirurgisches Central-Blatt* 1879; 14: 195–207.
3. Govaerts P, Jacob W, Marquet J. Histologic study of the thin replacement membrane of human tympanic membrane perforations. *Acta Otolaryngol (Stockh)* 1988;105:297-302.
4. Mondain M, Ryan A. Epidermal growth factor and basic fibroblast growth factor are induced in guinea-pig tympanic membrane following traumatic perforation. *Acta Otolaryngol (Stockh)* 1995;115:50-4
5. Litton W. Epithelial migration over the tympanic membrane and external canal. *Arch Otolaryngol* 1963;77:254
6. Veldman JE. Tympanic membrane and aural cholesteatoma: Langerhans cells. *Clin Otolaryngol* 1982;7:279-83.
7. Widemar L, Hellstroms S, Stenfors LE, Bloom GD. An over-looked site of tissue mast cells: the human tympanic membrane-implications for middle ear affection. In: Widemar L. *Membrana Shrapnelli and Its Mast Cells*. *Acta Otolaryngol* 1984;98 (suppl):31-8.
8. Decraemer WF, Dirckx JJ, Funnel WR. Shape and derived geometrical parameters of the adult, human tympanic membrane measured with a phase-shift moire interferometer. *Hear Res* 1991;51(1):107-21
9. Hussl B, Timpl R, Lim D, Ginzl M, Wick GG. Immunohistochemical analysis of connective tissue components in tympanosclerosis. In: Lim DJ, Bluestone CD, Klein JO, Nelson JD, eds. *Recent Advances in Otitis Media: Proceedings of the Fourth International Symposium*. New York: BC Decker, 1988:402-6.
10. Stenfeld k, Johansson C, Hellstrom S, The collagen structure of the tympanic Membrane. *Arch otolaryngol Head Neck Surg*. 2006, 132:293-98
11. Poliquin JF, Catanzaro A, Robb J, Ryan A, Schiff M. Immune response of guinea pig tympanic membrane. *Laryngoscope* 1980;90(6):997-1002
12. Ars B. Tympanic membrane retraction pockets: etiology, pathogeny, treatment. *Acta Otorhinolaryngol Belg* 1991; 45(3):265-77
13. Sade J. Atelectatic tympanic membrane: histologic study. *Ann Otol Rhinol Laryngol* 1993;102(9):712-6.
14. Yamashita T. Histology of the tympanic perforation and the replacement membrane. *Acta Otolaryngol (Stockh)* 1985; 100(1,2):66-71
15. Lukan N. Burn injuries of the middle ear. *J Otol Rhinol Laryngol* 1991;53:140-2
16. Premachandra DJ, McRae D. Severe tissue destruction in the ear caused by alkaline button batteries. *Postgrad Med J* 1990;66:52-3.
17. Politzer A; Dodd O, trans. *Textbook of the Diseases of the Ear and Adjacent Organs*. Philadelphia: Lea Brothers; 1894:243
18. Lester JC, Gomez V. Observations made in the caisson of the New East River Bridge as to the effects of compressed air upon the human ear. *Arch Otol* 1898;27:1-19
19. Sebastian G, *Audiologia practica*, 5a edicion, editorial panamericana, 1999: 199-207

20. Kristensen S. Spontaneous healing of traumatic tympanic membrane perforations in man: a century of experience. *J Laryngol Otol* 1992;106:1037-50
21. Ruah CB, Schachern PA, Zelterman D, et al. Age-related morphologic changes in the human tympanic membrane. *Arch Otolaryngol Head Neck Surg* 1991;117:627-34
22. Ruah CB, Schachern PA, Zelterman D, et al. Age-related morphologic changes in the human tympanic membrane. *Arch Otolaryngol Head Neck Surg* 1991;117:627-34.
23. Spandow O, Hellstrom S, Schmidt SH. Hydrocortisone delay of tissue repair of experimental tympanic membrane repairs. *Ann Otol Rhinol Laryngol* 1990;99:147-53.
24. Linderman P, Edstrom S, Granstrom G, et al. Acute traumatic tympanic membrane perforations: cover or observe. *Arch Otolaryngol Head Neck Surg* 1987;113:1285-7
25. Alberti PWRM. Epithelial migration on the tympanic membrane. *J Laryngol* 1964;78:808-30
26. Smelt G, Hawke M. A paradigm for tympanic epithelial dispersion. *J Otolaryngol* 1986;15:336-343.
27. Cohen KI, Diegelmann RF, Lindblad WJ, eds. *Wound Healing: Biochemical and Clinical Aspects*. Philadelphia: WB Saunders, 1992
28. Johnson AP, Smallman LA, Kent SE. The mechanism of healing of tympanic membrane perforations: a two-dimensional histologic study in guinea pigs. *Acta Otolaryngol (Stockh)* 1990;109:406-15
29. Mondain M, Ryan A. Epidermal growth factor and basic fibroblast growth factor are induced in guinea-pig tympanic membrane perforation after basic fibroblast growth factor application. *Laryngoscope* 1993;103:312-8.
30. Mondain M, Uziel A. Tympanic membrane regeneration and growth factors. *Acta Otorhinolaryngol Belg* 1995;49:159-62
31. Mondain M, Ryan A. Histological study of the healing of traumatic tympanic membrane perforation after basic fibroblast growth factor application. *Laryngoscope* 1993; 103:312-8
32. Fina M, Baird A, Ryan A. Direct application of bFGF improves tympanic membrane perforation healing. *Laryngoscope* 1993;103:804-9
33. Fina M, Bresnick S, Baird A, et al. Improved healing of tympanic membrane perforations with basic fibroblast growth factor. *Growth Factors* 1991;5:265-72
34. Amoils CP, Jackler RK, Lusstig LR. Repair of chronic tympanic membrane perforations using epidermal growth factor. *Otolaryngol Head Neck Surg* 1992;107:669-83
35. Kato M, Jackler RK. Repair of chronic tympanic membrane perforations with fibroblast growth factor. *Otolaryngol Head Neck Surg* 1996;115(6):538-47
36. Lim DJ. Structure and function of the tympanic membrane: a review. *Acta Otorhinolaryngol Belg* 1995;49:101-15
37. Toynbee J. *On the Use of an Artificial Membrane Tympani in Cases of Deafness Dependent Upon Perforations or Destruction of the Natural Organ*. London: J Churchill & Sons; 1853.
38. Yearsley J. *Deafness, Practically Illustrated*. edn 2. London: J Churchill & Sons; 1863.

39. Blake CJ. Transactions of the First Congress of the International Otolological Society. New York: D. Appleton & Company; 1887
40. Roosa DB St J. Disease of the Ear. edn 3. New York: William Wood & Company; 1876
41. Okneuff WN. Uber die Anwendung des Acidum trichloraceticum bei chronischen eitrigen Entzündungen des Mittelohres. Monatsschr Ohrenh 1895;29:1-14
42. Berthold E. Ueber myringoplastik. Wier Med Bull 1878; 1:627
43. Pohlman ME. The artificial eardrum. Ann Otol Rhinol Laryngol 1951;60:117-21.
44. House WF. Myringoplasty. Arch Otolaryngol 1960;71:399-404
45. Sheehy JL, Glasscock ME. Tympanic membrane grafting with temporalis fascia. Arch Otolaryngol 1967;86:391
46. Storrs LA. Myringoplasty with the use of fascia grafts. Arch Otolaryngol 1961;74:65-9
47. Patterson ME, Lockwood RW, Sheehy JL. Temporalis fascia in tympanic membrane grafting. Arch Otolaryngol 1967;85:73-7
48. Schulhof E, Valdez G. Pathology and therapeutics of the perforated eardrum. Presented at the Franco-American Medical Association Meeting, August 3, 1944.
49. Wullstein H. The restoration of the function of the middle ear in chronic otitis media. Ann Otol Rhinol Laryngol 1971;80(2):210-7
50. Franklin MR, Overlay versus Underlay tympanoplasty. Historical Review of the literature, Laryngoscope 107:12 1997
51. Ugo Fish, Tympanoplasty, mastoidectomy and stapes surgery. Thieme medical Publishers Inc. 1994: 4-10
52. Shea JJ Jr. Vein graft closure of eardrum perforations. J Laryngol Otol 1960;74:358-62
53. Austin DF, Shea JJ Jr. A new system of tympanoplasty using vein graft. Laryngoscope 1961;71:596-611
54. Eavey RD. Inlay tympanoplasty: cartilage butterfly technique. Laryngoscope 1998;108:657-61
55. Reingenberg JC, Closure of tympanic membrane perforations by the use of fat; Laryngoscope 1978; 88: 982-993
56. House WF, Sheehy JL. Myringoplasty: use of ear canal skin compared with other techniques. Arch Otolaryngol 1961;73:407.
57. Sooy FA. A method of repairing a large marginal perforation. Ann Otol 1956;65:911.
58. Tabb HG. Closure of perforations of the tympanic membrane by vein grafts: a preliminary report of 20 cases. Laryngoscope 1960;70:271.
59. Hermann H. Tympanic membrane plastic with temporalis fascia. Hals Nas Ohrenh 1960;9:136.
60. Ringenberg JC: Fat graft tympanoplasty, Laryngoscope 72:188, 1962
61. Goodhill V. Tragal perichondrium and cartilage in tympanoplasty. Arch Otolaryngol 1967;85:480
62. Marquet J. Reconstructive microsurgery of the eardrum by means of a tympanic membrane homograft: preliminary report. Acta Otolaryngol(Stockh) 1966;62:459-64
63. Lesinski SG. Homograft typanoplasty in perspective: long-term clinical-histologic study of formalin-fixed tympanic membranes used for the

- reconstruction of 125 severely damaged middle ears. *Laryngoscope* 1983;93(suppl 32):1-37.
64. Hicks GW, Wright JW. A review of 925 cases of tympanoplasty using formaldehyde-formed fascia grafts. *Laryngoscope* 1988;98:150-3
 65. Campbell EE. Homograft tympanoplasty: a long-term review of 477 ears. *Am J Otol* 1990;11:66-70.
 66. Spiegel JH, Kressler JL. Tympanic membrane perforation repair with acellular porcine submucosa. *Otology Neurotology*. 2005;26(4):563-6
 67. Perkins R. Human homograft otologic tissue transplantation. Buffered formaldehyde preparation. *Trans Am Acad Ophthalmol Otolaryngol* 1970a;74:278-282
 68. Perkins R. Homograft tympanic membrane with suture sling. *Laryngoscope* 1970b;80:1100-1108
 69. Smith MF. Freeze-dried otologic implants. *J Otolaryngol* 1980a;9:222-227.
 70. Smith MF. Allograft ossicular chain transplantation. In: Snow JB, ed. *Controversy in Otolaryngology*. London: WB Saunders; 1980b:178-183.
 71. Downey TJ, Champeaux AL, Silva AB: AlloDerm tympanoplasty of tympanic membrane perforations, *Am J Otolaryngol* 24:6, 2003
 72. Weber PC and others: Use of Alloderm in the neurotologic setting, *Am J Otolaryngol* 23:148, 2002
 73. Youssef AM: Use of acellular human dermal allograft in tympanoplasty, *Laryngoscope* 109:1832, 1999
 74. Gallardo OF, Rodríguez PM, Nuño FN, Miringoplastias con aloinjertos cutaneos acelulares (alloderm®): nueva alternativa para el manejo de las perforaciones timpanicas. *Anales de Otorrinolaringología Mexicana* 2003: 48(1): 30-33
 75. Wainwright D, Madden M, Luterman A, et al. Clinical evaluation of an acellular allograft dermal matrix in full-thickness burns. *J Burn Care Rehabil* 1996;17:124–136
 76. Wainwright DJ. Use of an acellular allograft dermal matrix (AlloDerm) in the management of full-thickness burns. *Burns* 1995;21:243–248.
 77. Livesey SA, Rendón H, Hollyoak MA, et al Transplanted acellular allograft dermal matrix: potencial as tempate for reconstruction of viable dermis. *Transplantation*: 1995; 60: 1-9
 78. Jones FR, Schwartz BM, Silverstein P. Use of a nonimmunogenic acellular dermal allograft for soft tissue augmentation: a preliminary report. *Aesthet Surg Q* 1996;16:196–201
 79. Jones FR, Schwartz BM, Silverstein P. Use of a nonimmunogenic acellular dermal allograft for soft tissue augmentation. *Aesthetic Journal Quarterly* 1996; 16: 196–201.
 80. Achauer BM, VanderKam VM, Celikoz B, et al. Augmentation of facial soft-tissue defects with AlloDerm dermal graft. *Ann Plast Surg* 1998; 41: 503–507.
 81. Kridel RWH, Foda H, Lunde KC. Septal perforation repair with acellular human dermal allograft. *Arch Otolaryngol Head Neck Surg* 1998; 124: 73–78.
 82. Callan D, Silverstein L. An acellular dermal matrix allograft substitute for palatal donor tissue. *Postgraduate Dentistry* 1997; 3: 14–21

83. McFeely WJ, Bojrab DI, Kartush JM. Tympanic membrane perforation repair using AlloDerm. *Otolaryngol Head Neck Surg* 2000;123:17–21.
84. Benecke JE. Tympanic membrane grafting with AlloDerm. *Laryngoscope* 2001;111:1525–1527
85. Jeremy DV, Latev MD, Labadie RF, et al, Use of alloderm in type 1 tympanoplasty: A comparison with native tissue grafos. *Laryngoscope*. 2005; 115(9): 1599-1602
86. Benecke JE, Tympanica membrana grafting with Alloderm. *Laryngoscope*. 2001; 111(9): 1525-27
87. Lai P, Props. EJ, Papasin BC, Lateral graft type 1 tympanoplasty using Alloderm For tympanic membrana reconstruction in children. *Int J Pediatr Otorhinolaryngol*. AUG 2006; 70(8): 1423-9
88. Vartianien E, Nuutinen J. Success and pitfalls in myringoplasty; follow up studi of 404 casos. *Am J Otol* 1993;114:301-305
89. . Laidlaw DW, Costantino PD, Govindaraj S, Hiltzik DH, Catalano PJ. Tympanic membrane repair with a dermal allograft. *Laryngoscope* 2001;111:702-7
90. Ahmed Y, Use of acellular human dermal allograft in tympanoplasty. *Laringoscope*, Volume 109(11), November 1999, pp 1832-1833
91. Daryoush S, Matthew NG, Vadapalli S, et al. Office myringoplasty with Alloderm, *Laringoscope* Volume 111(1), January 2001, pp 181-184
92. Benecke J. Tympanic membrane grafting with AlloDerm. *Laryngoscope* 2001; 111: 1525–1527