



**UNIVERSIDAD NACIONAL AUTÓNOMA DE
MÉXICO**



FACULTAD DE ODONTOLOGÍA

REHABILITACIÓN EN PRÓTESIS MAXILOFACIAL

T E S I S A

QUE PARA OBTENER EL TÍTULO DE

C I R U J A N A D E N T I S T A

P R E S E N T A :

NOEMI TERESA ROJAS LARA

**DIRECTOR: C.D. RENÉ JIMÉNEZ CASTILLO.
ASESOR: C.D. ALEJANDRO BENAVIDES RÍOS.**

MÉXICO D. F.

MAYO 2006



Universidad Nacional
Autónoma de México

Dirección General de Bibliotecas de la UNAM

Biblioteca Central



UNAM – Dirección General de Bibliotecas
Tesis Digitales
Restricciones de uso

DERECHOS RESERVADOS ©
PROHIBIDA SU REPRODUCCIÓN TOTAL O PARCIAL

Todo el material contenido en esta tesis esta protegido por la Ley Federal del Derecho de Autor (LFDA) de los Estados Unidos Mexicanos (México).

El uso de imágenes, fragmentos de videos, y demás material que sea objeto de protección de los derechos de autor, será exclusivamente para fines educativos e informativos y deberá citar la fuente donde la obtuvo mencionando el autor o autores. Cualquier uso distinto como el lucro, reproducción, edición o modificación, será perseguido y sancionado por el respectivo titular de los Derechos de Autor.

A mis Padres:

*Manuel y Tere
Por su fé, confianza y respaldo permanente
que han tenido desde el comienzo de esta etapa como
estudiante, que ahora concluye trazando un nuevo
camino al que puedo enfrentar con fortaleza y
templanza, gracias a los valores que han contribuido
a mi formación como ser humano.*

A mis hermanos:

*Manuel, Felipe, Aída, Clara Alfredo y Eric
Por su amistad y gran paciencia*

A Marcos:

*Por fortalecer las cualidades
y alentar las esperanzas, por
las experiencias mutuamente compartidas.*

A mis sobrinos:

*Tania, Italia, Eliot, Eric, Manuel,
Teresita., Itza y quien viene en camino, las
futuras generaciones y quienes confío serán aún
mejor.*

*Mis sueños y metas no terminan en este proyecto,
continúan y son motivo a buscar nuevo retos, y que como ahora
espero pueda seguir compartiendo con todos ustedes que son mi gran Familia.*

Con cariño y gratitud

Noemi J. Rojas Lara

ÍNDICE

INTRODUCCIÓN.....	6
CAPÍTULO 1. ANTECEDENTES.....	10
CAPÍTULO 2. PRINCIPIOS BÁSICOS DE LA PRÓTESIS MAXILOFACIAL.....	14
CAPÍTULO 3. CAUSAS DE LAS AUSENCIAS O PÉRDIDAS DE LAS ESTRUCTURAS MAXILOFACIALES.....	18
3.1 Causas de los defectos congénitos.....	19
3.2 Causas de los defectos adquiridos por neoplasias.....	21
3.3 Causas de los defectos adquiridos por traumatismo y otros motivos.....	29
CAPÍTULO 4. MATERIALES UTILIZADOS EN PRÓTESIS MAXILOFACIAL	32
4.1 Características ideales de los materiales para su uso en Prótesis Maxilofacial.....	34
4.2 Resinas acrílicas.....	36
4.3 Siliconas y elastómeros.....	37
4.4 Poliuretanos.....	39

CAPÍTULO 5. PRÓTESIS MAXILOFACIALES

5.1	Prótesis Maxilofaciales como alternativa para la rehabilitación maxilofacial	41
5.2	Prótesis para el maxilar superior.....	42
5.2.1	Obturadores.....	43
5.2.2	Prótesis auxiliares de la fonación.....	46
5.2.3	Levantadores palatinos.....	46
5.3	Prótesis para resección mandibular.....	47
5.4	Prótesis faciales.....	48
5.4.1	Oculares.....	48
5.4.2	Auriculares.....	50
5.4.3	Nasales.....	51
5.5	Prótesis combinadas.....	52
5.6	Prótesis orbitofaciales.....	53

CAPÍTULO 6. MEDIOS DE FIJACIÓN DE LAS PRÓTESIS

MAXILOFACIALES.....	56
---------------------	----

DISCUSIÓN	62
-----------------	----

CONCLUSIONES.....	65
-------------------	----

FUENTES DE INFORMACIÓN.....	68
-----------------------------	----



INTRODUCCIÓN

INTRODUCCIÓN

Cuando por diversos factores como traumatismos, intervenciones quirúrgicas o por algún defecto congénito una persona sufre la pérdida o mutilación de alguno de los elementos del complejo craneofacial, el daño puede ocasionar múltiples problemas que van desde la merma de la salud hasta el trastorno psicológico. Por fortuna en la actualidad la Medicina cuenta ya con una disciplina que se encarga de la fabricación de sustitutos para la cavidad oral, cara y estructuras adjuntas perdidas. Hablamos de la Prótesis Maxilofacial. Algunos autores definen esta disciplina como "la especialidad odontológica que se dedica a la rehabilitación estética de las estructuras intraorales y extraorales por medios artificiales".⁽¹⁾

A la Prótesis Maxilofacial se le denomina también: Prótesis Restauratriz Maxilofacial, Epítesis, Somatoprótesis o Anaplastología. El campo de la Prótesis Maxilofacial comparte con varias profesiones establecidas al cuidado de la salud tales como la Biomecánica, la Cosmetología Clínica, la Tecnología en los Biomateriales de uso dental, la Cirugía Maxilofacial y las técnicas en Prótesis Dental.

No es excepción en esta área trabajar de manera interdisciplinaria. Para la rehabilitación integral del paciente se debe establecer un plan de tratamiento, en el cual los integrantes de las diversas especialidades médicas y odontológicas puedan aportar desde el inicio, sus criterios de acuerdo a las necesidades que se requieran en el tratamiento. El equipo multidisciplinario se integra de un cirujano oncólogo y maxilofacial, protesista maxilofacial, cirujano plástico, foniatra, personal de las áreas de Trabajo Social, Psicología y Nutrición, entre otras.

Para Branemark, Padre de la oseointegración, los defectos que se presentan en la región maxilofacial, por su origen, pueden ser de dos tipos: **congénitos y adquiridos**.

Además de los **defectos congénitos** entre los que encontramos la ausencia de ojos o nariz, micrognasia y agenesia de pabellones auriculares existen diversos síndromes como el de Treacher Collins, Cruozon y Pierre Robin, en los que también se presentan deformidades faciales, fisuras palatinas y extensas malformaciones del oído externo.⁽²⁾

En lo que se refiere a los **defectos adquiridos** encontramos dos grupos: los adquiridos por neoplasias de las cuales el carcinoma basocelular es el más común de la región de cabeza y cuello. Las lesiones que causa este tumor pueden ser mínimas o muy extensas según el grado de malignidad que se trate y de esto dependerá que se pierdan grandes cantidades de tejido. El otro grupo lo conforman los traumatismos faciales originados por accidentes automovilísticos, manejo inadecuado de explosivos o armas de fuego (por citar los más comunes).

Cabe mencionar que todos éstos son casos donde la rehabilitación y reconstrucción de los tejidos dañados dependerán mucho de la extensión de la lesión. Si existiese la necesidad de recurrir a un tratamiento protésico se deberá pensar en el uso de sustitutos o prótesis para la rehabilitación del paciente. Existe la posibilidad que en determinados casos se necesite la combinación de dos o más tipos de prótesis para lograr mejores resultados tomando en cuenta el tipo y extensión del defecto que se trate.

La pérdida de cualquier elemento facial representa un problema no sólo funcional y psicológico sino también en el aspecto estético del paciente.

En particular la ausencia nasal se convierte en una situación bastante seria por ser esta una estructura de gran volumen, que define en gran medida las características y rasgos faciales de la persona y difícilmente puede ser reparada por medios plástico-quirúrgicos.

Para efectos prácticos, el éxito de la prótesis se mide por su estética, retención y compatibilidad con los tejidos involucrados y adyacentes; sin embargo dicha tarea a veces resulta difícil de lograr debido a diversos factores. Isabel Jankielewics en su tratado de **Prótesis Bucomaxilofacial**, resalta que además de la necesidad de preservar en buen estado los tejidos que se van a relacionar con la rehabilitación, tarea de por sí compleja, el protesista se enfrenta a otros retos en su labor, ya que a menudo está limitado por la disponibilidad de materiales que no siempre son los adecuados, por la falta de movilidad de los tejidos, por la dificultad de retención de la prótesis y finalmente por la aceptación de ésta por parte del paciente.

Sobre la importancia, orígenes, funciones, tipos, fundamentos y razón de ser de la Prótesis Maxilofacial, en las siguientes páginas el lector encontrará información abundante extraída directamente de quienes en cuyo que hacer diario, encuentran contacto directo con esta disciplina de manera real y práctica y van abriendo brecha para facilitar el trabajo a las nuevas generaciones. Es el caso de los Cirujanos Dentistas René Jiménez Castillo y Alejandro Benavides Ríos quienes con su apoyo, trabajo y aportación documental han hecho posible la realización de este documento. A ellos un agradecimiento especial y profundo así como a quienes forman parte del Departamento de Prótesis Maxilofacial de la División de Estudios de Posgrado y de la Coordinación del Seminario de Prótesis Dental Parcial, Fija y Removible de nuestra máxima casa de estudios, la Universidad Nacional Autónoma de México.

CAPÍTULO 1

ANTECEDENTES

ANTECEDENTES

De acuerdo al Glosario de Términos Prostodónticos, la Prótesis Maxilofacial se define como la rama de la Prostodoncia que se ocupa de la restauración y/o reemplazo del sistema estomatognático y las estructuras faciales mediante prótesis que pueden o no ser removidas regularmente.⁽³⁾

Otra forma de definir a la Prótesis Maxilofacial es: la especialidad odontológica que se dedica a la rehabilitación funcional y estética de las estructuras intraorales y extraorales por medios artificiales.⁽¹⁾

Rahn y Boucher⁽⁴⁾ la denominan como el arte y ciencia que comprende la rehabilitación morfofuncional de las estructuras intra y parabucales por medios artificiales, que cuida de conservar en buen estado las estructuras remanentes ya sean duras o blandas, lo que trae consigo la reincorporación del individuo a la sociedad.

Será común escuchar los títulos de Prótesis Restauratriz Maxilofacial, Epítesis, Somatoprótesis o Anaplastología, pero en esencia todos estos nombres son utilizados para hacer referencia a la disciplina que en esta ocasión es objeto de estudio.

Históricamente no hay un antecedente exacto del inicio de la rehabilitación protésica bucomaxilofacial. Pero no hay duda de que la inquietud del hombre por tratar de restaurar los defectos y deformaciones que alteran su forma y rasgos fisonómicos, han servido para encontrar otras vías para sustituir las carencias físicas y funcionales de la región maxilofacial con materiales biocompatibles.

Fue Pierre Fauchard ⁽⁵⁾ quién en uno de los momentos mas importantes del inicio del trabajo protésico facial realizó contribuciones de gran valor. Fauchard (Fig 1), elaboró una máscara de plata para reemplazar una porción de mandíbula faltante a un soldado francés tras una batalla del ejército del país galo.

Otro dato relevante para certificar los inicios de la Prótesis Maxilofacial aparece en el siglo XVI, cuando Ambroice Paré (Figs. 2 y 3), personaje relevante en el desarrollo del terreno protésico, confeccionó una prótesis nasal, usando oro, plata y papel. Años más tarde, en 1889, Claude Martín descubrió la utilidad y ventajas de la cerámica como un material más para la confección de prótesis nasales. ⁽⁴⁾



Fig.1. Pierre Fauchard (1678-1761) ⁽⁶⁾



Fig. 2. Ambroice Paré ⁽⁷⁾

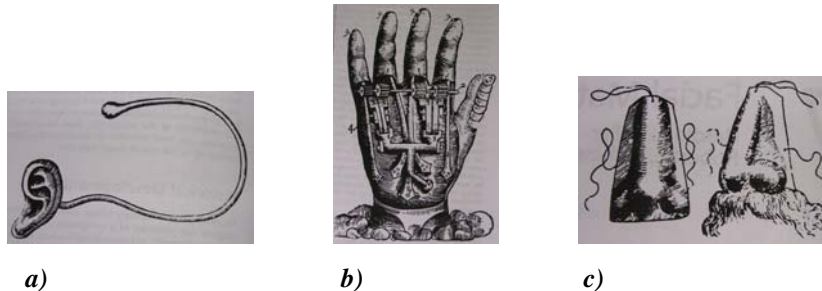


Fig.3 a) Prótesis auricular retenida por banda de metal que pasaba por debajo de la cabeza del paciente. b) Prótesis para mano diseñada en 1579, c) Prótesis nasal retenida por hilos (Ambroice Paré) ⁽⁸⁾

A los materiales como el oro, la plata y la cerámica le sucedieron el celuloide y la goma vulcanizada. Ambos materiales presentaban ventajas de maleabilidad; pero hubo un inconveniente, su aspecto era poco convincente y por sus propiedades resultaron de fácil combustibilidad. Más tarde las técnicas protésicas observaron progresos al utilizar compuestos de gelatina y glicerina. El problema de éstos materiales era que se deterioraban fácilmente y se derretían a temperaturas elevadas.

Durante la Segunda Guerra Mundial aparecieron en el mercado sustancias como el látex líquido pre-vulcanizado, las resinas polivinílicas (PVC), y el acrílico. Con ellos surgió la alternativa de realizar sustituciones de grandes pérdidas de estructuras de la cara obteniendo así mejores resultados tanto estéticos como funcionales. La preocupación por obtener materiales con mejores propiedades ha llevado a los protesistas maxilofaciales a utilizar productos de reciente aparición tales como los acrílicos resilentes, los mercaptanos y las siliconas. ⁽⁹⁾

CAPÍTULO 2

PRINCIPIOS BÁSICOS DE LA PRÓTESIS MAXILOFACIAL

PRINCIPIOS BÁSICOS DE LA PRÓTESIS MAXILOFACIAL

El tratamiento de los pacientes que requieren una Prótesis Maxilofacial representa desde todos los puntos de vista un reto muy particular para el personal de la salud dedicado a esto. Es por ello que, como todas las especialidades odontológicas, la Prótesis Maxilofacial aparte de tener interrelación con disciplinas del campo odontológico, debe además tener interacción con las áreas médicas y sociales, tales como la Cirugía Plástica Reconstructiva, la Foniatría, la Oncología, la Psicología, la Biomecánica, la Cosmetología Clínica, la Tecnología Dental, la Ciencia e Investigación en materiales y el Trabajo Social, por citar algunas.⁽¹⁰⁾

Uno de los principios generales fundamentales para establecer el plan de tratamiento es contar con un equipo multidisciplinario, cuyos integrantes puedan aportar desde el comienzo, sus criterios y establecer un plan que permita un trabajo integral de modo que cada uno sea capaz de nutrirse científico-técnica e interpretativamente de los demás.⁽⁴⁾

El Cirujano Dentista como profesional de la salud es quién mas se acerca a cubrir esta labor en la rehabilitación protésica maxilofacial por su tipo de formación, ya que cuenta con conocimientos, habilidades y experiencias en prótesis estomatológica, así como la manipulación y el conocimiento de los diversos materiales de uso odontológico. Dentro de la práctica adquirida en la formación y desempeño profesional, se exige el hecho de imitar la naturaleza lo más exactamente posible, para que las rehabilitaciones protésicas se confundan con lo natural y esto es contenido habitual del ejercicio profesional.

Si bien las diferentes especialidades quirúrgicas como la Oncología, la Cirugía Maxilofacial, la Cirugía Plástica y Reconstructiva y la Oftalmología han logrado obtener un gran desarrollo en los últimos tiempos, existen casos en los que el trabajo de dichas disciplinas no resulta lo suficientemente satisfactorio para el paciente. Se presentan situaciones en las que será suficiente aplicar un tratamiento quirúrgico y en otros casos ambos trabajos se convierten en tratamientos coadyuvantes, donde la Prótesis Maxilofacial esta encargada de la rehabilitación final de los pacientes.

El tratamiento protésico de los tejidos perdidos puede efectuarse independientemente de que la causa sea de origen traumático, neoplásico o congénito; normalmente la cirugía se convierte principalmente en tratamiento coadyuvante de la rehabilitación protésica o viceversa.

Toda rehabilitación estará encaminada a cumplir con los siguientes requisitos:

1. Que se identifiquen adecuadamente el tipo y las causas que han ocasionado la lesión.
2. Que se apliquen los procedimientos terapéuticos propicios a cada caso.
3. Que se restauren los tejidos dañados de la manera más funcional y estética posible.

De acuerdo a los conocimientos de las áreas básicas médicas y odontológicas con las que el protesista cuenta y una vez evaluado el paciente, la rehabilitación continúa contemplando las áreas lesionadas y las estructuras anatómicas remanentes. De aquí se determinara el

grado de **soporte, estabilidad y retención** de la prótesis requerida por el paciente.

Es necesario tratar de conservar en buen estado de salud en todo momento los tejidos directamente involucrados con la rehabilitación ya que a mayor cuidado mejor serán las posibilidades de éxito para lograr los tres aspectos ya mencionados.

Es importante también, tomar en cuenta las dificultades a las que se enfrentará el Protesista. Habrá tejidos que fueron tratados con quimioterapia y radioterapia, lo cuál retardará la rehabilitación protésica según la dosis y el tiempo de tratamiento.

CAPÍTULO 3

CAUSAS DE LAS AUSENCIAS O PÉRDIDAS DE LAS ESTRUCTURAS MAXILOFACIALES

CAUSAS DE LAS AUSENCIAS O PÉRDIDAS DE LAS ESTRUCTURAS MAXILOFACIALES

En la actualidad para su estudio, evaluación y tratamiento los especialistas en Prótesis Maxilofacial han coincidido en dividir la variedad de casos de las pérdidas parciales de estructura facial en tres grandes áreas.

La primera de ellas está dedicada a prestar atención a todos aquellos pacientes que por diversas patologías generaron un deterioro en su estructura facial. Autores como John Beumer, Per-Ingvar Branemark e Isabel Jankielewics definen este primer sector en la categoría de **casos de origen patológico o quirúrgico**.

Una segunda categoría se deriva de los siguientes casos. La exposición a radiaciones, el contacto con sustancias químicas o los factores hereditarios, entre otras, son causas predisponentes a originar alteraciones en el desarrollo del periodo fetal, principalmente durante los tres primeros meses.

Como ejemplo de éstas alteraciones o malformaciones podemos citar la fisura labial y palatina, la agenesia auricular o nasal o las malformaciones como consecuencia de algún síndrome. Para su mejor tratamiento se agrupan en una segunda categoría que los especialistas han denominado **defectos congénitos**.

El tercer gran grupo de causas que propician la ausencia o pérdida de estructuras maxilofaciales tiene su explicación en los accidentes.

De los accidentes se derivan muchos decesos anualmente. De no propiciar decesos, los accidentes terminan en lesiones y **traumatismos**, que llegan a incrementar sus efectos y consecuencias, tanto físicas como emocionales y psicológicas si la parte dañada abarca la región facial. De ahí la necesidad de establecer otra categoría.

3.1 Causas de los defectos congénitos

Dentro de los defectos congénitos, encontramos las diversas anomalías en que se presenta:

- Ausencia de ojos
- Ausencia de nariz
- Falta de pabellones auriculares
- Micrognasia
- Agenesia.
- Síndrome de Treacher Collins,
- Síndrome de Cruozon y
- Síndrome de Pierre Robin.

El Síndrome de Treacher Collins también llamado Disostosis Mandibulofacial es definido por el profesor de Patología Oral de la Escuela de Medicina de la Universidad de California, Joseph A. Regezi, como una combinación de las anomalías del desarrollo del primero y segundo arco branquial. El paciente que presenta dicho síndrome, posee varios grados hipoplásicos en mandíbula, en maxila, en apófisis zigomática del hueso temporal y en oídos medio y externo (Fig.4) Los alcances de este síndrome también se pueden localizar en la boca. Aquí las características clínicas más comunes son el paladar hendido en casi un 30 % y macrostomía en otro 15 %. ⁽¹¹⁾

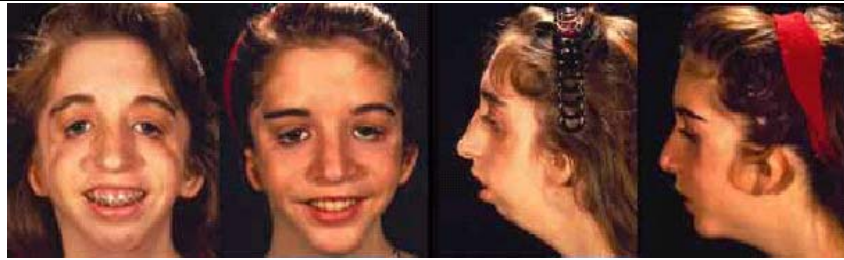

Fig. 4 Características clínicas de la Disostosis mandibulofacial⁽¹²⁾

También es habitual que el paciente con Síndrome de Treacher Collins desarrolle arco palatino alto, maloclusión dental por apertognatia y desplazamiento de dientes ampliamente separados.

Todas estas anomalías conducen la falta de desarrollo del complejo zigomático-maxilar lo que determina una deficiencia mediofacial grave.

Otro cuadro clínico incluido en los defectos congénitos es el llamado síndrome de Pierre Robin en el que principalmente encontramos micrognatia e hipoplasia mandibular grave (Fig.5). Es común que también exista un paladar hendido en forma de "U", pero sin rasgo constante alguno o en su defecto en algunos casos el paladar estará muy arqueado.⁽¹¹⁾



Fig.5 Síndrome de Pierre Robin. Vista lateral donde se observa micrognatia⁽¹³⁾

Así como hemos mencionado los dos síndromes anteriores y sus principales rasgos clínicos es importante revisar el síndrome de Cruozon (Disostosis Craneofacial) el cual se caracteriza porque propicia deformidad craneal variable, hipoplasia maxilar y órbitas superficiales con exoftalmos y estrabismo divergente⁽¹¹⁾ (Fig.6).

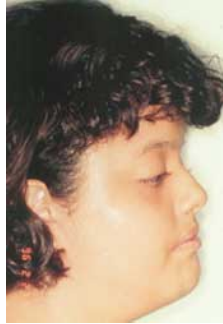

Fig.6 Vista lateral en paciente con síndrome de Cruozon, con dismorfia facial.⁽¹⁴⁾

Las lesiones que encontramos en la boca al presentarse el síndrome de Cruozon incluyen hipoplasia maxilar grave que produce estrechamiento y compresión del arco maxilar, con paladar alto y arqueado⁽¹¹⁾ (Fig 7).

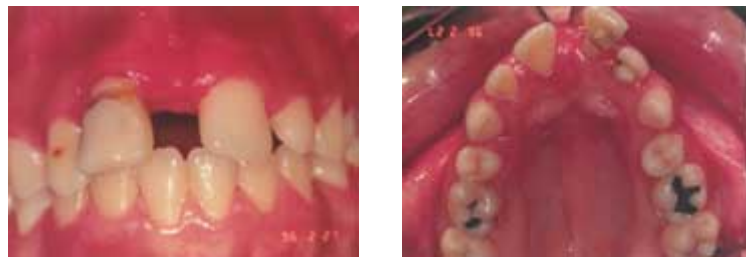

Fig.7 Paladar profundo , maxilar en forma de V, dientes protruidos.⁽¹⁴⁾

3.2 Causas de los defectos adquiridos por neoplasias

Difícilmente puede presentarse un proceso tumoral en las áreas auriculares, óculo-palpebral o frontal, sin embargo nada garantiza que no puedan aparecer. Lo cierto es que es muy frecuente que nos

encontremos diferentes tipos de cáncer en las regiones nasal y bucal. El cáncer en la región bucal tiene su punto de iniciación en las mucosas que cubren los maxilares, mucosa del seno maxilar, mucosa nasal, bóveda palatina, úvula, piso de boca, carrillo y encías. También puede derivarse de la piel de la cara o de los labios.

Histológicamente se consideran tres variedades (más comunes) en carcinoma de cavidad bucal: **carcinoma de células basales, carcinoma epidermoide y adenocarcinoma.**

A continuación se describen dos de las más frecuentes entidades patológicas que se presentan en la región facial. Incluso en muchos casos merecen la necesidad de la rehabilitación protésica maxilofacial a causa de la gran pérdida de estructuras faciales por motivos oncoquirúrgicos.

El carcinoma o epiteloma basocelular

Es un tumor de crecimiento lento y de malignidad local que evoluciona, habitualmente, sin dar lugar a la formación de metástasis y cuyo aspecto histológico implica componentes epiteliales y fibrosos. El carcinoma basocelular afecta principalmente las regiones de la cabeza y el cuello. En los Estados Unidos los cánceres cutáneos del tipo no melanoma se presenta en uno de cada tres pacientes y de éstos, el carcinoma basocelular alcanza el 75% de los casos registrados.⁽¹⁵⁾

Afecta a ambos sexos, aunque un poco más de la mitad de los casos se desarrolla en varones y se manifiesta de la siguiente manera: el 85% de todos los carcinomas basocelulares se presentan en la región de la cabeza y del cuello.

Es de resaltar que la nariz es la zona más vulnerable y fácil de adquirir este tumor.⁽¹⁵⁾

El aspecto clínico del epiteloma basocelular es muy variado y comprende distintos tipos clínicos tal y como se aprecia en el esquema 1.

Tipos clínicos del epiteloma basocelular.
PLANO CICATRICIAL
ULCUS RODENS
NODULAR
VEGETANTE
SUPERFICIAL
MORFEIFORME
PIGMENTADO
TUMOR FIBRO-EPITELIAL
PREMALIGNO DE PINKUS

Esquema 1

Se presenta como una pápula o nódulo perlino duro, con vasos telangiéctasicos sobre su superficie (Fig.8).

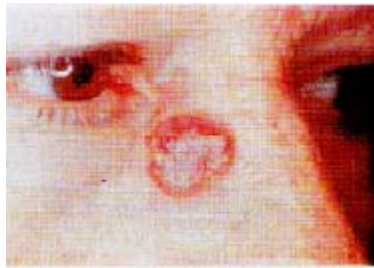

Fig. 8 Aspecto clínico del Carcinoma basocelular⁽¹⁵⁾

Con el tiempo, el centro del tumor se ulcera y desarrolla costras. La forma pigmentada de células basales se presenta de manera similar al tipo nóduloulcerativo, con pigmentación melanínica añadida en su interior o en la periferia. La forma superficial es una lesión eritematosa descamativa al nivel de la superficie de la piel y en ocasiones aparece como un proceso atrófico semejante a una cicatriz. La forma fibrosante del carcinoma de células basales consiste en una placa amarillenta indurada, en ocasiones un poco hundida o plana, parecida a una cicatriz que crece de manera lenta o insidiosa en ausencia de traumatismo.⁽¹¹⁾

Histopatológicamente el carcinoma basocelular se caracteriza por una proliferación de células epiteliales basaloides que presenta un espectro de patrones de crecimiento que oscila desde sólido a adenoide o quístico.⁽¹⁶⁾

Debido a que la piel es el único órgano que se interpone entre el medio interno del cuerpo y el ambiente existe doble motivo para desarrollar el carcinoma basocelular ya que la piel está sometida a todos los estímulos medioambientales externos y los procedentes del medio interno. En el esquema 2 se enlistan algunos factores que propician el carcinoma basocelular:

Factores predisponentes a tumores malignos en piel.
Exposición al sol Inmunosupresión Síndromes genéticos Tumores previos Historia de radiación ionizante, Traumatismos locales previos, Exposición Químicos(arsenicales) Alimentarios (cafeína).

Esquema 2

La frecuencia de este tipo de cáncer ha ido en aumento en los últimos años debido principalmente a dos factores: por un lado el incremento en la esperanza de vida de la población, que con lleva un mayor riesgo para desarrollar algún tipo de cáncer, y por el otro, al aumento involuntario de exposición a rayos UV dañinos, producto de la disminución de la capa de ozono de la atmósfera, que al mismo tiempo se ha visto reflejado en la disminución en la edad de aparición de este tipo de cáncer, incluso en pacientes de 18 años.⁽¹⁷⁾

El diagnóstico definitivo del carcinoma basocelular es histológico mediante la práctica de biopsia cutánea. Se presta a un amplio diagnóstico diferencial con otras entidades clínicas cutáneas como se puede observar en el esquema 3.

Diferentes entidades clínicas con las que se hace dx. diferencial con carcinoma basocelular
Carcinoma espinocelular Melanoma maligno Queratoacantoma Queratosis actínica Hemangioma Fibroma Tumor linfo-epitelial Carcinoma mucinoso Carcinoma sebáceo Úlcera venosa Acanthoma de células claras

Esquema 3

El carcinoma basocelular puede tratarse mediante una serie de opciones terapéuticas. Las más comunes son la extirpación quirúrgica, la radioterapia y la electrocauterización. En cada caso, la modalidad de tratamiento la dictan diversos factores. Los más comunes son el tamaño y la localización de la lesión o bien, la edad del paciente. Aunque el carcinoma basocelular tiene una clara tendencia a recidivar después de un tratamiento conservador. La tasa de curación empleando los métodos antes mencionados es aproximadamente de un 95%.⁽¹⁶⁾

Recientemente, una buena parte de la investigación científica básica se concentra en los estudios ultraestructurales, bioquímicos, moleculares, genéticos e inmunológicos que subyacen a los aspectos clínicos de este tipo de tumor. En materia de carcinoma basocelular algunas cuestiones han sido resueltas aunque falta mucho por conocer y descifrar.

El carcinoma epidermoide (CE) de la piel

Es una neoplasia maligna que se origina a partir de los queratinocitos epidérmicos o bien del epitelio de las mucosas oral o genital. Por su frecuencia, es el segundo de los tumores malignos de la piel. Tiene la capacidad de infiltrarse, destruir localmente y diseminarse a distancia. Se desarrolla en adultos principalmente mayores de 50 años. Al igual que en el carcinoma basocelular, el tumor epidermoide se diagnostica con mayor frecuencia en pacientes del sexo masculino.⁽¹⁸⁾

La radiación ultravioleta es la causa más común de carcinoma epidermoide. La acción carcinogénica se lleva a cabo en las células basales de la epidermis a través de la formación de clonas de células malignas y de la alteración de la vigilancia inmunológica al disminuir el número y la función de las células de Langerhans. Por este motivo, tiene mayor incidencia en poblaciones de raza blanca que habitan en áreas geográficas de baja latitud y con ocupaciones al aire libre.

Otros factores carcinogénicos para la piel son:

- Las radiaciones ionizantes por exposición terapéutica y ocupacional
- El arsénico, en trabajadores expuestos a insecticidas o pesticidas
- La contaminación arsenical del agua de abastecimiento
- El virus del papiloma humano

También está documentado el desarrollo de lesiones de este tipo en úlceras, cicatrices y procesos inflamatorios crónicos.

Los carcinomas epidermoides pueden aparecer en cualquier parte del cuerpo, pero la mayoría de ellos se desarrollan en áreas de exposición solar. Por lo común se observan en la cara y de ésta, predominantemente, en las mejillas, dorso de la nariz y labio inferior.

Otras topografías importantes de esta lesión son las zonas distales de las extremidades, especialmente el dorso de la mano y la pierna.

El carcinoma epidermoide adopta uno de los siguientes tipos:

- 1) ulceroso
- 2) nodular
- 3) nodular queratósico
- 4) vegetante
- 5) superficial.

La forma ulcerosa es la más frecuente; puede presentarse desde su inicio como una úlcera o bien, iniciar con una lesión nodular que posteriormente se ulcera.

La forma nodular ocupa el segundo lugar; se caracteriza por ser una lesión exofítica de superficie lisa o discretamente costrosa de base infiltrada.

La variedad nodular queratósica se presenta como una lesión levantada de tipo placa, pero que presenta hiperqueratosis en la superficie, en ocasiones simulando un cuerno cutáneo. En la base de ésta lesión se observa un borde levantado eritematoso de consistencia firme.

La forma vegetante se inicia generalmente como una lesión nodular en cuya parte central se desarrolla una lesión vegetante. Esta variedad tiende a ser de mayor tamaño y se desarrolla más frecuentemente en las extremidades.

El carcinoma epidermoide superficial se manifiesta clínicamente como una placa eritematosa, queratósica o verrugosa de uno o varios centímetros y registra lenta evolución.

En la actualidad, el carcinoma epidermoide puede tener los siguientes grados: bien diferenciado, moderadamente diferenciado e indiferenciado, dependiendo de la proporción de células diferenciadas en relación con las indiferenciadas. Además del grado de diferenciación, se deben valorar la profundidad de la lesión y la extensión de invasión a nivel de las diferentes capas de la piel.⁽¹⁸⁾

El carcinoma epidermoide se diagnostica mediante exploración histopatológica de una biopsia representativa del tejido neoplásico. Los tumores que producen cantidades importantes de queratina y presentan algunos rasgos de maduración desde células basales a queratina se consideran bien diferenciados. Los tumores que producen escasa o nula queratina, pero en los cuales el epitelio todavía es reconocible como plano estratificado, a pesar de su importante desviación de la normalidad, se consideran como moderadamente diferenciados. Los tumores que no producen queratina, tienen poco parecido con el epitelio plano estratificado, muestran una significativa falta de patrón estructural normal y de cohesión de las células y presentan anomalías celulares extensas se designan como poco diferenciados.

El carcinoma epidermoide de la cavidad oral suele tratarse mediante extirpación quirúrgica, radioterapia o ambos tratamientos. ⁽¹⁶⁾

3.3 Causas de los defectos adquiridos por traumatismos y otros motivos

Se ha prestado poca atención a los motivos que originan los diversos traumatismos craneofaciales, a pesar de la frecuencia con que se presentan de manera indistinta en las personas. Los traumatismos pueden ser generados en términos quirúrgicos, por fuerzas físicas, factores químicos, factores térmicos o factores radioactivos. Los traumatismos originados por fuerzas físicas pueden variar su gravedad dependiendo de la posición del impacto, el área del golpe, la angulación del impacto y la resistencia de los tejidos y huesos afectados.

Los accidentes conforman una importante causa de muerte, pero también son éstos la razón principal de los traumatismos.

Los defectos adquiridos por traumatismos en muchas ocasiones pueden producir deformidades faciales incluso más severas que las ocasionadas por efecto de una cirugía oncológica mutilante. En un hecho real los defectos adquiridos por traumatismos cambian de manera radical la vida de los pacientes y afectan principalmente su aspecto estético facial y su autoestima, lo que deteriora su calidad de vida.

La importancia clínica de las lesiones maxilofaciales radican principalmente en:

- 1.- Que los tejidos blandos y huesos le brindan protección anterior al cráneo y a la masa cerebral.
- 2.- Que en ésta región se agrupan varias funciones importantes para la vida diaria tales como la vista, el olfato, la alimentación, la respiración o el habla. Cada que se presenta un traumatismo en la cara, se compromete alguna o varias de estas funciones con consecuencias y alteraciones sobre el estilo y calidad de vida del paciente.
- 3.- Que tras una variación en la región maxilofacial podría distorsionarse el aspecto personal del paciente.

Los traumatismos craneofaciales se clasifican de acuerdo al resultado de la lesión que puede ser por:

- agresiones
- caídas
- lesiones industriales
- accidentes de tráfico
- mordeduras de animales
- lesiones deportivas
- quemaduras
- manejo de explosivos y armas de fuego
- causas iatrogénicas o auto infligidas.⁽¹⁹⁾

CAPÍTULO 4
MATERIALES UTILIZADOS EN
PRÓTESIS MAXILOFACIAL

MATERIALES UTILIZADOS EN PRÓTESIS MAXILOFACIAL

En la historia de la Prótesis Bucomaxilofacial, numerosos materiales han sido utilizados para la realización y desempeño de esta actividad. Los materiales utilizados a lo largo del tiempo han sido: plata, oro, papel, madera, cerámica, celuloide o goma vulcanizada, glicerina, látex líquido, resinas, acrílicos y recientemente, los polímeros. Cada uno de estos materiales en su momento demostró que poseía excelentes propiedades, pero con el paso del tiempo, les fueron encontradas algunas deficiencias en términos de biocompatibilidad, propiedades físicas y mecánicas ante los factores ambientales y características ideales para su procesamiento.⁽⁵⁾

En la actualidad se utilizan materiales como: Silicona de grado médico, PVC, Resina Resilente (palamed), Silastic 399 (RTV) y Poliuretano.

(Fig. 9)



Fig.9 Materiales a base de silicona utilizados en Prótesis Maxilofacial⁽²⁰⁾

Es de suma importancia que el paciente esté siempre informado acerca de las consideraciones estéticas y de las limitaciones de los materiales utilizados para la confección de la prótesis que habrá de utilizar, ya que no siempre cubren en su totalidad la simulación de la piel natural.

Hay que tomar en cuenta que la piel humana es una estructura demasiado compleja y de múltiples componentes entre los que predominan su espesor, su conformación histológica y sus pigmentos.

Condiciones como la transpiración, la temperatura y los rayos ultravioletas afectan la pigmentación y las propiedades de la piel. El hecho es que cualquier prótesis facial depende de las propiedades tanto físicas como mecánicas de los materiales elegidos para su elaboración. De ahí la importancia en la elección de la materia prima de las prótesis ya que algunas no cumplen con los suficientes requisitos para su elección.

La decoloración y la pérdida de las propiedades físicas y mecánicas ocurren con el transcurso del tiempo. Éstos efectos son más notables en los bordes de las prótesis ya que ésta parte es muy susceptible a la degradación por su pobre resistencia a la humedad, como resultado del uso de colorantes, adhesivos, agentes cosméticos, solventes y sustancias limpiadoras.

La vida clínica de adhesividad y retención de una prótesis facial es de aproximadamente 6 meses a 1 año. Después de este tiempo se debe reemplazar por diversas razones. Por ejemplo, las prótesis confeccionadas con elastómeros, poseen la propiedad de ser excelentemente moldeables y flexibles, pero sufren fácilmente de cambios de color. ⁽²¹⁾

4.1 Características ideales de los materiales para su uso en Prótesis Maxilofacial.

Compatibilidad

Una de las propiedades más importantes con que debe contar un material para ser usado en la región bucomaxilofacial es la de su compatibilidad con los tejidos vivos. Lamentablemente todavía no es encontrado el material que cumpla al cien por ciento con todos los requisitos para la elaboración de una prótesis facial. El material debe ser compatible con los tejidos sobre los cuales va a ser aplicado, a manera de no causar irritaciones o incomodidad al paciente al momento de su uso o aplicación.

Flexibilidad

El material debe ser blando como el tejido vivo a manera de simular suavidad y flexibilidad de la piel del rostro. Con esta característica se busca que el material empleado resulte cómodo y lo más parecido al área suplantada del paciente. La flexibilidad permitirá también al protesista obtener modelos similares a los rasgos de cada paciente por la facilidad en su manejo.

Liviandad

Los modelos a colocar deben ser ligeros para favorecer su permanencia duradera y sobre todo para aminorar el riesgo de que se desprenda.

Translucidez

Los materiales a emplear en una prótesis maxilofacial deben contar también con ésta característica. Hay que recordar que con este tipo de trabajos se busca devolver la estética y por lo tanto se debe procurar que se logre una mayor similitud con los rasgos cutáneos del paciente en tratamiento. Los materiales no deben ser totalmente transparentes ni opacos de manera que tengan apariencia de vida.

Moldeabilidad

Realizar un trabajo protésico no debe ser sinónimo de complicaciones desde su inicio. Por ello los materiales a emplear deben cumplir con el requisito de moldeabilidad. Así, las prótesis podrán realizarse sin necesidad de emplear equipo especializado, caro o de difícil acceso; hecho que reducirá costos y complicaciones.

Resistencia térmica

Debido a que las prótesis serán expuestas a diferentes temperaturas según las actividades de los pacientes, la resistencia térmica es otra de las características a tomar en cuenta para lograr un mejor trabajo. Con ello se prevendrá que el material usado se deforme a altas temperaturas.

Durabilidad

Aunque las prótesis maxilofaciales son removidas periódicamente dependiendo el tipo, la región o la función, se debe buscar que el material posea el requisito de durabilidad.

El material no debe sufrir daños físicos o químicos al exponerse a factores exógenos como la luz solar, el calor, el frío, o la contaminación así como factores endógenos tales como el sudor o la saliva.

Fácil duplicación

Debido a que el reemplazo de las prótesis es requerido continuamente por situaciones como pérdida, decoloración o fractura, debe procurarse la facilidad de duplicar sin dificultades los modelos previamente realizados.

Higiene

Un requisito indispensable para la elaboración de prótesis es el de la higiene. Todo producto terminado debe ser lavable sin que sufra deterioro significativo. ⁽⁴⁾

4.2 Resinas acrílicas

Las resinas acrílicas comúnmente se utilizan para elaborar bases para prótesis, aunque dichas bases pueden ser construidas con metal o aleación de metal. Las características principales de las resinas acrílicas son: disponibilidad, estabilidad dimensional, fácil manejo, variedad de colores, bajo costo, fácil adquisición y lo que más interesa, su biocompatibilidad con los tejidos intraorales y extraorales.

Desde mediados de 1940, las placas base se han fabricado usando polimetilmetacrilato. Tales resinas se forman con plástico resilente y se unen por múltiples polímeros de moléculas de metilmetacrilato. El polimetilmetacrilato puro es un material sin color, transparente y sólido. ⁽²²⁾

Para facilitar su uso en aplicaciones odontológicas, el polímero puede ser pigmentado para proporcionar cualquier forma o grado de translucidez. Su color y propiedades ópticas permanecen estables bajo condiciones normales dentro de la boca. Presentan dos maneras de polimerización por calor (termocurado) y por autopolimerización (curado en frío o autocurado).

4.3 Siliconas y elastómeros

Las siliconas, sean de curado por adición o por calor, son usadas ampliamente, sobre todo en prótesis faciales. Por la evolución de los materiales utilizados en la confección de prótesis faciales, la tendencia actual reposa en las siliconas (Fig. 10).



Fig. 10 En el mercado el Silastic MDX 4-4210 o silicona de grado médico es la más representativa y la más utilizada ⁽²⁰⁾

Los elastómeros de silicón tienen más de 400 aplicaciones conocidas siendo su principal característica que pueden obtenerse en diferentes estadios físicos. Las siliconas son compuestos órgano-silíceos, cuya estructura básica es muy similar al sílice. Se presentan en dos formas:

- **CAF.** (colado en frío) Presenta curado espontáneo a temperatura ordinaria, en atmósfera y humedad. Así permite una gran flexibilidad de utilización y es posible añadir según sea la necesidad, lechos sucesivos de elastómero que se vulcanizan progresivamente.

- **Silastic 339 (RTV).** (Room Temperature Vulcanization) También presenta curado a temperatura ambiente normal pero solamente gracias al agregado de un catalizador, y según la cantidad de aquel agregado al producto de base, se puede variar a voluntad el tiempo de trabajo

Los elastómeros son polímeros que exhiben una gran extensibilidad reversible a la temperatura ambiente. Pueden ser estirados por lo menos en un 100% y a menudo hasta en un mil por ciento y adquieren sus dimensiones originales una vez que se retira la carga.⁽⁹⁾

La pigmentación del silicón protésico se realiza frente al paciente y se clasifica en:

- A) Intrínseca, que tiene por objeto igualar la coloración base de la piel del paciente
- B) extrínseca, en la cual se terminara de caracterizar la prótesis de forma externa. (Fig. 11)



Fig.11 Variedad de pigmentos utilizados para la coloración intrínseca de las prótesis faciales ⁽²⁰⁾

4.4 Poliuretanos

Los uretanos son derivados nitrogenados del ácido carbónico. Son duros y resistentes a la abrasión, a los aceites y a la oxidación. Sus propiedades de rigidez y flexibilidad le confieren una similitud con los tejidos y partes óseas del cuerpo humano. Los uretanos se pueden trabajar en moldes de metal o siliconas.

El material debe usarse con catalizador y en pequeñas cantidades, para una prótesis normal. La utilización de este material nos hace entrever las grandes posibilidades de uso en prótesis maxilofacial Sin embargo, presentan algunos inconvenientes:

1. La presencia de humedad modifica el endurecimiento del elastómero y desnaturaliza sus propiedades físico-químicas.
2. Si se dosifican incorrectamente puede hacer variar la resistencia y flexibilidad de las prótesis faciales.

Las prótesis realizadas con poliuretanos son confortables y estéticas. Su aspecto, flexibilidad y resistencia son incluso superiores a ciertas siliconas. Su gran ventaja reside en el orden estético y la facilidad de maquillarlo en superficie y profundidad. ⁽²³⁾

Hasta aquí un resumen de los materiales empleados en el campo de la Prótesis Maxilofacial incluidos sus beneficios y desventajas. Dependerá del protesista evaluar la combinación de los diversos recursos a fin de elegir el material que más se acerque a las necesidades requeridas para la construcción de la prótesis y a las ventajas que pueda otorgar para el tratamiento y rehabilitación del paciente.

CAPÍTULO 5

PRÓTESIS MAXILOFACIALES

5.1 Prótesis maxilofaciales como alternativa para la rehabilitación maxilofacial

Aún cuando las técnicas en cirugía plástica y maxilofacial pueden ser el método preferible para restaurar tejidos perdidos por las causas que ya han sido mencionadas en capítulos anteriores, muchas veces no es posible lograr una reconstrucción satisfactoria y se requiere del uso de sustitutos o prótesis para la rehabilitación del paciente. La Prótesis Maxilofacial por tanto, se convierte en una alternativa viable cuando la cirugía plástica reconstructiva está contraindicada o no es el tratamiento adecuado porque:

- Existe una deficiente salud general en el paciente
- El paciente presenta una gran deformidad
- Se descubrió en el paciente un aporte sanguíneo comprometido debido a una terapia de radiación.
- Las regiones anatómicas del área de cabeza y cuello se han perdido parcialmente y no son reemplazables por los propios tejidos.

Una clasificación común de los aparatos usados en la práctica de la prótesis maxilofacial incluye los siguientes:

1. Extraorales: Ante la ausencia de una parte de la anatomía facial o craneal como son ojo, oreja o nariz, se utiliza un sustituto no viviente para reconstruir esa parte.
2. Intraorales: se refiere a los defectos dentro de la cavidad oral. Para corregirlos, también pueden usarse prótesis bucales.
3. Implantes: Son las prótesis que puede ser colocadas dentro de los tejidos para aumentar y soportar a otros tejidos duros y blandos.

4

Las prótesis extraorales son elaboradas con materiales no irritantes a la piel. Aquí citamos con anterioridad y detalle algunos de ellos: siliconas, resinas acrílicas y vinylpolímeros.

Las prótesis intraorales por su parte, usualmente son elaboradas con resinas acrílicas y estructuras metálicas (vaciados).

Esta área tiene además otras aplicaciones, como es la elaboración de contenedores para material radioactivo. Este tipo de prótesis ayuda a mantener una posición específica en los tejidos. Dentro de esta clasificación hallamos los protectores para radioterapia, utilizados para la protección de los tejidos normales durante el tratamiento, incluyendo los tejidos estomatognáticos.⁽²⁴⁾

5.2 Prótesis para el maxilar superior

La región maxilar superior puede requerir resección como resultado de tumores gingivales, palatinos, de cavidades adyacentes como la sinusal o la nasal o bien, de la apófisis alveolar⁽²⁵⁾ (Fig 12).

Para dicho efecto se requiere de técnicas quirúrgicas como la **maxilectomía**, la cual es una intervención que tiene por objeto reseca un bloque óseo formado por el maxilar, la porción horizontal del palatino, el cornete inferior y una parte del malar, como un primer paso para posteriormente proceder a la eliminación del área afectada por el proceso tumoral. Además de los defectos quirúrgicos, los de las fisuras de labio o paladar y los traumáticos requieren en ocasiones un tratamiento con Prótesis Maxilofacial.

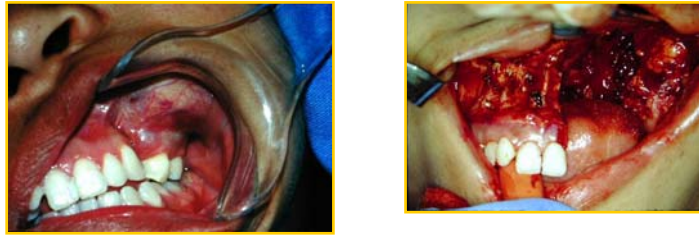


Fig.12 CA de antro, requiere de una hemimaxilectomía⁽²⁰⁾

5.2.1 Obturadores

Los obturadores son prótesis usadas para cerrar defectos del maxilar superior y para restablecer una barrera entre la cavidad bucal y las cavidades nasal y sinusal. Sin esa barrera los alimentos y los líquidos podrían escapar hacia el seno maxilar y la cavidad nasal. La filtración de aire a través de ese defecto produciría un habla nasal⁽²⁵⁾. (Fig.13)

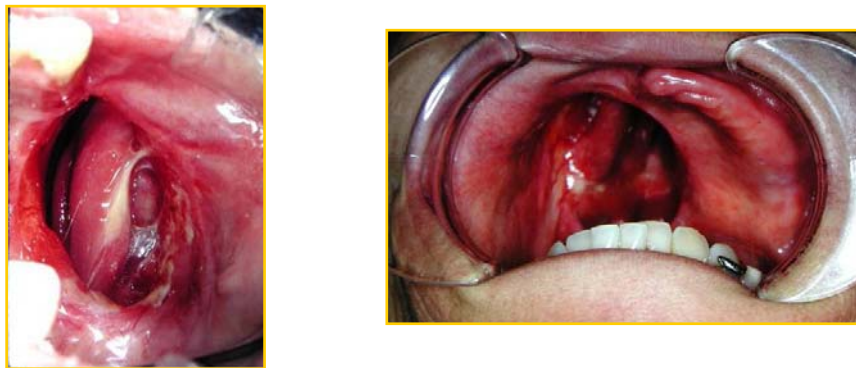


Fig. 13 Hemimaxilectomías, en las que se indica la colocación de un obturador⁽²⁰⁾

Los obturadores atenúan el compromiso estético (hundimiento geniano e infraorbitario) además de que le permiten al paciente restablecer las funciones de deglución, fonación, masticación y respiración. Derivado de ello, el paciente encontrará rápida recuperación del impacto psicológico que le produjo la lesión.⁽⁴⁾ (Fig.14)

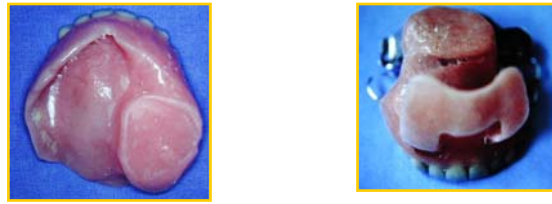
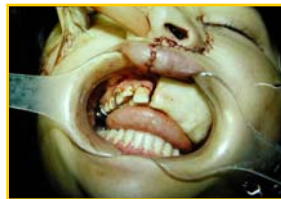

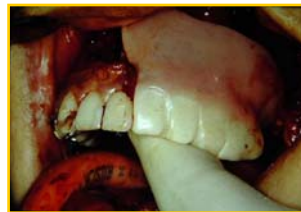Fig. 14 Obturadores para la región del maxilar ⁽²⁰⁾

La indicación primaria para la instalación de un obturador quirúrgico es la de restablecer inmediatamente la continuidad de la cavidad bucal. ⁽²⁵⁾

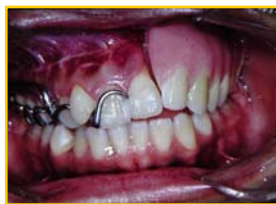Un obturador puede ser instalado durante el acto quirúrgico (obturador quirúrgico), durante el periodo posquirúrgico inicial de curación (obturador provisional) o bien servir como prótesis a largo plazo después de la curación (obturador definitivo). (Fig.15)



a)



b)



c)

Fig.15 Tipos de obturadores. a) quirúrgico, b)provisional, c)definitivo ⁽²⁰⁾

Hablando de maxilectomías parciales o hemimaxilectomías, la mayoría de los pacientes con dientes remanentes distribuidos favorablemente responderán al tratamiento con obturación convencional, a diferencia del tratamiento con obturadores en pacientes edéntulos. Es importante por

ello, preservar la dentición lo más posible. Cuando la salud del número de dientes remanentes disminuye es muy significativa la destrucción periodontal y la inestabilidad de la prótesis (Fig 16).

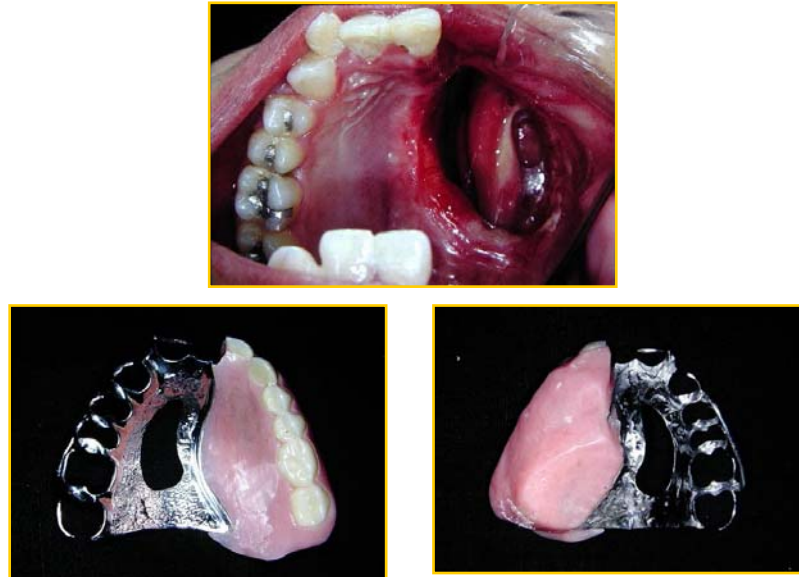


Fig.16 de Maxilectomía unilateral, se indica un obturador definitivo, los dientes naturales son utilizados como anclaje de la prótesis, así como las estructuras óseas remanentes. ⁽²⁰⁾

Las resecciones parciales o totales del maxilar crean grandes defectos bucales de relevante importancia psicológica y funcional e incluso también estética. Los tratamientos quirúrgicos de los tumores del maxilar, seno maxilar o fosas nasales, si bien ofrecen una cura clínica, dejan como secuela una mutilación de diferente magnitud con compromiso funcional y estético por lo que es importante planear desde un principio un tratamiento protésico con obturadores como alternativa.

5.2.2 Prótesis auxiliares de la fonación

Las Prótesis auxiliares de la fonación están diseñadas para mejorar el funcionamiento de la musculatura palatofaríngea ya que restauran o compensan áreas del paladar blando deficitarias por causa de una operación o de una anomalía congénita. Una prótesis auxiliar de la fonación se compone de tres partes esenciales:

- 1) Palatina: que suministra estabilidad y anclaje para la retención
- 2) Extensión palatina: que cruza el paladar blando residual
- 3) Faríngea: que llena el portal palatofaríngeo durante el funcionamiento de los músculos.

Existe también un auxiliar para la fonación pediátrica, el cual consiste en una prótesis temporal usada para mejorar la calidad de voz durante los años de crecimiento. Está construida con materiales que pueden modificarse con facilidad a medida que el paciente crece y el tratamiento ortodóncico progresa.⁽²⁵⁾

5.2.3 Levantadores palatinos

Son prótesis que levantan los tejidos blandos palatinos flácidos hacia la parte posterosuperior de la abertura palatofaríngea para estrecharla. Los pacientes con anatomía dental normal e intacta, pero con hipernasalidad y emisión nasal de aire, tienen la anomalía conocida con el nombre de insuficiencia palatofaríngea. Esta afección es el resultado de la parálisis de los músculos activadores y de los tejidos blandos.

Ésta prótesis es útil para tratar pacientes con parálisis cerebral, distrofia muscular o miastenia gravis.⁽²⁵⁾

5.3 Prótesis para resección mandibular

Este tipo de prótesis tendrá lugar cuando exista cualquiera de los dos tipos de defectos mandibulares como son: la pérdida parcial de la mandíbula (hemimandibulectomía) o la pérdida total de la mandíbula (mandibulectomía) (Fig.17).

Estos defectos por su complejidad son de los tratamientos protésicos con pronósticos más desfavorables debido a la gran cantidad de estructuras involucradas. Para instalar una prótesis para resección mandibular habrá que tomar en cuenta el gran número de estructuras que se hallan en esta región: la unión de la cara lateral de la lengua con el suelo de boca y la mucosa del carrillo; la pérdida de los dientes y la limitación de la apertura bucal.⁽²⁵⁾

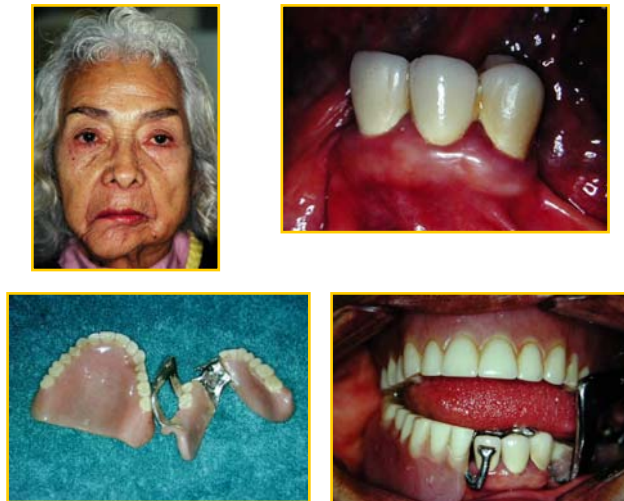

Fig.17 Paciente hemimandibulectomizado, se requiere rehabilitar con prótesis mandibular y una prótesis total superior.⁽²⁰⁾

5.4 Prótesis faciales

La restauración de los defectos faciales representa un reto tanto para el protesista como para el cirujano maxilofacial. Las limitaciones quirúrgicas incluyen los tejidos comprometidos que han sido sometidos a una terapia de radiación. Estos defectos necesitan estar en revisión periódica para llevar un control y evitar reincidencias cuando se trata de los procesos oncológicos.

Existen diversos tipos de prótesis faciales, las cuáles se describen a continuación.

5.4.1 Oculares

La pérdida de un ojo es un evento traumático con un alto impacto no sólo estético sino funcional. Las prótesis oculares son una alternativa para sustituir éstas pérdidas.

Este tipo de prótesis van ubicadas en el interior de la cavidad ocular y el grado de movilidad estará determinado por el porcentaje de contacto de la prótesis con los tejidos componentes de la cavidad ocular, así como por la conservación de la fisiología de los tejidos blandos ⁽⁴⁾ (Fig.18 y 19).

Cuando se hace la evaluación clínica para un paciente candidato a colocar éstas prótesis, se debe comenzar por conocer la causa del defecto ocular, y si existe una experiencia del uso de una prótesis anterior. La corrección quirúrgica del defecto antes de la construcción de la prótesis puede ser una elección acertada, ya que será fundamental para una adecuada rehabilitación.

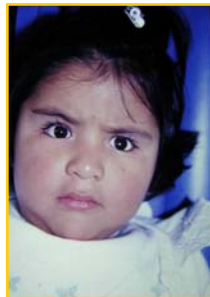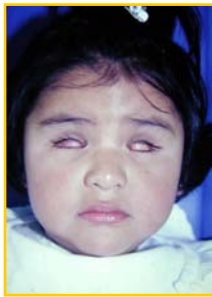Si el paciente no es candidato ideal para esta cirugía o se niega a someterse a ella, se le deberán explicar las limitaciones de su prótesis final.

En el caso de realizar la cirugía se deberá esperar de 4 a 12 semanas para comenzar con la rehabilitación debido al edema que se presenta. ⁽⁸⁾

También se debe evaluar la posición, movilidad, abertura y control muscular del párpado así como la salud de la conjuntiva. Sin embargo, por la presencia de irregularidades en la cavidad ocular pueden existir limitantes que afectarán el resultado protésico final como son:

- Edema en la conjuntiva
- Adhesiones en la órbita
- Retracción del párpado superior, entre otras.

Este tipo de prótesis se diferencia de la óculopalpebral, ya que sólo reemplaza el globo ocular, mientras que la segunda suple al mismo tiempo, parte de otras regiones anatómicas vecinas, como la raíz nasal, el arco superciliar, la región geniana, etc.



a)

b)

Fig.18 a) Anoftalmos bilateral

b) Rehabilitación con prótesis oculares ⁽²⁰⁾



a)

b)

Fig.19 a) Paciente que por causa de un traumatismo quirúrgico tuvo pérdida del globo ocular.

b) Rehabilitación protésica ocular ⁽²⁰⁾

5.4.2 Auriculares

La necesidad existente de una prótesis auricular puede deberse a condiciones como:

- Anormalidades congénitas
- Tumores malignos
- Eventos traumáticos como: accidentes en vehículos con motor, agresiones físicas, ataque de algún animal o accidentes de trabajo.⁽⁸⁾

Cualquiera que sea el motivo de la pérdida o ausencia de esta estructura es un suceso que causa una desarmonía funcional y facial en los pacientes.

Afortunadamente para este tipo de sucesos la Prótesis Maxilofacial tiene una alternativa para lograr la rehabilitación en estos pacientes: las prótesis auriculares.

Este tipo de prótesis se colocarán en casos de pérdidas o ausencias parciales o totales del pabellón auricular (Fig. 19, 20 y 21). Pueden ser unilateral o bilateral dependiendo del tipo de lesión que presente: lisa, con bordes cicatrizales, con restos de pabellón o bien con presencia o ausencia del conducto auditivo externo.

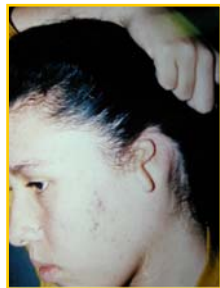

Fig.19 Microtia auricular ⁽²⁰⁾

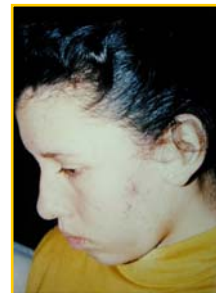

Fig.20 Prótesis auricular colocada ⁽²⁰⁾

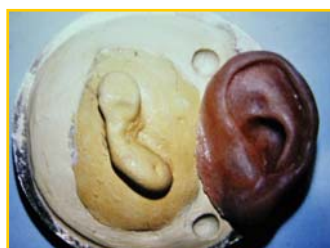


Fig. 21 Parte del proceso de laboratorio en la elaboración de la prótesis auricular⁽²⁰⁾

5.4.3 Nasaes

En esta modalidad de prótesis facial se propone restaurar artificial o aloplásticamente la pérdida de sustancia del apéndice nasal.

Los objetivos principales de este tipo de prótesis son:

1. Restaurar la apariencia y estética del paciente, ya que por ser una estructura anatómica que tiene mayor volumen en la cara, representa uno de los elementos más difíciles de reconstruir y de los más importantes en el campo estético.
2. Restaurar la función respiratoria
3. Proteger los tejidos expuestos cuando haya existido una cirugía oncoquirúrgica.

Este tipo de prótesis puede ser inmediata o quirúrgica, temporaria o reparadora.

Prótesis inmediata o quirúrgica. Se utilizan durante el proceso preoperatorio en una situación oncoquirúrgica, de acuerdo al tamaño del área a ser resecada. Ayuda en gran parte a la cicatrización. Y psicológicamente da mayor seguridad al paciente.

Prótesis temporaria: Se utiliza mientras se lleva un control clínico en el paciente, su función es propiamente funcional y estética.

Prótesis reparadora. Cuando la cirugía plástica queda totalmente anulada como plan de tratamiento se recurre al uso de este tipo de prótesis para ofrecer una alternativa de rehabilitación. ⁽⁴⁾

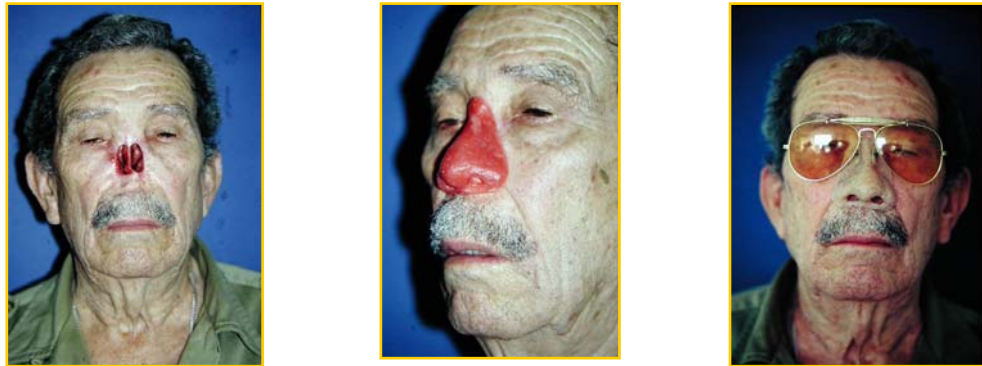


Fig. 22 Parte secuencial de una rehabilitación con prótesis nasal en un paciente que fue sometido a una rinectomía total ⁽²⁰⁾

5.5 Prótesis combinadas

Existen casos donde la pérdida de continuidad facial puede inhibir el habla, la deglución, la respiración, la competencia oral, la estética y la interacción social. Si el defecto quirúrgico se ubica en la cavidad oral, los maxilares, la nariz y los labios, el paciente requerirá de prótesis intraorales y extraorales ⁽⁴⁾ (Fig.23).

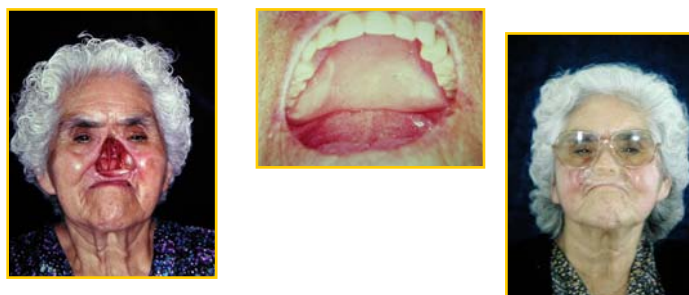

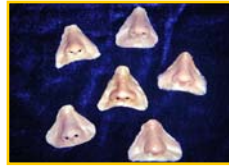
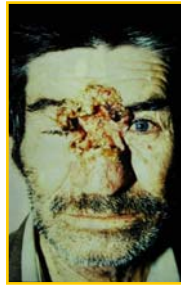

Fig.23 Defecto resultante de una cirugía oncológica, rehabilitada con prótesis intraoral (obturador) y extraoral (nasal) combinada ⁽²⁰⁾

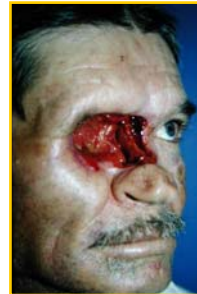5.6 Prótesis orbitofaciales

La elaboración de cualquier tipo de prótesis facial representa un reto para el protesista maxilofacial, pero en particular las prótesis orbitofaciales resultan de especial dificultad por la alta estética que debe tener tomando en cuenta el color, la textura, la forma y la translucidez con las que debe de contar. Además de la exactitud en la delimitación con respecto a las estructuras adyacentes.

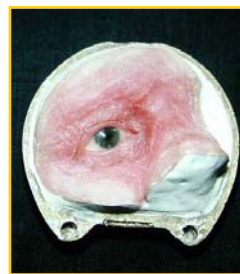Este tipo de prótesis se utiliza cuando hay una pérdida del globo ocular y sus tejidos circundantes (párpados, cejas, etc.). Se presentan también casos en los que se involucran otras estructuras de la cara como el seno maxilar, el apéndice nasal, u otros ⁽⁴⁾ (Figs.24).



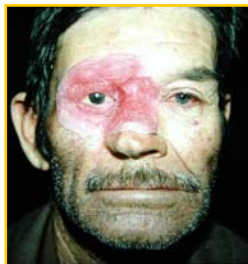a)




b)



c)



d)



e)

Figs.24 a) Paciente con carcinoma basocelular, b) Defecto quirúrgico resultante de la escisión del tumor, c) Escultura en cera de la Prótesis orbitofacial, d) Prueba en cera, e) Prótesis orbitofacial final. ⁽²⁰⁾

CAPÍTULO 6

MEDIOS DE FIJACIÓN DE LAS PRÓTESIS MAXILOFACIALES

MEDIOS DE FIJACIÓN DE LAS PRÓTESIS MAXILOFACIALES

Para que la rehabilitación protésica maxilofacial sea totalmente exitosa, se requiere de tres elementos sumamente importantes: retención, fácil colocación y cómodo retiro de la prótesis.

Otro elemento a tomar en cuenta al momento de colocar una prótesis es que los movimientos normales de expresión facial (extraorales), y de función (cuando sean intraorales) deberán ser lo más estable posible además de acompañar idealmente a los tejidos en sus movimientos.

La estabilidad de la prótesis depende de dos factores que son el soporte y la retención, regulada por medios químicos y físicos.

Retención Química

Las sustancias adhesivas con base de goma adragante, matisol y diversas resinas vegetales disueltas con éter, son empleadas en la retención de las prótesis flexibles. Como todo buen material en Odontología, éstas sustancias deben brindar duración máxima, buena adhesión y facilidad de colocación y desprendimiento. Estas sustancias deben ser inodoras, no deben ser irritantes y además no deberán producir alteraciones en el material de la prótesis (Fig.25).

Los adhesivos están contraindicados principalmente en pacientes que hayan sido irradiados. Hay que tomar en cuenta que al pegar y despegar continuamente la prótesis se crea un factor irritante para los bordes de las lesiones que fueron sometidas a tratamiento de radiación.

Otro de los inconvenientes que presentan los adhesivos es su sensibilidad a los cambios térmicos ya que con altas temperaturas pierden consistencia. Los adhesivos más comunes para la colocación de las prótesis son el SKINTEX, DICOR, BARNIZ QUIRÚRGICO PROSAIDE Y SECURITY II.⁽²³⁾



*Fig. 25 Presentación comercial de diversos agentes adhesivos⁽²⁰⁾
(retención química)*

Como segundo aspecto de retención tenemos los **medios físicos** que se dividen en: anatómicos y mecánicos.

Retención anatómica

Los accidentes anatómicos, las anfractuosidades, los remanentes congénitos o remanentes post-quirúrgicos, pueden, en ciertos casos, ser elementos útiles de retención. Un ejemplo de ello en el caso de las prótesis auriculares son el conducto auditivo externo o restos del pabellón auricular. (Fig.26)

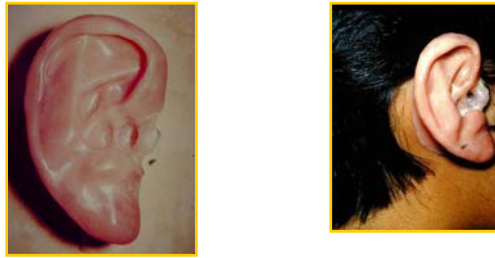


Fig.26 Prótesis auricular retenida por estructuras anatómicas ⁽²⁰⁾

Retención mecánica

Usualmente se utilizan con unos anteojos como retenedores o estabilizadores (Fig.27), pues permiten mantener piezas protéticas diversas, aunque en ocasiones el usar este tipo de retenedores resulta incómodo a los pacientes.




Fig.27 Prótesis combinada en la que se utilizaron los anteojos como medios de retención.

⁽²⁰⁾

Otro procedimiento de retención utilizado es la cinta adhesiva de doble faz, que por un lado se adhieren a la piel y por el otro a la prótesis. ⁽²³⁾

En las pérdidas bilaterales del pabellón auricular, por citar un ejemplo, se emplea como medio mecánico de retención la cinta de acero, una placa que se ocultan debajo del cabello de la zona craneana.

Otro medio mecánico de retención que ha resultado de mayor comodidad y seguridad al paciente y que ha proporcionado mejores resultados es el uso de implantes como medio de anclaje para las prótesis (Figura28).

Los implantes intraorales han demostrado una eficacia importante para lograr la retención de las dentaduras y otros reemplazos protésicos para los dientes ausentes. Una vez comprobados sus resultados exitosos, se buscó la manera de aprovechar este tipo de implantes en la retención de las prótesis extraorales. Los implantes para retener las prótesis extraorales comenzaron a utilizarse en 1979 en Suecia, principalmente en prótesis auriculares. ⁽⁸⁾

Como se ha mencionado en capítulos anteriores, se debe hacer una evaluación previa para la rehabilitación de cada paciente. En el caso de proponer la colocación de implantes se deberán tomar en cuenta los siguientes factores:

- Cantidad y calidad de estructura ósea donde se colocará el implante.
- Estado de salud general del paciente y si fue o será radiado.
- Motivación y cooperación de parte del paciente para cuidar y mantener los implantes al igual que la prótesis que se le va a colocar.

De acuerdo a los reportes que se han obtenido del uso de implantes, mencionamos brevemente otras ventajas tomando como referencia las experiencias tanto de médicos como pacientes:

1. Conveniencia y seguridad. Los implantes proveen mejor retención mecánica, lo que significa que el paciente sentirá, de manera psicológica una mayor seguridad.

2. Elimina el uso de adhesivos. Lo que evita el uso de solventes que despiden vapores para la remoción de los residuos que dejan los adhesivos.
3. Retención y márgenes intactos. Cuando las prótesis son retenidas con adhesivos, su presencia es muy notoria en el paciente. Con el uso de los implantes, aumentan las condiciones estéticas y los bordes pasan por desapercibidos.
4. Fácil colocación.⁽⁸⁾

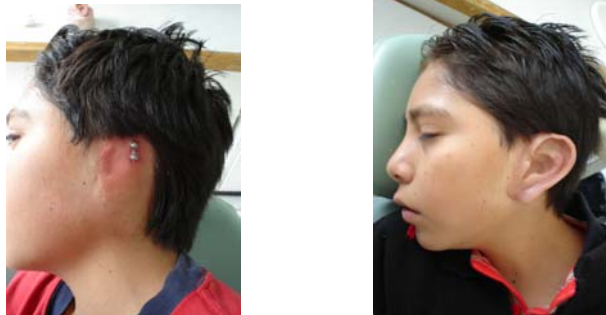

Fig.28 Uso de implantes para retención mecánica.⁽²⁴⁾

DISCUSIÓN

DISCUSIÓN

Como una generalidad y punto de coincidencia de diferentes autores quedó establecido en este escrito un cuadro con tres grandes tipos de causales para que un paciente pueda ser candidato a la Prótesis Maxilofacial: por accidentes, por defectos congénitos o por situaciones de origen patológico o quirúrgico. Sin embargo, a lo largo de este trabajo se ha hecho hincapié constante en que el resultado favorable de esta disciplina depende en gran medida no sólo del protesista, sus colaboradores y sus métodos de trabajo, sino de la reacción, aceptación y ayuda que pueda prestar el paciente. La mayoría de los autores consultados pasaron por alto este punto de fundamental importancia.

Ahora bien, los ejemplos que se han mostrado en este trabajo, específicamente en el capítulo 5, son casos reales en los que podemos observar que los objetivos y las metas que se persiguen en la Prótesis Maxilofacial se cumplen, y los alcances de esta disciplina pueden llegar a ser incalculables. Sin embargo el constante avance de las tecnologías y procedimientos médicos obligan a una constante actualización del especialista en esta materia. Hay que recordar que no existe hasta el momento un material que cumpla al cien por ciento con las necesidades tanto del paciente como del médico. En tanto sigan variando los productos utilizados seguirán cambiando también las técnicas a emplear; todo ello en virtud de mejorar y poder dar una eficaz atención a nuestros pacientes.

Cada nuevo trabajo es un reto y una reinención de dicha disciplina, ya que con cada paciente renacen las adversidades y las dificultades para lograr un resultado exitoso.

Por último, es importante resaltar al concepto la utilidad psicológica para que sea una definición clara, amplia y precisa sobre la Prótesis Maxilofacial y que dejaron de lado los miembros de la Academia de la Fundación de Prostodoncia de los Estados Unidos de Norteamérica en la descripción contenida en el Glosario de Términos Prostodónticos. Sólo los autores Arthur Rahn y Boucher acertaron en definir a la Prótesis Maxilofacial como una disciplina que directamente reincorpora a los individuos a su sociedad, toda vez que devuelve a los pacientes, parte de su identidad natural.

CONCLUSIONES

CONCLUSIONES

La Odontología como área de la salud encargada de la prevención, el diagnóstico y el tratamiento de las enfermedades de la cavidad bucal y todas las estructuras adyacentes a dicha región corporal, cuenta con diversas especialidades. Todas, como un complemento para mejorar el trabajo en este campo.

De la variedad de disciplinas que complementan la tarea de la Odontología hemos retomado en este estudio, aquella que se especializa en el mejoramiento de la estética y función física del rostro y cráneo (que cuando, por alguna causa ya sea de tipo traumático, quirúrgico o congénito, han sufrido algún deterioro) y que son parte esencial del ser humano. Se trata de la Prótesis Maxilofacial. No es una disciplina independiente y mucho de su éxito lo debe a la labor realizada en conjunción con otras ramas del área médica y social, combinados con los conocimientos, habilidades y experiencia en Prótesis dental.

La importancia de su existencia radica en la gran cantidad de casos en las que se presentan pérdidas parciales o totales de alguna estructura o tejido localizado en la región maxilofacial.

Los beneficios y alcances de ésta disciplina aún son desconocidos en gran medida por los encargados de realizar el trabajo odontológico así como por los mismos pacientes que recurren a estos especialistas en busca de alivio físico, estético y en cierto grado, hasta psicológico.

Dado lo anterior, los seis capítulos contenidos en este trabajo fueron escritos con la firme intención de brindar un amplio bosquejo del origen, fundamentos, funciones y herramientas de las que se vale ésta especialidad en Prótesis Maxilofacial para cumplir con los objetivos ya mencionados.

“Rehabilitación en Prótesis Maxilofacial” es un esfuerzo académico encaminado a resaltar la importancia de esta disciplina; busca motivar su estudio y difusión a un mayor nivel y espera hacer del tratamiento protésico maxilofacial un área muy recurrida por médicos y pacientes.

FUENTES DE INFORMACIÓN

FUENTES DE INFORMACIÓN

1. Alvarado E., González V., Jiménez R. *Reporte de casos clínicos de prótesis combinadas (intraoral y extraoral)*. *Gaceta Mexicana de Oncología* 2003 abril-junio Pp. 30 – 37 hallado en:
http://smeo.org.mx/gaceta/abril03/8_reporte.pdf.
2. Branemark P., TOLMAN DAN E. *Osseointegration in Craniofacial reconstruccion*, USA Quintessence books, 1998. Pág 89
3. The Academy of Prosthodontics Foundation . *The Glossary of Prosthodontic Terms*.7a edition.USA,1999.Pag.83
4. Jankielewics, I. y coautores. *Prótesis Bucomaxilofacial*. Quintessence. Barcelona,2003. Pp. 38- 39,41-45,434, 234
5. Beumer J. Curtis TA, Marunick M. *Maxillofacial Rehabilitation*, Cánada Ishiyaku, EuroAmerica Inc 1996.pág.389
6. <http://www.550m/usuarios/universoodontologico/home/files/fauchard.htm>
7. <http://www.bium.univ-peri5fr/sfhad/vol1/art05/article.htm>
8. McKinstry R. *Fundamentals of Facial Prosthetics*, ABI Profesional Publications, USA 1995. Pp.80, 105, 121

9. Lema Gutiérrez H, Jiménez Castillo R, Cruz Ramos M, Benavides Ríos A, *Observación del deterioro físico del silicón grado médico tipo "A" e industrial (Dow Corning) expuestos a tres y seis meses al medio ambiente de la ciudad de México*. Tesis de especialidad 2005, UNAM
10. Russo C. *Rehabilitación IntraOral y del Rostro Combinada*, Revista Salud Militar, vol 24, no1, Septiembre 2002, hallado en:
<http://www.dnsffaa.gub.uy/revista/Vol24/P11a25V24.htm>
11. Regezi Joseph A., Sciubba James J., *Patología Bucal*, 3a edición, McGrawHill Interamericana, México 1999. Pp.440, 441, 502
12. <http://www.javeriana.edu.co/Genetica/cclinicosPDF/Alteracions%20maxilofaciales04.pdf>
13. <http://www.odontologia-online.com/casos/part/CIE/CIE1/cie01.html>
14. http://www.actaodontologica.com/40_1_2002/sindrome_pseudo_crouzon.asp
15. E.K. Derrick, R. Smith, D.H. Melcher, E.A. Morrison, N., Kirkham, C.R. Darley. *The use of cytology in the diagnosis of basal cell carcinoma*. British Journal of Dermatology, 1994; 130: 561-563, hallado en:
www.actualidaddermatol.com/art2395.pdf
16. Sapp Philip J. Lewis R. Eversole, Wysocky George, *Patología Oral y Maxilofacial*, Harcourt 1998. Pp. 188, 182

17. Tamez CRM y cols., *Recurrencia de carcinoma basocelular y epidermoide con reporte histopatológico de "tumor en bordes quirúrgicos*. *Cirugía Plástica* 2003; 13(2): 61-63, hallado en:
www.medigraphic.com/pdfs/cplast/cp-2003/cp032d.pdf

18. Barrón –Tapia et.al, *Carcinoma epidermoide de piel en la población mexicana. Estudio epidemiológico y clínico de 508 tumores*, *Rev Méd del Hosp. Gral de México S.S*, 2004; 67 (2):71-77, hallado en:
www.medigraphic.com/pdfs/h-gral/hg-2004/hg042b.pdf -

19. BOOTH P. Eppley B. Rainer S., *Traumatismos Maxilofaciales y reconstrucción facial estética*, Elsevier, Madrid, 2005. Pp.3-4

20. Archivo fotográfico clínico del Departamento de Prótesis Maxilofacial (DEPel), Facultad de Odontología, UNAM

21. Craig Robert. *Materiales de Odontología Restauradora*, 10a edición, Harcourt Brace, Madrid 1998 Pág. 240

22. Anusavice KJ. *Phillips Ciencia de los Materiales Dentales* 11ª edición, México, McGraw-Hill Interamericana 2004. Pág.722

23. Trigo JC, Trigo G. *Prótesis Restauratriz Maxilo Facial*, Buenos Aires Argentina , editorial Mundi, ,1987 Pág. 28-41,51-58

24. Fandiño LTH y col. *Elaboración de Obturador quirúrgico (prótesis inmediata) en un paciente con hemimaxilectomía por carcinoma epidermoide*. *Revista ADM* 2001; LVIII (6):220-228
www.medigraphic.com/espanol/e-htms/e-adm/e-od2001/e-od01-6/er-od016e.htm - 9k -

25. Mc Givney Glen P., Carr Alan B. *McCracken Prótesis Parcial Removable*, 10a edición, Editorial Medica Panamericana, Buenos Aires Argentina, 2004 Pág.496, 497