

UNIVERSIDAD NACIONAL AUTÓNOMA DE MÉXICO

**FACULTAD DE MEDICINA
DIVISIÓN DE ESTUDIOS DE
POSGRADO E INVESTIGACIÓN
SECRETARÍA DE SALUD
INSTITUTO NACIONAL DE PEDIATRÍA**

ASTROCITOMA DE BAJO GRADO EN PEDIATRÍA. ANÁLISIS DE 100 CASOS

TRABAJO DE INVESTIGACIÓN

QUE PRESENTA:

DR. JUAN CARLOS LING SÁENZ

**PARA OBTENER EL DIPLOMA DE
SUBESPECIALISTA EN ONCOLOGÍA PEDIÁTRICA**

**TUTOR DE TESIS
DR. ROBERTO RIVERA LUNA**

México, D. F.

2006



Universidad Nacional
Autónoma de México

Dirección General de Bibliotecas de la UNAM

Biblioteca Central



UNAM – Dirección General de Bibliotecas
Tesis Digitales
Restricciones de uso

DERECHOS RESERVADOS ©
PROHIBIDA SU REPRODUCCIÓN TOTAL O PARCIAL

Todo el material contenido en esta tesis esta protegido por la Ley Federal del Derecho de Autor (LFDA) de los Estados Unidos Mexicanos (México).

El uso de imágenes, fragmentos de videos, y demás material que sea objeto de protección de los derechos de autor, será exclusivamente para fines educativos e informativos y deberá citar la fuente donde la obtuvo mencionando el autor o autores. Cualquier uso distinto como el lucro, reproducción, edición o modificación, será perseguido y sancionado por el respectivo titular de los Derechos de Autor.

A G R A D E C I M I E N T O S

A **DIOS**, por todas las bendiciones que he recibido a lo largo de mi vida, por darle el sentido trascendente a mi existencia

A mis queridos **PADRES**, por darme la vida, amor oblativo y confianza

A mi *Alma Mater* el **INSTITUTO NACIONAL DE PEDIATRÍA** por su formación en Pediatría y Oncología Pediátrica

A mis **PACIENTES**, los niños con cáncer, por su confianza, sus ganas de vivir y luchar hasta el final

A los **PADRES DE MIS PACIENTES** por su amor a sus hijos especiales

A mis **MAESTROS**, Roberto Rivera-Luna, Rocío Cárdenas Cardós, Carlos Leal Leal, Araceli Castellanos Toledo, Ana Niembro Zuñiga, Alberto Olaya Vargas, Armando Martínez Avalos y Rocío Coronel por ser parte importante en mi formación como Oncólogo Pediatra

A todas las señoritas **ENFERMERAS** del Servicio de Oncología por todo su apoyo y su dedicación en el cuidado de los niños con cáncer

A la Sra. Eva y Carmen, **SECRETARIAS** del Servicio de Oncología por su ayuda y apoyo en todo.

A mis **COMPAÑERAS DE GENERACIÓN**, Ana García Espinosa, Carolina Arambú Elvir y Soad Linneth Fuentes Alabí por todos los momentos buenos y malos que vivimos en la residencia de oncología, Dios las Bendiga siempre

Y de manera muy especial a **MI QUERIDA NOVIA** Laura Isabel Ramos Gómez por su amor, apoyo y confianza, que nuestra unión la bendiga Dios siempre

I N D I C E

1. RESUMEN	4
2. PLANTEAMIENTO DEL PROBLEMA	5
3. ANTECEDENTES	6
4. OBJETIVOS	22
5. HIPOTESIS	22
6. JUSTIFICACION	22
7. MATERIAL Y METODOS	23
8. UBICACIÓN DEL ESTUDIO	23
9. ANALISIS ESTADISTICO	24
10. ASPECTOS ETICOS	24
11. RESULTADOS	25
12. DISCUSION	30
13. CONCLUSIONES	33
14. ANEXO 1 CUADROS	34
15. ANEXO 2 FIGURAS	39
16. ANEXO 3 HOJA DE RECOLECCION DE INFORMACIÓN	44
17. BIBLIOGRAFÍA	45

RESUMEN

Astrocitoma de bajo grado en pediatría. Análisis de 100 casos.

Ling SJ*, Rivera-Luna R**, Cárdenas CR***, Mora MI****

* Residente de Oncología Pediátrica. Instituto Nacional de Pediatría

** Investigador Nacional (SNI-II). Investigador Titular "F" SSA. Subdirector de Hemato-Oncología, INP. Profesor Titular de Oncología Pediátrica, Facultad de Medicina, UNAM. Asesor de tesis.

*** Jefe del Servicio de Oncología Pediátrica. INP, México D.F.

**** Dirección de Metodología de la investigación, INP, México D.F.

Palabras clave: Astrocitoma de bajo grado, factores pronósticos, supervivencia, pacientes pediátricos.

OBJETIVO: Evaluar el impacto de la localización del tumor, edad al diagnóstico, porcentaje de resección e histología en la supervivencia libre de progresión en niños con astrocitoma de bajo grado.

MATERIAL Y METODOS: Estudio retrospectivo longitudinal, observacional y analítico. Se analizaron las variables en estudio en el expediente clínico de 100 pacientes con astrocitoma de bajo grado, en un período comprendido del septiembre de 1982 a septiembre del 2004. El análisis estadístico para variables edad se utilizó la media y la desviación estándar; para género se obtuvo la proporción de casos encontrados. En el año de diagnóstico se obtuvo la frecuencia de los años de consideración. Para el método diagnóstico se utilizó análisis de frecuencia. Se analizó la supervivencia libre de progresión la cual se define del tiempo de inicio del tratamiento a la recaída o la última cita de vigilancia. Así mismo se analizó la supervivencia global la cual se define como el tiempo comprendido entre el inicio del tratamiento hasta la muerte o la última cita de vigilancia. Las diferencias en la supervivencia fueron comparadas utilizando la prueba de log-rank y las curvas de supervivencia fueron generadas con el método de Kaplan – Meier. La información se analizó con el paquete estadístico computacional SPSS.

RESULTADOS: La supervivencia global (SG) y supervivencia libre de progresión (SLP) a 5 años fue del 87% y 86% respectivamente. La SLP por sitio de lesión fue cerebelar en el 84%, hemisféricos 96%, tallo cerebral 77%, pineal 50% tálamo 83%, selar 80%, hipotálamo 0% y nervio óptico e intramedular 100%. La SLP de resección mayor a 50% fue de 92.3% y menor del 50% fue de 74%. La SLP según el tratamiento posquirúrgico fue en los pacientes que iniciaron su vigilancia 94%, radioterapia 86%, quimioterapia 100% y radioterapia y quimioterapia 77%. La SLP por edad al diagnóstico > 3 años fue de 83% y < 3 años fue de 95.8% Por género fue masculino 87% y femenino 84.7%. El 22% de los pacientes tuvieron recurrencia de la enfermedad. La SG en los pacientes con recurrencia fue de 68% y sin recurrencia fue de 91%. En esta serie 68 pacientes están curados, 16 se encuentran vivos con enfermedad, 1 abandono sin enfermedad, 1 muerto sin enfermedad y 14 murieron con enfermedad.

CONCLUSIONES:

La resección quirúrgica inicial es el factor pronóstico de SG y SLP más importante. El comportamiento biológico del astrocitoma diferenciado es impredecible cuando se obtiene resección parcial. Con el tratamiento de rescate se puede obtener la curación. La edad no muestra ser un factor pronóstico. El sitio de lesión es factor pronóstico debido a la accesibilidad quirúrgica. La histología al parecer no es factor pronóstico. Los pacientes con astrocitomas de bajo grado con resección quirúrgica mayor del 50% sin importar la edad tienen un índice de curación muy alta.

PLANTEAMIENTO DEL PROBLEMA

¿La localización del tumor, edad al diagnóstico, porcentaje de resección e histología tienen impacto en la supervivencia libre de progresión en niños con astrocitoma de bajo grado?

ANTECEDENTES

I. INTRODUCCION

Los tumores cerebrales primarios son un grupo heterogéneo de enfermedades que juntas, constituyen el tumor sólido más común de la población pediátrica. Estos tumores se clasifican de acuerdo a su histología. La situación topográfica del tumor y el grado de extensión son factores importantes que afectan el tratamiento y el pronóstico de la enfermedad.

Es importante entender el siguiente concepto general referente a la atención del niño con tumor en el sistema nervioso central (SNC).

1. Sólo se puede seleccionar la terapia apropiada si se hace un diagnóstico correcto y se determina con precisión la extensión de la enfermedad.
2. El tratamiento de cada niño debe abordarse con intención curativa, tomándose en cuenta antes de iniciar la terapia las secuelas posibles a largo plazo de la enfermedad y de su tratamiento.
3. No se ha determinado el régimen de tratamiento óptimo para la mayoría de los tumores cerebrales infantiles.
4. El tratamiento de los niños con tumores primarios cerebrales presentan grandes dificultades; para obtener resultados terapéuticos óptimos se requiere de los esfuerzos coordinados de especialistas pediátricos en campos tales como neurocirugía, neuropatología, radiooncología, oncología pediátrica, neurooncología, neurología, rehabilitación, neurorradiología, endocrinología y psicología, que tengan pericia especial en el cuidado de

pacientes con estas enfermedades.

5. Más de la mitad de los niños diagnosticados con tumores cerebrales sobreviven 5 años a partir del diagnóstico. En algunos subgrupos de pacientes, es posible obtener una tasa aún más elevada de supervivencia y curación.
6. Sigue sin conocerse la causa de la mayoría de los tumores cerebrales infantiles.^{1,2}

No existe un sistema de estadificación generalmente reconocido para los astrocitomas de bajo grado. La diseminación del tumor suele ser por extensión por contigüidad; casi nunca se disemina a otros sitios del SNC y tienen predilección por ciertas regiones anatómicas.

II.- EPIDEMIOLOGIA

Los tumores del Sistema Nervioso Central (SNC) son la segunda causa de cáncer en la edad pediátrica.^{3,4} En Estados Unidos, se ha registrado una incidencia de 3.3 casos por 100,000 niños por año.⁵ En México, es de 2.5 casos por 100,000 niños por años.⁶ La mortalidad general por este tipo de tumores es del 45%. Sin embargo, la morbilidad es más elevada alcanzando cifras hasta del 80% (alteraciones conductuales, del lenguaje, retraso psicomotor, paresia, etc).⁷

La incidencia aproximada de tumores del SNC en niños se describe en el cuadro 1.⁸ La clasificación de los tumores del SNC en pediatría se basa no solamente

en la histología, sino también en la ubicación. Los tumores se categorizan clásicamente como supratentoriales e infratentoriales. (*Figura 1*) Los tumores supratentoriales incluyen los localizados en la región selar o supraselar, comprenden aproximadamente el 20% de los tumores del SNC. Los infratentoriales comprenden el 50% de los tumores del SNC, de estos, tres cuartas partes están situados en el cerebelo o cuarto ventrículo y un tercio son de bajo grado.

Las neoplasias malignas más frecuentes en el SNC en pediatría son los astrocitomas, constituyen cerca de la mitad de los tumores del SNC.⁹ Los astrocitomas tienen una expresión biológica diversa que ha permitido identificar astrocitomas con muy bajo potencial de agresividad hasta tumores muy agresivos que causan la muerte en el paciente en pocas semanas.¹⁰

Los astrocitomas de bajo grado son la variedad histológica más frecuente en la edad pediátrica.^{11,12} Dos tercios de este grupo de tumores están localizados en la fosa posterior y el resto en la vía óptica, en el área hipotalámica, el tercer ventrículo, los hemisferios cerebrales, el puente, la médula oblongada y la médula espinal.¹³ Sin embargo, pueden presentarse en cualquier sitio del SNC. Son mas frecuentes en el género masculino con una relación 1.2:1. La edad promedio de presentación varía entre 2 y 7 años.¹⁴

III.- GENETICA

No se han identificado marcadores genéticos reproducibles en astrocitoma de bajo grado en niños.¹⁵ Sin embargo, el astrocitoma de alto grado en pediatría presenta anomalías similares al de los adultos, por ejemplo, poliploidía, pérdida de los alelos en 17p13 y mutación en TP53, trisomía 7 y pérdida del cromosoma 10 y 22.¹⁶ Se ha propuesto la disfunción temprana de la expresión de p53 como el primer paso para la degeneración maligna del astrocitoma pilocítico.¹⁷

IV.- ASOCIACIONES

Existe la asociación entre los astrocitomas de bajo grado y la neurofibromatosis tipo I. Se ha visto que aproximadamente el 15% de estos pacientes desarrollan astrocitoma de bajo grado.¹⁸ También se ha asociado este mismo padecimiento a la enfermedad de Fahr (calcificación cerebral no arteriosclerótica idiopática).¹⁹ Los pacientes con neurofibromatosis constituyen un grupo aparte. Por lo general, no se requiere tratamiento en aquellos tumores incidentales que se detectan mediante estudios de imagen. Las lesiones sintomáticas se tratan de la misma manera que en los pacientes sin neurofibromatosis.²⁰ Aunque la metástasis es poco probable, los tumores pueden tener un origen multifocal, especialmente cuando están relacionados con la neurofibromatosis.

V.- ESPECTRO HISTOLOGICO

Para el diagnóstico y la clasificación de los tumores cerebrales, además de la imagen histopatológica se debe incluir la inmunohistoquímica y las alteraciones genético-moleculares.¹⁵

La clasificación actual de la Organización Mundial de la Salud (OMS) los divide en base a la célula de origen. Los astrocitomas se encuentran en los derivados del tejido neuroglial.²¹ (Cuadro 2) Los tumores gliales están divididos, de acuerdo a criterios histológicos, en los siguientes sub variedades: astrocitomas pilocíticos, astrocitomas no pilocíticos de bajo grado, gliomas anaplásicos y glioblastoma multiforme. Se han identificado varios tipos de astrocitomas no pilocíticos, tales como el protoplásmico fibrilar y el gemistocítico. Pueden ocurrir tanto variedades malignas como benignas de oligodendroglioma. Existen nuevas variantes que se reconocen cada vez más en los niños pequeños: por ejemplo, tumores disembrionales neuroepiteliales y gangliogliomas desmoplásicos infantiles. Hay una clasificación separada para los gliomas mixtos, al igual que para los gangliogliomas y otros tumores primarios neuronales.

Los astrocitomas pertenecen al grupo de tumores de tejido neuroglial. Su clasificación y por lo tanto su división en grados de malignidad ha tenido muchos cambios a lo largo de los años debido al desarrollo de las técnicas de inmunohistoquímica así como de biología molecular.¹⁰ Macrosocópicamente son de coloración rosa-grisácea y hasta en un 60% de los casos tienen un aspecto quístico.²²

Se caracterizan por el grado de diferenciación denominándose grados I, II, III y IV (Clasificación de Kernohan). Esta graduación va directamente con relación al potencial de infiltrar de manera micro y macroscópica el sistema nervioso más allá de los límites de la neoplasia primaria. Esta graduación se basa en las características

histológicas.

La clasificación de St Anne Mayo toma en cuenta la atípia, las mitosis, la proliferación endotelial y la presencia o no de necrosis y divide a las neoplasias en grado I, II, III y IV. Si no presenta ninguna es grado I, si presenta discreta hiper celularidad es grado II, si presenta atípia, mitosis y/o neof ormación vascular es grado III y si además presenta necrosis es grado IV. Esta clasificación ha mostrado buena reproducibilidad intra-observador y buena correlación con las curvas de supervivencia.²³

Las variedades histopatológicas reconocidas de astrocitomas bien diferenciados son en la actualidad los grados I y II que corresponderían a las siguientes variedades histológicas: pilocítico, fibrilar, protoplasmático, gemistocítico y los mixtos (Cuadro 3). Estos tienen como datos unificadores del diagnóstico morfológico la presencia de células con o sin atípia, sin mitosis ni necrosis.²⁴ Pueden ser bifásicos con células fibrilares y elongadas junto con áreas con células estelares que semejan astrocitos.²⁵

VI.- PRESENTACION CLINICA

No existe una manifestación específica en la presentación clínica de este

particular grupo de tumores. La mayoría de los pacientes presentan como cuadro clínico: síndrome de hipertensión intracraneana o síndrome cerebeloso dependiendo de la localización y tamaño del tumor.

El astrocitoma supratentorial las manifestaciones más frecuentes son: Cefalea, crisis convulsivas, papiledema y ocasionalmente debilidad.^{26,27} Cuando se involucra las vías ópticas y el diencéfalo los cambios visuales, alteración endocrinológica, estrabismo, proptosis y nistagmus son comunes.²⁸

Los astrocitomas de localización infratentorial se manifiestan con hidrocefalia, letargia, náusea, vómito, ataxia y disimetría. Pueden presentar afección a pares craneales, nistagmus, rara vez, pubertad precoz y hemorragia.^{29,30}

VII.- TRATAMIENTO

Los objetivos en el tratamiento de estos tumores es revertir o detener la progresión del crecimiento tumoral así como las alteraciones neurológicas. Procurando disminuir los efectos adversos secundarios al tratamiento.

CIRUGÍA

Los astrocitomas de grado bajo tienen un pronóstico relativamente favorable, sobre todo si es posible realizar una resección completa.^{31,32} El tratamiento usual inicial para el astrocitoma de grado bajo es la cirugía. No se ha probado que la radioterapia sea de beneficio para los pacientes con tumores completamente

resecados.

Los astrocitomas de bajo grado con localización en el quiasma hipotalámico u óptico son difíciles de reseca quirúrgicamente por lo que su manejo se inicia con biopsia diagnóstica, radiación o quimioterapia. Los astrocitomas del lóbulo temporal generalmente se presentan con ataques convulsivos y por lo general son tratados con cirugía. Los tumores de bajo grado del tálamo localizados podrían ser resecados quirúrgicamente mediante el uso de sistemas de navegación intra operatoria. Las lesiones difusas infiltrantes se tratan mediante radiación o quimioterapia.

Cuando estos tumores se encuentran en un sitio anatómico quirúrgicamente accesible son resecados al 100%. Se ha observado que la supervivencia a largo plazo así como la calidad de vida de estos pacientes es excelente. Esta observación fue hecha por Harvey Cushing desde principios del siglo pasado.³³ Sin embargo, la resección completa es posible en aproximadamente en 40% de los tumores supratentoriales y en el 90% de los tumores infratentoriales.³⁴ La supervivencia global (SG) en el grupo de los tumores de bajo grado supratentoriales con resección macroscópica total es de 82 a 94% a 5 años después del diagnóstico,^{14,35,36,37} 79% a 10 años³⁸ y 76% a 20 años.³⁶ En los tumores infratentoriales es del 100% a 5 años,³⁹ 80 a 90% 10 años⁴⁰ y más del 90% a 20 años.⁴¹

RADIOTERAPIA

La radioterapia no es recomendada como manejo inicial en los astrocitomas cerebelares benignos (diferenciados) debido a que la exposición de radiación

aumenta el riesgo de desarrollar alteraciones neurocognitivas, endocrinológicas y la degeneración maligna del tumor.⁴² Sin embargo, en tumores con resección parcial con progresión se recomienda como tratamiento posterior al quirúrgico.⁴³

La radioterapia se utiliza en el tratamiento de tumor recurrente y en tumores irresecables localizados en tálamo, hipotálamo y vías ópticas.²⁶ Tao y colaboradores describieron una supervivencia libre de progresión (SLP) del 89% a 10 años y SG de 100% en niños con glioma quiasmático tratado sólo con radioterapia.⁴⁴ En un estudio, con tratamiento con radioterapia posterior a la resección subtotal o sólo biopsia en niños con glioma quiasmático, Erkal y colaboradores demostraron una SG de $93 \pm 5\%$ a 5 años y $79 \pm 10\%$ a 10 años, con una SLP de $82 \pm 8\%$ a 5 años y $77 \pm 10\%$ a 10 años.⁴⁵

QUIMIOTERAPIA

El tratamiento con quimioterapia es limitado. En tumores con diseminación leptomenígea altas dosis de ciclofosfamida ha sido reportada efectiva en varios pacientes.⁴⁶ Packer y colaboradores estudiaron el efecto de Carboplatino y Vincristina en niños con glioma de bajo grado con progresión, demostraron una tasa de respuesta de 56%. SLP de $75 \pm 6\%$ a 2 años y $68 \pm 7\%$ a 3 años después de completar el esquema de quimioterapia.⁴⁷ En un estudio Duffner y colaboradores demostraron la eficacia de quimioterapia posoperatoria y radioterapia “dilatada” o tardía en pacientes menores de 3 años con tumor cerebral. Vincristina, ciclofosfamida, cisplatino y etopósido fueron utilizados durante 24 meses en niños menores de 24 meses y 12 meses en mayores de 24 meses, seguido de radioterapia convencional,

reportaron una SG de $83 \pm 9\%$ a 1 año y $65 \pm 13\%$ a 2 años, SLP de $54 \pm 12\%$ a 1 año y $54 \pm 18\%$ a 2 años de iniciado el tratamiento.⁴⁸ En otro estudio aleatorizado Lyden y colaboradores compararon la administración de un curso de radioterapia seguido de un esquema de quimioterapia versus un curso de radioterapia en 8 días seguido de un esquema de quimioterapia que consistía en lomustina, cisplatino, ciclofosfamida, citosina de arabinósido, hidroxiurea, metilprednisolona, procarbazona y vincristina, todos administrados en un día (8 en 1). No hubo diferencia significativa, pero se observó mayor toxicidad en el régimen 8 en 1.⁴⁹

El Children's Cancer Group estudio el efecto del régimen con quimioterapia con 8 drogas en astrocitomas malignos de niños menores de 24 meses. Demostraron una SG de $51 \pm 8\%$ a 3 años, con una SLP de $36 \pm 8\%$ y SLP en niños con astrocitoma cerebral hemisféricos del 50%.⁵⁰

ASTROCITOMA DE BAJO GRADO RECURRENTE

La recurrencia puede tener lugar tanto en astrocitomas diferenciados como indiferenciados y se puede presentar muchos años después del tratamiento inicial.⁵¹ La enfermedad puede recurrir en el sitio del tumor primario o, especialmente en tumores indiferenciados, en sitios no contiguos del SNC. La recaída sistémica es poco común, pero puede ocurrir. En el momento de la recurrencia, se indica una completa evaluación del grado de la recaída. La biopsia o la resección quirúrgica pueden ser necesarias para la confirmación de la recaída porque otras entidades, tales como un tumor secundario y una necrosis del cerebro relacionada con el tratamiento, pueden no distinguirse clínicamente de la recurrencia del tumor. La necesidad de intervención

quirúrgica tendrá que ser individualizada conforme al tipo inicial de tumor, la duración del lapso entre el tratamiento inicial y la reaparición de la lesión de la masa y el estado clínico del niño.

El tratamiento óptimo de los tumores no completamente resecaos o recurrentes es aún indefinido y se debe individualizar. Las opciones de tratamiento incluyen: Observación, segunda resección, radiación, quimioterapia o ambas. La radioterapia se reserva a menudo hasta que se haya documentado enfermedad progresiva.^{36,52} Los campos de radiación comprenden el área tumoral y la dosis es por lo general de 5040 cGy dependiendo del sitio de lesión.

Para los pacientes con tumor de grado bajo y convulsiones se ha recomendado la evaluación con mapeo electroencefalográfico detallado y cirugía diseñada para remover el tumor y los focos epilépticos adyacentes.⁵³ Sin embargo, se ha observado excelentes resultados en el control del tumor y las convulsiones con la resección "total" del tumor basada en la resonancia magnética.⁵⁴

Los pacientes con astrocitoma cerebral recurrente después de cirugía e irradiación se pueden beneficiar de la quimioterapia. Debe tomarse en consideración la posibilidad de que estos pacientes participen en ensayos de enfoques terapéuticos innovadores. Las combinaciones de fármacos, tales como carboplatino y vincristina, pueden ser útiles en el momento de la recurrencia en los niños con gliomas de grado bajo.

Los tumores de bajo grado pueden responder a varios regímenes quimioterapéuticos, incluso al carboplatino. La quimioterapia puede diferir la necesidad de administrar radioterapia; su función en el tratamiento de niños menores de 5 años con lesiones progresivas de diagnóstico reciente está en evaluación.⁴⁷

Los pacientes con astrocitomas indiferenciados en quienes falla el tratamiento se pueden beneficiar de tratamiento adicional, incluso altas dosis de quimioterapia con rescate de células progenitoras.⁵⁵ Finlay y colaboradores trataron a niños con gliomas con una alta tasa de recurrencia con altas dosis de tiotepa y etopósido, seguido de trasplante autólogo de médula ósea, encontraron una tasa de respuesta del 23%. Logrando una SG del 29% a 49 meses después del trasplante autólogo de médula ósea, con tasa de mortalidad de 16%.⁵⁶

VIII.- FACTORES PRONÓSTICO

Se han usando varios esquemas de clasificación para separar los tumores gliales en sub entidades con fines de pronóstico.⁵⁷ Por lo general, la variedad del tumor predice el pronóstico; los pacientes con tumores de alto grado-anaplásico tienen un pronóstico más reservado. Los gliomas de grado alto con una manifestación y mutación del *p53* están relacionados con un pronóstico pobre.⁵⁸ El índice etiquetado de MIB-1 es un marcador de actividad proliferativa celular, observado en tumores cerebrales malignos infantiles. Tanto la clasificación histológica como la evaluación de la actividad proliferativa han mostrado estar independientemente relacionadas con la

supervivencia.⁵⁹

La estadificación clínica y la resección inicial han mostrado buena correlación con la supervivencia de los pacientes. En algunos estudios el tipo histológico *per se* ha sido de gran valor para predecir el comportamiento junto con la edad mayor de 5 años y la localización fuera de la línea media. Se describe en general que los tumores diferenciados tienen una supervivencia a 25 años entre 50 y 94% dependiendo de las series. Existe acuerdo en que las tumoraciones irresecables o con residual tienen un comportamiento impredecible. Los factores que pueden influir en el desenlace de estos pacientes pueden dividirse en tres grupos: Los relacionados al paciente, al tratamiento y al tumor.

Los relacionados al paciente es la edad: ésta no ha representado de manera consistente ser un factor pronóstico ya que va directamente relacionado a la no radiación a los pacientes menores de 3 o 4 años por lo que por sí solo no ha mostrado ser un factor pronóstico. Los relacionados al tratamiento son la extensión de la resección quirúrgica, la mortalidad y morbilidad quirúrgica, el efecto de la radiación en el tumor así como sus efectos secundarios. El pronóstico a largo plazo en los pacientes tratados con cirugía y radioterapia no difiere mucho de los pacientes tratados con cirugía únicamente según algunos autores por lo que el efecto de la radiación en el tumor residual después de la cirugía está controvertido. Al parecer la radioterapia parece retrasar o detener el crecimiento del tumor residual aunque parece influir en la recurrencia tardía con tumoraciones más malignas o la aparición

de nuevas tumoraciones en los sitios irradiados como meningiomas, sarcomas o tumores de parótida o glándulas tiroideas.⁶⁰

Algunos autores recomiendan la radioterapia solamente en el caso de que el tumor presente características de mayor "malignidad" independientemente del grado de resección. En pacientes menores de tres años es también controvertido el tratamiento con esta modalidad ya que produce efectos neurocognitivos graves. Sin embargo, en la actualidad con los nuevos equipos de radioterapia es posible radiar regiones más circunscritas ocasionando daño solamente en el tejido maligno.

La cirugía es un factor pronóstico que no está en discusión.^{61,62} A lo largo del tiempo se ha observado que la morbi-mortalidad relacionada a esta ha disminuido lo que es esencial para disminuir las secuelas en este grupo de pacientes. Es importante que esto representa la mortalidad asociada básicamente a complicaciones quirúrgicas y que no tiene que ver con el desenlace final de este paciente.

Dentro de los factores relacionados al tumor se describe que la localización hemisférica y de características quísticas tiene un mejor pronóstico que los tumores sólidos de localización medial. Posteriormente se atribuyeron estos resultados al hecho de que actualmente este tipo de tumores es resecado más fácilmente.⁶³

El comportamiento biológico de estos tumores puede seguir diferentes patrones: progresión del tumor residual, recurrencia después de la resección "total",

recurrencia y diseminación hematológica a lo largo del eje craneoespinal, progresión del tumor residual con transformación maligna, progresión después del tratamiento con radioterapia, regresión del tumor residual, regresión del tumor después de la radioterapia. La incidencia de recurrencias es variable se describe entre 7 y 35%, la mayor parte de estas recurrencias fueron detectadas en promedio a los 4 años después de la cirugía con un mínimo de 3 meses.^{64,65}

Todos los factores expuestos previamente pueden ayudar a predecir la evolución de la mayor parte de los pacientes sin embargo, en un cierto grupo de pacientes no es posible predecir la agresividad de los astrocitomas y por lo tanto el curso clínico atendiendo exclusivamente al patrón morfológico de la neoplasia.

Los tumores del cerebelo hasta en un 30% invaden el tallo y en 80% tienen reforzamiento con el medio de contraste en estudios de neuroimagen. En algunos tumores de alto grado el reforzamiento con el medio de contraste ha mostrado tener un valor pronóstico; sin embargo en los tumores de bajo grado no se ha relacionado la proliferación vascular con el potencial de invasividad.⁶⁶

OBJETIVO GENERAL

Evaluar el impacto de la localización del tumor, edad al diagnóstico, porcentaje de resección e histología en la supervivencia libre de progresión en niños con astrocitoma de bajo grado.

HIPOTESIS

Los pacientes con astrocitomas de bajo grado con resección quirúrgica mayor del 50% y edad mayor de 3 años tienen un índice de curación muy alta.

JUSTIFICACIÓN

El factor pronóstico de mayor peso estadístico para los astrocitomas de bajo grado en pediatría es la extensión de la resección quirúrgica. Sin embargo, hasta la mitad de los niños con tumores diferenciados pueden presentar recurrencia e incrementar la mortalidad, sin poder identificar otros factores que también inciden en la recurrencia. Con el análisis de la casuística de astrocitoma de bajo grado en el Instituto Nacional de Pediatría podremos contribuir al mejor conocimiento del comportamiento biológico de este tumor.

MATERIAL Y METODOS

A.- CLASIFICACION DE LA INVESTIGACIÓN:

Estudio retrospectivo longitudinal, observacional y analítico.

B.- UNIVERSO DE ESTUDIO

En los registros que se encuentran en el Departamento de Patología del INP se reportan 156 casos de Astrocitoma de bajo grado en un período comprendido del Febrero de 1980 a Junio del 2003. Esto considerando que los pacientes diagnosticados en junio del 2003 tengan al menos un año de vigilancia, cuyos expedientes clínicos contienen las variables por analizar.

Criterios de inclusión:

1. Pacientes con astrocitoma de bajo grado diagnosticados en el Instituto Nacional de Pediatría con cualquier modalidad de tratamiento antineoplásico que tengan las variables por analizar en el expediente clínico.
2. Edad entre 0 y 18 años
3. Cualquier género

Criterios de exclusión:

1. Pacientes con tratamiento previo a base de quimioterapia o radioterapia (En otro hospital).
2. Pacientes sin diagnóstico histopatológico comprobado.

C. UBICACIÓN DEL ESTUDIO

Este estudio se realizó en el servicio de Oncología del Instituto Nacional de Pediatría, centro de referencia de neoplasias malignas que brinda métodos de

diagnóstico, tratamiento y seguimiento de pacientes.

D. ANÁLISIS ESTADÍSTICO

El análisis estadístico para variables edad se utilizó la media y la desviación estándar; para género se obtuvo la proporción. En el año de diagnóstico se obtuvo la frecuencia de los años de consideración. Para el método diagnóstico se utilizó análisis de frecuencia. Se analizó la supervivencia libre de progresión la cual se define del tiempo de inicio del tratamiento a la recaída o la última cita de vigilancia. Así mismo se analizó la supervivencia global la cual se define como el tiempo comprendido entre el inicio del tratamiento hasta la muerte o la última cita de vigilancia. Las diferencias en la supervivencia fueron comparadas utilizando la prueba de log-rank y las curvas de supervivencia fueron generadas con el método de Kaplan – Meier. La información se analizó con el paquete estadístico computacional Statistical Package for the Social Sciences Ver.11 (SPSS, Inc. Chicago, IL). Se considero la significancia estadística con valores de $p < 0.05$

E. ASPECTOS ETICOS

Es un estudio retrospectivo en donde no hubo intervención directa con los pacientes con Astrocitoma de bajo grado. Se realizó el estudio según las normas de buena práctica clínica y se mantuvo en anonimato los resultados para evitar el uso discrecional de la información.

RESULTADOS

En un período comprendido del septiembre de 1982 a septiembre del 2004 se analizaron los expedientes clínicos de 100 pacientes con astrocitoma de bajo grado. La relación Hombre/Mujer fue de 1.17: 1, 54 masculino, 46 femenino. La media de edad al diagnóstico fue de 7 años (84.7 ± 48.3 meses), rango de 3 meses a 190 meses (15.8 años); 24 pacientes fueron menores de 3 años al diagnóstico.

La región más afectada fue la hemisférica, en casi la mitad de los casos fue el hemisferio cerebeloso 44%, seguido de los hemisferios cerebrales 24%, en la región central, el tallo cerebral (9%) y tálamo (6%); región selar (5%), pineal (2%) e hipotálamo 1%, otros sitios encontrados fueron nervio óptico (5%) y dos casos intramedular. (*Cuadro 4*)

La característica microscópica de la lesión más frecuente fue quístico (n=62), sólida (n=24), mixto (n=10) y difuso (n=4). La histología predominante fue astrocitoma pilocítico (n=72), fibrilar (n=19), gemistocítico (n=5), desmoplásico (n=3) y xantoastrocitoma pleomórfico (n=1).

Los síntomas iniciales más frecuentes fueron: Cefalea, vómito, ataxia y amaurosis. Los menos frecuentes fueron Síndrome diencefálico, Síndrome de Horner y bajo rendimiento escolar. La media del tiempo de evolución del inicio de los síntomas fue de 7.5 ± 11.6 meses, rango de 1 día a 2160 días (6 años). *Cuadro 5*

El porcentaje de resección se determinó por la imagen postoperatoria. La resección quirúrgica > 50% fue realizada en 65 pacientes. La resección completa del tumor (100%) se obtuvo en el 22%, >50% < 95 en el 43%, < 50% en el 22% y sólo biopsia en el 13%. Se alcanzó la resección completa en 15 pacientes con tumor cerebelar, 4 hemisférico, 3 en otros sitios (2 nervio óptico y uno intramedular). Se les colocó sistema de derivación ventrículo peritoneal a 65 pacientes. (*Cuadro 6*) Presentaron complicaciones quirúrgicas 39 pacientes. (*Cuadro 8*).

El tratamiento postoperatorio por sitio de lesión y por porcentaje de resección se describe en el cuadro 6 y 7 respectivamente. En 17 pacientes después de la cirugía inicial iniciaron vigilancia, 81 recibió radioterapia, 76 con cobalto y 5 con acelerador lineal, la dosis administrada fue según en el sitio de lesión con una media de $4,836 \pm 466$ cGy, rango de 3,500 a 6,000 cGy, los campos radiados fueron: Lecho tumoral (n=56), cráneo completo (n=23) y nervio óptico (n=2). La vincristina fue administrada junto con radioterapia en 24 pacientes.

Los esquemas de quimioterapia empleados fueron: Carboplatino / Vincristina (n=12), Carboplatino / VP16 (n=6), CCNU / Vincristina / Metotrexate / Hidrocortisona / Procarbazina (n=2), Vincristina / Actinomicina D (n= 2), Vincristina / BCNU / Metotrexate (n=1) y VCR / Actinomicina D / Bleomicina (n=1).

La media de seguimiento fue de 4.7 años (57.5 ± 50 meses), rango de 1 mes a 17.4 años), 22 pacientes tuvieron recurrencia de la enfermedad después del tratamiento quirúrgico inicial. Se detectaron por presentar manifestaciones clínicas en 13 pacientes, recurrencia en tomografía axial computada 4 pacientes y por resonancia magnética nuclear 5 pacientes. El tratamiento de rescate que se les ofreció fue: 6 pacientes con sólo una segunda cirugía, 3 con sólo quimioterapia, 4 cirugía más quimioterapia, un paciente cirugía más radioterapia y 8 pacientes nada. Cinco pacientes se logró curarlos con el tratamiento de rescate, 9 pacientes se mantienen vivos con enfermedad, 6 pacientes abandonaron el tratamiento con enfermedad y dos murieron por progresión.

En esta serie 68 pacientes están curados vivos sin enfermedad. De los 32 restantes, 16 se encuentran vivos con enfermedad, 3 murieron (2 por progresión de la enfermedad y uno sin tumor por infección), 13 pacientes abandonaron el tratamiento con enfermedad, 6 con recurrencia de la enfermedad, con resección quirúrgica total (n=2), 50 al 95% (n=3), < 50% (n=4), biopsia (n=4). Para fines del análisis de supervivencia el grupo de abandono del tratamiento con resección quirúrgica parcial, se agregó a la mortalidad total de la serie (n=14). Casi el 75% de los pacientes tienen secuelas, se describe por sitio de tumor primario en el *cuadro 9*.

En la *Figura 2* se describe la supervivencia global (SG) y supervivencia libre de progresión (SLP) a 5 años. La SG fue del 87% (media 14 ± 1 , IC 95% 13 a 16 años) y SLP 86% (media 14 ± 1 , IC 95% 12 a 15 años). La *Figura 3* describe la SLP a 5 años

en los diferentes sitio de tumor primario. La SLP en pacientes con tumor *cerebeloso* fue del 84% (media 11 ± 1 , IC 95% 9 a 12 años), *hemisféricos* 96% (media 15 ± 1 , IC 95% 13 a 17 años), *tallo cerebral* 77% (media 2 ± 2 , IC 95% 5 a 12 años), *pineal* 50% (media 3 ± 1 , IC 95% 2 a 4 años), *tálamo* 83% (media 8 ± 1 , IC 95% 5 a 10 años), *selar* 80% (media 9 ± 2 , IC 95% 5 a 13 años), *hipotálamo* 0% y *nervio óptico e intramedular* 100% ($p = .09$).

La *Figura 4* describe la SLP por porcentaje de resección quirúrgica alcanzada. La *resección completa* del tumor (100%) fue de 95.5% (media 15 ± 1 , IC 95% 14 a 17 años), *>50% a 95%* fue de 91% (media 11 ± 1 , IC 95% 10 a 12 años), *< 50%* 81% (media 6 ± 1 , IC 95% 5 a 8 años) y *biopsia* 61% (media 6 ± 2 , IC 95% 3 a 9 años), ($p = .011$). La SLP de resección *>50%* fue de 92.3% (media 15 ± 1 , IC 95% 14 a 16 años) y *< 50%* fue de 74% (media 8 ± 1 , IC 95% 6 a 10 años), ($p = 0.005$) *Figura 5*

La SLP según el tratamiento posquirúrgico se describe en la *Figura 6*. En los pacientes que iniciaron su vigilancia fue de 94% (media 11 ± 1 , IC 95% 10 a 13 años), radioterapia 86% (media 11 ± 1 , IC 95% 10 a 12 años), quimioterapia 100% y radioterapia y quimioterapia 77% (media 5 ± 1 , IC 95% 4 a 5 años), ($p = .3$).

La SLP por edad al diagnóstico *> 3 años* fue de 83% (media 11 ± 1 , IC 95% 9 a 12 años) y *< 3 años* fue de 95.8% (media 15 ± 1 , IC 95% 14 a 17 años), ($p = .11$). *Figura 7*. Por género fue masculino 87% (media 11 ± 1 , IC 95% 10 a 12 años) y

femenino 84.7% (media 14 ± 1 , IC 95% 12 a 15 años), ($p= .9$) *Figura 8*. Por histología, fue *pilocítico* 86.1% (media 13 ± 1 , IC 95% 12 a 15 años), *fibrilar* 89.5% (media 12 ± 1 , IC 95% 10 a 13 años), *gemistocítico* 80% (media 10 ± 2 , IC 95% 6 a 14 años), *desmoplásico* 66.6% (media 7 ± 3 , IC 95% 1 a 12 años) y *xantastrocitoma pleomórfico* 100%, ($p= .83$). *Figura 9*

La SG en los pacientes *con recurrencia* fue de 68% (media 11 ± 2 , IC 95% 7 a 15 años) y *sin recurrencia* fue de 91% (media 14 ± 1 , IC 95% 13 a 16 años), ($p= .0034$) *Figura 10*

DISCUSION

Se describe en general que los tumores diferenciados tienen una supervivencia a 25 años entre 50 y 94% dependiendo de las series.^{10,14} En nuestra serie se alcanzó una SG de 87% y SLP del 86% partiendo de la base de que existe en esta serie un porcentaje elevado de abandono. No existió diferencia estadística en el género, pero se observó que el masculino fue el más afectado y tuvieron una discreta mejor SLP comparado con las mujeres. La edad al diagnóstico no ha representado ser un factor pronóstico, se presume que la limitación en el tratamiento con radiación en menores de 3 o 4 años repercute en la supervivencia, pero esto no es consistente. El 24% de la serie fueron menores de 3 años obteniendo mayor SLP comparado con los mayores de 3 años, esto fue debido a que se logró un mayor porcentaje de resección inicial y que tuvieron buena respuesta a la quimioterapia, por lo que por sí solo la edad no mostró ser un factor pronóstico.

Los astrocitomas de bajo grado de localización medial y de característica sólido son difíciles de abordar quirúrgicamente, a diferencia de los de localización hemisférica y de características quísticas, lo cual les confiere a mejor pronóstico. En nuestra serie la región más afectada fue la hemisférica (cerebelosa y hemisferios) con característica quística, sin embargo, no existió diferencia estadística comparada con tumores de la región central.

El porcentaje de resección inicial ha mostrado buena correlación con la supervivencia de los pacientes. El porcentaje de resección inicial mayor de 50%

obtuvo una mejor SLP comparado con los pacientes con menos de 50%, lo que indica la resección como el factor pronóstico cardinal. Es importante entender que el tratamiento de los niños con estas neoplasias debe ser quirúrgico y efectuado en instituciones pediátricas con experiencia en el manejo de este tipo de neoplasias.^{67,68}

Respecto a la SLP según el tratamiento postquirúrgico, los pacientes que alcanzaron resección quirúrgica completa e iniciaron su vigilancia obtuvieron la mejor SLP sin presentar recurrencia, el grupo que sólo recibió quimioterapia al parecer obtuvieron una excelente SLP, esto fue debido al porcentaje de resección inicial. Es por esto que hasta al momento la radioterapia no muestra mayor beneficio para los pacientes con tumores completamente resecados.

La radioterapia no es recomendada como manejo inicial en los astrocitomas diferenciados debido a que la exposición de radiación aumenta el riesgo de desarrollar alteraciones neurocognitivas, endocrinológicas y la degeneración maligna del tumor.⁴² Sin embargo, en tumores con resección parcial con progresión se recomienda como tratamiento posterior al quirúrgico.⁴³ El tratamiento con quimioterapia es limitado y hasta el momento no se ha determinado el régimen de tratamiento óptimo.

Nosotros no encontramos diferencia estadística entre los subtipos histológicos y la SLP. Sin embargo, al parecer el subtipo histológico con mayor SLP fue el

pilocítico y fibrilar y la menor SLP fue desmoplásico. En los pacientes con recurrencia de la enfermedad, la histología más frecuente fue pilocítico seguido del fibrilar.

Existe acuerdo en que las tumoraciones irresecables o con residual tienen un comportamiento impredecible. La incidencia de recurrencias es variable se describe entre 7 y 35%.^{64,65} El porcentaje de recurrencia en nuestra serie fue del 22%. La supervivencia en los pacientes con recurrencia de la enfermedad en nuestro estudio demostró que existe significativamente menor SG.

CONCLUSION

Este estudio documenta el gran impacto que tiene la resección inicial en la supervivencia global y libre de progresión en los pacientes con astrocitoma de bajo grado, además de la importancia del uso racional de la radioterapia y quimioterapia.

El impacto del sitio de lesión en la SLP se debe a la accesibilidad quirúrgica. La edad al diagnóstico y la histología no mostraron ser factor pronóstico en la supervivencia.

El comportamiento biológico del astrocitoma diferenciado es impredecible cuando se obtiene resección parcial. A pesar de tratarse de un tumor diferenciado existe recurrencia de la enfermedad. Entre los pacientes que han desarrollado recurrencia el tratamiento de salvamento ha logrado la curación en el 25% de los casos. La mortalidad de nuestra serie es del 14% y cerca del 75% de los pacientes tienen alguna secuela.

ANEXO 1. CUADROS

TUMOR DEL SNC	%
Astrocitoma supratentorial bajo grado	15 - 25%
Astrocitoma supratentorial alto grado	10 - 15%
Astrocitoma cerebeloso	10 - 20%
Glioma de Tallo	10 - 20%
Meduloblastoma	10 - 20%
Ependimoma	5 - 10%
Tumores pineales	0.5 - 2%
Craneofaringioma (Benigno)	6 - 9%
Otros	12 - 14%

Cuadro 1. Incidencia aproximada de los tumores del SNC en niños.

TUMORES GLIALES

- 1.- Tumores astrocíticos
 - (a) Astrocitoma (fibrilar, protoplasmático, gemistocítico, pilocítico, células gigantes)
 - (b) Astrocitoma anaplásico.
- 2.- Tumores oligodendrogliomas
 - (a) Oligodendroglioma
 - (b) Oligodendroglioma anaplásico
- 3.- Tumores ependimales
 - (a) Ependimoma
 - Mixopapilar
 - (b) Ependimoma anaplásico
- 4.- Tumores de plexos coroides
 - (a) Papiloma de plexos coroides
 - (b) Adenoma de plexos coroides
 - (c) Carcinoma de plexos coroides
- 5.- Gliomas mixtos
 - (a) Oligoastrocitoma
 - Oligoastrocitoma anaplásico
 - (b) Ependimoastrocitoma
 - Ependimoastrocitoma anaplásico
 - (c) Oligoastroependimoma
 - Oligoastroependimoma anaplásico
 - (d) Gliofibroma
- 6.- Tumores glioblastomatosos
 - (a) Glioblastoma multiforme
 - (b) Glioblastoma de células gigantes
 - (c) Gliosarcoma
- 7.- Glioblastoma cerebri

Cuadro 2. Clasificación de la Organización Mundial de la Salud (modificada para pediatría)

Grado OMS	Designación OMS	Designación St. Anne – Mayo	Criterios St. Anne – Mayo
1	Astrocitoma pilocítico	-----	-----
2	Astrocitoma (difuso de bajo grado)	Astrocitoma grado 1 Astrocitoma grado 2	Cero criterios Un criterio, usualmente atipia.
3	Astrocitoma anaplásico	Astrocitoma grado 3	2 criterios, usualmente atipia nuclear y actividad mitótica.
4	Glioblastoma multiforme	Astrocitoma grado 4	3 criterios, usualmente atipia nuclear, mitosis, proliferación endotelial y/o necrosis.

Cuadro 3. Sistema de clasificación de la OMS y St. Anne-Mayo.

CARACTERÍSTICA	HEMISFÉRICO (n= 70)			CENTRAL (n= 23)					Otros sitios* (n=7)
	Total (n= 100)	Cerebelo (n= 44)	Hemisferio cerebral (n= 26)	Tallo (n= 9)	Tálamo (n= 6)	Hipotálamo (n= 1)	Pineal (n= 2)	Selar (n= 5)	
EDAD (AÑOS)									
< 3	24	8	9	1	2	-	-	1	3
> 3	76	36	17	8	4	1	2	4	4
GÉNERO									
Hombre	54	22	16	5	3	-	1	3	4
Mujer	46	22	10	4	3	1	1	2	3
HISTOLOGÍA									
Pilocítico	72	30	19	8	5	-	2	4	4
Fibrilar	19	10	3	1	-	1	-	1	3
Gemistocítico	5	2	2	-	1	-	-	-	-
Desmoplásico	3	1	2	-	-	-	-	-	-
Xantastrocitoma pleomórfico	1	1	-	-	-	-	-	-	-

Cuadro 4. Características de los pacientes, histología del tumor y sitio del tumor primario.

* Otros sitios Nervio óptico (n= 5) Intramedular (n= 2)

CARACTERÍSTICA	Total (n= 100)	HEMISFÉRICO (n= 70)		CENTRAL (n= 23)					Otros sitios* (n=7)
		Cerebelo (n= 44)	Hemisferio cerebral (n= 26)	Tallo (n= 9)	Tálamo (n= 6)	Hipotálamo (n= 1)	Pineal (n= 2)	Selar (n= 5)	
Cefalea	69	34	18	5	3	1	2	4	2
Vomito	63	31	17	6	2	1	2	3	1
Ataxia	51	27	8	5	5	1	1	3	1
Amaurosis	21	4	7	2	-	-	-	4	4
Alteración visual	21	10	3	1	2	1	1	1	2
Diabetes insípida	6	3	2	-	-	-	-	1	-
Proptosis	6	3	1	-	-	-	-	-	2
Somnolencia	6	-	3	-	-	-	1	1	1
Crisis convulsivas	5	1	4	-	-	-	-	-	-
Hemiplejía o Hemiparesia	5	1	1	-	1	1	-	1	-
Alteración conductual	4	1	2	-	-	-	-	1	-
Paraplejía	4	1	-	1	1	-	-	-	1
Síndrome demencial	3	-	1	1	1	-	-	-	-
Vértigo	3	1	2	-	-	-	-	-	-
Síndrome diencefálico	2	1	-	-	1	-	-	-	-
Bajo rendimiento escolar	2	1	1	-	-	-	-	-	-
Síndrome de Horner	2	1	1	-	-	-	-	-	-

Cuadro 5 Síntomas iniciales y sitio del tumor primario. * Otros sitios Nervio óptico (n= 5) Intramedular (n= 2)

VARIABLE	Total (n= 100)	HEMISFÉRICO (n= 70)		CENTRAL (n= 23)					Otros sitios* (n=7)
		Cerebelo (n= 44)	Hemisferio cerebral (n= 26)	Tallo (n= 9)	Tálamo (n= 6)	Hipotálamo (n= 1)	Pineal (n= 2)	Selar (n= 5)	
RESECCIÓN INICIAL									
Resección completa 100%	22	15	4	-	-	-	-	-	3
Resección > 50 < 95%	43	17	16	2**	2	-	1	4	1
Resección < 50%	22	10	5	2	1	1	1	-	2
Biopsia	13	2	1	5	3	-	-	1	1
TRATAMIENTO POST OPERATORIO									
SDVP	65	33	17	5	4	1	1	4	-
Observación	17	8	5	-	1	-	1	-	2
RT + QT	22	9	6	5	1	1	-	-	-
RT	59	27	13	4	4	-	1	5	5
QT	2	-	2	-	-	-	-	-	-

Cuadro 6. Resección quirúrgica inicial y tratamiento postoperatorio

* Otros sitios Nervio óptico (n= 5) Intramedular (n= 2). ** Lesiones exofíticas. SDVP Sistema de derivación ventriculoperitoneal, RT Radioterapia, QT Quimioterapia.

TRATAMIENTO POST OPERATORIO	Total (n= 100)	Resección completa 100% (n=22)	Resección > 50 < 95% (n=43)	Resección < 50% (n=22)	Biopsia (n=13)
Observación	17	11	5	2	-
RT y QT	22	1	7	10	4
Sólo RT	59	9	32	9	9
Sólo QT	2	1	1	-	-

RT Radioterapia, QT Quimioterapia.

Cuadro 7. Tratamiento postoperatorio por porcentaje de resección quirúrgica.

VARIABLE	Total (n= 100)	HEMISFÉRICO (n= 70)		CENTRAL (n= 23)				Otros sitios* (n=7)	
		Cerebelo (n= 44)	Hemisferio cerebral (n= 26)	Tallo (n= 9)	Tálamo (n= 6)	Hipotálamo (n= 1)	Pineal (n= 2)		Selar (n= 5)
Infección	15	8	2	3	1	1	-	-	1
Sangrado	11	6	3	1	-	-	-	1	-
Déficit neurológico	10	2	1	2	1	1	1	2	-
Crisis Convulsivas	6	1	2	1	-	-	1	1	-
Higroma	5	3	1	-	-	-	-	1	-
Fístula de LCR Pan hipopituitarismo	2	2	-	-	-	-	-	-	-

Cuadro 8. Complicaciones quirúrgicas y sitio del tumor primario. * Otros sitios Nervio óptico (n= 5) Intramedular (n= 2). Complicaciones: 39 pacientes. Sin complicaciones: 61 pacientes.

CARACTERÍSTICA	Total (n= 100)	HEMISFÉRICO (n= 70)		CENTRAL (n= 23)					Otros sitios* (n=7)
		Cerebelo (n= 44)	Hemisferio cerebral (n= 26)	Tallo (n= 9)	Tálamo (n= 6)	Hipotálamo (n= 1)	Pineal (n= 2)	Selar (n= 5)	
Déficit Neurológico	36	13	10	5	3	1	2	2	-
Alteraciones en la marcha	12	9	2	1	-	-	-	-	-
Alteración conductual	11	2	5	3	-	-	-	-	1
Alteraciones visuales	11	2	3	2	-	-	-	3	1
Alteraciones endocrinológicas	10	4	5	1	-	-	-	-	-
Alteración motora	4	-	1	2	-	-	-	1	-
Amaurosis	4	1	1	-	-	1	-	-	1
Alopecia en sitio radiado	3	3	-	-	-	-	-	-	-
Hemiparesia corporal	2	2	-	-	-	-	-	-	-
Bradicinesia	2	-	1	-	1	-	-	-	-
Retraso psicomotor	2	1	-	-	-	-	-	-	1
Anacusia	1	-	-	1	-	-	-	-	-
Enucleación	1	-	-	-	-	-	-	-	1

Cuadro 9. Secuelas y sitio del tumor primario. * Otros sitios Nervio óptico (n= 5) Intramedular (n= 2)
Con secuelas: 74 pacientes. Sin secuelas: 26 pacientes

ANEXO 2. FIGURAS

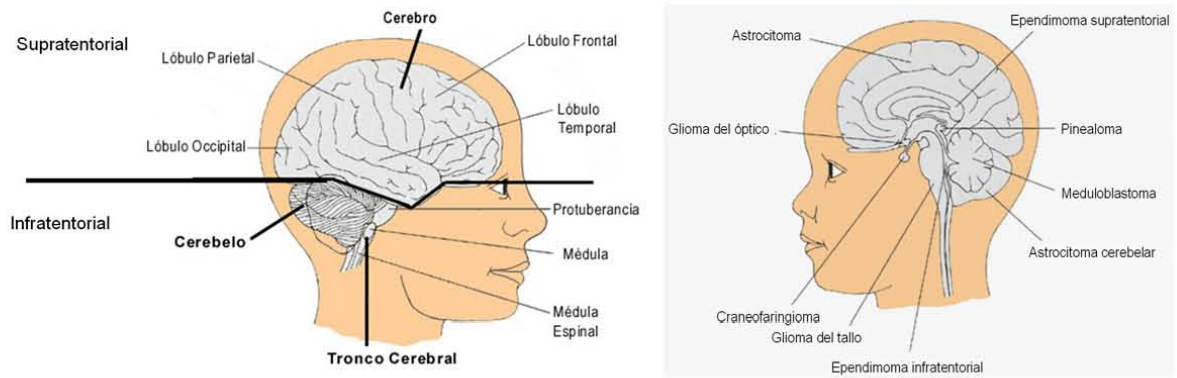


Figura 1. Localización de tumores del SNC en niños.

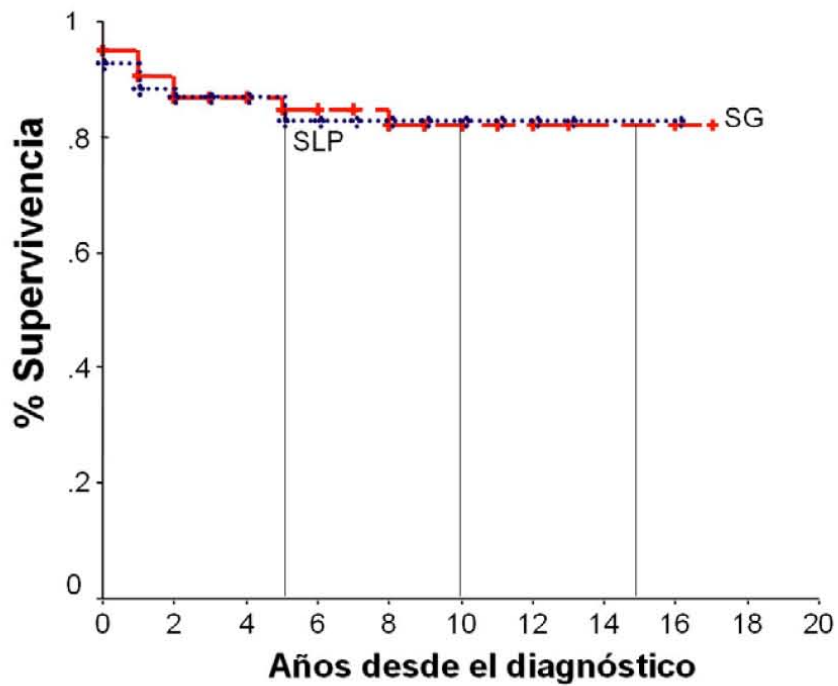


Figura 2. Supervivencia global y Supervivencia libre de progresión de 100 pacientes con Astrocitoma de bajo grado

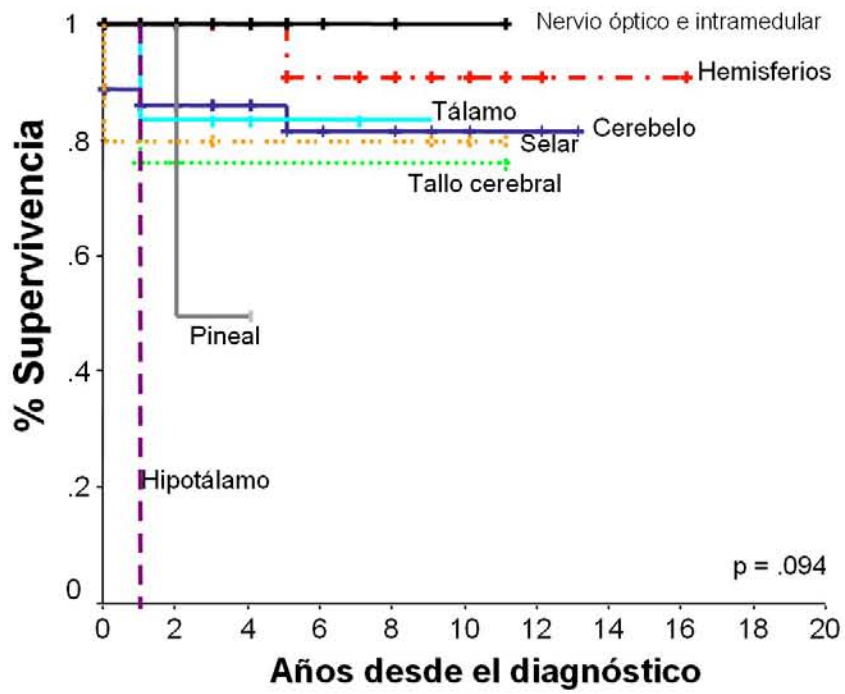


Figura 3. Supervivencia libre de progresión por sitio de tumor primario.

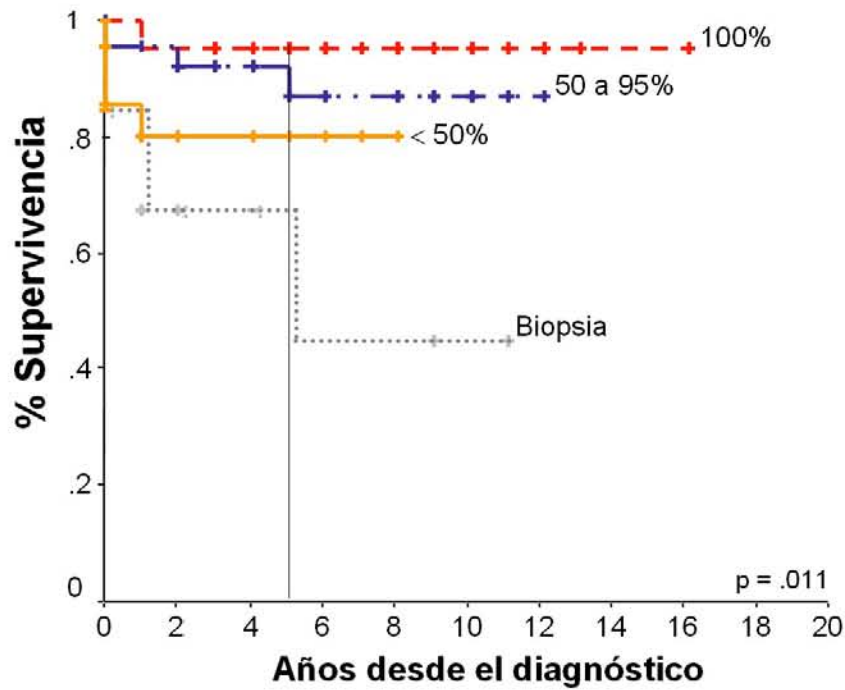


Figura 4. Supervivencia libre de progresión por porcentaje de resección inicial.

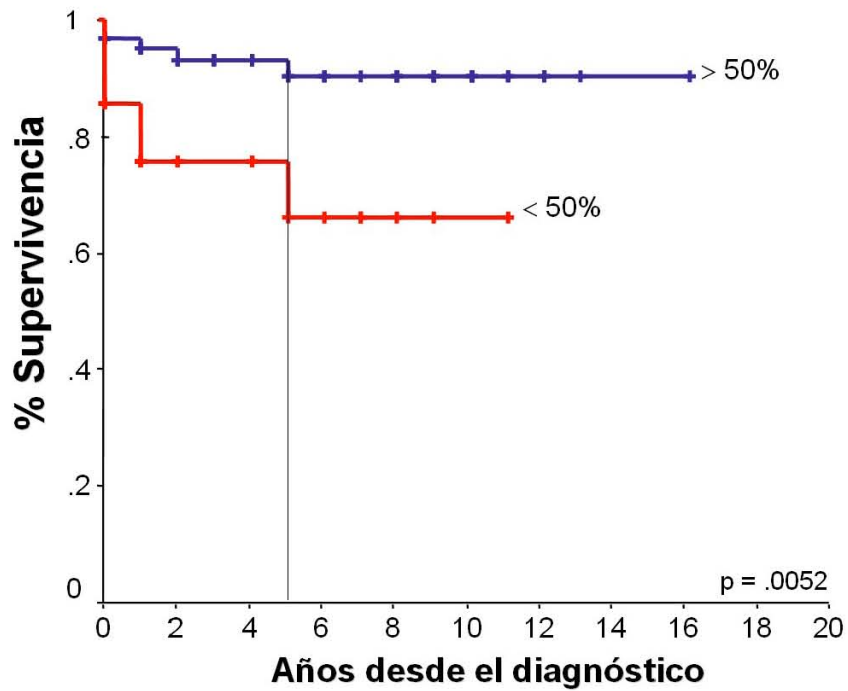


Figura 5. Supervivencia libre de progresión por porcentaje de resección alcanzada.

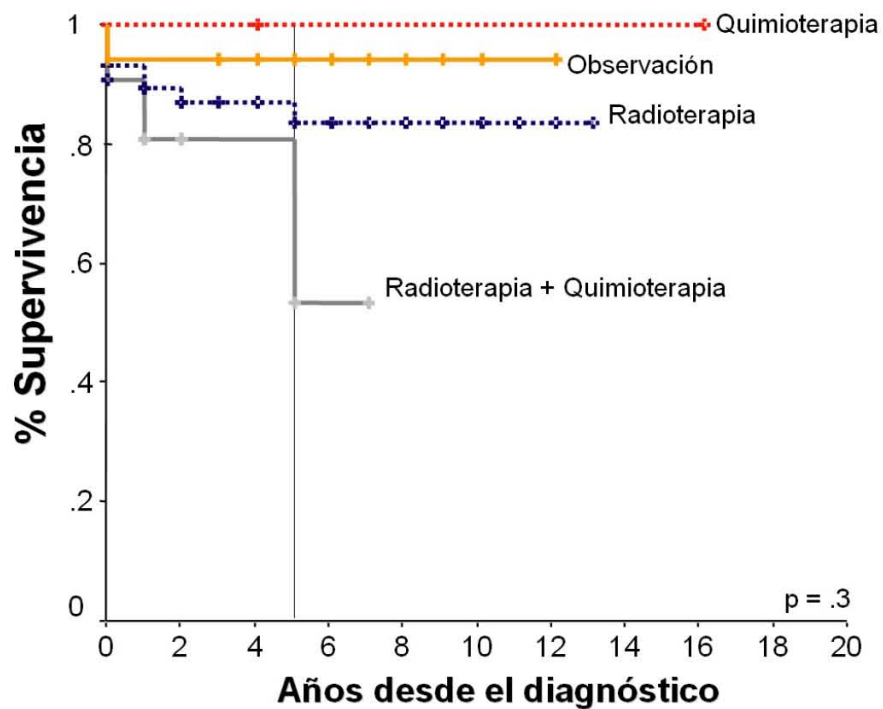


Figura 6. Supervivencia libre de progresión según el tratamiento postquirúrgico.

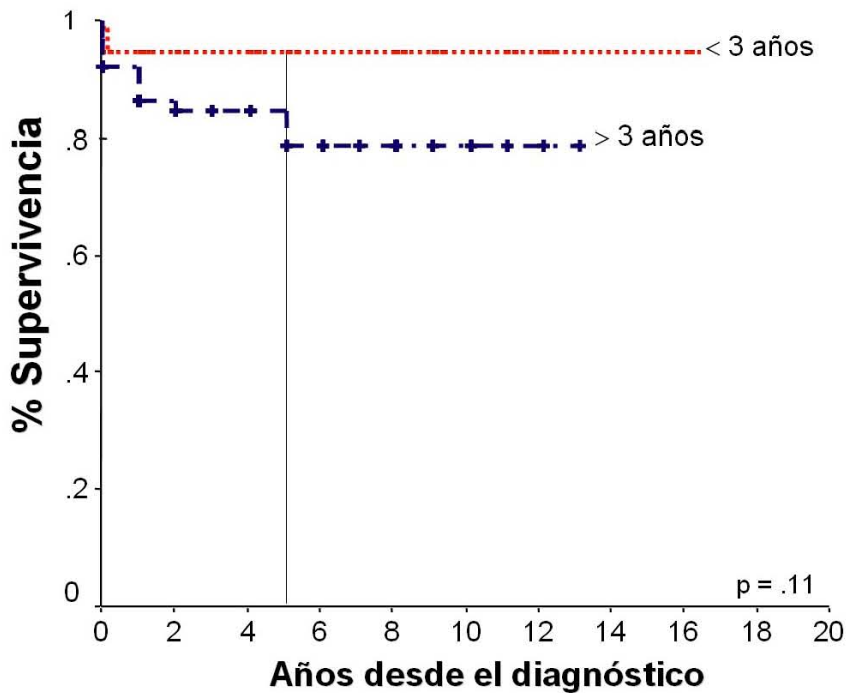


Figura 6. Supervivencia libre de progresión por edad al diagnóstico (<3 años y > 3 años).

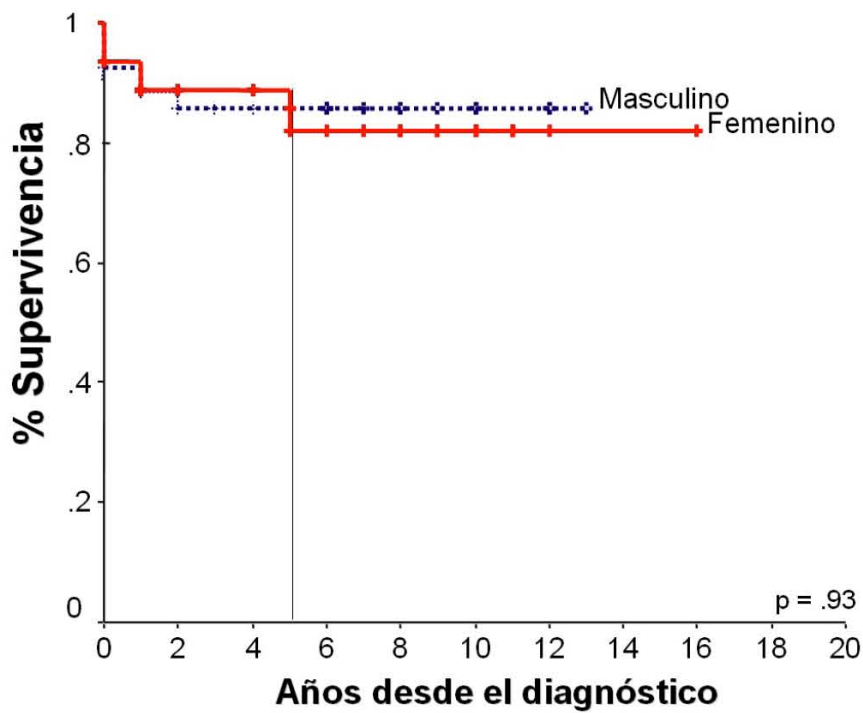


Figura 7. Supervivencia libre de progresión por género.

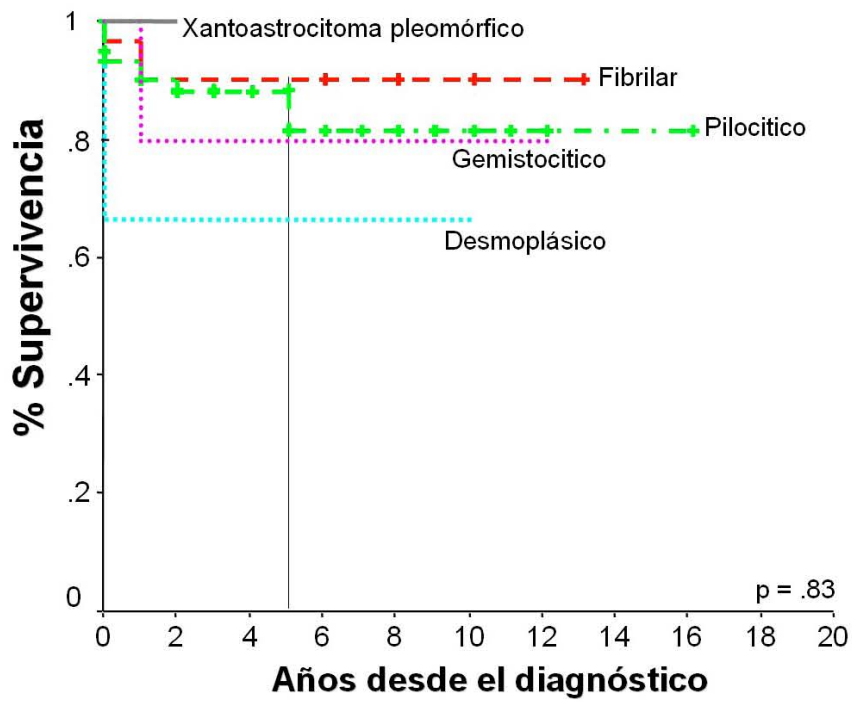


Figura 8. Supervivencia libre de progresión por histología.

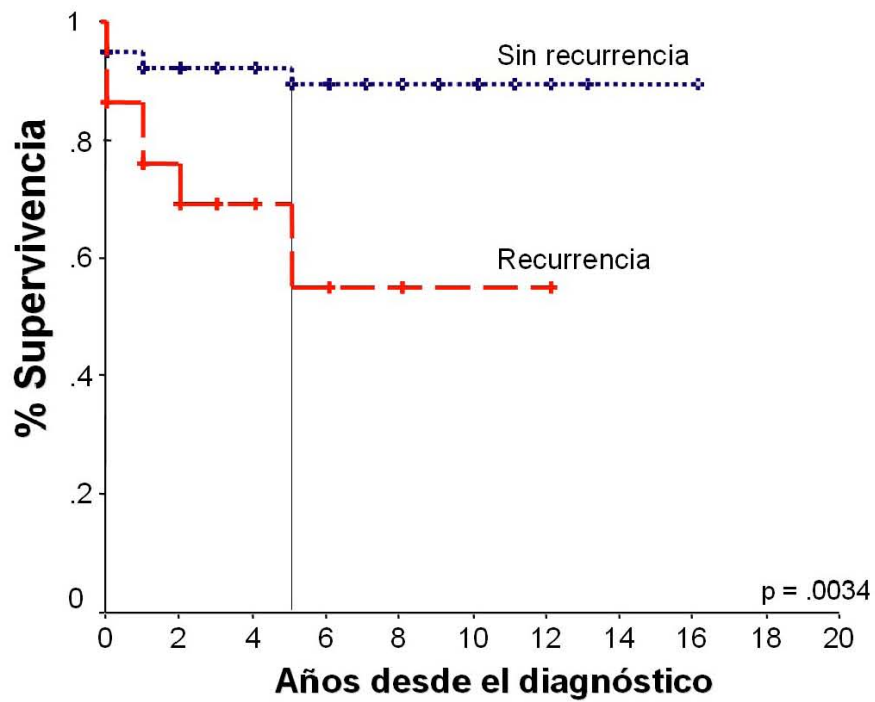


Figura 9. Supervivencia global en pacientes con recurrencia tumoral.

ANEXO 3 HOJA DE RECOLECCIÓN DE INFORMACIÓN
ASTROCITOMA DE BAJO GRADO EN PEDIATRÍA. ANÁLISIS DE 100 CASOS

Folio _____

Nombre: Fecha de Nacimiento	No. Exp	Año diagnóstico	Edad al Dx	años meses	Género 1.-M 2.- F
--------------------------------	---------	-----------------	---------------	---------------	-------------------------

DIAGNOSTICO

CLÍNICO	IMAGEN	HISTOPATOLOGICO
Tiempo de evolución de los Síntomas: _____ meses Síntomas referidos: Alteraciones conductuales Si (1) No (0) Alteraciones visuales Si (1) No (0) Amaurosis Si (1) No (0) Ataxia Si (1) No (0) Bajo rendimiento escolar Si (1) No (0) Cefalea Si (1) No (0) Diabetes insípida Si (1) No (0) Hemiplejia o hemiparesia Si (1) No (0) Paraplejia Si (1) No (0) Proptosis Si (1) No (0) Somnolencia Si (1) No (0) Sd demencial Si (1) No (0) Sd. Horner Si (1) No (0) Vómito Si (1) No (0) Vertigo _____ Otros: _____ Karnovsky al diagnóstico (escala 0 al 100) _____	<u>Estudio tomográfico</u> al diagnóstico Si (1) No (0) Resonancia magnética al diagnóstico Si (1) No (0) <u>Sitio anatómico de la lesión:</u> 1.- Tallo cerebral 2.- Hemisferios 3.- Cerebelo 4.- Glándula pineal 5.-Otros _____ Tamaño de la lesión: (en cm ²) _____ <u>Características de la lesión:</u> 1.- Quístico 2.- Difuso 3.- Sólido 4.- Mixto	Número de biopsia _____ 1.- Astrocitoma pilocítico Si (1) No (0) 2.- Astrocitoma gemistocítico Si (1) No (0) 3.- Astrocitoma fibrilar Si (1) No (0) 4.- Astrocitoma mixto Si (1) No (0)

TRATAMIENTO

QUIRURGICO	RADIOTERAPIA	QUIMIOTERAPIA
Colocación de válvula de derivación ventrículo peritoneal: Si (1) No (0) Resección quirúrgica: Si (1) No (0) Fecha de cirugía: _____ Porcentaje de resección: _____ % Resultado de TC o RMN Postquirúrgica _____ (en % de resección) Complicaciones quirúrgicas: 1.- Infección 2.- Sangrado 3.- Crisis convulsivas 4.- Déficit neurológico 5.- Muerte Otro _____	Radioterapia Si (1) No (0) Tipo de Radioterapia 1.- Cobalto 2.-Otro _____ Dosis _____ Grays Campos radiados 1.- Cráneo completo 2.- Lecho tumoral 3.- Refuerzo (Boost) Radiosensibilizador Si (1) No (0) Tipo de Radiosensibilizador Vincristina (1) Otros (2) _____	Quimioterapia Si (1) No (0) Esquema recibido 1.- Packer 2.- VCR/CARBO 3.- Carboplatino/VP16 Otros _____

EVOLUCIÓN Y VIGILANCIA

Fecha de última consulta: _____ Estado actual: 1.- Vivo sin enfermedad 2.- Vivo con enfermedad 3.- Muerto sin enfermedad 4.- Muerto con enfermedad 5.- Abandono sin enfermedad 6.- Abandono con enfermedad	Progresión o recaída Si (1) No (0) Fecha de progresión o recaída _____ Diagnóstico de progresión 1.- TC sin sintomatología 2.- RMN sin sintomatología 3.- Presencia de sintomatología Tratamiento de rescate: 1.- Segunda cirugía 2.- Quimioterapia 3.- Ninguno	Secuelas 1.- Alteraciones conductuales Si (1) No (0) 2.- Déficit neurológico Si (1) No (0) 3.- Alteraciones endocrinológicas Si (1) No (0) 4.- Amaurosis Si (1) No (0) 5.- Alteraciones visuales Si (1) No (0) 6.- Alteraciones de la marcha Si (1) No (0) 7.- Alteraciones del lenguaje Si (1) No (0) Karnovsky actual _____ % Causa de muerte: 1.- Infección 2.- Progresión 3.- Toxicidad
---	--	---

BIBLIOGRAFIA

1. Kuijten RR, Bunin GR: Risk factors for childhood brain tumors. *Cancer Epidemiol Biomarkers Prev* 1993; 2 (3): 277-88 May-Jun.
2. Strom SS, Kuijten RR, Rorke LB, et al.: Family history of cancer and seizures in young children with brain tumors: a report from the Childrens Cancer Group (United States and Canada). *Cancer Causes Control* 4 1993; (5): 455-64.
3. Abdullaev FI, Rivera-Luna R, Roitenburd V, Espinosa J. Pattern of Childhood Cancer Mortality in Mexico. *Arch Med Res.* 2000; 31:526-531.
4. Rivera R, Leal C, Cárdenas R, Martínez A, Meza C, Navarro I, Ruano J. Survey of 4076 children with cancer. Certain epidemiological aspects of a single institution. *Bol Med Hosp Infant Mex.* 1996; 53(12): 598-605.
5. Ries LA, Kosary CL, Hankey BF, et al, eds. SEER cancer statistics review, 1973–1994. NIH Pub. No. 97-2789. Bethesda, MD: National Cancer Institute, SEER Program, 1997.
6. Rivera-Luna R. Conceptos generales del cáncer infantil en México. La investigación en oncología pediátrica. *Conceptos Básicos y Clínicos.* México: Intersistemas, 2002:1-13.
7. Bleyer WA. Epidemiologic impact of children with brain tumors. *Childs Nerv Syst* 1999; 15:758–763.
8. Grovas A, Fremgen A, Rauck A, et al. The National Cancer Data Base report on patterns of childhood cancers in the United States. *Cancer* 1997; 80:2321–2332.
9. Dohrmann GJ, Farewell JR, Flannery JT. Astrocytomas in childhood: a potential- based study. *Surg Neurol* 1985; 23: 64-68.
10. Heideman R, Packer R, Albright L, Freeman C, Rorke L. Tumors of the central nervous system. *Principles and practice of oncology*, fifth edition, Lippincott-Raven Publishers, Philadelphia, 1997:2705-2806.
11. Campbell JW, Pollack IF. Cerebellar astrocytomas in children. *J Neurooncol* 1996;28:223–231.
12. Wallner KE, Gonzales MF, Edwards MS, et al. Treatment results of juvenile

- pilocytic astrocytoma. *J Neurosurg* 1988;69:171–176.
13. Freeman CR, Farmer JP, Montes J. Low-grade astrocytomas in children: evolving management strategies. *Int J Radiat Oncol Biol Phys* 1998;41:979–987.
 14. Gajjar A, Sanford R, Heideman R, Jenkins J, Walter A, Li Y, Langston J, Muhlbauer M, Bayett J, Kun L. Low grade astrocytomas: a decade of experience at St. Jude Children's Research Hospital. *J Clin Oncol* 1997 15(8): 2792-2799.
 15. Biegel JA. Genetics of pediatric central nervous system tumors. *J Pediatr Hematol Oncol* 1997; 19: 492-501.
 16. Bigner SH, et al. Chromosomal characteristics of childhood brain tumors. *Cancer Genet Cytogenet* 1997; 97: 125-134.
 17. Bodey B, et al. Immunohistochemical detection of p53 protein expression in various childhood astrocytoma subtypes: significance in tumor progression. *Anticancer Res* 1997; 17: 967-971.
 18. Von Deimling A, Louis DN, Menon AG, Von Ammon K, Petersen I, Ellison D, Wiestler OD, Seizinger BR: Deletions on the long arm of chromosome 17 in pilocytic astrocytoma in children. *Brain Pathol* 1997; 7: 785-98.
 19. Morimoto K, Mogami H, Ozaki K: Fahr's disease associated with cystic astrocytoma. *Eur Neurol* 1984; 23: 265-268.
 20. Molloy PT, Bilaniuk LT, Vaughan SN, et al.: Brainstem tumors in patients with neurofibromatosis type 1: a distinct clinical entity. *Neurology* 1995; 45 (10): 1897-902.
 21. Kleihues P, Burger PC, Scheithauer BW et al. The New WHO classification of brain tumors. *Brain Pathol* 1993; 3(3): 255-68.
 22. Matson D: Cerebellar astrocytoma in childhood. *Pediatrics* 18, 1956: 150-158.
 23. Giannini C, Scheithauer BW: Classification and grading of low grade astrocytic tumors in children. *Brain Pathol* 1997; 7: 785-798.
 24. Forsyth PA, Shaw EG, Scheithauer BW, O'Fallon JR, Layton DD, Katzmann JA: supratentorial pilocytic astrocytomas, a clinicopathologic, prognostic and

- flow cytometric study of 51 patients. *Cancer* 1993; 72: 1335-42.
25. Kleihues P, Cavenee KW. Ed *Pathology and Genetics. Tumors of nervous system*. Lyon: International Agency for Research on Cancer, 1997: 1-33.
 26. Hirsch JF, Sainte Rose C, Pierre-Kahan A, et al. Benign astrocytic and oligodendrocytic tumors of the cerebral hemispheres in children. *J Neurosurg*. 1989; 70: 568-572.
 27. Clark GB, Henry JM, McKeever PE. Cerebral pilocytic astrocytoma. *Cancer* 1985; 56: 1128-1133.
 28. Garvey M, Packer RJ. An integrated approach to the treatment of chiasmatic hypothalamic gliomas. *J Neuro oncol* 1996; 28: 167-183.
 29. Chopra K, et al. Precocious puberty- unusual manifestation of cerebellar astrocytoma. *Indian Pediatr* 1977; 14: 321 -323.
 30. Vincent FM, Bartone JR, Jones MZ. Cerebellar astrocytoma presenting as a cerebellar hemorrhage in a child. *Neurology* 1980; 30: 91-93.
 31. Pollack IF: Brain tumors in children. *N Engl J Med* 331 (22): 1500-7, 1994.
 32. Deutsch M, ed.: *Management of Childhood Brain Tumors*. Boston: Kluwer Academic Publishers, 1990.
 33. Cushing H. Experiences with the cerebellar astrocytomas. *Surg Gyn Obs* 1931; 52: 129-105.
 34. Abdollahzadeb M, et al. Benign cerebellar astrocytomas in childhood: experience at the Hospital for Sick Children 1980-1992. *Childs Nerv Syst* 1994;10:380-383.
 35. Butler D, Jose B, Summe R, et al. Pediatric astrocytomas the Louisville experiencia, 1979-1988. *Am J Clin Oncol* 1994;17:475-479.
 36. Pollack IF, Claassen D, Al- Shboul Q, et al. Low grade gliomas of the cerebral hemispheres in children; analysis of 71 cases. *J Neurosurg* 1995; 82:536-547.
 37. Mercuri S, Russo A, Palma L. Hemispheric supratentorial astrocytomas in children. *J Neurosurg* 1981;55:170-177.
 38. Kawano N. Pleomorphic xanthoastrocytoma; some new observations. *Clin Neuropathol* 1992;11:323-328.

39. Conway PD, et al. Importance of histologic condition and treatment of pediatric cerebellar astrocytoma. *Cancer* 1991;67:2772-2775.
40. Heiskanen O, Lehtosalo J. Surgery of cerebellar astrocytomas, ependymomas and medulloblastomas in children. *Acta Neurochir* 1985;78:1-3.
41. Gjerris F, Klinken L. Long –term prognosis in children with benign cerebellar astrocytoma. *J Neurosurg* 1978; 49:179-184.
42. Sgouros S, Fineron PW, Hockley AD. Cerebellar astrocytoma of childhood: long-term follow-up. *Child’s Nerv Syst* 1995;11:89-96.
43. Salazar OM. Primary malignant cerebellar astrocytomas in children: a signal for postoperative craniospinal irradiation. *Int J Rad Oncol Biol Phys* 1981;7:1661-1665.
44. Tao ML, Bames PD, Billete AL, et al. Childhood optic chiasm gliomas: radiographic response following radiotherapy and long-term clinical outcome. *Int J Radiat Oncol Biol Phys* 1997;39:579-587.
45. Erkal HS, Serin M, Cakmak A. Management of optic pathway and chiasmatic-hypothalamic gliomas in children with radiation therapy. *Radiother Oncol* 1997;45:11-15.
46. McCowage G, et al. Successful treatment of childhood pilocytic astrocytomas metastatic to the leptomeninges with high-dose cyclophosphamide. *Med Pediatr Oncol* 1996;27:32-39.
47. Packer RJ, Ater J, et al. Carboplatin and vincristine chemotherapy for children with newly diagnosed progressive low-grade gliomas. *J Neurosurg* 1997;86:747-754.
48. Duffner PK, Hotowitz ME, Krischer JP, et al. Post-operative chemotherapy and delayed radiation in children less than three years of age with malignant brain tumors. *N Engl J Med* 1993;328:1725-1731.
49. Lyden DC, Mason WP, Finlay JL. The expanding role of chemotherapy for pediatric supratentorial malignant gliomas. *J Neuro – Oncol* 1996,28:185-191.
50. Geyer JR, Finlay JL, Boyett JM, et al. Survival of infants with malignant astrocytomas: a report of the Children’s Cancer Group. *Cancer* 1995;75:1045-

1050.

51. Leibel SA, Sheline GE, Wara WM, et al.: The role of radiation therapy in the treatment of astrocytomas. *Cancer* 1975; 35 (6): 1551-7.
52. Fisher BJ, Leighton CC, Vujovic O, et al.: Results of a policy of surveillance alone after surgical management of pediatric low grade gliomas. *Int J Radiat Oncol Biol Phys* 2001; 51 (3): 704-10.
53. Berger MS, Ghatan S, Haglund MM, et al.: Low-grade gliomas associated with intractable epilepsy: seizure outcome utilizing electrocorticography during tumor resection. *J Neurosurg* 1993;79 (1): 62-9.
54. Packer RJ, Sutton LN, Patel KM, et al.: Seizure control following tumor surgery for childhood cortical low-grade gliomas. *J Neurosurg* 1994;80 (6): 998-1003.
55. McCowage GB, Friedman HS, Moghrabi A, et al.: Activity of high-dose cyclophosphamide in the treatment of childhood malignant gliomas. *Med Pediatr Oncol* 1998; 30 (2): 75-80.
56. Finlay JL, Goldman S, Wong MC, et al.: Pilot study of high-dose thiotepa and etoposide with autologous bone marrow rescue in children and young adults with recurrent CNS tumors. The Children's Cancer Group. *J Clin Oncol* 1996;14 (9): 2495-503.
57. Burger PC, Scheithauer BW, Vogel FS: Surgical pathology of the nervous system and its coverings. 3rd ed. New York, NY: Churchill Livingstone, 1991.
58. Pollack IF, Finkelstein SD, Woods J, et al.: Expression of p53 and prognosis in children with malignant gliomas. *N Engl J Med* 2002; 346 (6): 420-7.
59. Pollack IF, Hamilton RL, Burnham J, et al.: Impact of proliferation index on outcome in childhood malignant gliomas: results in a multi-institutional cohort. *Neurosurgery* 2002; 50 (6): 1238-44; discussion 1244-5.
60. Yule SM, Hide TA. Low grade astrocytomas in the West of Scotland 1987-96: treatment, outcome and cognitive functioning. *Arch Dis Child* 2001 Jan 84(1):61-64.
61. Hojer C, Hildebrandt G, Lanfermann H, Schroder R, Haupt WF. Pilocytic astrocytomas of the posterior fossa a follow up study in 33 patients. *Acta*

Neurochir 1994 129: 131-139.

62. Dirven CMF, Mooji JJA, Molenaar WM. The cerebellar pilocytic astrocytoma: a treatment protocol based upon analysis of 73 cases and a review of the literature. *Child's nervous system* 1997; 13: 17-23.
63. Undjian S, Marinov M, Georgiev K. Long term follow up after surgical treatment of cerebellar astrocytomas in 100 children. *Child's Nerv Syst* 1989 5: 99-101.
64. Lapras C, Patet JD, Mottolese C, Vitale G. Cerebellar astrocytomas in children. *Prog exp Tumor Res* 1986; vol 30:128-34, Karger, Basel.
65. Austin EJ, Alvord EC. Recurrences of cerebellar astrocytomas: a violation of Collin's Law. *J Neurosurg* 1988; 68: 41-47.
66. Morreale VM, Ebersold MJ, Quast LM, Parisi JE: Cerebellar astrocytoma: experience with 54 cases surgically treated at The Mayo Clinic, Rochester, Minnesota from 1978 to 1990. *J Neurosurg* 1997;87: 257-261.
67. Strother DR, Popleck IF, Fisher PG, et al.: Tumors of the central nervous system. In: Pizzo PA, Popleck DG, eds.: *Principles and Practice of Pediatric Oncology*. 4th ed. Philadelphia, Pa: Lippincott, Williams and Wilkins, 2002, pp 751-824.
68. Cohen ME, Duffner PK, eds.: *Brain Tumors in Children: Principles of Diagnosis and Treatment*. 2nd ed. New York: Raven Press, 1994