

11245



UNIVERSIDAD NACIONAL AUTONOMA DE MEXICO

**DIVISION DE ESTUDIOS DE POSTGRADO
HOSPITAL CENTRAL SUR DE ALTA
ESPECIALIDAD DE PETROLEOS MEXICANOS
ORTOPEDIA Y TRAUMATOLOGIA**

**Correlación entre el tiempo de evolución
postoperatoria y grado de artrosis desarrollado
en la rodilla en pacientes con menisectomía.**

T E S I S

**QUE PARA OBTENER EL GRADO DE ESPECIALISTA EN
ORTOPEDIA Y TRAUMATOLOGIA**

P R E S E N T A

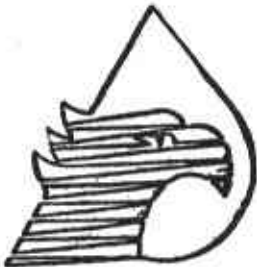DR. EZEQUIEL CASTAÑEDA LANDA

TUTOR DE TESIS:

DR. OSCAR ANTONIO MARTINEZ MOLINA

ASESOR DE TESIS:

DR. FRANCISCO JAVIER SAAVEDRA CARBAJAL



MEXICO, D. F.

2005

0351888



Universidad Nacional
Autónoma de México

Dirección General de Bibliotecas de la UNAM

Biblioteca Central



UNAM – Dirección General de Bibliotecas
Tesis Digitales
Restricciones de uso

DERECHOS RESERVADOS ©
PROHIBIDA SU REPRODUCCIÓN TOTAL O PARCIAL

Todo el material contenido en esta tesis esta protegido por la Ley Federal del Derecho de Autor (LFDA) de los Estados Unidos Mexicanos (México).

El uso de imágenes, fragmentos de videos, y demás material que sea objeto de protección de los derechos de autor, será exclusivamente para fines educativos e informativos y deberá citar la fuente donde la obtuvo mencionando el autor o autores. Cualquier uso distinto como el lucro, reproducción, edición o modificación, será perseguido y sancionado por el respectivo titular de los Derechos de Autor.

“Correlación entre el tiempo de evolución postoperatoria y grado de artrosis desarrollado en la rodilla en pacientes con menisectomía.”

Autorizo a la Dirección General de Bibliotecas de la UNAM a difundir en formato electrónico e impreso el contenido de mi trabajo recepcional.

NOMBRE: EZEQUIEL CASTAÑEDA

LANDA

FECHA: 29/SEPT/05

FIRMA: 

DIRECTOR DEL HOSPITAL CENTRAL
SUR DE ALTA ESPECIALIDAD DE
PETROLEOS MEXICANOS

Dr. Carlos Fernando Díaz Aranda



JEFE DE ENSEÑANZA E INVESTIGACION
DEL HOSPITAL CENTRAL SUR DE
ALTA ESPECIALIDAD DE
PETROLEOS MEXICANOS

Dra. Judith López Zepeda



JEFE DE SERVICIO DE
ORTOPEDIA Y TRAUMATOLOGIA DEL
HOSPITAL CENTRAL SUR DE ALTA
ESPECIALIDAD DE
PETROLEOS MEXICANOS

Dr. Oscar Antonio Martínez Molina



TUTOR DE TESIS Y
JEFE DE SERVICIO DE
ORTOPEDIA Y TRAUMATOLOGIA DEL
HOSPITAL CENTRAL SUR DE ALTA
ESPECIALIDAD DE
PETROLEOS MEXICANOS

Dr. Oscar Antonio Martínez Molina



ASESOR DE TESIS Y
MEDICO ADSCRITO AL SERVICIO DE
ORTOPEDIA Y TRAUMATOLOGIA DEL
HOSPITAL CENTRAL SUR DE ALTA
ESPECIALIDAD DE
PETROLEOS MEXICANOS

Dr. Francisco Javier Saavedra Carbajal



A mi esposa Selene: Por el amor que nos une y su apoyo incondicional en este camino

A mi hija Mandy: Por ser la razón que me impulsa a ser cada día mejor

A mis padres y hermana: Por estar siempre conmigo y confiar en mí

A mis Maestros médicos adscritos: Por su tiempo, confianza, dedicación, enseñanza y amistad

INDICE	Pág.
Título.....	2
Agradecimientos.....	5
Definición del problema.....	6
Marco teórico.....	6
Introducción.....	6
Anatomía del menisco humano.....	6
Función meniscal y biomecánica.....	7
Historia y presentación clínica de una lesión meniscal.....	7
La menisectomía como tratamiento para lesiones meniscales.....	8
Tratamiento de lesiones meniscales con artroscopia.....	9
Justificación.....	9
Hipótesis.....	9
Objetivos.....	9
Material y métodos.....	10
Resultados.....	11
Discusión.....	16
Conclusiones.....	16
Referencias bibliograficas.....	17
Anexo 1.....	19
Anexo 2.....	20
Anexo 3.....	21
Anexo 4.....	22

Definición del problema:

- Conocer los grados de artrosis de la rodilla en el paciente menisectomizado
- Evaluar el tiempo de evolución desde la menisectomía hasta la aparición de dolor y la limitación funcional
- Conocer si el tiempo de evolución en el que aparecen los síntomas se relaciona con el grado de artrosis presentada
- Proporcionar un pronóstico y tratamiento oportuno dependiendo del grado de artrosis desarrollada

Marco teórico:

Introducción:

La lesión meniscal es una de las causas principales de alteración funcional de la rodilla. Por muchos años el menisco fue tratado quirúrgicamente como un apéndice innecesario que podía ser sacrificado ante el primer indicio de mal funcionamiento. (21) En 1948 Fairbank (9) describió cambios radiográficos como consecuencia directa a la menisectomía total. Como los resultados a largo plazo después de una menisectomía fueron decepcionantes, un manejo clínico conservador para las lesiones meniscales fue desarrollado en las dos décadas pasadas. (7) (26) Se ha dado énfasis a la preservación del menisco, debido a que el menisco juega un papel importante en el soporte del peso, estabilización, y absorción de energía. En las décadas recientes, un cambio hacia la preservación del menisco, ha llevado al desarrollo de nuevas técnicas quirúrgicas e incluso se ha intentado la conservación mediante injertos de cadáver.

Anatomía del menisco humano:

El cartílago semilunar obtuvo su nombre de su forma de "c" recordando a la luna al inicio del mes. Naciendo de la tibia, el menisco sirve para dar profundidad a la superficie del platillo tibial. Los meniscos son ásperos y triangulares en una sección longitudinal, cubriendo la mitad a dos tercios de la superficie articular del platillo tibial correspondiente. Los bordes externos del menisco son convexos y unidos a la capsula articular de la rodilla. Los bordes internos son cóncavos, delgados y libres.

Para entender la patología del menisco, es importante conocer la embriología básica y desarrollo vascular del menisco. Ambos meniscos, el lateral y el medial, asumen su forma característica temprano en el desarrollo prenatal. El menisco es identificable alrededor de las 8 semanas de gestación. (10)

El aporte sanguíneo de los meniscos se origina de las arterias genicular lateral y medial superior e inferior. Estos vasos cubren la periferia del menisco a través de la cubierta sinovial del cuerno anterior y posterior. Los vasos están presentes a través de la sustancia del menisco fetal. Éstos son más prominentes en el tercio más lateral del menisco y en los ligamentos coronario y capsular adyacentes. A partir del nacimiento, hay una disminución progresiva en la vascularidad, de las regiones interiores a las exteriores del menisco. En algunas ocasiones, a la edad de 10 años todavía es posible identificar los vasos en las zonas internas. El menisco del adulto es avascular en los dos tercios internos. (10) (1)

El menisco medial tiene forma de "c" y ocupa el 50% del área de contacto articular del compartimiento medial. Su cuerno posterior es más amplio que el cuerno anterior. El cuerno anterior está unido firmemente a la tibia anterior al ligamento cruzado anterior. El cuerno posterior está unido inmediatamente enfrente a la unión del ligamento cruzado posterior. El borde externo del menisco medial se fusiona con la capsula articular de la rodilla. El ligamento coronario une al menisco con la parte superior de la tibia.

Definición del problema:

- Conocer los grados de artrosis de la rodilla en el paciente menisectomizado
- Evaluar el tiempo de evolución desde la menisectomía hasta la aparición de dolor y la limitación funcional
- Conocer si el tiempo de evolución en el que aparecen los síntomas se relaciona con el grado de artrosis presentada
- Proporcionar un pronóstico y tratamiento oportuno dependiendo del grado de artrosis desarrollada

Marco teórico:

Introducción:

La lesión meniscal es una de las causas principales de alteración funcional de la rodilla. Por muchos años el menisco fue tratado quirúrgicamente como un apéndice innecesario que podía ser sacrificado ante el primer indicio de mal funcionamiento. (21) En 1948 Fairbank (9) describió cambios radiográficos como consecuencia directa a la menisectomía total. Como los resultados a largo plazo después de una menisectomía fueron decepcionantes, un manejo clínico conservador para las lesiones meniscales fue desarrollado en las dos décadas pasadas. (7) (26) Se ha dado énfasis a la preservación del menisco, debido a que el menisco juega un papel importante en el soporte del peso, estabilización, y absorción de energía. En las décadas recientes, un cambio hacia la preservación del menisco, ha llevado al desarrollo de nuevas técnicas quirúrgicas e incluso se ha intentado la conservación mediante injertos de cadáver.

Anatomía del menisco humano:

El cartílago semilunar obtuvo su nombre de su forma de "c" recordando a la luna al inicio del mes. Naciendo de la tibia, el menisco sirve para dar profundidad a la superficie del platillo tibial. Los meniscos son ásperos y triangulares en una sección longitudinal, cubriendo la mitad a dos tercios de la superficie articular del platillo tibial correspondiente. Los bordes externos del menisco son convexos y unidos a la capsula articular de la rodilla. Los bordes internos son cóncavos, delgados y libres.

Para entender la patología del menisco, es importante conocer la embriología básica y desarrollo vascular del menisco. Ambos meniscos, el lateral y el medial, asumen su forma característica temprano en el desarrollo prenatal. El menisco es identificable alrededor de las 8 semanas de gestación. (10)

El aporte sanguíneo de los meniscos se origina de las arterias genicular lateral y medial superior e inferior. Estos vasos cubren la periferia del menisco a través de la cubierta sinovial del cuerno anterior y posterior. Los vasos están presentes a través de la sustancia del menisco fetal. Éstos son más prominentes en el tercio más lateral del menisco y en los ligamentos coronario y capsular adyacentes. A partir del nacimiento, hay una disminución progresiva en la vascularidad, de las regiones interiores a las exteriores del menisco. En algunas ocasiones, a la edad de 10 años todavía es posible identificar los vasos en las zonas internas. El menisco del adulto es avascular en los dos tercios internos. (10) (1)

El menisco medial tiene forma de "c" y ocupa el 50% del área de contacto articular del compartimiento medial. Su cuerno posterior es más amplio que el cuerno anterior. El cuerno anterior está unido firmemente a la tibia anterior al ligamento cruzado anterior. El cuerno posterior está unido inmediatamente enfrente a la unión del ligamento cruzado posterior. El borde externo del menisco medial se fusiona con la capsula articular de la rodilla. El ligamento coronario une al menisco con la parte superior de la tibia.

El menisco lateral es más uniforme en anchura y circunferencia. Cubre un 70% del platillo tibial lateral. Los cuernos anteriores de los meniscos lateral y medial se unen a través del ligamento transversal (intermeniscal). El cuerno posterior del menisco lateral está unido al ligamento cruzado posterior y al cóndilo femoral medial a través de los ligamentos menisco femorales de Wirsberg (el posterior) y de Humphrey (el anterior). Éste también está unido al tendón del poplíteo. (30) El menisco lateral es más móvil y no está anclado al ligamento colateral lateral. El anclaje del menisco lateral al fémur y al tendón poplíteo empareja su movimiento con el del cóndilo femoral durante la rotación. Es entonces menos probable que se lastime como se lastima el relativamente inmóvil menisco medial. En flexión y rotación externa, el tendón poplíteo retrae el cuerno posterior; esto reduce el atrapamiento del menisco lateral entre la tibia y el fémur.

La micro anatomía puede explicar los patrones de lesión. Una red de fibras de colágeno tipo I arregladas en una dirección circunferencial es el patrón morfológico dominante. (6) Las fibras orientadas radialmente pueden funcionar para restringir el movimiento entre las fibras circunferenciales y resistir una fractura longitudinal (34) por lo que la mayoría de las lesiones meniscales siguen un patrón circunferencial.

Los estudios de resonancia magnética nuclear han mostrado que la sustancia meniscal no siempre es homogénea. Señales alteradas no necesariamente representan patologías, pero pueden estar asociadas con degeneración. (34) (30) Éste tipo de señal anormal fue encontrada en 30% de los pacientes asintomáticos sin historia de lesión de la rodilla. (24).

Función meniscal y biomecánica:

El menisco participa en la transmisión de la carga tibio femoral, (20) absorción del choque, (33) lubricación, (22) y estabilización pasiva de la articulación de la rodilla. (14)

Un seguimiento a largo plazo de las rodillas menisectomizadas ha mostrado las importantes funciones de estas estructuras. Ha sido mostrado que prácticamente todas las rodillas menisectomizadas desarrollarán cambios artrósicos con el tiempo. (9) (11) (13) (34) La severidad de estos cambios parece ser proporcional a la cantidad de menisco removido. Las investigaciones en laboratorio han reforzado estas observaciones. (12) (16) El menisco compensa la incongruencia entre las superficies articulares femoral y tibial. El menisco humano transmite del 30 al 55% de la carga en posición de pie. Después de la menisectomía, el área de contacto tibio femoral puede disminuir del 50 al 70%, (20) (29) lo que conlleva a un incremento proporcional de tensiones de contacto. Un incremento en la densidad del hueso trabecular en la tibia proximal ha sido observado como un resultado de la distribución de la tensión en un área más pequeña. (27) Estos cambios llevarán eventualmente a la degeneración de la articulación.

Los meniscos contribuyen significativamente a la lubricación de la articulación. Alrededor del 74% del peso total del menisco es agua. La compresión exprime el líquido hacia fuera dentro del espacio articular, para alojar un deslizamiento más suave de las superficies articulares. Esto también ayuda a distribuir el líquido sinovial a través de la articulación y ayuda a la nutrición del cartilago articular. Los meniscos contribuyen a la estabilidad de la rodilla, como un alojamiento secundario de tejidos blandos el cual previene el desplazamiento anterior de la tibia.

Historia y presentación clínica de una lesión meniscal:

Una descripción detallada de la lesión y sus síntomas guían al médico al diagnóstico. La mayoría de los mecanismos de la lesión meniscal en deportes son de naturaleza no de contacto y ocurren mientras se realiza un cambio brusco de dirección, desaceleración o aterrizaje de un salto. Con el aumento de la edad, por la degeneración del menisco, las lesiones meniscales ocurren a menudo con un mecanismo trivial. Frecuentemente, los pacientes no están enterados de su lesión, solamente de los síntomas que le siguen. Los síntomas mecánicos son chasquido, bloqueo con dolor en la interlínea articular y son datos sugestivos de lesión meniscal pero no específicos. La mayoría de las lesiones meniscales llevan

a sinovitis moderada, con inflamación por varios días después de la lesión, la cual puede ser recurrente y relacionada con la actividad.

El paciente puede recordar haber escuchado o sentido un chasquido al tiempo de la lesión. Esto sugiere una lesión del ligamento cruzado anterior que comúnmente está asociada a la lesión meniscal. La inflamación inmediata sugiere sangrado en el interior de la articulación.

El estilo de vida del paciente, el nivel de actividad, la ocupación y la historia médica previa deben de ser documentados; estos factores ayudan a determinar el tratamiento después de que el diagnóstico ha sido completado. Entre más activos sean los pacientes más agresivo es el tratamiento que requieren.

El examen físico de la rodilla dolorosa comienza con la inspección del patrón de la marcha. La claudicación es frecuente y un paciente con una lesión aguda no va a ser capaz de cargar peso. La presencia de asimetría en la masa muscular del muslo es también sugestiva. Una lesión meniscal desplazada a menudo está asociada a rangos disminuidos de movilidad activa y pasiva. A esto se le conoce como "rodilla bloqueada".

Con frecuencia, el dolor en la interlínea articular es en los últimos grados de flexión y extensión. Se pueden utilizar exámenes especiales para identificar la patología meniscal pero estos no son específicos. La prueba de McMurray es realizada con el paciente en supino. Con la cadera y rodilla del paciente en flexión, el examinador rota el pie interna y externamente, palpando la interlínea articular posterolateral o posteromedial, respectivamente. Para las lesiones meniscales mediales, el examinador extiende la rodilla con el pie rotado externamente. La lesión meniscal lateral está determinada por la rotación interna del pie. El examinador puede sentir y escuchar un chasquido. Una prueba de McMurray verdadera positiva es rara, incluso en lesiones meniscales comprobadas, pero tiene cerca del 100% de especificidad.

La prueba de Apley es realizada con el paciente en prono. Con la rodilla doblada a 90 grados, el pie es rotado interna y externamente, primero con distracción y luego con compresión. Una prueba positiva crea dolor con la compresión.

Muchos signos son usados de rutina para valorar al paciente con sospecha de lesión meniscal, sin embargo, ninguno es muy sensible.

La menisectomía como tratamiento para lesiones meniscales:

La menisectomía fue un procedimiento muy utilizado desde el comienzo de los años 40's indicado en lesiones meniscales como desgarros sobre todo en pacientes jóvenes y activos y que proporcionó excelentes resultados a corto plazo. (9) (19) Un resultado excelente fue definido como una rodilla asintomática y con un rango de movilidad completo y sin episodios de inflamación.

Históricamente la reparación meniscal ha sido realizada mediante artrotomía o por varias técnicas artroscópicas. (4) Estas técnicas fueron utilizadas mundialmente a pesar de sus advertencias, sin embargo con el paso del tiempo se vio que estos pacientes comenzaron a desarrollar lesiones condrales (artrosis) en la zona donde se retiró el menisco (9) (24) por lo que se comenzaron a utilizar resecciones parciales con resultados similares. (28) Un incremento significativo en la tensión sobre el cartílago de la articulación, debido al cambio en la biomecánica después de una menisectomía, es considerado como el responsable por estos resultados. (11)(17)(24)(28)

Aunque los resultados tempranos de la menisectomía pueden ser satisfactorios, se ha demostrado que a largo plazo hay una alta incidencia de cambios degenerativos, un alto rango de reoperación y una puntuación relativamente baja en la escala funcional. (13)

La menisectomía representa un factor de riesgo significativo para osteoartritis radiográfica de la rodilla, siendo 14 veces más importante en rodillas las cuales tuvieron menisectomía que en las que no se encuentran lastimadas. (23)

Tratamiento de lesiones meniscales con artroscopia:

En las últimas tres décadas la artroscopia ha jugado un papel preponderante en el desarrollo de técnicas de mínima invasión para la reparación de lesiones meniscales, así como lesiones condrales relacionadas las cirugías abiertas que remueven total o parcialmente al menisco.

Esta popularidad se ha ido incrementando debido a varios factores: Primera por la mayor disponibilidad del equipo y de los instrumentos específicamente desarrollados para las suturas o reparaciones meniscales. Segundo, por que la técnica, aunque requiere de una habilidad quirúrgica, se ha visto apoyada por cursos de entrenamientos específicos, incluyéndose en ocasiones por cirugías en cadáver. Y por último, la artroscopia es vista como un camino posible para reducir el trauma quirúrgico de rodillas las cuales se encontraban ya lastimadas.

Los tratamientos que se ofrecen a lesiones artrosicas de rodillas postmenisectomizadas son muy variadas sin embargo pueden ser desde condroplastias hasta realización de osteotomías de alineación tibial o incluso artroplastia total de rodilla. (5)

La artrosis de la rodilla genera sintomatología de dolor, rigidez y limitación de los rangos de movimiento los cuales se acentúan gradualmente si no son tratados (3)

La artroscopia es necesaria para determinar el tratamiento óptimo.

Justificación:

Al valorar el grado de artrosis presente en pacientes menisectomizados y correlacionar de acuerdo al tiempo de evolución del procedimiento, se demuestra que independientemente de la cantidad de menisco resecado se van a presentar cambios artrosicos irreversibles (menisectomias bilaterales, menisectomia total unilateral, o menisectomia parcial). La artroscopia de rodilla es útil ya que nos permite hacer una evaluación precisa del tipo y área de lesión en el menisco, así como proporcionar un tratamiento oportuno mediante reparaciones o resecciones muy limitadas y en aquellos casos ya menisectomizados, dependiendo del grado de degeneración encontrada en el compartimiento podemos además establecer un pronóstico de la enfermedad.

Hipótesis:

Todos los pacientes sometidos a menisectomía desarrollaran cambios degenerativos en el compartimiento en el que se retiro el menisco, estos cambios degenerativos, están relacionados con el tiempo de evolución, y son independientes al peso corporal y a la actividad fisica desarrollada por los pacientes.

Objetivos:

- Describir los grados de artrosis de la rodilla posterior a la menisectomia en pacientes con dolor y limitación funcional de acuerdo a la clasificación radiográfica de la artrosis de Fairbank y a la clasificación artroscopica de Outerbridge de lesiones condrales.
- Determinar el periodo de aparición de los síntomas después de la menisectomia, esto es, correlacionar el tiempo de evolución de la menisectomia con la aparición de nuevos síntomas, y desde luego definir características clínicas de este nuevo episodio.
- Comparar el grado de artrosis de la rodilla en relación al tiempo de la menisectomia.

Tratamiento de lesiones meniscales con artroscopia:

En las últimas tres décadas la artroscopia ha jugado un papel preponderante en el desarrollo de técnicas de mínima invasión para la reparación de lesiones meniscales, así como lesiones condrales relacionadas las cirugías abiertas que remueven total o parcialmente al menisco.

Esta popularidad se ha ido incrementando debido a varios factores: Primera por la mayor disponibilidad del equipo y de los instrumentos específicamente desarrollados para las suturas o reparaciones meniscales. Segundo, por que la técnica, aunque requiere de una habilidad quirúrgica, se ha visto apoyada por cursos de entrenamientos específicos, incluyéndose en ocasiones por cirugías en cadáver. Y por último, la artroscopia es vista como un camino posible para reducir el trauma quirúrgico de rodillas las cuales se encontraban ya lastimadas.

Los tratamientos que se ofrecen a lesiones artrosicas de rodillas postmenisectomizadas son muy variadas sin embargo pueden ser desde condroplastias hasta realización de osteotomías de alineación tibial o incluso artroplastia total de rodilla. (5)

La artrosis de la rodilla genera sintomatología de dolor, rigidez y limitación de los rangos de movimiento los cuales se acentúan gradualmente si no son tratados (3)

La artroscopia es necesaria para determinar el tratamiento óptimo.

Justificación:

Al valorar el grado de artrosis presente en pacientes menisectomizados y correlacionar de acuerdo al tiempo de evolución del procedimiento, se demuestra que independientemente de la cantidad de menisco resecado se van a presentar cambios artrosicos irreversibles (menisectomias bilaterales, menisectomia total unilateral, o menisectomia parcial). La artroscopia de rodilla es útil ya que nos permite hacer una evaluación precisa del tipo y área de lesión en el menisco, así como proporcionar un tratamiento oportuno mediante reparaciones o resecciones muy limitadas y en aquellos casos ya menisectomizados, dependiendo del grado de degeneración encontrada en el compartimiento podemos además establecer un pronóstico de la enfermedad.

Hipótesis:

Todos los pacientes sometidos a menisectomía desarrollaran cambios degenerativos en el compartimiento en el que se retiro el menisco, estos cambios degenerativos, están relacionados con el tiempo de evolución, y son independientes al peso corporal y a la actividad fisica desarrollada por los pacientes.

Objetivos:

- Describir los grados de artrosis de la rodilla posterior a la menisectomia en pacientes con dolor y limitación funcional de acuerdo a la clasificación radiográfica de la artrosis de Fairbank y a la clasificación artroscopica de Outerbridge de lesiones condrales.
- Determinar el periodo de aparición de los síntomas después de la menisectomia, esto es, correlacionar el tiempo de evolución de la menisectomia con la aparición de nuevos síntomas, y desde luego definir características clínicas de este nuevo episodio.
- Comparar el grado de artrosis de la rodilla en relación al tiempo de la menisectomia.

Tratamiento de lesiones meniscales con artroscopia:

En las últimas tres décadas la artroscopia ha jugado un papel preponderante en el desarrollo de técnicas de mínima invasión para la reparación de lesiones meniscales, así como lesiones condrales relacionadas las cirugías abiertas que remueven total o parcialmente al menisco.

Esta popularidad se ha ido incrementando debido a varios factores: Primera por la mayor disponibilidad del equipo y de los instrumentos específicamente desarrollados para las suturas o reparaciones meniscales. Segundo, por que la técnica, aunque requiere de una habilidad quirúrgica, se ha visto apoyada por cursos de entrenamientos específicos, incluyéndose en ocasiones por cirugías en cadáver. Y por último, la artroscopia es vista como un camino posible para reducir el trauma quirúrgico de rodillas las cuales se encontraban ya lastimadas.

Los tratamientos que se ofrecen a lesiones artrosicas de rodillas postmenisectomizadas son muy variadas sin embargo pueden ser desde condroplastias hasta realización de osteotomías de alineación tibial o incluso artroplastia total de rodilla. (5)

La artrosis de la rodilla genera sintomatología de dolor, rigidez y limitación de los rangos de movimiento los cuales se acentúan gradualmente si no son tratados (3)

La artroscopia es necesaria para determinar el tratamiento óptimo.

Justificación:

Al valorar el grado de artrosis presente en pacientes menisectomizados y correlacionar de acuerdo al tiempo de evolución del procedimiento, se demuestra que independientemente de la cantidad de menisco resecado se van a presentar cambios artrosicos irreversibles (menisectomias bilaterales, menisectomia total unilateral, o menisectomia parcial). La artroscopia de rodilla es útil ya que nos permite hacer una evaluación precisa del tipo y área de lesión en el menisco, así como proporcionar un tratamiento oportuno mediante reparaciones o resecciones muy limitadas y en aquellos casos ya menisectomizados, dependiendo del grado de degeneración encontrada en el compartimiento podemos además establecer un pronóstico de la enfermedad.

Hipótesis:

Todos los pacientes sometidos a menisectomía desarrollaran cambios degenerativos en el compartimiento en el que se retiro el menisco, estos cambios degenerativos, están relacionados con el tiempo de evolución, y son independientes al peso corporal y a la actividad fisica desarrollada por los pacientes.

Objetivos:

- Describir los grados de artrosis de la rodilla posterior a la menisectomia en pacientes con dolor y limitación funcional de acuerdo a la clasificación radiográfica de la artrosis de Fairbank y a la clasificación artroscopica de Outerbridge de lesiones condrales.
- Determinar el periodo de aparición de los síntomas después de la menisectomia, esto es, correlacionar el tiempo de evolución de la menisectomia con la aparición de nuevos síntomas, y desde luego definir características clínicas de este nuevo episodio.
- Comparar el grado de artrosis de la rodilla en relación al tiempo de la menisectomia.

Tratamiento de lesiones meniscales con artroscopia:

En las últimas tres décadas la artroscopia ha jugado un papel preponderante en el desarrollo de técnicas de mínima invasión para la reparación de lesiones meniscales, así como lesiones condrales relacionadas las cirugías abiertas que remueven total o parcialmente al menisco.

Esta popularidad se ha ido incrementando debido a varios factores: Primera por la mayor disponibilidad del equipo y de los instrumentos específicamente desarrollados para las suturas o reparaciones meniscales. Segundo, por que la técnica, aunque requiere de una habilidad quirúrgica, se ha visto apoyada por cursos de entrenamientos específicos, incluyéndose en ocasiones por cirugías en cadáver. Y por último, la artroscopia es vista como un camino posible para reducir el trauma quirúrgico de rodillas las cuales se encontraban ya lastimadas.

Los tratamientos que se ofrecen a lesiones artrosicas de rodillas postmenisectomizadas son muy variadas sin embargo pueden ser desde condroplastias hasta realización de osteotomías de alineación tibial o incluso artroplastia total de rodilla. (5)

La artrosis de la rodilla genera sintomatología de dolor, rigidez y limitación de los rangos de movimiento los cuales se acentúan gradualmente si no son tratados (3)

La artroscopia es necesaria para determinar el tratamiento óptimo.

Justificación:

Al valorar el grado de artrosis presente en pacientes menisectomizados y correlacionar de acuerdo al tiempo de evolución del procedimiento, se demuestra que independientemente de la cantidad de menisco resecado se van a presentar cambios artrosicos irreversibles (menisectomias bilaterales, menisectomia total unilateral, o menisectomia parcial). La artroscopia de rodilla es útil ya que nos permite hacer una evaluación precisa del tipo y área de lesión en el menisco, así como proporcionar un tratamiento oportuno mediante reparaciones o resecciones muy limitadas y en aquellos casos ya menisectomizados, dependiendo del grado de degeneración encontrada en el compartimiento podemos además establecer un pronóstico de la enfermedad.

Hipótesis:

Todos los pacientes sometidos a menisectomía desarrollaran cambios degenerativos en el compartimiento en el que se retiro el menisco, estos cambios degenerativos, están relacionados con el tiempo de evolución, y son independientes al peso corporal y a la actividad fisica desarrollada por los pacientes.

Objetivos:

- Describir los grados de artrosis de la rodilla posterior a la menisectomia en pacientes con dolor y limitación funcional de acuerdo a la clasificación radiográfica de la artrosis de Fairbank y a la clasificación artroscopica de Outerbridge de lesiones condrales.
- Determinar el periodo de aparición de los síntomas después de la menisectomia, esto es, correlacionar el tiempo de evolución de la menisectomia con la aparición de nuevos síntomas, y desde luego definir características clínicas de este nuevo episodio.
- Comparar el grado de artrosis de la rodilla en relación al tiempo de la menisectomia.

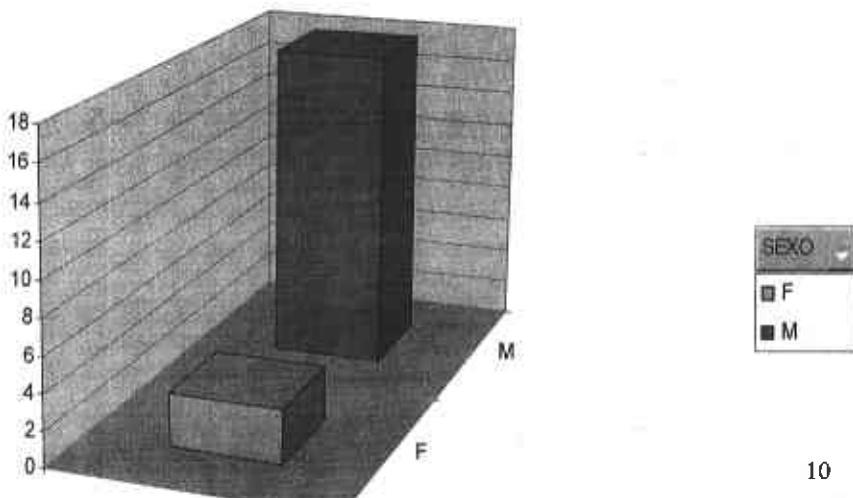
Material y métodos:

Se trata de un estudio observacional, transversal descriptivo, en el cual se incluyeron 21 pacientes derechohabientes de Petróleos Mexicanos, de ambos sexos, con un rango de edad de entre 39 y 76 años con una media de 50.2 años de edad con el antecedente de cirugía previa, abierta o artroscópica, en la que se haya realizado menisectomía parcial o total, en base a los expedientes clínicos del Hospital Central Sur de Alta Especialidad de Petróleos Mexicanos, durante el periodo comprendido de enero del 2000 a enero del 2005, correlacionando los hallazgos preoperatorios, con el tiempo de evolución de la sintomatología actual, motivo de esta consulta y con los hallazgos durante el abordaje artroscópico actual.

- I. Se realizó una evaluación clínica preoperatoria de la sintomatología motivo de la consulta después de la menisectomía, mediante una escala visual análoga (EVA) del dolor de Huskisson (anexo 4)
- II. Se realizó una evaluación radiográfica con las proyecciones en antero posterior, lateral y tangenciales de ambas rodillas, determinándose el grado de artrosis utilizando la clasificación radiográfica de osteoartrosis de Fairbank, para el síndrome posmenisectomía (anexo3)
- III. Se realizó una evaluación del grado de artrosis transoperatoria utilizando la clasificación artroscópica de lesiones condrales de Outerbridge (anexo 2)
- IV. Los hallazgos tanto pre y transoperatorios así como el tiempo de aparición de los síntomas se vertieron en la hoja de recolección de datos (anexo1)

Resultados:

Se realizó la revisión de pacientes operados en el Hospital Central Sur de Petróleos Mexicanos, en el periodo comprendido de enero del 2000 a enero del 2005, sometidos previamente a cirugía abierta o artroscópica, en la que se llevo a cabo la resección parcial o total del menisco. La cantidad de pacientes incluidos en el estudio fue de 21. La edad de los pacientes oscilaba de los 39 a los 76 años de edad con una media de 50.2 años. Ambos sexos fueron incluidos en el estudio con un total de 18 hombres y 3 mujeres (grafica 1).



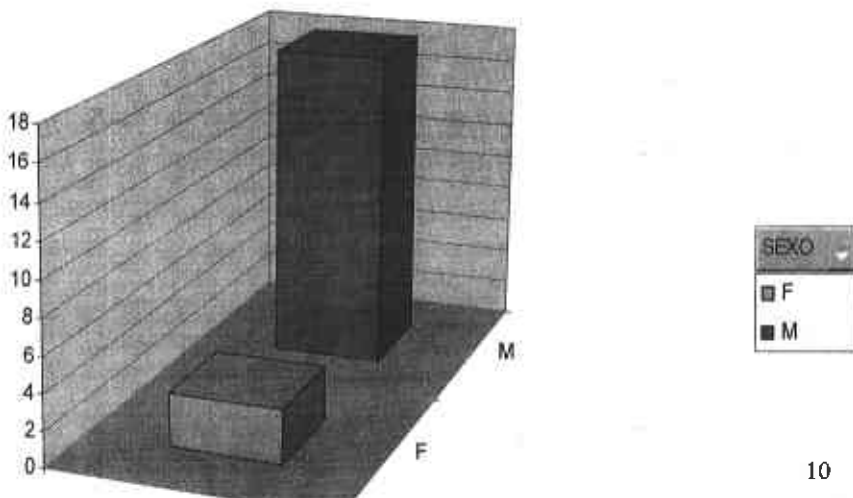
Material y métodos:

Se trata de un estudio observacional, transversal descriptivo, en el cual se incluyeron 21 pacientes derechohabientes de Petróleos Mexicanos, de ambos sexos, con un rango de edad de entre 39 y 76 años con una media de 50.2 años de edad con el antecedente de cirugía previa, abierta o artroscópica, en la que se haya realizado menisectomía parcial o total, en base a los expedientes clínicos del Hospital Central Sur de Alta Especialidad de Petróleos Mexicanos, durante el periodo comprendido de enero del 2000 a enero del 2005, correlacionando los hallazgos preoperatorios, con el tiempo de evolución de la sintomatología actual, motivo de esta consulta y con los hallazgos durante el abordaje artroscópico actual.

- I. Se realizó una evaluación clínica preoperatoria de la sintomatología motivo de la consulta después de la menisectomía, mediante una escala visual análoga (EVA) del dolor de Huskisson (anexo 4)
- II. Se realizó una evaluación radiográfica con las proyecciones en antero posterior, lateral y tangenciales de ambas rodillas, determinándose el grado de artrosis utilizando la clasificación radiográfica de osteoartrosis de Fairbank, para el síndrome posmenisectomía (anexo3)
- III. Se realizó una evaluación del grado de artrosis transoperatoria utilizando la clasificación artroscópica de lesiones condrales de Outerbridge (anexo 2)
- IV. Los hallazgos tanto pre y transoperatorios así como el tiempo de aparición de los síntomas se vertieron en la hoja de recolección de datos (anexo1)

Resultados:

Se realizó la revisión de pacientes operados en el Hospital Central Sur de Petróleos Mexicanos, en el periodo comprendido de enero del 2000 a enero del 2005, sometidos previamente a cirugía abierta o artroscópica, en la que se llevo a cabo la resección parcial o total del menisco. La cantidad de pacientes incluidos en el estudio fue de 21. La edad de los pacientes oscilaba de los 39 a los 76 años de edad con una media de 50.2 años. Ambos sexos fueron incluidos en el estudio con un total de 18 hombres y 3 mujeres (grafica 1).



La rodilla involucrada en la menisectomía comprendía un total de 15 rodillas derechas y 6 izquierdas, involucrando al menisco medial en 18 pacientes y el menisco lateral en 3 pacientes. El peso de los pacientes fluctuaba entre los 53 a los 100 Kg. con una media de 72.2 Kg. La ocupación del paciente fue dividida de acuerdo a la demanda de esfuerzo físico, encontrando que 10 de ellos presentaron alta demanda y los 11 restantes presentaron baja demanda de esfuerzo físico. En cuanto a la cirugías realizadas en el evento de la menisectomía 21 fueron realizadas de manera abierta y 0 de manera artroscópica

La presentación clínica del paciente al acudir a consulta, después de haber cursado con un periodo asintomático de remisión, tuvo como dato cardinal, el dolor, de acuerdo a la escala visual análoga de dolor de Huskisson los pacientes presentaron un dolor mínimo de 40 y un máximo de 70 con una media de 56.6 (Tabla 1). Los pacientes presentaban además de manera inespecíficas, algunos datos adicionales como: deformidad angular, Chasquido y cierto grado de limitación funcional signos propios del síndrome postmenisectomía pero que no fueron su motivo de consulta.

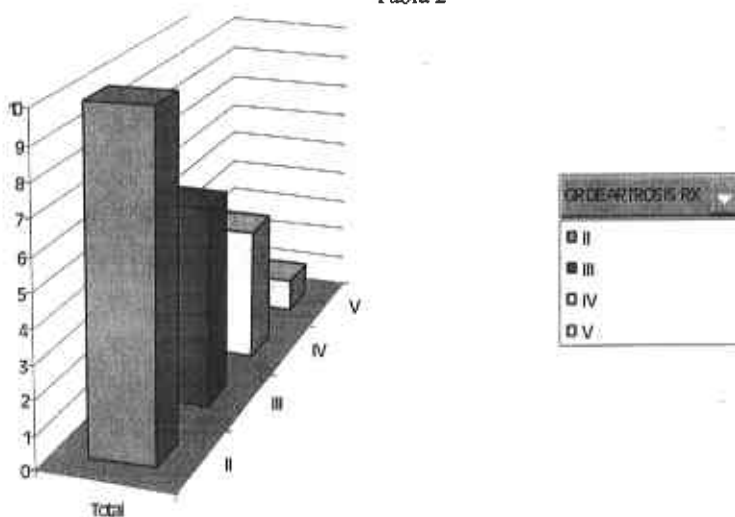
Paciente	Edad	Sexo	EVA Dolor
1	42 A	M	60
2	49 A	M	70
3	39 A	M	50
4	39 A	M	55
5	50 A	M	70
6	46 A	M	60
7	39 A	M	55
8	76 A	F	50
9	47 A	M	40
10	52 A	M	60
11	69 A	M	50
12	43 A	M	55
13	65 A	F	45
14	42 A	M	60
15	48 A	M	65
16	53 A	M	50
17	41 A	M	65
18	54 A	F	60
19	50 A	M	55
20	58 A	M	65
21	53 A	M	50

Tabla 1

El resultado de la evaluación radiográfica preoperatoria del segundo evento quirúrgico, o de la cirugía de revisión artroscópica, de acuerdo a la clasificación de Fairbank para síndrome postmenisectomía encontramos una artrosis grado II en 10 pacientes, artrosis grado III en 6 pacientes, artrosis grado IV en 4 pacientes y artrosis grado V en 1 paciente. (Tabla 2)

Paciente	Edad	Sexo	Peso	Talla	Grado de artrosis radiográfica
1	42 A	M	76	1.61	III
2	49 A	M	85	1.75	II
3	39 A	M	60	1.62	III
4	39 A	M	75	1.71	II
5	50 A	M	95	1.71	IV
6	46 A	M	70	1.61	II
7	39 A	M	60	1.65	II
8	76 A	F	53	1.55	IV
9	47 A	M	80	1.64	II
10	52 A	M	55	1.61	II
11	69 A	M	70	1.62	III
12	43 A	M	80	1.75	II
13	65 A	F	60	1.55	III
14	42 A	M	100	1.70	III
15	48 A	M	90	1.75	IV
16	53 A	M	56	1.55	II
17	41 A	M	90	1.85	II
18	54 A	F	60	1.62	III
19	50 A	M	60	1.71	II
20	58 A	M	60	1.65	IV
21	53 A	M	80	1.68	V

Tabla 2

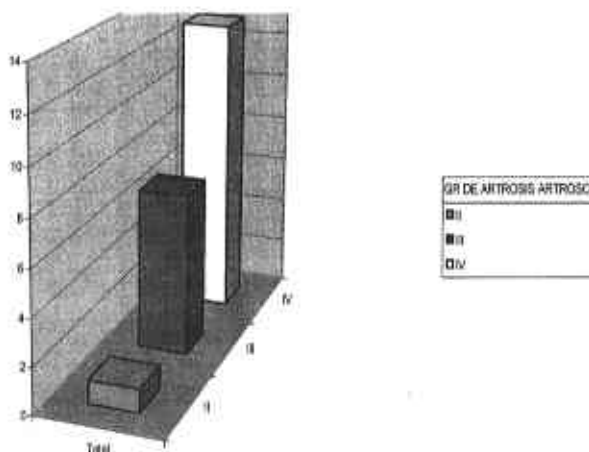


Grafica 2 Grado de artrosis radiográfica encontrada en los pacientes

El resultado de la artroscopia del evento quirúrgico de revisión, se evaluó mediante la clasificación de lesiones condrales de Outerbridge encontrando artrosis grado I en 0 pacientes, artrosis grado II en 1 paciente, artrosis grado III en 7 pacientes y artrosis grado IV en 13 pacientes (Tabla 3)

Paciente	Edad	Sexo	Peso	Talla	Grado de artrosis artroscopica
1	42 A	M	76	1.61	IV
2	49 A	M	85	1.75	IV
3	39 A	M	60	1.62	IV
4	39 A	M	75	1.71	III
5	50 A	M	95	1.71	IV
6	46 A	M	70	1.61	III
7	39 A	M	60	1.65	III
8	76 A	F	53	1.55	IV
9	47 A	M	80	1.64	IV
10	52 A	M	55	1.61	III
11	69 A	M	70	1.62	IV
12	43 A	M	80	1.75	III
13	65 A	F	60	1.55	IV
14	42 A	M	100	1.70	IV
15	48 A	M	90	1.75	IV
16	53 A	M	56	1.55	III
17	41 A	M	90	1.85	III
18	54 A	F	60	1.62	IV
19	50 A	M	60	1.71	III
20	58 A	M	60	1.65	IV
21	53 A	M	80	1.68	IV

Tabla 3



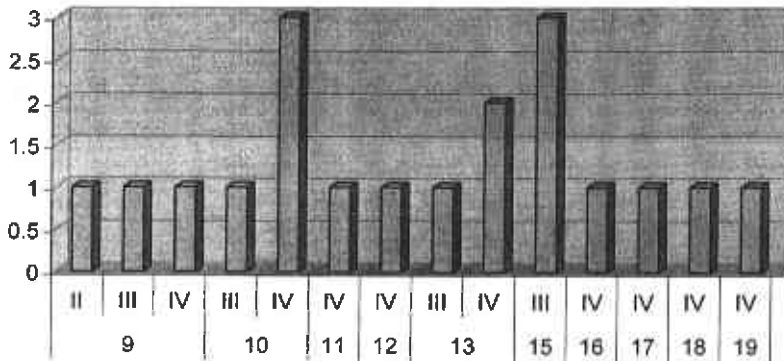
Gráfica 3

Grado de artrosis artroscópica encontrada en los pacientes

El resultado de acuerdo al tiempo de evolución de la menisectomía reveló a pacientes sintomáticos a partir de los 9 años y hasta los 30 años posterior al evento de la menisectomía, con un promedio de inicio del dolor posterior a la primera cirugía de 14 años. Observando además diversos grados de artrosis. (Tabla 4)

Paciente	Tiempo de menisectomía	Grado de artrosis radiográfica	Grado de artrosis artroscopica
1	12	III	IV
2	10	II	IV
3	9	III	IV
4	15	II	III
5	11	IV	IV
6	9	II	III
7	13	II	III
8	30	IV	IV
9	13	II	IV
10	20	II	III
11	18	III	IV
12	15	II	III
13	16	III	IV
14	10	III	IV
15	13	IV	IV
16	10	II	III
17	9	II	III
18	17	III	IV
19	15	II	III
20	19	IV	IV
21	10	V	IV

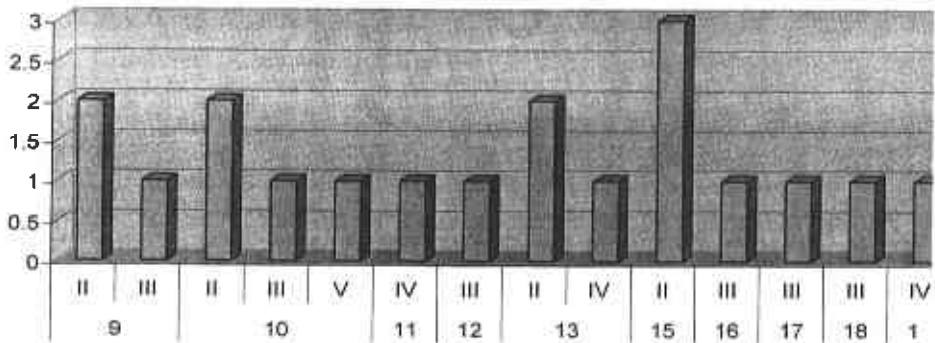
Tabla 4



TIEMPO DE MENISECTOMIA GR DE ARTROSIS ARTROS

Grafica 4 Correlación entre tiempo de menisectomía y grado de artrosis artroscópica presentada

Cuenta de TIEMPO DE MENISECTOMIA



TIEMPO DE MENISECTOMIA GR DE ARTROSIS RX

Grafica 5 Correlación entre el tiempo de menisectomía y grado de artrosis radiográfica presentada

Discusión:

Estudios previos han mostrado una incidencia elevada de cambios degenerativos en rodillas después de menisectomía total o parcial comparada con la rodilla contralateral normal.

Se han encontrado estudios a corto plazo de la menisectomía con buenos resultados clínicos y funcionales como los descritos por Boszotta y Barreto. Sin embargo en seguimientos a largo plazo hemos encontrado en todos los casos cambios de artrosis, dolor y limitación funcional como los descritos por Maletius, Schimmer o Rangger.

Está comprobada la función del menisco como un componente intraarticular de la rodilla que da congruencia a la articulación, que da un efecto amortiguador de las fuerzas de compresión sobre todo en el cartílago condilar femoral. El alterar la congruencia articular mediante la resección parcial o total del menisco tiene una consecuencia no solo anatómica sino también funcional que finaliza en la artrosis, esto es reblandecimiento del cartílago, exposición del hueso subcondral, sinovitis, disminución del espacio articular, dolor y limitación funcional.

En nuestro estudio observamos que los pacientes postmenisectomizados desarrollarán artrosis del compartimiento operado, siendo esta de un grado variable, permaneciendo asintomáticos por un periodo de tiempo prolongado en promedio de 14 años al igual que en estudios realizados por Messner. En cuanto a los hallazgos radiográficos y artroscópicos encontramos en todos, diversos grados de artrosis, esto ha sido bien documentado por Claessens y colaboradores y por Lawrence y colaboradores. En el presente estudio observamos lesiones condrales post menisectomía en su mayoría (95%) con grados avanzados, esto es grado III y IV artroscópicos independientemente del tiempo de evolución de la resección del menisco. El cuadro clínico presentado por estos pacientes incluye dolor, limitación funcional, sinovitis así como cambios radiográficos de disminución del espacio articular, esclerosis del hueso subcondral, hasta la deformidad del compartimiento al cual se le retiró el menisco. Estos cambios también eran evidentes al momento de realizar la artroscopia apreciándose el desprendimiento del cartílago, la exposición del hueso subcondral y la inflamación crónica de la rodilla.

Conclusión:

De acuerdo a los resultados, se ha podido corroborar que los pacientes sometidos a menisectomía presentan distintos grados de artrosis, en relación a los tiempos de evolución, desde mi punto de vista el manejo más conservador, mediante el abordaje artroscópico inicial de las lesiones meniscales, nos permitirán identificar apropiadamente tanto la extensión de la lesión como la zona vascular afectada, permitiéndonos realizar un abordaje más limitado en cuanto a regularizaciones o resección e incluso a la reparación del menisco mediante suturas, flechas, etc., teniendo como finalidad la conservación del menisco o la mayor parte de este y evitándose con ello una agresión mayor a la rodilla que conlleve a la artrosis posmenisectomía. Así mismo en relación a las lesiones artrosicas ya establecidas, secundarias a la menisectomía, pueden ser evaluadas con presión mediante este abordaje, ofreciéndose entre otros procedimientos: condroplastias, pride, osteotomías de alineación e incluso artroplastias de rodilla. En este estudio se observa que el tiempo de evolución hasta la aparición de los síntomas no tienen una relación con el grado de artrosis, ya que pacientes con 9 años de evolución presentan artrosis grado IV artroscópica con dolor así como pacientes con 20 años de menisectomía con artrosis grado II.

Basados en los resultados de este estudio así como en los reportes de otros autores concluimos que todos los pacientes en algún momento de la evolución natural de la enfermedad requieren de una revisión quirúrgica condicionada por síntomas dolorosos causados por la artrosis de la rodilla.

Todos estos pacientes también presentan un grado de artrosis que en su mayoría es severa (III y IV artroscópica) independientemente del periodo entre la menisectomía y la artroscopia de revisión, rodilla afectada o menisco reseca, que en este estudio fue en promedio de 14 años.

Discusión:

Estudios previos han mostrado una incidencia elevada de cambios degenerativos en rodillas después de menisectomía total o parcial comparada con la rodilla contralateral normal.

Se han encontrado estudios a corto plazo de la menisectomía con buenos resultados clínicos y funcionales como los descritos por Boszotta y Barreto. Sin embargo en seguimientos a largo plazo hemos encontrado en todos los casos cambios de artrosis, dolor y limitación funcional como los descritos por Maletius, Schimmer o Rangger.

Está comprobada la función del menisco como un componente intraarticular de la rodilla que da congruencia a la articulación, que da un efecto amortiguador de las fuerzas de compresión sobre todo en el cartílago condilar femoral. El alterar la congruencia articular mediante la resección parcial o total del menisco tiene una consecuencia no solo anatómica sino también funcional que finaliza en la artrosis, esto es reblandecimiento del cartílago, exposición del hueso subcondral, sinovitis, disminución del espacio articular, dolor y limitación funcional.

En nuestro estudio observamos que los pacientes postmenisectomizados desarrollarán artrosis del compartimiento operado, siendo esta de un grado variable, permaneciendo asintomáticos por un periodo de tiempo prolongado en promedio de 14 años al igual que en estudios realizados por Messner. En cuanto a los hallazgos radiográficos y artroscópicos encontramos en todos, diversos grados de artrosis, esto ha sido bien documentado por Claessens y colaboradores y por Lawrence y colaboradores. En el presente estudio observamos lesiones condrales post menisectomía en su mayoría (95%) con grados avanzados, esto es grado III y IV artroscópicos independientemente del tiempo de evolución de la resección del menisco. El cuadro clínico presentado por estos pacientes incluye dolor, limitación funcional, sinovitis así como cambios radiográficos de disminución del espacio articular, esclerosis del hueso subcondral, hasta la deformidad del compartimiento al cual se le retiró el menisco. Estos cambios también eran evidentes al momento de realizar la artroscopia apreciándose el desprendimiento del cartílago, la exposición del hueso subcondral y la inflamación crónica de la rodilla.

Conclusión:

De acuerdo a los resultados, se ha podido corroborar que los pacientes sometidos a menisectomía presentan distintos grados de artrosis, en relación a los tiempos de evolución, desde mi punto de vista el manejo más conservador, mediante el abordaje artroscópico inicial de las lesiones meniscales, nos permitirán identificar apropiadamente tanto la extensión de la lesión como la zona vascular afectada, permitiéndonos realizar un abordaje más limitado en cuanto a regularizaciones o resección e incluso a la reparación del menisco mediante suturas, flechas, etc., teniendo como finalidad la conservación del menisco o la mayor parte de este y evitándose con ello una agresión mayor a la rodilla que conlleve a la artrosis posmenisectomía. Así mismo en relación a las lesiones artrosicas ya establecidas, secundarias a la menisectomía, pueden ser evaluadas con presión mediante este abordaje, ofreciéndose entre otros procedimientos: condroplastias, pride, osteotomías de alineación e incluso artroplastias de rodilla. En este estudio se observa que el tiempo de evolución hasta la aparición de los síntomas no tienen una relación con el grado de artrosis, ya que pacientes con 9 años de evolución presentan artrosis grado IV artroscópica con dolor así como pacientes con 20 años de menisectomía con artrosis grado II.

Basados en los resultados de este estudio así como en los reportes de otros autores concluimos que todos los pacientes en algún momento de la evolución natural de la enfermedad requieren de una revisión quirúrgica condicionada por síntomas dolorosos causados por la artrosis de la rodilla.

Todos estos pacientes también presentan un grado de artrosis que en su mayoría es severa (III y IV artroscópica) independientemente del periodo entre la menisectomía y la artroscopia de revisión, rodilla afectada o menisco reseca, que en este estudio fue en promedio de 14 años.

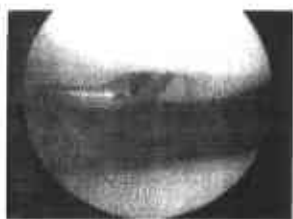Referencias bibliograficas:

1. Arnoczky SP, Warren RF. Microvasculature of the human meniscus. *Am j sports med* 10: 90-95, 1982
2. Baratz Me, Fu Fh, Mengato R: meniscal tears: the effect off meniscectomy and of repair on intraarticular contact areas and stress in the human knee. A preliminary report. *Am j sports med* 14: 270-275, 1986
3. Becerra F, León D, Salinas A: Ensayo clínico del uso de los insaponificables de palta/soya en el manejo de la osteoartritis de rodilla. *Acta medica peruana* Vol. XXI No 1 16-21, 2002
4. Boenisch U, Faber KJ, Ciarellim, Steadman JR: pull-out strength and stiffness of meniscal repair using absorbable arrows or ti-cron vertical and horizontal loop sutures. *Am j sport med* 27: 626-634, 1999
5. Brittberg M, Winalski CS. Evaluation of cartilage injuries and repair. *J bone joint surg am* 85: 58-69, 2003
6. Bullough P, Goodfellow J. The significance of the structure of articular cartilage. *J bone joint surg br* 50: 852, 1968
7. Cameron JC, Saha S. Meniscal allograft transplantation for unicompartmental arthritis of the knee. *Clin orthop* 164-71, 1997
8. Claessens AA, Schouten JS, Van Den Ouweland FA, et al: do clinical findings associate with radiographic osteoarthritis of the knee? *Ann rheum dis* 49: 771-774, 1990
9. Fairbank TJ: knee joint changes after meniscectomy. *J bone joint surg* 30b: 664-670, 1948
10. Gardner E, O'rahilly R. The early development of the knee joint in staged human embryos. *J anat* 102:289-99, 1968
11. Hede A, Larsen E, Sandberg H. Partial versus total meniscectomy: a prospective randomized study with long term follow-up. *J bone joint surg br* 74: 118-121, 1992
12. Hede A, Svalastoga E, Reimann I: articular cartilage changes following meniscal lesions: repair and meniscectomy studied in the rabbit knee. *Acta orthop Scand* 62: 319-322, 1991
13. Hoser C, Fink C, Brown C, Reichkender M, et al. Long term of arthroscopic partial alteral meniscectomy in knees without associated damage. *J bone joint surg br* 83: 513-516, 2001
14. Hsieh H-H, Walker PS: stabilizing mechanisms of the loaded and unloaded knee joint. *J bone joint surg* 58a: 87-93, 1976
15. Hulet CH, Locker BG Schiltz D. Arthroscopic medial meniscectomy on stable knees: a 12 year follow-up. *J bone joint surg br* 83:29-32, 2001
16. Ibarra C, Koski J, Warren R: tissue engineering meniscus: cells and matrix. *Orthop cl of north america* 31: 560- 570, 2000
17. Jaureguito JW, Elliot JS, Lietner T, et al: the effects of arthroscopic partial lateral meniscectomy in an otherwise normal knee: a retrospective review of functional, clinical, and radiographic results. *Arthroscopy* 11: 29-36, 1995
18. Jhonson M, Lucas G, Dusek J, and Henning CH: isolated arthroscopic meniscal repair: a long term outcome study (more than 10 years). *Am j of sport med* 27: 44-50, 1999
19. King D: the healing of semilunar cartilages. *J bone joint surg* 18: 333-342, 1936
20. Kurosawa H, Fukubayashit, Nakajima H: load-bearing mode of the knee joint: physical behavior of the knee joint with or without menisci. *Clin orthop* 149: 283-290, 1980
21. Larson RL: the knee: the physiological joint (editorial). *J bone joint surg am* 65 : 143-4, 1983
22. Mac Conail MA: the movement of bones and joints. 3. The synovial fluid and its assistans. *J bone joint surg* 32b: 244-252, 1950
23. Macnicol MF, Thomas NP. The knee after meniscectomy. *J bone joint surg br* 82: 157-159, 2000

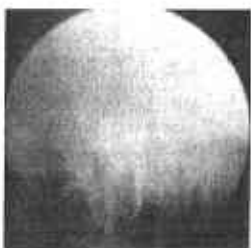24. Maletius W, Messner K: chondral damage and age depress the long-term prognosis after partial meniscectomy: a 12 to 15 year follow up study. *Knee surg sports traumatol arthrosc* 3: 211-214, 1996
25. Marti RK, Verhagen RA, Kerkhoffs GM. Proximal tibial varus osteotomy: indications, technique, and five to twenty-one year results. *J bone joint surg am.* 83: 164-170, 2001
26. Newman AP, Daniels AU, Burks RT. Principles and decision making in meniscal surgery. *Arthroscopy* 9: 33-51, 1993
27. Odgaard A, Pedersen CM, Bentzen SM, et al. Density changes at the proximal tibia after medial meniscectomy. *J orthop res* 7: 744-753, 1989
28. O'Meara PM: the basic science of meniscus repair. *Ortop rev* 22: 681-686, 1993
29. Radin EL, De Lammote F, Maquet P. Role of the menisci in the distribution of stress in the knee. *Clin orthop.* 185: 290-294, 1984
30. Rath E, Richmond JC: the menisci: basic science and advances in treatment. *Br j sports med* 34:252-257, 2000
31. Sprenger TR, Doerzbacher JF. Tibial osteotomy for the treatment of varus gonarthrosis: survival and failure analysis to twenty-two years. *J bone joint surg am.* 85: 469-474, 2003
32. Tapper EM, Hoover NW: late results after meniscectomy. *J bone joint surg am* 51: 517-526, 1969
33. Voloshin AS, Wosk J: shock absorption of menisectomized and painful knees: a comparative in vivo study. *J biomech eng* 5: 157-161, 1983
34. Woo Sly, et al. Anatomy, biology and biomechanics of tendon, ligament and meniscus. In : Simons R, ed. *Orthopedic basic science.* American academy of orthopedic surgeons. 45-88, 1994

ANEXO 2
CLASIFICACION DE OUTERBRIDGE DE LESIONES CONDRALES:

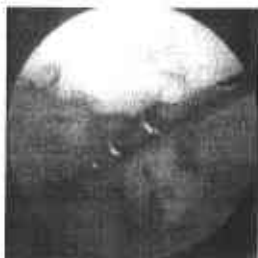I.- REBLANDECIMIENTO



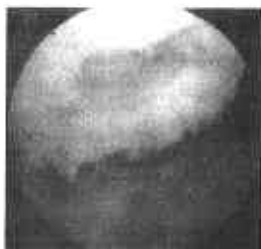II.- FISURA DE LA SUPERFICIE DE MENOS DE MEDIA PULGADA



III FISURA DE LA SUPERFICIE DE MAS DE MEDIA PULGADA



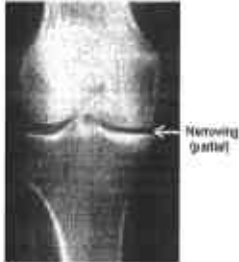IV ULCERACION CON PERDIDA TOTAL DEL CARTILAGO



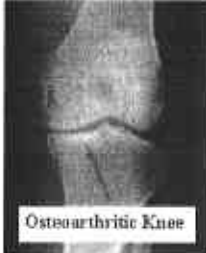ANEXO 3

CLASIFICACIÓN RADIOGRAFICA DE ARTROSIS:

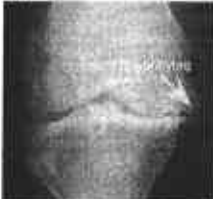I.- DISMINUCION DE ESPACIO ARTICULAR



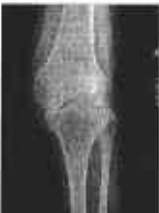II.- DISMINUCION DE ESPACIO ARTICULAR Y ESCLEROSIS



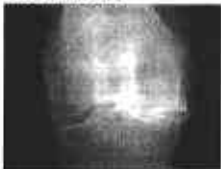
III.- DISMINUCION DE ESPACIO ARTICULAR, ESCLEROSIS Y OSTEOFITOS



IV.- DISMINUCION DE ESPACIO ARTICULAR, ESCLEROSIS, OSTEOFITOS Y DEFORMIDAD



V.- DISMINUCION DE ESPACIO ARTICULAR, ESCLEROSIS, OSTEOFITOS, DEFORMIDAD Y GEODAS



ANEXO 4

ESCALA VISUAL ANALOGA DEL DOLOR DE HUSKISSON

0-9

10-19

20-29

30-39

40-49

50-59

60-69

70-79

80-89

90-99

100