



UNIVERSIDAD NACIONAL AUTONOMA DE MEXICO  
FACULTAD DE MEDICINA  
DIVISION DE ESTUDIOS DE POSGRADO E INVESTIGACION

11212



CIUDAD DE MEXICO

SECRETARIA DE SALUD DEL DISTRITO FEDERAL  
DIRECCION DE EDUCACION E INVESTIGACION  
SUBDIRECCION DE ENSEÑANZA  
UNIDAD DEPARTAMENTAL DE ENSEÑANZA DE POSGRADO  
CENTRO DERMATOLOGICO "DR. LADISLAO DE LA PASCUA"

CURSO UNIVERSITARIO DE ESPECIALIZACION EN  
DERMATOLOGIA

DETERMINACIÓN DEL NIVEL DE CERTEZA EN EL  
DIAGNÓSTICO DERMATOSCÓPICO DE RESIDENTES,  
DERMATÓLOGOS Y DERMATOONCÓLOGOS EN  
INSTITUCIONES FORMADORAS DE RECURSOS HUMANOS EN  
DERMATOLOGÍA EN MÉXICO DISTRITO FEDERAL

TRABAJO DE INVESTIGACION  
TRANSVERSAL DESCRIPTIVO

PRESENTADO POR: DRA. JESSE SNOWFLAKE SCHWARTZBERG  
PARA OBTENER EL DIPLOMA DE ESPECIALISTA EN DERMATOLOGIA



DIRECTORA: DRA. OBDULIA RODRÍGUEZ R.

DIRECTOR DE TESIS: DRA. SONIA TORRES GONZÁLEZ

MEXICO

0351638



2005



Universidad Nacional  
Autónoma de México

Dirección General de Bibliotecas de la UNAM

**Biblioteca Central**



**UNAM – Dirección General de Bibliotecas**  
**Tesis Digitales**  
**Restricciones de uso**

**DERECHOS RESERVADOS ©**  
**PROHIBIDA SU REPRODUCCIÓN TOTAL O PARCIAL**

Todo el material contenido en esta tesis esta protegido por la Ley Federal del Derecho de Autor (LFDA) de los Estados Unidos Mexicanos (México).

El uso de imágenes, fragmentos de videos, y demás material que sea objeto de protección de los derechos de autor, será exclusivamente para fines educativos e informativos y deberá citar la fuente donde la obtuvo mencionando el autor o autores. Cualquier uso distinto como el lucro, reproducción, edición o modificación, será perseguido y sancionado por el respectivo titular de los Derechos de Autor.


**Determinación del nivel de certeza en el diagnóstico dermatoscópico  
de residentes, Dermatólogos y Dermatooncólogos en instituciones  
formadoras de recursos humanos en Dermatología en México  
Distrito Federal**

**Dra. Jesse Snowflake Schwartzberg**

**Vo. Bo.**



**Dra. Obdulia Rodríguez R.  
Profesora Titular del Curso de Especialización  
en Dermatología**



**Vo. Bo.**

**Dr. Roberto Sánchez Ramírez  
Director de Enseñanza e Investigación**

Autorizo a la Dirección General de Bibliotecas de la  
UNAM a difundir en formato electrónico e impreso el  
contenido de mi trabajo recepcional.

NOMBRE: Jesse Snowflake  
Schwartzberg

FECHA: 27-Sep-05


FIRMA: [Handwritten Signature]

Vo. Bo.



**Dra. Sonia Torres González**  
**Médico Adscrito al servicio de Dermatooncología CDP**

Vo. Bo.



**Dr. Virgilio Santamaría G.**  
**Jefe de Investigación**

Vo. Bo.



**Dr. Fermín Jurado Santa Cruz**  
**Jefe de Enseñanza y Profesor Adjunto**

## INDICE

Antecedentes .....	3
Algoritmo de las lesiones melanocíticas .....	5
<b>Lesiones no melanocíticas</b>	
Queratosis seborreicas .....	11
Carcinoma basocelular .....	12
Lesiones vasculares .....	14
<b>Lesiones melanocíticas</b>	
Nevos melanocíticos.....	15
Melanoma.....	17
ANÁLISIS DE PATRONES Pehamberger .....	17
Generalidades .....	17
<b>Regiones especiales</b>	
Patrones acrales y cara .....	18
Regla ABCD .....	21
Método de menzies .....	23
Criterios de melanoma según la lista de 7 puntos de argenziano ....	25
Otros usos: Melanoniquia longitudinal .....	27
<b>Planteamiento del problema</b>	
Objetivo general .....	32
Objetivos específicos .....	33
Hipótesis.....	33
Sujetos, material y métodos .....	33
Diseño .....	34
Análisis estadístico .....	34
Definición de variables .....	34
Recursos .....	37
Descripción general del estudio .....	37
Resultados .....	38

Conclusiones y comentarios .....	44
Bibliografía .....	46
Anexos .....	48

## **ANTECEDENTES**

En las últimas dos décadas, se ha reportado una incidencia cada vez mayor de cáncer de piel. <sup>1</sup> Estos tumores tradicionalmente se han diagnosticado por medio de la clínica y por biopsia con estudio histopatológico confirmatorio. La clínica, desafortunadamente, no siempre es suficiente y esto es particularmente cierto cuando se trata de un tumor maligno como lo es el melanoma, que por su polimorfismo se ha llegado a confundir clínicamente con una gran variedad de tumores. La regla clínica ABCD del melanoma ha ayudado en mucho a diagnosticarlo, pero su sensibilidad solo es del 65-80% por lo que no se llegan a diagnosticar todos los casos, ya que cuando se encuentran en estadios iniciales en especial con menos de 5mm no aparecen los signos que el clínico esperaría <sup>2</sup> Esto, por supuesto, atrasa el diagnóstico de un tumor con un pronóstico que depende mucho de la prontitud con la cual lo diagnosticamos.

En un estudio de 354 melanomas diagnosticados por histopatología se encontró que 128 (36%) no fueron diagnosticados clínicamente por el Dermatólogo tratante como tal, ya que se enviaron con diagnósticos distintos. Del total de 354 melanomas incluidos, 183 correspondían a melanomas in situ de los cuales 74 (40%) (no fueron identificados clínicamente) y 54(32%) que involucraban al menos la epidermis y dermis, no fueron identificados clínicamente. <sup>3</sup>

Por otro lado, muchos nevos aún se extirpan innecesariamente por falta de un diagnóstico clínico preciso. También, otros tumores malignos como el carcinoma basocelular llegan a tener una morfología variable lo que puede retrasar el diagnóstico o confundirse con otro tumor pigmentado llevándonos a modalidades terapéuticas inadecuadas. Incluso, hasta los tumores más benignos como es una queratosis seborreica pueden parecerse a otro tipo de lesión y prestarse a confusiones.

La introducción de la dermatoscopia a la práctica clínica de la dermatología ha presentado una dimensión morfológica nueva y fascinante ante las lesiones pigmentadas de la piel. Es una técnica simple, práctica, no invasiva y

económicamente accesible, que permite la visualización de patrones y signos morfológicos de una lesión que no son visibles al ojo desnudo. La dermatoscopia permite una asociación de las estructuras macroscópicas con las microscópicas. Es esta observación "submicroscópica" de las lesiones pigmentadas de la piel que no sustituye, sino enriquece al diagnóstico clínico al darnos nuevos criterios morfológicos para diferenciar las lesiones melanocíticas de las que no lo son y en particular para diagnosticar el melanoma.<sup>4</sup>

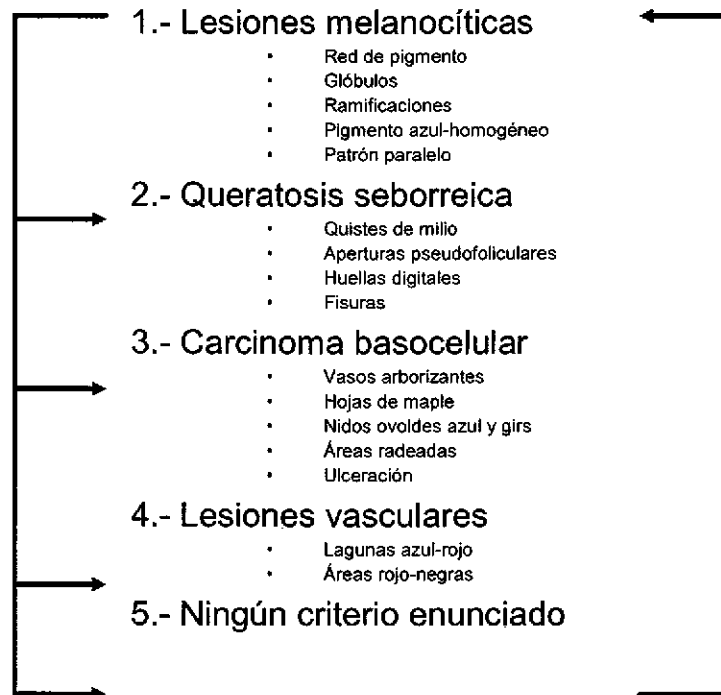
La dermatoscopia involucra la aplicación de un aceite, alcohol o agua para permitir translucidez y la inspección de la lesión con el instrumento que incluso en algunos casos tiene adaptadores para cámaras que permite la toma de fotografías que podrán servir para observación más a detalle o incluso para vigilancia y control de las lesiones. Depende del equipo y sus características el poder magnificar la lesión al 6X, 40X y hasta 100X.<sup>5,6</sup> El dermatoscopio más frecuentemente usado magnifica al 10X que es suficiente para uso rutinario. También existen dermatoscopios nuevos que cuentan con luz polarizada y que no requieren la aplicación de aceite sobre la piel.<sup>1</sup>

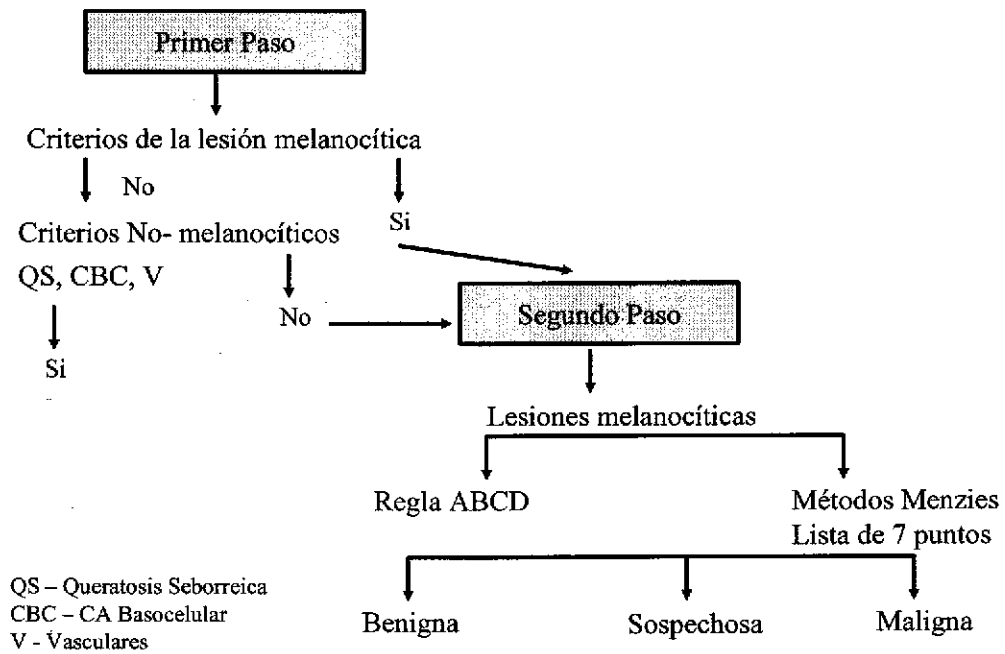


## ALGORITMO DE LAS LESIONES MELANOCITICAS

La esencia del algoritmo actual de lesiones pigmentadas con dermatoscopia incluye un primer paso en el cual se decide si la lesión es melanocítica o no y posteriormente, un segundo paso para determinar el potencial maligno de las lesiones melanocíticas, es decir, diferenciar al melanoma de cualquier otra lesión melanocítica. Nachbar et al demostró que usando este algoritmo de forma adecuada, el diagnóstico correcto de lesiones melanocíticas pigmentadas podían incrementarse más del 30%.<sup>(6)</sup>


**PRIMER PASO:** Diferenciar las lesiones melanocíticas de las no melanocíticas






Regresando al primer paso, se debe decidir primero si una lesión es melanocítica o no. Para esto hay que ver si tiene los criterios de lesiones melanocíticas como son:

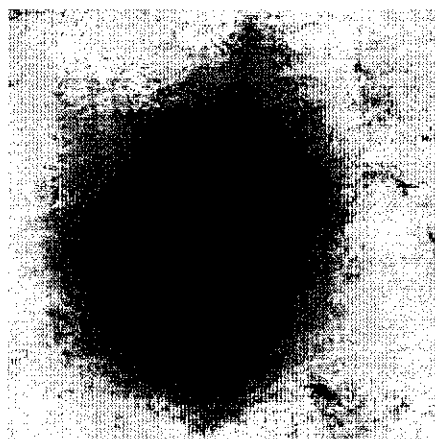
- -Red de pigmento
- -Patrón globular
- -Pigmento azul- homogéneo
- -Patrón paralelo (palmas y plantas)
- -Estrías o ramificaciones




Red de pigmento



Patrón globular





Patrón homogéneo



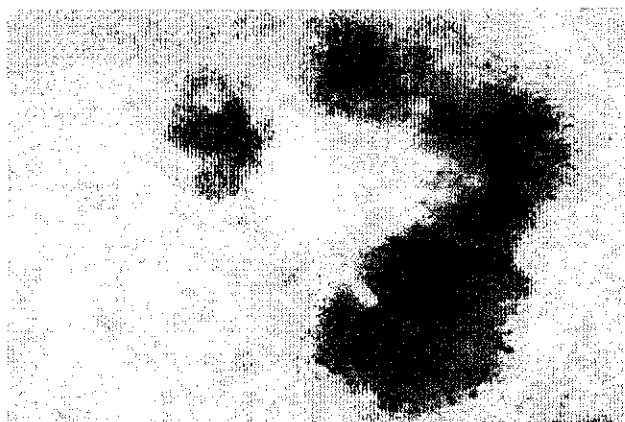### Estrías o ramificaciones

Algunas estructuras adicionales que pueden encontrarse en las lesiones melanocíticas incluyen:

- Puntos
- Áreas de regresión
- Velo azul-blanco
- Hipopigmentación



### Puntos y glóbulos



Regresión



Velo azul-blanco



Hipopigmetación (periferia)


Si encontramos alguno de estos criterios, podemos decir que la lesión es melanocítica y en este caso decidir si la lesión es un nevo o un melanoma. Si no encontramos estos criterios, sabemos que la lesión corresponde a las no melanocíticas y por lo tanto cabe dentro de una serie de posibilidades diagnósticas como son:

- -Queratosis seborreicas
- -Carcinoma basocelular
- -Lesiones vasculares
- -Otros (dermatofibroma) <sup>6</sup>


Los criterios para confirmar el diagnóstico de las entidades no melanocíticas previamente mencionadas son los siguientes:

## QUERATOSIS SEBORREICAS


1. Pseudoquistes: Estructuras circulares amarillas o blancas no comunicados con la superficie cutánea.
2. Múltiples pseudoaperturas foliculares: Estructuras circulares amarillo-marrón claro, oscuras o negro comunicados con la superficie cutánea.
3. Estructuras tipo impresión digital: Estructura color marrón que se encuentra por lo general en la periferia de la lesión
4. Fisuras o crestas: Variantes de las pseudoaperturas foliculares
5. Borde apolillado: Borde cóncavo frecuente en queratosis seborreicas
6. Signo de la jalea: Con aspecto de jalea desparramada más frecuente en queratosis seborreicas planas
7. Patrón vascular: vasos en orquilla <sup>7,8</sup>



Queratosis seborreica con pseudoquistes y pseudoaperturas foliculares




Queratosis seborreica plana con el signo de la huella digital



Queratosis seborreica con fisuras  
(cerebriforme)



Queratosis seborreica con el signo del  
borde apolillado



Queratosis seborreica


## CARCINOMA BASOCELULAR

1. Ausencia de red
2. Patrón vascular: Vasos grandes con ramificaciones o vasos finos truncados, presentes en hasta el 50% de lesiones
3. Estructuras en forma de hoja: Áreas de color azul-gris o marrón oscuro en forma de hoja. Generalmente se encuentran en la periferia. Tienen alta especificidad



4. Glóbulos de color azul-gris: Son grandes o pequeños y múltiples, se encuentran en el 55% de las lesiones por lo que son el signo más frecuente.
5. Áreas radiadas: proyecciones bien circunscritas, color azul-gris o marrón. Se encuentran en el 10% de los casos.
6. Ulceraciones: se encuentran en el 27% de las lesiones.<sup>6</sup>

Para el diagnóstico del carcinoma basocelular se requiere siempre el primer criterio más alguno de los otros 5.




Carcinoma basocelular con glóbulos azules



Carcinoma basocelular con vasos arborizantes, glóbulos y ulceraciones




Carcinoma basocelular en hojas de maple




Carcinoma basocelular con el signo de áreas radiadas o rueda de carro



Carcinoma basocelular: Hojas de maple y glóbulos azules en la periferia, ulceración central




Carcinoma basocelular: Telangiectasias arborizantes y múltiples glóbulos azules



Carcinoma basocelular: áreas radiadas

## LESIONES VASCULARES

1. Lagunas de color azul-rojo: Son numerosas estructuras redondas u ovales rojas o rojo azulado
2. Áreas rojo- negras <sup>6</sup>



Hemangioma: lagunas color azul-rojo



Angioqueratoma: áreas rojo-negras

## **LESIONES MELANOCITICAS**


Si no encontramos estos criterios de lesiones no melanocíticas de acuerdo al algoritmo, debe considerarse a la lesión como melanocítica, entonces tenemos que dar el segundo paso que es diferenciar si la lesión es benigna o maligna, es decir, entre un nevo o un melanoma.

A continuación se mencionan los criterios de los nevos y después los de melanoma aunque a pesar de que encontremos los criterios de un nevo, siempre hay que descartar los criterios del melanoma.


### **NEVOS (Patrones en orden de frecuencia)**

1. Reticular
2. Reticular-homogéneo
3. Globular homogéneo
4. Reticular-globular
5. Homogéneo
6. Globular
7. No clasificable

También existen estructuras locales dentro de estos nevos como son hipopigmentación e hiperpigmentación los cuales pueden ser normales, es importante observar en donde se encuentran estas lesiones, si es en la periferia o es en el centro. Siempre es más sospechosa una lesión cuando tiene hipopigmentación o hiperpigmentación en la periferia de forma asimétrica.




Nevo melanocítico: patrón reticular



Nevo melanocítico: patrón reticular-homogéneo



Nevo melanocítico: patrón de hiperpigmentación multifocal



Nevo melanocítico: patrón reticular-globular

En palmas y plantas se encuentran otros criterios pero estos aunque también pueden ser nevos, se revisarán dentro del tema de patrones acrales ya que se

ven de forma distinta en esta zona que en el resto del cuerpo. También las lesiones melanocíticas de cara se revisarán aparte

El nevo displásico es un tema controvertido. Algunos autores mencionan al nevo de Clark o displásico como sinónimo de un nevo melanocítico. Otros, solamente lo consideran en pacientes con numerosos nevos, de 50 a 100 de los mismos. También existen autores que catalogan al nevo displásico como una lesión sospechosa, la cual es un nevo con algunos criterios de melanoma, sin embargo no reúne las suficientes características para diagnosticar un melanoma.<sup>9</sup>

## MELANOMA

Existen numerosos métodos para la evaluación dermatoscópica del melanoma, dentro de los que se encuentran: El análisis de patrones, Regla ABCD (Asimetría, Bordes, Color, Diámetro), el método de Menezies y la lista de 7 puntos. Todos estos son válidos y sirven para el diagnóstico del melanoma.

### ANÁLISIS DE PATRONES (Pehamberger et al 1987)

En este método se buscan todos los patrones dentro de una lesión melanocítica para correlacionarlos con la lesión en la cual más frecuentemente se encuentren estos patrones ya sea melanoma o lesión melanocítica benigna. El defecto que tiene este método es que no tiene una escala para calificar y dar un diagnóstico sino solo analiza los patrones. Los patrones que se pueden encontrar son los siguientes:

- Patrón Global: reticular (nevo de Clark), globular (nevo de Clark), en empedrado (nevo dérmico), homogéneo (nevo azul), paralelo (nevos palmoplantares), en estrella (nevo de Spitz), multicomponente (melanoma), no específico (melanoma)

- Red de pigmento: típico cuando es café claro u oscuro distribuido de forma regular menos acentuada hacia la periferia o atípico cuando es café, negro o gris distribuido de forma irregular con áreas más gruesas.
- -Estrías: son regulares cuando están en toda la periferia de la lesión y no varían de forma o tamaño como en un nevo de Spitz o irregulares cuando se encuentran únicamente en ciertas partes de la periferia de la lesión y son de diferente tamaño o forma entre si como en el melanoma
- Puntos o glóbulos: regulares o irregulares (melanoma)
- Velo azul blanquecino: pigmentación azul grisácea o blanquecina en el melanoma
- Estructuras de regresión: Áreas blanquecinas que parecen una cicatriz en el melanoma
- Hipopigmentación que puede ser focal, multifocal o difuso en nevos de Clark
- Criterios adicionales:
  - -Manchas: localizadas (nevo de Clark) o difusas que pueden ser regulares (nevo de Clark) o irregulares (melanoma)
  - -Patrón vascular: en coma (nevo dérmico), en orquilla (melanoma), en puntos (melanoma), lineales (melanoma), vasos dentro de estructuras de regresión (melanoma)
- Estructuras relacionados con topografía

**-Cara:** Estructuras anular-granular, pseudored gris, estructuras romboidales, folículos pigmentados de forma asimétrica (todos estos se asocian con melanoma)

10


**-Palmas y plantas:** Aunque en la descripción original del Análisis de patrones de Pehamberger se mencionaban pocos patrones acrales, a continuación se describirán los originales así como los nuevos patrones descritos en el 2004.

1. Patrón paralelo: Es el patrón más común en lesiones benignas y la pigmentación sigue el trayecto de los surcos y no debe tapar los acrosiringios que

se encuentran en las crestas . En algunos casos puede acompañarse de puntos o glóbulos en las crestas.


2. Patrón celosía: Es frecuente en lesiones benignas. En este patrón la pigmentación se encuentra en los surcos de forma paralela, los cuales se observan atravesados por bandas lineales de pigmento de forma perpendicular .En ocasiones desaparecen las líneas paralelas. Puede acompañarse de algunos puntos o glóbulos.
3. Patrón fibrilar o filamentoso: Es frecuente en lesiones benignas. Se trata de finas estriaciones o líneas paralelas que cruzan o atraviesan las demarcaciones normales de la piel de una forma perpendicular u oblicua.
4. Patrón atípico: Se define como un patrón que no se puede clasificar dentro de las previamente descritas, no tiene características evidentes de malignidad y no tiene patrones claramente definidos alrededor de la lesión. Este patrón no se ha podido determinar si corresponde a lesiones benignas o malignas, no tiene ni las características típicas de una ni de otra por lo que los casos se deben vigilar más estrechamente.
5. Patrón homogéneo: predomina un patrón homogéneo aunque también se puede acompañar de un patrón paralelo o con glóbulos.
6. Patrón globular: Predominan glóbulos aunque se puede acompañar de otras estructuras como patrón paralelo u homogéneo
7. Patrón acral-reticular: En enrejado
8. Patrón "crestas paralelas": Se asocia a malignidad, la pigmentación se encuentra en las crestas. Esta pigmentación tiende a tapar los acrosiringios. Es muy importante diferenciarlo del patrón paralelo que es exactamente el inverso. En lesiones malignas encontramos un patrón paralelo con la pigmentación en las crestas (al revés del patrón benigno) con manchas pigmentadas de varios colores o tonos de café. Otros patrones de malignidad son la presencia de patrones irregulares con bordes abruptos, pigmentación difusa, puntilleo o glóbulos irregulares periféricos, múltiples colores, estriaciones atípicas, velo azul-blanquecino, estructuras de regresión, estriaciones radiales y pseudópodos.

ESQUEMA: Patrones acrales <sup>11</sup>




- A) Patrón paralelo
- B-D) variantes del patrón paralelo
- E,F) Patrón "celosía"
- G) Patrón fibrilar
- H) Patrón atípico
- I) Patrón homogéneo
- J) Patrón globular
- K) Patrón acral-reticular o en enrejado
- L) Patrón crestas paralelas






Nevo melanocítico acral: patrón fibrilar



Nevo melanocítico acral: patrón celosía



Nevo plantar: Patrón paralelo

## REGLA ABCD

### A= Asimetría

Para valorar la asimetría de una lesión melanocítica se debe de dividir en dos ejes de 90 grados (es decir en cuatro) buscando encontrar la calificación más baja de asimetría posible. Si los dos ejes son asimétricos con respecto al color, forma y/o estructuras dermatoscópicas la calificación será de 2. Si solo hay asimetría en un eje la calificación es de 1 y si no hay asimetría en ambos ejes la calificación es de 0.

Calificación de 0-2

### **B= Bordes**

La lesión se divide en octavos y se valora el patrón de pigmentación en cada uno de los 8 segmentos. Si hay un patrón en el cual el pigmento se termina en forma abrupta en la periferia se asigna la calificación de 1. Si el pigmento se termina en la periferia de forma gradual y no abrupta se da una calificación de 0; por lo tanto la calificación más alta es de 8 y la más baja es de 0.

Calificación de 0-8

### **C= Color**

Se buscan 6 colores en una lesión pigmentada: blanco, rojo, café claro, café oscuro, azul grisáceo y negro. Para cada color que se encuentra se adiciona un punto. Es importante considerar que solo cuenta el blanco cuando este sea más blanco que el color normal de la piel circundante a la lesión. La calificación máxima es de 6 y la mínima de 0.

Calificación de 1-6

### **D= Estructuras Dermatoscópicas**

Se deben buscar 5 estructuras: red de pigmento, áreas sin estructuras u homogéneas (debe ocupar más del 10% de la lesión), estrías ramificadas (por lo menos más de dos), puntilleo (por lo menos más de dos) y glóbulos (con uno es suficiente)

Calificación de 1-5

La TDS (total dermoscopy score) o calificación dermatoscópica total se calcula con la siguiente fórmula:  $(\text{Calificación A} \times 1.3) + (\text{Calificación B} \times 0.1) + (\text{Calificación C} \times 0.5) + (\text{Calificación D} \times 0.5)$ .

La interpretación de la suma es la siguiente:

<4.75= Lesión melanocítica benigna

4.8-5.45= Lesión sospechosa, se recomienda vigilancia

>5.45= Lesión altamente sugestiva de melanoma

Los falsos positivos se encuentran más frecuentemente en los nevos de Spitz, nevos de Clark con patrón globular y nevos melanocíticos congénitos.

## **MÉTODO DE MENZIES**

En este método para el diagnóstico del melanoma, se buscan criterios negativos y positivos. Los dos criterios negativos se llaman así porque nunca deben encontrarse, es decir que las dos deben estar ausentes siempre cuando se trata de melanoma e incluyen las siguientes:

1. Simetría en el patrón de la lesión: Se refiere a la simetría en todos los ejes de la lesión, no se refiere a la simetría de la forma de la lesión solo a los patrones dentro de la misma.
2. Presencia de un solo color: Los colores que se toman en cuenta son negro, gris, azul, café oscuro, café claro y rojo. El blanco no se considera en este criterio.

Los criterios positivos son 9 y debemos de encontrar al menos uno e incluyen los siguientes:

1. Velo azul-blanquecino: área irregular sin estructuras de pigmentación azul confluyente con un blanco en vidrio esmerilado por encima. No puede ocupar toda la lesión y no se puede asociar a lagunas rojo-azules.
2. Puntilleo café múltiple: áreas focales con numerosos puntos cafés mas no glóbulos
3. Pseudópodos: Proyecciones bulbosas en la periferia de la lesión que se conectan directamente al cuerpo del tumor o a la red de pigmento. Para contar este criterio no pueden estar en toda la periferia de la lesión sino deben estar en forma asimétrica.
4. Estriaciones radiales o digitiformes: Extensiones similares a un dedo en la periferia de la lesión que no se distribuyen de forma simétrica en la periferia de la lesión.

5. Despigmentación parecidas a una cicatriz: áreas irregulares blancas parecidas a una cicatriz sin contar las zonas de hipopigmentación.
6. Puntilleo ó glóbulos negros: Se encuentran en la periferia de la lesión
7. Múltiples (5-6) colores: Se toma en cuenta al café claro, café oscuro, negro, gris, azul y rojo. El blanco no se toma en cuenta.
8. Puntilleo múltiple color azul-grisáceo
9. Red de pigmento más ancho: se trata se un red de pigmento compuesto de focos reticulares más anchas.

## CRITERIOS DE MELANOMA SEGÚN LA LISTA DE 7 PUNTOS DE ARGENZIANO


1. Reticulado irregular (2 puntos): Red de pigmento color gris, café o negro con áreas gruesas irregulares asimétricas.
2. Velo azul-blanquecino (2 puntos): Pigmentación color gris-azul o blanco-azul irregular, confluyente y difuso
3. Patrón vascular atípico (2 puntos): vasos sanguíneos lineales, en puntillero o en orquilla que no se entremezclan con la estructura de regresión.
4. Estructuras de regresión (1 punto): Áreas blancas parecidas a una cicatriz asociado en ocasiones con áreas azules y manchas en sal y pimienta
5. Estrellado o estrías irregulares (1 punto): Estructuras lineales irregulares en la periferia de la lesión que pueden confluir y que no se combinan claramente con la red de pigmento del resto de la lesión.
6. Puntos o glóbulos irregulares (1 punto): Estructuras ovales y redondas color café, negro o gris de forma variable, distribuidos dentro de la lesión
7. Pigmentación irregular (1 punto): Áreas de pigmentación con forma o distribución irregular. <sup>12</sup>




Melanoma: Puntillero irregular y velo azul-blanquecino




Melanoma: patrón vascular atípico en puntillero




Melanoma: Estrellado irregular y velo azul- blanquecino




Melanoma: Estrellado irregular, regresión, glóbulos irregulares



Melanoma: Patrón vascular atípicos, velo azul-blanquecino, puntilleo y glóbulos irregulares



Melanoma: Estrellado, pigmentación y reticulado irregular



Melanoma: Red de pigmento irregular, velo azul-blanco, puntilleo irregular.

Se asigna la calificación de la siguiente manera: cuando la suma es de 3 puntos, se hace el diagnóstico de melanoma y cuando es menor a 3 puntos se considera benigna, sin embargo, una lesión de 2 puntos puede catalogarse como una lesión sospechosa la cual requiere vigilancia estrecha cada 3-6 meses y en otras ocasiones (a criterio del médico), extirpación. <sup>13, 14</sup>

Es importante tomar en cuenta que aun falta mucho por estudiar en el campo de la dermatoscopia y como en todo, no es técnica perfecta. Existen estudios realizados por dermatoscopistas expertos en los cuales se demuestra esto. En un estudio realizado por el Dr. Menzies se encontró que de 107 melanomas invasivos el 8% (9 lesiones) no tenían patrones típicos de melanoma a la dermatoscopia, sin embargo tenían red de pigmento lo que los situaba en el grupo melanocítico y además 7 de 9 tenían una historia clínica positiva para cambio de color, tamaño o forma lo que nos lleva a dos conclusiones, 1. la clínica es muy importante y nunca se debe sustituir y 2. es de gran importancia tomarla en cuenta junto con la dermatoscopia para lograr un diagnóstico mas acertado. <sup>15</sup>

La dermatoscopia también es muy útil en otros sitios como es la uña y en este caso los patrones son diferentes a los que se han mencionado en piel por lo que se describirán a continuación los de la melanoniquia longitudinal

- A. Manchas de sangre: Se caracteriza por manchas o puntos bien circunscritos. El color de estas varía desde rojo, morado, azul, negro o cafés en las lesiones más antiguas.
- B. Fondo café: La banda de melanoniquia es de color café desde claro a oscuro con bordes laterales bien demarcados, la porción proximal corresponde a la lamina ungueal proximal adyacente a la cutícula y la porción distal corresponde al borde más distal de la lamina ungueal.
- C. Líneas regulares: Generalmente se asocian a un fondo café, encontrándose por encima de este. Se deben disponer de forma regular en cuanto a coloración, espacios entre sí y grosor, no deben tener interrupción en el paralelismo entre ellos.

- D. Líneas irregulares: Asociado generalmente a un fondo café oscuro o negro con variaciones en el color, grosor, los espacios entre las líneas no son iguales y no existe paralelismo de las mismas.
- E. Fondo grisáceo con líneas grises delgadas por encima: Es una melanoniquia con fondo grisáceo claro u oscuro con líneas paralelas por encima las cuales son regulares en grosor y espacios entre sí.
- F. Signo de micro-Hutchinson: Es la observación dermatoscópica de pigmentación periungueal que no puede observarse al ojo desnudo.
- G. Hendiduras microscópicas: Hendiduras blancas o grises con disposición lineal y longitudinal. (ver esquema)

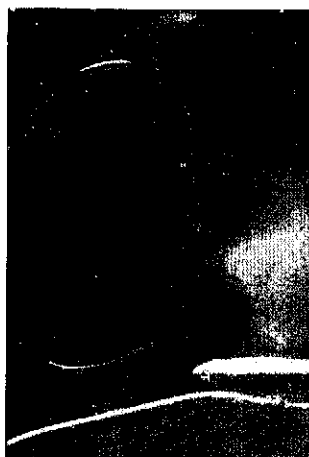Los patrones asociados a melanoma en el aparato ungueal son los siguientes: fondo café con líneas irregulares en coloración, grosor, espacios entre sí y paralelismo, así como signo de Micro-Hutchinson. Las manchas de sangre aunque por lo general se encuentran solo en hematomas ungueales, se han encontrado en casos de melanoma por lo que su presencia no puede descartarlo.

El fondo café con líneas regulares en color, grosor y espacios entre sí se asocian a nevos melanocíticos ungueales. El patrón de fondo grisáceo con líneas grises delgadas por encima se asocia a la pigmentación ungueal secundario a fármacos, léntigos y melanoniquia racial. En estos casos siempre hay que poner atención especial en las líneas grises para determinar si el grosor, el espacio entre ellos y el paralelismo es regular, en caso contrario se debe descartar melanoma <sup>16</sup>.

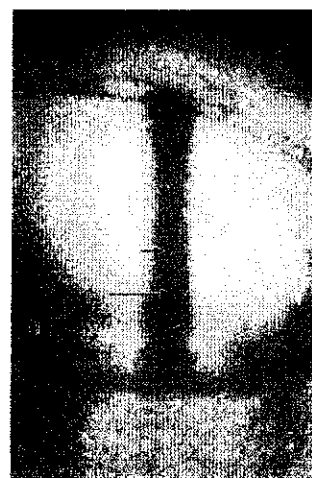




Hematoma ungueal:  
Manchas y puntos rojo-  
negras



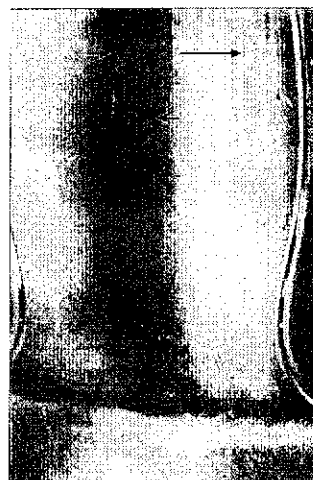Hematoma ungueal:  
Manchas y glóbulos azul-  
negras



Nevo melanocítico  
ungueal: Fondo café con  
líneas paralelas  
simétricas



Melanoma ungueal: Fondo café con  
líneas cafés de diferente color, grosor y  
espacio entre sí



Melanoniquia racial: Fondo gris con  
hendiduras

Se ha comunicado que la dermatoscopia aumenta la sensibilidad y especificidad del diagnóstico del melanoma hasta en un 35% comparado con el diagnóstico clínico.<sup>13,14,17</sup> En un estudio de metanálisis con 328 melanomas menores de 0.76mm de grosor en su mayoría y 1865 lesiones melanocíticas se encontró una sensibilidad de 0.75 al 0.96 y 0.79 al 0.98 respectivamente, en este estudio se demostró que la dermatoscopia tenía un poder de discriminación mayor que la clínica.<sup>18</sup>

En algunos estudios se menciona únicamente la utilidad del dermatoscopio para evitar biopsias innecesarias o para simplemente diferenciar entre lesiones sospechosas que requieren biopsia de las no sospechosas que no requieren biopsia. En un estudio de este tipo se señaló una sensibilidad y especificidad hasta del 89.7 y 92% respectivamente. Al determinar solamente si las lesiones deben o no ser biopsiadas por sus características clínicas y dermatoscópicas se comunica que se decidió extirpar el 100% de melanomas y carcinoma basocelulares, es decir ningún cáncer maligno quedo sin extirparse. Se determinó que el uso conjunto de la clínica y la dermatoscopia podía reducir la extirpación de lesiones benignas hasta en un 40%.<sup>1</sup>

En un meta-análisis reciente en donde se incluyeron 22 estudios con 9004 lesiones pigmentadas, los expertos en dermatoscopia lograron incrementar los porcentajes de diagnóstico en un 35% dando una sensibilidad diagnóstica del 89% y una especificidad del 79%.<sup>19</sup>

Hay que considerar la importancia de realizar el diagnóstico del melanoma en etapas tempranas que es cuando es más difícil el diagnóstico clínico, con la ayuda de la dermatoscopia se detectaron 115 casos de melanoma en estadios iniciales, 76 lesiones (66%) eran asintomaticos y cuya evolución no era sugestiva de melanoma. (se diagnosticaron exclusivamente por dermatoscopia).<sup>20</sup> En otro estudio se demostró que la dermatoscopia mejoraba el diagnóstico de lesiones pigmentadas al usar el método ABCD dermatoscópico realizado incluso por dermatólogos con poco entrenamiento o inexpertos.<sup>21</sup>

Por otro lado hay comunicaciones en donde se demuestra que con tan solo un curso de 9 horas de entrenamiento formal en dermatoscopia, mejoró la certeza

diagnóstica de dermatólogos en un 8.4%.<sup>22</sup> Esto habla del gran impacto que podría tener un entrenamiento más largo y más profundo.

En Italia se determinó que, de haber utilizado correctamente el dermatoscopio en el contexto de la exploración clínica estándar, se hubieran ahorrado 10,000 Euros por año.<sup>1</sup> Esto por supuesto también nos habla de las implicaciones de tipo económico que tiene el usar este instrumento.

Otros estudios ponen en duda los resultados de la dermatoscopia en especial cuando se pone en manos inexpertas, concluyendo que puede incluso empeorar la certeza diagnóstica.<sup>23</sup> En vista del interés creciente que hay en la dermatoscopia y que es indiscutible su impacto sobre el diagnóstico de lesiones pigmentadas se ha planteado la necesidad del adiestramiento de los Dermatólogos en este tema. Esto se hace evidente con el número creciente de publicaciones al respecto.

En México se encuentra dentro del plan de especializaciones médicas en Dermatología de la UNAM, indicando que los residentes de Dermatología deben llevar el tema dentro de su formación.<sup>24</sup> A pesar de esto, ante las escasas publicaciones de dermatoscopia en México no se sabe si en realidad el residente esta recibiendo la formación adecuada en este tema. Esto es preocupante porque es un instrumento que probablemente es poco usado por dermatólogos a quienes no les tocó esta época de formación, por que es evidente que si la incidencia del cáncer de piel va en aumento también debe de aumentar nuestro conocimiento del mismo y se debe utilizar las técnicas que puedan llevarnos al diagnóstico temprano del mismo.

## **PLANTEAMIENTO DEL PROBLEMA**

Siendo la dermatoscopia una herramienta que aumenta la sensibilidad y especificidad del diagnóstico de las lesiones pigmentadas más frecuentes de la piel y por tanto un instrumento de vital importancia para el pronóstico, es importante que los Dermatólogos lo sepan manejar adecuadamente. Desafortunadamente, aunque se encuentra dentro del Plan único de especializaciones médicas en Dermatología de la UNAM, se dan pocas clases, cursos y hay poca enseñanza al respecto. Esta falta en la formación podrá llevar a un bajo nivel de conocimiento en dermatoscopia lo que empeora el pronóstico de los pacientes con lesiones pigmentadas de la piel. En México no existen estudios sobre el nivel de dermatoscopia en Dermatólogos, Dermatooncólogos ni en residentes de dermatología.

Por lo anterior, surge la siguiente pregunta de investigación:

¿Cuál es el porcentaje de acertividad en el diagnóstico dermatoscópico de los dermatólogos, dermatooncólogos y residentes de Dermatología en las instituciones formadoras de recursos humanos en Dermatología en México DF?

## **JUSTIFICACIÓN**

Es importante hacer este estudio para conocer el nivel que ocupa la dermatoscopia en México ya que esto permitirá posteriormente implementar estrategias para mejorarlo, justificar más clases y cursos dentro del currículo de la especialidad y facilitar la adquisición de equipos en los Centros de Dermatología en México.

## **OBJETIVO GENERAL**

Conocer el porcentaje de acertividad en el diagnóstico dermatoscópico en Dermatólogos, Dermatooncólogos y residentes de Dermatología.

## OBJETIVOS ESPECÍFICOS

- Seleccionar las instituciones formadoras de recursos humanos en Dermatología de México DF
- Realizar un cuestionario sistematizado con fotografías dermatoscópicas.
- Aplicar el cuestionario en las instituciones seleccionadas a los dermatólogos, dermatooncólogos y residentes de dermatología
- Determinar la certeza de acuerdo al grado académico
- Relacionar la certeza con el antecedente de cursos previos de dermatoscopia y el uso del dermatoscopio en la práctica habitual.

## HIPÓTESIS

Dada la poca formación del dermatólogo en dermatoscopia, la acertividad diagnóstica de los sujetos estudiados será menor o igual al 50%.

## SUJETOS, MATERIAL Y MÉTODOS

El estudio se realizará en:

1. Centro Dermatológico "Ladislao de la Pascua". (Servicios de Salud Pública del Distrito Federal).
2. Hospital General "Manuel Gea González". Servicio de Dermatología. (Secretaria de Salud)
3. Centro Médico Nacional "Siglo XXI". Servicio de Dermatología. (IMSS)
4. Centro Médico Nacional "20 de Noviembre". Servicio de Dermatología. (ISSSTE)
5. Centro Médico Nacional "La Raza". Servicio de Dermatología. (IMSS)
6. Hospital General de México. Servicio de Dermatología (SS)

Se aplicará el cuestionario a todos los Dermatólogos, Dermatooncólogos y residentes de primero, segundo y tercer año de Dermatología que estén presentes el día del estudio y que acepten participar en él.

El estudio se realizará en el mes de mayo del año presente.

Se aplicará un cuestionario sistematizado compuesto por 10 items sobre el diagnóstico de imágenes dermatoscópicas típicas. Además se incluirán items sobre sexo, edad, grado académico, antecedente de cursos de dermatoscopia previos y uso habitual del dermatoscopio. Este cuestionario será aplicado por la misma persona en todas las instituciones.

## DISEÑO

Se trata de un estudio descriptivo, transversal.

## TAMAÑO DE LA MUESTRA

Se incluirán todos los Dermatólogos, Dermatooncólogos y residentes de Dermatología que acepten participar

## ANÁLISIS ESTADÍSTICO

Se utilizará la hoja de cálculo del programa SPSS versión 11

Se describirán las variables cuantitativas con medidas de tendencia central y dispersión

Se describirán las variables cualitativas con medidas de resumen y frecuencias

Se compararán las medias entre los distintos grupos académicos con ANOVA de un factor si tienen distribución normal y ANOVA de Kruskal Wallis si no tienen distribución normal

Se compararán las medias de acuerdo a los antecedentes con la prueba de t de Student si tienen distribución normal o la prueba de U de Mann Whithney si no tienen distribución normal.

## DEFINICIÓN DE VARIABLES

### VARIABLES UNIVERSALES

#### 1. Edad:

Definición conceptual: Tiempo transcurrido desde el nacimiento hasta el momento actual.

Definición operacional: Se tomará la edad de los sujetos en años cumplidos.

Tipo de variable: Cuantitativa.

Escala de medición: De razón, discontinua

Unidad de medición: 1,2,3... años.

## 2. Sexo

Definición conceptual: Condición orgánica que distingue el hombre de la mujer.

Definición operacional: Se tomará el sexo de acuerdo al fenotipo de los sujetos estudiados.

Tipo de variable: Cualitativa.

Escala de medición: Nominal, dicotómica.

Unidades de medición: Masculino, Femenino

## VARIABLES INDEPENDIENTES

### 1. Grado académico

Definición conceptual: Es el número de años cursados en Dermatología

Definición Operacional: Se tomará al residente de primer año como aquel que actualmente se encuentre cursando el primer año de la especialidad de Dermatología; se tomara al residente de segundo año como aquel que actualmente se encuentre cursando el segundo año de la especialidad de Dermatología; se tomara el residente de tercer año como aquel que actualmente esta cursando el tercer año de la especialidad de Dermatología; se tomará al Dermatólogo como aquel que ya curso los tres años de Dermatología; se tomara al Dermatooncólogo como aquel que además de cursar los tres años de Dermatología, también haya cursado un año de especialización en Dermatooncología.

Tipo de variable: Cualitativa

Escala de medición: Nominal Categórica

Unidad de medición: Residente de Dermatología de primer año, residente de Dermatología de segundo año, residente de Dermatología de tercer año, Dermatólogo y Dermatooncólogo.

## 2. Cursos previos

Definición conceptual: Es el antecedente de haber tomado previamente algún curso de dermatoscopia

Definición operacional: Se tomará curso de dermatoscopia a cualquier curso o diplomado de 3 o más días de duración.

Tipo de variable: Cualitativo

Escala de medición: Nominal dicotómica

Unidad de medición: Sí o No

## 3. Uso habitual del dermatoscopio

Definición conceptual: Es el uso frecuente del dermatoscopio

Definición operacional: Se tomará como uso habitual del dermatoscopio cuando se utilice el mismo al menos tres veces por semana.

Tipo de variable: Cualitativa

Escala de medición: Nominal Dicotómica

Unidad de medición: Sí o No

## VARIABLES DEPENDIENTES O DE RESULTADO

### 1. Acertividad en el diagnóstico

Definición conceptual: Es la respuesta acertada

Definición operacional: Se tomara como respuesta correcta a la que sea compatible con la imagen ya comprobada por histopatología.

Tipo de variable: Cualitativa

Escala de medición: Nominal Dicotómica

Unidad de medición: Correcta o incorrecta

### 2. Numero de aciertos

Definición conceptual: Es el número respuestas correctas totales

Definición operacional: Se tomará como numero de aciertos a la suma total de las respuestas contestadas correctamente



Tipo de variable: Cuantitativa

Escala de medición: Numérica

Unidad de medición: 0-10

## RECURSOS

Humanos: Investigadores del estudio

Materiales: Imágenes dermatoscópicas y cuestionario

## CONSIDERACIONES ÉTICAS

El estudio será aprobado por el comité de ética del Centro Dermatológico "Ladislao de la Pascua" y por los responsables de los servicios de Dermatología donde se realizará el estudio. Los resultados serán anónimos y solo participarán los médicos que den su consentimiento verbal para la realización del mismo.

## DESCRIPCIÓN GENERAL DEL ESTUDIO

El estudio consiste en la realización de un cuestionario a todos los Dermatólogos, Dermatooncólogos y residentes de primero, segundo y tercer año de Dermatología en las instituciones formadoras de recursos humanos de Dermatología en México DF que estén presentes el día del estudio y que acepten participar en él.

Se aplicará un cuestionario sistematizado compuesto por 10 reactivos sobre el diagnóstico de imágenes dermatoscópicas típicas. Además se incluirán reactivos sobre sexo, edad, grado académico, antecedente de cursos de dermatoscopia previos y uso habitual del dermatoscopio.

Las respuestas de las imágenes serán corregidas tomando como respuesta correcta a las que coincidan con el estándar de oro que es el resultado histopatológico. Finalmente se comparará el número de respuestas correctas (grado de acertividad) con el grado académico y el uso habitual del dermatoscopio.

## RESULTADOS

De los 92 sujetos incluidos en el estudio, 24 fueron masculinos y 68 femeninos, la edad mínima fue de 25 años y la máxima de 76 años con una media de 31 años.

Las calificaciones del examen de 10 imágenes con 0 como la calificación más baja y 10 la más alta fueron las siguientes: la calificación mínima de los 92 sujetos estudiados fue de 0 y la máxima fue de 9 con un promedio de  $4.11 \pm 2.1$ . Se consideraron como reprobados aquellos que tuvieron una calificación menor o igual a 50% y aprobados como mayor al 50%

El grado de acertividad de los 92 sujetos estudiados fue menor o igual al 50% (reprobatoria) en 68 (74%) y mayor a 50% (aprobatoria) únicamente en 24 (26%).


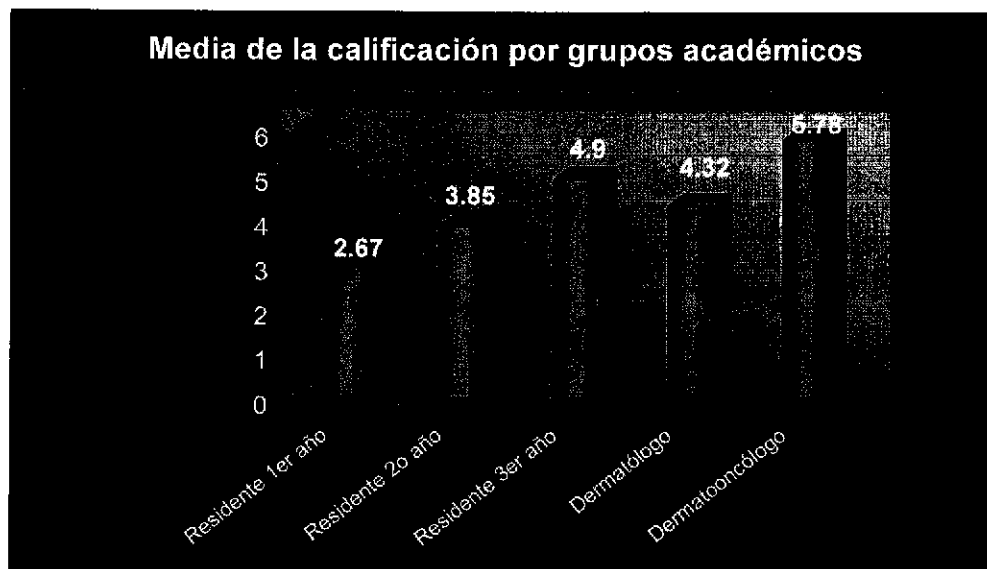


Fig1 Acertividad en el diagnóstico

En cuanto a grado académico, participaron 21 residentes de primer año de dermatología (22.8%), 20 de segundo año (21.7%), 20 de tercer año (21.7%), 22 Dermatólogos (23.9%) y 9 Dermatooncólogos (9.8%).

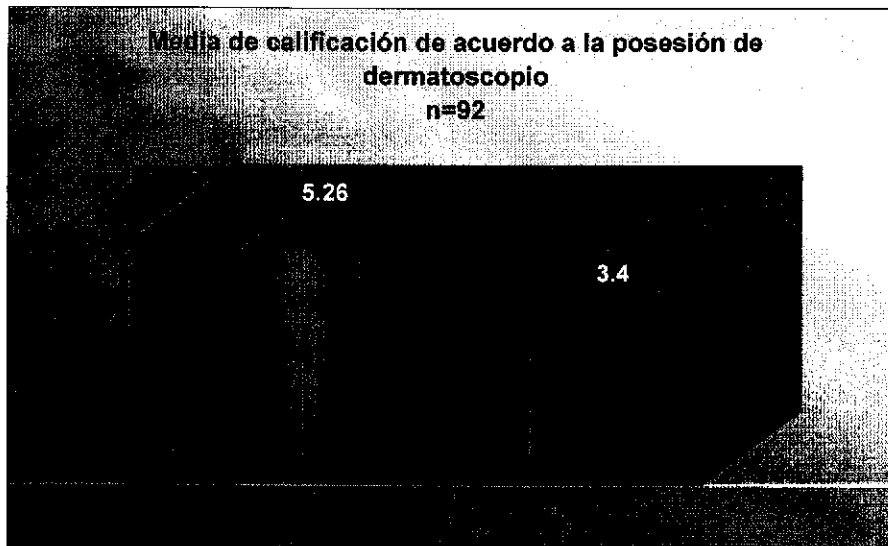
De acuerdo al grado académico esto se distribuyó de la siguientes manera: Los residentes de primer año tuvieron un promedio de  $2.67 \pm 1.39$  (rango de 1 a 6). Los residentes de segundo año tuvieron un promedio de  $3.85 \pm 1.69$  (rango de 1 a

7). Los residentes de tercer año tuvieron exámenes con un promedio de  $4.90 \pm 2.4$  (Rango de 0 a 8). Los Dermatólogos tuvieron un promedio ligeramente más bajo que los residentes de tercer año de  $4.32 \pm 2.0$  (rango de 0 a 9) sin que esta diferencia resultara estadísticamente significativa al comparar entre estos dos grupos. Los dermatooncólogos tuvieron exámenes con un promedio de  $5.78 \pm 1.9$  (rango de 2 a 8). Al comparar con ANOVA de 1 factor las diferencias entre grupos académicos resultó estadísticamente significativa con una  $p = 0.010$ . (Fig2)



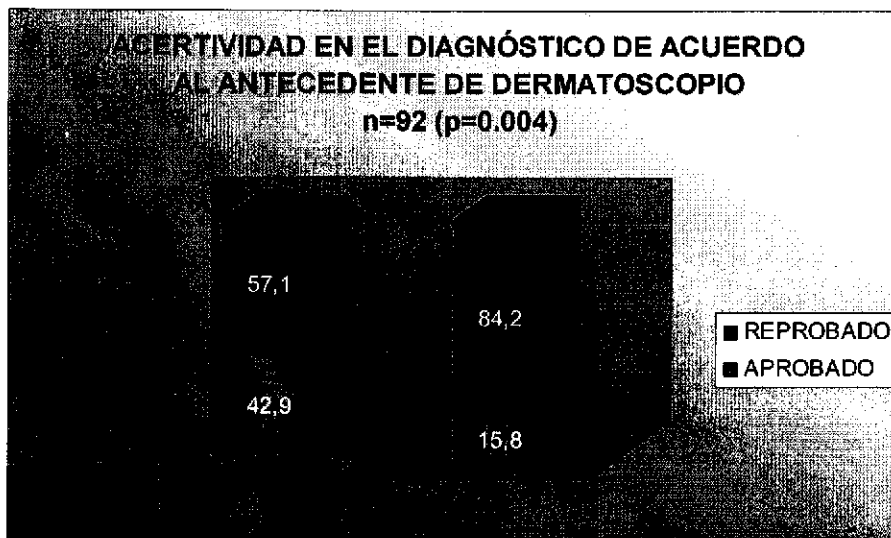
**Fig. 2** Medias de la calificación por grupos académicos.

De los 92 sujetos, 35 (38%) cuentan con un dermatoscopio y 57 (62%) no cuentan con dermatoscopio. De los 35 sujetos que cuentan con dermatoscopio, el promedio de exámenes fue de  $5.26 \pm 2$  y los 57 que no cuentan con dermatoscópio tuvieron un promedio de exámenes más bajo de  $3.4 \pm 1.8$  ( $p < 0.001$ ) (Fig3)



**Fig3** Media de la calificación de acuerdo a la posesión de dermatoscópico

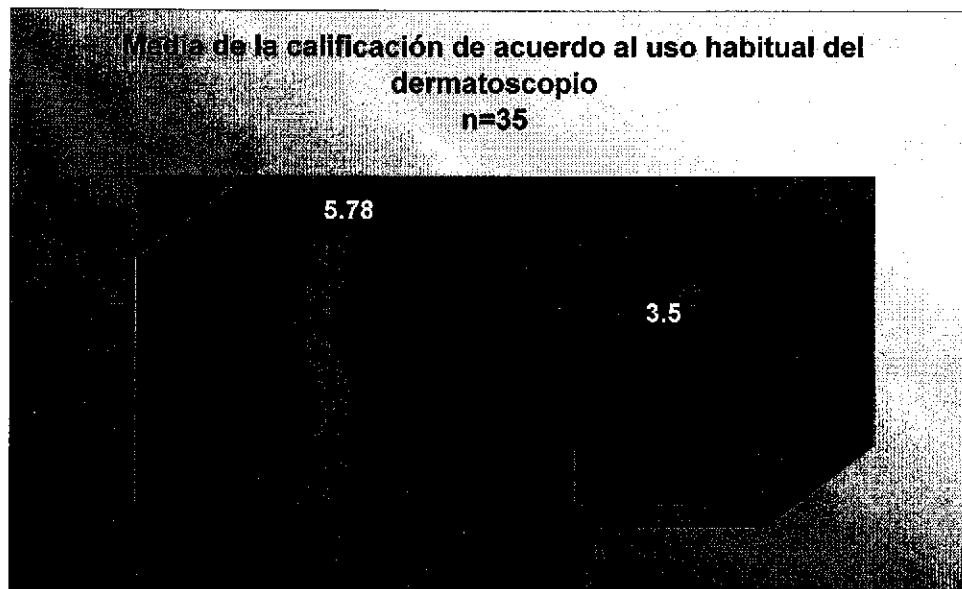
De los sujetos que cuentan con dermatoscopia el 42.9% aprobaron el exámen y el 57.1% lo reprobaron. De los sujetos que no cuentan con dermatoscopia, el 15.8% aprobaron el exámen y el 84.2% lo reprobaron ( $p=0.004$ ) (Fig4)



**Fig 4** Acertividad en el diagnóstico de acuerdo al antecedente de posesión de dermatoscopia


En cuanto al uso habitual del dermatoscopio, (tomando como uso habitual al uso de este instrumento al menos 3 veces por semana) 27 (29.3%) sujetos refieren utilizarlo de forma habitual y 65 (70.7%) refieren no usarlo de forma habitual. De los 27 sujetos que usan el dermatoscópio de forma habitual tuvieron un promedio de examen de  $5.78 \pm 1.9$  y de los 65 sujetos que no usan el dermatoscopio de forma habitual tuvieron un promedio más bajo de  $3.42 \pm 1.7$  ( $p < 0.001$ )

De los 35 sujetos que tienen dermatoscopio, solo 27 refirieron usarlo de forma habitual. Estos 27 sujetos que tienen dermatoscopio y además lo usan de forma habitual tuvieron un promedio de examen de  $5.78 \pm 1.9$  (examen con mayor calificación de 9) y los 6 sujetos que tienen dermatoscopio pero no lo usan de forma habitual tuvieron un promedio más bajo de  $3.5 \pm 0.9$  (examen con mayor calificación de 5) (Fig5)



**Fig.5** Media de la calificación de acuerdo al uso habitual del dermatoscopio

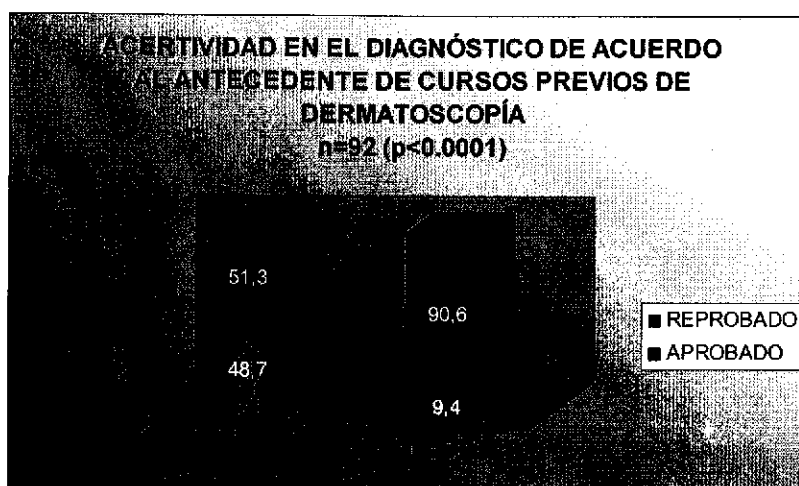
De los sujetos que si utilizan el dermatoscopio de forma habitual, el 55.6% aprobaron el examen y el 44.4% lo reprobaron; de los que no utilizan el dermatoscopio de forma habitual, el 13.8% aprobaron y el 86.2% reprobaron. (Fig6)



**Fig 6** Acertividad de acuerdo al antecedente de uso habitual del dermatoscopio


En cuanto a cursos de dermatoscopia, 39(42.4%) habían tomado algún curso de dermatoscopia y 53 (57.6%) nunca habían tomado un curso de dermatoscopia. Al comparar sus exámenes, los 39 que sí tuvieron algún curso de dermatoscopia promediaron en  $5.54 \pm 1.8$  y los 53 que nunca habían tomado un curso de dermatoscopia tuvieron un promedio más bajo de  $3.06 \pm 1.6$  ( $p < 0.001$ ).

De los sujetos que contaban con al menos un curso de dermatoscopia, el 48.7% aprobaron y el 51.3% reprobaron mientras que en el grupo que no contaba con cursos de dermatoscopia aprobaron únicamente el 9.4% y reprobaron el 90.6%. (Fig7)



**Fig7** Acertividad en el diagnóstico de acuerdo al antecedente de cursos previos de dermatoscopia

De los 39 sujetos que tenían algún curso de dermatoscopia, 31 (80%) contaban con 1 curso, 6 (15%) habían tomado 2 cursos y solo 2 (5%) tomaron 3 cursos. De los 31 que solo tenían un curso el promedio de exámenes fue de  $5.19 \pm 1.74$  y los 8 que tenían más de un curso de dermatoscopia tuvieron un promedio más alto de  $6.88 \pm 1.7$  ( $p < 0.001$ ) que corresponde al promedio más alto de todos los grupos. (Fig 8)



**Fig.8** Media de la calificación de acuerdo al antecedente de cursos previos de dermatoscopia

## COMENTARIOS

El dermatoscópio es un instrumento útil en el diagnóstico de lesiones pigmentadas de la piel y se ha demostrado ampliamente, mediante numerosos estudios mundiales, que aumenta el grado de certeza diagnóstica de lesiones pigmentadas de la piel. Este estudio nos muestra que en general el conocimiento y adiestramiento en dermatoscopia de los residentes de Dermatología, Dermatólogos y Dermatooncólogos en México D.F. es deficiente. Conforme aumenta el grado académico, también aumenta la capacidad de diagnóstico dermatoscópico, excepto entre el tercer año de la residencia y los Dermatólogos, ya que el grupo de los Dermatólogos promediaron ligeramente por debajo de estos. Es evidente que en cualquier grado académico, el tener un dermatoscópio y usarlo de forma habitual aumentará aún más la certeza diagnóstica. Lo que también nos muestra este estudio es que los que han tomado algún curso de dermatoscopia tendrán con cada curso mayor capacidad para realizar diagnósticos dermatoscópicos.

Nuestra meta como residentes de Dermatología, Dermatólogos y Dermatooncólogos debe ser realizar diagnósticos de lesiones pigmentadas en todos los casos y en forma temprana. El dermatoscopio ofrece las siguientes ventajas: ayuda a diferenciar a las lesiones melanocíticas de las no melanocíticas, aumenta la capacidad en el diagnóstico de melanoma en etapas tempranas lo que le ofrece al paciente un mejor pronóstico, puede ayudarnos a evitar biopsias innecesarias evitando así las cicatrices poco estéticas y también ofreciendo una disminución en el trabajo hospitalario así como en el gasto del mismo y del paciente, la dermatoscopia nos permite la correlación clínica- dermatoscópica- histológica, nos ayuda a dar un adecuado seguimiento a los nevos displásicos y finalmente nos permite darle mayor seguridad al paciente y una mayor tranquilidad al dermatólogo incluso ante situaciones de tipo legal.

Si los Dermatólogos podemos llevar clases y cursos sobre anatomía, bioquímica, liposucción, láser y toxina botulínica no hay razón alguna para creer que los principios de la dermatoscopia son demasiado difíciles para dominar,



especialmente porque el adiestramiento en esta técnica, sí puede marcar la diferencia en el pronóstico de vida de nuestros pacientes. Todos los residentes de Dermatología deben contar con un dermatoscopio o tener acceso al mismo, deben llevar clases de dermatoscopia dentro de su formación y se recomienda a los Dermatólogos que no hayan llevado este tema dentro de su formación que se actualicen mediante cursos y la práctica diaria.

## BIBLIOGRAFÍA

- 1) Argenziano G, Soyer P, Chimenti S, Argenziano G, Ruocco V. Impact of Dermoscopy on the Clinical Management of Pigmented Skin Lesions. *Clinics in Dermatology* 2002; 20: 200-202.
- 2) Grin CM, Kopf AW, Welkovich B, et al. Accuracy in the clinical diagnosis of malignant melanoma. *Arch Dermatol* 1990;126:763-766.
- 3) Miller M, Ackerman B. How accurate are Dermatologists in the diagnosis of melanoma? Degree of accuracy and implications. *Arch Dermatol* 1992; 128: 559-560.
- 4) Soyer HP, Argenziano G, Talamini R, et al. Is dermoscopy useful for the diagnosis of melanoma? *Arch Dermatol* 2001; 137:1361-1363.
- 5) Stolz W, Bilek P, Landthaler M, et al. Skin surface microscopy. *Lancet* II 1989, 864-865.
- 6) Wilhelm Stolz, U. Semmelmayr, K. Johow, Walter H.C. Burgdorf. Principles of dermatoscopy of pigmented lesions. *Seminars in Cutaneous Medicine and Surgery* 2003; 22: 9-20.
- 7) Braun R, Rabinovitz H, Krischer J, Kreuzsch J, Oliviero M et al. Dermoscopy of pigmented Seborrheic Keratosis. *Arch Dermatol* 2002; 138: 1556-1560.
- 8) Izikson L, Sober A, Mihm M, Zembowicz A. Prevalence of Melanoma Clinically Resembling Seborrheic Keratosis. *Arch Dermatol* 2002; 138: 1562-1566.
- 9) Hoffman-Wellenhof R, Blum A, Wolf I, Piccolo D, Kerl H, et al. Dermoscopic Classification of Atypical Nevi (Clark Nevi). *Arch Dermatol* 2001; 137: 1575-1579
- 10) Pehamberger H, Steiner A, Wolff K. In vivo epiluminescence microscopy of pigmented skin lesions. 1. Pattern analysis of pigmented skin lesions. *JAAD* 1987; 17: 571-583.
- 11) Melvehy J, Puig S. Dermoscopic patterns of benign volar melanocytic lesions in patients with atypical mole syndrome. *Arch Dermatol* 2004; 140: 538-543.
- 12) Soyer HP, Argenziano G, Chimenti S: Dermoscopy of pigmented lesions. EDRA Medical publishing and new media. Italia. 15-66

- 13) Steiner A, Pehamberger H, Wolf K. In vivo epiluminescence microscopy of pigmented skin lesions, II: diagnosis of small pigmented skin lesions and early detection of malignant melanoma. *J Am Acad Dermatol* 1987; 17:584-591.
- 14) Lorentzen H, Weismann K, Peterson CS, et al. Clinical and dermatoscopic diagnosis of malignant melanoma assessed by expert and non expert groups. *Acta Derm Venereol* 1999; 79: 301-304.
- 15) Menzies S, Ingvar C, Kerry A. frequency and morphologic characteristics of invasive melanomas lacking specific surface microscopic features. *Arch Dermatol* 1996; 132: 1178-1182
- 16) Ronger S, Touzet S, Ligeron C, et al. Dermoscopic Examination of nail pigmentation. *Arch Dermatol* 2002; 138: 1327-1333.
- 17) Nachbar F, Stolz W, Merkle T, et al. The ABCD rule of dermatoscopy: high prospective value in the diagnosis of doubtful melanocytic skin lesions. *J Am Acad Dermatol* 1994; 30: 551-559.
- 18) Bafounta M, Beauchet A, Aegerter P et al. Is Dermoscopy useful for the diagnosis of melanoma? *Arch Dermatol* 2001; 137: 1343-1350.
- 19) Kittler H, Pehamberger K, Wolf K, et al. Diagnostic accuracy of dermoscopy. *Lancet Oncol* 2002; 3: 159-165.
- 20) Ascierto P, Palmieri G, Celentano E. Sensitivity and specificity of epiluminescence microscopy: evaluation on a sample of 2731 excised cutaneous pigmented lesions. *Br Jour Dermatol* 2000; 142: 893-898.
- 21) Binder M, Kittler H, Steiner A. Reevaluation of the ABCD rule for Epiluminescence microscopy. *JAAD* 1999; 40: 171-176.
- 22) Binder M, Puespoeck-Schwarz M, Steiner A. Epiluminescence microscopy of small pigmented skin lesions: Short term formal training improves the diagnostic performance of dermatologists. *JAAD* 1997; 36: 197-202.
- 23) Mireles Rocha H, *Dermatoscopia Ediciones Medicina Cultura, Centro Dermatológico Pascua AMAL, A.C. Primera Edición 1996, México DF, Cognos Editores SA de CV pag 13 a 17.*
- 24) Plan único de especializaciones médicas en Dermatología, División de estudios de posgrado e investigación. Facultad de Medicina, UNAM. 2003.

ANEXO 1

CUESTIONARIO

FOLIO: \_\_\_\_\_

**I. Favor de rellenar el espacio correspondiente:**

**Sexo** 1. Masculino  2. Femenino

**Edad** \_\_\_\_\_

**Grado Académico:**

- 1. Residente 1er Año
- 2. Residente 2do Año
- 3. Residente 3er Año
- 4. Dermatólogo
- 5. Dermatooncólogo

• ¿Ha tomado usted cursos de dermatoscopia?: 1.Sí  2.No   
¿Cuántos? \_\_\_\_\_

• ¿Cuenta usted con dermatoscopio?: 1.Sí  2.No

• Si la respuesta fue si, ¿lo usa en la práctica habitual (al menos 3 veces por semana)? 1.Sí  2.No

**II. Favor de anotar su diagnóstico:**

Imagen 1 \_\_\_\_\_

Imagen 2 \_\_\_\_\_

Imagen 3 \_\_\_\_\_

Imagen 4 \_\_\_\_\_

Imagen 5 \_\_\_\_\_

Imagen 6 \_\_\_\_\_

Imagen 7 \_\_\_\_\_

Imagen 8 \_\_\_\_\_

Imagen 9 \_\_\_\_\_

Imagen 10 \_\_\_\_\_

**Comentarios:**

---

---

---

---