

11212



UNIVERSIDAD NACIONAL AUTONOMA DE MEXICO
FACULTAD DE MEDICINA



DIVISION DE ESTUDIOS DE POSGRADO E INVESTIGACION

CIUDAD DE MEXICO

SECRETARIA DE SALUD DEL DISTRITO FEDERAL
DIRECCION DE EDUCACION E INVESTIGACION
SUBDIRECCION DE ENSEÑANZA
UNIDAD DEPARTAMENTAL DE ENSEÑANZA DE POSGRADO
CENTRO DERMATOLOGICO "DR. LADISLAO DE LA PASCUA"

CURSO UNIVERSITARIO DE ESPECIALIZACION EN
DERMATOLOGIA

TRATAMIENTO DE CICATRICES QUELOIDES CON
VERAPAMILO INTRALESIONAL CONTRA ACEPONATO DE
TRIAMCINOLONA INTRALESIONAL

TRABAJO DE INVESTIGACION
ENSAYO CLINICO CONTROLADO

PRESENTADO POR: DRA. PAOLA LETICIA MENDOZA ESPADA
PARA OBTENER EL DIPLOMA DE ESPECIALISTA EN DERMATOLOGIA



DIRECTORA: DRA. OBDULIA RODRÍGUEZ R.

DIRECTOR DE TESIS: DR. JULIO ENRIQUEZ MERINO
DRA. FABIOLA JIMENEZ HERNANDEZ

MEXICO

0351636

2005



Universidad Nacional
Autónoma de México



UNAM – Dirección General de Bibliotecas
Tesis Digitales
Restricciones de uso

DERECHOS RESERVADOS ©
PROHIBIDA SU REPRODUCCIÓN TOTAL O PARCIAL

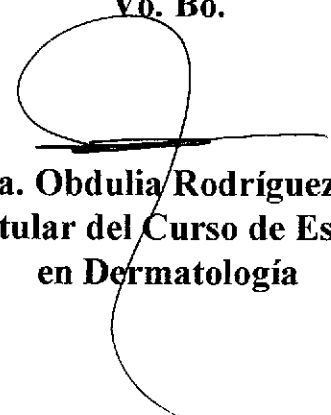
Todo el material contenido en esta tesis esta protegido por la Ley Federal del Derecho de Autor (LFDA) de los Estados Unidos Mexicanos (México).


El uso de imágenes, fragmentos de videos, y demás material que sea objeto de protección de los derechos de autor, será exclusivamente para fines educativos e informativos y deberá citar la fuente donde la obtuvo mencionando el autor o autores. Cualquier uso distinto como el lucro, reproducción, edición o modificación, será perseguido y sancionado por el respectivo titular de los Derechos de Autor.

**Tratamiento de cicatrices queloides con verapamilo intralesional
contra aceponato de triamcinolona intralesional**


Dra. Paola Leticia Mendoza Espada

Vo. Bo.



Dra. Obdulia Rodríguez R.
**Profesora Titular del Curso de Especialización
en Dermatología**


SUBDIVISIÓN DE ESPECIALIZACIÓN
DIVISIÓN DE ESTUDIOS DE POSGRADO
FACULTAD DE MEDICINA
U.N.A.M.

Vo. Bo.

Dr. Roberto Sánchez Ramírez
Director de Enseñanza e Investigación

Autorizo a la Dirección General de Bibliotecas de la
UNAM a difundir en formato electrónico e impreso el
contenido de mi trabajo recepcional.


NOMBRE: Dra. Paola Leticia
Mendoza Espada
FECHA: 27/09/05
FIRMA: 

Vo. Bo.




Dr. Julio Enríquez Merino
Jefe del Servicio Dermatológico de Cirugía

Vo. Bo.



Dr. Virgilio Santamaria G.
Jefe de Investigación

Vo. Bo.



Dr. Fermín Jurado Santa Cruz
Jefe de Enseñanza y Profesor Adjunto

| | |
|---|----|
| INTRODUCCION | 3 |
| CICATRIZACION NORMAL | 5 |
| Definición | 5 |
| Fisiopatología | 5 |
| Fase inflamatoria | 5 |
| Fase de reparación | 7 |
| Fase de remodelación | 11 |
| Factores que influyen en la cicatrización | 15 |
| CICATRIZ QUELOIDE | 19 |
| Historia | 20 |
| Definición | 20 |
| Epidemiología | 21 |
| Etiología | 22 |
| Fisiopatología | 23 |
| Manifestaciones clínicas | 23 |
| DIFERENCIACION ENTRE CICATRIZ QUELOIDE Y CICATRIZ HIPERTROFICA | 25 |
| TRATAMIENTO | 27 |
| TRATAMIENTO QUIRURGICO | 29 |
| Criocirugía | 30 |
| Láser | 30 |
| Radioterapia | 30 |
| Cirugía convencional | 31 |
| TERAPIA COMPRESIVA | 34 |
| Gel de silicón | 35 |
| TERAPIA FARMACOLOGICA | |
| Corticoide intralesional | 37 |
| Bleomicina | 38 |
| Colchicina | 38 |
| Pentoxifilina | 39 |

| | |
|---|----|
| Colágena-polivinilpirrolidona (fibroquel) | 41 |
| Verapamilo | 43 |
| PROTOCOLO DE ESTUDIO | 47 |
| RESULTADOS | 56 |
| COMENTARIOS | 68 |
| ICONOGRAFICAS | 70 |

INTRODUCCION

La cicatriz queloide además de ocasionar al paciente sintomatología como prurito y dolor, conlleva a un problema estético, a veces deformante y llega a tener repercusión psicosocial por la falta de tratamiento al alcance económico de los pacientes, los limita en su vida normal.

Las cicatrices queloides son un problema que afecta del 5 – 16% de nuestra población general y son un motivo frecuente de consulta y por no contar con recursos suficientes, los pacientes muchas veces no reciben la atención adecuada (en un 50%), es necesario por esto contar con un tratamiento que sea eficaz, económico y al mismo tiempo que no tenga efectos secundarios.

CICATRIZACION NORMAL

2.1. DEFINICIÓN:

La cicatriz es la reparación de una solución de continuidad de una estructura (órgano) a expensas de tejido fibroso.¹

2.2. FISIOPATOLOGÍA DE LA CICATRIZACIÓN Y REPARACIÓN CUTÁNEA.-

Aunque la curación de las heridas cutáneas representa un proceso continuo en el espacio y en el tiempo para poder estudiarla, se divide en tres fases superpuestas: la fase inflamatoria, la fase proliferativa y la fase de remodelación.²

FASE INFLAMATORIA:

La lesión de la piel determina una ruptura de vasos sanguíneos, con extravasación de los componentes de la sangre y activación de los fenómenos de hemostasia.^{3,4}

La agregación plaquetaria y la activación de la cascada de los factores de la coagulación determinan la formación de un coágulo que taponan los vasos seccionados. La actividad antiagregante del endotelio vascular intacto limita la extensión del coágulo a las áreas dañadas de los vasos y a la zona de afección tisular. La función del coágulo en la luz vascular es mantener la hemostasis, mientras que en la solución de continuidad, producida por la herida proporciona una matriz provisional para la emigración celular.

Las plaquetas, una vez activadas, liberan, entre otros productos, ADP, trombina, fibrinógeno, fibronectina y factor VIII, sustancias que reclutan más plaquetas e inducen su agregación para formar un trombo blanco.

Asimismo, secretan citocinas tales como PDGF, TGFA, EGF, TGFB y otros mediadores con múltiples actividades. La cascada de la coagulación, la vía del complemento y las células lesionadas durante el proceso de producción de la herida generan numerosos mediadores vasoactivos y factores quimiotácticos que reclutan leucocitos y otras células inflamatorias al sitio de lesión.⁵

Los neutrófilos que afluyen a la herida intentan eliminar las partículas extrañas, incluyendo las bacterias. Cuando se ha producido una contaminación excesiva o cuando por cualquier motivo no se puede producir una fagocitosis adecuada de las partículas alojadas en la herida, la liberación de enzimas y radicales de oxígeno por parte de los granulocitos puede determinar un daño tisular exagerado que dificulta el proceso de curación.

Los neutrófilos dañados por proceso de fagocitosis pueden ser eliminados con la costra o bien definitivamente fagocitados por los macrófagos o los fibroblastos. Conforme se resuelve el infiltrado neutrofilico se produce una acumulación de monocitos, atraídos por factores quimiotácticos tales como los fragmentos de colágeno, elastina o fibronectina, la trombina y el TGFB.

La unión de los monocitos/macrófagos a través de sus receptores de membrana (integrinas) a determinadas proteínas de la matriz extracelular estimula la fagocitosis y la digestión de los organismos patógenos, los detritus tisulares y los neutrófilos dañados en la primera fase de la respuesta inflamatorio. La producción de colagenasas y de factores quimiotácticos para los neutrófilos por parte de los macrófagos en presencia de toxinas bacterianas, completa el proceso de desbridamiento^{3,4,5,6}.

La adherencia de los macrófagos a las proteínas de la matriz extracelular determina también la producción de diversas citocinas necesarias para la iniciación y propagación de la neodermis en las heridas, lo que permite la transición entre la fase inflamatorio y la de reparación⁷.

FASE DE REPARACIÓN:

La neoformación de tejido cutáneo se manifiesta por el desarrollo de tejido granular y la reepitelización⁸. Esta última se inicia unas 24 horas después de la lesión y varios días antes de que se observe la formación del tejido de granulación, durante la cual prosigue. La formación rápida de epidermis restablece la función protectora de la piel, disminuyendo la morbilidad y mortalidad secundarias a la herida.

La reepitelización se inicia mediante un movimiento de las células epiteliales a partir del borde libre de la herida o del epitelio anexial residual; los queratinocitos ruedan unos por encima de otros dando lugar al avance del borde libre de la herida.

Los queratinocitos (a semejanza de los fibroblastos) presentan una marcada alteración fenotípica cuando migran, que incluye retracción de los tonofilamentos intracelulares, disolución de la mayoría de los desmosomas intercelulares y formación de filamentos de actina en la periferia del citoplasma. Las células del borde libre de la epidermis en migración contienen queratinas específicas de las células basales y no contienen filagrina, pero expresan involucrina y transglutaminasa, características de la capa granulosa.

Este fenotipo único se ha denominado de maduración regenerativa y es similar al que se observa en la piel psoriásica y en las células epidérmicas en cultivo. Las células epiteliales del borde libre tienden a perder su polaridad apical basal y extienden pseudópodos a partir de la cara basal y lateral libre hacia la herida. Se desconocen los desencadenantes de este cambio fenotípico, entre los que parece incluirse la presencia de concentraciones bajas de calcio en el medio, la expresión de una proteína secuestradora de calcio (osteonectina) y la acción del TGF13, (5) junto con la expresión de receptores para fibronectina y de

glucoroteínas de adhesión de la familia CD44 en la membrana plasmática del queratinocito.

Otra característica de este fenotipo epidérmico es la pérdida de adherencia en la unión dermoepidérmica, debida a la disolución de los hemidesmosomas y la síntesis de colagenasas para colágeno I y IV, que permiten la migración de las células sobre una matriz provisional formada por fibrina, fibronectina y colágeno de tipo V. La matriz provisional de fibronectina que se produce por debajo de la epidermis en migración durante la reepitelización de las heridas puede ser producida en parte por los queratinocitos. La migración de los queratinocitos no depende de la proliferación celular; el TGFB actúa como un potente inhibidor de la proliferación de los queratinocitos *in vitro*.

La proliferación de los queratinocitos que se observa al cabo de 1 ó 2 días de la producción de la herida, se debe en parte a una pérdida del contacto con las células adyacentes, mecanismo similar al que estimula la reendotelización tras la lesión de la íntima en los vasos sanguíneos, o bien a la liberación local autocrina o parácrina de factores de crecimiento que inducen directamente la proliferación epidérmica, tales como el EGF, el TGFA y el FGF. Una vez completada la reepitelización, las células epidérmicas revierten a su fenotipo normal y se unen firmemente a través de los hemidesmosomas, a la membrana basal restablecida, siguiendo una secuencia muy ordenada de restitución de los componentes de la misma.

La formación de tejido de granulación, que incluye acúmulo de macrófagos, crecimiento de fibroblastos hacia el interior de la herida, depósito de tejido conectivo laxo y la angiogénesis o neovascularización de la matriz intercelular, se inicia aproximadamente 5 días después del momento en que se produce la lesión tisular.

Durante la generación del tejido de granulación, la neoangiogénesis secundaria a la acción de diversos factores de crecimiento sobre el endotelio de los vasos adyacentes, da lugar a la formación de yemas o gérmenes de neovascularización. La producción de diversas proteasas (colagenasas, activador del plasminógeno, etc.) permite fragmentar la membrana basal y facilitan la penetración de las yemas endoteliales en la matriz extracelular, en respuesta al estímulo del FGF, fragmentos de fibronectina, heparina liberada por los mastocitos y otros factores quimiotácticos para las células endoteliales. Tanto la pO₂ baja, como la presencia de aminas biógenas y de ácido láctico, son características de las heridas que parecen potenciar la angiogénesis, posiblemente lesionando las células parenquimatosas y dando lugar a la liberación de factores de crecimiento, en especial el FGF producido por los macrófagos, que actúa sobre las células endoteliales como estimulador de la proliferación y de la síntesis de procolagenasas y activador del plasminógeno, lo que explica su potente efecto angiogénico⁹.

Uno o dos días después de la eliminación del estímulo angiogénico, los capilares neoformados y en proliferación involucionan, como evidencia la tumefacción mitocondrial en las células endoteliales de las puntas de los capilares, la adhesión de las plaquetas a las células endoteliales degeneradas, la estasis vascular y la necrosis de las células endoteliales, que culminan en la ingestión de los capilares degenerados por los macrófagos.

La fibroplasia consiste en la formación de componentes del tejido de granulación por parte de los fibroblastos. Las moléculas de la matriz extracelular promueven la formación del tejido de granulación proporcionando un almacén para el movimiento por contacto (fibronectina y colágeno), disminuyen la impedancia para la movilidad celular (ácido hialurónico) y constituyen un reservorio dinámico de citocinas, macrófagos, fibroblastos y vasos sanguíneos migran conjuntamente hacia el interior de la herida en respuesta a las citocinas

producidas por las plaquetas, los macrófagos y los propios fibroblastos como una unidad formada por diversos tipos celulares interdependientes.

Los fibroblastos, en respuesta a diversos factores de crecimiento, producen más citocinas, modulan la expresión de sus propios receptores para citocinas, proliferan y producen grandes cantidades de fibronectina, colágeno, glucosaminoglicanos y otros componentes de la matriz extracelular.

La migración de los fibroblastos se produce en respuesta a diversos factores quimiotácticos, entre los que se incluyen fragmentos de factores del complemento producidos por la activación del mismo, péptidos derivados del colágeno, fibronectina, elastina y factores tales como PDGF, TGFB e interleucina. Durante la quimiotaxis (más apropiadamente denominada haptotaxis), los fibroblastos se orientan estructuralmente mediante la extensión de protrusiones hacia la fuente del factor quimiotáctico, y la migración se relaciona con el desplazamiento sobre la membrana citoplasmática de las moléculas de adhesión implicadas.

Cuando finaliza la migración, el fenotipo migratorio de los fibroblastos se ve sustituido por un fenotipo profibrótico caracterizado por la presencia de retículo endoplasmático rugoso abundante y aparatos de Golgi repletos de neocolágeno. La producción de TGFB por parte del propio fibroblasto y de IL-4 y triptasa por los mastocitos contribuye a estimular la síntesis de colágeno que se produce en esta fase^{9,10}.

La contracción de las heridas se inicia alrededor del noveno día después de su producción, cuando los fibroblastos empiezan a asumir un fenotipo miofibroblástico, caracterizado por la presencia de grandes haces de miofilamentos de actina conectados con la membrana plasmática, y el establecimiento de uniones intercelulares y con la matriz extracelular (receptores de fibronectina y uniones adherentes). La contracción de los pseudópodos de los

fibroblastos retrae los filamentos de colágeno a los que se unen mediante los receptores de integrina alfa 2 y se produce enlaces cruzados entre las moléculas de colágeno que determinan la retracción de la herida. La señal que desencadena el inicio de la contracción parece depender del PDGF presente en el suero de las heridas y producido por plaquetas y macrófagos derivados de los monocitos que infiltraron la herida en la fase inflamatoria.

Los factores que determinan el cese de la contracción son menos conocidos; uno de ellos podría ser el interferón o bien la presencia de una matriz de colágeno, que suprimiría tanto la proliferación de los fibroblastos, como la síntesis de colágeno adicional por los mismos. En el día 10 del proceso de curación de las heridas muchos fibroblastos presentan picnosis nuclear, que indicaría el desarrollo de un fenómeno de apoptosis o muerte celular programada, cuya señal determinante se desconoce, pero que determinaría la transición desde un tejido de granulación rico en fibroblastos a la cicatriz madura, relativamente acelular. Si bien la fibroplasia en la reparación de las heridas está por lo general perfectamente regulada, el trastorno de dicha regulación da lugar a procesos biológicos, tales como la formación de queloides o cicatrices hipertróficas.

FASE DE REMODELACIÓN:

La remodelación de la matriz extracelular y la maduración de las estructuras celulares, constituye la tercera fase de la reparación de las heridas, que se superpone con la formación de tejido, la maduración de la neoepidermis, la respuesta fibroblástica y la neovascularización. La remodelación de la matriz extracelular se inicia poco después, se produce un cambio gradual y continuo de la composición celular y la estructura de la matriz extracelular del lecho de la herida en los meses que transcurren desde la formación del tejido de granulación

La matriz extracelular se deposita inicialmente en la región marginal de la herida, coincidiendo con el desarrollo del tejido de granulación y la proliferación fibroblástica, y hacia el centro de la herida conforme progresa el frente de avance, existiendo diferencias cualitativas y cuantitativas entre ambas.

La composición y estructura de la matriz extracelular del tejido de granulación depende, tanto del tiempo transcurrido desde la lesión, como de la separación de los márgenes de la herida. Diversas citocinas, en particular el TGFB, modulan la capacidad biosintética de los fibroblastos, en especial la síntesis de fibronectina y colágeno, por lo que la composición de la matriz depende no sólo de las células y enzimas presentes en la misma, sino también del perfil de citocinas que actúan sobre las células. La presencia de grandes cantidades de ácido hialurónico muy hidratado, en el tejido de granulación, proporciona una matriz permeable a las células parenquimatosas que determinan la curación de la herida, mientras que la formación precoz de fibrillas de colágeno de tipos I, II y V proporciona la fuerza tensional inicial para el sostén de la herida.

Conforme madura la matriz, en la semanas siguientes a la formación del tejido de granulación, desaparecen la fibronectina y el ácido hialurónico, los haces de colágeno aumentan en tamaño y fuerza tensional y se produce un depósito de proteoglicanos que aumenta la resistencia de la herida a la deformación. En las heridas abiertas el contenido del ácido hialurónico aumenta precozmente, decae entre los días 5 y 10 y posteriormente se mantiene bastante constante, mientras, aumenta el contenido de glucosaminoglicanos sulfatados como el condroitínsulfato y el dermatínsulfato a partir de la segunda semana de evolución de la herida. Los fibroblastos aislados a partir de tejido de granulación, producen más ácido hialurónico que los de la piel normal. Durante la regeneración y la morfogénesis, el ácido hialurónico aparece en los momentos de movimiento celular y mitosis y desaparecen al iniciarse la diferenciación. La interacción entre el heparínsulfato y la fibronectina, facilita la adhesión de las células del sustrato, mientras que el acúmulo de ácido hialurónico disminuye la adhesión; por otra parte la hidratación

del ácido hialurónico produce, una tumefacción tisular que facilita la migración de las células, a las áreas en que se está produciendo el proceso de reparación de la herida.

El contenido de ácido hialurónico se correlaciona estrechamente con la proliferación de los fibroblastos, existiendo evidencias de que la presencia de ácido hialurónico en la matriz extracelular puede ser importante para facilitar la división celular, al igual que el movimiento celular; de hecho, en las células epiteliales en proliferación se ha observado una expresión preferencial del receptor para ácido hialurónico.

Los proteoglicanos están formados por un núcleo proteico al que se unen covalentemente una o más cadenas de glucosaminoglucanos; se denominan en base a la cadena de glucosaminoglucano prevalente en su estructura, pero recientemente se han mencionado las proteínas nucleares de diversos proteoglicanos, permitiendo la aplicación de denominaciones específicas. Los proteoglicanos contribuyen *in vivo* a la resistencia del tejido y regulan la formación de fibras de colágeno. El condroitínsulfato acelera la polimerización de monómeros de colágeno *in vitro* y se encuentra a concentraciones elevadas en el tejido de granulación y en las cicatrices hipertróficas, pero no en las cicatrices maduras.

Los proteoglicanos, al igual que la fibronectina, el ácido hialurónico y el colágeno, son objeto de una remodelación continua durante el proceso de curación de las heridas, especialmente en las interfases del epitelio y el endotelio con el estroma. Los proteoglicanos ejercen mas acción reguladora de la función celular; su aparición se produce aproximadamente en el mismo momento en que disminuye la proliferación celular, por lo que se ha postulado que ejercen un efecto inhibitorio de la misma. Por otra parte, la unión del FGF básico a su receptor requiere una unión previa a un proteoglicano unido a la membrana o a cadenas libres de heparina. Otras citocinas tales como el PDGF, el GM-CSF, la

interleucina 3, el factor plaquetar 4 también se unen a la heparina o al heparánulfato. Por su parte, la unión del TGFB a la decorina produce una inactivación funcional transitoria del TGFB que se revierte cuando este se libera, lo que sugiere que los proteoglicanos pueden tener un papel como elementos de depósito de factores de crecimiento.

La remodelación del colágeno durante la transición del tejido de granulación a la cicatriz madura implica la síntesis de colágeno y su degradación.

La degradación del colágeno en una herida es controlada por diversas colagenasas producidas por melanocitos, macrófagos, células epidérmicas y fibroblastos. En la actualidad se han caracterizado tres metaloproteinasas con actividad de colagenasa: MMP-1 o colagenasa intersticial, MMP-2 o gelatinosa y MMP-3 o estromelisin, que también degrada proteoglicanos. Las actividades de las metaloproteinasas son controladas por diversos inhibidores tisulares (TIMP) cuya actividad es objeto de una regulación durante la reparación de las heridas. El TGFB estimula la producción de TIMP, disminuye la actividad de las colagenasas en fibroblastos en cultivo y probablemente ejerce un importante papel en la modulación de la expresión de colagenasas y TIMP in vivo.

El colágeno, además de proporcionar soporte estructural, fuerza y resistencia tensional al nuevo tejido, ejerce un efecto profundo sobre las células con las que está en contacto, pudiendo actuar como quimiotáctico para los fibroblastos, alterando el fenotipo y función de células epiteliales, células endoteliales y fibroblastos.

La interacción entre las células y la matriz extracelular continúa hasta que se consigue un equilibrio entre los diversos componentes del tejido, dando lugar a la estabilización del mismo (maduración de la cicatriz)^{8,9,10}

FACTORES QUE INFLUYEN EN LA CICATRIZACIÓN

Edad

La velocidad de cicatrización es inversamente proporcional a la edad del paciente. En los niños además, existe cierta tendencia a producir cicatrices hipertróficas.¹²

Manejo de heridas

El proceso de cicatrización comienza cuando se han retirado todos los tejidos desvitalizados de la superficie cruenta.¹³

- La sutura no debe ser muy apretada ni cerca de los bordes (para no isquemizarlos).
- Los hematomas retardan el proceso, porque se comporta como un cuerpo extraño.
- La sutura no reabsorbible produce menor reacción del tejido favoreciendo la cicatrización.
- Los pegamentos y las cintas adhesivas no penetran en la herida, favoreciendo la reparación.

Nutrición

La malnutrición severa (pérdida de peso superior a 30%), la deficiencia de metionina, cistina y lisina retardan la neovascularización, la síntesis de colágeno y proteoglicanos y la remodelación.

Oxígeno

Es un elemento necesario para la función leucocitaria, migración y multiplicación celular, síntesis de colágeno y la formación de puentes intermoleculares.

Hormonas, vitaminas y minerales¹⁴

- Hormonas:
 - Los andrógenos favorecen la cicatrización. Se produce un aumento de éstos en la sangre tras una herida, razón por la que una segunda herida 8-15 días después, cicatriza con más rapidez que la primera.
 - La serotonina y la bradicinina estimulan el proceso.

- Vitaminas:
 - La administración de ácido ascórbico en cantidades superiores a los requerimientos diarios normales, parece acelerar el proceso reparador.
 - La vitamina A favorece la epitelización, síntesis de proteoglicanos, debilita enzimas lisosómicas y la migración de macrófagos. Es un cofactor para la síntesis de colágeno y revierte algunos de los efectos de los corticoides.
 - La vitamina E posee un efecto antiinflamatorio similar al de la cortisona, en grandes dosis puede alterar la función de macrófagos, disminuye la acumulación local de colágeno y la ganancia de fuerza tensora.
 - La deficiencia de piridoxina y riboflavina retarda la reparación.

- **Minerales:**

- Para que un paciente anémico mantenga la capacidad de reparar con normalidad los tejidos, basta con que su volumen sanguíneo sea normal.
- El zinc es un metal con gran relevancia en el proceso de la cicatrización. Dosis de 200 mg/12h de sulfato de zinc favorece la reparación.
- La ausencia de manganeso retarda la formación de tejido conjuntivo.

Fármacos

Algunos medicamentos pueden alterar el proceso de cicatrización dependiendo de: su mecanismo de acción, dosis, vía de administración y fase del proceso de cicatrización donde actúen.

Los medicamentos que alteran el aporte sanguíneo a la herida pueden promover la curación o afectarla de manera adversa; medicamentos con propiedades circulatorias son: anticoagulantes y antiplaquetarios.

Los anticoagulantes ayudan a prevenir el depósito de fibrina, con lo que impide el aporte de nutrientes y oxígeno a los tejidos¹⁵. Los antiplaquetarios previene, la activación y agregación de las plaquetas que tienen un importante papel en la prevención de la formación de trombos.

Corticoides: alteran la reacción inflamatoria, interfieren con la epitelización, inhiben la neovascularización e inhiben la colagenólisis, disminuyendo la producción de colágeno. Estos efectos se hacen más evidentes en las heridas dejadas para cierre por segunda intención y pueden ser parcialmente revertidos mediante la administración de vitamina A (25000 U/d). Siempre que sea posible se debe retrasar la administración de corticoides al tercer día, porque a partir de ese momento sólo retrasa la epitelización y la contracción.

Povidona al 1%, ácido acético 0.25% y el peróxido de hidrógeno al 3% son altamente letales para los fibroblastos cultivados.

La neosporina, sulfadiazina argéntica y el peróxido de benzoilo 10 ó 20% aceleran la epitelización, mientras que la furazona y la vaselina la retardan.

La penicilina favorece la destrucción de colágeno por las colagenazas. Por esta razón podría ser de utilidad en el tratamiento de cicatrices hipertróficas y queloides.

CICATRIZ QUELOIDE

3.1. HISTORIA:

La primera descripción aparece en el papiro de Smith en 1700 a.c. en donde se menciona la existencia de "hinchazones" en el pecho que son grandes, extensas y duras.

En el folklore de los Yorubas del este de Nigeria se describen queloides en sus esculturas alrededor del 1300, en ciertos rituales de perforación de las orejas y marcas cortantes en cara y tronco.

Retz en 1790 describió un tumor cicatrizal espontáneo. J. L. Alibert en 1806 las describe y las llama **cancroide** por su similitud con lesiones cancerosas de la piel, pero luego le cambia el nombre para distinguirlos y le llama **Cheloide**, palabra derivada del griego **chele (Quele) o garra de cangrejo**.¹⁶

Pero en 1988, Russell lo describió como tumor dérmico benigno, que se forma durante el proceso de cicatrización anormal en individuos susceptibles.

3.2. DEFINICIÓN:

Un queloide es un crecimiento excesivo de tejido fibroso denso que se produce en la piel¹⁵. Este tejido se extiende más allá de los bordes de la herida original, no presenta regresión espontánea y tiende a recurrir después de una segunda incisión, presentando signos y síntomas en los cuales existe prurito, dolor, alteración en la pigmentación, restricción en el movimiento y lo más importante la alteración cosmética.

Clínicamente puede distinguirse una cicatriz queloide de una hipertrófica¹⁷,¹⁸. La primera típicamente se extiende por fuera de la herida original y nunca involuciona, por otro lado las cicatrices hipertróficas es un aumento de volumen que no sobrepasan el límite de la lesión y según algunos autores involuciona con

el tiempo, tiene una buena respuesta después de su excisión quirúrgica mientras que el queloide tiende a recurrir.

Las revisiones previas realizan la distinción clínica entre cicatrices queleoides e hipertróficas, tal vez es difícil de hacerla, por que ambas presentan características similares. Es por esta razón en que algunas revisiones sugieren que deberían ser consideradas juntas. Otros opinan que tienen un curso diferente, lo cual invalida esta aprobación.

Las cicatrices queleoides pueden ocurrir en otros especies animales, como ser en caballos y perros. ¹⁹

3.3. EPIDEMIOLOGÍA:

Las cicatrices queleoides ocurren con la misma frecuencia en hombres y en mujeres. ^{20, 21} Han sido descritos en todos los grupos de edad, siendo más frecuente entre los 10 y 30 años.

Existe una incidencia del 4,5 % al 16% publicada en poblaciones negras e hispánicas y por encima del 16% en negros africanos.

Existe una diferencial racial en la formación de queleoides. En un análisis realizado por Matas de 10 sujetos con cicatriz queloide, 9 eran negros y uno blanco. Otro estudio muestra que ocurre 3 a 18 veces menos en pacientes blancos que en pacientes negros. En Polinesia y en China ocurre más frecuentemente que en India y Malasia. Los caucásicos y los albinos son los menos afectados. La verdadera incidencia se desconoce por el mestizaje.

Queloides familiares en síndromes raros:

Existe relación de queloides familiares con síndromes raros como ser el Síndrome de Rubinstein – Taybi y el Síndrome de Goeminne.

El primero es causado por mutaciones en el gen 16 p. que codifica al cofactor transcripcional SREB – acarreador de proteína. Clínicamente se caracteriza por cicatrices queloides en los dedos pulgares de los pies, retraso mental y una fascies característica y el Síndrome de Goeminne aparece torticulis, queloides, criptorquidia y displasia renal. El gen que los codifica ha sido asignado al Xq28 .

3.4. ETIOLOGÍA:

No se ha determinado con precisión, pero se han asociado múltiples factores, los más importantes son:

- Factor traumático: Es el más frecuente, generalmente las cicatrices queloides se desarrollan en el primer año después de una lesión cutánea, siendo la tensión de la piel o de la herida, el componente crítico, ya que áreas de mayor tensión (tronco superior, hombros, brazos y ángulo mandibular) son los sitios más comprometidos. Se asocia con otras enfermedades dermatológicas: Acné vulgar, acné conglobata y múltiples lesiones inflamatorias.
- Factor endocrino: Los queloides aparecen con mayor frecuencia en la pubertad. Estudios con fibroblastos de queloides muestran un aumento de receptores de andrógenos en relación a controles normales.
- Factor genético: Existe predisposición familiar, describiéndose patrones de herencia dominante y recesiva.

2.5. FISIOPATOLOGÍA:

Las cicatrices queloides y cicatrices hipertróficas son grados de un mismo proceso fisiopatológico, corresponden a tumores fibrosos, que resultan de un depósito exagerado de colágeno y sustancia fundamental.

Existen estudios que demuestran un aumento en el número y actividad metabólica de los fibroblastos, que sintetizan gran cantidad de colágeno inmaduro.

Se cree que el evento inicial sería el daño de células endoteliales de capilares, que liberarían el factor de crecimiento y transformación beta 1, el cual estimularía la síntesis de colágeno queloideo.

Otras investigaciones demuestran una alteración funcional de la colagenasa o un aumento de los inhibidores de esta enzima, que favorecería la acumulación de colágeno.

3.5. MANIFESTACIONES CLÍNICAS:

Los queloides se distinguen de las cicatrices hipertróficas porque éstos se extienden más allá de la herida original y rara vez involucionan. Las formas clínicas son variadas, pueden ser neoformaciones pequeñas, eritematosas, firmes o pueden formar placas de gran tamaño, únicos o múltiples.

Pueden ser asintomáticos, aunque algunos ocasionan dolor o prurito, especialmente en la etapa inicial.

La mayoría tiene una fase de crecimiento, luego se estabilizan por largos periodos, en etapas tardías se pueden aplanar, ablandar e hiperpigmentar.

Ocasionalmente grandes queloides pueden drenar un material necrótico, por compromiso vascular, infectándose secundariamente. No hay casos documentados de transformación maligna.

Las cicatrices hipertróficas comienzan a desarrollarse pocas semanas después de la reepitelización de la lesión cutánea, limitándose a los bordes de esta, en un periodo de 6 – 12 meses, no es posible distinguir los queloides en los primeros meses de una cicatriz normal.

DIFERENCIA ENTRE CICATRIZ QUELOIDE Y CICATRIZ HIPERTRÓFICA

Diferencias Clínicas:

| Cicatriz hipertrófica | Cicatriz queloide |
|--|---|
| Desarrolla pronto | Demora en aparecer |
| Involuciona con el tiempo | Nunca involuciona |
| Limita a la lesión | Crece por fuera de la lesión |
| Se produce mayormente en áreas de movimiento | Independiente de las áreas de movimiento |
| Usualmente ocurre en áreas flexoras | Áreas de alta predilección: lóbulos de las orejas, esternón, zona deltoidea |
| Mejora con la cirugía | Recidiva con la cirugía |

Diferencias histológicas:

| Cicatriz queloide | Cicatriz hipertrófica |
|---|---|
| Fibras colágenas abundantes. | Fibras colágenas no tan abundantes |
| Fibroblastos compactos en haces de remolino | Fibroblastos escasamente compacto dispuestos en haces |
| Vascularidad aumentada | Vascularidad normal |

Diferencia en la actividad metabólica:

Ueda y colaboradores encontraron que las cicatrices queloides tienen altos niveles de trifosfato de adenosina y fibroblastos. Nakaoka y asociados encontraron alta densidad de fibroblastos en ambas cicatrices, pero los queloides tienen una alta expresión de antígenos nucleares, es por esta razón es que las cicatrices se extienden más allá de los bordes originales ²².

TRATAMIENTO:

Las consideraciones preventivas requieren importancia primordial. En los pacientes con historia previa o familiar de queloides se prefiere evitar los procedimientos quirúrgicos electivos.

Si se requiere efectuar una cirugía por razones estéticas, la primera infancia es el mejor momento. Esta debe hacerse con bisturí bajo estricta asepsia, minimizando el trauma, evitando materiales extraños, espacios muertos, hematomas, infección y toda tensión en la herida. Para esto último la incisión debe realizarse paralela a la línea de relajación de la piel.

TRATAMIENTO QUIRURGICO

CRIOCIRUGÍA:

La criocirugía utiliza un agente criogénico para causar daño celular directo en la microvasculatura. Se forma un trombo y la anoxia subsecuente llevan a la necrosis del tejido seguido de un aplanamiento del mismo.

Se empezó aplicar crioterapia alrededor de 1931²³, como monoterapia tiene resultados variables mejor en los queloides recientes y menores de 5 Cm. Realizando ciclos cada 3 – 4 semanas por cinco meses.²⁴

Layton y col. Hicieron un estudio comparativo a doble ciego de corticoides intralesionales comparando con crioterapia en acné que loide demostrando un 85% de respuestas moderadas a buenas con el uso de esta última. El tratamiento con corticoides intralesionales fue favorable en un 60% pero reveló ser significativamente mejor en los queloides jóvenes y vascularizados, sin embargo deben considerarse posibles efectos adversos como la alteración en la pigmentación en los fototipos de pieles.

LÁSER:

El uso de láser de argón no ha sido efectivo. Stuckeer y col. Realizaron un estudio con láser de CO2 en 37 pacientes con queloides primarios y recalcitrantes y obtuvo una mejoría en el 84%, con dos años de seguimiento. El láser de Neodimio Yag disminuye la producción de colágeno en cultivos de fibroblastos y en la piel normal: estudios con bajo número de pacientes, muestran resultados favorables de 36 – 37% de los casos²⁵.

RADIOTERAPIA:

Actúa retardando la formación de colágeno y produciendo cambios microvasculares que conduce la disminución de tejido cicatrizal. Asociada a la

cirugía permite obtener buenos resultados en el 92% de los casos, especialmente si se realiza en el post - operatorio temprano, usando dosis que varía entre 300 y 2000 RAD: no existen grandes diferencias entre el ortovoltaje y el electro Bian.²⁶

Las recurrencias se presentan principalmente en los queloides infectados o en paciente con historia familiar de queleide. Se reserva su uso en adultos con queloides muy sintomáticos o resistentes a otras terapias, por la posibilidad de carcinogénesis.

Recientemente reporte de largas series muestran que con una adecuada dosimetría de la radiación se limitan los efectos adversos y por otro lado se reporta que la radioterapia preoperatorio no es beneficiosa.

CIRUGÍA CONVENCIONAL:

No se recomienda y es de escaso valor sin una terapia adyuvante, reportándose recurrencia en el 50% - 80% de los casos antes de cumplir el primer año. Debe considerarse para queloides que no responden a tratamiento tópicos o en el caso en el que existan folículos pilosos ocluidos. Generalmente se prefieren los tratamientos combinados:²⁷

- a) Infiltración de corticoides en la herida quirúrgica y luego cada 3 a 4 semanas en el post-operatorio, logra buenos resultados cosméticos, con una disminución de dolor y prurito en un mes.

Kadio y Col. Plantean la extirpación del queleide asociada a corticoides intralesionales en lóbulo de orejas, en forma tardía (15 día postoperatorio), obteniendo resultados alentadores.

- b) Injertos de piel: este procedimiento tiene una alta recurrencia y aproximadamente en 50% de los pacientes desarrollan queloides en el sitio donador. Se prefiere el cierre primario en lesiones con base menor de 1 cm. Y uso de suturas intradérmicas. En el caso de queloides extensos otra opción es el uso de expansores titulares.

- c) La compresión constante de la herida después de la cirugía mediante diversos dispositivos es benéfica solo si se realiza por periodo de 4 – 6 meses o más, dando mejoría del 50%.

TERAPIA COMPRESIVA

La terapia compresiva, permite el aplanamiento de cicatrices hipertróficas y queloides por un mecanismo desconocido, los vendajes elásticos, para ser efectivos deben ejercer una presión mayor a 25 a 40 mmHg. Con el fin de exceder la presión intracapilar. Haq y col. Reportaron un 50% de mejoría en 21 de 34 pacientes que recibieron 4 años diferentes tipo de presión.

GEL DE SILICÓN

Los apósitos de silicona están compuestos por redes de polímeros de polidimetisiloxano. Existen numerosos estudios que muestran la efectividad de la silicona en el tratamiento y prevención de las cicatrices hipertróficas y queloides.

Existen en la actualidad más de 20 marcas de apósitos de silicona para el tratamiento de cicatrices en el mercado. Algunos son autoadhesivos pero la mayoría no tienen propiedades de adherencia. La respuesta de los pacientes ante este tipo de tratamiento revela la comodidad de su uso, la efectividad en la disminución del tamaño de la cicatriz, color, grosor, así como el mínimo porcentaje de efectos secundarios que presenta.

El uso de los geles de silicona en el tratamiento de cicatrices es relativamente reciente. Este tipo de apósitos fue utilizado por primera vez en Australia, en 1982 por Perkins. En un principio se utilizó junto con vendajes compresivos, hasta que se comprobó la efectividad de la silicona usada de forma aislada.

Se han desarrollado diversas teorías acerca de cómo funciona la silicona, aunque ninguna de ellas está científicamente probada. Se sabe que los resultados que se obtienen no están relacionados con el efecto de presión, ni con el aumento de temperatura, presión de oxígeno u oclusión, que son las explicaciones dadas por otras láminas que no poseen silicona, la presión ejercida por estos apósitos recientemente lanzados al mercado, es mínima, con lo que existe una discusión

abierta con los resultados que prometen. Las biopsias realizadas no muestran diferencias histológicas entre las cicatrices tratadas y los controles, y no existe evidencia alguna de que se produzca absorción de silicona.

La teoría actual y más aceptada se basa en que el apósito de silicona imita el efecto del estrato córneo, capa directamente implicada en la regulación hídrica (controla la pérdida de vapor de agua), esto implica que los apósitos de silicona controlarían la reducción del vapor de agua, produciendo una disminución de los depósitos de colágeno²⁸. Esto concurre en una disminución de los depósitos de colágeno y como consecuencia una disminución del tejido cicatricial.

TRATAMIENTO FARMACOLOGICO

CORTICOIDE INTRALESIONAL:

En cultivos de fibroblastos cutáneos se observan que los glucocorticoides reducen la síntesis y aumentan la degradación del colágeno queloide.²⁹

Acetónido de triamcinolona: Se utiliza acetónido o diacetato de triamcinolona a diferentes concentraciones (10 – 25 - 40mg/ml) según el tipo y ubicación de la lesión; asociado o no a un anestésico local como lidocaína. Se infiltra a nivel dérmico de 0,5 a 1 ml. en el centro del queloide. En ciclos cada 3 a 4 semanas en tiempo variable por un periodo de tres meses o más

Varias preparaciones de corticoesteroides han sido estudiados como monoterapia y en combinación con cirugía. Darzi et al. Evaluaron los diferentes métodos de tratamiento de cicatrices queloides, incluyendo el uso de acetónido de triamcinolona. La dosis administrada depende de la superficie de la cicatriz. Pacientes con una cicatriz queloide de 1 – 2 cm² recibieron una dosis de 5 – 10mg de acetónido de triamcinolona de 0,1%, cicatrices entre 2 a 6 cm² recibieron 10 a 20mg y de 6 – 12 cm² recibieron 80 a 120mg. Obteniéndose en un 71% un aplanamiento total de la cicatriz y en un 29% un aplanamiento parcial.

Griffith evaluó la trimacinolona como monoterapia y concomitante con cirugía, en este último se evidencio 51% de aplanamiento total y 40% solo presento una cicatriz más suave. Estos resultados fueron seguidos por 10 meses. Habiendo una recaída del 9% antes de los 5 meses.

Las aplicaciones frecuentes suelen ocasionar necrosis, ulceración, lesiones deprimidas, hipopigmentación, telangiectasia y atrofia perilesional.

Se puede combinar los corticoides intralesionales con crioterapia utilizando nitrógeno líquido en rocío o aplicando con un hisopo, antes o después de la

infiltración. En general el uso previo induce edema, facilitando la penetración de la aguja y tiene un efecto anestésico.

BLEOMICINA:

Se aplica bleomicina intralesional con una dosis de 1,5 UI/ml o bien diluir 15 UI en solución fisiológica. Se realiza un total de tres infiltraciones cada 20 – 30 días. Obteniéndose una respuesta positiva en algunos casos, con aplanamiento total en un 45%, solo se observó recidiva en 10% en un periodo de tiempo de 10 a 12 meses después de la última infiltración. Entre sus efectos adversos se observó necrosis en el sitio de aplicación ^{30 31}.

COLCHICINA:

Por sus propiedades farmacológicas, podría ser útil en el tratamiento de cicatrices queloides, se une a los dímeros de la tubulina, impide la formación de los husos de la mitosis y meiosis celular; que haya interrupción del transporte de vesículas y proteínas; impide el ensamblado flagelar e inhibe el movimiento ameboide; detiene el proceso de la mitosis en la metafase; inhibe la liberación de sustancias proinflamatorias de las células cebadas y la migración de granulocitos hacia la zona inflamada; reduce la producción de procolágena impidiendo su secreción celular; tiene una actividad colagenolítica dada por un incremento en la producción de colagenasa, entre otras muchas acciones.

Su seguridad como medicamento en dosis de 0.5 mg – 1 mg día, ha servido para tratar pacientes con cirrosis hepática al inhibir el proceso de fibrosis durante largos periodos de tiempo; ha mostrado buena tolerancia y seguridad en pacientes tratados por gota y enfermedades dermatológicas como la psoriasis, vasculitis, esclerodermia.

Los efectos tóxicos de la colchicina se presentan en dosis de 7-8 mg/día y son principalmente náuseas, vómitos, diarrea por su efecto en el epitelio intestinal; ocasiona leucopenia temporal por su acción sobre la médula ósea con agranulocitosis; anemia aplásica; también puede ocasionar azoospermia, miopatía y alopecia, todo lo anterior cuando su uso es prolongado y en dosis elevadas.

Por sus efectos sobre la secreción de colágena y la inhibición de la proliferación de los fibroblastos, la colchicina podría evitar la formación de cicatriz queloide, utilizando 1.2mg/día iniciado a las tres semanas después de la cirugía y con una aplicación de una vez al mes durante cinco meses.³²

En estudios realizados su eficacia llega a ser solo del 35%, recidivando el resto.

PENTOXIFILINA:

Es un derivado sintético del grupo de las metilxantinas, que por su actividad farmacológica como vasodilatador y capacidad para disminuir la viscosidad sanguínea, en principio se indicó en diversas enfermedades que evolucionaban con procesos obstructivos a nivel vascular.³³

Se le ha encontrado capacidad de estimular los receptores de adenosina en hematíes, leucocitos y plaquetas; inhibe la fosfodiesterasa e incrementa el adenosín monofosfato cíclico o AMPc.

Desde hace 10 años ha sido motivo de revisiones extensas y nuevas indicaciones en diversas especialidades médicas.³⁴ En dermatología es importante recordar lo útil que puede ser este medicamento en diversas enfermedades.^{30, 35}

Samiaska y col. en 1994 presentaron el siguiente cuadro donde se resume la actividad fisiológica de pentoxifilina en las células sobre las que actúa:

Efectos sobre la viscosidad sanguínea:

- Inhibe la constricción microvascular
- Inhibe la agregación de hematíes y plaquetas
- Estimula la fibrinólisis
- Disminuye los niveles plasmáticos de fibrinógeno
- Suprime la hiperreactividad del leucocito.
- Disminuye la adhesión y liberación de superóxidos.

Efectos inmunológicos:

- Disminuye la adherencia y agregación de neutrófilos, sin afectar fagocitosis
- Aumenta la movilidad y quimiotaxis del PMN
- Aumenta la fagocitosis
- Bloquea los efectos del factor de necrosis tumoral (FNT) en la adherencia de polimorfonucleares (PMN) al endotelio vascular
- Disminuye la respuesta del leucocito a la IL-1
- Inhibe la producción de FNT por los monolitos
- Bloquea los efectos tóxicos directos de FNT en las células endoteliales

Efectos sobre coagulación y fibrinólisis:

- Disminuye la agregación plaquetaria
- Disminuye la adhesión plaquetaria
- Disminuye el factor de Von Willebrand
- Aumenta el plasminógeno tisular
- Aumenta la plasmita

- Aumenta la antitrombina III
- Disminuye alfa-2 -antiplasmina
- Disminuye alfa-2-macroglobulina
- Disminuye alfa1-antitripsina

Efectos en tejido conectivo y procesos de cicatrización:

- Aumenta la actividad de las colagenasas
- Disminuye el colágeno de los fibroblastos
- Disminuye la fibronectina del fibroblasto
- Disminuye los glicosaminoglicanos del fibroblasto
- Disminuye la respuesta del fibroblasto al FNT

La pentoxifilina puede ser útil, al inhibir la hiperreactividad de los fibroblastos y fibrosis subsecuente, en queloides, esclerodermia y morfea^{36, 37}. En un estudio se efectuó infiltración intradérmica de pentoxifilina con mejoría de la cicatriz en comparación a triamcinolona intralesional.

COLÁGENA-POLIVINILPIRROLIDONA (FIBROQUEL)

Está indicado en la prevención de la recidiva de la cicatriz hipertrófica y queleide posterior a la resección, debido a sus efectos antifibróticos. Por su participación en la eliminación del exceso de colágena depositada y la remodelación del tejido conjuntivo relacionado.

La colágena administrada por vía intramuscular, cutánea o subcutánea se metaboliza de la misma manera que la colágena endógena, degradándose en el espacio extracelular principalmente por medio de las colagenasas intersticiales y los péptidos de degradación generados son rápidamente metabolizados por las enzimas gelatinasas, así como por otras enzimas inespecíficas, dando como subproductos oligopéptidos y aminoácidos libres. Dada la fuente de obtención de la colágena empleada y su antigenicidad característicamente baja, se considera

un material prácticamente inocuo, excepto en pacientes que manifiesten hipersensibilidad a ella.

Por su parte, la polivinilpirrolidona es un polímero inerte prácticamente no metabolizable que se excreta principalmente por vía urinaria (95%) en un período menor a 24 h.

Los datos generados de los estudios in-vitro sugieren que actúa a nivel de fibroblastos y macrófagos modulando el metabolismo de la colágena, de tal forma que dicha regulación participa en los procesos reparativos con una mejor calidad y tiempo de la respuesta en la cicatrización.

Los estudios in vivo han mostrado que modula el proceso inflamatorio crónico de la fibrosis al disminuir factores proinflamatorios como el factor de crecimiento derivado de las plaquetas (PDGF), el factor de necrosis tumoral α , (TNF- α), la interleucina 1b (IL-1b), así como moléculas de adhesión celular que favorecen la diapédesis leucocitaria, como la molécula de adhesión de los leucocitos al endotelio (ELAM-1) y la molécula de adhesión celular vascular (VCAM-1), todos estos alcanzan niveles semejantes a los normales lo que favorece el recambio de los componentes del tejido conjuntivo con la consecuente eliminación del exceso de proteínas fibrosas.

Al ponerse en contacto con los tejidos crea una capa protectora sobre áreas cruentas, siendo hemostático e inductor de la cicatrización favoreciendo una rápida epitelización. Si se coloca intralesional en el sitio de la sutura provoca hemostasia y una rápida epitelización. Puede aplicarse internamente en áreas de sangrado en capa donde efectúa una hemostasia adecuada.

Cuando se aplica en regiones fibrosas promueve la remodelación del tejido disminuyendo la fibrosis y normalizando la zona previamente dañada. Tal es el caso de las cicatrices hipertróficas y queloides, en donde se ha demostrado su participación en el control del proceso inflamatorio crónico asociado a la patología, lo que conlleva a la remodelación de la zona afectada para su posterior

"normalización"; esto implica la eliminación de signos y síntomas. Utilizando post-resección de la cicatriz que loide impide la recidiva de la misma.

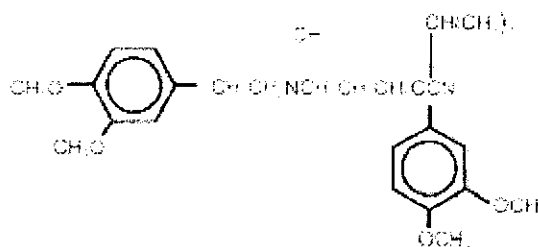
La dosis y vía de administración para el tratamiento de la cicatriz hipertrófica y/o que loide y padecimientos fibrosantes localizados, anestesiarse la zona y aplicar subcutáneamente (intralesional) con aguja de calibre fino (27-29), la aplicación se realiza central a la lesión, si es menor a 5 cm² aplicar 0.2 ml, si la lesión es de 5 a 10 cm² aplicar 0.4 ml de Fibroquel distribuyendolos en diferentes puntos de la misma; si la lesión es mayor a 10 cm² aplicar de 0.6 ml hasta 1.5 ml por sesión.

La frecuencia de aplicación se sugiere semanal, se debe de evaluar la respuesta en las primeras 8 a 12 semanas y si la lesión no se resuelve por completo continuar el tratamiento por 8 semanas más y hacer una reevaluación.

En los casos en donde la lesión no se resuelva por completo y se desee eliminar la marca de la lesión o la cicatriz, realizar 3 aplicaciones previas a la cirugía, una por semana; posteriormente efectuar la resección de la cicatriz y continuar con 3 aplicaciones más con la misma frecuencia de las anteriores.

VERAPAMILO:

El verapamilo es un bloqueador de los canales de calcio, activo por vía oral e intravenosa, que se lo ha utilizado para el tratamiento de la angina, la hipertensión y las taquiarritmias supraventriculares. Se le considera como antiarrítmico de la clase IV.



Aunque el verapamilo es considerado como un fármaco cardiovascular, tiene otras muchas aplicaciones como son el tratamiento de los estados maniacos, profilaxis de las migrañas y para el tratamiento de cicatrices queloides.

Se puede administrar por vía oral e intravenosa. Después de una dosis oral, se absorbe rápidamente, aunque experimenta un extenso metabolismo de primer paso, lo que hace que su biodisponibilidad sea sólo del 20—35%.

El comienzo de los efectos hemodinámicos y electrofisiológicos del verapamilo tiene lugar a las 1-2 horas después de su administración oral. La actividad farmacológica se mantiene durante 8-10 horas en el caso de las formulaciones convenciones y durante 24 horas en el caso de las retardadas. Después de la administración intravenosa, la actividad es máxima a los 5 minutos y dura entre 10-20 minutos. El verapamilo y su metabolito activo, el norverapamil, se distribuyen muy bien por todo el organismo, incluyendo el sistema nervioso central. El fármaco se excreta en la leche materna alcanzando concentraciones próximas a las concentraciones plasmáticas de la madre, lo que representa un problema en la lactancia. También se ha comprobado que pasa fácilmente la barrera placentaria.

Se une en un 90% a las proteínas del plasma y aproximadamente un 70% es eliminado en la orina en forma de metabolitos. Aunque se conocen más de 12 metabolitos, sólo el norverapamil es detectable en el plasma. El norverapamil posee un 20% de la actividad del verapamilo y carece de efectos sobre la frecuencia cardiaca o el intervalo PR.

La semi-vida de eliminación es de unas 2-5 horas después de dosis únicas, aumentando a 5-12 horas después de dosis múltiples. En los pacientes con insuficiencia renal, puede extenderse hasta las 14 horas. La eliminación tiene lugar por vía renal, eliminándose en las heces tan solo el 16% de la dosis administrada, Menos del 5% de la dosis se excreta como verapamilo sin alterar en la orina.

Se debe utilizar con precaución en pacientes con disfunción ventricular, bradicardia grave, shock cardiogénico o insuficiencia cardíaca congestiva porque puede exacerbar o precipitar un fallo cardíaco o producir una excesiva bradicardia o anomalías en la conducción y no se debe utilizar en los pacientes con infarto agudo de miocardio y disfunción del ventrículo izquierdo.

Los ancianos, los pacientes con enfermedades renales o con enfermedades hepáticas tales como cirrosis o insuficiencia renal, muestran un aclaramiento retardado del verapamilo y de sus metabolitos y, por tanto, tienen un riesgo mayor de que el fármaco se acumule y muestre toxicidad. En los ancianos, tiene una semi-vida de eliminación más prolongada, por lo que a estos pacientes se les administran dosis iniciales menores.

El verapamilo se clasifica dentro de la categoría C de riesgo en el embarazo. Aunque se ha comprobado que puede tener efectos negativos sobre el crecimiento fetal no se sabe si tiene propiedades teratogénicas y no se han realizado estudios controlados en el hombre. Por lo tanto, su uso en el embarazo deberá restringirse a aquellas enfermas en las que el beneficio sea superior al riesgo potencial para el feto. Está contraindicado en pacientes con hipersensibilidad al fármaco o a alguno de los componentes de su formulación

Las reacciones adversas más serias, representan una extensión de sus efectos terapéuticos sobre el nodo A-V y la vasculatura. Estos efectos secundarios incluyen bradicardia sinusal, taquicardia sinusal refleja, bloqueo A-V de grado diverso que puede necesitar de un tratamiento con atropina. Sus efectos vasodilatadores son los responsables de algunos efectos secundarios como los

mareos o los sofocos. También se han descrito letargia, cefaleas, fatiga y tinnitus en los pacientes tratados con este fármaco. La constipación es la reacción adversa gastrointestinal más frecuente y ocurre con una mayor frecuencia que en el caso de otros antagonistas del calcio. Otros efectos gastrointestinales son la náusea y el vómito, la dispepsia y el dolor abdominal.

Verapamilo en el tratamiento de cicatrices queloides

Los antagonistas del calcio disminuyen la producción de colágeno en la matriz y estimulan la síntesis de colagenasa. Estos hallazgos sugirieron la utilización de bloqueadores de calcio en la prevención y el tratamiento de los queloides.

In vivo probaron la efectividad del clorhidrato de verapamilo en dosis de 2.5 mg/ml, con una tasa de éxitos mayor al 50%.³⁸

Se ha demostrado que el tratamiento con verapamilo de fibroblastos cultivados obtenidos a partir de tejidos queloides humanos reduce la proliferación celular y aumenta la apoptosis. Con una disminución significativa en la producción de IL-6 y factor de crecimiento vascular del endotelio (VEFG), pero esta droga no tiene efectos sobre la producción de citoquinas y de la proliferación celular en cultivos de fibroblastos no queloides.

Estos descubrimientos abren el camino hacia nuevos y más grandes ensayos clínicos *in vivo* de la inyección de clorhidrato de verapamilo para el tratamiento de los queloides.^{39, 40}

PROCOLO DE ESTUDIO

PLANTAMIENTO DEL PROBLEMA

¿Es el clorhidrato de verapamilo más eficaz que el acetónido de triamcinolona en el tratamiento de cicatrices queloides en pacientes entre 18 – 65 años de edad, que asistan a consulta voluntariamente al Centro Dermatológico “Dr. Ladislao de la Pascua”?

HIPOTESIS

El tratamiento con verapamilo intralesional es más efectivo que el acetónido de triamcinolona y además con menos efectos adversos en pacientes con cicatrices queloides entre los 18 – 65 años de edad.

OBJETIVOS DEL ESTUDIO

OBJETIVO GENERAL

Comparar la eficacia del verapamilo intralesional contra acetónido de triamcinolona en el tratamiento de cicatrices queloides en pacientes que acuden al Centro Dermatológico “Dr. Ladislao de la Pascua” durante el periodo de estudio de Sep 2004 a sept 2005.

OBJETIVOS ESPECÍFICOS

1. Determinar la eficacia del verapamilo intralesional en el tratamiento de las cicatrices queloides.
2. Determinar la frecuencia de efectos colaterales del acetónido de triamcinolona en el tratamiento de cicatrices queloides.
3. Determinar si existen efectos colaterales con el uso de verapamilo intralesional en cicatrices queloides.

4. Determinar el número de aplicaciones más adecuado para el tratamiento de cicatrices queloides con verapamilo intralesional.
5. Determinar el número de aplicaciones más adecuado para el tratamiento de cicatrices queloides con acetónido de triamcinolona.

TIPOS DE ESTUDIO:

Estudio clínico controlado aleatorizado.

POBLACION DE ESTUDIO

Pacientes entre 18 – 65 años de edad, con cicatriz queloide que acuden al Centro Dermatológico "Dr. Ladislao de la Pascua".

CRITERIOS DE INCLUSIÓN

- 1) Pacientes con diagnóstico de cicatriz queloide al Centro Dermatológico "Dr. Ladislao de la Pascua".
- 2) Pacientes entre 18 a 65 años de edad, de cualquier sexo.
- 3) Pacientes con una cicatriz de 1 - 3 cm.
- 4) Pacientes que firman un consentimiento informado aceptando participar en el estudio

CRITERIOS DE EXCLUSIÓN

- 1) Pacientes con enfermedades cardíacas.
- 2) Pacientes que por ocupación o lugar de residencia no puedan acudir a sus consultas de seguimiento
- 3) Pacientes que no acepten firmar el consentimiento informado
- 4) Pacientes con hipersensibilidad conocida a alguno de los componentes utilizados, que contraindique su aplicación.
- 5) Pacientes con tratamientos previos.

CRITERIOS DE ELIMINACIÓN

- 1) Pacientes que dejen de acudir
- 2) Pacientes que presenten hipersensibilidad
- 3) Pacientes que desarrollen durante el estudio enfermedad cardiaca

MÉTODO DE MUESTREO

No probabilístico de casos consecutivos. Con asignación aleatoria a tratamiento

TAMAÑO DE LA MUESTRA

Cada uno de los grupos estará conformado por 20 pacientes, cifra determinada de acuerdo con formulas conocida y tomando en cuenta un 20% de pérdidas en el seguimiento. Alfa = 0,05, Beta = 0,20 y Delta = 0,30

PROCEDENCIA DE SUJETOS

Los pacientes proceden de la ciudad de Mexico, con el objetivo de facilitar todas las citas necesarias, para su seguimiento

DEFINICIÓN DE VARIABLES

Variable dependiente

| Variable | Definición conceptual | Definición operacional | Escala | Unidad de medida |
|------------------|---|---|---------|------------------|
| Cicatriz queoide | Es una proliferación tisular postraumática, de consistencia firme, de superficie lisa, brillante y sobreelevada | cicatriz que sobrepase los bordes de la lesión en grosor, largoy ancho. Dura, dolorosa, eritematosa | Ordinal | Mm |

Variables independientes

| Variable | Definición conceptual | Definición operacional | Escala | Unidad de medida |
|---------------|---|---|---------|--|
| Verapamilo | Es un bloqueador de canales de calcio que disminuye la producción de colágeno en la matriz extraceiular, a través de la estimulación de la colagenaza, disminuyendo la producción de tejido fibroso | dosis de 10mg/dl a los 7,14,28 días poscirugía y una aplicación a la octava semana | Nominal | Aplanamiento +++ ++ + Sin cambio |
| Triamcinolona | corticoesteroide, similar a una hormona producida por las glándulas suprarrenales. | dosis (40-mg/dl) inmediatamente después de la cirugía, luego una aplicación por mes durante 4 meses | Nominal | Aplanamiento +++ ++ + Sin cambio |

EXPLICACION DE ESTOS PARAMETROS

| | |
|--------------|---|
| Aplanamiento | cicatriz a nivel de la superficie cutánea y de color normal |
| +++ | cicatriz 0.2 – 0.3 y ligero eritema |
| ++ | cicatriz 0.4 – 0.5, eritema moderado |
| + | 0.6 – 0.7, eritema intenso |
| Sin cambio | > 0.8, eritema intenso |

Variables de interés secundario.

| Variable | Definición conceptual | Definición operacional. | Escala | Unidad de medida |
|-------------------------------------|---|--|-----------------------|--|
| Edad | Tiempo que una persona ha vivido desde su nacimiento | Edad en años en el momento del estudio | Continua-proporcional | Años |
| Sexo | Constitución orgánica que distingue masculino y femenino | Se registra con base al sexo de asignación social | Nominal | Femenino Masculino |
| Evolución | Tiempo transcurrido entre la aparición de la cicatriz y la fecha en que el paciente es valorado por vez primera | Registro de la fecha probable de inicio y la fecha de valoración por primera vez | Razón | Meses |
| Antecedentes Personales patológicos | Existencia de lesiones de cualquier naturaleza con aparición en fecha previa a la consulta de primera vez | Interrogatorio dirigido en busca de enfermedades previas a la cita de primera vez, remitidas o aún existentes. | Nominal | Presencia o Ausencia de lesiones anteriores. |

ANÁLISIS DE DATOS:

Análisis descriptivo

los resultados de las variables que se describen los grupos en estudio se presentan a través de medidas de tendencia central, tablas y gráficas de barra y de pastel.

Análisis estadístico

Debido a que las observaciones del estudio corresponden a dos grupos independientes provenientes de la misma población, clínicamente homogéneos, donde las mediciones se realizaron en escala de razón y clasificados por su respuesta en escala ordinal, entre dos períodos (inicio-final de tratamiento), la prueba de elección para comprobar las hipótesis establecidas es la X^2 (chi cuadrada), según las siguientes consideraciones:

- 1.- La mejoría se determino en función de la disminución o aplanamiento de la cicatriz

2.- El grado de respuesta al tratamiento se estableció mediante una escala nominal en función del color, apariencia y cambio en la cicatriz.

Aplanamiento.- Cicatriz a nivel de la superficie cutánea y de color normal

+++ Cicatriz de 0.2 – 0.3 y ligero eritema

++ Cicatriz de 0.4 – 0.5 y eritema moderado

+ Cicatriz de 0.6 – 0.7 y eritema intenso

Sin cambio o mayor con eritema intenso

3.- El tratamiento de las cicatrices queloides con verapamilo intralesional es mejor que el uso de acetónido de triamcinolona.

4.- Las frecuencias observadas las comparamos por categorías a través de una tabla de contingencia de 2x5 para establecer sus diferencias

| Eficacia terapéutica | Verapamilo | Triamcinolona | Total |
|------------------------|------------|---------------|-------|
| Aplanamiento | a | b | a+b |
| +++ Mejoría importante | c | d | c+d |
| ++ Mejoría media | e | f | e+f |
| + Mejoría mínima | g | h | g+h |
| Sin respuesta | i | j | i+j |
| Total | | | |

5.- A partir de las frecuencias observadas determinamos las frecuencias teóricas correspondientes, para estandarizar la escala de medición, a través del estadístico de prueba X^2

5.- Calculamos los grados de libertad (categorías-1)

6.- Determinar el porcentaje correspondiente de X^2 de acuerdo a los grados de libertad y el nivel de significancia menor a 5%

7.- Compararlo con los valores críticos de X^2 (curva de frecuencias normalizada)

8.- Se determina si se acepta o se rechaza la hipótesis establecida

9. Se interpreta clínicamente los resultados

DESCRIPCIÓN GENERAL DEL ESTUDIO

Cada paciente que acudió al Centro Dermatológico Dr. Ladislao de La Pascua, donde fueron recibidos por médicos dermatólogos, los cuales realizaron el diagnóstico de cicatriz queloide. Posteriormente se enviaron con el investigador, quien confirmó descarto el diagnóstico mencionado.

El mismo día, se le informó al paciente sobre las características de dicha patología y la naturaleza del estudio, incluyendo las fechas de seguimiento. En caso de cumplir con los criterios de inclusión y de estar de acuerdo con lo anteriormente explicado, procedieron a firmar un consentimiento informado (ANEXO 1) y por medio de una tabla de números aleatorios se asignó a un grupo, uno con tratamiento de acetónido de triamcinolona y otro con tratamiento de verapamilo intralesional.

En la primera consulta, se recolectaron los siguientes datos: edad, sexo, evolución y tratamientos previos. Se procedió a tomar medidas de la cicatriz, tomando en cuenta largo, ancho y altura de cada una de ellas.

A continuación se realizó la intervención quirúrgica y se dio cita para la aplicación de clorhidrato de acetónido de triamcinolona en el primer grupo y verapamilo en un segundo grupo.

Se le aplicó verapamilo intralesional las semanas posoperatorias 1, 2, 3, 4 y 8 con una dosis de 5mg/ml.

Al grupo B se aplicó acetónido de triamcinolona, la primera inyección se realizó a los siete días, cuando se retiraron las suturas, posteriormente se aplicó durante cuatro meses, una vez al mes, con una dosis de 40mg/dl.

A ambos grupos se realizó un seguimiento de un año, con citas cada tres meses.

PROBLEMAS ÉTICOS

El consentimiento informado será leído por los pacientes con tiempo suficiente para comprender la naturaleza del estudio y las posibles implicaciones derivadas del mismo. No se identifican riesgos sociales a los que puedan verse sometidos los pacientes.

ORGANIZACIÓN DEL ESTUDIO

En el estudio participará el siguiente personal: Investigador responsable (Dra. Paola Leticia Mendoza Espada) y los tutores de la Investigación (Dr. Julio Enriquez Merino y Dra. Fabiola Jiménez Hernandez).

En el estudio se utilizará el siguiente equipo: Cámara fotográfica digital Sony Cibershot de 5.0 megapixels (para el control iconográfico de las lesiones), hojas blancas de papel (para elaboración del expediente de cada paciente y del consentimiento informado), lápices de punta roma del número 2 (para el registro de los datos obtenidos), un consultorio con escritorio y dos sillas (para las evaluaciones del seguimiento), una sala de quirófano del servicio de Cirugía, con el equipo quirúrgico para efectuar la operación, materiales de curación (proporcionado por el C.D.P.), una computadora HP pavilion mx 50 Pentium V con sistema operativo Windows XL y programa estadístico SSPS (para el registro, captura y análisis de la información, así como la elaboración de la tesis impresa) y 1 impresora Compaq IJ650 series de chorro de tinta, a color (para la impresión de la tesis final).

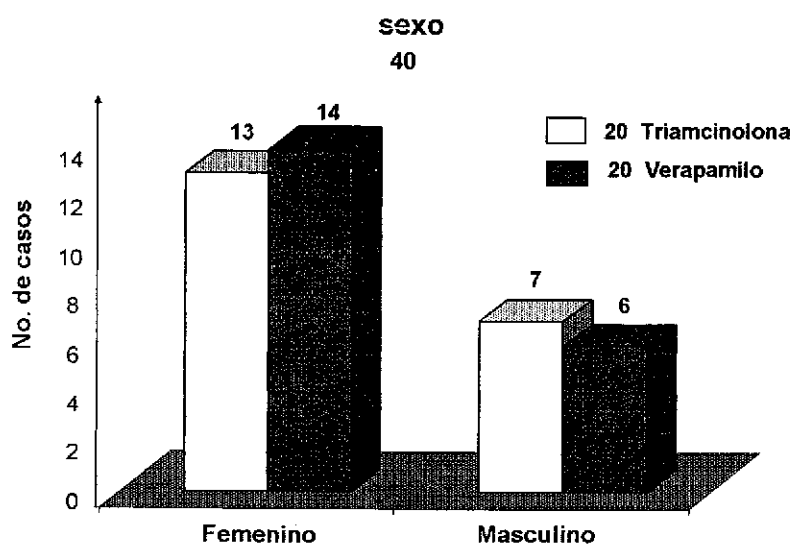
RESULTADOS

Se estudiaron 40 pacientes con diagnóstico de cicatrices queloides que cumplieron con los criterios de inclusión provenientes de la consulta externa del Centro Dermatológico Pascua, durante el período comprendido de septiembre del 2004 a septiembre del 2005 divididos en dos grupos s de 20, para ser tratados con acetónico de triamcinolona y verapamilo aleatoriamente

Sexo:

De los 40 pacientes en el estudio, 13 pacientes masculinos y 27 del sexo femenino, divididos en dos grupos. Un grupo de acetónico de triamcinolona (13 mujeres y 7 hombres) y un grupo de Verapamilo (14 mujeres y 6 hombres).

| Sexo | Triamcinolona | Verapamilo | Total |
|-----------|---------------|------------|-------|
| Femenino | 13 | 14 | 27 |
| Masculino | 7 | 6 | 13 |
| | 20 | 20 | 40 |

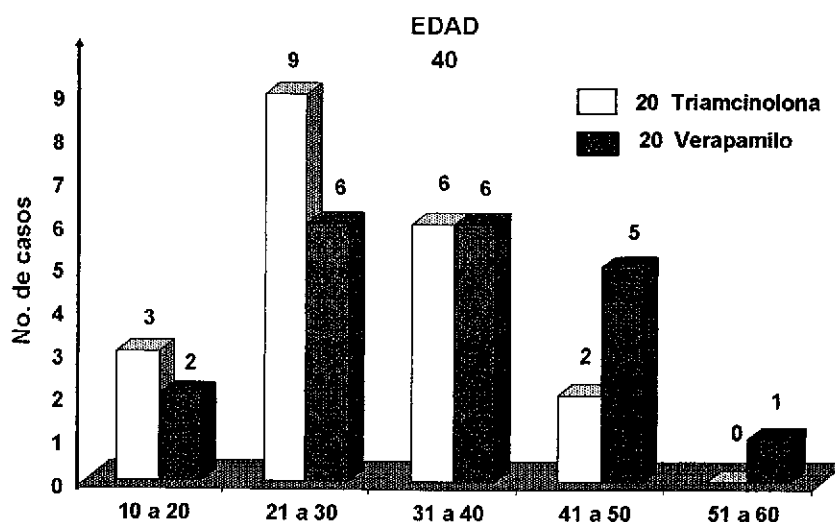


Fuente: Consulta externa del CDP

Edad:

Se agruparon a los pacientes por rango de edad de 10 – 20 años 5 pacientes, de 21 – 30 años 15 pacientes, de 31 – 40 años 12 pacientes, de 41 – 50 años 7 pacientes, de 51 –60 años 1 paciente.

| Edad | Triamcinolona | Verapamilo | Total |
|----------|---------------|------------|-------|
| 10 a 20 | 3 | 2 | 5 |
| 21 a 30 | 9 | 6 | 15 |
| 31 a 40 | 6 | 6 | 12 |
| 41 a 50 | 2 | 5 | 7 |
| 51 a 60 | 0 | 1 | 1 |
| Mínimo | 17 | 18 | |
| Máximo | 45 | 55 | |
| Promedio | 29.25 | 33.6 | |
| Total | 20 | 20 | |



Fuente: Consulta externa del CDP

Topografía:

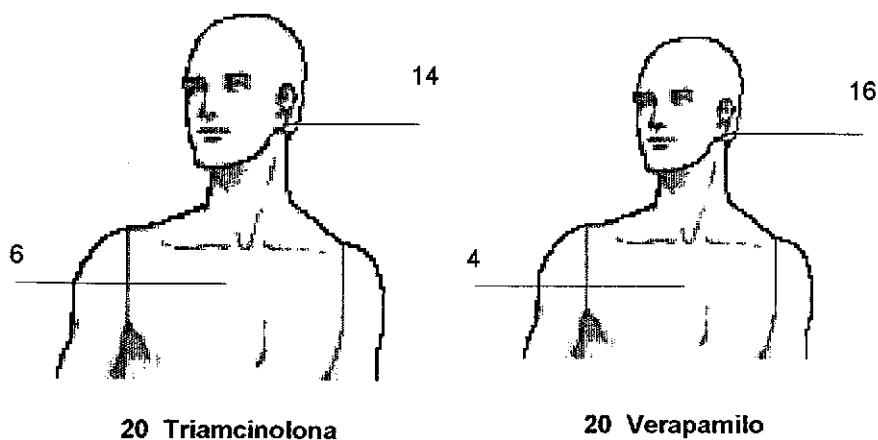
Se presentaron solo en dos topografías en lóbulos de las orejas y cara anterior de tórax.

30 pacientes en lóbulos de las orejas (16 pacientes en el grupo de verapamilo y 14 pacientes en el grupo de triamcinolona). En tórax anterior (4 pacientes en el grupo de verapamilo y 6 pacientes en el grupo de acetónido de triamcinolona).

| Topografía | Triamcinolona | Verapamilo | Total |
|----------------|---------------|------------|-------|
| Lóbulo | 14 | 16 | 30 |
| tórax anterior | 6 | 4 | 10 |
| Total | 20 | 20 | 40 |

TOPOGRAFIA

40

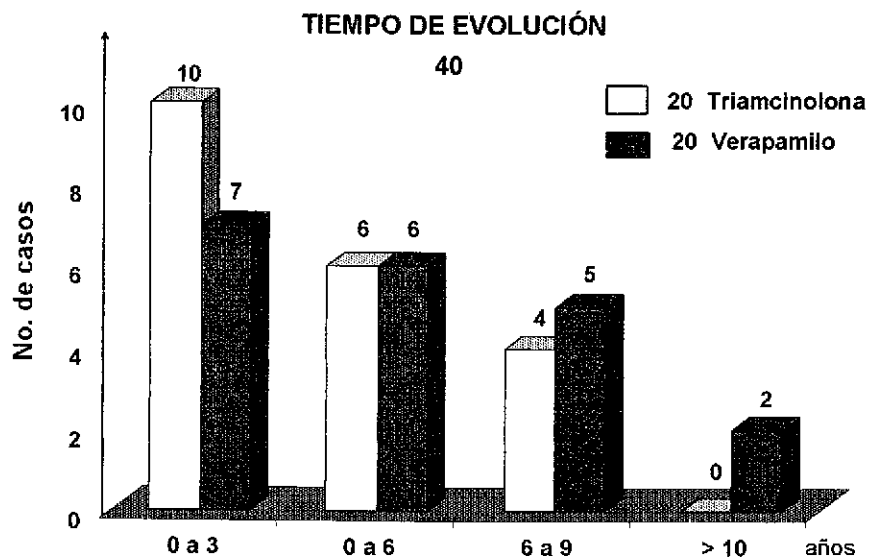


Fuente: Consulta externa del CDP

Tiempo de evolución

De un total de 40 pacientes. Se agruparon en periodos de 0-3 años con 17 pacientes, 3 a 6 con 12 pacientes, de 6 a 9 con 9 pacientes y mayores de 10 De un total de 40 pacientes,

| Evolución | Triamcinolona | Verapamilo | Total |
|-----------|---------------|------------|-------|
| 0 a 3 | 10 | 7 | 17 |
| 3 a 6 | 6 | 6 | 12 |
| 6 a 9 | 4 | 5 | 9 |
| > 10 | 0 | 2 | 2 |
| Total | 20 | 20 | 40 |
| Mínimo | 2 | 2 | |
| Máximo | 10 | 14 | |
| Promedio | 4.45 | 5.7 | |



Fuente: Consulta externa del CDP

EVALUACIÓN CLÍNICA

Triamcinolona:

En el grupo tratado con acetónido de triamcinolona, se incluyeron 20 pacientes con cicatriz queloide cuyo tamaño promedio fue 1.71 cm³, 4 años de evolución en promedio, al final del tratamiento se obtuvo:

Siete pacientes (35%) con cicatriz aplanada a nivel de la superficie cutánea y de color normal, de todos ellos 2 pacientes presentaron atrofia y un paciente presentó telangiectasias

Siete pacientes (35%) con aplanamiento entre 0.2 – 0.3 sobre el nivel de la superficie cutánea, con ligero eritema (+) y dos de ellos presentaron telangiectasias.

Un paciente con aplanamiento entre 0.4 – 0.5 cm sobre el nivel de la superficie cutánea con eritema moderado (++), y telangiectasias.

Tres pacientes con aplanamiento de 0.6 - 0.7 cm sobre el nivel de la superficie cutánea, con eritema intenso (+++), solo un paciente presentó telangiectasias.

Cicatriz sin cambios en 2 pacientes (10%), con topografía en tórax anterior, un paciente presento telangiectasias.

Tratamiento comparativo de cicatrices queloides: verapamilo vs triamcinolona

Cicatriz a nivel de la superficie cutánea (35%)

| Sexo | Edad | Tipografía | Evolución | Tamaño | E_ adversos |
|------|------|------------|-----------|-----------------|-----------------|
| F | 17 | Lóbulo | 5 | 1,8 x 1,2 x 0,5 | ninguno |
| F | 28 | Lóbulo | 2 | 1,7 x 1,2 x 0,7 | ninguno |
| F | 22 | Lóbulo | 5 | 1,3 x 0,9 x 0,6 | ninguno |
| M | 33 | Lóbulo | 2 | 1,2 x 1,0 x 0,7 | ninguno |
| M | 45 | Lóbulo | 6 | 1,9 x 1,2 x 0,8 | telangiectasias |
| M | 40 | Lóbulo | 7 | 1,7 x 1,1 x 0,7 | Atrofia |
| M | 37 | Tórax ant | 3 | 2,0 x 1,4 x 0,4 | Atrofia |

Cicatriz (+) de 0.2 – 0.3 con ligero eritema (35%)

| | | | | | |
|---|----|-----------|---|-----------------|-----------------|
| F | 19 | Lóbulo | 2 | 1,2 x 1,0 x 0,6 | ninguno |
| F | 28 | Lóbulo | 6 | 2,1 x 1,5 x 0,7 | telangiectasias |
| F | 32 | Lóbulo | 5 | 2,0 x 1,5 x 1,0 | ninguno |
| F | 18 | tórax ant | 8 | 2,9 x 2 x 0,5 | telangiectasias |
| M | 25 | Lóbulo | 3 | 1,3 x 0,6 x 0,4 | ninguno |
| F | 29 | tórax ant | 3 | 3,0 x 1,1 x 0,8 | ninguno |
| F | 24 | tórax ant | 2 | 2,6 x 2,0 x 1,0 | ninguno |

Cicatriz ++ de 0.4 – 0.5 con eritema moderado (5%)

| | | | | | |
|---|----|--------|---|-----------------|-----------------|
| F | 21 | Lóbulo | 3 | 1,3 x 1,0 x 0,4 | telangiectasias |
|---|----|--------|---|-----------------|-----------------|

Cicatriz +++ de 0.5 – 0.6 con eritema intenso (15%)

| | | | | | |
|---|----|--------|---|-----------------|---------|
| M | 40 | Lóbulo | 2 | 1,6 x 1,2 x 0,6 | ninguno |
| F | 30 | Lóbulo | 4 | 1,5 x 1,1 x 0,5 | Atrofia |
| F | 31 | Lóbulo | 9 | 1,6 x 1,1 x 0,6 | ninguno |

Sin cambio (10%)

| | | | | | |
|---|----|-----------|----|-----------------|-----------------|
| F | 45 | tórax ant | 2 | 2,4 x 1,6 x 0,7 | Ninguno |
| M | 21 | tórax ant | 10 | 1,9 x 1,2 x 0,8 | telangiectasias |

Verapamilo:

En el grupo tratado con verapamilo, se incluyeron 20 pacientes con cicatriz queloide cuyo tamaño promedio fue 1.72 cm³, 5 años de evolución en promedio, al final del tratamiento se obtuvo:

Diez pacientes (50%) con cicatriz aplanada a nivel de la superficie cutánea y de color normal, de todos ellos un paciente presentó necrosis.

Seis pacientes (30%) con aplanamiento entre 0.2 – 0.3 cm. sobre el nivel de la superficie cutánea, con ligero eritema (+), sin efectos adversos.

Un paciente con aplanamiento entre 0.6 – 0.7 cm. sobre el nivel de la superficie cutánea con eritema moderado (++), sin efectos adversos.

Cicatriz sin cambios en 3 pacientes (10%), dos con topografía en tórax anterior, uno con necrosis.

Cicatriz a nivel de la superficie cutánea y de color normal (50%)

| Sexo | Edad | Topografía | Tamaño | Evolución | E_adversos |
|------|------|------------|-----------------|-----------|------------|
| F | 22 | Lóbulo | 1,5 x 1,0 x 0,8 | 5 | Ninguno |
| F | 21 | Lóbulo | 1,7 x 0,9 x 0,8 | 12 | Ninguno |
| F | 28 | Lóbulo | 1,1 x 0,8 x 0,7 | 14 | Ninguno |
| F | 29 | Lóbulo | 1,5 x 1,1 x 0,6 | 2 | Ninguno |
| F | 50 | Lóbulo | 1,9 x 1,0 x 0,7 | 8 | Ninguno |
| F | 41 | Lóbulo | 1,3 x 1,0 x 0,7 | 6 | Ninguno |
| F | 41 | Lóbulo | 1,9 x 1,6 x 1,1 | 7 | Necrosis |
| F | 38 | tórax ant | 3x 1,1 x 0,3 | 4 | Necrosis |
| M | 18 | Lóbulo | 1,3 x 0,9 x 1,0 | 3 | Ninguno |
| M | 20 | tórax ant | 2,5 x 1,8 x 0,6 | 10 | ninguno |

Cicatriz (+) 0.2 – 0.3 con ligero eritema (30%)

| | | | | | |
|---|----|--------|-----------------|----|---------|
| F | 26 | Lóbulo | 2,1 x 1,4 x 0,6 | 3 | ninguno |
| F | 32 | Lóbulo | 1,7 x 1,0 x 0,5 | 10 | ninguno |
| M | 55 | Lóbulo | 1,9 x 1,1 x 0,9 | 2 | ninguno |
| F | 34 | Lóbulo | 1,9 x 1,7 x 1,0 | 4 | ninguno |
| M | 42 | Lóbulo | 1,4 x 1,0 x 0,7 | 3 | ninguno |
| M | 27 | Lóbulo | 2,1 x 0,9 x 0,9 | 2 | ninguno |

Cicatriz (++) de 0.4 – 0.5 y eritema moderado (0%), no se registraron pacientes.

Cicatriz (+++) de 0.6 – 0.7 con eritema intenso (5%)

| | | | | | |
|---|----|--------|-----------------|---|---------|
| F | 35 | Lóbulo | 1,9 x 0,9 x 0,6 | 8 | ninguno |
|---|----|--------|-----------------|---|---------|

Sin cambio (15%)

| | | | | | |
|---|----|-----------|-----------------|---|----------|
| M | 43 | tórax ant | 2,6 x 1,4 x 1,2 | 2 | Ninguno |
| F | 33 | Lóbulo | 2,5 x 1,3 x 0,6 | 5 | Ninguno |
| F | 37 | tórax ant | 2,4 x 1,3 x 0,7 | 4 | Necrosis |

EFICACIA

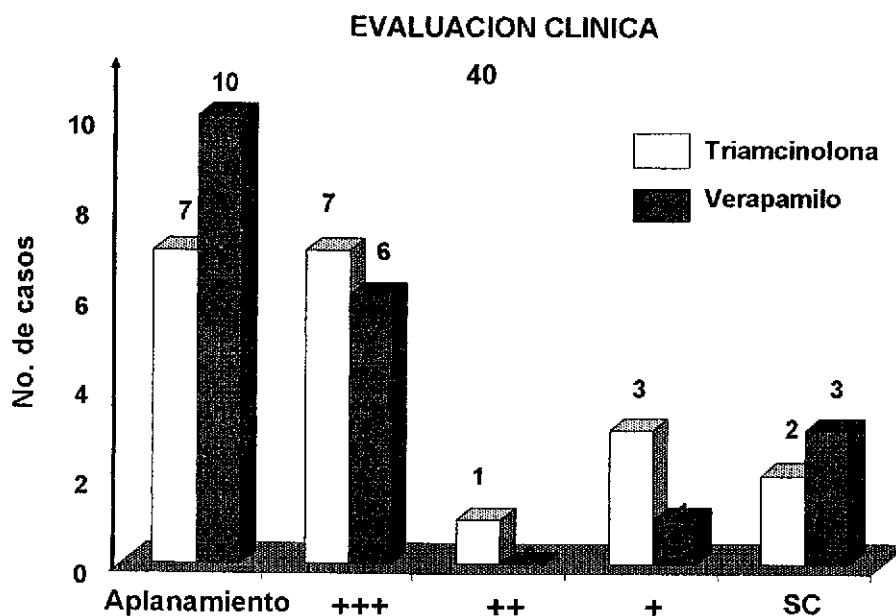
De los 40 pacientes evaluados, 7 pacientes (35%) lograron una cicatriz a nivel de la superficie cutánea con el acetónido de triamcinolona y 10 pacientes (50%) con el verapamilo.

| Mejoria | Triamcinolona | % | Verapamilo | % | Total |
|--------------|---------------|-----|------------|-----|-------|
| Aplanamiento | 7 | 35% | 10 | 50% | 17 |

MEJORIA CLINICA

| Mejoría | Triamcinolona | % | Verapamilo | % | Total |
|--------------|---------------|------|------------|------|-------|
| Aplanamiento | 7 | 35% | 10 | 50% | 17 |
| +++ | 7 | 35% | 6 | 30% | 13 |
| ++ | 1 | 5% | 0 | 0% | 1 |
| + | 3 | 15% | 1 | 5% | 4 |
| Sin cambios | 2 | 10% | 3 | 15% | 5 |
| Total | 20 | 100% | 20 | 100% | 40 |

+++ cicatriz 0.2 – 0.3 y ligero eritema
 ++ cicatriz 0.4 – 0.5, eritema moderado
 + 0.6 – 0.7, eritema intenso

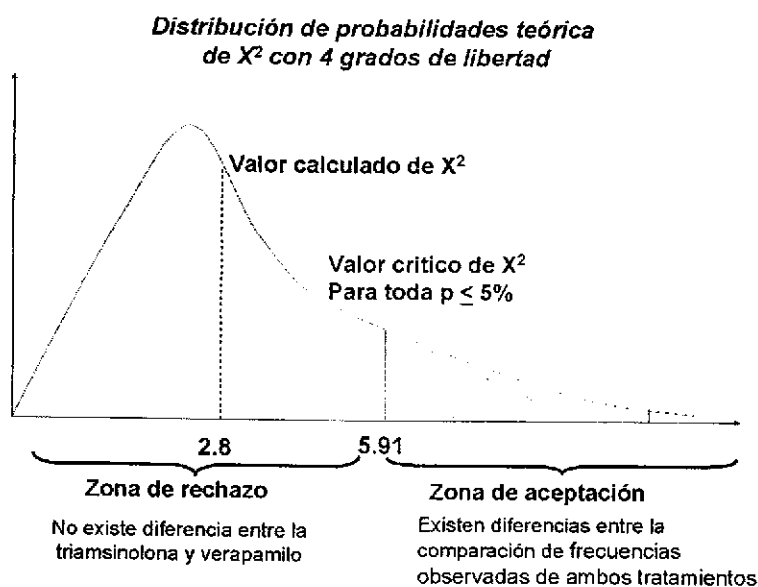


EVALUACIÓN ESTADÍSTICA

Se agruparon los datos en una tabla de 2 columnas por 5 renglones, para comparar las frecuencias observadas de los tratamientos en estudio y calcular un estadístico de prueba X^2 , que determine si encontramos una diferencia estadística significativa para una probabilidad de error menor o igual a 5%.

| Mejoría | Triamcinolona | Verapamilo | Total |
|--------------|---------------|------------|-------|
| Aplanamiento | 7 | 10 | 17 |
| +++ | 7 | 6 | 13 |
| ++ | 1 | 0 | 1 |
| + | 3 | 1 | 4 |
| Sin cambios | 2 | 3 | 5 |
| Total | 20 | 20 | 40 |

El valor de X^2 determinado fue de 2.8 y al compararlo en la curva de probabilidades teórica correspondiente, observamos que se encuentra en la zona donde no hay diferencias entre la triamcinolona y verapamilo.



COMENTARIOS

Las cicatrices queloides son un problema que afecta del 5 – 16% de nuestra población general, siendo un motivo frecuente de consulta.

Es bien conocido que para el tratamiento de las cicatrices queloides existen muchos tratamientos como los anteriormente mencionados, ninguno con una eficacia del 100% y con muchos efectos adversos.

Por lo tanto es necesario contar con un tratamiento que sea eficaz, económico, sin efectos secundarios.

El verapamilo es un bloqueador de los canales de calcio, disminuye la producción de colágeno en la matriz y estimulan la síntesis de colagenasa.

Se ha demostrado que el verapamilo reduce la proliferación celular y aumenta la apoptosis en cultivos de fibroblastos, con una disminución significativa en la producción de IL-6 y factor de crecimiento vascular del endotelio (VEFG).

En el presente estudio se logra confirmar el efecto benéfico del verapamilo en el tratamiento de la cicatriz que loide, sin embargo no se pudo demostrar estadísticamente que tenga un efecto mayor que el acetónido de triamcinolona, sino más bien es semejante, teniendo algunas ventajas como: no produce atrofia ni telangiectasias en la piel. El color cutáneo se recupera más rápidamente. El número de aplicaciones necesarias para obtener éxito con el tratamiento fue de 5, de acuerdo a lo observado durante el desarrollo de este estudio.

La aplicación de acetónido de triamcinolona es una técnica que la mayoría de los dermatólogos conoce, pero los efectos adversos y el costo de la misma son motivo que impide en muchas ocasiones que paciente pueda llevar acabo este tratamiento.

Es necesario continuar ampliando el conocimiento sobre las acciones del verapamilo, o algún otro tratamiento, para obtener un elemento más adecuado en el manejo de las cicatrices queloides.

ICONOGRAFICA

Caso 1

Paciente de sexo masculino de 33 años de edad.

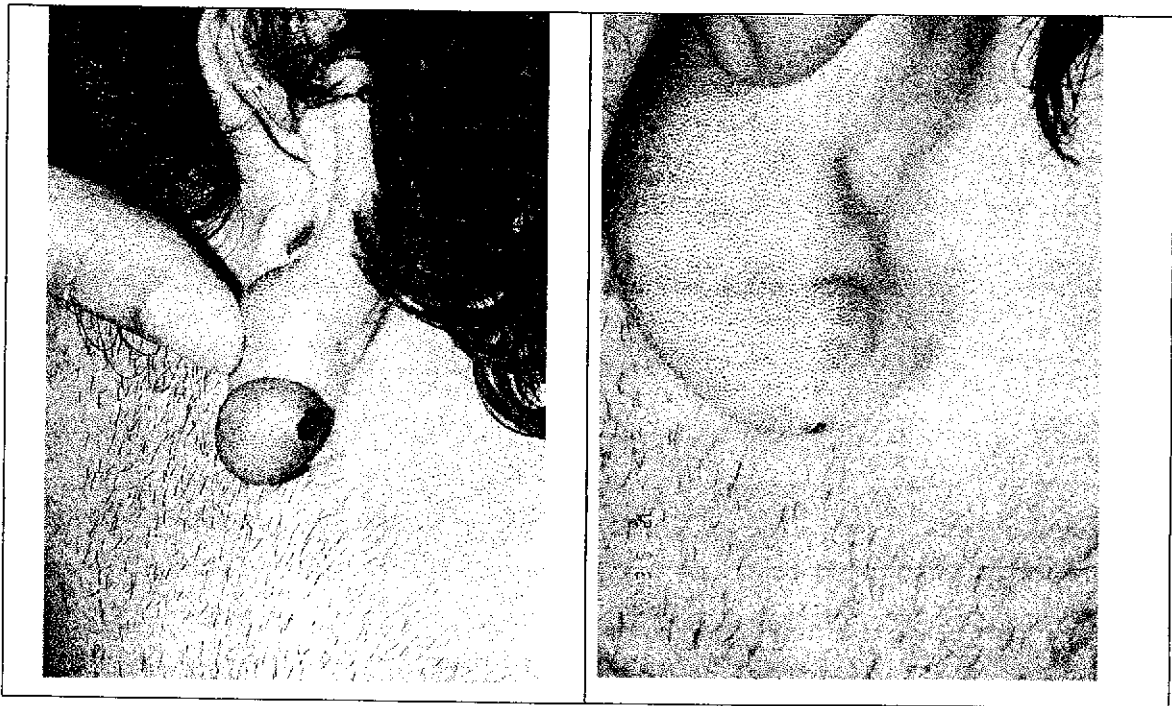
Dermatosis localizada a cabeza, de la cual afecta lóbulo de la oreja izquierda.

Dermatosis constituida por una cicatriz queloide.

Tratamiento con acetónido de triamcinolona

Seguimiento de 12 meses

Mejoría: Aplanamiento completo de la cicatriz



Caso 2

Paciente de sexo femenino de 28 años de edad.

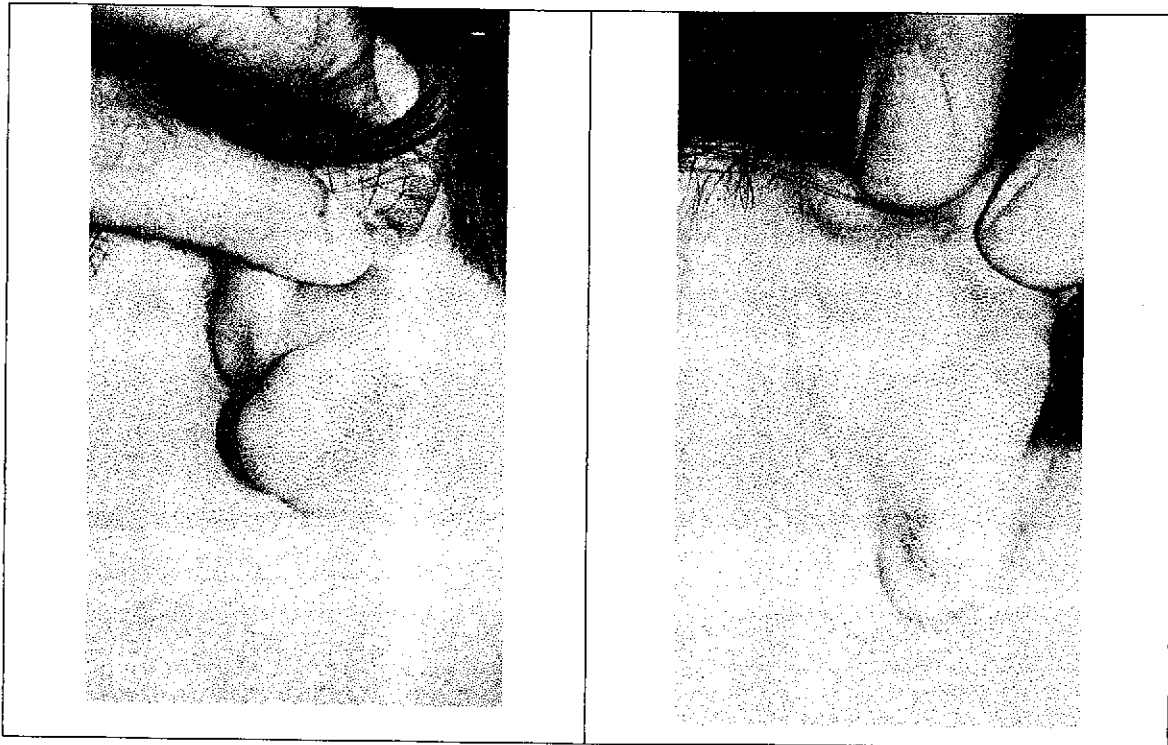
Dermatosis localizada a cabeza, de la cual afecta lóbulo de la oreja izquierda.

Dermatosis constituida por una cicatriz queloide.

Tratamiento con acetónido de triamcinolona

Seguimiento de 12 meses

Mejoría: Aplanamiento completo de la cicatriz



Caso 3

Paciente de sexo femenino de 22 años de edad.

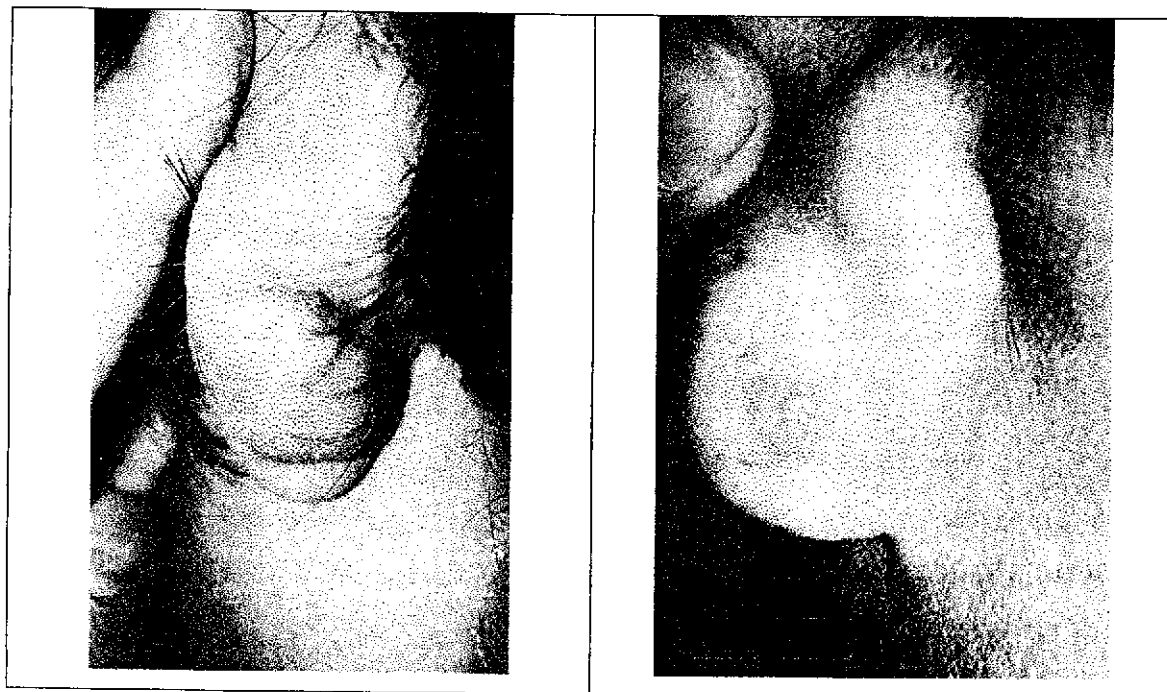
Dermatosis localizada a cabeza, de la cual afecta lóbulo de la oreja izquierda.

Dermatosis constituida por una cicatriz queloide.

Tratamiento con acetónido de triamcinolona

Seguimiento de 12 meses

Mejoría: Aplanamiento completo de la cicatriz



Caso 4

Paciente de sexo femenino de 22 años de edad.

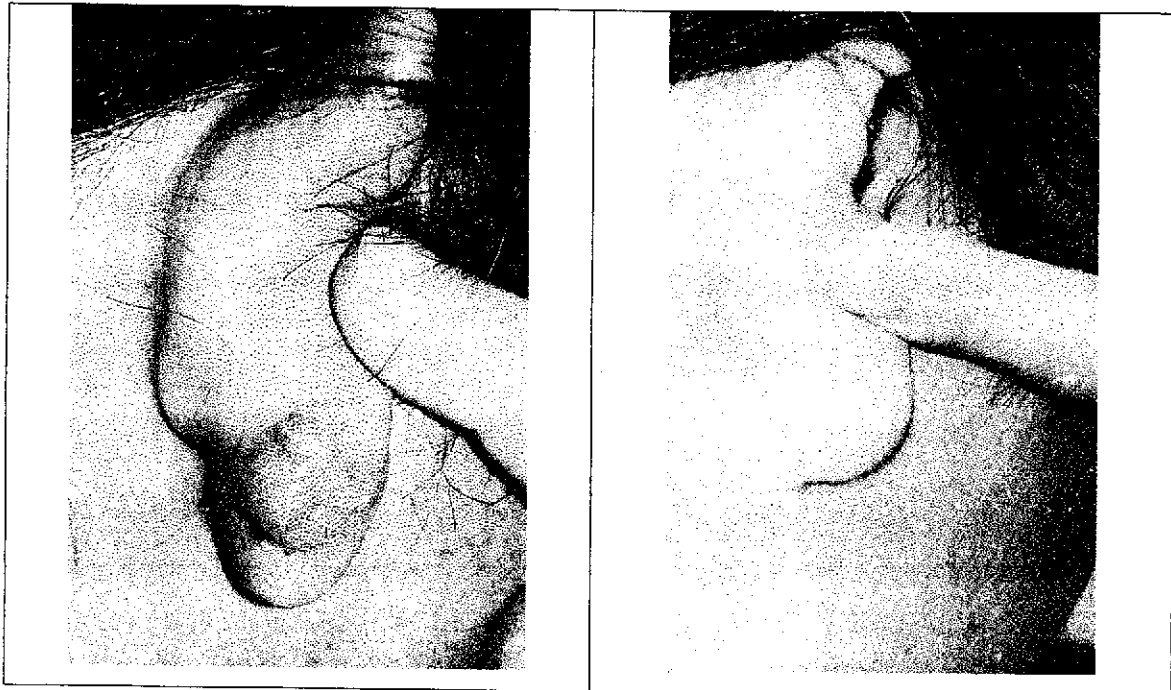
Dermatosis localizada a cabeza, de la cual afecta lóbulo de la oreja izquierda.

Dermatosis constituida por una cicatriz queloide.

Tratamiento con verapamilo

Seguimiento de 12 meses

Mejoría: Aplanamiento completo de la cicatriz



Caso 5

Paciente de sexo femenino de 29 años de edad

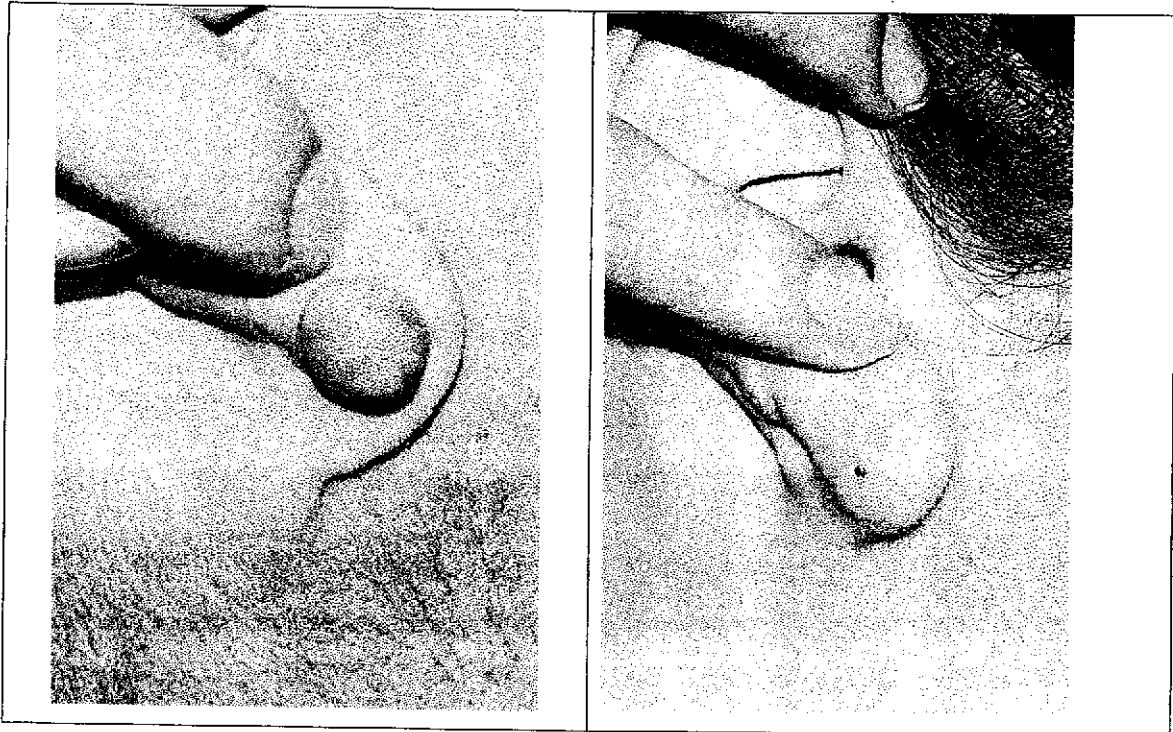
Dermatosis localizada a cabeza, de la cual afecta lóbulo de la oreja izquierda.

Dermatosis constituida por una cicatriz queloide.

Tratamiento con verapamilo

Seguimiento de 12 meses

Mejoría: Aplanamiento completo de la cicatriz



Caso 6

Paciente de sexo femenino de 18 años de edad.

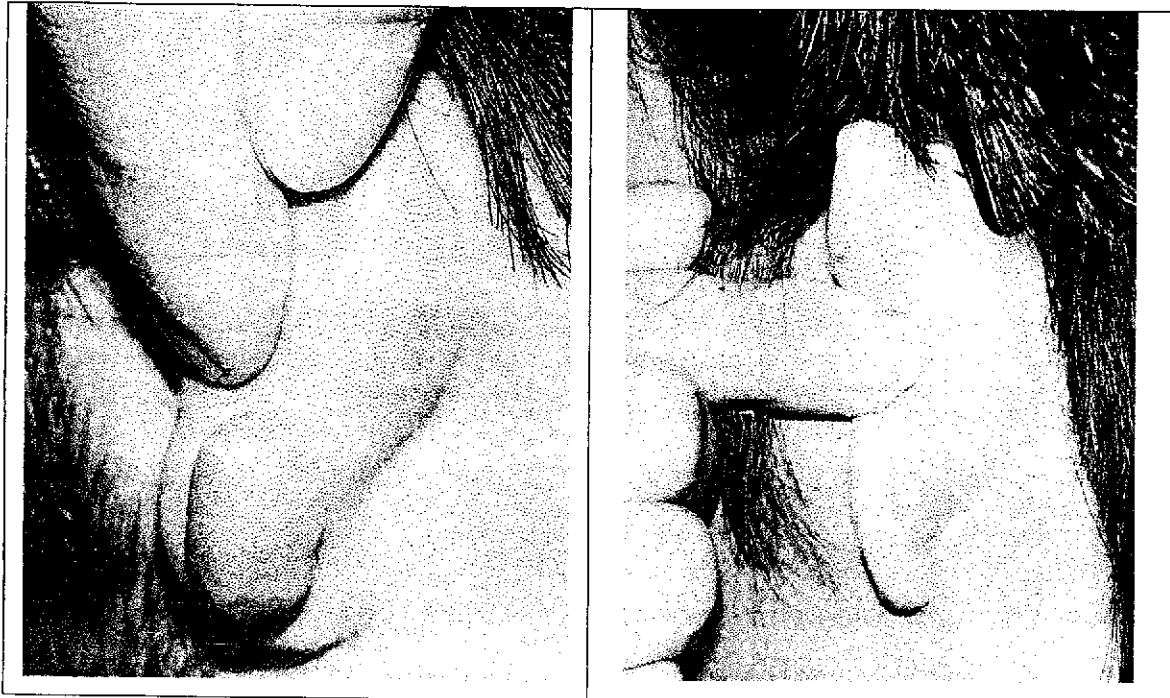
Dermatosis localizada a cabeza, de la cual afecta lóbulo de la oreja izquierda.

Dermatosis constituida por una cicatriz queloide.

Tratamiento con verapamilo

Seguimiento de 12 meses

Mejoría: Aplanamiento completo de la cicatriz



BIBLIOGRAFIA

- ¹ Fitzpatrick Thomas B. Estructuras de las lesiones cutáneas. *Dermatología en Medicina General*. 2001: 15 – 44
- ² Heenan meter J. Tumores de Tejido Fibroso. *Histopatológica de la piel*. 1999: 737 – 767
- ³ Martínez-Hernández A. Repair, regeneration and fibrosis. *Pathology*. Lippincott-Raven USA 1999: 77-103
- ⁴ . Pratt BM, Harris AS, Morrow JS et al. Mechanism of cytoskeleton regulation. *Am J Pathol* 1984; 117 (3): 3499-3554
- ⁵ Yang L, Qiu CX, Ludlow A et al. Active transforming growth factor in wound repair. *Am J Pathol* 1999; 154: 105-111
- ⁶ Doillon CJ, Hembry RM, Ehrlich HP et al. Actin filaments in normal dermis and during wound healing. *Am J Pathol*. 1987; 126 (1): 164-170
- ⁷ Singer AJ: Clark RA. Cutaneous wound healing. *N England J Med* 1999: 10 326 – 41
- ⁸ Clark RAF. Mechanisms of cutaneous wound repair. In: Fitzpatrick TB, Eisen AZ, Wolff y col., *Dermatology in General Medicine*, vol. I New York: Mc Graw – Hill, 1999: 326 – 41
- ⁹ . Bell E, Ivarsson B, Merrill Ch Production of a tissue-like structure by contraction of collagen lattices by human fibroblasts. *Proct Natl Acad Sci. USA* 1979; 76 (3): 1271-1278
- ¹⁰ Teri S, Lucas R, Scar revision. *Derm Clin* 1998; 16 (1): 165-180
- ¹¹ . Schafer BM, Maier K, Eickhoff U. Plasminogen activation in healing... *Am J Pathol* 1994; 144: 1269-1280

- ¹² Coiffman, F. (1997): Cirugía Plástica, Reconstructiva y Estética. Tomo I.Ed. Masson, Barcelona.
- ¹³ Lawrence W.T. (1998): Physiology of the acute wound, Clin Plast Surg 25(3): 321-340.
- ¹⁴ Nwomeh B.C.; Yager D.R.; Cohen I.K. (1998): Physiology of the chronic wound, Clin Plast Surg 25(3): 341-356.
- ¹⁵ Otlei CC, Fewes JL, Frank W. Complications of cutaneous surgery in patients who are taking warfare, aspirin. NSAIDS. Arch Dermatol 1996; 132: 161 – 166
- ¹⁶ Montes de Oca Monroy, et al. Queloides. Dermatología Rev Mex. 1992; 36 (1) 35 – 38
- ¹⁷ Urioste SS, Arndt KA, Dover JS. Keloidal scars and Hypertrophic scars. Review and treatment strategies. Semin Cutan Med Surg. 1999; 18: 159 – 71
- ¹⁸ Muir IFK. On the nature of Keloidal scars and hypertrophic scars. Br J Plast Surg 1990; 43: 61 – 9
- ¹⁹ Marcenac N. Cheloids cicatricielles du cheval. Recueil Med Veterinaire 1951; 127 – 385
- ²⁰ Ramakrishman KM, Thomas KP, Sundararajan CR. Study of 1,000 patients with keloids in South India. Plast Reconstr Surg. 1974; 45: 140 – 154
- ²¹ Omo – Dare P. Genetic studies on keloid. J Natl Med Assoc. 1975; 67: 428 – 432
- ²² Nakaoka H, Miyauchi S, Miki Y. Proliferating activity of dermal fibroblasts in keloids and hipertrophic scars. Acta Dermatol Venereol 1995; 75: 102 – 4
- ²³ Causes of and treatment options for abnormal scar tissue. J Wound Care. 2005 Feb;14(2):49-52.

²⁴ Har-Shai Y, Amar M, Sabo E. Intralesional cryotherapy for enhancing the involution of hypertrophic scars and keloids. *Plast Reconstr Surg*. 2003 May;111(6):1841-52.

²⁵ Tanzi EL, Alster TS. Laser treatment of scars. *Skin Therapy Lett*. 2004 Jan;9(1):4-7.

²⁶ Teodore CM. Single dose electron beam irradiation in treatment and prevention of keloids and hypertrophic scars. *Rad Ther and Onco* 1990; 19: 267-272

²⁷ Darzi MA. Evaluation of various methods of treating Keloids and hipertrophic scars: a 10 year follow – up study. *Br J Plast Surg* 1992; 45: 347 – 349

²⁸ Fulton JE Jr. Silicone gel sheeting for the prevention and management of evolving hypertrophic and keloid scars. : *Dermatol Surg*. 1995 Nov;21(11):947-51.

²⁹ Carroll LA, Hanasono MM, Mikulec AA. Triamcinolone stimulates bFGF production and inhibits TGF-beta1 production by human dermal fibroblasts. *Dermatol Surg*. 2002 Aug;28(8):704-9.

³⁰ Espana A, Solano T, Quintanilla E. Bleomycin in the treatment of keloids and hypertrophic scars by multiple needle punctures. *Dermatol Surg*. 2001 Jan;27(1):23-7.

³¹ Bodokh I, Brun P. Treatment of keloid with intralesional bleomycin. *Ann Dermatol Venereol*. 1996;123(12):791-4.

³² Lawrence WT. In search of the optimal treatment of keloids: report of a series and a review of the literature. *Ann Plast Surg*. 1991 Aug;27(2):164-78.

³³ Corominas C, Plaza A, Diaz M, Riera R, Cordobes J. Tratamiento médico de la claudicación intermitente. *Angiologia* 2002; 54:162-73

³⁴ Samlaska CP, Winfield EA. Pentoxifyfilline. *J Am Dermatol* 1994; 30:603-21

- ³⁵ Concha M, Molgo M, Perez M. Uso de pentoxifilina en dermatología. *Med Cutan Ibero-lat-am* 2000; 28:23-32
- ³⁶ Berman B, Duncan MR. Pentoxifylline inhibits the proliferation of human fibroblasts derived from keloid, scleroderma and morphea skin and their production of collagen, glycosaminoglicans and fibronectin. *Br J Dermatol* 1990; 23:339- 46
- ³⁷ Barrientos N, Cornejo P, López S, Rodríguez J, Ortiz P, Iglesias L. Morfea en grandes placas con respuesta a ciclosporina. *Actas Dermo-sifiliogr* 2000; 91:463-6
- ³⁸ Skaria AM. Prevention and treatment of keloids with intralesional verapamil. *Dermatology*. 2004;209(1):71.
- ³⁹ extracellular Ca²⁺-induced mitogen-activated protein kinase activation in human fibroblast. *Cell Signal* 1999;11:263-274.
- ⁴⁰ Kang Y, Lee DA, Higginbotham EJ. In vitro evaluation of antiproliferative potential of calcium channel blockers in human Tenon's fibroblast. *Exp Eye Res* 1997;64:913-925.

ANEXO 1

CENTRO DERMATOLÓGICO PASCUA

CARTA DE INFORMACIÓN Y CONSENTIMIENTO

México D.F. a de de 200

A quien corresponda:

Por medio de la presente hago constar que he sido informado satisfactoriamente sobre el origen de mi padecimiento y la necesidad de que la lesión que presento sea tratada por medio acetónido de triamcinolona o clorhidrato de verapamilo en el estudio a realizarse en este centro y a criterio de los médicos que estarán a cargo de mi tratamiento. A la vez se me ha explicado sobre los efectos adversos esperados con la terapéutica señalada (dolor).

De conformidad en que dicho tratamiento podría servir para solucionar mi enfermedad y haciendo pleno uso de mis facultades mentales, deslindo de toda responsabilidad a el (los) médico (s) y demás personal de esta institución por los riesgos o complicaciones que pudieran ocurrir en mi persona durante o como consecuencia del tratamiento, el cual autorizo voluntariamente.

Nombre del paciente: _____

Firma del paciente: _____

Testigo
Nombre y firma

Testigo
Nombre y firma

ANEXO II

CENTRO DERMATOLOGICO PASCUA

TRATAMIENTO DE CICATRICES QUELOIDE CON VERAPAMILO

INTRALESIONAL CONTRA ACETONIDO DE TRIAMCINOLONA

RECOLECCION DE DATOS

Nombre: _____

Edad : _____ Sexo: _____

Lugar de origen : _____

Lugar de residencia : _____

Fecha de ingreso al estudio : _____

Tiempo de evolución del padecimiento : _____

Topografía :

Síntomas acompañantes :

Dolor : Si () No ()

Prurito : Si () No ()

Complicaciones : Si () No ()

Atrofia : () Fecha : _____ Semana : _____

Telangiectasias () Fecha : _____ Semana : _____

Otros : _____

Resultado evaluado por el médico al final del estudio :

Aplanamiento completa de la cicatriz

+++

++

+

Sin cambios

Eliminación del protocolo: ()

Mejoría clínica : ()

Abandono del tratamiento : ()

No asistió a citas de control : ()

Otro motivo : ()

Especifique: _____