

11217



UNIVERSIDAD NACIONAL AUTÓNOMA DE MÉXICO

FACULTAD DE MEDICINA
DIVISIÓN DE ESTUDIOS DE POSGRADO.
PETROLEOS MEXICANOS

GERENCIA DE SERVICIOS MÉDICOS
SUBDIRECCIÓN CORPORATIVA DE SERVICIOS DE SALUD
HOSPITAL CENTRAL NORTE
HOSPITAL CENTRAL SUR
SERVICIO DE GINECOLOGÍA Y OBSTETRICIA

BENEFICIOS DE LA MIOMECTOMIA LAPAROSCOPICA.
EXPERIENCIA EN EL SERVICIO DE GINECOLOGÍA Y OBSTETRICIA
DEL HOSPITAL CENTRAL SUR DE ALTA ESPECIALIDAD.
DEL 1 DE MARZO DEL 2002 AL 31 DE JULIO DEL 2005.

TESIS DE POSGRADO

PARA OBTENER EL TÍTULO DE:
GINECOLOGÍA Y OBSTETRICIA

P R E S E N T A:

DR. ISAIAS DANIEL PRADO PÉREZ

ASESORES:

DR. ROBERTO M. LONDAIZ GÓMEZ
DR. J. ANDRÉS HERNÁNDEZ DENIS
DR. FREDDY DOMÍNGUEZ



PEMEX

MÉXICO D.F.

2005

0348512



Universidad Nacional
Autónoma de México

Dirección General de Bibliotecas de la UNAM

Biblioteca Central



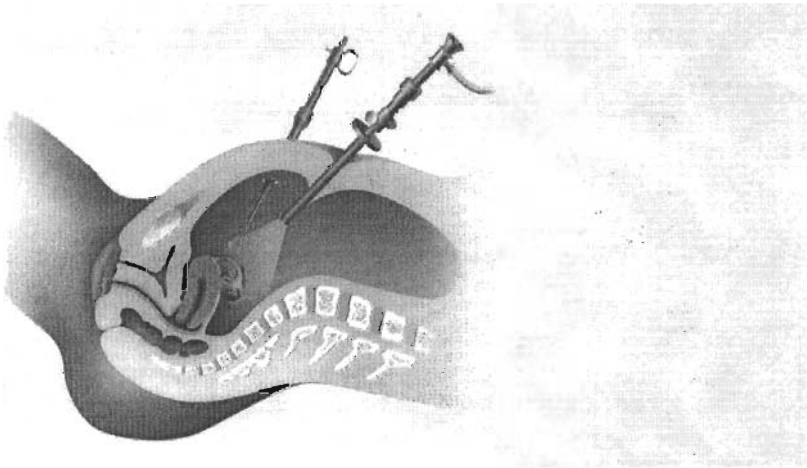
UNAM – Dirección General de Bibliotecas
Tesis Digitales
Restricciones de uso

DERECHOS RESERVADOS ©
PROHIBIDA SU REPRODUCCIÓN TOTAL O PARCIAL

Todo el material contenido en esta tesis esta protegido por la Ley Federal del Derecho de Autor (LFDA) de los Estados Unidos Mexicanos (México).

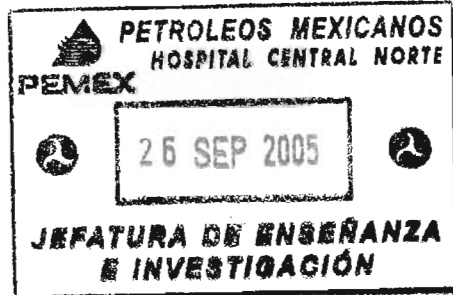
El uso de imágenes, fragmentos de videos, y demás material que sea objeto de protección de los derechos de autor, será exclusivamente para fines educativos e informativos y deberá citar la fuente donde la obtuvo mencionando el autor o autores. Cualquier uso distinto como el lucro, reproducción, edición o modificación, será perseguido y sancionado por el respectivo titular de los Derechos de Autor.

PETROLEOS MEXICANOS
GERENCIA DE SERVICIOS MÉDICOS
SUBDIRECCIÓN CORPORATIVA DE SERVICIOS DE SALUD
HOSPITAL CENTRAL SUR DE ALTA ESPECIALIDAD
SERVICIO DE GINECOLOGÍA Y OBSTETRICIA




BENEFICIOS DEL MANEJO DE LA MIOMECTOMIA LAPAROSCOPICA.
EXPERIENCIA EN EL SERVICIO DE GINECOLOGIA Y OBSTETRICIA DEL
HOSPITAL CENTRAL SUR DE ALTA ESPECIALIDAD DEL 1 DE MARZO DEL 2002
AL 31 DE JULIO DEL 2005.


PRESENTA DR. ISAIAS DANIEL PRADO PEREZ.





FIRMAS DE AUTORIZACION


DR. JAIME ELOY ESTEBAN VAZ
DIRECTOR DEL HOSPITAL CENTRAL NORTE


DR. ROBERTO M. LONDAIZ GOMEZ
JEFE DE SERVICIO DE ENSEÑANZA E INVESTIGACIÓN HCNCN


DR. JORGE ZEPEDA ZARAGOZA
PROFESOR TITULAR
JEFE DE SERVICIO DE GINECOLOGÍA Y OBSTETRICIA
HOSPITAL CENTRAL NORTE


DR. JOSE ANDRES HERNÁNDEZ DENIS
JEFE DE SERVICIO DE GINECOLOGÍA Y OBSTETRICIA
HOSPITAL CENTRAL SUR DE ALTA ESPECIALIDAD



CONTENIDO

Introducción	ii
I. JUSTIFICACION.....	7
II. MARCO TEORICO	9
II.I Historia	
II.II Epidemiología, Etiología, Patología y Características de Crecimiento de los Leiomiomas uterinos.	
II.III Aspectos Clínicos de los Leiomiomas Uterinos.	
II.IV Elección del Tratamiento los Leiomiomas Uterinos.	
II.V Pronóstico.	
III. PROBLEMA	42
III.I PLANTEAMIENTO DEL PROBLEMA	
III.II Objetivo	
III.III Hipotesis	
III.IV Metodología	
III.V Universo De La Muestra	
III.VI Descripción De Las Variables	
III.VII Recursos Empleados	
IV. PROCEDIMIENTO.....	51
V. ANALISIS ESTADISTICO.	55
VI. RESULTADOS.....	56
VII. DISCUSION.....	65
VIII. CONCLUSIONES.....	69
BIBLIOGRAFIA	70

AGRADECIMIENTOS

*A Dios (átomo, célula o como sea que se le llame) por el milagro
de la vida.*

*A Isaac, Carmen, Iveth y Kareen
Por hacer mis sueños,
Sus logros,
Una realidad.*

A Ingrid y Charly.

A mis amigos y maestros:

*José Andrés Hernández Denis, Ana Lucía Martínez, Gilberto
Ibarra, Armando Enrique Ortiz Bravo, Raúl Ramírez.*

*Dr. Jorge Zepeda Zaragoza
Dr. Ismael Madrigal García
Dr. Edgardo Bustillos*

*Para aquellos que sobrevivirán
Y para aquellos
Que sobreviven
A sus muertes.*

*Para todos los incontables
Revolucionarios anónimos,
Poetas locos y locos poéticos
Del mundo que nunca
Se someterán.*

Introducción

Los leiomiomas son los tumores más comunes del útero y la pelvis femenina.

En los Estados Unidos cada año se realizan aproximadamente 175.000 hysterectomías, en las que los leiomiomas uterinos son la indicación primaria. Sin embargo, este manejo tradicional se ha visto modificado por la accesibilidad en determinados sectores de la población de técnicas más modernas y más eficaces para el tratamiento de dicha patología. (17)

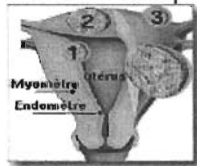
La hysterectomía a veces es necesaria para el manejo de los leiomiomas. También se lleva a cabo por muchas otras indicaciones, pero los leiomiomas del útero son la indicación más común para la hysterectomía.

Los avances en cirugía ginecológica de los últimos 100 años permitieron finalmente un control razonable de esta común y algunas veces letal enfermedad femenina (7).

En el Hospital Central Sur de alta Especialidad se conjuntan elementos de calidad que hacen posible el tratamiento de pacientes con esta patología por medio de Cirugía Laparoscópica, siendo el presente trabajo la experiencia con pacientes a quienes se realizó miomectomía por Laparoscopia del 01/03/02 al 31/07/05.

I. Justificación.

Los miomas uterinos son una masa de tejido fibroso duro y compacto que se encuentra incluido en el cuerpo uterino. Su talla varía de unos milímetros a decenas de centímetros. Se dividen en submucosos (1), cuando se localizan dentro de la cavidad uterina, bajo el endometrio. Los intramurales (2), son los que se encuentran incluidos en el músculo uterino y subserosos (3), cuando se encuentran localizados en la pared externa del útero.



En los Estados Unidos cada año se realizan aproximadamente 175.000 histerectomías, en las que los leiomiomas uterinos son la indicación primaria (17). Sin embargo, este manejo tradicional ha ido cambiando por las siguientes razones:


1. La preocupación en cuanto al costo en aumento de la atención de la salud se ha centrado en la necesidad de emplear métodos eficaces pero no menos costosos de manejo de los leiomiomas uterinos.
2. Los avances de la tecnología quirúrgica ahora permiten que ciertas pacientes sean tratadas con nuevas técnicas mínimamente invasivas que incluyen la histerectomía laparoscópica, la histerectomía vaginal asistida por laparoscopia, la miomectomía laparoscopia, coagulación laparoscópica de miomas (miólisis) y la resección histeroscópica de miomas submucosos. En las circunstancias apropiadas, estos procedimientos pueden ser seguros, eficaces y menos costosos, pero aún pasará un tiempo antes de que estén disponibles para una mayor cantidad de pacientes que los requieran.

3. Ahora se dispone de un enfoque clínico del manejo de las pacientes con leiomiomas. Los análogos de la hormona liberadora de gonadotropinas (Ngr.), administrados durante 4 a 6 meses, pueden llevar al encogimiento de los leiomiomas del útero. Desafortunadamente, los miomas pueden retornar a su tamaño original algunos meses después de suspendido el análogo de la (GnRH). Este régimen clínico ha sido útil como adyuvante del manejo quirúrgico. Las mujeres que se tornan sintomáticas con leiomiomas exactamente antes de la menopausia pueden ser tratadas en forma transitoria con análogos de la (GnRH) Y posiblemente puedan evitar el tratamiento quirúrgico.

4. Los leiomiomas uterinos constituyen un problema importante de salud pública y de la atención de la salud de la mujer. La sociedad tiene un motivo legítimo de interés y preocupación y ha cuestionado si la histerectomía es aconsejable para el manejo de la mayoría de los casos de leiomiomas uterinos. Muchas mujeres hoy insisten en la conservación de la función uterina para una futura reproducción no se desea o no es probable que ocurra. Es probable que haya mayor énfasis en el manejo expectante, el manejo clínico, los procedimientos quirúrgicos mínimamente invasivos y el manejo conservador de los leiomiomas uterinos en el futuro.

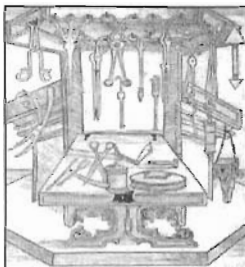
A pesar de que la miomectomía laparoscópica debería ser si no el Standard de oro si de primera elección, no existe una estimación adecuada en México de que porcentaje de las miomectomías se realizan por laparoscopia.

En el Hospital Central Sur se conjuntan elementos de calidad que hacen posible el tratamiento de pacientes por medio de Cirugía Laparoscópica; enfocándose el presente trabajo a los aspectos patológicos y clínicos de los leiomiomas uterinos, la elección del tratamiento y las indicaciones y las técnicas de la miomectomía, concretando en un análisis de la experiencia con 20 pacientes a quienes se realizó miomectomía por Laparoscopia del 01/03/02 al 31/07/05 en el Hospital central Sur de Alta Especialidad de el servicio médico de Petróleos Mexicanos.



II.I Historia

Leiomiomas uterinos y miomectomía



Los leiomiomas son los tumores más comunes del útero y la pelvis femenina.

En 1890-1900 muchos casos de mioma eran considerados inoperables, y aun cuando se realizaban histerectomías esto se hacía sólo en los casos en los cuales podía anudarse una ligadura de goma gruesa en forma transitoria alrededor del cérvix y cuando, como ocurría en algunos casos, esta ligadura se deslizaba, el resultado era una hemorragia alarmante. Luego vino el control sistemático de cada uno de los vasos cardinales, más adelante la bisección y finalmente la división transversal del cérvix como un aspecto preliminar de la operación en casos excepcionalmente difíciles, hasta que en la actualidad casi no se oye hablar de un útero miomatoso que no sea resecable.

Los primeros intentos de observar una cavidad humana en una persona viva se atribuyen a Philip Bozzini, quien lo realizó a principios del siglo pasado (1805) en Francfort. En 1853, Desmareaux, en Francia, empleó la iluminación con queroseno, reflejada en un espejo, denominó a ese instrumento endoscopio bucal, mediante un asa de platino cubierta de cristal y enfriada con agua.

1905, Von Otto fue el primero en lograr observar la pelvis, empleando un espejo frontal, un bulbo y un espejo. Al año Kelling creó un neumoperitoneo con aire ambiental en perros vivos, colocó un trocar y empleo un procedimiento al cuál denominó: "celioscopia" (7).

Cohen demostró, en 1970, que la Laparoscopia se había convertido en un método de utilidad con el uso de luz fría y el monitor de neumoperitoneo, ideado por Semm en 1964. Esto inició una amplia difusión de la Laparoscopia en los Estados Unidos, dando lugar a la creación de la "American Association of Gynecologic Laparoscopist" (A.A.G.L.).

La Endoscopia Ginecológica en México se inició con la Culdoscopia que practicó Donato Ramírez en el Hospital de Jesús Alemán Pérez (después Hospital de la Mujer) y José Manuel Septién (1) en el Hospital Santa Teresa y Manuel Urrutia Ruiz (2) en el Hospital General de la SSA quienes por separado hacen un reporte preliminar de sus experiencias en 1949.

En 1988 se introducen en México las endocámaras, lo que favorece la participación de todo el equipo quirúrgico durante la cirugía.

En la actualidad, la cirugía laparoscópica en el campo de la ginecología abarca gran cantidad de procedimientos, que incluyen entre otros:

-adherenciolisis, -ovariolisis, -fimbrioplastía, -salpingostomía, -salpingectomía, -miomectomía, -biopsia de ovario, -ooforectomía, -resección de quistes de ovario, -fulguración de focos endometriósicos, -esterilización tubaria(11) y, recientemente la -Histerectomía Laparoscópica asistida por vía vaginal que se inició en 1989 en los grupos de Harry Reich (12) y C.Y. Liu (13).

II.II Epidemiología, Etiología, Patología y Características de Crecimiento de los Leiomiomas Uterinos.

La miomatosis uterina se presenta en aproximadamente 25% a 50% de las mujeres (16), aunque algunos estudios muestran que su incidencia puede ser tan elevada como hasta del 80% (17).

Los miomas o fibromas uterinos son los tumores pélvicos sólidos más frecuentes en la mujer y son la principal indicación de histerectomía (17).

Los leiomiomas uterinos son tumores benignos del útero formados de células de músculo liso y matriz extracelular de proteoglicanos colágeno y elastina. Son excepcionalmente comunes con una incidencia diagnóstica en mujeres de 25 a 45 años de edad aproximada de el 30%. La incidencia de miomas uterinos es mayor en mujeres de raza negra que en mujeres de raza blanca y las mujeres de raza negra parecen tener mayor número y tamaño de miomas uterinos al momento del diagnóstico (4).

No existe un estimado de la prevalencia total de leiomiomas en la población, ya que no está clara la cantidad de leiomiomas uterinos que son asintomáticos.

Los leiomiomas uterinos representan la indicación más común para histerectomía, siendo la indicación para histerectomía en mujeres de raza blanca y más del 50% de histerectomías en mujeres de raza negra (4).

El riesgo acumulado de una histerectomía para miomas uterinos para todas las mujeres en edades de entre 25 a 45 años de edad es de el 7%, y para mujeres de raza negra es tan alto como el 20% (4).

Existen pocos datos acerca de los costos asociados con miomas sintomáticos, el estimado anual de cargos para cuidado por pacientes con miomas uterinos es de aproximadamente (cirugía primaria) es de un total de 2 billones de dólares en 1997 (4).

El crecimiento de los leiomiomas depende de la producción de estrógenos. Los tumores evolucionan durante los años de mayor actividad ovárica. Se cree que la secreción continua de estrógenos, en especial cuando no es interrumpida por un embarazo y la lactancia, es el factor de riesgo subyacente más importante del desarrollo de los miomas.

Es probable que la iniciación y el crecimiento de los miomas involucren una cascada en múltiples pasos de iniciadores y promotores tumorales separados. La transformación neoplásica inicial del miocito normal involucra mutaciones somáticas. Si bien los iniciadores de las mutaciones somáticas no están claros, el efecto mitógeno de la progesterona puede incrementar la propagación de las mutaciones somáticas (17).

Las mujeres nulíparas de edad avanzada tienen un riesgo mayor de desarrollar leiomiomas. En cambio, en las mujeres multíparas el riesgo relativo disminuye con cada embarazo. El riesgo es menor en las mujeres que fuman y es mayor en las mujeres obesas; es posible que esto se relacione con la conversión de andrógenos en estrógenos por medio de la aromataso grasa.

El leiomioma uterino típico es una estructura multinodular firme de tamaño variable. El tumor más grande, informado por Hunt en 1888, pesaba más de 65 Kg. Los tumores de 4 a 5 Kg. no son raros, pero la mayoría son más pequeños. En la mesa de operaciones, los leiomiomas se ven como tumores nodulares de diferentes tamaños que distorsionan el útero de diversas formas, lo cual depende de su tamaño, localización y dirección del crecimiento. El crecimiento entre las hojas del ligamento ancho y el origen del cérvix puede dificultar la remoción quirúrgica. Los tumores suberosos y suberosos pedunculados, así como los tumores intraligamentarios, pueden crear problemas diagnósticos porque son difíciles de diferenciar de los tumores que se originan en los anexos.

El cambio más común en los leiomiomas es la degeneración hialina. La superficie de corte de un área hialinizada es lisa y homogénea y no muestra la disposición en espiral del resto del leiomioma. Casi todos los leiomiomas excepto los más pequeños, tienen áreas dispersas de degeneración hialina. Estas áreas finalmente se licuan y forman cavidades quísticas llenas con un líquido claro o material gelatinoso. A veces el cambio quístico es tan grande que el leiomioma se convierte en una simple cápsula y realmente es un tumor quístico. La blandura de un tumor no necesariamente indica la

degeneración quística. Los leiomiomas carnosos pueden ser igualmente blandos (17):

Con el tiempo, con la disminución continua de la irrigación y la necrosis isquémica del tejido, en los miomas se depositan fosfatos y carbonatos de calcio. Su presencia es evidencia de un continuum de cambios degenerativos. El calcio puede depositarse en grados variables. Si se deposita en la periferia del tumor, el leiomioma puede parecerse a un quiste calcificado. Otros leiomiomas calcificados pueden mostrar una distribución irregular o difusa en su totalidad con el aspecto de un panal de abeja o de mora. Cuando el cambio degenerativo está avanzado, el leiomioma puede tornarse sólidamente calcificado. Los leiomiomas calcificados se ven con más frecuencia en mujeres de edad avanzada, en negras y en mujeres que tienen tumores suberosos pedunculados (17).

Los leiomiomas pueden sufrir cambios como resultado de una infección. Los leiomiomas submucosos son los que más a menudo se infectan cuando protruyen en la cavidad uterina o en especial en la vagina. Estas infecciones por lo común son estreptocócicas y pueden ser muy virulentas. También ocurren infecciones por *Bacteroides fragilis*. Pueden producirse parametritis, peritonitis e incluso septicemia (18).

La necrosis de un leiomioma es causada por la inferencia con su irrigación. En forma ocasional, un leiomioma suberoso pedunculado hace un giro y si no se realiza una intervención quirúrgica de inmediato se produce el infarto. En ocasiones se ve la denominada degeneración roja y cárnea, en especial en asociación con un embarazo. Se cree que esta condición es el resultado de la mala circulación de sangre a través de un tumor de crecimiento rápido. La trombosis y la extravasación de sangre hacia el tejido miomatoso son las responsables de la coloración rojiza (3).

A veces se produce grasa en los leiomiomas como una verdadera degeneración grasa. La superficie de corte puede tener una coloración amarillenta.

El cambio más importante en un leiomioma es la degeneración sarcomatosa. Afortunadamente es rara. Hay mucha variación en la incidencia informada de sarcoma en leiomiomas. La incidencia aportada por Novak es del 0,7%. Debe recordarse que dado que son muchas mujeres con leiomiomas

uterinos no son sometidas a la remoción quirúrgica, es probable que la incidencia verdadera de sarcoma en los leiomiomas sea de mucho menos de 1 por 1.000 (0,1%). (17)

Los leiomiomas muy celulares son relativamente comunes y a primera vista sugieren un sarcoma; sin embargo, carecen de una cantidad significativa de imágenes mitóticas y todas las pacientes a las que se les remueven estos tumores evolucionan muy bien. Algunos patólogos se basan sobre el recuento mitótico. Todos los tumores con menos de cinco imágenes mitóticas por 10 campos de gran aumento se consideran benignos. Todos los tumores con más de 10 imágenes mitóticas por 10 campos de gran aumento se denominan malignos. Aquellos intermedios pueden ser denominados "tumores de músculo liso de potencial maligno incierto" (3).

Un mal pronóstico se asocia con recuentos mitóticos altos y aspectos citológicos extremadamente atípicos y anaplásicos (3).

Hasta el 50% de los fibromas se originan de mutaciones genéticas. Las más frecuentes se deben a la translocación entre los brazos largos de los cromosomas 12 y 14 (20%). Las demás se originan de la pérdida de una parte de brazo largo del cromosoma 7 (15%) (1).

En 1960, Martin y col. (17) describieron por primera vez un tumor de músculo liso atípico inusual en el estómago. Diversamente denominados leiomioma grotesco, leiomioblastoma, leiomioma de células claras y tumoración plexiforme, es probable que estos tumores lisos atípicos pertenezcan al mismo grupo. La Organización Mundial de la Salud ha adoptado el término leiomioma epitelioides.

Histológicamente, el aspecto característico es la mezcla de células poligonales redondeadas y células gigantes multinucleadas presentes con patrones plexiformes y de células claras epitelioides. Clínicamente, en el útero la mayoría de estos tumores son benignos (17).

El flujo sanguíneo total en un útero miomatoso es mayor que el flujo sanguíneo total en un útero normal. El flujo sanguíneo en un útero miomatoso, gramo por gramo, es menor que el flujo sanguíneo en un útero normal. El flujo sanguíneo en los miomas está reducido en comparación con el flujo sanguíneo en el miometrio normal en el mismo útero. El flujo sanguíneo dentro de un mioma varía de sitio a otro (17).

II.III

Aspectos Clínicos de los Leiomiomas Uterinos.

LEIOMIOMAS ASINTOMATICOS

La mayoría de los leiomiomas son asintomáticos. La incidencia de malignidad de los leiomiomas es de menos del 0,1 cifra que es menor que la tasa de mortalidad quirúrgica de la histerectomía en el hospital promedio. Los signos de rápido aumento de tamaño son importantes en todas las pacientes, pero son todavía más ominosos en las pacientes de edad más avanzada. En las pacientes más jóvenes, el motivo más común de un rápido aumento de tamaño de un útero con leiomiomas es un embarazo. Si se puede descartar un embarazo, se puede sospechar un leiomiomasarcoma, pero es raro de hallar (17).

Los leiomiomas pequeños que son asintomáticos sólo requieren observación cada tanto, con exámenes pelvianos quizá cada 6 a 12 meses y una ecografía pelviana cuando esté indicada. Los tumores más grandes también pueden ser observados en una forma segura. Si hay alguna duda en cuanto al origen uterino u ovárico de un tumor, como puede ocurrir cuando el tumor llena toda la pelvis o cuando se palpa un tumor pedunculado en la región de los anexos, pueden estar indicados procedimientos diagnósticos especiales. El examen de la pelvis por parte de un ginecólogo experimentado en general puede aclarar la incertidumbre. En los casos difíciles puede ser necesario un examen bajo anestesia. La laparoscopia puede ser de gran valor para determinar la naturaleza de la masa en los anexos. Antes de recurrir a técnicas invasivas, se deben realizar procedimientos diagnósticos especiales no invasivos. Estos incluyen estudios radiológicos del abdomen y la pelvis, ecografía y tomografía computarizada (TAC).

Con dependencia de una variedad de factores, se puede aconsejar la miomectomía o la histerectomía. Los agonistas de la GnRH pueden ser útiles en las mujeres que se aproximan a la menopausia para controlar los síntomas o el crecimiento de un mioma uterino asintomático hasta la menopausia. El recrecimiento de los tumores después de la suspensión del tratamiento limita la utilidad de estos agentes. Nakamura y Yoshimura informaron su experiencia con agonistas de la GnRH en el tratamiento de leiomiomas uterinos en mujeres perimenopáusicas. Una tercera parte de las pacientes llegaron a la menopausia después de 16 semanas de tratamiento con lo que se evitó la necesidad de cirugía (17).

Cuando hay tumores presentes en los anexos, es crítico confirmar el origen de estos tumores. Es inaceptable esperar para ver si un tumor de los anexos aumenta de tamaño antes de identificar el sitio de origen de la masa como uterino u ovárico. El carcinoma del ovario continúa siendo la enfermedad más letal del tracto reproductor femenino y la más difícil de diagnosticar tempranamente (17).

El tamaño uterino como una indicación para la intervención quirúrgica en las mujeres con leiomiomas ha sido tratado acabadamente por Friedman y Hass. Estos autores señalan que muchos ginecólogos aconsejan la remoción quirúrgica de los leiomiomas cuando el útero llega a un tamaño equivalente a una gestación de 12 semanas o más, independientemente de la presencia o la ausencia de síntomas significativos. Los motivos dados para la intervención quirúrgica incluyen los siguientes:

- La incapacidad para evaluar con exactitud los ovarios por medio del examen físico.
- La posible condición maligna de la masa pelviana.
- El potencial para el compromiso de la función de órganos adyacentes si la masa continúa creciendo.
- El mayor riesgo de complicaciones quirúrgicas si la masa llega a un gran tamaño.
- El potencial para una mejor fertilidad si la miomectomía se lleva a cabo cuando el útero es más pequeño.
- La posibilidad del continuo crecimiento de los leiomiomas uterinos si se administra tratamiento de reposición hormonal después de la menopausia.

Sin embargo el manejo expectante es apropiado sólo cuando hay certidumbre en cuanto a la benignidad de la masa pelviana central y todos

sus componentes y cuando es posible lograr que la paciente retorne para la evaluación periódica de síntomas ginecológicos y hallazgos en el examen pelviano. También ocasionalmente puede ser necesario repetir la Resonancia Magnética (IRM).

Si se decide observar a una paciente con un leiomioma uterino asintomático relativamente grande, es de buena práctica realizar una urografía excretora o una ecografía renal. A veces hay evidencias de compresión ureteral en el reborde pelviano de modo que se produce hidroureter e hidronefrosis. En general es el útero simétricamente aumentado de tamaño con leiomiomas intramurales que se extiende cerca del ombligo o por encima de él y se apoya en el reborde pelviano lo que comprime a los uréteres, de igual forma que lo hace un útero grávido simétricamente aumentado de tamaño. El proceso en general es lento e indoloro, incluso cuando se ha producido hidronefrosis moderada a severa. Las evidencias pielográficas de daño renal pueden ser el factor determinante respecto de la decisión de operar a una paciente con leiomiomas totalmente asintomáticos. El útero aumentado de tamaño en forma irregular y asimétrica con tumores subserosos por lo común no produce la compresión de los uréteres (17).

En las mujeres menopáusicas, la aparición de incluso el menor rastro de sangre vaginal debe hacer sospechar una condición maligna cervical o endometrial o la posibilidad del cambio sarcomatoso del leiomioma o en otro sitio en el útero. Se deben realizar un cuidadoso examen pelviano, un frotis de Papanicolaou y la evaluación del cérvix por medio de colposcopia o biopsia, una ecografía pelviana, un legrado fraccionado y quizás una histeroscopia. Si la hemorragia continúa sin que tenga explicación y se ha excluido la presencia de una vaginitis atrófica o el uso de estrógenos exógenos, se debe remover el útero leiomiomatoso debido al peligro del cambio sarcomatoso u otros problemas significativos.

La ecografía pelviana por vía transvaginal y transabdominal es muy útil debido a la buena tolerancia por parte de las pacientes, el costo relativamente bajo, la disponibilidad y la exactitud cuando es realizada por especialistas bien entrenados y con experiencia. Se pueden localizar miomas de 2,5 cm. de diámetro dentro del útero. La IRM proporciona imágenes aun mejores que la TAC y evita la exposición a radiaciones. Es muy útil para diferenciar un útero leiomiomatoso de una leiomiomatosis

difusa, masas ováricas y una adenomiosis. No hay ninguna técnica que permita identificar en forma confiable un leiomioma. Los niveles de CA-125 pueden estar elevados en las mujeres con leiomiomas uterinos, pero en general los niveles son más bajos que los observados en las pacientes con cáncer del ovario (17).

LEIOMIOMAS SINTOMATICOS

Menos del 50%(3) de las pacientes con leiomiomas uterinos tienen síntomas. Los síntomas pueden ser únicos o múltiples y dependen de la localización, el tamaño y la cantidad de tumores presentes. La degeneración hialina no produce síntomas característicos. Los síntomas, en especial dolor y fiebre, pueden estar presentes en algunas pacientes con degeneración roja de un leiomioma durante el embarazo, con torsión e infarto de un leiomioma pedunculado subseroso o con un leiomioma infectado (3).

Hemorragia anormal

En algunas pacientes con antecedentes de menstruaciones normales se halla una anemia por deficiencia de hierro por un aumento gradual del sangrado menstrual que ni siquiera la paciente ha reconocido. Si se hará el seguimiento de una paciente con leiomiomas uterinos, se le debe pedir que controle su sangrado menstrual cuidadosamente y debe recibir instrucciones para llevar un calendario menstrual y un registro mensual de la cantidad de toallitas higiénicas o de tampones usados cada día (17).

La hemorragia anormal puede estar asociada con tumores submucosos, intramurales y subserosos, pero hay una impresión clínica clara de que la hemorragia es más común y más severa en presencia de tumores submucosos. El leiomioma submucoso sangra libremente durante la menstruación y también puede sangrar entre períodos como resultado de la congestión pasiva, la necrosis y la ulceración de la superficie uterina contra lateral. Si el mioma submucoso es pedunculado, en general hay una secreción con rastros de sangre, constante y tenue además de la menorragia. Un tumor intramural que recién está comenzando a invadir la cavidad uterina también puede ser responsable de la menorragia. Los leiomiomas intramurales cerca de la superficie serosa y los tumores subserosos pedunculados también pueden estar asociados con hemorragias anormales. La sola presencia de leiomioma en una mujer que tiene hemorragias uterinas anormales no es una prueba de que los leiomiomas

sean la causa de las hemorragias. Si se detecta una condición maligna endometrial o cervical, puede ser necesario alterar el tratamiento de los leiomiomas.

Etiopatogenia

Existen varios mecanismos por los cuales los leiomiomas pueden causar un sangrado anormal, aunque un único mecanismo específico puede no ser evidente en una paciente en particular. La superficie de la cavidad endometrial en un útero normal es de 15 cm². La superficie de la cavidad endometrial en presencia de leiomiomas puede exceder los 200 cm². Junto con la superficie incrementada de la cual sangrar, el endometrio puede presentar hiperestrogenismo en áreas inmediatamente adyacentes a los tumores submucosos y es común hallar hiperplasia endometrial y pólipos endometriales. La presencia de leiomiomas puede inferir con la contractilidad miometrial así como con la contractilidad de las arteriolas en espiral en la porción basal del endometrio. La anovulación y el sangrado uterino disfuncional son más frecuentes en presencia de leiomiomas uterinos (17).

Los prostanoideos desempeñan un papel en la menorragia primaria. Ya que la producción de 6-cetoprostaglandina F1 alfa (6-ceto-PGF1a), un metabolito de la prostaciclina (PGI₂), y el tromboxano B₂ (TXB₂), un metabolito del tromboxano A₂ (TXA₂), es normal en el endometrio menorragico. No obstante, el equilibrio entre el TXA₂ y la PGI₂ esta desviado hacia una deficiencia relativa de TXA₂ y esta relacionado en forma negativa con el sangrado en las pacientes con menorragia. Si bien el ibuprofeno disminuye la hemorragia en las pacientes con menorragia primario, fracasa en la reducción de la menorragia asociada con un mioma. Lo que sugiere que otros factores uterinos además de los prostanoideos son más importantes como causa de la menorragia asociada con leiomiomas uterinos (3).

Como ya se ha dicho, se ha hallado que leiomiomas que no sangran durante la vida menstrual de la paciente migran a una posición submucosa años más tarde. Esto ocurre porque después de la menopausia el miometrio se atrofia y la pared uterina se adelgaza. Los leiomiomas también se encogen un poco, pero no tanto como el miometrio circundante. Por lo tanto, un leiomioma que era intramural antes de la menopausia puede desplazarse a una posición submucosa después de la menopausia, ulcerarse y sangrar. El

crecimiento posmenopáusico de leiomiomas uterinos puede indicar un cambio maligno en especial si se asocia con una hemorragia posmenopáusica.

Cuando se realiza un raspado endometrial, la irregularidad de la cavidad uterina puede sugerir la presencia de un mioma submucoso. Un diagnóstico exacto es más probable por medio de una histerosalpingografía, una ecografía transvaginal o transabdominal convencional, IRM o una histeroscopia.

Compresión

Las evidencias de compresión de vísceras pelvianas cercanas pueden ser una indicación de tratamiento. La vejiga es el órgano que padece más a menudo por esta compresión, que da origen a una micción imperiosa y polaquiuria y a veces incluso incontinencia urinaria. Estos efectos pueden ocurrir como consecuencia del rápido crecimiento interior de los leiomiomas con la compresión de la uretra y el cuello vesical contra el pubis. Más a menudo, un tumor con un tamaño equivalente a un embarazo de 3 meses puede insertarse en el fondo del saco, lo cual encaja el cérvix hacia delante contra la uretra. Un tumor submucoso pedunculado grande puede llenar y distender la vagina y comprimir la uretra contra la sínfisis del pubis.

La obstrucción ureteral silente por compresión contra el reborde pelviano es una complicación por múltiples leiomiomas de gran tamaño. Si no se produce ninguna infección o daño parenquimatoso del riñón, esta alteración anatómica es totalmente reversible con la remoción del útero y el alivio de la compresión ureteral. Sin embargo, si la obstrucción del tracto urinario por leiomiomas se descuida, puede resultar en uremia. La presión de los leiomiomas contra el recto puede causar y agravar un cuadro de constipación (17)

Dolor

El dolor o el malestar abdominal o pelviano, una sensación de pesadez en la pelvis y dispareunia se presentan en aproximadamente una tercera parte de las pacientes con leiomiomas uterinos sintomáticos y pueden ser un motivo apropiado para realizar una intervención quirúrgica. Hay diversas causas de dolor con los leiomiomas. No obstante, la degeneración hialina o quística usual de estos tumores no produce síntomas. En raros casos, leiomiomas subserosos pedunculados se retuercen y dan origen a un cuadro

clínico de dolor abdominal agudo muy parecido al que se observa en caso de torsión de un tumor del ovario. Estos tumores pedunculados sufren la torsión más a menudo durante el embarazo y después de la menopausia. La degeneración roja o cárnea de un leiomioma se puede producir en cualquier período durante la vida reproductora, si bien el dolor por esta forma de degeneración es más común durante el embarazo. La dismenorrea, adquirida durante la cuarta o quinta década, puede ser el síntoma más sobresaliente del crecimiento de leiomiomas. Un complejo sintomático común que resulta de los leiomiomas es esta época de la vida consiste en dolor menstrual junto con flujo menstrual aumentado. La adenomiosis difusa también puede causar estos síntomas, y la diferenciación entre esta condición y un leiomioma intramural agrandado simétricamente puede ser extremadamente difícil y requerir un estudio de IRM. La diferenciación es puramente académica, ya que en cualquier caso esta indicada la cirugía si los síntomas tienen la severidad suficiente (17)

Distorsión abdominal

La distorsión del contorno normal de la pared abdominal debido a tumores grandes puede justificar su remoción. Los tumores de este tamaño a menudo también dan origen a otros síntomas, de modo que hay amplias razones para intervención quirúrgica. No obstante, cuando no hay ningún otro síntoma presente, se puede aconsejar la remoción de los tumores si la distorsión abdominal es de tal magnitud como para avergonzar a la paciente (17)

Crecimiento rápido

La evidencia de un crecimiento rápido de los leiomiomas uterinos, observado por el mismo examinador con el paso del tiempo o confirmado con ecografía, es una indicación para la intervención quirúrgica. Puede deberse a un embarazo o al uso de anticonceptivos orales con dosis altas de estrógenos. En este último caso, se suspenden las píldoras y se prescribe un método anticonceptivo alternativo. Si bien no se halla una condición maligna en forma invariable, se debe realizar la dilatación y raspado seguidos por la remoción del útero aumentado del tamaño (3)

El crecimiento rápido se ha definido en forma arbitraria como un aumento de tamaño gestacional de 6 semanas o más en un año o menos. Si bien esta definición podría aplicarse a las mujeres premenopáusicas, podría ser desastroso esperar hasta este grado de crecimiento en una mujer

posmenopáusicas. Los cambios en el peso de la paciente pueden dificultar más aun la evaluación del crecimiento. La ecografía es una forma mucho más objetiva para establecer el tamaño de un leiomioma uterino en un comienzo y, cuando está indicado, de evaluar su tasa de crecimiento. Sin duda, se requiere más información acerca de los patrones de crecimiento natural de los miomas antes de la menopausia y después de ella (4).

Aborto espontáneo y otros problemas relacionados con el embarazo

Los leiomiomas uterinos se asocian con un riesgo significativamente aumentado de aborto espontáneo.

En una serie de casos reunidos de pacientes sometidas a miomectomía, Butterman y Reiter informaron que el 41% tuvo abortos espontáneos. Esta cifra disminuyó al 19% después de la miomectomía (17). Se han propuesto diversos mecanismos para explicar la ocurrencia de abortos espontáneos de un útero con leiomiomas, incluyen alteraciones del flujo sanguíneo uterino, alteraciones de la irrigación del endometrio, irritabilidad uterina, rápido crecimiento o degeneración de los leiomiomas durante el embarazo, dificultad para el aumento de la cavidad uterina para acomodarse al crecimiento del feto y la placenta e interferencia con la implantación apropiada y el crecimiento placentario por un endometrio mal desarrollado o por leiomiomas subyacentes. Los leiomiomas uterinos pueden asociarse con parto prematuro, mortinato y embarazo intersticial. Exacoustos y Rosati revisaron los estudios ecográficos de 12,708 pacientes embarazadas (17). Cuatrocientas noventa y dos tenían miomas. Se observó una incidencia aumentada estadísticamente significativa de amenaza de aborto, amenaza de parto pretérmino, abrupcio placentae y dolor pelviano en las pacientes con miomas. La abrupcio placentae fue particularmente evidente en las mujeres con volúmenes miomatosos de más de 200 cm³, localización submucosa o superposición de la placenta. Los autores sugieren que los hallazgos con ecografía posibilitan la identificación de las mujeres en situación de riesgo por complicaciones del embarazo relacionadas con el mioma.

La degeneración roja o cárnea de los leiomiomas durante el embarazo se asocia con dolor, sensibilidad sobre el tumor, fiebre de bajo grado y leucocitos. El manejo debe ser expectante con medicación analgésica y reposo absoluto. Si se producen contracciones uterinas prematuras, pueden darse B-miméticos. El dolor por lo común cede en unos pocos días.

La torsión con infarto de leiomiomas subserosos pedunculados es más común durante el embarazo. Un leiomioma puede interferir con el trabajo de parto y el parto por causar una presentación anormal, por provocar un trabajo de parto disfuncional o por obstruir la pelvis. De hecho, se puede producir una hemorragia posparto intensa si un leiomioma submucoso es alterado durante el parto o durante la exploración de la cavidad uterina. Puede ser necesaria la histerectomía inmediata para controlar la hemorragia.

La mayoría de las pacientes con leiomiomas uterinos no tienen dificultad para concebir y llevar su embarazo a término sin complicaciones.

Infertilidad

Cuando se descubren leiomiomas asintomáticos en mujeres jóvenes, en general sugiere el interrogante respecto de cómo se relacionan estos tumores con la esterilidad y el embarazo. Los ciclos anovulatorios pueden ocurrir con más frecuencia. Puede haber interferencia con el transporte de los espermatozoides causada por distorsión y un área mayor de superficie dentro de la cavidad uterina, la incrustación de los leiomiomas en el canal endocervical o la porción intersticial de la(s) trompa(s) de Falopio o la interferencia con las contracciones uterinas inducidas por las prostaglandinas que se cree que incrementan la migración de los espermatozoides. Puede haber cambios endometriales (atrofia, ulceración, hiperplasia focal y pólipos), alteraciones vasculares (congestión venosa, ectasia venosa, flujo sanguíneo alterado) y aumento del tamaño de la cavidad uterina (17).

Una enfermedad inflamatoria tubárica con adherencias pelvianas asociadas es especialmente común en las pacientes con leiomiomas uterinos. Se debe realizar una investigación completa por infertilidad en ambos miembros de la pareja y deben dejarse de lado los leiomiomas durante un tiempo. Cuando los leiomiomas son intramurales o submucosos y tienen un tamaño significativo, bien pueden ser factores que causan infertilidad, y la miomectomía puede verse recompensada por un embarazo posterior.

Otros signos y síntomas

Una variedad de otros problemas poco habituales pueden asociarse con los leiomiomas uterinos y requerir tratamiento. Ya se han mencionado la ascitis y la intervención uterina. Una hemorragia intraperitoneal súbita puede ser

el resultado de la rotura de una vena dilatada por debajo de la superficie serosa de un leiomioma subseroso. Si bien los leiomiomas con más frecuencia se asocian con anemia por deficiencia de hierro por sangrado uterino crónico, algunas pacientes se presentan con policitemia.

II.IV Elección del tratamiento de los leiomiomas uterinos.

Se realizan 650.000 histerectomías por año en los Estados Unidos. Aproximadamente 175.000 se llevan a cabo por leiomiomas uterinos como indicación primaria. Se efectúan casi 17.000 miomectomías cada año, y se cree que esta cifra está aumentando en forma sustancial. No hay estadísticas que indiquen la cantidad de miomectomías histeroscópicas y laparoscópicas realizada cada año. Se dispone de tratamientos médicos eficaces para usar como adyuvantes del tratamiento quirúrgico. La hemorragia anormal de un útero leiomiomatoso puede ser controlada por medio de la irradiación ovárica si la paciente no es una candidata quirúrgica adecuada. Sin embargo, la cirugía es el método de tratamiento preferido por muchos motivos, en especial porque hay muy pocas pacientes cuya condición médica no pueda ser mejorada lo suficiente de modo que permita la cirugía (17)

Manejo médico de los leiomiomas uterinos

La mayoría (70 a 80%) de los leiomiomas uterinos son asintomáticos y se descubren inicialmente durante un examen pelviano de rutina. Estas pacientes requieren una explicación para tranquilizarlas así como exámenes repetidos con intervalos periódicos. Un examinador de la pelvis experimentado puede estar bastante seguro de que una masa pelviana central es un útero leiomiomatoso. Si el diagnóstico continúa siendo dudoso, está indicada la visualización de la masa, con gabinete o en última instancia por medio de una laparoscopia.

La escisión quirúrgica por medio de una variedad de técnicas continúa siendo el método de manejo más eficaz y ampliamente usado en las pacientes con síntomas significativos (4).

Se dispone de tratamientos clínicos como adyuvantes del tratamiento quirúrgico o como un sustituto transitorio del tratamiento quirúrgico definitivo.

No hay aval para el uso de Danazol o progestágenos en vista de los desalentadores resultados informados. Murphy y col. han demostrado que el tratamiento antiprogestágenos con mifepristona (RU486) durante 3 meses reduce el volumen de los leiomiomas en un promedio del 49%, con una variación del 0 al 87%. La inmunorreactividad de los receptores de los estrógenos en el mioma y el tejido miometrial fue disminuida en una forma significativa por el tratamiento con RU486. Una dosis eficaz para causar una reducción clínicamente significativa (50%) del volumen de los leiomiomas parece ser 25 mg/día. Se necesita más experiencia para evaluar a fondo estos prometedores resultados.

Coutinho y col. han demostrado que la gestrinona, un derivado sintético de la etinil-nor-testosterona con propiedades antiestrógenos y antiprogesteronas, induce la regresión de los leiomiomas. Incluso la regresión de leiomiomas grandes duró hasta un año después del tratamiento. Los efectos colaterales si bien levemente androgénicos, fueron bien tolerados (17)

Los análogos de la GnRH se fijan a los receptores de la GnRH, lo cual da como resultado una respuesta bifásica: un aumento transitorio del nivel de las gonadotropinas y los esteroides gonadales (fase agonista) es seguido por la supresión crónica de la secreción de gonadotropinas y esteroides gonadales (fase de desensibilización). Después de 1 a 3 semanas comienza un marcado estado hipogonadotrófico hipogonadal y dura tanto como dura el tratamiento, pero revierte rápidamente cuando se suspende el tratamiento. El tratamiento con agonistas de la GnRH da como resultado una "ooforectomía médica" y una "menopausia médica" y se asocia con los síntomas usuales de un marcado estado. Estos efectos adversos del tratamiento son autolimitados y desaparecen en los 3 a 6 meses siguientes a la suspensión del tratamiento con un agonista de la GnRH. Se produce una reducción media de la densidad de hueso trabecular del 1% por mes en las mujeres tratadas durante 6 meses que puede no revertir totalmente cuando se suspende el tratamiento. Una parte de esta pérdida ósea puede ser permanente, pero una parte es reversible.

La reducción promedio del volumen uterino y miomatoso es del 0 al 50% después de 3 a 6 meses de tratamiento con un agonista de la GnRH. La mayor parte de la respuesta ocurre durante las primeras 12 semanas y es variable e impredecible.

Cuando la menorragia asociada con miomas es más severa, el tratamiento con un agonista de la GnRH y hierro puede ser más eficaz que los anticonceptivos orales. En aproximadamente las dos terceras partes de las pacientes, el tratamiento con un agonista de la GnRH induce amenorrea. La combinación de supresión menstrual y tratamiento con hierro permite la corrección de la deficiencia de hierro y la anemia por deficiencia de hierro durante un período de tratamiento de 6 meses.

El tratamiento con un agonista de la GnRH solo no se puede administrar durante períodos de más de 6 meses. El régimen de reposición con estrógenos y progestágenos posmenopáusico usual se puede prescribir sin que interfiera con la reducción de volumen uterino prevista. Puede ser posible mejorar la fertilidad en algunas pacientes con leiomiomas uterinos por medio del tratamiento con análogos de la GnRH sin una miomectomía. Con más datos, será posible responder éstos y otros interrogativos.

Miomectomía vaginal

En 1845, Atlee llevó a cabo la primera miomectomía vaginal exitosa en una paciente con un mioma submucoso pedunculado.

Después de una preparación preoperatoria satisfactoria, que incluye antibióticos de amplio espectro y la corrección de la anemia, la miomectomía vaginal se debe llevar a cabo en el quirófano.

Miomas submucosos pedunculados más pequeños pueden ser diagnosticado por histeroscopia, histerosalpingografía, por ecografía o en el momento de realizar dilatación y raspado. También se pueden palpar con la exploración digital a través d un orificio cervical externo levemente dilatado. Si el mioma puede ser asido con un instrumento (una pinza en anillo, un clamp de Allis, etc.), se puede remover con una torsión que lo libere de su inserción. Si se produce una hemorragia enérgica, se puede insertar una sonda de Foley de 30 mL 26F a través del cérvix e inflarla para producir un taponamiento. Si es necesario se sutura el cérvix alrededor de la sonda para que se mantenga en su sitio.

También se puede incidir el cérvix al hacer la histerectomía vaginal. Una vez avanzada la vejiga, se dilata el cérvix y se hace una incisión en la línea media anterior en el cérvix suficientemente alta como para identificar el mioma. El pedículo del mioma se liga en el nivel más alto posible. La incisión

en el cérvix se cierra con puntos separados con material de sutura de absorción retardada 2-0. La mucosa vaginal se reaproxima con una sutura con material de absorción retardada 3-0

Un mioma submucoso pedunculado puede ser solitario y puede no haber otros miomas en el útero. De hecho, muchas pacientes no presentan evidencias de agrandamiento uterino. Después de una miomectomía vaginal exitosa, muchas pacientes no presentan síntomas y menstrúan normalmente. Unas pocas incluso quedan embarazadas y dan a luz por vía vaginal sin dificultades. Se han informado incompetencia cervical (17).

Resección histeroscópica de miomas submucosos

Cuando se realiza la resección histeroscópica de miomas submucosos, la menorragia se puede controlar en más del 90% de las pacientes.

Si se realiza la ablación endometrial con la resección de los miomas, no es probable que se produzca un embarazo posteriormente.

Cuando los miomas submucosos se extienden profundamente hacia el miometrio puede no ser posible realizar una resección completa por motivos técnicos obvios. Sin embargo, debe ser posible remover muchas irregularidades de la cavidad uterina y restablecer el contorno de la cavidad casi a su estado normal en muchos casos. La resección histeroscópica de miomas submucosos con extensión intramural de más del 50% sólo debe ser realizada en casos seleccionados. Puede ser necesario repetir el procedimiento en casos de resección inicial incompleta.

El éxito y la seguridad del procedimiento dependen de la experiencia y la habilidad del operador (17).

Miomectomía laparoscópica

Cuando está indicada la miomectomía abdominal, se puede ofrecer el abordaje laparoscópico alternativa de la miomectomía abdominal "a cielo abierto" estándar a pacientes seleccionadas. Sin embargo, este procedimiento es apropiado en muy pocas pacientes por diversos motivos. En primer lugar, la miomectomía está indicada en pacientes infértiles sólo si hay una distorsión significativa de la pared uterina o la cavidad endometrial o si hay obstrucción o distorsión de las trompas de Falopio por los miomas. En segundo lugar, la miomectomía se indica en pacientes que

desean conservar el útero sólo si los miomas son grandes o son significativamente sintomáticos con menorragia. En ambos casos, es probable que los miomas sean múltiples y grandes, rara vez la miomectomía laparoscópica es el procedimiento más apropiado para la remoción.

La miomectomía laparoscópica tiene sus limitaciones que son sobre todo técnicas. Los miomas en ciertos sitios son difíciles de remover. Cuando los miomas son grandes o múltiples o ambas cosas, el tiempo quirúrgico y la hemorragia pueden ser inaceptables. Cuando los miomas están embebidos profundamente en el miometrio, la reparación apropiada de la pared uterina puede ser difícil o imposible y puede producirse la rotura uterina en un embarazo posterior. La recuperación de los miomas resecaados de la cavidad peritoneal también puede plantear problemas. Los miomas grandes deben ser fragmentados en piezas más pequeñas para la recuperación. La recuperación a través del fondo de saco vaginal posterior o a través de la pared abdominal requiere incisiones adicionales separadas, que de algún modo socavan el concepto de un procedimiento mínimamente invasivo. La miomectomía laparoscópica puede asociarse con adherencias postoperatorias significativas, lo cual limita su aplicabilidad a las pacientes que desean conservar o incrementar su fertilidad. Sólo laparoscopistas muy hábiles deben intentar una miomectomía extensa a través de laparoscopia. Según Maisy col., el tiempo quirúrgico de la miomectomía fue significativamente más prolongado con la laparoscopia que con laparotomía cuando debieron removerse más de cuatro miomas y el mioma más grande media más de 6 cm. (17).

Se han desarrollado diversas innovaciones técnicas para facilitar la miomectomía laparoscópica. Se usan técnicas electro quirúrgicas y con láser en forma ingeniosa. Son necesarios dispositivos de tracción especiales, incluyendo tirabuzones de diversos tamaños. El operador debe poder proporcionar la hemostasia por medio de corriente de corte monopolar y pinzas bipolares. Se puede usar la disección con agua para establecer planos de disección entre los miomas y el miometrio circundante. Se emplean técnicas especiales de aproximación del miometrio con agujas curvas más grandes con anudado extracorpóreo de las suturas. La donación de sangre autóloga con transfusión intraoperatoria en caso necesario reduce el riesgo de la transfusión homóloga. Los miomas más grandes pueden ser removidos por vía vaginal con la morcelación a través de una incisión de colpotomía posterior. Se puede utilizar un morcelador

dentado cilíndrico para convertir miomas más pequeños en pequeñas tiras de tejido que pueden ser removidas por vía abdominal a través del mango de trocar o a través de una incisión de mini laparotomía. La recuperación de todos los pedazos de tejido miomatoso de la cavidad peritoneal puede ser un desafío tedioso.

Otra innovación técnica denominada miólisis ha sido descrita por Goldfarb y se basa sobre la experiencia preliminar en Europa. Se usa el láser Nd:YAG o agujas bipolares para penetrar en los miomas en múltiples sitios con un ángulo de 90 grados respecto del útero. En respuesta al tratamiento, los miomas finalmente se atrofian. Goldfarb aconseja el tratamiento con agonistas de GnRH antes de la cirugía. Las candidatas ideales para la miólisis son las mujeres perimenopáusicas que tienen leiomiomas sintomáticos que miden de 3 a 10 cm. La miomectomía y la resección endometrial histeroscópicas se pueden realizar en forma simultánea si hay miomas submucosos. En más de 300 procedimientos de miólisis, el autor informó una morbilidad mínima con una reducción del 30 al 50% del tamaño de los miomas más allá de la reducción lograda con el tratamiento con un agonista de la GnRH. No se produjo el recrecimiento después de varios años de seguimiento, incluso después del tratamiento de reposición con estrógenos. Puede ser menos probable que la coagulación bipolar cause daño a la serosa uterina y la formación de adherencias postoperatorias (17).

Nezhat y col. emplearon una combinación de laparoscopia y mini laparotomía para realizar una miomectomía en 57 mujeres con un útero con un tamaño equivalente a 8 a 26 semanas de gestación. Con este procedimiento de miomectomía asistida laparoscópicamente, los miomas fueron removidos y el útero fue reparado a través de la incisión de minilaparotomía. Fue técnicamente menos difícil que la miomectomía laparoscópica y permitió un mejor cierre de los defectos uterinos.

Miomectomía abdominal

La miomectomía abdominal como observara Víctor Bonney, un cirujano inglés, logra el mayor ideal de la cirugía: "La curación sin deformación ni pérdida".

La primera miomectomía múltiple abdominal fue realizada por W. Alexander en Liverpool en 1898. Durante los primeros años del siglo XX, la

técnica de la miomectomía abdominal fue perfeccionada por muchos cirujanos ginecólogos,

Una histerosalpingografía preoperatoria puede indicar la distorsión de las trompas de Falopio o la cavidad uterina, hallazgos que son importantes en la planificación de la técnica de la miomectomía. La evaluación de la permeabilidad de las trompas de Falopio es útil para predecir la fertilidad. Sin embargo, si ambas trompas están obstruidas, no necesariamente está contraindicada la miomectomía. La paciente cuyas trompas de Falopio están obstruidas debe comprender que la fertilidad no se puede establecer por medio de la miomectomía, y todavía pueden ser necesarias tecnologías de reproducción asistida después de la miomectomía (26).

La ecografía es el método preferido para el examen y evaluación inicial de la pelvis. En muchos casos es el único estudio con formación de imágenes necesario.

La diferenciación entre leiomiomas uterinos y una patología de los anexos es más exacta con IRM y permite evitar la necesidad de una laparoscopia y una laparotomía en algunos casos (22).

Pueden detectarse miomas que miden tan sólo 0,3 cm. Con la IRM se pueden identificar diversos grados de celularidad degeneración, necrosis y calcificación y puede sospecharse un cambio sarcomatoso. La IRM es el método más exacto de localización preoperatoria de leiomiomas y de planificación quirúrgica de una miomectomía.

Aproximadamente el 30% de las pacientes sometidas a una miomectomía tienen una menorragia asociada.

Ocasionalmente, las pacientes con un útero miomatoso tienen anemia por deficiencia de hierro debido a una hemorragia menstrual que es demasiado abundante o demasiado persistente como para permitir la respuesta al tratamiento con hierro oral. En esta situación, puede ser beneficioso inducir la amenorrea con tratamiento hormonal para corregir la anemia en una forma más expeditiva. La amenorrea puede ser inducida con agentes progestacionales como la noretindrona o el acetato de medroxiprogesterona, con Danazol o con agonistas de la GnRH. En diversos estudios se ha demostrado un aumento significativo de la hemoglobina y el hematocrito en pacientes con leiomiomas tratadas y preoperatoriamente

durante 8 a 24 semanas con análogos de la GnRH en comparación con controles compatibles.

Se ha sugerido que el medio ambiente hipoestrógeno causado por el tratamiento con un análogo de la GnRH reduce la irrigación en pacientes no tratadas con agonista de la GnRH se ha observado que el flujo sanguíneo es menor en los miomas y el tejido adyacente(20).

Después de la inducción de la anestesia, se coloca a la paciente en los estribos universales de Allen, se vacía la vejiga y se realiza un cuidadoso examen pelviano, que incluya un examen rectovaginal-abdominal bimanual, bajo anestesia. Se realiza la preparación y colocación de campos para permitir el acceso a la vagina y el cérvix en caso de que sea necesario colocar un instrumento a través del cérvix y hacia la cavidad endometrial durante el procedimiento (25).

Una vez que se ha ingresado en la cavidad peritoneal, se explora el abdomen en la forma habitual. Deben liberarse y escindir-se cuidadosamente las adherencias en la pelvis de modo que el intestino pueda ser ubicado en el abdomen alto y mantenido allí con compresas. La operación se lleva a cabo de acuerdo con las técnicas y los principios de la microcirugía. Por ejemplo, las compresas de laparotomía que se utilizan para mantener al intestino en la parte alta del abdomen se colocan en bolsas de plástico para reducir el traumatismo microscópico de la superficie peritoneal causado para las compresas de laparotomía usuales. Se prefieren compresas de laparotomía sin hilachas. Se pueden usar varias compresas de laparotomía en bolsas de plástico para llenar el fondo de saco, de modo que se eleva y se estabiliza el útero para un acceso más fácil. La visualización del sitio operatorio se puede mejorar con el uso liberal de aspiración para remover la sangre del campo. Se debe utilizar aspiración en lugar de esponjas porque permite la determinación más exacta del sangrado y es menos traumática para los tejidos (17)

Las suturas en las superficies serosas deben hacerse con material no reactivo absorbible fino. Son preferibles las suturas continuas para evitar un volumen de nudos extra, que puede contribuir a la formación de adherencias. Si se desarrollan adherencias pelvianas después de una miomectomía, la futura fertilidad puede verse afectada adversamente. La realización de la intervención quirúrgica de manera que minimice la

formación de adherencias puede incrementar enormemente la posibilidad de un resultado exitoso.

La anestesia hipotensiva controlada se ha convertido en un adyuvante útil para la reducción del sangrado quirúrgico en pacientes seleccionadas. El principal mecanismo en el control del sangrado en el campo quirúrgico con la anestesia hipotensiva es la reducción del tono venoso. Esto se lleva a cabo por medio de agentes vasodilatadores específicos como la nitroglicerina o el nitroprusiato de sodio, anestesia epidural o raquídea, algunos agentes anestésicos por inhalación y el bloqueo ganglionar, para lograr y mantener, una presión arterial media blanco d 60 mm Hg. Nuestra experiencia con esta técnica ha sido muy favorable. La hemorragia venosa puede reducirse aun más si se coloca a la paciente en posición Trendelenburg moderada. Esto facilita el drenaje venoso desde las extremidades inferiores y la pelvis por gravedad y puede reducir más aun la presión arterial en el campo quirúrgico (21).

La hipotensión inducida está contraindicada en las pacientes con enfermedad cerebro vascular, isquemia miocárdica, enfermedad vascular periférica, enfermedad renal o hepática severa e hipovolemia. Ninguna de estas contraindicaciones se halla con frecuencia en pacientes sometidas a una miomectomía. Un requerimiento esencial es la presencia de un anestesista con experiencia en la técnica. La decisión respecto de emplear hipotensión debe ser tomada en forma conjunta por el cirujano y el anestesista. Es esencial que se normalice la presión arterial antes del cierre de la incisión para asegurar que se ha establecido una hemostasia quirúrgica adecuada (23).

Los cirujanos ginecológicos no tienen muchas oportunidades de usar torniquetes para controlar una hemorragia; sin embargo, una miomectomía es una situación particularmente adecuada para su empleo. Nosotros preferimos utilizar torniquetes modelados en la forma de un torniquete de tipo Rumel, el cual se emplea en cirugía vascular, cirugía del tórax y traumatismos para obstruir vasos importantes. Inicialmente se utiliza un pequeño orificio en un espacio avascular en el ligamento ancho a cada lado del istmo uterino exactamente lateral respecto de los vasos uterinos. Se pasa una sonda de alimentación pediátrica 5F alrededor de la parte superior del cérvix a través de los orificios en los ligamentos anchos y los

dos extremos de la sonda se ensartan en un trozo de 10 cm de catéter de Malecot 35F y se sostienen con un clamp. Entonces puede colocarse un torniquete alrededor de cada ligamento infundíbulo pélvico a través de los mismos orificios en los ligamentos anchos.

Con la combinación de torniquetes aplicados apropiadamente y anestesia con hipotensión controlada, es posible obstruir toda la circulación hacia el útero. Entonces se puede realizar la miomectomía en un campo avascular, lo cual facilita enormemente la remoción total de todos los tumores y una reconstrucción nítida del útero.

Una vez que se han ajustado los torniquetes en su sitio, la miomectomía se debe realizar en forma expeditiva para prevenir el daño isquémico del útero, las trompas y los ovarios. El lapso durante el cual las estructuras pelvianas pueden estar sin flujo sanguíneo antes de que se produzca una lesión irreversible no se conoce. Nosotros por lo común no liberamos los torniquetes hasta que la miomectomía no está terminada (en general una hora) y no hemos observado episodios adversos.

Una alternativa para el uso de torniquetes para controlar el sangrado durante una miomectomía consiste en la inyección local de agentes vasoconstrictores. Quizás el agente más comúnmente utilizado sea la vasopresina, un derivado sintético de la hormona antidiurética del lóbulo posterior de la hipófisis. Además de su efecto antidiurético, la vasopresina induce la contracción del músculo liso del tracto gastrointestinal y el lecho vascular. En particular, se ha hallado que tiene un potente efecto antidiurético sobre el útero no grávido cuando se inyecta localmente. Su vida media plasmática es de 10 a 20 minutos y se ha usado en forma eficaz como un agente hemostático durante miomectomías. Se puede lograr la vasoconstricción farmacológica con 20 unidades de vasopresina (Pitressin). Se diluyen 20 unidades de vasopresina en 20 mL de solución salina normal y se inyectan en la serosa y el miometrio superficiales suprayacentes al mioma. El efecto por lo común dura 30 minutos.

Por una variedad de razones, la adrenalina como agente vasoconstrictor no se aconseja en cirugía ginecológica.

Dillon informó que con el uso de vasopresina 72% de las pacientes sometidas a miomectomía no requirieron la reposición de sangre en composición con controles (17).

Desde su introducción en la práctica clínica en 1972, el láser de CO_2 , ha sido elogiado como una herramienta que aumenta la precisión quirúrgica y reduce la hemorragia, la lesión de los tejidos y la formación de adherencias. El láser se puede utilizar para hacer una sola incisión uterina a través de la cual se remueven múltiples miomas. También se puede hacer una incisión elíptica alrededor de la base de miomas más grandes para facilitar su remoción. Miomas de menos de 1 cm. de diámetro pueden ser vaporizados directamente con el láser, que destruye el tejido por medio de la vaporización del agua celular. A pesar de los resultados favorables informados por Weather, Reyniak y Corenthal, McLaughlin y Starks, nosotros creemos que el uso del láser de CO_2 para la miomectomía abdominal no ofrece ninguna ventaja clara, en especial si se considera el costo agregado para la paciente.

Las fibras musculares y los vasos sanguíneos que rodean a un mioma están comprimidos por su crecimiento. Esta compresión del tejido circundante forma una pseudo cápsula alrededor del mioma. Ningún vaso sanguíneo grande ingresa en el mioma y no hay ningún pedículo vascular. Si la disección se puede realizar entre el mioma y la pseudo cápsula, esto minimiza la hemorragia. Si se cortan vasos sanguíneos o se dejan en la superficie del mioma, por lo común esto significa que la disección se ha llevado a cabo en un plano inapropiado (25).

El cierre meticuloso de los defectos que dejan los miomas enucleados es esencial para mantener la hemostasia postoperatoria, pero esto debe diferirse hasta haber removido todos los tumores. Los lechos miomatosos en general se cierran con puntos separados en ocho de colchonero con material de absorción retardada 2-0. Los defectos grandes se pueden cerrar inicialmente con una sutura en jareta para obliterar el espacio muerto. Pueden ser necesarias varias capas de puntos. Se debe proceder con cuidado para evitar la obstrucción de los vasos uterinos, el canal endocervical o la porción intersticial de las trompas de Falopio. La intubación con inyección de colorante transfúndico o transcervical para evaluar la permeabilidad de las trompas de Falopio una vez completada la reconstrucción uterina en general no es posible debido a la filtración de la tintura a través de las incisiones miometriales.

El borde seroso de la incisión uterina se debe aproximar cuidadosamente con una continuos con puntos cruzados en "pelota de béisbol" con material de absorción retardada 5-0 ó 4-0.

La prevención de la formación de adherencias también se puede lograr con barreras absorbibles o no absorbibles. Se puede colocar la barrera absorbible Interceed (celulosa regenerada oxidada) sobre el cuerpo del útero para proteger las trompas y los ovarios respecto de las superficies peritoneales desnudas y la incisión uterina (15).

El papel de la laparoscopia de segunda exploración no está bien definido y pueden hallarse estudios conflictivos en la literatura respecto de la eficacia de este procedimiento.

II.IV Pronóstico

Resultados de la miomectomía

Una miomectomía múltiple extensa es una operación mayor con potencial para una morbilidad mayor que la que se halla con la histerectomía. Las principales complicaciones postoperatorias inmediatas después de una miomectomía son la morbilidad febril y la hemorragia intraperitoneal.

La morbilidad febril postoperatoria puede estar relacionada con un extenso traumatismo tisular o una infección por una variedad de motivos. Se administran antibióticos perioperatorios de rutina, pero por lo común la administración de antibióticos no se continúa más allá del día de la intervención quirúrgica. Toda evidencia de infección durante el período de recuperación debe ser tratada en forma enérgica y expeditiva porque la infección en el sitio operatorio puede ser adhesiogénica y tener efectos devastadores sobre la futura fertilidad. Desafortunadamente, una infección subclínica en el sitio operatorio puede no ser reconocida y por lo tanto no ser tratada, pero también puede tener efectos adversos sobre la fertilidad debido a la formación de novo de adherencias. Por estos motivos, la técnica quirúrgica durante la miomectomía debe ser perfectamente estéril y meticulosa (14).

La hemorragia intraperitoneal después de una miomectomía por lo común se debe a la falla en lograr la hemostasia de los vasos miometriales durante el cierre de los lechos miomatosos y las incisiones uterinas. Si bien nosotros usamos una solución de heparina (5.000 U de heparina en 1.000 mL de solución Ringer lactato) para la irrigación durante la miomectomía, no hay evidencias que sugieran que esto contribuye a una hemorragia intraperitoneal oculta (17).

El diagnóstico de hemorragia intraperitoneal en la paciente operada puede ser difícil. Los signos vitales pueden permanecer estables durante varias horas antes de deteriorarse rápidamente. Los signos peritoneales a menudo son sutiles y pueden estar enmascarados por el dolor incisional y la medicación analgésica. Además, la cavidad peritoneal tiene una enorme capacidad para dar cabida a una hemorragia oculta. De hecho, pueden derramarse hasta 3.000 mL de sangre hacia la cavidad peritoneal con un aumento de sólo 1 cm. del radio abdominal (8).

Por lo tanto, las pacientes deben ser monitoreadas cuidadosamente durante las primeras 24 horas después de la miomectomía. De rutina, se controlan los signos vitales cada 15 minutos durante las 2 primeras horas después de la cirugía y luego cada 30 minutos hasta que se consideren estabilizados. Posteriormente se monitorean cada 2 a 4 horas durante las primeras 24 horas postoperatorias. En general se obtiene un hematocrito 6 horas después de terminada la intervención quirúrgica y nuevamente en la primera mañana postoperatoria.

También se puede obtener toda vez que se sospeche una hemorragia intraperitoneal, anemia o hipovolemia. Cualquier signo de desasosiego, taquicardia o taquipnea puede ser una indicación de hemorragia, en especial cuando se asocian con hipotensión.

Cuando se sospecha una hemorragia intraperitoneal postoperatoria oculta, el lavado peritoneal puede ser una herramienta diagnóstica valiosa. Si en la solución del lavado se halla un recuento de eritrocitos de $100.000/\text{mm}^3$, es probable una hemorragia intraperitoneal y está indicada la reexploración sin demora. El lavado es innecesario cuando el diagnóstico de hemorragia intraperitoneal es inequívoco y se asocia con una hipovolemia definitiva. En este caso está indicado el retorno inmediato al quirófano para la reexploración.

Una hemorragia postoperatoria después de una miomectomía puede ser devastadora. El control intraoperatorio de una hemorragia durante una miomectomía múltiple extensa a menudo requiere que el flujo sanguíneo uterino sea obstruido con torniquetes, clamps o la inyección local de agentes vasoconstrictores. Sin embargo, no es posible hacer la demostración de una hemostasia quirúrgica adecuada en el útero en tanto no se haya restablecido totalmente la circulación uterina. La atención

perseverante a este principio intraoperatoriamente previene la hemorragia postmiomectomía en casi todos los casos.

Informes recientes de Smith y Uhler, Rosenfield y La Morte y col. indican que la morbilidad de la miomectomía no es mayor que la morbilidad de la histerectomía. Verkauf revisó informes actuales publicados y halló que el riesgo quirúrgico de la miomectomía no excede el de la histerectomía. Sacks y Hoyne han informado un caos de coagulación intravascular diseminada, anemia hemolítica e insuficiencia renal aguda asociadas con una miomectomía múltiple extensa (17).

La miomectomía ha resultado un medio excelente para reducir la menstruación abundante en las pacientes con menorragia. En más del 80% de las pacientes, la menorragia se cura o mejora en forma significativa. También puede haber alivio del dolor y el malestar pelviano y la dismenorrea, pero los resultados no son tan notables porque los leiomiomas a menudo se asocian con otras enfermedades ginecológicas (endometriosis, enfermedad pelviana inflamatoria, etc.) que también pueden causar dolor pelviano (17).

El impacto de la miomectomía abdominal sobre la infertilidad es difícil de evaluar. Pueden estar presentes otros factores, con grados variables, además de los leiomiomas. También varía la extensión en que están distorsionadas la cavidad uterina o las trompas de Falopio. El porcentaje de pacientes en cada serie que desea concebir después de una miomectomía no es el mismo. También hay una variación considerable de la técnica quirúrgica y la habilidad del cirujano ginecológico. No se cuenta con estudios prospectivos controlados al azar. Éstos y otros factores dificultan la evaluación del impacto de la miomectomía abdominal sobre la infertilidad (10).

Hay una cantidad de informes publicados sobre mujeres que experimentan abortos recurrentes o infertilidad previa con otra causa y que son sometidas a una miomectomía. De acuerdo con la revisión de Verkauf, se produce la concepción en más de la mitad de estas mujeres que no quedaban embarazadas previamente. Una revisión de nueve informes de miomectomía abdominal realizada por Vercellini y col. indica resultados similares. La revisión de Verkauf incluyó 234 mujeres evaluadas de modo similar y tratadas con miomectomía. De las pacientes con infertilidad

asociada con leiomiomas sin otra causa aparente, el 59,5% concibieron. Entre las pacientes que tenían factores de infertilidad adicionales tratados, el 50% concibieron después de la miomectomía. El 86% de los embarazos ocurrieron en los 2 años siguientes a la operación. La tasa de concepción en las mujeres de más de 35 años de edad puede no ser tan buena. Además, la tasa de concepción posmiomectomía puede ser más baja cuando el útero tiene el tamaño equivalente a una gestación de más de 12 semanas y cuando se remueven más de cuatro miomas. Cuando la miomectomía abdominal incluye la remoción de miomas submucosos, García y Tureck informan que el 53% de las pacientes logran concebir (17).

Buttram y Reiter revisaron 1.914 casos de miomectomía y compararon las tasas de aborto preoperatoria y postoperatoria. La reducción de la tasa de abortos después de la miomectomía del 41 al 19% sugiere una mejoría del salvataje reproductor por medio del empleo de este procedimiento. De acuerdo con la revisión de Verkauf, el 69,2% de las mujeres con abortos recurrentes previos concibieron después de la miomectomía y experimentaron una reducción de la pérdida fetal (11).

Beyth y col. informaron un estudio ecográfico del remodelado uterino después de una miomectomía conservadora. Se observó una reducción gradual del volumen uterino en todas las pacientes durante los 6 meses siguientes a la miomectomía, con la ocurrencia de la disminución más notable durante los primeros 2 a 3 meses. Supuestamente, esto representa una involución de la hipertrofia miometrial y la curación postoperatoria de las incisiones uterinas. Nosotros aconsejamos que todas las pacientes utilicen métodos locales de anticoncepción (diafragma, preservativos y jalea o espuma espermaticida) durante por lo menos 3 meses para evitar la concepción hasta que se hayan curado las incisiones de la miomectomía.

Finalmente está la cuestión de la recurrencia de los miomas después de la miomectomía. En la revisión de Verkauf, los leiomiomas recurrieron en el 7,5% de las pacientes, y el 6,8% requirió la reoperación. La mayoría de las recurrencias aparecieron más de 3 años después de la miomectomía, de modo que permitieron un tiempo suficiente para la concepción antes de su ocurrencia. Friedman y col. Investigaron la preocupación respecto de que el encogimiento de los miomas inducidos por los agonistas de la GnRH puede hacer que algunos tumores intramurales y submucosos pequeños resulten "invisibles" durante la miomectomía, de modo que se produce la

"recurrencia" temprana de los leiomiomas cuando la supresión gonadal cesa y retorna la producción de estrógenos. En su estudio no hubo diferencia de la recurrencia de miomas entre las mujeres pretratadas con agonistas de la GnRH (67%) y las tratadas con placebo (56%) 27 a 38 meses después de la miomectomía. Su tasa de recurrencia de los miomas del 61% es mucho más elevada que la informada previamente en series de miomectomía combinada. Los autores creen que es muy probable que esta discrepancia se deba al uso de ecografía con alta resolución para el diagnóstico de pequeños miomas que de otro modo serían pasados por alto con el examen bimanual (17).

Es probable que estos miomas sean más difíciles de identificar y remover con una miomectomía y puede ser más probable que reaparezcan cuando se suspende el tratamiento con análogos de la GnRH después de la miomectomía.

Ventajas de la laparoscopia

Disminución apreciable del tiempo de estancia intrahospitalaria

Disminución de la exposición a infecciones, por no abrir la cavidad abdominal.

Disminución del tiempo de reinserción laboral.

Franca disminución del dolor postoperatorio.

De mayor aceptación cosmética, debido a las pequeñas incisiones requeridas.

Psicológicamente es mejor aceptada.



III.I

PLANTEAMIENTO DEL PROBLEMA

Se realizan 650.000 histerectomías por año en los Estados Unidos. Aproximadamente 175.000 se llevan a cabo por leiomiomas uterinos como indicación primaria. Existen pocos datos acerca de los costos asociados con miomas sintomáticos, el estimado anual de cargos para cuidado por pacientes con miomas uterinos es de aproximadamente (cirugía primaria) un total de 2 billones de dólares en 1997 (4).

Se efectúan casi 17.000 miomectomías cada año, y se cree que esta cifra está aumentando en forma sustancial. No hay estadísticas que indiquen la cantidad de miomectomías histeroscópicas y laparoscópicas realizada cada año (17).

En el H.C.S.A.E. las primeras laparoscopias se efectuaron en 1985, básicamente con fines diagnósticos. Desgraciadamente, el uso de aire ambiente como medio de distensión, la carencia de cámaras y monitores así como el abordaje a la cavidad abdominal con trocares reutilizables metálicos facilitó la presencia de complicaciones y finalmente se suspendió temporalmente. Poco después se reinició la cirugía laparoscópica con el uso aun de trocares metálicos pero usando ya el CO₂ como medio de distensión. La laparoscopia operatoria se inicia en el año de 1994, con el advenimiento de trocares desechables y con mecanismos de seguridad así como la adquisición de cámaras, monitores e instrumental específico para estos procedimientos. Del mismo modo se realizaron cambios en la técnica quirúrgica y una mejor selección de pacientes. En el 2002 se empiezan a realizar procedimientos laparoscópicos mayores con equipo de vanguardia y en un quirófano designado para esta técnica quirúrgica (2).

En el sistema de Salud de petróleo mexicanos y en la literatura médica de México hay poca información acerca de la experiencia con la miomectomía Laparoscópica por lo que se justifica la realización del presente trabajo.

III.II

OBJETIVOS

GENERAL

Reportar la experiencia de la miomectomía Laparoscópica en el Hospital Central Sur de Alta Especialidad del 1 de Marzo de 2002 al 31 de julio del 2005.

ESPECIFICOS

Describir:

Evaluación preoperatoria del paciente para la realización de la miomectomía por laparoscopia.

Técnica empleada en el Hospital Central Sur de Petróleos Mexicanos para la miomectomía Laparoscópica

Tamaño de los miomas resecados por laparoscopia en el Hospital Central Sur de Petróleos Mexicanos.

Duración media de la miomectomía por laparoscopia en nuestro hospital.

Días de estancia hospitalaria.

Valorar la cantidad de sangrado en el procedimiento.

Realizar correlación entre edad, duración y tamaño del mioma.

III.III

HIPOTESIS

En paciente con diagnóstico de miomatosis uterina al realizarle miomectomía laparoscópica, se espera un buen pronóstico, las complicaciones transoperatorias y postoperatorias son pocas, la evolución y recuperación es corta y el tiempo de hospitalización se ve reducido.

Hipótesis nula.

Al someter a una paciente con diagnóstico de miomatosis uterina a miomectomía laparoscópica, se espera un mal pronóstico, las complicaciones transoperatorias y postoperatorias son altas, la evolución y recuperación se prolonga y el tiempo de hospitalización se amplía.

III. IV

METODOLOGIA

DISEÑO DE LA INVESTIGACION.

Retrospectivo.

Transversal.

Descriptivo.

III. V

UNIVERSO DE LA MUESTRA

UNIVERSO

Se incluirán a todas las pacientes a quienes se realizó miomectomía por laparoscopia en el servicio de ginecología y obstetricia del Hospital Central Sur de Alta Especialidad del 01/03/02 al 31/07/05.

CRITERIOS DE INCLUSIÓN.

1. Pacientes sometidas a tratamiento de miomectomía laparoscópica.
2. Atendidas del 1 de Enero del 01/03/02 al 31/07/05 en H.C.S.A.E.
3. Pacientes de procedencia local y foránea.
4. Pacientes que firmen el consentimiento informado aceptando el procedimiento por vía laparoscópica.

CRITERIOS DE EXCLUSION

- 1.- Pacientes a las que se les realiza otro procedimiento agregado tales como resección de masa anexial u oclusión tubaria bilateral.
- 2.- Laparoscopia operatoria convertida a laparotomía en el H.C.S.A.E.
- 3.- Procedimientos realizados en pacientes con patología maligna de sus anexos.
- 4.- Contraindicaciones que por intervención laparoscópica pueden presentar complicaciones.
 - a) Pacientes con enfermedades pulmonares severas
 - b) Patologías cardiovasculares
 - b) Pacientes con enfermedad gastrointestinales obstructivas
 - c) Hernias diafragmáticas ó de pared abdominal de gran tamaño.
5. Pacientes que no aceptaron firmar consentimiento informado
6. Pacientes a quienes se realizo miomectomía por histeroscopia.

III.VI

DESCRIPCION DE LAS VARIABLES

EDAD. Años cumplidos, este dato se obtuvo de acuerdo a la fecha de nacimiento por interrogatorio. Variable cuantitativa medida en años.

TIPO DE CIRUGÍA. Es una variable nominal.

TAMAÑO DEL MIOMA EN CM. Es una variable cuantitativa medida en CMS.

TIEMPO QUIRÚRGICO. Es una variable cuantitativa medida en minutos.

SANGRADO. Es una variable cuantitativa medida en mililitros.

COMPLICACIONES TRANSOPERATORIAS. Es una variable nominal.

Las complicaciones transoperatorias pueden ser hemorragia, perforación de vísceras como vejiga o vísceras, conversión de laparoscopia a laparotomía. Enfisema de pared por aguja de Veress ó por trocares.

ESTANCIA HOSPITALARIA. Es una variable cuantitativa medida en días.

LOCALIZACION DEL MIOMA. Variable cualitativa de lugar.

III.VII

RECURSOS EMPLEADOS

RECURSOS HUMANOS

- 1.- Residente de Gineco-obstetricia de IV año, responsable del estudio.
- 2.- Medico de apoyo en área estadística.
- 4.- Personal del Departamento de archivo clínico que permitió acceso a los expedientes.
- 5.- Médicos adscritos del servicio de ginecología que participaron en los procedimientos quirúrgicos.
- 8.- Compañeros residentes que intervinieron en los procedimientos.
- 9.- Anestesiólogos y residentes de anestesiología que participaron en procedimientos.

RECURSOS MATERIALES Y EQUIPO

Para el procedimiento por laparoscopia

Endoalpa

Trocars de 5 mm.

Trocar de 10 mm.

Lente de 5 mm. de 0°.

Bisturí armónico

Morcelador

Graspers

Baja nudos

Porta agujas laparoscópico

Agujas de aspiración.

Suturas

Aguja Laparoscópica

Vasopresina

RECURSOS FISICOS

Se realizaron los procedimientos en áreas específicas de los quirófanos centrales para los procedimientos laparoscópicos.

OBTENCIÓN DE LA INFORMACIÓN

Expedientes clínicos en área de archivo.

Registros de quirófano.

Registros del sistema informático SIAH

Censo de cirugías realizadas en Ginecología

IV

PROCEDIMIENTO

Se incluyeron en este estudio todas las pacientes del servicio de Gineco-Obstetricia del HCSAE de PEMEX con diagnóstico de miomatosis uterina programadas para miomectomía por laparoscopia, en el periodo comprendido 1 de Enero del 01/03/02 al 31/07/05 en H.C.S.A.E.

A todas las pacientes se les efectúa historia clínica completa y exploración física, ultrasonido pélvico (preferentemente con transductor endovaginal) así como exámenes preoperatorios, descartando patología neoplásica maligna.

Se descarto los procedimientos por laparoscopia a las pacientes con los siguientes antecedentes:

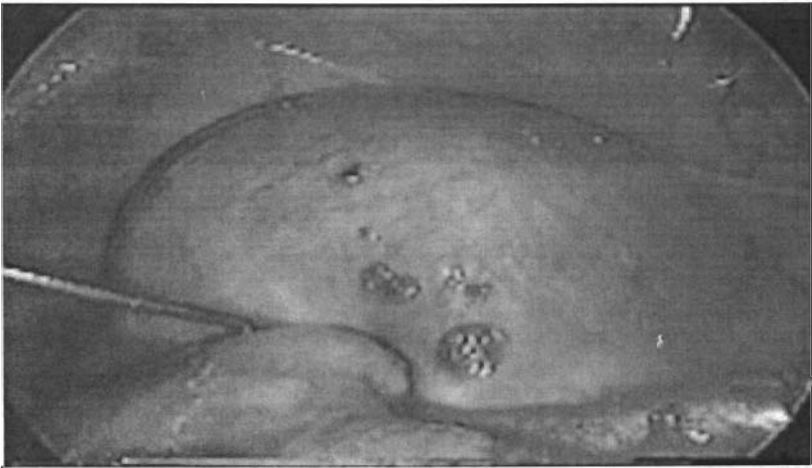
- a) Pacientes con enfermedades pulmonares severas
- b) Patologías cardiovasculares
- b) Pacientes con enfermedad gastrointestinales obstructivas
- e) Hernias diafragmáticas ó de pared abdominal de gran tamaño.

Las pacientes sometidas a cirugía Laparoscópica se les efectúa un consentimiento informado donde se anota el procedimiento a efectuar así como los riesgos que éste presenta para la paciente.

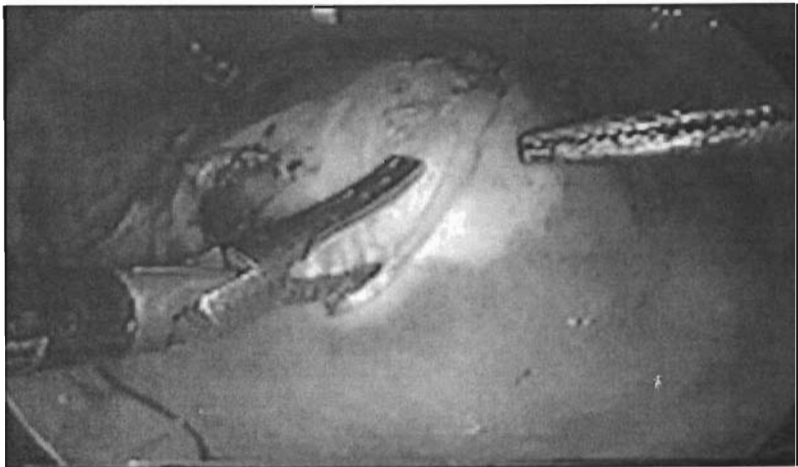La laparoscopia se efectúa de acuerdo a las normas internacionales generalmente aceptadas al respecto: anestesia general, equipo Endoalpha, neumoperitoneo mediante insuflación de CO₂, hasta 15 mmHg. Energía bipolar a 35 watts, bisturí armónico, morcelador. uso de trocares desechables de 5 mm, lente de cero grados de 5 mm, 2 puertos accesorios de 5 mm, un puerto accesorio de 10 mm, un movilizador uterino en pacientes con antecedente de vida sexual, graspers, agujas de aspiración Laparoscópica, sutura y bajanudos.

TECNICA.

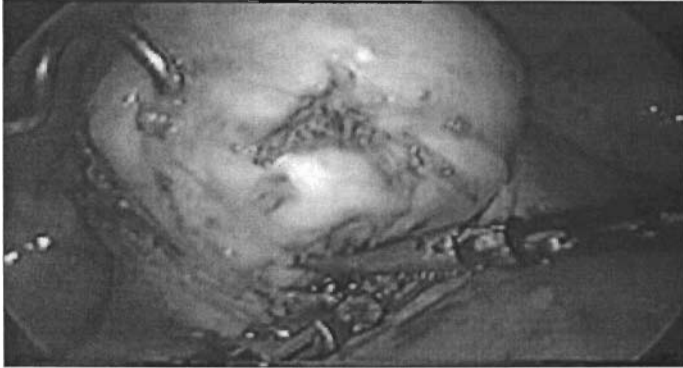
Colocación del puerto principal y 2 accesorios de 5mm y uno de 10mm para la extracción del mioma con morcelador, pneumoperitoneo con CO₂ a 15mmHg, exploración de cavidad abdominal, localización del útero con mioma en fondo que abarca gran parte de la cara anterior, hemostasia farmacológica con vasopresina,



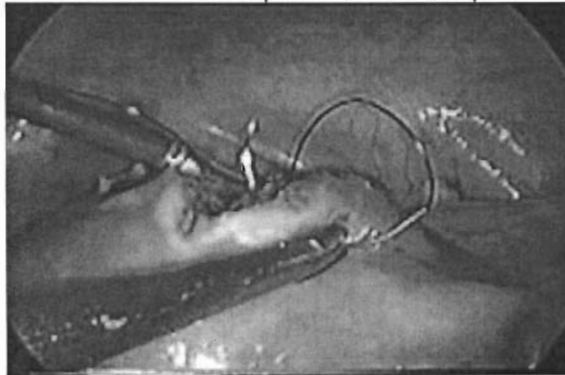
Incisión con bisturí armónico, disección por planos hasta plano de clivaje,



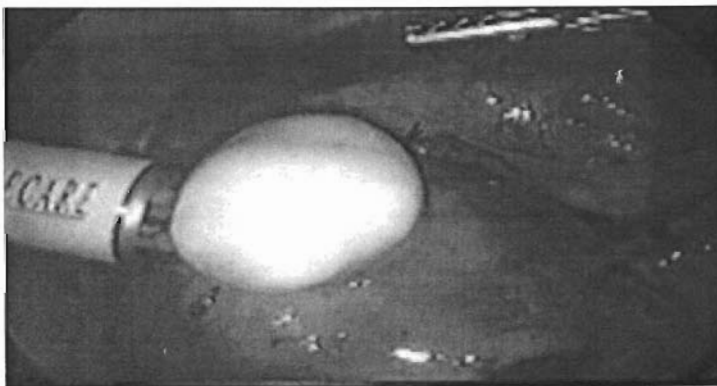
Se obtiene mioma,



hemostasia con energía bipolar (30 watts), sutura con prolene vascular del 1, puntos separados nudos extracorpóreos, lavado, aspiración y drenaje.



morcelado y extracción del mioma.



V

ANALISIS ESTADISTICO

Se empleó una base de datos creada en el programa Excel, realizando análisis de resultados descriptivo y comparativo de promedios con desviación estándar cuando aplico de acuerdo al proceso estadístico en el programa SPSS10.

VI

RESULTADOS

En el presente estudio se incluyeron 20 pacientes del servicio de Ginecología y Obstetricia del Hospital Central Sur de Alta Especialidad que en el período comprendido del 1 de Enero del 01/03/02 al 31/07/05 que reunieron los criterios preestablecidos en la metodología.

Relación de pacientes a quienes se realizó miomectomía Laparoscópica Del 1 de marzo del 2002 al 31 de Julio del 2005 en el HCSAE. (Cumplen con los criterios de inclusión descritos en la metodología del presente trabajo).

Ficha	Edad	Tamaño (cm.)	Tiempo quirúrgico (minutos)	Sangrado (ml)	Estancia (días)	Localización
000014-00	28	4	70	10	2	ANTERIOR
126184-08	33	3	180	50	3	ANTERIOR
334051-00	35	4	110	10	2	ANTERIOR
478273-00	36	7	140	20	3	FUNDICO
340934-08	41	12	270	500	4	INTRALIG
180436-00	39	3	40	15	2	FUNDICO
303949-00	28	16	150	50	5	POSTERIOR
682049-08	31	5	90	17	5	FUNDICO
303449-00	35	16	180	100	5	SEROSO
250804-00	42	4	90	20	3	FUNDICO
195148-08	37	5	90	20	3	POSTERIOR
152983-00	35	5	50	50	4	ANTERIOR
323475-08	31	4	80	20	4	ANTERIOR
236258-00	24	3	55	20	3	ANTERIOR
000042-00	25	5	150	30	2	FUNDICO
358333-00	27	7	90	10	2	SUBSERO
268188-00	36	10	330	150	3	FUNDICO
389349-00	29	6	240	50	2	FUNDICO
021554-00	35	5	240	150	3	FUNDICO
851855-00	39	7	180	50	3	FUNDICO

Miomectomía Laparoscópica en 20 pacientes en el HCSAE.

Rangos, media y desviación Standard.

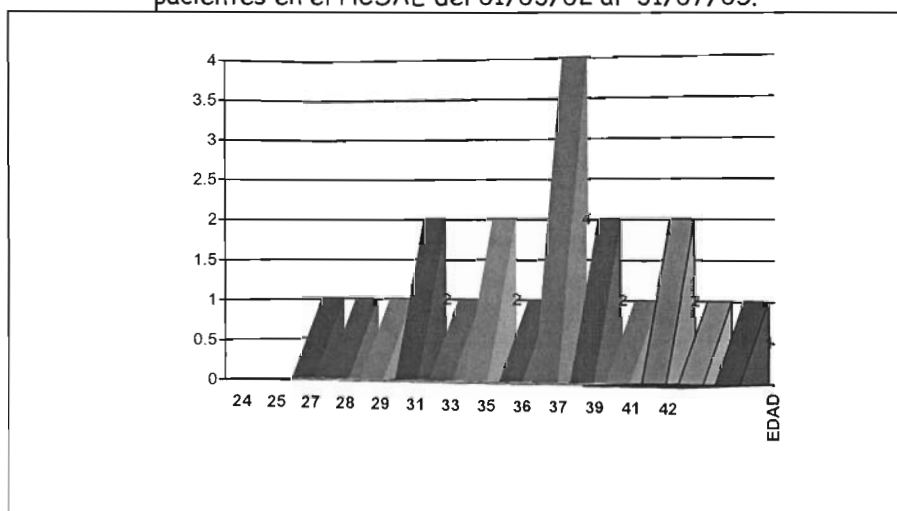
01/03/02 al 31/07/05

	N	MIN	MAX	MEDIA	DESVIACION STANDARD
EDAD	20	24	42	33.0	5.23
TAMAÑO	20	3	16	6.55	3.95
TIEMPO	20	40	330	141.25	80.36
SANGRADO	20	10	500	67.10	110.30
ESTANCIA	20	2	5	3.15	1.04

La edad para las pacientes intervenidas:

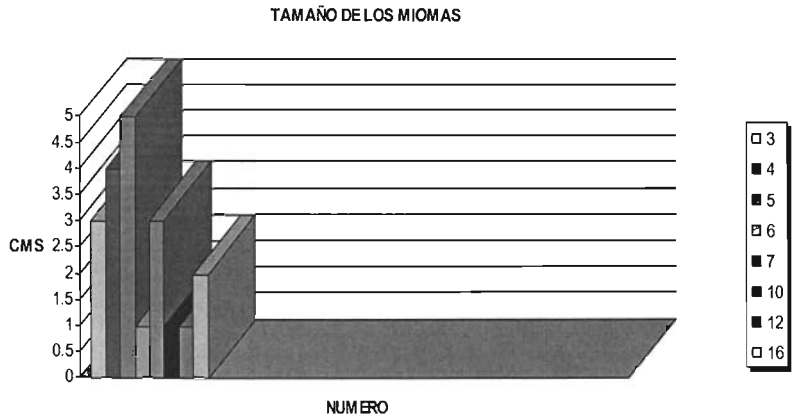
Observamos una media de 33 años, con una desviación estándar de 5.23. El rango fluctuó entre 24 años de edad y 42 años.

Grafica de edad de las pacientes con Miomectomía Laparoscópica en 20 pacientes en el HCSAE del 01/03/02 al 31/07/05.



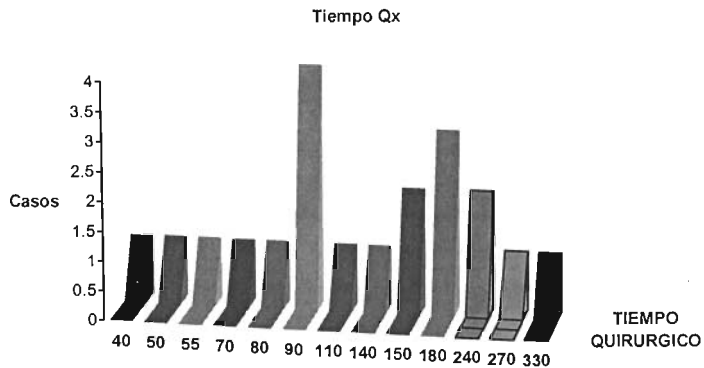
El tamaño de los miomas:

Presenta una media de 6.55 cm, con tamaños mínimo de 3 y máximo de 16cm, con una desviación estándar de 3.95.



El tiempo quirúrgico.

Presento desde 40 minutos de tiempo quirúrgico hasta 330 minutos con una media de 14 minutos y una desviación estándar de 80.36.



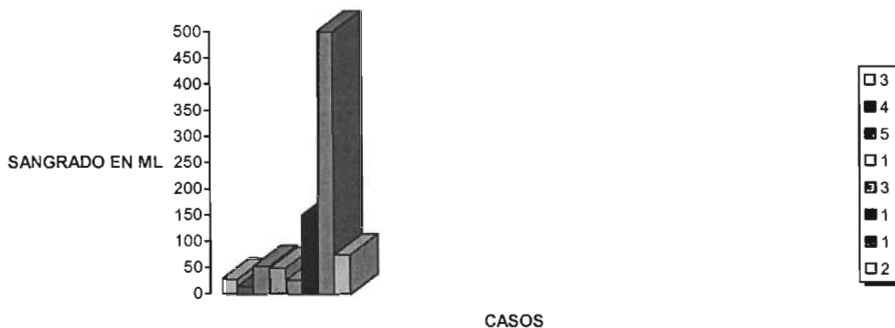
Sangrado.

Presento un mínimo de 10 ml y un máximo de 500ml con una mediana de 67.10ml.

SANGRADO/TIEMPO QX

TIEMPO	MEDIA	N	DESVIACION STANDARD
40	15.0	1	.
50	50.0	1	.
55	20.0	1	.
70	10.0	1	.
80	20.0	1	.
90	16.75	4	4.72
110	10.0	1	.
140	20.0	1	.
150	40.0	2	14.14
180	66.67	3	28.87
240	100.0	2	70.71
270	500.0	1	.
330	150.0	1	.
TOTAL	67.10	20	110.30

SANGRADO



Estancia.

Un mínimo de 2 días un máximo de 5 con una media de 3.15

ESTANCIA/TAMAÑO

TAMAÑO (CM)	MEDIA	N	DESVIACION STANDARD
3	2.67	3	.58
4	2.75	4	.96
5	3.40	5	1.14
6	2.0	1	.
7	2.67	3	.58
10	3.0	1	.
12	4.0	1	.
16	5.0	2	.0
TOTAL	3.15	20	1.04

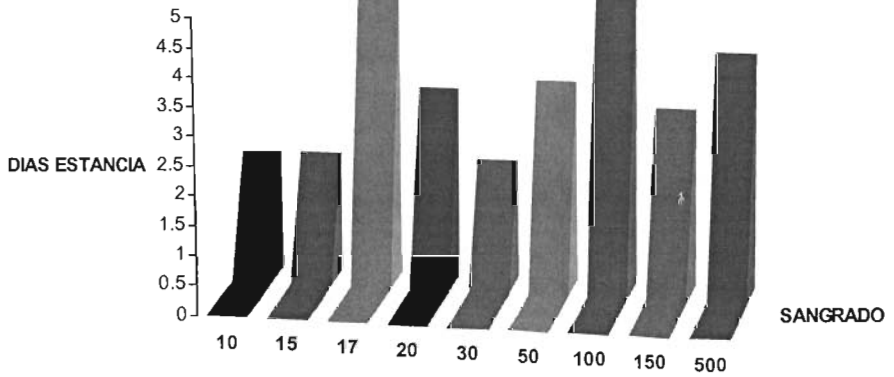
ESTANCIA/TIEMPO Qx

TIEMPO	MEDIA	N	DESVIACION STANDARD
40	2.0	1	.
50	4.0	1	.
55	3.0	1	.
70	2.0	1	.
80	4.0	1	.
90	3.25	4	1.26
110	2.0	1	.
140	3.0	1	.
150	3.50	2	2.12
180	3.67	3	1.15
240	2.50	2	.71
270	4.0	1	.
330	3.0	1	.
TOTAL	3.15	20	1.04

ESTANCIA/SANGRADO

SANGRADO	MEDIA	N	DESVIACION STANDARD
10	2.0	3	0
15	2.0	1	.
17	5.0	1	.
20	3.20	5	.45
30	2.0	1	.
50	3.40	5	1.14
100	5.0	1	.
150	3.0	2	0
500	4.0	1	.
TOTAL	3.15	20	1.04

ESTANCIA/SANGRADO

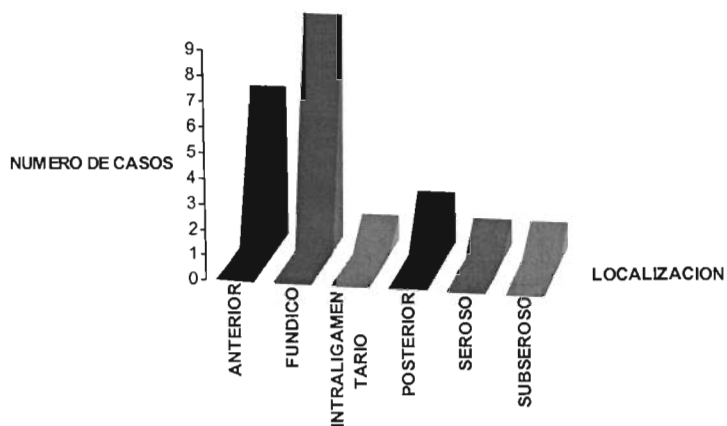


PORCENTAJE DE PRESENTACION EN RELACION A LOCALIZACION DEL MIOMA.

	FRECUENCIA	PORCENTAJE	Valid Percent	PORCENTAJE ACUMULATIVO
ANTERIOR	6	30.0	30.0	30.0
FUNDICO	9	45.0	45.0	75.0
INTRALIGAMENTARIO	1	5.0	5.0	80.0
POSTERIOR	2	10.0	10.0	90.0
SEROSO	1	5.0	5.0	95.0
SUBSEROSO	1	5.0	50.0	100.0
TOTAL	20	100.0	100.0	

Se encontró una incidencia de 9 miomas fundicos siendo el 45% de los casos.

LOCALIZACION DE LOS MIOMAS



SANGRADO

RELACION ENTRE LOCALIZACION DEL MIOMA Y CANTIDAD DE SANGRADO.

SITIO	SAN GRADO (ML)									tot
	10	15	17	20	30	50	100	150	500	
ANTERIOR	2			2	1	2				6
FUNDICO		1	1	2	1	2		2		9
INTRALIGAMENTARIO				1		1			1	1
POSTERIOR							1			2
SEROSO										1
SUBSEROSO	1									1
TOTAL	3	1	1	5	1	5	1	2	1	20

Mayor sangrado de 500ml, menor de 10ml, mayor numero de casos en 50 y 30 ml. de sangrado.

RELACION ENTRE SANGRADO Y TAMAÑO DEL MIOMA

TAMAÑO (CM)	SANGRADO (ML)									TOTAL
	10	15	17	20	30	50	100	150	500	
3		1		1		1				3
4	2			2						4
5			1	1	1	1		1		5
6						1				1
7	1			1		1				3
10								1		1
12									1	1
16						1	1			2
TOTAL	3	1	1	5	1	5	1	2	1	20

ESTUDIOS DE VALIDEZ ESTADISTICA

	CA SOS					
	INCLUIDOS		EXCLUIDOS			
	N	PÓTRCENTAJE	N	PORCENTAJE	N	PORCENTAJE
SANGRADO/ TAMAÑO	20	100.00	0	0.0	20	100%
SANGRADO/ EDAD	20	100.0	0	0.0	20	100%
SANGRADO /TIEMPO	20	100.0	0	0.0	20	100%

ANALISIS DE VALIDEZ ESTADISTICA

	CA SOS											
	INCLU		IDOS		EXCLU		IDCS		TO		TAL	
	N	%	N	%	N	%	N	%	N	%	N	%
ESTANCIA/TAMAÑO	20	100	0	0	20	100	0	0	20	100	0	0
ESTANCIA/EDAD	20	100	0	0	20	100	0	0	20	100	0	0
ESTANCIA/TIEMPO	20	100	0	0	20	100	0	0	20	100	0	0
ESTANCIA/ SANGRADO	20	100	0	0	20	100	0	0	20	100	0	0

VII

DISCUSION

La cirugía laparoscópica ha tenido una entrada explosiva en la medicina mundial, por lo que han generado situaciones imprevistas que poco a poco han encontrado su lugar y equilibrio. La oferta actual de equipos e instrumental de video cirugía es grande, de tal manera que los costos han disminuido, y tanto el cirujano como los hospitales disponen de facilidades para conseguirlos. Prácticamente en todos los casos se ha completado la amortización del costo de los equipos adquiridos inicialmente.

El cirujano puede optar actualmente por el uso de aparatos de electro cirugía, engrapadoras o material de sutura tradicional. El manejo postoperatorio de las pacientes intervenidas por laparoscopia es mucho más simple y se ha estandarizado, de modo que requiere menos medicamentos y tiempo de personal para su atención. Se han empleado técnicas anestésicas de vanguardia que permiten la aplicación de programas quirúrgicos como el ingreso el mismo día de la cirugía, cirugía ambulatoria y en su caso egreso hospitalario menor que por laparotomía.

Los cirujanos que realizan el procedimiento sin un grado adecuado de entrenamiento o destreza con toda seguridad tendrán evoluciones clínicas y costos de atención no óptimos. Quienes usan una cantidad innecesaria de equipo y material desechables y caros encontrarán que el costo del procedimiento aumenta de manera correspondiente.

El manejo laparoscópico realizado por cirujanos capacitados en las pacientes indicadas y con los recursos y el equipo adecuados puede prometer la disminución del costo global y la morbilidad.

Se ha visto así mismo una mayor demanda por la miomectomía por vía laparoscópica por el mejor pronóstico a nivel de fertilidad en pacientes con deseo de procrear.

Existen ejemplos en los que la cirugía laparoscópica ha aumentado el costo y la morbilidad vinculados con los siguientes factores:

- 1) cirujanos con entrenamiento y capacidad inadecuados para realizar histerectomía vaginal,
- 2) cirujanos inadecuadamente entrenados o dentro de la curva de aprendizaje de la histerectomía laparoscópica
- 3) uso inadecuado de equipo y materiales costosos.

Existe una gran motivación para el equipo de salud en continuar aplicando y capacitándose en los procedimientos laparoscópicos que brindan a los pacientes menor agresión a su integridad física y mental, internamiento hospitalario acortado, postoperatorios con menor intensidad de dolor, resultados estéticos en cuanto a las vías de abordaje, recuperabilidad en

menor tiempo reintegrándose al seno familiar y en su caso al área laboral abatiendo el costo de oportunidad que esto implica, y en caso de las Instituciones de salud mayor disponibilidad de días-cama para atender con oportunidad sus necesidades y ahorro en el presupuesto asignado en lo que a pago por incapacidades se refiere.

En el presente trabajo se demuestra mediante la descripción de la experiencia tenida en este hospital tomando en cuenta los siguientes parámetros.

EDAD.

La edad de las pacientes presenta una media de 33 años, fluctuando entre 24 y 42 años de edad, sin lograr establecer una correlación entre mayor tiempo quirúrgico y mayor edad, tampoco se aprecia mayor sangrado a mayor edad de paciente (media de 500ml para 41 años de edad).

TAMAÑO

No existe una correlación entre el tamaño del mioma y el mayor tiempo de estancia hospitalaria.

Se presenta una media de 6.55 cm. con tamaños mínimo de 3 y máximo de 16 cm., con una desviación estándar de 3.95. Sin lograr establecer una correlación entre el tamaño y mayor cantidad de sangrado del mioma (media 500 ml. en mioma de 12 cm.).

TIEMPO QUIRURGICO

Presento desde 40 minutos de tiempo quirúrgico hasta 330 minutos con una media de 14 minutos y una desviación estándar de 80.36.

Sin lograr establecer una constante en cuanto a mayor tiempo, mayor sangrado. (Mayor tiempo quirúrgico de 330 minutos con un sangrado de 150 ml., menor tiempo de 40 min. con sangrado de 15 ml.)

SANGRADO.

No se demostró un mayor sangrado en relación al tamaño del mioma, el mayor tamaño encontrado corresponde a 16 cms., mayor sangrado en un mioma de 12 cm., (media 500 ml. en mioma de 12 cm.).

Podría esperarse una mayor incidencia de sangrado en paciente de mayor edad sin embargo esto no se corrobora (mayor rango de edad 42 años con sangrado de 20cc, sangrado de 500 cc en 41 años de edad).

ESTANCIA

No existe una correlación con mayor tiempo de estancia hospitalaria y mayor sangrado, tiempo quirúrgico o tamaño del mioma (mínimo de 2 días un máximo de 5 con una media de 3.15)

No se desecho ningún caso durante la elaboración del trabajo ya que es un trabajo descriptivo por lo que la selección de la muestra inicial se realizo de forma adecuada.

Sin embargo no se encuentra una asociación estadística significativa ($p < 0.05$) por el tamaño de la muestra así como el universo de las variables muy amplio, se requiere ampliar el tamaño de la muestra.

La validez del estudio consiste en que en nuestro país no se encuentran muchos reportes en la literatura en cuanto a experiencia con este procedimiento.

Aun así se requieren estudios prospectivos comparativos para conocer el comportamiento y la trascendencia de los factores que se relacionan con las complicaciones y costos.

VIII

CONCLUSIONES

El presente trabajo tiene validez ya que en la literatura mexicana no existe casuística importante reportada, sin embargo no tiene consistencia estadística por ser necesario ampliar el tamaño de la muestra para disminuir la dispersión generada por el amplio rango en las variables.

Se concluye que la miomectomía por laparoscopia es un procedimiento seguro con el personal calificado y el instrumental adecuado por no haberse presentado complicaciones mayores en los procedimientos realizados, así mismo es necesario realizar estudios con seguimiento a largo plazo en el caso de miomectomía por infertilidad.

Actualmente el personal de salud en quirófano incluyendo al cirujano está más familiarizado con los procedimientos. Sus conocimientos pueden ser aplicados en prácticamente todos los procedimientos endoscópicos, incluso los de introducción reciente. El tiempo de quirófano se acorta, y equipo e instrumental reciben un cuidado adecuado aumentando su vida útil. La selección de los trocares y el instrumental utilizado se han optimizado. Sin embargo mayor número de médicos deben familiarizarse con este procedimiento para garantizar el mejor resultado en nuestros pacientes.

Bibliografía

1. Nilbert M. Genes Chrom Cancer 1990;2:3-13; Brosens I. Fertl Steril 1998;69: 232-5
2. Buttram VC JR, Reiter RC. Uterine leiomyomata: etiology, symptomatology, and management. Fértil steril 1981;433-445
3. Cramer SF, Ptel A. The frequency of uterine leiomyomas. Am J Clin Pathol 1990;94:435-438
4. Dubuisson JB, Chaparon C, Levy l. Difficulties and complications of laparoscopic miomectomy. J Gynecol Surg 1996;12:159-165
5. Nezhat FR, Roemish M et al. Laparoscopic myomectomy. Int J Fertl 1991;36:275-280
6. Seiner P, Arisio R et al. Laparoscopic myomectomy: indications, surgical technique and complications. Hum Reprod 1997 ;12 :1927-1930
7. Nezhat FR, Roemisch M et al. Recurrence rate after laparoscopic myomectomy. J Am Assoc Gynecol Laparosc 1998;5:237-240
8. Garcia CR, Tureck RW. Submucosal leiomyomas and infertility. Fertl Steril 1984;42:16-19
9. Rice JP, Kay HH, Mahony BS. The clinical significance of uterine leiomyomas in pregnancy. Am J Obstet Gynecol 1989;160:1212-1216
10. Farhi J, Ashkenazi J et al. Effect of uterine leiomyomata on the results of in-vitro fertilization treatment. Hum Reprod 1995;10:2576-2578
11. Babaknia A, Rock JA, Jones HW Jr. Pregnancy success following abdominal myomectomy for infertility. Fertl Steril 1978;30:644-647
12. Gehlbach DL, Sousa RC et al. Abdominal myomectomy in the treatment of infertility. Int J Gynaecol Reprod Biol 1996;65:209-214
13. Sudik R, Husch K, Steller J, Daume E. Fertility and pregnancy outcome after myomectomy in sterility patients. Fertl Steril 1998;70:687-691
14. Stovall DW, Parrish SB et al. Uterine leiomyomas reduce the efficacy of assisted reproduction cycles: results of a matched follow-up study.
15. Cueto J. Weber A. Cirugía laparoscópica. 1999.28 (2) 126-128

16. Hernández A. Manual de cirugía endoscópica en ginecología. 2000 1-28
17. Linde T. ginecología quirúrgica 2000. 8.906-920.
18. Center for Practice and Technology Assessment, Agency for Health Care and Research.
19. AHCPR. Evidence Report Assessment: Number 34
20. Management of Uterine Fibroids
21. 2001. January 1, Vol. number 34
22. Granberg S. Wikland M. Clinical obstetrics and gynecology. 2000. vol. 36 num 2 361-373
23. Treviño R, Martínez A. Clasificación de laparoscopia Operatoria Ginecología y Obstetricia. 96 Vol 64, 52-59.
24. 20. Johns DA, Diamond MP.
25. Laparoscopically assisted vaginal hysterectomy
26. J Reprodu Med. 1994;39:424-428