

11234

**Análisis Histopatológico del Efecto del Dimetil-Sulfóxido (DMSO) en un  
Modelo Experimental de Isquemia Retiniana**

Dr. J. Gerardo García-Aguirre<sup>1</sup>

Dr. Hugo Quiroz Mercado<sup>1</sup>

Dr. Abelardo Rodríguez Reyes<sup>1</sup>

Dr. Jorge Larriva Sahd<sup>2</sup>



**ESPECIALIDAD EN OFTALMOLOGÍA**

<sup>1</sup> Hospital "Dr. Luis Sánchez Bulnes", Asociación para Evitar la Ceguera en México, IAP

<sup>2</sup> Laboratorio de Neuromorfología, Centro de Neurobiología, Campus UNAM-UAQ, Juriquilla, Querétaro

m348109

2005



Universidad Nacional  
Autónoma de México

Dirección General de Bibliotecas de la UNAM

**Biblioteca Central**



**UNAM – Dirección General de Bibliotecas**  
**Tesis Digitales**  
**Restricciones de uso**

**DERECHOS RESERVADOS ©**  
**PROHIBIDA SU REPRODUCCIÓN TOTAL O PARCIAL**

Todo el material contenido en esta tesis esta protegido por la Ley Federal del Derecho de Autor (LFDA) de los Estados Unidos Mexicanos (México).

El uso de imágenes, fragmentos de videos, y demás material que sea objeto de protección de los derechos de autor, será exclusivamente para fines educativos e informativos y deberá citar la fuente donde la obtuvo mencionando el autor o autores. Cualquier uso distinto como el lucro, reproducción, edición o modificación, será perseguido y sancionado por el respectivo titular de los Derechos de Autor.

**ESTA TESIS NO SALE  
DE LA BIBLIOTECA**

## Indice

Resumen en Español	3
Resumen en Inglés	4
Introducción	5
Material y Métodos	7
Resultados	9
Discusión	10
Conclusión	11
Bibliografía	12
Figuras	15

Autorizo a la Dirección General de Bibliotecas de la UNAM a difundir en formato electrónico e Impreso el contenido de mi trabajo recepcional.

NOMBRE: Jose Gerardo Garza

Aguirre

FECHA: 21 / Apr / 05

FIRMA: 

## Resumen

Objetivo: Determinar el efecto del dimetilsulfóxido sobre la retina en un modelo experimental de isquemia-reperfusión.

Metodología: Se realizó ligadura del nervio óptico derecho en 10 ratas Wistar, inyectándose posteriormente de manera intravítrea 0.02 cc de dimetilsulfóxido al 1.5% (n=5) ó solución salina balanceada (n=5), manteniéndose la ligadura durante 90 minutos. Dos días después, se realizó la enucleación del ojo en estudio para su evaluación histopatológica, midiendo el grosor de la capa plexiforme interna y la cantidad de células ganglionares en 1 mm de retina.

Resultados: El número de células ganglionares por mm fue mayor en el grupo tratado con dimetilsulfóxido ( $75.62 \pm 2.162$  vs.  $71.20 \pm 3.520$ ;  $p=0.04$ ). No hubo diferencia en el grosor de la capa plexiforme interna ( $36.03 \pm 2.38$  vs.  $34.75 \pm 2.4 \mu\text{m}$ ;  $p=0.43$ ).

Conclusiones: La administración intravítrea de dimetilsulfóxido previene en cierto grado el daño a la retina provocado por un insulto de isquemia-reperfusión.

## **Abstract**

Objective: To evaluate the effect of dimethylsulphoxide in an experimental model of retinal ischemia-reperfusion.

Methods: Optic nerve ligation was performed in 10 Wistar rats, injecting intravitreously 0.02 cc of 1.5% dimethylsulphoxide (n=5) or balanced saline solution (n=5), keeping the ligation in place for 90 minutes. After two days, subjects were euthanized, and the eye was enucleated for microscopic evaluation, measuring the width of the internal plexiform layer and the amount of ganglion cells in 1 mm of retina.

Results: The amount of ganglion cells per millimeter was greater in the dimethylsulphoxide group ( $75.62 \pm 2.162$  vs.  $71.20 \pm 3.520$ ;  $p=0.04$ ). There was no significant difference in the width of the internal plexiform layer ( $36.03 \pm 2.38$  vs.  $34.75 \pm 2.4$   $\mu\text{m}$ ;  $p=0.43$ ).

Conclusion: Intravitreal administration of dimethylsulphoxide prevents to some extent damage to the retina caused by an ischemic insult.

## Introducción

Se han postulado diversos mecanismos para explicar el daño que sufren las células de la retina después de un insulto isquémico, entre los cuales se encuentran la excitotoxicidad, la inflamación, la falta de soporte trófico y la liberación de radicales libres.<sup>1</sup> Los radicales libres, también conocidos como especies reactivas de oxígeno, son compuestos que se producen como resultado de reacciones mediadas por oxidasas y oxigenasas y que pueden causar daño a las moléculas adyacentes dada su alta reactividad. Bajo condiciones normales no existe daño a partir de su formación dado que existen mecanismos protectores dentro de las células. Sin embargo estos mecanismos pierden eficiencia al desatarse un evento isquémico, causando necrosis o apoptosis celular.<sup>2</sup>

En el ojo existen diversas condiciones patológicas que se manifiestan como daño a las células de la retina causado por isquemia; entre éstas, se destaca el glaucoma, la neuropatía óptica isquémica anterior, la retinopatía diabética y la oclusión de la arteria retiniana central.<sup>1</sup> Estas entidades tienen en común la pérdida parcial o total de la visión, consecuente al efecto deletéreo retiniano. De este argumento se deriva la importancia de encontrar un agente que proteja a la retina del daño causado por isquemia.

El dimetilsulfóxido (DMSO) es un compuesto que se obtiene como desecho en la industria papelera, usado ordinariamente como solvente para sustancias hidrofóbicas.<sup>3</sup> Se ha encontrado que el DMSO tiene una alta afinidad por los radicales libres hidroxilo, resultando de esta reacción el ácido metano-sulfinico.<sup>4</sup>

Aunque su uso es principalmente como solvente, tiene aplicaciones clínicas demostradas tales como su efecto analgésico o su uso para el tratamiento de la cistitis

intersticial.<sup>3</sup> Por otra parte, ha sido sujeto a un sinnúmero de estudios con el fin de probar su uso en otras áreas, sobre todo en cuanto a protección contra daño celular se refiere, dada su capacidad para secuestrar radicales libres. Se han realizado experimentos en animales de laboratorio, en los que se ha demostrado que el DMSO sirve como factor de protección contra las úlceras gastrointestinales por estrés,<sup>5</sup> isquemia al miocardio<sup>6</sup> y daño hepático inducido por isquemia<sup>7</sup> o por acetaminofén.<sup>8</sup> Se ha visto asimismo mucho interés por utilizar el DMSO como factor neuroprotector para el daño por isquemia. Ha sido demostrado en modelos experimentales de isquemia cerebral que el DMSO aumenta la resistencia de las neuronas a un insulto isquémico o hipóxico<sup>9, 10</sup> y como consecuencia reduce el volumen de daño a la masa neuronal.<sup>11</sup> Los efectos tóxicos del DMSO sobre el sistema nervioso han sido estudiados, encontrándose que a bajas concentraciones (1.8%-3.6%) causa un bloqueo reversible de conducción, aunque puede causar daño permanente a concentraciones mayores (7.2%).<sup>12</sup> Hasta la fecha no se ha estudiado el efecto neuroprotector del DMSO sobre la retina, mas puede anticiparse su eficacia en base al hecho de que los radicales libres juegan un papel importante en el daño retiniano isquémico.<sup>13</sup>



## **Material y Métodos**

### *Diseño del Estudio*

Prospectivo, analítico.

### *Sujetos*

Se utilizaron Ratas Wistar (n=10) sanas de diez semanas de edad. Los sujetos fueron mantenidos en un bioterio en condiciones de temperatura constante (26° C) y con ciclos luz-oscuridad constantes (14 hs y 10 Hs, respectivamente) con alimento disponible *ad libitum*.

### *Procedimiento*

Se anestesió a los sujetos mediante la inyección intraperitoneal de 3 ml/kg de una mezcla de ketamina HCl (2.5 mg/ml), diazepam (2 mg/ml) y atropina (0.1 mg/ml).

Posteriormente se realizó en el ojo derecho de cada rata una peritomía conjuntival y desinserción del músculo recto lateral para exponer el nervio óptico, el cual fue ligado con sutura Seda 6-0, comprobándose la ausencia de flujo sanguíneo en la retina mediante la inspección con un lente de contacto plano. Inmediatamente después, se inyectaron de manera intravítrea 0.02 ml ya sea de solución salina balanceada (BSS, Alcon Canada, Toronto, Canada) o de solución de DMSO al 1.5%, preparada a partir de una solución de DMSO al 90% (Domo, Fort Dodge Animal Health, México, DF). La ligadura se mantuvo en su lugar por 90 minutos y después fue retirada, comprobándose con el lente de contacto la restauración del flujo sanguíneo.

Los sujetos se mantuvieron vivos por 48 horas y después fueron sacrificados mediante la canalización de la aorta abdominal y la vena cava inferior y la perfusión con 200 ml de formaldehído al 10%. Los ojos fueron enucleados y fijados para su análisis histopatológico.

### *Análisis histopatológico*

Los especímenes fueron deshidratados e incluidos en parafina para después realizarse secciones horizontales de 4µm de espesor en los que se apreciara la emergencia del nervio óptico, que fueron teñidas con hematoxilina y eosina. Posteriormente se realizó el conteo de células ganglionares en un corte axial del globo ocular en el que se observara la retina de ora serrata a ora serrata, pasando por el nervio óptico. Asimismo se midió la longitud total de la retina en el mismo corte y se calculó el número de células ganglionares por milímetro capturando las imágenes digitalmente y enfrentándolas con una reglilla calibrada para este propósito. La medición de la capa plexiforme interna se realizó observando los cortes a una magnificación de 40x y enfrentándolos a otra reglilla, a una distancia no mayor a 1 mm de la emergencia del nervio óptico.

### *Análisis estadístico*

Los resultados se expresaron como media  $\pm$  desviación estándar. La significancia de la diferencia entre los resultados de los dos grupos se evaluó mediante la prueba U de Mann-Whitney. Se tomó como significativo un valor de  $p$  menor a 0.05.

## Resultados

La isquemia e inoculación intraocular de las sustancias de estudio pudo llevarse a cabo satisfactoriamente en los diez animales. El número total de células ganglionares que se contó en el grupo tratado con DMSO ( $571.2 \pm 14.007$ ) fue significativamente mayor que en el grupo tratado con solución salina balanceada (SSB) ( $536.8 \pm 22.576$ ;  $p=0.02$ ). Al realizarse el cálculo del número de células ganglionares por un milímetro de retina, la diferencia continuó siendo significativa ( $75.62 \pm 2.162$  vs.  $71.20 \pm 3.520$ ;  $p=0.04$ ) (Figura 1). No hubo diferencia significativa entre la longitud de la retina observada en ambos grupos ( $7.56 \pm 0.350$  vs.  $7.55 \pm 0.421$ ;  $p=0.96$ ). El grosor de la capa plexiforme interna en el grupo tratado con DMSO fue de  $36.03 \pm 2.38 \mu\text{m}$  mientras que el del grupo tratado con SSB fue de  $34.75 \pm 2.4 \mu\text{m}$  sin encontrarse diferencia estadísticamente significativa ( $p=0.43$ ) (Figura 2). El infiltrado inflamatorio observado fue mayor en el grupo tratado con DMSO que en el grupo tratado con SSB.

**ESTA TESIS NO SALE  
DE LA BIBLIOTECA**

## Discusión

El DMSO es una sustancia cuyas propiedades químicas lo hacen una excelente herramienta para combatir los radicales libres. Sin embargo, la investigación sobre las aplicaciones clínicas del DMSO se vio frenada cuando en los años 60 y 70 se encontró que su utilización traía consigo efectos adversos a nivel ocular, primero en animales de experimentación<sup>14, 15</sup> y posteriormente en humanos.<sup>16, 17, 18</sup> Los efectos son dependientes de la dosis y del tiempo de administración, consistiendo principalmente en aumento del índice refractivo del cristalino, que desemboca en una opalescencia del núcleo, así como cambios en el vítreo.<sup>19</sup> Sin embargo en publicaciones más recientes no se han demostrado efectos oculares adversos con la utilización de DMSO, ya sea tópico<sup>20</sup> o administrado intravítreo junto con ketoconazol<sup>21</sup>, itraconazol<sup>22</sup> o vidarabina<sup>23</sup>. En el presente estudio se encontró que la pérdida de células ganglionares se vio limitada en el grupo tratado con DMSO comparado con el grupo control. Sin embargo no hubo diferencia significativa en el grosor de la capa plexiforme interna, lo que pudiera indicar que un mecanismo distinto a la formación de radicales libres es responsable del daño que provoca la isquemia-reperfusión a esta región de la retina. Por otra parte, se observó mayor infiltrado inflamatorio en el grupo tratado con DMSO, por lo que se puede inferir que la administración de esta sustancia dentro de la cavidad vítrea no es inocua, por lo menos a la concentración utilizada en este estudio, por lo que habría que sopesar los posibles beneficios de su uso contra el riesgo de provocar una endoftalmitis química.

## **Conclusión**

La administración intravítrea de DMSO previene en cierto grado el daño a la retina provocado por un insulto de isquemia-reperfusión, específicamente a nivel de células ganglionares. Sin embargo causa mayor infiltrado inflamatorio que la SSB, por lo que su utilidad clínica a largo plazo requiere mayor investigación.

## Bibliografía

1. OSBORNE NN, UGARTE M, CHAO M, CHIDLOW G, BAE JH, WOOD JPM, NASH MS. Neuroprotection in Relation to Retinal Ischemia and Relevance to Glaucoma. *Surv Ophthalmol* 1999; 43 [Suppl 1]:S102-128
2. BONNE C, MULLER A, VILLAIN M. Free Radicals in Retinal Ischemia. *Gen Pharmac* 1998; 30:275-80
3. SWANSON BN. Medical Use of Dimethyl Sulfoxide (DMSO). *Rev Clin Basic Pharm* 1985; 5:1-33
4. STEINER MG, BABBS CF. Quantitation of the Hydroxyl Radical by Reaction with Dimethyl Sulfoxide. *Arch Biochem Biophys* 1990; 278:478-81
5. ALI BH. Protective Effect of DMSO in Stress- and Indometacin-induced Gastrointestinal Ulceration in Rats. *Pharmacology* 1989; 39:98-102
6. LEVEN JM, JOHNS LM, GRINA NM, MULLAN BF, KRAMER JF, MULLAN JF. Effects of DMSO on Systemic and Cerebral Hemodynamic Variables in the Ischemic Canine Myocardium. *Crit Care Med* 1987; 15:656-60
7. AKYUREK N, KAFALI EM, MUHTAROGLU S. The Effects of DMSO on Experimental Hepatic Ischemia. *Swiss Surg* 2000; 6:23-7
8. PARK Y, SMITH RD, COMBS AB, KEHRER JP. Prevention of Acetaminophen-Induced Hepatotoxicity by DMSO. *Toxicology* 1988; 52:165-75
9. GREINER C ET AL. Acute Protective Effect of Nimodipine and DMSO Against Hypoxic and Ischemic Damage in Brain Slices. *Brain Res* 2000; 887:316-322
10. HULSMANN ET AL. DMSO Increases Latency of Anoxic Terminal Negativity in Hippocampal Slices of Guinea Pig In Vitro. *Neurosci Lett* 1999; 12:1-4

11. SHIIZU S, SIMON RP, GRAHAM SH. DMSO Treatment Reduces Infarction Volume After Permanent Focal Ischemia in Rats. *Neurosci Lett* 1997; 239:125-7
12. CAVALETTI G ET AL. Effect on the Peripheral Nervous System of Systemically Administered DMSO in the Rat: A Neurophysiological and Pathological Study. *Toxicol Lett* 2000; 118:103-7
13. BONNE C, MULLER A, VILLAIN M. Free Radicals in Retinal Ischemia. *Gen Pharmacol* 1998; 30:275-80
14. BARNETT KC, NOEL PR. DMSO and Lens Changes in Primates. *Nature* 1967; 214:1115-6
15. ELISA R, TENHUNEN T. Dimethyl sulphoxide: lens changes, composition of the anterior aqueous humour and intraocular pressure in rabbits during oral administration. *Acta Ophthalmol* 1967; 45:530-35
16. HULL FW, WOOD DC, BROBYN RD. Eye Effects of DMSO. Report of Negative Results. *Northwest Med* 1969; 68:39-41
17. GORDON DM. DMSO in Ophthalmology, With Special Reference to Possible Toxic Effects. *Ann NY Acad Sci* 1967; 141:392-401
18. GORDON DM, KLEBERGER KE. The Effect of DMSO on Animal and Human Eyes. *Arch Ophthalmol* 1968; 79:423-7
19. NOEL PRB ET AL. The toxicity of dimethyl sulphoxide (DMSO) for the dog, pig, rat and rabbit. *Toxicology* 1975; 3:143-69
20. SHIRLEY HH. Lack of Ocular Changes with DMSO Therapy of Scleroderma. *Pharmacotherapy* 1989; 9:165-8
21. YOSHIKUMI MO, BANIHASHEMI AR. Experimental Intravitreal Ketoconazole in DMSO. *Retina* 1988; 8:210-5

22. SCHULMAN JA, PEYMAN GA, DIETLEIN J, FISCELLA R. Ocular Toxicity of Experimental Intravitreal Itraconazole. *Int Ophthalmol* 1991; 15:21-4
23. YOSHIKAWA MO, NIIZAWA JM, MEYERS-ELLIOT R. Ocular Toxicity of Intravitreal Vidarabine Solubilized in DMSO. *Arch Ophthalmol* 1986; 104:426-30



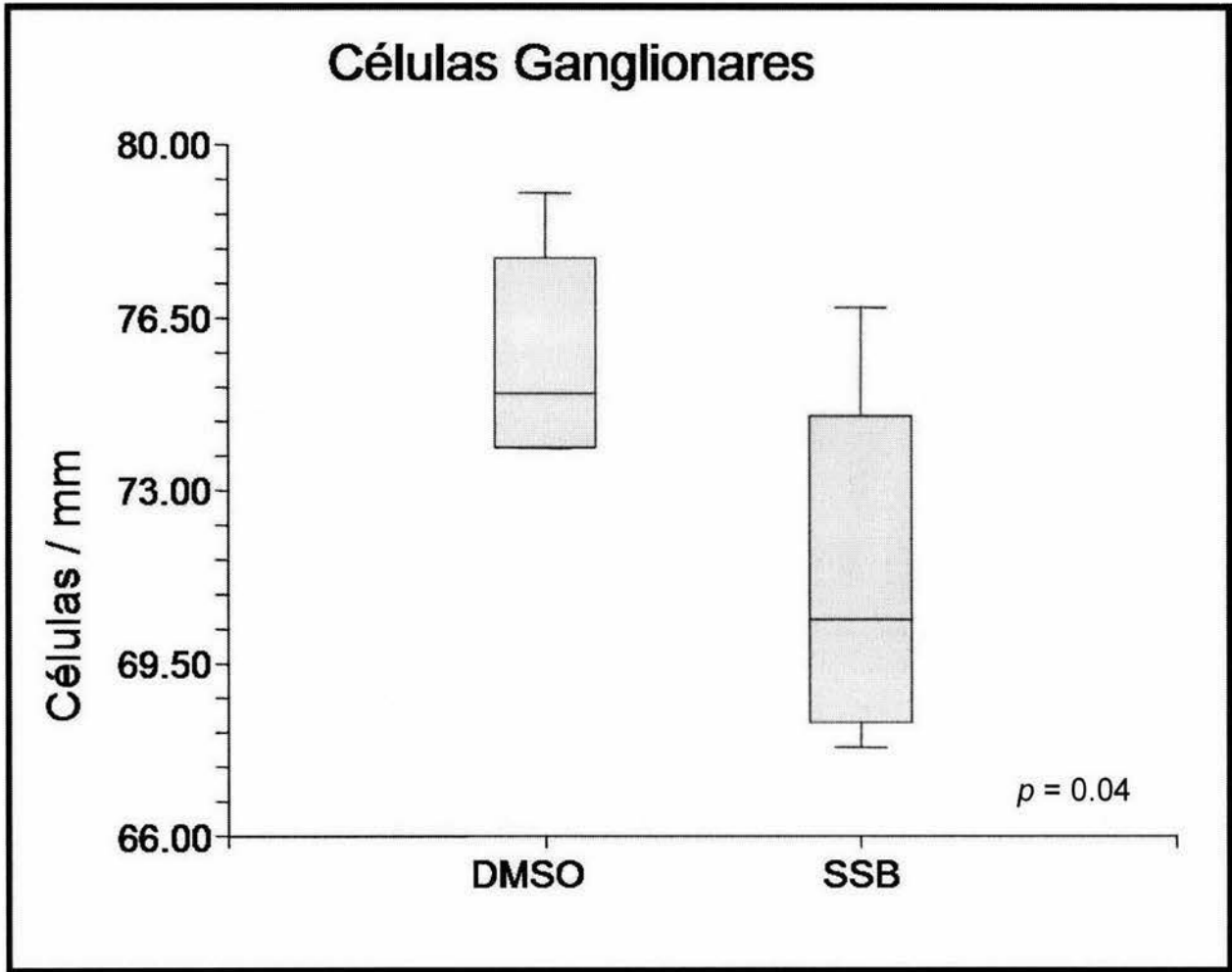


Figura 1. Comparación de la cantidad de células ganglionares por mm.

DMSO – Dimetilsulfóxido; SSB – Solución salina balanceada.

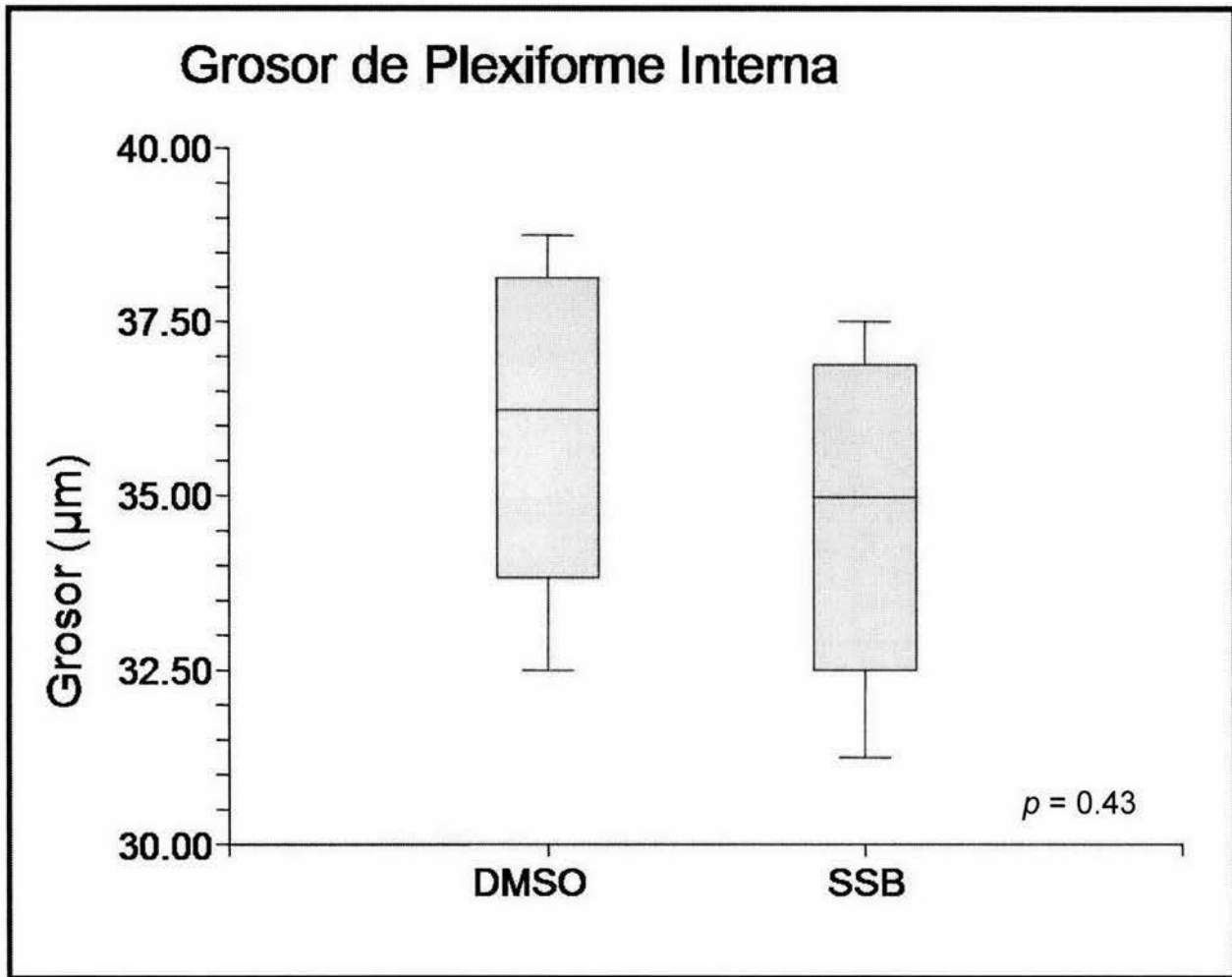


Figura 2. Comparación del grosor de capa plexiforme interna.

DMSO – Dimetilsulfóxido; SSB – Solución salina balanceada.