



11227  
UNIVERSIDAD NACIONAL AUTÓNOMA DE MÉXICO

FACULTAD DE MEDICINA  
DIVISIÓN DE ESTUDIOS DE POSGRADO  
INSTITUTO MEXICANO DEL SEGURO SOCIAL  
DELEGACIÓN SUR DEL DISTRITO FEDERAL  
UMAE HOSPITAL DE ESPECIALIDADES CMN SIGLO XXI

ENFERMEDAD DE BEHÇET Y MIELODISPLASIA  
UNA RARA ASOCIACIÓN

TESIS

QUE PRESENTA LA  
DRA. NORMA ERÉNDIRA RIVERA MARTÍNEZ  
PARA OBTENER EL TÍTULO DE:  
ESPECIALISTA EN MEDICINA INTERNA

ASESOR:  
DR. HAIKO NELLEN HUMMEL



MÉXICO, D. F.

SEPTIEMBRE 2005.

M 347997



Universidad Nacional  
Autónoma de México



**UNAM – Dirección General de Bibliotecas**  
**Tesis Digitales**  
**Restricciones de uso**


**DERECHOS RESERVADOS ©**  
**PROHIBIDA SU REPRODUCCIÓN TOTAL O PARCIAL**

Todo el material contenido en esta tesis esta protegido por la Ley Federal del Derecho de Autor (LFDA) de los Estados Unidos Mexicanos (México).

El uso de imágenes, fragmentos de videos, y demás material que sea objeto de protección de los derechos de autor, será exclusivamente para fines educativos e informativos y deberá citar la fuente donde la obtuvo mencionando el autor o autores. Cualquier uso distinto como el lucro, reproducción, edición o modificación, será perseguido y sancionado por el respectivo titular de los Derechos de Autor.

  
DRA. NORMA JUAREZ-DIAZ GONZALEZ

Dirección de Educación e Investigación en Salud  
UMAE Hospital de Especialidades CMN Siglo XXI

  
DR. JOSE HALABE CHEREM  
Profesor titular del curso de Medicina Interna  
Hospital de Especialidades CMN Siglo XXI

  
DR. HAIKO NELLEN HUMMEL  
Aseor de Tesis  
Jefe del Servicio de Medicina Interna  
Hospital de Especialidades CMN Siglo XXI

SUBDIRECCION DE ESPECIALIZACION  
DIVISION DE ESTUDIOS DE POSGRADO  
FACULTAD DE MEDICINA  
U.N.A.M.

## AGRADECIMIENTOS

A mis padres:

JOSE LUIS RIVERA CORONA  
HERLINDA MARTINEZ SERRANO

Por su apoyo incondicional en todos los momentos de mi vida, por trazarme el camino correcto, porque su ejemplo hicieron de mi la persona que soy.

A mis profesores:

JOSE HALABE CHEREM  
HAIKO NELLEN HUMMEL


Porque con su enseñanza en el campo médico y humano inspiran a las nuevas generaciones de internistas.

**ENFERMEDAD DE BEHÇET Y MIELODISPLASIA,  
UNA RARA ASOCIACIÓN**

Autorizo a la Dirección General de Bibliotecas de la UNAM a difundir en formato electrónico e impreso el contenido de mi trabajo recepcional.

NOMBRE: Norma Eréndira Rivera  
Maréñez

FECHA: 21 Septiembre 2005

FIRMA: Norma E. Rivera Mz 

# ÍNDICE

1. RESUMEN	1
2. ENFERMEDAD DE BEHÇET	2
3. CASO CLÍNICO	37
4. COMENTARIO CLÍNICO	41
5. BIBLIOGRAFÍA	50

## RESUMEN

Presentamos un caso de Enfermedad de Behçet en asociación con síndrome mielodisplásico (anemia sideroblástica refractaria a tratamiento), dicha asociación es muy rara, ya que solo hay reportados 13 casos a nivel mundial, se hace énfasis en dicha asociación ya que el síndrome mielodisplásico puede progresar a leucemia mielomonocítica, por el uso de inmunosupresores usados en el tratamiento de la enfermedad de Behçet.

Hombre de 35 años de edad, con historia de úlceras orales, genitales, recurrentes de 4 años de evolución, pérdida de peso no cuantificada, fiebre sin predominio de horario, artritis en codos, muñecas, articulaciones metacarpofalángicas y rodillas, parestesias en miembros pélvicos, equimosis palpebral, hemorragia conjuntival bilateral, presentó así mismo una dermatosis diseminada en tronco, extremidades del tipo eritema nodoso like, con disminución de la agudeza visual y hemorragia retiniana al ser evaluado por oftalmología, prueba de patergia negativa. Con exámenes de laboratorio dentro de parámetros normales, excepto porque presentaba una anemia normocítica normocrómica persistente, en el aspirado de médula ósea se identificó anemia sideroblástica, los estudios de gabinete dentro de parámetros normales, y su cariotipo no mostró ninguna alteración. Cumpliendo los criterios diagnósticos de Enfermedad de Behçet asociado a síndrome mielodisplásico.

# ENFERMEDAD DE BEHÇET

## HISTORIA.

La enfermedad de Behçet debe su nombre a un médico dermatólogo turco Hulusi Behçet de Estambul, quién en 1937 describió una triada clásica: hipopión uveítis, úlceras genitales y aftas orales. El médico griego Adamantiades reporto esta enfermedad en 1931, por lo que se propuso el epónimo Enfermedad de Adamantides Behçet. Sin embargo la primera descripción fue hecha 2,500 años antes en Epidemion libro 3, caso 7, de Hipócrates de Kos (460-377 A.C) describió una enfermedad endémica en Asia menor caracterizada por ulceraciones aftosas de genitales, alteraciones oftalmológicas de carácter crónico, que conlleva a la ceguera y grandes lesiones herpéticas.

No hubo más descripciones de esta enfermedad hasta 1900 cuando la triada clásica fue descrita en Europa, primero como manifestación de sífilis, pero en 1937 Behçet la propuso como una entidad separada, obteniendo en 1947 el reconocimiento internacional. Como no hay pruebas de laboratorio diagnósticas, la enfermedad de Behçet permanece como una enfermedad de diagnóstico clínico y en 1990 el Grupo Internacional de Estudio de Behçet propuso criterios diagnósticos.<sup>(1)</sup>



## **DEFINICIÓN.**

Se define como una enfermedad inflamatoria idiopática multisistémica, crónica y recurrente caracterizada por episodios de vasculitis retiniana episódica. Actualmente existe un debate en la terminología de esta patología ya que el término Enfermedad o síndrome de Behçet son usados como sinónimos.<sup>(2)</sup>

## **EPIDEMIOLOGÍA.**

Esta enfermedad muestra una gran variación geográfica, con áreas endémicas como Turquía, Irak, Irán, Corea y Japón, la población que vive en la histórica “Antigua Ruta de la Seda”, que fue usada por siglos para comerciar seda entre oriente y occidente. La Enfermedad de Behçet participa con el 20% de los casos de uveítis endógena, en algunos de estos países sobre todo en Japón y Turquía comparado con el 0.2% en EUA.

Se asocia con factores ambientales y con antígenos de histocompatibilidad con agregación familiar. Los turcos que viven en Alemania muestran menor Prevalencia que los turcos residentes de Turquía. Aunque se ha demostrado que existe historia familiar positiva en el 12% de pacientes no caucásicos con la enfermedad, también se han identificado en otros grupos étnicos aunque existe una menor Prevalencia en EUA, Gran Bretaña y afroamericanos y es casi ausente en indígenas americanos.<sup>(2)</sup>

## Frecuencia y Prevalencia

Se estima una prevalencia de la Enfermedad de Behçet es de 1/10,000 y 1/1,000 en países mediterráneos, en el medio Oriente, y en el lejano Oriente. En Japón la prevalencia es de 1/10,000 ocurre mas frecuentemente en regiones norte en contraste con las regiones subtropicales del sur, lo que esta refuerza la teoría de que las condiciones ambientales favorecen la presentación de la enfermedad. En Turquía la prevalencia es de 2-42 casos por 10,000 habitantes dependiendo de las diferencias geográficas. <sup>(2)</sup>

Una diferencia significativa de HLA-B44 ( $P=0.02$ ; OR = 2.78; CI 95% = 1.1–7.7), HLA-B\*52 ( $P=0.02$ ; OR = 5.33; CI 95% = 1.07–29.1), y HLA-B\*56 ( $P=0.003$ ; OR = 4.19; CI 95% = 3.37–5.21) HLA-DRB1\*01 y HLA-DRB1\*13 ( $P=0.007$ ; OR = 3.36; CI 95% = 1.22–9.27) fue encontrando en pacientes mexicanos con Enfermedad de Behçet cuando se compararon con los controles. La baja frecuencia de marcadores nativos en pacientes mestizos mexicanos con la enfermedad sugiere la mezcla genética entre los mediterráneos orientales, asiáticos con amerindios. <sup>(6)</sup>

### **a) Edad, Sexo y Severidad.**

Aunque la enfermedad de Behçet afecta primariamente en adultos jóvenes (entre la segunda y cuarta década de la vida) es raramente vista en niños, el inicio puede ocurrir a cualquier edad desde niños hasta ancianos. En general la edad promedio de inicio es en la tercera década de la vida. La enfermedad de Behçet es más común en hombres que en mujeres 10:1 en habitantes de la Antigua Ruta de la Seda. La preponderancia en hombres ha sido bien demostrada en Turquía, Medio Oriente, Irán, Kuwait y preponderancia en mujeres en Alemania y EUA. Aunque las úlceras genitales y el eritema nudoso son mas frecuentes en mujeres, los hombres tienen enfermedad más severa que las mujeres. Es más severa y agresiva en hombres jóvenes en el Mediterráneo, Oriente Medio, lejano Oriente que en la población occidental donde las características mucotutáneas predominan en afroamericanos. Tal disparidad puede posiblemente ser explicada por la heterogeneidad genética. Los hombres afectados son mas jóvenes al inicio de la enfermedad (entre 15 a 25 años) lo cual es asociado con una alta prevalencia de enfermedad ocular con peor pronóstico para la agudeza visual. <sup>(2)</sup>

## **Morbilidad y Mortalidad.**

La ceguera legal generalmente se diagnóstica dentro de los 4 años del inicio de la enfermedad en el 50-90% de pacientes en Turquía y Japón, y del 25% en Norteamérica. La mortalidad es baja y se asocia a involucramiento del sistema nervioso central, vasculitis, sangrados catastróficos, perforación intestinal como complicación de terapia inmunosupresora. Se ha demostrado incremento en la mortalidad en hombres jóvenes, 1 a 10 mueren por complicaciones cardiovasculares, e involucramiento de Sistema nervioso central. La mortalidad disminuye con el paso de los años, con un buen pronóstico después de los años iniciales de la enfermedad, por lo que es tan importante el pronto reconocimiento y apropiado tratamiento de la misma.<sup>(2)</sup>

## **ETIOLOGÍA Y MECANISMOS EFECTORES.**

La naturaleza intermitente de la enfermedad y la ausencia de una respuesta consistente a la terapia hace difícil establecer una etiología precisa. Sin embargo probablemente esta mediada por una combinación de agentes genéticos, infecciosos, desregulación inmune y mediadores inflamatorios, proteínas de shock térmicas (HsPs) estrés oxidativo, peroxidación de lípidos (LPO) y factores ambientales. Los elevados niveles de complejos inmunes circulantes complemento y proteínas de fase aguda, quimiotaxis de linfocitos deteriorada y excesiva estimulación de células B también están implicados.<sup>(4)</sup>

## 1.- Genética y HLA.

Entre los marcadores genéticos el complejo mayor de histocompatibilidad Clase I genotipo B5 y subclases B51 que se encuentra en el alelo del cromosoma 6p21, son los más fuertemente asociados con la susceptibilidad para Enfermedad de Behçet, quienes viven en áreas de la Antigua Ruta de la Seda pero no en países occidentales. Sin embargo el HLA-B5701 ha sido recientemente encontrado en asociación con la enfermedad en pacientes caucásicos en Gran Bretaña, conllevando un riesgo relativo equivalente al HLA-B51. El riesgo relativo de Enfermedad de Behçet en las personas con HLA-B51 es de 13.3, 6.7 y 1.3 en Turquía, Japón, y EUA respectivamente cuando se comparan con los no portadores. Los casos familiares reportados de la enfermedad apoyan la susceptibilidad heredada.

El HLA-B51 es codificado por 21 alelos diferentes (B5101-B5121) y participa durante la presentación de antígenos endógenos sintetizados en los linfocitos T supresores CD8. También se ha sugerido que funcionan en la función neuroepitelial y la homeostasis anormal de linfocitos T que es característica de la Enfermedad de Behçet. Se ha visto que el HLA B51 se encuentra en individuos con formas severas de la enfermedad, y es más común entre pacientes con uveítis posterior, involucramiento del sistema nervioso que aquellos con enfermedad moderada. Se ha demostrado un riesgo incrementado en los portadores del alelo HLA-B5101y HLAB5102 de afectación ocular en la enfermedad. El HLA-B5101 ha sido aceptado hipotéticamente como un alelo “Behçetogénico”, aunque este alelo no parece conferir riesgo para casos esporádicos de la enfermedad que ocurren en el norte de Europa o en EUA.

Otras investigaciones más recientes han sugerido variaciones polimórficas y otros genes candidatos que incluyen el factor de necrosis tumoral (TNF $\alpha$ ) moléculas de adhesión intracelular (ICAM)-1, factor V de coagulación, sintetasa del óxido nítrico que pueden predisponer al desarrollo de la enfermedad. Un escrutinio genético ha detectado un segundo gen de susceptibilidad ubicado en el cromosoma 6p40 en la población japonesa. Un nuevo locus inmunogenético ha sido identificado es la cadena del gen A relacionado con el complejo mayor de histocompatibilidad clase I, (HLA) MICA006 un segundo factor de riesgo en adición al HLA-B51.

#### **b) Agentes infecciosos, proteínas del shock térmico y cristalina $\alpha\beta$ .**

Se ha especulado acerca de que los antígenos infecciosos y virales son los disparadores de la Enfermedad de Behçet, sin embargo esta asociación no ha sido reproducible. Recientemente se ha postulado que los anticuerpos anti-*Saccharomyces cerevisiae* es un marcador serológico de la enfermedad, aunque su relevancia clínica permanece incierta. Similarmente la proteína  $\alpha$ -enolasa ha sido identificada como la proteína blanco de los anticuerpos contra las células endoteliales (AECA) en el Behçet sugiriendo que la  $\alpha$ -enolasa y su anticuerpo es una herramienta útil en el diagnóstico y de valor terapéutico en tal enfermedad.

El Herpes virus tipo 6 fue implicado porque su genoma fue aislado del núcleo de linfocitos y fluidos de pacientes con Enfermedad de Behçet, sin embargo no difieren de pacientes controles, y las úlceras orales y genitales si bien son similares a las producidas por el Herpes, no responden al

aciclovir. Múltiples especies de *Streptococcus spp.* Han sido implicadas como un factor provocante de la actividad de la enfermedad porque incrementan la interleucina IL-6 y el interferón (INF)  $\gamma\zeta$  de los linfocitos T.

Las proteínas de shock térmico (HSP) son unos pequeños antígenos relacionados al *Streptocococo spp.* Y pueden ser inducidas por infección, trauma, luz UV-B, hipoxia, frío, prostaglandinas citotóxicas.

## **2.- Coagulación y Fibrinólisis.**

Un sistema hemostático activado con trombosis arterial y venosa, un elevado proceso fibrinolítico compensatorio son característicos de la enfermedad. En general hay una excesiva formación de trombina con un estado de fibrinólisis defectuoso. Los niveles del complejo trombina-antitrombina III, plasmina/ $\alpha$ 2antiplasmina, trombomodulina y fragmento 1,2 de trombina (marcadores de activación hemostática) están en desequilibrio procoagulante antes de que se observe la formación de trombos en la enfermedad. La secreción de inhibidor del factor tisular (proteína anticoagulante) es defectuosa. El incremento de factor V de Leiden (mutación del G1691A factor procoagulante) y la mutación del gen de la trombina G20210A favorecen la trombosis venosa y enfermedad oclusiva de la retina en estos pacientes.

Se ha demostrado un incremento de fibrinogeno, factor de Von Willebrand, antígeno vWF, ristocetina, factor VIII, factor IX, factor XI, colesterol y triglicéridos, y una disminución de los niveles antitrombina III, y proteína S, proteína C, trombomodulina y plasminogeno. Todos estos hallazgos sugieren un estado hipercoagulable con activación de las células endoteliales. <sup>(3)</sup>

## **INMUNOHISTOPATOLOGÍA.**

Los estudios inmunohistopatológicos tomados de sitios de inflamación activa en la Enfermedad de Behçet, muestran un perivasculitis obliterante necrotizante neutrofilica (leucocitoclástica) trombosis venosa con infiltración de linfocitos, monocitos, en venas y capilares y arterias de todos los tamaños, con o sin depósito de fibrina en la pared de los vasos, es la huella de la Enfermedad de Behçet.

Microscópicamente los neutrófilos, linfocitos T CD4+, se acumulan alrededor de los vasa vasorum y en áreas perivasculares, expresando IL-1 $\alpha$ , TNF- $\beta$ , INF $\gamma$  y receptores para IL2. La infiltración celular de las células plasmáticas, monocitos, macrófagos y polimorfonucleares también dependen del estadio de la lesión con incremento de la expresión de IL 12, e IL 18 en los agregados de mononucleares. Los linfocitos de los pacientes con Behçet producen excesivas citocinas asociadas a las respuestas Th1 incluyendo IFN- $\gamma$  IL-12. Hay hiperreactividad de neutrófilos, con depósitos de inmunoglobulinas y complemento, vasculitis necrotizante, y necrosis fibrinoide. La piel en las reacciones de patergia revelan infiltraciones linfocíticas y mononucleares alrededor de la pared del vaso,



en la lamina basal de las ulceras mucocutaneas, que se tiñen positivo para E-selectina, P-selectina en las células endoteliales. La presencia de C3 y C9 en la pared de los vasos sanguíneos y C9 en la membrana basal, sugieren la combinación de la respuesta inmune de Th1 y Th2.

Se ha encontrado que los andrógenos tienen un papel en la positividad de la prueba de patergia y las reacciones pustulosas no son estériles, el análisis microbiológico revela *S. aureus* y *Prevotella spp.* en la mayoría de los casos. El eritema nodoso like es caracterizado por flebitis, arteriolitis, demostrando un variable numero de neutrófilos, linfocitos e histiocitos con expresión de moléculas de adhesión tal como la E-selectina y L-selectina. Se han encontrado en las lesiones papulopustulosas complejos inmunes en las vasculitis leucocitoclástica, con depósitos de IgM, -C3 fibrina.<sup>(4)</sup>

**Criterios Diagnósticos del Grupo de Estudio Internacional de la  
Enfermedad de Behçet.<sup>(1,5)</sup>**

<b>Criterio Presente</b>	<b>Descripción</b>
Úlceras orales recurrentes	Aftas menores o mayores o ulceración herpetiforme observada por un médico o el paciente, la cual recurre por lo menos 3 veces en un periodo de 12 meses.
<b>Mas 2 de los siguientes:</b>	
Úlceraciones genitales recurrentes	Úlceración aftosa o cicatriz observada por un médico o el paciente.
Lesiones oculares	Uveítis anterior, posterior o células en el vítreo cuando se examina con lámpara, vasculitis retiniana observada por un oftalmólogo.
Lesiones Dermatológicas	Eritema nodoso observada por un médico o el paciente, pseudofoliculitis, o lesiones papulopustulares, nódulos acneiformes observadas por un medico en pacientes postadolescentes sin tratamiento con esteroides.
Prueba de patergia positiva	Leída por un médico en 24 a 48 horas. (Hallazgos aplicables solo en ausencia de otros explicaciones clínicas)

## MANIFESTACIONES CLÍNICAS.

### a) Enfermedad Ocular:

La enfermedad inflamatoria ocular ocurre en el 70% de pacientes, aunque típicamente ocurre después del inicio de las aftas orales (con intervalo de hasta 14 años). Se manifiestan juntas en 10% de los pacientes y en casos raros las úlceras orales nunca se presentan. La mayoría de las lesiones oculares son bilaterales y en 6% de los pacientes es monocular.<sup>(1)</sup>

#### Características Oculares de la Enfermedad de Behçet.

<b>Características de enfermedad activa</b>	<b>Secuelas de inflamación recurrente</b>
Uveítis anterior	Sinequias anterior y posterior
Hipopiación	Cataratas
Oclusión de la vena central de la retina	Edema cistoide macular
Edema macular	Glaucoma
Edema de disco óptico	Glaucoma neovascular
Infiltrados retinianos	Atrofia óptica
Desprendimiento de retina	Ptisis bulbi
Neovascularización retiniana y de disco óptico	Rubeosis iridis
Vasculitis retiniana	Obliteración retiniana vascular
Escleritis	
Vitritis	

El involucramiento es bilateral en la mayoría de los casos pero asimétrico, característicamente ocurre dentro de los primeros 2 a 3 años del inicio de la enfermedad siendo la característica de presentación en 20% de los pacientes. Su frecuencia varía entre 40 a 70% entre las diferentes poblaciones y las pérdidas visuales ocurren en 25% de personas afectadas. El patrón de la enfermedad ocular es característicamente recurrente explosiva, dura de 2 a 4 semanas seguidos por periodos de latencia. La uveítis aislada anterior es frecuentemente una lesión relativamente benigna cuando es aislada y aunque el hipopión es una característica de la Enfermedad de Behçet, solo es presente en un tercio de los casos. El involucramiento de la cámara posterior es comúnmente visto y conduce a la ceguera.

La enfermedad retiniana es caracterizada por oclusión de las arterias y venas con hemorragia retiniana, edema, Neovascularización e inflamación del vítreo. La angiografía con fluoresceína es particularmente útil, en revelar la extensión y naturaleza de la inflamación. El estadio final de la enfermedad es caracterizado por atrofia óptica con vasos retinianos atenuados y las complicaciones incluyen glaucoma, catarata y desprendimientos retinianos. Las formas moderadas de la enfermedad ocular como la escleritis y conjuntivitis pueden ocurrir.<sup>(5)</sup>

### **Involucramiento anterior:**

Hay episodios recurrentes de visión borrosa que ocurre durante los ataques de uveítis anterior con dolor y edema periorbital o dolor global, fotofobia, miosis reactiva o lagrimación. La vasodilatación de las arterias

ciliares conjuntivales e inyección de la conjuntiva, la cual usualmente se desarrolla en un periodo de horas (inicio súbito) o días, se observa un oscurecimiento cicumcorneal rojo hiperémico y azul violáceo (flush ciliar) donde la circulación ciliar y la escleroconjuntival se anastomosan. Clásicamente se producen recaídas de iridociclitis (aguda recurrente) y persiste de 2 a 3 meses. La inflamación usualmente no se resuelve completamente entre los ataques. En la exploración con lámpara de luz se observa abundantes células flotantes (leucocitos) dentro de la cámara anterior con daño al endotelio vascular como resultado de un incremento en la permeabilidad, teniendo una apariencia similar a polvo que indica una inflamación activa. Se observa el efecto Tyndall el cual es debido a la exudación de proteínas que drenan los vasos sanguíneos intraoculares. La presencia de leucocitos en el humor acuoso es un marcador de actividad de la Enfermedad de Behçet.

La vitritis o uveítis posterior produce infiltración de células en el vítreo análogo al de la cámara anterior, con lo cual se hace más viscoso y se restringe la circulación sanguínea. En pacientes con uveítis anterior crónica, se observa enrojecimiento, con moderado dolor, fotofobia, visión borrosa y percepción de cuerpos flotantes, se puede ocasionar adherencia entre los lentes anteriores (sinequias) por organización después de ataques agudos recurrentes de iridociclitis, mostrando márgenes irregulares la pupila. El hipopión ocurre mas frecuentemente en mujeres que en hombres, este precipitado de células consiste en tejido de debridación producido por la inflamación (numerosos polimorfonucleares) se presenta en el 6% de los casos de Behçet, pero rápidamente desaparece sin dejar secuelas.

## **Involucramiento posterior:**

La vasculitis de la retina es la complicación mas grave de la Enfermedad de Behçet. El hallazgo mas común es la vitritis (severa y persistente) y la perivasculitis de la retina que probablemente involucre la circulación venosa (flebitis) y menos frecuente las arterias (periarteritis) La periflebitis activa es menos frecuente que la periarteritis, ocasionalmente produce trombosis vascular con o sin isquemia macular. La retinitis es caracterizada por un exudado superficial amarillo-blanquecino solitario con infiltrados multifocales en los márgenes de la retina, dando a la retina un aspecto de niebla especialmente en hombres. Tales lesiones son usualmente transitorias y curan sin dejar cicatrices. El exudado profundo de la retina involucra las capas más externas de la retina y son asociados con obliteración vascular. El edema del disco óptico (25%), hemorragia intrarretinal puede presentarse en las fases activas de la enfermedad y se resuelve sin tratamiento. La vitritis es caracterizada por un vítreo con pocas células en la cámara anterior y ausencia de lesiones focales en la retina.

Los pacientes con involucramiento posterior presentan una menor perdida de la agudeza visual, con percepción de cuerpos flotantes, manchas grises o lunares que mejora con la remisión. Sin embargo la inflamación ocular usualmente no se resuelve completamente entre los ataques, y los pacientes con panuveitis pueden presentar cualquiera o todos los síntomas mencionados. La mas común complicación ocular en la Enfermedad de Behçet es el edema macular cistoide (50%), si no se resuelve con el tratamiento `progres a edema macular crónico persistente con daño por cambios estructurales. La presión intraocular puede estar

disminuido (por hiposecreción de humor acuoso) o elevado por la acumulación de células inflamatorias que obstruyen el drenaje trabecular, y las sinequias posteriores. Originando glaucoma neovascular por el uso crónico de esteroides tópicos o sistémicos. También se pueden desarrollar cataratas por el uso de dichos fármacos. En casos avanzados la periflebitis puede resultar en oclusión vascular deformidad del iris, o atrofia, degeneración macular, cicatrices y fonación de membranas epiretinales, isquemia de la retina, papiledema, atrofia retiniana u óptica. Pudiendo ocasionar ceguera como resultado de todas estas complicaciones. <sup>(2)</sup>

## **b) Ulceras orales**

Son una característica definitoria en 97-100% de los casos, y son el síntoma inicial en la mayoría de los casos, pero no necesariamente se presenta y pueden ser menores o mayores o herpetiformes. Las úlceras menores tienen un diámetro  $\leq 10\text{mm}$ , son superficiales cubiertas por una membrana gris, rodeada por un halo eritematoso y curan sin cicatriz en 1 a 2 semanas. Las úlceras mayores son morfológicamente similares pero miden  $\geq 10\text{mm}$ , profundas, más dolorosas, y curan en 10 a 30 días o más con cicatriz y pérdida de tejido. Se incrementa la sensibilidad de esta área y nódulos mucosos son frecuentemente notados por los pacientes antes de que se desarrolle la ulceración. La ulceración herpetiforme formada por numerosos (10 a 100) lesiones populares amarillentas, que llegan a confluir y formar grandes placas y pueden curar dejando cicatriz.

Las úlceras frecuentemente ocurren en sitios de trauma y pueden ser difíciles de diferenciar de la aftosis orales recurrentes en base a la severidad, duración y frecuencia.

En la Enfermedad de Behçet se incrementa el número de úlceras (mas de 6 al mismo tiempo) varían de tamaño y localización (paladar blando y la orofaringe) son útiles para distinguir sus características. Las ulceraciones orales recurrentes son frecuentemente reportadas en otros miembros de la familia de los pacientes. Los efectos favorables del tabaquismo en la recurrencia de la ulceración es evidente en la Enfermedad de Behçet.<sup>(5)</sup>

### **c) Úlceras genitales.**

Son menos comunes que las úlceras orales y ocurren en 60-80% de los casos, pudiendo ser dolorosas, y causando problemas al caminar o sentarse, dolorosas durante el coito y causar disuria. Morfológicamente son similares a la úlceras orales y puede ser precedida por un nódulo, El escroto es el sitio más frecuentemente involucrada en los hombres pero las úlceras pueden presentarse en el glande del pene. En mujeres las úlceras ocurren frecuentemente en los labios, pero la vagina y el cérvix pueden ser afectadas. Las úlceras pueden ser profundas y dejar cicatriz y las de la vagina se pueden complicar con fístulas uretrales o vesicales. Las úlceras inguinales, perineales y perianales han sido reportadas. Un infiltrado linfocítico y monocítico en la dermis, particularmente alrededor de los pequeños vasos tanto en úlceras orales y genitales.<sup>(5)</sup>



#### **d) Lesiones dermatológicas.**

Ocurren en 80% de pacientes pueden ser divididos en dos tipos principales: eritema nodoso y lesiones papulopustulares/acneiformes. El eritema nodoso like son más comúnmente visto en las piernas, y no se ulceran y se resuelven dejando áreas hiperpigmentadas. La histología muestra una vasculitis focal en pequeños vasos, infiltrado linfocítico perivascular involucrando particularmente las vénulas con paniculitis. El eritema nodoso en las extremidades inferiores es una tromboflebitis superficial la cual puede ser migratoria y deberá ser diferenciada clínicamente del eritema nudoso. Las lesiones papulopustulosas y acneiformes pueden ocurrir en cualquier sitio y son estériles y morfológicamente muy similares a el acné de los adolescentes. Histológicamente son caracterizados por vasculitis leucocitoclástica (infiltrados de neutrófilos) con necrosis fibrinoide. El Pioderma gangrenoso, Síndrome de Sweet, y el eritema multiforme han sido descritos en la Enfermedad de Behçet.<sup>(5)</sup>

## e) Prueba de Patergia

Representa una hiperactividad de la piel al trauma, incluyendo lesiones menores (rasurado, sitios de venopunción, etc.). La prueba de patergia formal involucra una punción intradérmica de la piel con una aguja y es considerada positiva si una pápula eritematosa o una pústula se desarrolla en el sitio de punción dentro de las siguientes 48 horas. La histología revela un engrosamiento epidérmico, vacuolización celular, pústulas subcorneal, y un denso infiltrado por linfocitos T y macrófagos esta presente en la dermis, especialmente alrededor de los vasos. La supresión de la reacción después de limpieza quirúrgica de la piel sugiere un posible papel bacteriano o sus productos en la piel.

La prueba de la patergia es altamente específica de la Enfermedad de Behçet, y ha sido incluida en los criterios diagnósticos. Una prueba de patergia positiva ha sido reportada en individuos sanos, raramente en espondiloartropatías y en un cuarto de pacientes con leucemia mieloide crónica tratada con  $\alpha$  interferón. Más de 60% de pacientes turcos y del Medio Oriente, 44% de pacientes japoneses tienen prueba de patergia positiva. La patergia es común en individuos que viven en Gran Bretaña y Estados Unidos lo cual reduce el valor diagnóstico en estos países. La cicatrización en la Enfermedad de Behçet no esta dañada.<sup>(5)</sup>

## **f) Neuro Behçet**

Ocurre en el 5% de los casos. La enfermedad parenquimatosa del tallo cerebral es mas frecuentemente involucrados pero los hemisferios, meninges y médula espinal pueden ser también afectados individualmente o en combinación y durante el curso de la enfermedad la atrofia cerebral puede desarrollarse. La presentación clínica incluye síntomas piramidales bilaterales, cambios mentales, hemiparesia, parálisis de nervios craneales, disturbios de esfínteres, y síntomas de tallo cerebral en la mayoría de los pacientes. Los signos sensoriales son característicamente ausentes. Los síntomas psiquiátricos aislados y el involucramiento de nervios periféricos son raros. El líquido cefalorraquídeo puede ser normal o mostrar pleocitosis (neutrófilos con o sin linfocitos) incremento de proteínas y de la presión de apertura. La Resonancia magnética es más sensible que la TAC, para revelar lesiones aisladas de tallo cerebral o de ganglios basales, de sustancia blanca, o de médula espinal.<sup>(5)</sup>

## **g) Manifestaciones Gastrointestinales.**

Varía entre las diferentes poblaciones siendo particularmente común en pacientes japoneses. <sup>(5)</sup> Las lesiones ulcerativas (íleo terminal, ciego) en el 50% de los casos, ocasionalmente en esófago y estomago. Los síntomas mas frecuentes son anorexia, disfagia, dispepsia, vomito, flatulencia, dolor abdominal vago, distensión abdominal, diarrea (algunas veces sanguinolenta o melena). La perforación puede ocurrir y la malabsorción es común. <sup>(2)</sup>

## **h) Manifestaciones Renales.**

Aunque la Enfermedad de Behçet es una vasculitis sistémica, los riñones son respetados. La proteinuria benigna y la hematuria microscópica puede ocurrir en algunos pacientes, pero solo en pocos casos la biopsia ha reportado glomerulonefritis. El riñón puede ser afectado en casos complicados por depósitos de amiloide o trombosis de la vena renal. La amiloidosis sistémica del tipo AA, es una rara complicación que puede ocurrir en algún momento durante el curso de la enfermedad pero deberá ser considerada en pacientes que se presentan con síndrome nefrótico de origen mediterráneo. <sup>(5)</sup>

Se puede observar hematuria y proteinuria (microalbuminuria) con función renal normal o rápidamente progresiva con vasculitis con ANCA positivo o glomerulonefritis focal y segmentaria, difusa o mesangial, nefritis por IgA, trombosis renal, amiloidosis, síndrome nefrotico o insuficiencia renal. <sup>(2)</sup>

## **k) Manifestaciones Cardiacas.**

Es inusual en la Enfermedad de Behçet, pero casos de pericarditis, valvulopatía, trombosis coronaria, aneurismas, trombosis ventricular izquierda, fibrosis endomiocárdica han sido documentados. Un estudio reciente encontró que el prolapso de la válvula mitral y la dilatación de la aorta proximal en 50% y 30% de los pacientes respectivamente. <sup>(5)</sup>

## **I) Manifestaciones Articulares.**

Típicamente se observa una artritis no erosiva ni deformante, es vista en 50% de los pacientes con patrón oligoarticular o monoarticular. Las artralgias o artritis son usualmente transitorias con episodios que duran pocos días o semanas, involucrando articulaciones periféricas particularmente en rodillas, tobillos y muñecas. El líquido sinovial es turbio con un incremento de las células polimorfonucleares y coágulos de mucina, pero la histología del líquido sinovial no es diagnóstica.

La fatiga es un síntoma común de la Enfermedad de Behçet, la cual se correlaciona con la actividad de la enfermedad pero debe ser distinguida de la asociada con fibromialgia la cual puede ocurrir concomitantemente especialmente en las mujeres.<sup>(5)</sup>

La inflamación sinovial y el edema articular con hiperemia y dolor se observan en el 50-90% de los casos y se resuelve en 2 a 4 semanas, se autolimita y es de corta duración, seronegativa, episódica, no deformante, es una monoartritis u oligoartritis no migratoria, y raramente poliartritis, caracterizada por sinovitis inflamatoria no específica. El involucramiento espinal o sacroilíaco es poco común. Los síntomas mas comunes son artralgias, dolor, inflamación, limitación del movimiento articular, rigidez matutina, e hiperemia en el sitio afectado.<sup>(2)</sup>

### **m) Manifestaciones audiovestibulares.**

El involucramiento coclear y los disturbios vestibulares periféricos, tinnitus, sordera, vértigo, pérdida auditiva neurosensorial bilateral o unilateral (el audiograma demuestra pérdida auditiva en frecuencias altas y bajas) desequilibrio ortostático. <sup>(2)</sup>

### **n) Manifestaciones torácicas.**

Los aneurismas de la aorta y de la pulmonar, los infartos, hemorragia, derrame pleural, tromboembolia pulmonar, ulceraciones traqueobronquiales, neumonitis, mediastinitis, fibrosis parenquimatosas, fístulas arteriobronquiales, cor pulmonale, linfadenopatía hiliar y mediastinal y defectos de perfusión lobar. Los síntomas mas frecuentes son hemoptisis, tos, disnea, dolor pleurítico torácico. <sup>(2)</sup>

### **o) Manifestaciones vasculares.**

La tromboflebitis superficial y profunda (15%) en extremidades inferiores, várices, embolizaciones, infartos, o sangrado. Las venas son frecuentemente mas afectadas que las arterias. La trombosis de grandes vasos como en la vena cava superior o inferior ocasiona la cabeza de medusa, en femorales profundas y subclavia también puede ocurrir. Ocasionalmente hay aneurismas aórticas, carotideas, poplíteas, radiales, y trombosis de la vena hepática (síndrome de Budd-Chiari) mesentéricos, pulmonares, de las venas iliacas y renales. <sup>(2)</sup>

#### **p) Manifestaciones Genitourinarias.**

La inflamación de los testículos, típicamente epididimitis con dolor e inflamación o orquiepididimitis, uretritis, cistitis, disfunción vesical.<sup>(2)</sup>

#### **q) Manifestaciones Psiquiátricas.**

Desordenes de carácter, agresividad, ansiedad, depresión, demencia, déficit cognoscitivo, disturbios de memoria, daño en almacenar información, cambios de atención, déficit de atención, desordenes bipolares, y corea.<sup>(2)</sup>

### **DIAGNÓSTICO DE ACTIVIDAD DE LA ENFERMEDAD.**

No hay pruebas patognomónicas ni hallazgos histológicos de la Enfermedad de Behçet. El diagnóstico puede ser retrasarse debido a que las manifestaciones clínicas aparecen asincrónicamente. Los criterios de diagnósticos fueron publicados en 1990 por el grupo de Estudio Internacional de la Enfermedad de Behçet.<sup>(3)</sup>

#### **Estudios de laboratorio**

Aunque no hay un perfil de estudios de laboratorio diagnósticos de la Enfermedad de Behçet los hallazgos mas frecuentes son: anemia moderada, con leucocitosis (neutrofilia). La actividad de la enfermedad puede ser evaluada con los reactantes de fase aguda tales como proteína

C reactiva, velocidad de sedimentación globular, neopterinina, SO, factor reumatoide,  $\alpha 1$  antitripsina,  $\alpha 2$  macroglobulina, todos los cuales son componentes del sistema fagocítico de los polimorfonucleares, también se han reportado elevaciones de  $\alpha 2$ microglobulina y mieloperoxidasa, IgA, o complejos inmunes circulantes, crioglobulinas, eosinofilia. Los anticuerpos antinucleares están ausentes así como los ANCA's, (anticuerpos contra el citoplasma de neutrófilos) y anticuerpos antifosfolipidos. Se deberá realizar un análisis del HLA.

En ausencia de cualquier marcador específico de actividad de la enfermedad los estudios multicentricos han identificado algunas características clínicas que pueden ser sumadas para obtener un índice de actividad de la enfermedad. Las alteraciones de hemodinamia ocular pueden ser evaluadas con un ultrasonido doppler, que demostrará cambios en el flujo sanguíneo de las arterias orbitales como resultado de vasculitis oclusiva. La ultrasonografía es útil para evaluar el grado de vitritis. La tomografía óptica puede monitorizar e identificar engrosamiento de la fovea en pacientes con edema macular cistoide.

La radiografía de tórax puede mostrar un ensanchamiento mediastinal, con prominencia de los vasos, se sugiere una TAC de tórax para demostrar todas las anomalías del lumen de los vasos sanguíneos y de sus paredes (aneurismas de arterias pulmonares) perivasculitis, linfadenopatía mediastinal derrame pleural. El Gamagrama pulmonar puede revelar alteraciones de la perfusión pulmonar.



La Resonancia magnética nuclear se recomienda para identificar el NeuroBehcet ya que es superior que la TAC de cráneo en identificar vasculitis. Lesiones hiperintensas son observadas en la fase T2 de la RMN, en el parénquima cerebral, la sustancia blanca, tallo cerebral, ganglios basales, cerebelo o tálamo. Los hallazgos más comunes de NeuroBehcet de los pacientes con involucramiento del parénquima cerebral, son las lesiones en la unión mesodiencefálica, con edema que se extiende a lo largo del tallo cerebral. La localización mas común fue la región pontobulbar, lo que apoya la hipótesis de que la vasculitis de pequeños vasos, principalmente involucramiento venoso. Las lesiones de la medula espinal y el involucramiento aislado del nervio óptico también pueden ser demostradas, simulan las placas que son vistas en pacientes con Esclerosis múltiple. Las lesiones del Behçet no tienen predilección por regiones periventriculares. El SPECT con Tc-99 o la RMN de protones han sido sugeridos como métodos adicionales de diagnóstico ya que incrementan la detección de lesiones.

Los estudios radiográficos de doble contraste o la endoscopia detectan úlceras ileocecales. La evaluación audio-vestibular audiometría tonal pueden demostrar pérdida clínica o subclínica de la audición sensorineural (unilateral o bilateral) con bajas y altas frecuencias, específicamente en pacientes con larga evolución de la enfermedad.<sup>(2)</sup>

## DIAGNÓSTICO DIFERENCIAL.

Debido a que no hay pruebas de laboratorio definitivas ni específicas para el diagnóstico de Enfermedad de Behçet hay dificultad en el diagnóstico cuando existen pocas manifestaciones de la enfermedad o en casos atípicos. Simultáneamente otros síndromes oculocutaneomucosos deberán ser cuidadosamente excluidos. El síndrome de Stevens-Johnson (eritema multiforme mayor) Síndrome de Reiter (artritis reactiva), sarcoidosis, síndrome de Sweet, pénfigo cicatrizal, (penfigoide mucosomembranoso benigno) enfermedad celiaca, pénfigo vulgar. Similarmente la infección por virus del Herpes simple, sífilis, lupus eritematoso sistémico, colitis ulcerativa crónica inespecífica (CUCI) enfermedad mixta del tejido conectivo, pueden causar úlceras orales, cutáneas y lesiones oculares.

Las alternativas de diagnóstico plausibles tales como artropatías seronegativas, artritis reumatoide, dermatosis neutrofilicas agudas febriles, fiebre mediterránea familiar, Síndrome de Hiper IgD, fiebre periódica, Pioderma gangrenoso, esclerosis múltiple, tromboembolia pulmonar y cualquier causa de hemoptisis deben ser excluidas. Las úlceras orales deben ser diferenciados de las estomatitis aftosas recurrentes, Síndrome de Stevens-Johnson, necrolisis epidérmica tóxica, liquen plano erosivo. Las úlceras genitales también vistas en síndromes hipereosinofilicos, síndromes mielodisplásicos, Síndrome de Monchausen (síndrome de pseudo-Behçet) y síndrome de inmunodeficiencia adquirida deberán ser diferenciados.

La uveítis anterior y la iridociclitis de la Enfermedad de Behçet deberá ser diferenciada de las uveítis crónica idiopática, espondilitis anquilosante (la mas común asociación con uveítis aguda bilateral en hombres caucásicos), el síndrome de Reiter, la sífilis secundaria adquirida, linfoma intraocular primario, Enfermedad de Lyme, enfermedades granulomatosas crónicas (enteritis granulomatosa) herpes zoster oftálmico. Las ciclitis heterocrómicas tales como: Toxoplasmosis, toxocariasis, tuberculosis, nefritis tubulointersticial, enfermedad de Kawasaki, sarcoidosis, enfermedades inflamatorias crónicas, enfermedad de Crohn, enfermedad de Whipple también deberán ser excluidas. El hipopión también ocurre en las uveítis relacionadas a HLA-B27 tales como espondilitis anquilosante, enfermedad inflamatoria intestinal, síndrome de Reiter, artropatía psoriasica seronegativa, como Enfermedad de Whipple, exógenas (postcatarata, traumática, quirúrgica) o endógena (sífilis, toxocariasis, lepra, brucelosis, candidiasis, infección por HIV) endoftalmitis (*Staphilococcus* spp. o *Streptococcus* spp) neoplasias (leucemia, linfoma ocular), enfermedades microbianas corneales (queratitis fúngicas o bacterianas) y estimulada por fármacos (rifabutina, inyecciones de esteroides intraoculares).

Las espondiloartropatía seronegativas relacionadas al HLA-B27, la iridociclitis tiene un inicio agudo unilateral, o bilateral pero no simultáneamente, y se resuelve completamente entre los ataques. El hipopión sin embargo no es móvil porque generalmente esta asociado con exudados fibrinosos, con coágulos en la cámara anterior que producen la típica uveítis (humor acuoso plástico). Este tipo de reacciones en la cámara anterior no ocurren en la Enfermedad de Behçet. Los pacientes con uveítis

anterior o posterior bilateral con involucramiento del sistema nervioso central deberán ser distinguidos del Síndrome de Vogt Koyangi-Harada. Las colecciones oculares relacionadas a linfoma intraocular, leucemia (LLA, LMA, LMC) metástasis consiste en colecciones de abundantes células neoplásicas, sin pus referidas como pseudohipopión, aunque la apariencia es idéntica a la Enfermedad de Behçet, hay relativamente poco dolor e hiperemia sin sinequias posteriores. El tratamiento con corticoesteroides no es efectivo en estos casos. La vitritis en esta enfermedad deberá de ser diferenciada de formas idiopáticas intermitentes crónicas de uveítis, sífilis, toxocariasis, brucelosis, lepra, coroiditis multifocal, panuveítis, fiebre por arañazo de gato, enfermedad de Whipple, corioretinopatía crónica bilateral y corioidopatía serpiginosa.

La uveítis posterior y la flebitis retiniana son encontradas en uveítis idiopáticas, tuberculosis, sarcoidosis, sífilis, esclerosis múltiple, enfermedad por arañazo de gato, linfoma ocular, y enfermedad de Crohn. La infiltración retiniana y la perivasculitis en pacientes con uveítis posterior deberán ser diferenciados de otras causas de vasculitis retiniana y retinitis tales como citomegalovirus, especialmente en pacientes con SIDA, bacterianas o fúngicas (candidiasis) parasitarias (Toxoplasmosis) por espiroquetas (sífilis adquirida, enfermedad de Lyme), retinitis bilateral aguda Idiopática, sarcoidosis, tuberculosis. Retinocoroidopatía serpiginosa, esclerosis múltiple recurrente progresiva, Enfermedad de Buerger, arteritis de Takayasu (lesiones arteriales de grandes vasos), Enfermedad de Whipple y Crohn. Similarmente periarteritis oclusiva retiniana en la Enfermedad de Behçet deberá ser diferenciada de dermatomiositis, lupus eritematoso sistémico, poliarteritis nodosa, y granulomatosis de Wegener. En general el

involucramiento en las infecciones e infestaciones usualmente son unilaterales. <sup>(2,5)</sup>

## **Embarazo**

Durante el embarazo la enfermedad entra en remisión generalmente en cerca de la mitad de las pacientes, la influencia es variable. Se asocia con exacerbación en el 25% de los casos, y ocurre durante el primer trimestre en el 75% de los casos, pudiendo haber aborto espontáneo. La mas frecuente manifestación de exacerbación son la ulceras orales intensas y severas durante el embarazo. La enfermedad de Behçet neonatal es transitoria en los hijos de madres afectadas y se ha sugerido que la enfermedad puede ser mediada por transferencia placentaria de anticuerpos maternos. <sup>(2)</sup>

## **Enfermedad de Behçet de inicio en la infancia.**

Es similar la enfermedad en niños que en adultos. Los varones son más frecuentemente afectados que las mujeres, con un promedio de inicio entre los 4 a 13 años de edad. Aunque los síntomas iniciales son ulceras orales en mas del 60% de los casos, los síntomas cutáneos, y el involucramiento genital también son comúnmente observados. La panuveitis bilateral con perivasculitis retiniana y retinitis es la forma más común de involucramiento ocular en 80% de pacientes similar a lo que ocurre en pacientes adultos. Las cataratas, maculopatía, y la atrofia óptica son las complicaciones más comunes vistas en la mitad de los pacientes. La escleritis y el papiledema también pueden ser encontrados. El índice de

mortalidad reportado es del 3% con un pronóstico peor para las uveítis comparadas con la de los adultos. La respuesta a la terapia convencional es variable, sin embargo la talidomida a dosis bajas se ha sugerido ser una opción terapéutica útil. <sup>(2)</sup>

## **PRONÓSTICO.**

La enfermedad de Behçet no se autolimita, su desarrollo es impredecible. Las manifestaciones se presentan en varios órganos, y se demuestra una alta variabilidad de un paciente a otro. La enfermedad tiende a progresar con la edad, la naturaleza crónica y cíclica se caracteriza por fases de recurrencia y remisión generalmente haciendo difícil la evaluación pronóstica. En general la mayoría de pacientes tienen fiebre y malestar general con signos de ulceraciones genitales, orales y dermatológicas. La enfermedad severa como la ocular y el involucramiento neurológico tiende a ocurrir meses o años después del inicio conllevando un peor pronóstico. Similarmente la trombosis de vasos mayores y la perforación intestinal son signos de mal pronóstico.

La enfermedad de Behçet con uveítis anterior predominante tiene un relativo buen pronóstico ocular con los agentes inmunosupresores. La frecuencia de ataques después de 15 a 20 años es bajo. La agudeza visual se pierde en el 20 a 50% de los casos en un promedio de 3.5 años después de que ocurren los síntomas oculares. Especialmente en pacientes turcos y japoneses.<sup>(2)</sup>

## TRATAMIENTO.

El tratamiento de la Enfermedad de Behçet sintomática es empírico. El principal objetivo de los médicos es:

- 1) El control y tratamiento de los síntomas asociados con lesiones mucocutáneas.
- 2) Aliviar el dolor, la discapacidad funcional.
- 3) Suprimir y controlar la inflamación activa.
- 4) Reducir la frecuencia y severidad de las recurrencias.
- 5) Prevenir el daño orgánico terminal.

La cooperación multidisciplinaria es necesaria para el óptimo cuidado, ya que la enfermedad frecuentemente es de diagnóstico tardío. La elección del régimen terapéutico es usualmente dependiente de las manifestaciones clínicas, la severidad y la extensión del involucramiento de los órganos individualmente.<sup>(2)</sup>

Hay controversias sobre el uso de inmunosupresores profilácticos en pacientes con alto riesgo de enfermedad ocular, en la eficacia de los agentes anticoagulantes para la trombosis venosa profunda y la utilidad de los esteroides para tratar la enfermedad parenquimatosa cerebral. Estas diferencias continuaran mientras no se conozca la historia natural de la enfermedad.

Los esteroides tópicos proveen alivio a las úlceras orales y genitales, también se ha demostrado mejoría con el uso de sucralfato para el tratamiento de las úlceras disminuyendo la frecuencia y el tiempo de



tratamiento y el dolor en las úlceras orales y genitales en comparación con placebos. La Talidomida es comúnmente el agente mas efectivo para el tratamiento de las úlceras urogenitales pero los serios efectos adversos tales como teratogenicidad y poli neuropatía no permiten su uso rutinario. La Ciclosporina A continua siendo el fármaco de elección en el tratamiento de la uveítis en la Enfermedad de Behçet, y se ha reportado beneficio al usar este fármaco en la tromboflebitis. El daño renal, la hipertensión arterial y la neurotoxicidad son los principales efectos adversos de la Ciclosporina A, estos últimos efectos no pueden ser correctamente diferenciados de los producidos por la misma enfermedad. El Tacrolimus (FK506) puede ser una alternativa útil en los pacientes que no responden a la Ciclosporina A o en los que no puede usarse este fármaco por sus efectos tóxicos. Sin embargo el Tacrolimus también causa neurotoxicidad. <sup>(4)</sup>

La Colchicina ha sido ampliamente usada como un fármaco básico en el tratamiento de la enfermedad de Behçet, en base a que la Colchicina ejerce un efecto benéfico al inhibir las funciones de los neutrófilos, reduciendo significativamente la ocurrencia de artritis en mujeres y hombres, así como de las úlceras orales y genitales, y eritema nudoso solo en las pacientes mujeres. Este posible efecto refleja posiblemente la enfermedad menos severa entre las mujeres. Múltiples grupos han demostrado los efectos benéficos del  $\alpha 2a$  IFN mostrando una mejoría en las manifestaciones visuales. Pero aun se requieren más estudios. Ha sido demostrado que las células T  $\gamma\zeta$  están activadas en los pacientes con Enfermedad de Behçet, el Infliximab que es un anticuerpo quimérico contra el  $\alpha$ TNF ha sido demostrado como terapia efectiva en el tratamiento de úlceras orogenitales resistentes a otros fármacos, lesiones dermatológicas

y lesiones gastrointestinales, mostrando remisión de la uveítis. El Etanercept que es un bloqueador del factor de necrosis tumoral es también efectivo para tratar manifestaciones extraoculares de la Enfermedad de Behçet. El Metrotexate a dosis bajas ha mostrado efectividad en pacientes con enfermedad crónica progresiva de NeuroBehçet, así como en manifestaciones oculares.<sup>(3)</sup>

La Azatioprina 2.5mg/kg/día, reduce el desarrollo de enfermedad ocular y la frecuencia de los ataques oculares con un efecto favorable en la artritis, úlceras genitales y orales, tromboflebitis y mejora el pronóstico a largo plazo. Los pulsos de Ciclofosfamida intravenosa ha mostrado ser tan efectivo como la Ciclosporina A en el tratamiento de uveítis a largo plazo, pero también útil en el involucramiento neurológico y arterial. La eficacia del Clorambucilo oral ha sido reportado, pero se carece de estudios controlados para agentes alquilantes.<sup>(5)</sup>

## CASO CLÍNICO

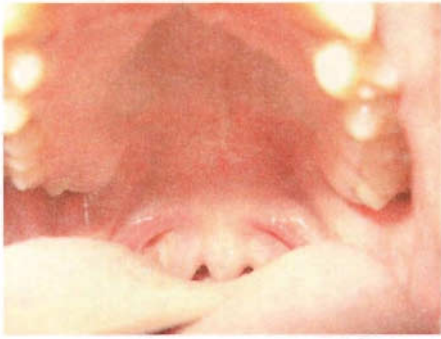Hombre de 35 años de edad, con historia de aparición de úlceras pequeñas dolorosas, localizadas en cavidad bucal, región periuretral y escrotal desde hace 4 años, de carácter recurrente. Ingresó al hospital por padecimiento de 6 meses de evolución caracterizado por pérdida de peso, fiebre sin predominio de horario, artralgias en codos, muñecas, articulaciones metacarpofalángicas, rodillas y tobillos. Se automedicó con antiinflamatorios no esteroideos, con uso indiscriminado, sin remitir la sintomatología. Posteriormente aparece aumento de volumen en articulaciones metacarpofalángicas y rodillas, dolor y parestesias en miembros pélvicos con limitación de la deambulación, equimosis palpebral y hemorragia conjuntival bilateral, aparición de una dermatosis diseminada en tronco y extremidades, caracterizada por pápulas violáceas 0.5cm de diámetro con bordes bien definidos en cara anterior de piernas, aparecieron nódulos subcutáneos de medio centímetro de diámetro, no dolorosos. Al examen físico se identificaron úlceras en paladar blando y duro. En fondo de ojo se identificó hemorragia retiniana y la existencia de exudados blancos compatibles con vasculitis retiniana. Prueba de patergia negativa.

## Exámenes de laboratorio

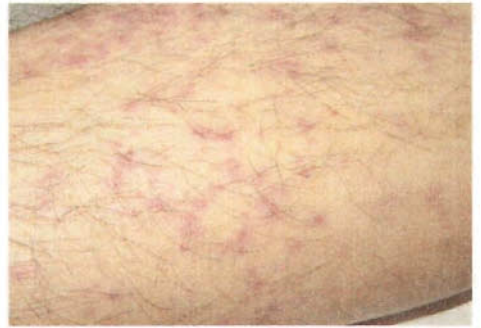Antinucleares	NEGATIVO
Factor reumatoide	NEGATIVO
Ac vs virus de la inmunodeficiencia humana	NEGATIVO
Ac vs virus de la hepatitis B	NEGATIVO
Hemocultivos	NEGATIVO
Mielocultivos	NEGATIVO
Urocultivos	NEGATIVO
Biometría hemática	Con anemia persistente
Química sanguínea	SIN ALTERACIONES
Electrólitos séricos	SIN ALTERACIONES
Examen general de orina	SIN ALTERACIONES

## Estudios paraclínicos

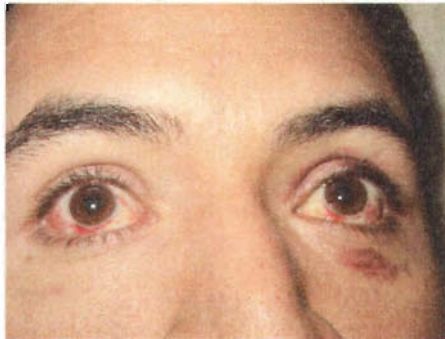Radiografía de tórax y senos paranasales	Dentro de parámetros normales
Ultrasonido abdominal	Dentro de parámetros normales
Tomografía abdominal	Dentro de parámetros normales
Electrocardiograma	Dentro de parámetros normales
Ecocardiograma	Dentro de parámetros normales
Electromiografía	Sugestivo de neuropatía axonal de todas las extremidades
Examen de médula ósea	Cambios displásicos en serie mieloide, detención en la maduración, linfocitos granulares e hiperplasia de megacariocitos.
Biopsia de piel	Vasculitis linfocítica de vénulas, postcapilares y trombosis in situ
Cariotipo	46 XY (10/mo) hipodiploidia menos de 36 cromosomas



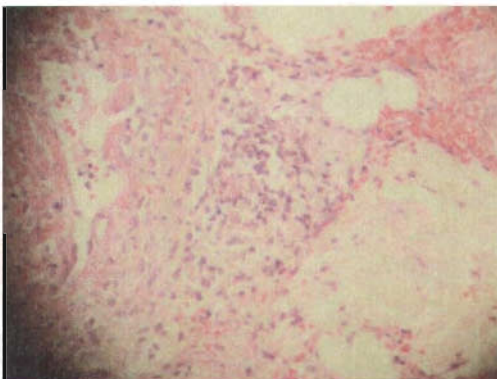
**Figura no. 1** Ulceras orales



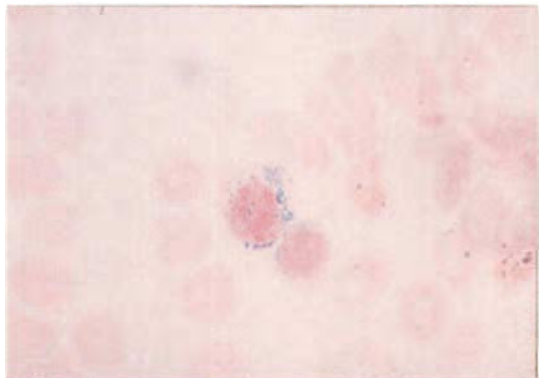**Figura no 2.** Eritema nodoso like



**Figura no. 3** Hemorragia conjuntival.  
El fondo de ojo fue compatible con  
vasculitis retiniana



**Figura no. 4** Vasculitis linfocítica



**Figura no. 5** Anemia sideroblástica

Basados en la presencia de úlceras orales y genitales, neuropatía periférica vasculitis linfocítica en piel y retina. En base a los criterios diagnósticos del Colegio Americano de Reumatología se diagnosticó enfermedad de Behçet y por el hallazgo de vasculitis retiniana, se decidió iniciar tratamiento con prednisona en dosis de 1mg/kg/día con respuesta al tratamiento satisfactoria, con remisión de úlceras orales, lesiones en ojos, piel y articulaciones. El Síndrome mielodisplásico secundario que presentó el paciente fue clasificado como anemia sideroblástica refractaria a tratamiento.

## COMENTARIO CLÍNICO

La Enfermedad de Behçet y el síndrome mielodisplásico es una rara asociación y debido al riesgo de desarrollar leucemia mielomonocítica debe vigilarse la evolución, nuestro paciente, tenía anemia refractaria al tratamiento, (que posteriormente fue clasificada como anemia sideroblástica) y datos compatibles con los criterios diagnósticos de enfermedad de Behçet.

La enfermedad de Behçet es una vasculitis de pequeños y grandes vasos de causa desconocida, afecta a capilares y vénulas, su prevalencia es difícil de determinar ya que muchos casos no son diagnosticados. Esta vasculitis es frecuente en el extremo y medio oriente. En Ankara, Turquía la prevalencia es del 0.11% aproximadamente <sup>(7)</sup>. En México se desconoce la prevalencia de la enfermedad y nunca se ha reportado un caso asociado a síndrome mielodisplásico. El alelo HLA-B51 se asocia frecuentemente a la enfermedad de Behçet, se relaciona con la severidad y es más común en pacientes con uveítis posterior y afección del sistema nervioso central. Los autoanticuerpos no forman parte del espectro de la enfermedad, sin embargo se han identificado anticuerpos contra las células endoteliales dirigidos contra la  $\alpha$ -enolasa de la pared vascular, se han propuesto dichos anticuerpos como marcadores del Síndrome de Behçet pero aún no han sido aceptados. Las células T  $\gamma\delta$  han sido asociados con la uveítis que se presenta en algunos pacientes, esta ha sido la anormalidad inmunológica más frecuente encontrada en Behçet. <sup>(7)</sup>

La enfermedad de Behçet no tiene signos y síntomas patognomónicos, ni características de laboratorio específicas. El diagnóstico se realiza con los criterios propuestos por el grupo de Estudio Internacional para la Enfermedad de Behçet. Una persona tiene la enfermedad si presenta úlceras orales recurrentes y dos de las siguientes lesiones: úlceras genitales recurrentes, lesiones oculares, lesiones dermatológicas y la prueba de patergia positiva. El diagnóstico diferencial incluye aftosis oral crónica, infección por virus herpes simple, Síndrome de Sweet y síndromes relacionados a HLA B27 tales como espondilitis anquilosante. <sup>(8)</sup>

En el caso que exponemos, el diagnóstico se efectuó en base a la historia de úlceras orales, recurrentes, lesiones oculares y dermatológicas. (Figuras no. 1,2,3) Las úlceras orales aparecen en el 97 a 100% de los pacientes. Con frecuencia representan el síntoma principal y preceden por años al resto de las manifestaciones. Aparecen en lengua, paladar duro y blando, región gingival, mucosas bucal y labial, tienen el borde eritematoso y en la superficie se encuentra una pseudomembrana de color amarillo, son dolorosas, las lesiones tienden a autolimitarse en 10 días. Otras manifestaciones gastrointestinales que se presentan en el 0 a 25% son úlceras en íleon terminal, colón ascendente frecuentes en los pacientes japoneses pero raras en otras áreas geográficas <sup>(11)</sup>.

El involucramiento gastrointestinal causa dolor abdominal, diarrea, melena y algunas veces perforación, siendo la región mas afectada la región ileocecal. Histológicamente las úlceras de los pacientes con Behçet son indistinguibles de las úlceras de la enfermedad de Crohn sin embargo el hallazgo de granulomas puede excluir la primera. Además la prueba de



patergia es negativa en los pacientes con enfermedad inflamatoria intestinal. <sup>(8)</sup>

Las úlceras genitales se identifican en el 80-97%. Ocurren en el escroto, pene o vulva, son morfológicamente similares a las úlceras bucales, pero más profundas y con márgenes irregulares, también son dolorosas. Otras manifestaciones que suelen subdiagnosticarse son la ependidimitis (6%) las úlceras extragenitales que dejan cicatrices y presentan vasculitis en la biopsia y pápulas de pseudoSweet.

Las lesiones de piel se presentan en el 69-80% de los casos. Las lesiones comprenden: pseudofoliculitis, eritema nodoso, un exantema acneiforme, lesiones pápulo pustulosas y raramente vasculitis manifestada como púrpura palpable <sup>(16)</sup>. El eritema nodoso es común en los pacientes femeninos y usualmente ocurre en la región frontal de las piernas, las lesiones son dolorosas y se resuelve espontáneamente dejando una área pigmentada, algunas veces se ulceran. (Figura no 3) La pseudofoliculitis y los nódulos acneiformes son más comunes en hombres, se distribuyen en la espalda, cara y cuello. <sup>(8)</sup> Las manifestaciones cutáneas vasculíticas son caracterizadas por eritema nodoso like, púrpura palpable, ampollas hemorrágicas, Síndrome Sweet like, lesiones papulopustulosas sus características histológicas incluyen vasculitis leucocitoclástica en 17 a 42% de pacientes y vasculitis linfocítica en 31 a 42%. Las vasculitis cutáneas son predominantemente venulitis o flebitis en 48% de pacientes. Sugiriendo que la vasculitis asociada a enfermedad de Behçet debe ser considerada de forma separada de otros tipos de dermatosis neutrofílicas ya que en una alta proporción de los casos la vasculitis linfocítica es

predominante.<sup>(12,19)</sup> (Figura no. 4) El eritema nodoso like observado en los pacientes con enfermedad de Behçet difiere del eritema nodoso clásico en sus características histopatológicas ya que en Behçet esta caracterizado por paniculitis lobular, septal o mixta con adipositos necróticos y vasculitis linfocítica, mientras que en el eritema nodoso clásico no se observan vasculitis.<sup>(20,21)</sup>

Las manifestaciones oculares son comunes en el curso de la enfermedad en 50% de pacientes pueden identificarse. Los pacientes con lesiones oculares tienen usualmente síntomas subjetivos que incluyen visión borrosa, dolor ocular, fotofobia, lagrimeo, hemorragia conjuntival, cuerpos fototes e hiperemia periglobal (como resultado de episcleritis) La uveítis anterior con o sin hipopión (capa de pus en la cámara anterior) es el hallazgo más frecuente y es característica de la enfermedad de Behçet, se presenta de manera intermitente, cede espontáneamente pero produce cambios estructurales causando deformidad del iris y glaucoma secundario. La alteración más grave es la vasculitis retiniana, la cual puede afectar arterias, venas y producir oclusión arterial, necrosis, neovascularización, desprendimiento de retina y hemorragia vítrea.

La afección es frecuentemente bilateral. El resultado final de la vasculitis retiniana es un ojo ciego y doloroso. Otras alteraciones menos frecuentes son: glaucoma de ángulo cerrado, conjuntivitis, queratitis, escleritis, parálisis de nervios craneales, papiledema y neuropatía óptica isquémica. La sarcoidosis y la retinitis viral, algunas veces tienen características indistinguibles de lesiones retinianas de la enfermedad de Behçet.<sup>(8)</sup>

La prueba de Patergia, una manifestación característica que presentan pacientes de la zona este del mediterráneo (positiva <30% en España) es la reactividad cutánea inflamatoria inespecífica, (infiltración por neutrófilos en ausencia de infección, seguida de la acumulación de células mononucleares) con formación de pápula o pústula eritematosa de más de 2mm de diámetro a las 24 a 48hrs tras el pinchazo con aguja estéril o suero salino <1cm de profundidad y con giros de la aguja en el antebrazo. Esta prueba puede ser también positiva en otras enfermedades tales como el Síndrome de Sweet y el pioderma gangrenoso.<sup>(8)</sup>

El compromiso del sistema musculoesquelético existe en el 44-59% y se caracteriza por artralgiás, mialgiás y una artritis asimétrica, mono-oligoartritis, con predominio de grandes articulaciones de extremidades inferiores (rodillas y tobillos) de evolución subaguda, intermitente y no deformante se considera secundaria a sinovitis y trombosis de pequeños vasos. El inicio suele ser monoarticular y las reactivaciones oligoarticulares, de forma poco frecuente se presentan erosiones que a menudo son reversibles y pueden encontrarse datos de entesitis en las radiografías. Histológicamente hay infiltración de neutrófilos y célula mononucleares en la sinovial.<sup>(8)</sup>

La afectación vascular tiene una clara preferencia masculina. La enfermedad de Behçet, junto al lupus eritematoso sistémico y la enfermedad de Buerger es una de las pocas vasculitis que pueden afectar tanto al árbol venoso como arterial<sup>(12)</sup>. Las características principales de esta afectación vascular son la afectación de vasos de todos los tipos y tamaños con acentuación del árbol venoso, los vasa nervorum están

generalmente indemnes, los ANCA y otros anticuerpos están ausentes, lo mismo que los inmunocomplejos. A pesar de la tendencia a producir trombosis venosa el tromboembolismo es raro en esta enfermedad. La tromboflebitis superficial es la manifestación más frecuente a menudo asociada a punciones venosas, se presenta en el 25% de pacientes. La trombosis venosa profunda ocupa el segundo lugar en frecuencia afecta al 10% de pacientes afecta extremidades inferiores y puede provocar dermatitis crónica por estasis y úlceras. Otras complicaciones menos frecuentes son el síndrome de Budd Chiari por trombosis de venas hepáticas o la afectación cava. Las venas intracraneales también se afectan reportándose trombosis venosa cerebral. La afectación arterial se presenta en el 4%, pudiéndose lesionar todas las arterias pero tardíamente, tres a ocho años después del inicio de la enfermedad. El hallazgo histológico predominante es la vasculitis de los vasa vasorum.<sup>(12)</sup> Los aneurismas pueden ser verdaderos o pseudoaneurismas y tienen peor pronóstico que las trombosis. Pueden aparecer tras punciones arteriales y la cirugía es difícil ya que suele reaparecer el aneurisma produciendo rechazos de la prótesis por fenómenos de patergia en la pared vascular. La enfermedad de Behçet es la única vasculitis que produce aneurismas pulmonares, se manifiestan por hemoptisis, son múltiples bilaterales, se ven como opacidades en la radiografía, el diagnóstico definitivo es por arteriografía o TAC o resonancia magnética<sup>(15)</sup>.

La afectación cardíaca con manifestaciones clínicas es rara, aunque de forma esporádica se han observado pericarditis, miocarditis, endocarditis, vasculitis coronaria, infarto de miocardio y aneurismas ventriculares

incluso lesiones inusuales como trombos intracardiacos o fibrosis endomiocárdica.<sup>(12)</sup>

Las alteraciones del sistema nervioso central son afortunadamente poco frecuentes (5 a 15%) ocurre en pacientes de mayor edad. Los signos neurológicos mas frecuentes son los síndromes de tronco cerebral y piramidales, la hipertensión intracraneal y la meningitis aséptica y los síndromes medulares también se han descrito cuadros similares a esclerosis múltiple<sup>(13)</sup>, La cefalea puede ser un dato de trombosis del seno dural. Los síntomas tienen exacerbaciones y remisiones y causan discapacidad progresiva, en etapa terminal la demencia se presenta en 30% de pacientes. La meningitis aséptica aguda se desarrolla en las fases tempranas de la enfermedad y usualmente responde a esteroides y tiene un buen pronóstico<sup>(13,14)</sup>. Los datos recogidos del LCR son inespecíficos aunque las concentraciones de proteína oligoclonales IgA e IgM pueden incrementar en fases activas, pleocitosis, con linfocitos. La RMN es útil en fases activas para los pacientes con afectación neurológica pudiendo presentar lesiones focales múltiples hiperintensas en T2 en el cerebro, ganglios basales, y sustancia blanca, al igual que los pacientes con lupus eritematoso sistémico u otras conectivopatías<sup>(14)</sup>.

El involucramiento renal se reporta en 3.8% de pacientes, la hematuria o proteinuria son los signos predominantes (10.8%) se ha identificado glomerulonefritis, las complicaciones mas frecuentes reportadas son enfermedad renal vascular por la formación de aneurismas de arteria renal, estenosis o trombosis de la vena renal.<sup>(7)</sup>

La enfermedad de Behçet, ha sido reportada en asociación con Síndrome Mielodisplásico, hepatitis C, miositis aguda necrotizante, Síndrome de Sweet y Síndrome antifosfolípido. La presencia de anemia, trombocitopenia y células inmaduras en sangre periférica han sido identificadas en pacientes con enfermedad de Behçet. El examen de la médula ósea muestra mielodisplasia <sup>(8)</sup>. La asociación de enfermedad de Behçet y mielodisplasia se ha identificado en un grupo de pacientes con una alteración citogenética común (trisomía 8), solo se han reportado 10 casos en la literatura médica a nivel mundial y es más frecuente en población japonesa <sup>(9)</sup>. El mecanismo se desconoce, pero la excesiva generación de especies reactivas de oxígeno por actividad de los neutrófilos ha sido considerada como causa de daño tisular en pacientes con enfermedad de Behçet. <sup>(10)</sup>

El Síndrome mielodisplásico es caracterizado por una disminución de la producción de especies reactivas de oxígeno por los neutrófilos, pero en los pacientes que tienen enfermedad de Behçet en fase activa se ha observado que los neutrófilos tienen un incremento de las especies reactivas de oxígeno, medidos por quimioluminiscencia<sup>(11)</sup> Si la anemia con reticulocitos bajos y células displásicas es sostenida en la enfermedad de Behçet los médicos deberían estar alerta de la posibilidad de Síndrome mielodisplásico con aberración en el cromosoma 8 la cual se presenta en 10 a 20% en los pacientes con Síndrome mielodisplásico no tratado y en 10 a 30% de pacientes con leucemia mieloide aguda de novo con aberraciones cromosómicas sugiriendo que la trisomía 8 puede predisponer a enfermedad de Behçet a un subgrupo de pacientes con Síndrome mielodisplásico porque el porcentaje de trisomía 8 en pacientes

con Síndrome mielodisplásico y enfermedad de Behçet es más alto que en aquellos que tienen Síndrome mielodisplásico solamente.<sup>(9)</sup> Las citopenias que se presentan son multifactoriales: fenómenos de autoinmunidad, hiperesplenismo, o por el uso de quimioterapia.<sup>(3)</sup> Otra causa que puede predisponer al desarrollo de Síndrome mielodisplásico en Behçet es el uso de agentes inmunosupresores (agentes alquilantes) para tratar esta enfermedad, el riesgo de desarrollar mielodisplasia está relacionado a la dosis acumulada y a la duración del tratamiento con los diferentes agentes citotóxicos y la más frecuente asociación cromosómica involucra al cromosoma 7 y 8. El citotóxico más frecuentemente asociado es la ciclofosfamida con dosis acumuladas >100g, pudiendo desarrollarse incluso 4 años posteriores a la suspensión de la terapia.<sup>(18)</sup> El síndrome mielodisplásico secundario que presentó nuestro paciente fue clasificado como anemia sideroblástica refractaria al tratamiento.

La hipercoagulabilidad es otra alteración hematológica que se identifica en un tercio de los pacientes con enfermedad de Behçet. Existe un aumento en la generación de trombina, trombomodulina y alteración de la fibrinólisis. Otro factor involucrado es la hiperhomocistinemia. La tromboflebitis y la trombosis venosa profunda se identifican en un 24% de los casos, aproximadamente. También puede ocurrir oclusión de grandes vasos y formación de aneurismas.<sup>(7,12)</sup>

**ESTA TESIS NO SALE  
DE LA BIBLIOTECA**

## BIBLIOGRAFIA

1. Verity DH, Wallace GR, Vaughan RW, et. al. 2003 Behçet's disease: from Hippocrates to the trid millennium. *Br J Ophthalmol*; 87: 1175-1183
2. Evereklioglu C. 2005: Current Concepts in the Etiology and Treatment of Behçet disease. *Surv Ophthalmol*; 50 (4): 297-350.
3. Hirohata S, Kikuchi H. 2003. Behçet's disease Review. *Arthritis Res Ther*, 5:139-146.
4. Yazici H, Yurdakul S, Hamuryudan Vedat 2001. Behçet disease. *Current Opinion in Rheumatology*; 13:18-22.
5. Kontogiannis V, Powell RJ, 2000. Behçet disease. *Postgrad Med J*; 76: 629-637.
6. Soto-Vega E, García-Muñoz, Richud-Patin Y, et.al Class I and class II MHC polymorphisms in Mexican patients with Behcet's disease.
7. Yurdakul S, Hamuryudan V, Yazici H: Behçet syndrome. *Curr Opin Rheumatol* 2003; 16: 38-42.
8. Sakane T. Takeno M, Suzuki N, et al. Behçet disease. *N Engl J Med* 1999; 314: 1284-1291.
9. Oh E, Yoon JS, Park YJ, et. al. Behçet Disease Associated with Myelodysplastic Syndrome: A Case Report. *J Korean Med Sci* 1999; 14: 685-687.
10. Karuvannur S, Lipstein E. Brennessel D, et al. Atypical Behçet Syndrome in a patient with Myelodysplastic Syndrome. *The Mount Sinai Journal of Medicine* 2001; 68: 403-405.



11. Yudarkul S, Tuzuner N, Yudarkul I et. al. Gastrointestinal involvement in Behçet syndrome: a controlled study. *Ann Rheum Dis* 1996; 55:208-210.
12. Lie JT. Vascular involvement in Behçet disease: arterial y venous y vessels of all sizes. *J Rheumatol* 1992; 19:341-343.
13. Serdaroglu P. Behçet disease and the nervous system. *J Neurolol.* 1998; 245:197-205.
14. Akman-Demir G, Kurt BB, Serdaroglu P et. al. Seven years follow up of neurological involvement in Behçet syndrome. *Arch Neurolol* 1996; 53:691-694.
15. Hamuryudan V, Yurdakul S, Moral F, et. al. Pulmonary arterial aneurysms in Behçet syndrome: a report of 24 cases. *Br. J Rheumatol* 1994; 33:4-51.
16. Jorizzo JL, Abernethy JL, White WL, et. al. Mucocutaneous criteria for the diagnosis of Behçet disease: an analysis of clinicopathologic data from multiple international centers. *J. Am Acad Dermatol* 1995; 32: 968-976.
17. Shyamala K, Lipsten E, Brennessel D, et. al. Atypical Behçet's Syndrome in a patient with Myelodisplatic Syndrome. *The Mount Sinai Journal of Medicine* 2001; 68:403-405.
18. Sirianni MC, Barbone B, Monarca B et. al. A case of Behçet's disease complicated by visceral Leishmaniasis and myelodysplasia: clinical consideracions. *Haematologica* 2001; 86:1004-1005.
19. Chen KR, Kawahara Y, Miyakawa S, et. al. Cutaneous vasculitis in Behçet's disease: a clinical and histopathologic study of 20 patients. *J Am Acad Dermatol* 1997; 36: 689-696.

20. Kim B, LeBoit PE. Histopathologic features of erythema nodosum-like lesions in Behçet disease: a comparison with erythema nodosum focusing on the role of vasculitis. *Am J Dermatopathol* 2000; 22:379-390.
21. Chun SI, Su WP, Lee S. et. al. Erythema nodosum-like lesions in Behçet's syndrome: a histopathologic study of 30 cases. *J Cutan Pathol*. 1989;16:259-65.