

11276

UNIVERSIDAD NACIONAL AUTÓNOMA DE MÉXICO

DIVISIÓN DE ESTUDIOS DE POSGRADO E INVESTIGACION

FACULTAD DE MEDICINA

INSTITUTO DE SEGURIDAD Y SERVICIOS SOCIALES
PARA LOS TRABAJADORES DEL ESTADO

"HALLAZGOS ULTRASONOGRAFICOS EN PACIENTES CON
ANTECEDENTES DE TROMBOSIS VENOSA PROFUNDA
EN MIEMBROS INFERIORES"

TRABAJO DE INVESTIGACIÓN QUE PRESENTA EL:
DRA. REYNA ISABEL SANTANA RUEDA

PARA OBTENER EL DIPLOMA DE LA ESPECIALIDAD DE:
ANGIOLOGIA Y CIRUGÍA VASCULAR

ASESOR DE TESIS:
DR. JULIO ABEL SERRANO LOZANO

AÑO 2005

0349991



Universidad Nacional
Autónoma de México

Dirección General de Bibliotecas de la UNAM

Biblioteca Central



UNAM – Dirección General de Bibliotecas
Tesis Digitales
Restricciones de uso

DERECHOS RESERVADOS ©
PROHIBIDA SU REPRODUCCIÓN TOTAL O PARCIAL

Todo el material contenido en esta tesis esta protegido por la Ley Federal del Derecho de Autor (LFDA) de los Estados Unidos Mexicanos (México).


El uso de imágenes, fragmentos de videos, y demás material que sea objeto de protección de los derechos de autor, será exclusivamente para fines educativos e informativos y deberá citar la fuente donde la obtuvo mencionando el autor o autores. Cualquier uso distinto como el lucro, reproducción, edición o modificación, será perseguido y sancionado por el respectivo titular de los Derechos de Autor.

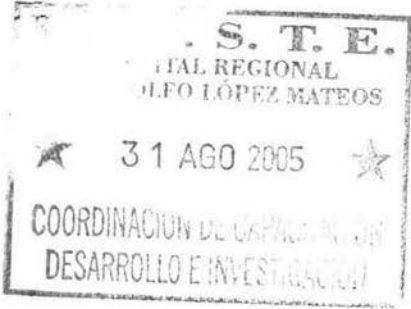**ESTA TESIS NO SALE
DE LA BIBLIOTECA**

Autorizo a la Dirección General de Bibliotecas de la UNAM a difundir en formato electrónico e Impreso el contenido de mi trabajo recepcional.

NOMBRE: Santana Rueda Rojas
Isabel

FECHA: 21-09-05

FIRMA: 



Dr. Sergio B. Barragán Padilla

Coordinador de Capacitación, Desarrollo e Investigación




SUBDIVISION DE ESPECIALIZACIÓN
DIVISION DE ESTUDIOS DE POSGRADO
FACULTAD DE MEDICINA
U.N.A.M.



Dr. Sergio Pérez Arauz

Jefe de Enseñanza






Dr. Julio Abel Serrano Lozano

Profesor Titular del Curso Universitario



Dr. Julio Abel Serrano Lozano

Asesor de Tesis



Dr. Arturo Vázquez García

Vocal de Investigación

INDICE

	PAGINA
RESUMEN.....	1
ABSTRACT.....	2
ANTECEDENTES.....	3
OBJETIVO.....	9
MATERIAL Y METODOS.....	10
RESULTADOS.....	11
DISCUSION.....	15
BIBLIOGRAFIA.....	16

RESUMEN:

HALLAZGOS ULTRASONOGRAFICOS EN PACIENTES CON ANTECEDENTES DE TROMBOSIS VENOSA PROFUNDA EN MIEMBROS INFERIORES.

OBJETIVO: Determinar los hallazgos ultrasonográficos por doppler Duplex después de 6 semanas de presentado el cuadro de trombosis venosa profunda en miembros inferiores, en el servicio de Angiología en el Hospital Regional Lic. Adolfo López Mateos del I.S.S.S.T.E., en un período de seis meses.

MATERIAL Y METODOS: Se realizó un estudio observacional y de corte transversal en 30 pacientes, en un período comprendido entre el 1º de Enero y el 30 de Junio del 2005, con antecedentes de trombosis venosa profunda de miembros inferiores, que se les realizó Ultrasonido Doppler venoso.

RESULTADOS: Se evaluaron un total de 30 pacientes (64% mujeres y 36% hombres), con rangos de edad entre 36-60 años con Ultrasonido Doppler venoso y que presentaban un cuadro clínico mayor a 6 semanas de evolución, encontrando los siguientes resultados: El sector más afectado con 40% casos fue el poplíteo, 26% casos correspondieron al iliofemoral, a nivel femoropoplíteo se encontraron 20% casos y en el segmento femoral 13.3% casos; de los hallazgos ultrasonográficos encontramos alteraciones en el fasismo y aumentación en el 83%, reflujo en un 58%, presencia de trombo intramural 26.6%, engrosamiento de la pared en el 17%.

CONCLUSIONES: El estudio muestra la utilidad de el ultrasonido doppler Duplex en pacientes con antecedente de trombosis venosa profunda de miembros inferiores. La mayor afección estructural del vaso encontrada, fue el daño valvular con su consiguiente reflujo; lo que gradualmente es responsable de la mayor sintomatología de los pacientes.

ABSTRACT

ULTRASONOGRAPHIC FINDINGS IN PATIENTS WITH DEEP VEIN THROMBOSIS OF THE LOWER EXTREMITIES

OBJECTIVE: describe the doppler duplex findings after at least six weeks of the previous event of deep vein thrombosis of the lower extremities in the department of vascular surgery of the regional Hospital Adolfo López Mateos ISSSTE, in a six months period.

MATERIAL&METHODS: We conducted a transversal and observational study in 30 patients, between January 1 and June 30 2005, with an event of deep vein thrombosis of lower extremities and performed venous Doppler echogram.

RESULTS. We evaluate 30 patients (64% women and 34% men) age 35-60 years old, with venous Doppler echogram and they presented a bigger clinical square to 6 weeks from the onset of the symptoms, finding the following results. The popliteal territory was the more affected in 40%, iliofemoral 26%, femoropopliteal 20% and the femoral segment 13.3%. Inside the ultrasonographic findings: fascism alterations and increase in 83%, reflux in 58%, intramural thrombosis 26.6%, and wall enhancement 17%.

CONCLUSIONS: This study shows the utility of the Doppler duplex echography in patients with antecedent of deep vein thrombosis of the lower extremities. The mayor structural affection

Of the vessel was the valvular damage with of ulterior reflux, that is the most important causes of the patients simptomatology

ANTECEDENTES:

Las venas de las extremidades inferiores, constituyen un sistema vascular de paredes relativamente delgadas, de baja presión y de gran volumen, que deben sus características hemodinámicas a la eficacia funcional de estructuras parietales de sus válvulas y tejidos circundantes, cuya función en conjunto impide el reflujo sanguíneo, el endotelio venoso tiene un gran poder fibrinolítico iniciando la lisis del material trombotico dejando o no obliteración venosa. La inflamación conduce a la desaparición de fibras musculares lisas, sustituyéndolas por tejido fibroso. El tono vascular es mucho menor en el sistema venoso y está controlado por receptores alfa-adrenérgicos, que producen un efecto vasoconstrictor localizado en las vénulas postcapilares.(1,3,9)

El síndrome postrotótico, es el resultado de la incompetencia valvular e hipertensión venosa, acompañada o no de un proceso inflamatorio, con obstrucción parcial o total del flujo de salida venoso del sistema profundo y superficial, además de presentar alteración en la microcirculación de la función linfática de las extremidades inferiores, secundaria a una trombotis venosa.(2, 3,5)

La Trombotis venosa profunda (TVP) ha sido subestimada durante mucho tiempo en nuestro país, sin embargo es muy frecuente y grave. Los estudios Europeos y Norteamericanos muestran prevalencia anual aproximada de 160 casos por cada 100,000 individuos. Los estudios epidemiológicos institucionales, se calcula una incidencia aproximada de 160,000 casos anuales de TVP, 20,000 casos son sintomáticos fatales y 50,000 embolias cerebrales al año.(14)

Los mecanismos tromboembólicos son secundarios a daño tisular, sobre todo el que se produce cuando existen fractura, exposición de tejidos lesionados y necróticos, quemados o politraumatizados, que liberan trombotastina tisular, (2,3,6,11)

La trombotis venosa profunda aún siendo tratada oportuna y eficazmente, conlleva invariablemente a una insuficiencia funcional, que con el tiempo provoca lesiones irreversibles al engrosar la pared venosa, destruir las válvulas y producir inflamación crónica reactiva del tejido perivenoso. (9,17)

Existen tres mecanismos en el síndrome postrotótico que pueden ocasionar en el paciente complicaciones severas, uno es el conflicto mecánico, otro el vasomotor y por último el químico. (13, 15)

En cuanto al Ultrasonido, el sistema venoso periférico puede presentar varias condiciones patológicas, entre las cuales se destaca la trombotis venosa profunda, tromboembolia pulmonar y síndrome postrotótico.

Existen varias pruebas para la valoración del sistema venoso de extremidades inferiores y superiores, éstas incluyen la flebotografía, la pletismografía de impedancia, técnicas de medicina nuclear con radionúclidos, resonancia magnética, tomografía computada y el ultrasonido venoso, incluyendo la imagen con doppler color y análisis del espectro doppler.(5,7)

Aún cuando la flebotografía ha sido considerada como el método de preferencia, en la actualidad a disminuido, casi al punto de la desaparición, ya que requiere material de contraste, con el riesgo asociado de alteración renal, reacción a medio de contraste y trombotflebitis química, además no proporciona resultados totalmente confiables.(2,5,9)

El ultrasonido con compresión venosa y doppler es el método principal y más usado en la actualidad en pacientes con síntomas de trombosis venosa profunda (TVP).

La TVP de las extremidades inferiores es una enfermedad común. Se estiman unos 10 millones de casos diagnosticados de TVP y más de 300,000 casos de TEP en Estados Unidos; la incidencia anual combinada de TVP y TEP se estima entre 70 por 100,000 individuos. (2,14)

Con frecuencia, ésta enfermedad es subdiagnosticada, ya que muchas veces es asintomática o se presenta con síntomas y signos inespecíficos. Cuando el diagnóstico se sugiere clínicamente, se encuentran trombos en menos del 50% de los casos.

Es el resultado de un número de factores locales y sistémicos permanentes y transitorios. La tríada de Virchow consistente en estasis venosa, daño endotelial e hipercoagulabilidad continúa siendo válida hasta el día de hoy. La TVP representa un espectro continuo de eventos, comenzando con trombos pequeños no oclusivos, asintomáticos por detrás de las valvas de la vena, que crecen y pueden propagarse más centralmente para causar embolia pulmonar fatal. (1,18)

La mayor concentración de valvas está en las piernas, por lo que éstas constituyen el sitio más común de inicio del proceso patológico.

Los trombos agudos están compuestos por eritrocitos, leucocitos y plaquetas conformando una red de fibrina que se distiende hacia la pared venosa. Estos trombos son inestables y presentan mayor riesgo de embolización.

Al paso de las próximas 2 a 8 semanas, el trombo se adhiere más a la pared de la vena y puede ocurrir fragmentación y fibrinólisis del trombo con restauración de la luz venosa.

El proceso de resolución de la trombosis venosa profunda es variable. La mitad de los trombos se resuelve en forma completa, 40% tienen resolución parcial y 10% no tienen cambios. Este proceso ocurre en un lapso de varios meses.

Los pacientes con resolución incompleta desarrollan síntomas y signos de TVP crónica y algunos pueden desarrollar incompetencia de las válvulas con algún grado de síndrome postflebítico. (12,17)

Entre los pacientes con riesgo elevado de TVP se incluyen ancianos, pacientes postrados, pacientes postoperados, con trauma de columna o con alteraciones neurológicas importantes, politraumatizados y en embarazo. Los pacientes con cáncer también tienen grandes posibilidades de desarrollar TVP.

Los catéteres venosos centrales se instalan en las extremidades superiores para hiperalimentación, quimioterapia y tratamiento con antibiótico por vía venosa, trombosis de esfuerzo y compresión venosa extrínseca por linfadenopatía.

El sistema venoso de las extremidades inferiores se divide en superficial y profundo. En el sistema venoso profundo las venas generalmente se acompañan de arterias. En la pierna hay dos venas acompañando a una arteria incluyendo las venas tibiales posteriores, peroneas y tibiales anteriores, además de canales venosos o senos que drenan grupos musculares mayores de la porción posterior de la pierna e incluyen las venas de los gastrocnemios y del sóleo. (18)

Las venas de la pierna desemboca en la vena poplítea, situada medial y superficial a la arteria que a su vez se transforma en una vena femoral superficial en el borde superior de la fosa poplítea.

La vena femoral superficial corre a lo largo de la porción medial del muslo, posterior a la arteria, para unirse con la vena femoral profunda y formar la vena femoral común, la cual se sitúa medial a la arteria femoral común. (8,10,14,6)

La vena femoral superficial tiene segmentos de duplicación hasta en 18% a 46% de los sujetos, y 36% a 44% tienen duplicado de la vena poplítea. Esta variante debe tenerse en

cuenta al investigar la posibilidad de trombosis en una o en las dos ramas de un sistema bifido. Las venas profundas tienen válvulas a lo largo de su trayecto y son más numerosas en las venas por debajo de la rodilla.

El sistema venoso superficial incluye a la vena safena menor que se inicia en el pie y corre por detrás del maléolo lateral y por el lado posterolateral de la pierna; se une a la vena poplítea y la vena safena mayor que se extiende desde el pie pasando frente al maléolo medial. En forma medial corre por pierna y rodilla, y en forma posterior se lateraliza y se hace profunda para unirse a la vena femoral común. (5)

El examen del sistema venoso profundo de las extremidades inferiores se lleva a cabo con el paciente en posición supina, de preferencia o en posición de Trendelenburg 20 a 30 grados para aumentar la visualización de las venas. La pierna se rota hacia el exterior y se flexiona ligeramente la rodilla. Se utilizan los transductores de 5 a 10MHz, y ocasionalmente en pacientes muy obesos se recurre a transductores de menor frecuencia (3.0 MHz). (7)

El examen tiene tres componentes: imagen, compresión y doppler. El trombo puede ser visible como una imagen hipoeoica intraluminal habitualmente fija a la pared, que ocupa la luz de la vena en forma parcial o completa. Los trombos más crónicos tienden a ser ecogénicos, y vale la pena recalcar que algunos pueden no ser visibles por su baja ecogenicidad. El uso de transductores de alta frecuencia permite identificar trombos a lo largo de los catéteres intravenosos centrales con obliteración parcial de la luz venosa. La técnica de compresión venosa es el método central en la investigación de TVP.

Se realiza con transductores lineales o convexos y la facilidad de su ejecución se basa en el hecho de que las venas tienen paredes delgadas y la luz se mantiene abierta por la presión de la sangre, de tal forma que en ausencia de trombo una ligera presión sobre la vena oblitera totalmente la luz. La presencia de trombosis impide colapsar la vena aun cuando esta presión sea suficiente para ocluir la arteria adyacente. La compresión se lleva a cabo en el plano transversal, ya que en el plano longitudinal la vena puede desplazarse a los lados del transductor, hacerse invisible y dar la falsa impresión de que se ha colapsado.

El estudio se inicia desde la región inguinal y el transductor se desplaza distalmente a lo largo del sistema venoso comprimiendo las venas a intervalos de 1cm hasta la vena poplítea distal, en su división en las venas de la pantorrilla o su trifurcación. La compresión de la vena poplítea se lleva a cabo con el paciente en posición prona o en decúbito lateral. Las venas de la pantorrilla son más difíciles de visualizar.

El examen con ultrasonido Doppler, se lleva a cabo con Doppler color o de potencia y con Doppler pulsado con análisis espectral. Al utilizar éste método es preciso codificar y asignar el color de acuerdo con la posición del transductor y según la dirección del flujo relativo al mismo, así como optimizar los parámetros del examen, entre los que se incluyen: potencia de salida, umbral de color, ángulo Doppler y frecuencia repetitiva del pulso o escala de color, sobre todo para incrementar la sensibilidad para flujos lentos en piernas y pantorrillas. EL uso de filtros adecuados también es indispensable para evitar eliminar la señal en flujos lentos. EL uso del ultrasonido Doppler Dúplex con análisis espectral, permite valorar el flujo venoso de acuerdo con los patrones normales de flujo en los diferentes territorios venosos.(9,13)

El flujo sanguíneo normal en las venas exhibe características únicas que pueden ser fácilmente identificadas con Ultrasonido Doppler e incluyen: flujo espontáneo y fásico, unidireccional (hacia el corazón), que cesa con la maniobra de Valsalva y aumenta con la compresión distal.

Flujo espontáneo: el flujo se puede detectar en venas grandes y medianas en reposo, aún cuando las extremidades están en ortostatismo. El flujo espontáneo está ausente o es difícilmente visible en venas pequeñas, tales como la vena tibial posterior, en el tobillo o en las venas del pie.

Flujo fásico: el flujo fásico normal significa que la onda de velocidad de flujo es ondulante y cambia con las variantes de presión, debido a la respiración. Normalmente durante la inspiración, el flujo venoso de las extremidades inferiores disminuye al aumentar la presión intraabdominal, reduce el retorno venoso hacia la vena cava inferior y aumenta con la espiración.

Este patrón fásico respiratorio se observa también con Doppler color, con aumento en la presencia y saturación del color en espiración y disminución del mismo en inspiración.

El patrón del flujo venoso pulsátil es anormal en las extremidades y cuando se observa habitualmente indica aumento en las presiones de las cámaras cardíacas derechas en pacientes con insuficiencia cardíaca congestiva o con insuficiencia tricuspídea.

En las extremidades superiores, el flujo fásico respiratorio resulta de la disminución de la presión intratorácica que ocurre durante la inspiración, al contrario que en las extremidades inferiores. Además se observa pulsatilidad cardíaca resultante de la transmisión retrógrada de los cambios de presión en la aurícula derecha durante el ciclo cardíaco. Las ondas espectrales en vasos más centrales son bifásicos y se vuelven menos fásicos y pulsátiles cuando se encuentran más lejos del opérculo torácico.

El flujo continuo o monofásico es también anormal y puede ser causado por oclusión proximal o compresión extrínseca de la vena iliaca por linfadenopatía, hematoma, tumor pélvico o embarazo.

Respuesta a la maniobra de Valsalva: la inspiración profunda con aumento importante de la presión intraabdominal, resulta en el cese abrupto de flujo en venas de gran tamaño y en venas medianas de las extremidades.

Esta respuesta confirma la permeabilidad del sistema venoso desde el sitio del examen Doppler, hasta la aurícula derecha. Debe notarse, sin embargo, que esto ocurre solamente con obstrucción venosa sustancial y puede observarse respuesta normal con trombosis no oclusiva. Durante la respuesta normal a la maniobra de Valsalva también se puede observar distensión de las venas de las extremidades que puede ser variable y en ocasiones significativa.

Aumento del flujo: la compresión manual de la extremidad distal al sitio del examen Doppler o movimiento voluntario del pie, aumenta el flujo venoso. La respuesta normal es un incremento de la velocidad del flujo venoso. La respuesta normal es un incremento de la velocidad de flujo y de la intensidad de la señal. La ausencia de esta respuesta indica oclusión venosa en el sitio o distal al sitio del Doppler.

Flujo unidireccional: el flujo venoso normal va solamente hacia el corazón, ya que existen numerosas válvulas que previenen el flujo en dirección opuesta. Las válvulas normales son competentes, mientras que las válvulas dañadas son incompetentes y producen flujo retrógrado, que se presenta como insuficiencia venosa crónica y síndrome postflebitico.

Los signos de trombosis venosa profunda incluyen ausencia o disminución de la compresibilidad venosa, visualización del trombo intraluminal, aumento del diámetro de la vena, ausencia de flujo en color y con Doppler pulsado espectral, la pérdida de flujo es

espontáneo y con variación respiratoria; disminución o ausencia de aumento de flujo en los vasos colaterales.

La vena normal es fácilmente comprimible con presión ligera o moderada del transductor; de manera que, cuando la luz está totalmente ocluida por el trombo es no comprimible. Debe resaltarse que los trombos frescos tienen una consistencia más suave y gelatinosa, de ahí que una compresión más firme puede hasta cierto punto comprimir este trombo dando la impresión de falta de permeabilidad en la vena.

La compresión puede ser difícil de llevar a cabo en algunos segmentos, tales como la vena femoral superficial distal en su trayecto por el canal de los aductores (canal de Hunter), y esto se observa particularmente en pacientes obesos o con músculos desarrollados. En estos casos, es apropiado desplazar la vena con la mano por detrás del fémur, comprimiendo la vena contra el transductor por detrás; de éste modo se provee una compresión más adecuada.

La falta de compresibilidad venosa es el criterio más importante y aceptado universalmente con gran certeza diagnóstica para diagnosticar TVP. Análisis de múltiples series, muestran sensibilidad en el rango de 88% a 100% y especificidad en rango de 92% a 100%.

Aún cuando la compresión es un método seguro y de gran certeza diagnóstica, tiene la capacidad potencial de romper un coágulo y causar embolia pulmonar durante la compresión. Sin embargo, se sabe que al menos 50% de los pacientes con TVP por arriba de la rodilla, tienen sospecha clínica de embolia pulmonar, por lo que parece poco razonable culpar a la técnica de ésta situación.

No obstante, se recomienda evitar la compresión venosa y la manipulación excesiva de la vena más allá de lo requerido para el diagnóstico.

La luz venosa es habitualmente anecoica, aunque en ocasiones en ausencia de TVP se pueden ver ecos internos por artefacto del flujo sanguíneo lento dentro de la luz venosa. El trombo agudo puede ser totalmente anecoico y no distinguirse de la vena normal, requiriendo compresión o Doppler color para visualizarlo.

El trombo puede ser hipocóico y ser visible con ultrasonido de alta resolución; progresivamente puede hacerse más ecogénico conforme madura con el tiempo. El trombo más antiguo, además de ser más ecogénico, se adhiere a la pared de la vena, se contrae y se hace más organizado y fibroso resultando en una vena de menor tamaño y de difícil visualización, la cual es uno de los criterios de trombosis venosa crónica.

El uso del ultrasonido de alta resolución permite también identificar trombos adheridos a la superficie de catéteres centrales crónicos.

Los trombos de reciente aparición tienden a expandir la vena, observándose la diferencia con la arteria adyacente. Esto se hace más aparente en la porción superior o cefálica del trombo, donde la luz permeable por encima de éste, puede estar pobremente llena de sangre debido a la obstrucción distal de la vena.

Al utilizar Doppler color o de potencia, la luz de la vena normal y permeable debe estar llena de color, particularmente al ejercer la maniobra de aumento. La trombosis completa demuestra ausencia total del flujo en color. En trombosis incompleta se puede observar flujo en color en forma parcial, irregular y delimitado al trombo, ocluyendo parcialmente la luz de la vena.(4,7)

Se debe resaltar que el flujo en color puede oscurecer pequeños trombos murales no oclusivos, por lo que el examen debe correlacionarse con los hallazgos de la compresión. Varios estudios han reportado certeza comparable del Doppler color a la compresión en el diagnóstico de TVP. Una serie reportó sensibilidad de 95% y especificidad del 99% para el Doppler color. La sensibilidad para la trombosis aislada de las venas de las piernas en

menor, entre 60 y 80%, y al igual que con la compresión hay un porcentaje pequeño de pacientes (6%) en el cual el estudio tiene resultados indeterminado

En la trombosis oclusiva, no se detecta flujo a nivel de la trombosis como tal, los segmentos venosos permeables distales al trombo pueden mostrar flujo anterógrado lento y atenuado pero sin variación respiratoria.(3,6)

La valoración de éste hallazgo es importante, ya que puede indicar una oclusión más proximal, por ejemplo en obstrucción de la vena ilíaca; en estos casos, el sistema venoso femoro-popliteo puede ser comprimible en su totalidad y con presencia de flujo y el Doppler pulsado con análisis espectral, puede ser la única indicación de trombosis proximal en éste segmento. En casos de espectro anormal, es conveniente obtener trazos en el miembro contralateral, lo que puede proporcionar una mejor evidencia de la anomalía de flujo.

La dirección de flujos lentos, puede mejorarse por la compresión distal al punto de investigación. El aumento de flujo se detecta claramente con Doppler color y se registra en forma más certera con Doppler espectral por el rápido aumento de flujo y de la onda espectral al comprimir los músculos gastrocnemios, y por la rápida caída de la onda al terminar la compresión y el aumento.

Si existe un segmento trombosado de la vena, hay resistencia al flujo con atenuación o ausencia de la maniobra de aumento. El trombo puede estar por arriba o debajo del sitio de examen, y al demostrar la anomalía del aumento de flujo debe hacerse una búsqueda cuidadosa del trombo que está ocasionando ésta anomalía.

Al ocluirse el sistema venoso, el flujo se puede derivar hacia el desarrollo de vasos colaterales fácilmente visibles con Doppler color. Estos canales venosos, habitualmente intramusculares, no son visibles en el estado agudo de la trombosis, sino que se desarrollan en el curso de varias semanas y son indicativos de trombosis profunda de cierto tiempo de evolución.

Los criterios diagnósticos y la certeza del ultrasonido para el diagnóstico de trombosis venosa profunda de extremidades inferiores y superiores, son similares.

Los hallazgos sonográficos de TVP crónica, incluyen venas de pequeño calibre, con engrosamiento circunferencial de la pared y flujo central o excéntrico.

Después de un evento de TVP aguda, más del 40% de las venas tienen anomalías visibles por ultrasonido. Aún cuando las venas se recanalizan en cierta extensión, puede existir trombo residual organizado a lo largo de la pared de la vena, que resulta en fibrosis del trombo y de la íntima de la vena, manifestándose en engrosamiento visible de la pared. Éstas venas generalmente son de menor tamaño que la vena normal y parcialmente comprimibles.

Los hallazgos que auxilian el diagnóstico diferencial entre TVP aguda y crónica, incluyen el hecho de que la trombosis crónica no expande la luz venosa y el trombo en más ecogénico que el agudo.

Además con Doppler color se pueden observar vasos colaterales. Se puede ver el flujo en la porción central de la luz venosa y es posible apreciar en mejor forma los cambios crónicos de engrosamiento de la pared. Sin embargo, en muchos casos es difícil diferenciar entre trombosis venosa aguda recurrente o superimpuesta a trombosis venosa crónica.

OBJETIVOS:

Determinar los hallazgos que se encuentran por Ultrasonido Doppler, en pacientes con antecedentes de Trombosis Venosa Profunda en miembros inferiores, después de por lo menos seis semanas de haber iniciado el cuadro clínico y que fueron captados en el servicio de Angiología y Cirugía Vascular, en el Hospital Regional "Lic Adolfo López Mateos", en un periodo de seis meses.

Conocer, cuales son los niveles que con más frecuencia se presentan en los cuadros de Trombosis Venosa Profunda, en el servicio de Angiología y Cirugía Vascular del Hospital Regional "Lic Adolfo López Mateos" del I.S.S.S.T.E.

MATERIAL Y METODOS:

El presente estudio es observacional y de corte transversal; efectuado en el Hospital Regional "Lic Adolfo López Mateos" del ISSSTE en un periodo de tiempo entre el 1° de Enero al 30 de Junio del 2005, con un total de 30 pacientes con diagnóstico de Trombosis Venosa Profunda (TVP) de miembros inferiores, establecido por los médicos adscritos y residentes del servicio de Angiología y Cirugía Vascular de éste hospital. Se incluyeron a pacientes de ambos sexos, con edades entre los 35 y 60 años de edad, con diagnóstico de TVP de miembros inferiores con o sin enfermedades crónico degenerativas asociadas, se excluyo a los pacientes con expediente clínico incompleto o que no hubiera sido proporcionado por el archivo clínico, que no aceptaran la realización de estudio Doppler o que fallecieran durante la realización del mismo.

A todos se les aplico una evaluación clínica de rutina, que incluía historia clínica completa, exploración física minuciosa. Los pacientes con manifestaciones clínicas y algunos con reporte de ultrasonido Doppler previo que corroboraba el diagnóstico de TVP, se les realizó Doppler venoso y los resultados fueron vaciados a hojas de recolección de datos elaboradas para éste estudio. Los resultados fueron almacenados y analizados con programa de computo.

Los pacientes fueron sometidos a rastreo venoso de la extremidad afectada con ultrasonido Doppler Duplex color (USDDC) que fue realizado con un equipo Medison-600 y transductor multifrecuencia; la duración aproximada de cada estudio fue de 45 minutos.

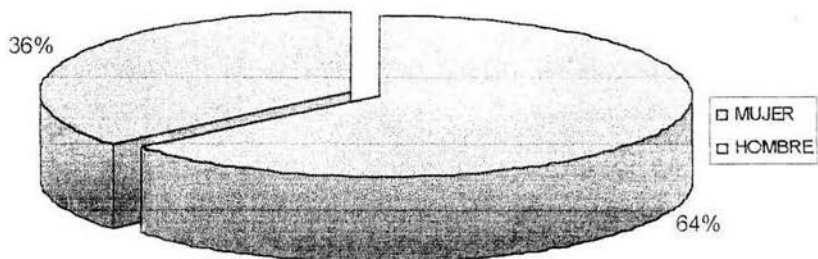
**ESTA TESIS NO SALE
DE LA BIBLIOTECA**

RESULTADOS:

Se evaluaron a 30 pacientes, en el periodo comprendido del 1º de Enero al 30 de Junio del 2005, de estos 19 del sexo femenino (63%) y 11 del sexo masculino (36.6%), se representa en la (Gráfica 1). Con una edad entre los 35 y 60 años, encontrando la mayoría de los casos de trombosis venosa profunda en las edades de 53 a 60 años con 17 casos, seguido de la columna de los 35 a 43 años con 8 casos y con menor incidencia las edades entre 44 a 52 años con 5 casos (Gráfica 2).

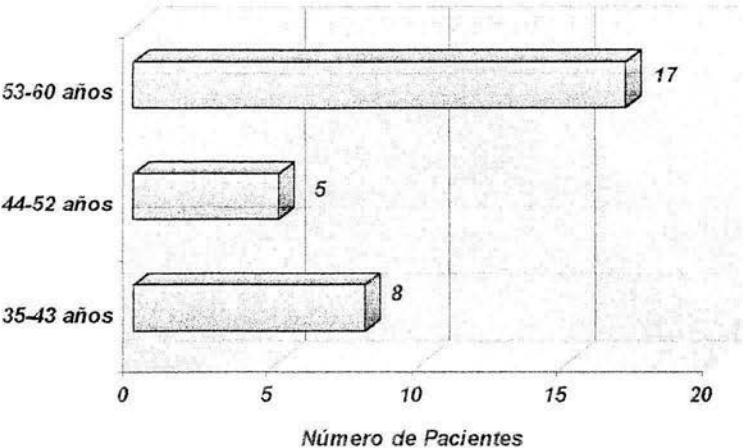
Gráfica No. 1

Distribución por sexo



Gráfica No. 2

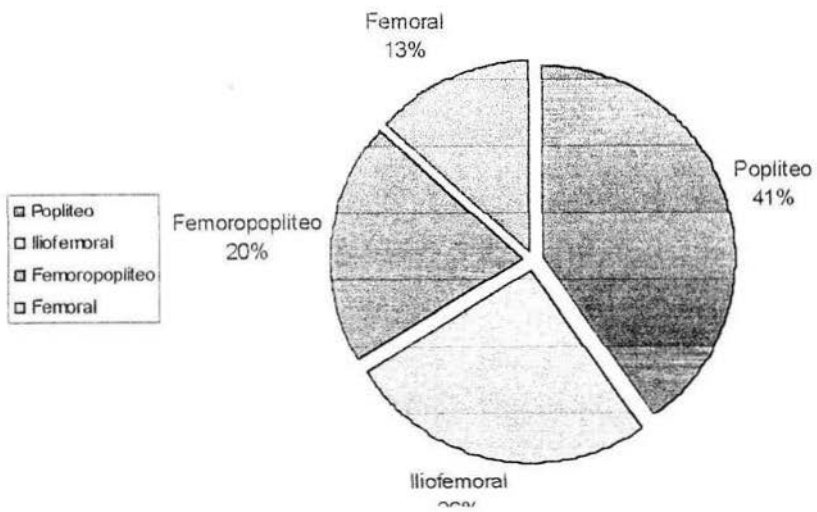
Distribución por edad



Se encontró clínicamente afección principalmente de el miembro pélvico izquierdo, cambios en la perimetría y dolor principalmente, al realizar el estudio ultrasonográfico se encontró que el sector más afectado, correspondió a la región poplíteo con un 41% del total (10 casos), posteriormente el sector afectado fue el iliofemoral con 26% (8 casos), el segmento femoro-poplíteo un 20% (6 casos) y la región menos afectada fue la femoral con un 13.3% (4 casos), relación que se asemeja con la literatura. (Gráfica 3).

Gráfica No. 3

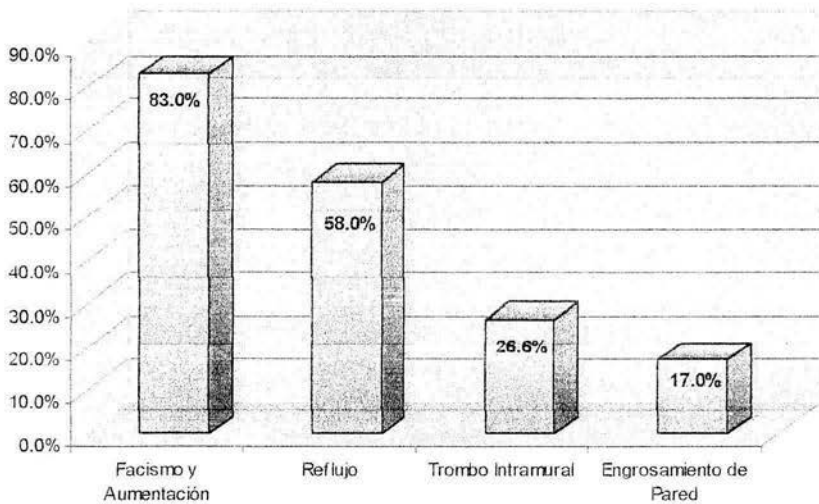
Afección por segmento



Los valores de el estudio Doppler, muestran la presencia de fasismo y aumentación en 25 pacientes (83%), el reflujo por arriba de la rodilla se encontró en 19 pacientes (58%), la presencia de trombos intramurales se presentaron en 9 pacientes (26.6%) y solamente se encontraron 6 casos (17%) con engrosamiento de la pared (Gráfica 4). La no compresión de la vena, ya sea parcial o total combinada con la evaluación del flujo venoso, constituyen un criterio ultrasonográfico que presenta importante sensibilidad y especificidad (0.98; 0.95 respectivamente). El ultrasonido doppler, resulta un método diagnóstico no invasivo que presenta una alta exactitud para detectar trombosis venosa profunda en los sectores proximales de las extremidades inferiores.

Gráfica No. 4

Hallazgos ultrasonográficos



DISCUSIÓN:

La trombosis venosa profunda de miembros inferiores, requiere un diagnóstico objetivo, exacto y precoz para imponer el tratamiento que evite o disminuya sus secuelas y prevenga el tromboembolismo pulmonar.

Uno de los elementos más importante que se debe tener en cuenta, cuando se utiliza una prueba diagnóstica es su exactitud y eficacia, la cual está determinada, entre otros, por la sensibilidad y especificidad de la prueba, y que en éste caso se considera que tiene una sensibilidad y especificidad del 96% Una más de las ventajas del ultrasonido doppler, es que no es invasivo, aunque al ser operador dependiente podemos encontrar controversia en cuanto a criterios de quien realice el estudio.

Se debe comprender claramente que los excelentes resultados publicados de la ecografía venosa se refieren principalmente a pacientes sintomáticos. De forma ulterior, se ha observado que es menos exacta en pacientes asintomáticos. Esto parece relacionarse en gran medida con el sesgo de selección, con excelentes resultados (90% o más de sensibilidad y especificidad). Hay tres razones por las que los resultados ecográficos son pobres en pacientes asintomáticos. Primera, los trombos pequeños, localizados y no oclusivos tienen una prevalencia mayor en los pacientes sintomáticos, quienes tienen grandes segmentos trombosados . Segundo, en algunos pacientes asintomáticos la prevalencia de trombosis aislada de las venas de la pantorrilla es sustancialmente mayor que en pacientes sintomáticos. Como la tasa de éxitos del examen de la pantorrilla es bajo, la sensibilidad para trombos aislados en las venas de la pantorrilla disminuye de forma acorde. Finalmente en pacientes asintomáticos, la claridad de las venas puede ser pobre, como en pacientes ortopédicos postoperados que tienen un considerable edema en la pierna.

El lado optimista del USGDDC en pacientes asintomáticos es el alto nivel de especificidad.

Nuestro estudio muestra la utilidad del ultrasonido doppler duplex en paciente con antecedentes de trombosis venosa profunda de miembros inferiores, y que los resultados obtenidos, son similares a los reportados en la literatura, con esto esperamos proporcionar mejor atención a los pacientes en forma oportuna, evitando así el mayor número de complicaciones y secuelas, que llegan a ser incapacitantes en algunos casos y más si tomamos en cuenta la edad, que predomina en nuestro estudio y que corresponde a pacientes entre 53 y 60 años.

BIBLIOGRAFIA:

- 1.-F. Martorell, Enfermedades Vasculares, 3ª edición. Mallorca, España. Editorial Salvat, 1972. Pp. 288-342.
- 2.-Declaración de consenso, Consejo Mexicano sobre enfermedad tromboembólica venosa. Puerto Vallarta, Jalisco, México. Cirugía y Cirujanos. Julio 2000; Vol 68, Sup 6 Pp. 5-29.
- 3.-Ernst CB, Stanley Jc, Current therapy in vascular surgery, Fourth edition . USA. Mosby, 2001 Pp. 245-302.
- 4.-Ramelet AA, Monti M, Phlebology The Guide, 4a edición Masson Paris. Edit Elsevier, 1999 Pp. 187-193.
- 5.-Rutherford RB. Vascular Surgery. Fifth edition. USA, Saunders Company , 2000 Pp. 475-498.
- 6.-Geroulakos GE, Hero Van Urk. Vascular Surgery. 2nd edition Springer-Verlag. London 2003. Pp327-334, 353-358.
- 7.-Zwiebel WJ, Ultrasonografía Vascular, Cuarta edición. Edit Marván. España. 2002. Pp 329-367.
- 8.-A.N. Nicolaidis, MS, FRCS, FRCSE. Investigation of Chronic Venous Insufficiency (A Consensus Statement). Circulation.2000; 102:26
- 9.-Jason A. Tracy, MD, Jonathan A. Edlow, MD. Ultrasound Diagnosis of Deep Venous Thrombosis. Emerg. Med Clin N Am. 2004. Pp 775-796.
- 10.-Constants, MD, Boutinet, MD, Salmi, MD, Comparison of Four Clinical Prediction Scores for the Diagnosis of Lower Limb Deep Venous Thrombosis in Outpatients. The Am Journal of Medicine, Oct 2003, Vol. 115. Pp. 436-440.
- 11.-Kahn, MD, Azoulay, MD Hirsch, MD. Acute Effects of Exercise in Patients With Previous Deep Venous Thrombosis, Impact of the Postthrombotic Syndrome. Chest Vol. 123 Num 2. February 2003.
- 12.-Santiago AP, Álvarez S. La Ultrasonografía Doppler-color en el Diagnóstico de la Trombosis Venosa Profunda: Extremidades Inferiores. Revista Angiología, Cuba. Vol.5. Nov 2003
- 13.- Myers KA, Ziegebein RW, Zeng GH, Matthews PG. Duplex ultrasonography scanning for chronic venous disease: patterns of reflux. J Vasc Surg 1995;21:605-12.

14.- Shkelzen Hoxhaj MD, J. Stephen Huff MD, Thomas W. Lukens MD. Critical issues in the evaluation and management of adult patients presenting with suspected lower-extremity deep venous thrombosis. J Annals of Emergency Medicine 2003; 42:117-126.

15.- James D. Fraser, MD, David R. Anderson, MD. Venous protocols, techniques, and interpretations of the upper and lower extremities. Radiologic Clinics of North America. 2004; 42:279-296.

16.- Gregory Volturo, MD, Richard Repeta Jr, MD. Non-lower extremity deep vein thrombosis. Emergency Medicine Clinics of North America. 2001;19:14-31.

17.- Trombosis venosa profunda y embolia pulmonary. 1ª edición. México, McGraw-Hill interamericana. 2002; 70-180.

18.- Jesús Sánchez B. Aportaciones del ecodoppler color en la valoración anatómica de los cayados safenos y en la elección de la estrategia terapéutica. Rev. Mex. Angiología 2003; 2:24-28.

19.- Tratado de Flebología y Linfología. 2ª edición, San Isidro, Argentina. Fundación flebológica argentina, 1997, 261-270.