



UNIVERSIDAD NACIONAL AUTÓNOMA  
DE MÉXICO  
FACULTAD DE ODONTOLOGÍA

---

---

ALTERACIONES POR INFILTRACIÓN ACCIDENTAL DEL NaOCI AL  
IRRIGAR EN ENDODONCIA Y SU TRATAMIENTO INMEDIATO

T E S I N A

Que para obtener el Título de:

CIRUJANO DENTISTA

*Presenta:*

**JOSÉ IVÁN MARTÍNEZ RIVERA**

DIRECTOR: C.D. LAURA MARGARITA MÉNDEZ GUTIÉRREZ

ASESORAS: C.D. GABRIELA FELICITAS FUENTES MORA

C.D. REBECA ACITORES ROMERO

MÉXICO, D.F.

2005

*Laura Margarita Méndez Gutiérrez*

m. 342858

***A MIS PADRES. (Papis) por su apoyo, enseñanzas y experiencia que me han brindado. Gracias por enseñarme a valorar todo lo que tengo y todo lo que soy; simplemente gracias por ser como son con nosotros.***

***Cuando me dicen que soy igual a ustedes me siento muy orgulloso e infinitamente feliz. de ahora en adelante quiero que sepan que voy a estar con ustedes y siempre estarán en mi corazón.***

***A MIS HERMANOS. Gracias por su apoyo y por estar conmigo siempre cuando los necesite, por lo que hemos vivido juntos tanto aventuras como desventuras, por la experiencias que tenemos y tendremos. Quiero decirles que siempre voy a estar ahí para apoyarlos en lo que necesiten para sentir la grandeza de lograr todos nuestros objetivos juntos.***

***Sería difícil mencionar a todas las personas que han apoyado y han hecho de mi vida lo que soy ahora; a mis maestros enseñaron y apoyaron a lograr mis metas. Son lo máximo y por todo eso mil gracias.***

***A todos mis compañeros que disfrutaron junto a mí todas las experiencias académicas y personales; por toda la diversión que tuvimos y por enseñarme a ser mejor persona. Igualmente sería difícil mencionarlos, puesto que son tantos pero todos saben ya forman parte de esta historia y los tengo y tendré muy presentes en mi vida.***

***A esa persona por todo su apoyo durante la carrera.***

***A la C.D. Alejandra Rodríguez por su ayuda en la preparación de este trabajo, gracias.***

***A todos ustedes por ser parte de mi vida GRACIAS, MIL GRACIAS.***

## ÍNDICE

<b>INTRODUCCIÓN</b> . . . . .	<b>6</b>
<b>JUSTIFICACIÓN</b> . . . . .	<b>8</b>
<b>OBJETIVOS</b> . . . . .	<b>8</b>
<b>ANTECEDENTES</b> . . . . .	<b>9</b>
<b>CAPÍTULO 1</b>	
<b>ÁPICE RADICULAR.</b> . . . . .	<b>11</b>
1.1 Anatomía apical . . . . .	11
1.2 Variaciones anatómicas . . . . .	12
1.3 Asimetría del foramen apical . . . . .	15
1.4 Forámenes accesorios . . . . .	17
1.5 Variaciones fisiológicas del ápice con la edad . . . . .	19
<b>CAPÍTULO 2</b>	
<b>ETIOLOGÍA DE LAS ENFERMEDADES PERIAPICALES</b> . . . . .	<b>23</b>
2.1. Factores etiológicos . . . . .	23
2.2. Microbiología de las enfermedades pulpares. . . . .	25
2.3. Microbiología de los conductos radiculares . . . . .	29
2.4. Microbiología de los conductos radiculares en necrosis pulpares . . . . .	30
<b>CAPÍTULO 3</b>	
<b>ENFERMEDADES PERIAPICALES</b> . . . . .	<b>34</b>
3.1 Periodontitis apical aguda . . . . .	34
3.2 Absceso periapical agudo . . . . .	34
3.3 Periodontitis apical crónica . . . . .	35

3.4	Periodontitis apical crónica supurada . . . . .	35
3.5	Granulomas . . . . .	35
3.6	Quiste periapical . . . . .	36
3.7	Absceso fénix. . . . .	36

#### CAPÍTULO 4

#### **GENERALIDADES DE LA IRRIGACIÓN DE CONDUCTOS**

<b>EN ENDODONCIA . . . . .</b>	<b>39</b>
--------------------------------	-----------

4.1	Importancia de la irrigación en la terapia endodóctica . . . . .	39
4.2	Objetivos de la irrigación del sistema de conductos . . . . .	40
4.3	Propiedades que debe tener una solución irrigadora ideal . . . . .	40
4.4	Protocolo de irrigación . . . . .	41

#### CAPÍTULO 5

<b>HIPOCLORITO DE SODIO . . . . .</b>	<b>44</b>
---------------------------------------	-----------

5.1	Generalidades . . . . .	44
5.2	Ventajas . . . . .	45
5.3	Desventajas . . . . .	46
5.4	Mecanismo de acción . . . . .	47
5.5	Factores que afectan las propiedades del Hipoclorito de Sodio . . . . .	49
	a) Efectos de la temperatura . . . . .	50
	b) Dilución . . . . .	51
	c) Grado de pureza . . . . .	52
	d) Aire, luz, tiempo y tipo de almacenamiento . . . . .	52
5.6	Hipoclorito de sodio y su uso con otras sustancias . . . . .	53
	a) Hipoclorito de sodio, Gluconato de Clorhexidina. . . . .	53
	b) Uso alternado de NaOCl con Peróxido de Hidrógeno . . . . .	54
	c) Uso de EDTA con NaOCl . . . . .	54
	d) Combinación de NaOCl con RC-PREP . . . . .	55

e) Combinación de NaOCl con EDTAC . . . . .	56
f) NaOCl con sistema ultrasonico. . . . .	57
g) MTAD e Hipoclorito de Sodio . . . . .	58

**CAPÍTULO 6**

**COMPLICACIONES POR INFILTRACIÓN ACCIDENTAL**

**CON HIPOCLORITO DE SODIO . . . . . 60**

6.1 Enfisema de tejidos. . . . .	61
6.2 Edema de los tejidos . . . . .	64
6.3 Hematoma . . . . .	64
6.4 Osteomielitis . . . . .	65
6.5 Necrosis . . . . .	68
6.6 Pérdida de la función . . . . .	68
6.7 Prevención del accidente . . . . .	71
6.8 Protocolo paliativo para la infiltración accidental de NaOCl en los tejidos periapicales . . . . .	72

**CONCLUSIONES . . . . . 74**

**BIBLIOGRAFÍA . . . . . 76**

## INTRODUCCIÓN

El uso de irrigantes para el conducto radicular es indispensable ya que éstos permiten acarrear los residuos de dentina, bacterias y sus productos, eliminados por la acción de la instrumentación debido a que la finalidad de la terapia endodóncica es el reestablecimiento de la estructura del diente. Pero este irrigante debe de cumplir con ciertos requisitos que permitan no solo el barrido mecánico de residuos sino que además ofrezcan una acción antiséptica para eliminar las colonias de bacterias que en su caso, proliferan en el sistema de conductos radiculares y forman una infección de los tejidos periapicales.

Por mucho tiempo se han utilizado aldehídos y derivados fenólicos que poco diferencian las células bacterianas de las células hícticas del ser humano, mas comúnmente se han utilizado las soluciones de hipoclorito de sodio particularmente al 5.25% pero que de igual manera ocasionan irritación a los tejidos que rodean el ápice ocasionando una irritación híctica local, en consecuencia, existe inflamación inducida químicamente resultando una exudación en el conducto radicular; esto puede diagnosticarse de manera errónea como una periodontitis apical de origen infeccioso y con el fin de eliminar estas supuestas infecciones pueden utilizarse medicamentos o soluciones mas concentradas de irrigantes lo cual pudiera desencadenar una necrosis híctica a nivel periapical.

El hipoclorito de sodio tiene que ser utilizado con una precaución extrema ya que si la aguja queda con excesiva presión dentro del conducto y el mismo es infiltrado más allá del ápice puede desarrollarse una necrosis del tejido periapical, del hueso alveolar e incluso de la mucosa oral desencadenando un cuadro de dolor agudo para el paciente, donde deberá de recibir una terapia a base de desinflamatorios como los corticosteroides y analgésicos evitando usar Ácido Acetilsalicílico debido a sus acción de antiagregante

plaquetario durante varios días; y un antibiótico como Tetraciclina por su acción de amplio espectro, para evitar la instalación de un proceso infeccioso secundario en los tejidos dañados; además este puede ocasionar irritaciones severas en la encía y en la mucosa puesto que el dique de hule no es un material impermeable a la concentración de ciertos materiales cáusticos, de aquí la importancia de emplear un eyector de base simultánea durante el tratamiento endodóntico para evitar el contacto del irrigante; además de las reacciones neurotóxicas de los aldehídos así como del cloroformo y el eugenol que ocasionan parestesias en los pacientes y, en la mayoría de las veces de manera irreversible.

Es por todo lo anterior que el uso de irrigantes con propiedades antisépticas deben ser manejados con extrema precaución para evitar daños en los tejidos de nuestros pacientes que pudieran ser de manera irreversibles.

## **JUSTIFICACIÓN**

Es importante que el Cirujano Dentista conozca las propiedades físicas de los materiales y soluciones irrigadoras de uso endodóncico, para la eliminación de bacterias y productos bacterianos de desecho, tejido necrótico, tejido vital y hemorragia.

Conocer la forma de irrigación adecuada para evitar la salida y la infiltración hacia los tejidos perirradiculares de la solución y así poder evitar alteraciones a los tejidos circundantes.

Debe reconocer los signos y síntomas asociadas a la infiltración accidental de este producto y las consecuencias patológicas que pueden ocasionarse en los tejidos perirradiculares del paciente. Deberá conocer la prevención y atención para este tipo de accidente y tomar las debidas precauciones.

## **OBJETIVOS**

### **- GENERAL**

El Cirujano Dentista debe prevenir y conocer los signos y síntomas ocasionados por la infiltración accidental del hipoclorito de sodio.

### **- ESPECÍFICO**

El Cirujano Dentista debe conocer las propiedades del hipoclorito de sodio; las medidas preventivas por las cuales evitará la infiltración accidental de hipoclorito de sodio y el tratamiento inmediato si llegase a surgir esta emergencia.



## **JUSTIFICACIÓN**

Es importante que el Cirujano Dentista conozca las propiedades físicas de los materiales y soluciones irrigadoras de uso endodóncico, para la eliminación de bacterias y productos bacterianos de desecho, tejido necrótico, tejido vital y hemorragia.

Conocer la forma de irrigación adecuada para evitar la salida y la infiltración hacia los tejidos perirradiculares de la solución y así poder evitar alteraciones a los tejidos circundantes.

Debe reconocer los signos y síntomas asociadas a la infiltración accidental de este producto y las consecuencias patológicas que pueden ocasionarse en los tejidos perirradiculares del paciente. Deberá conocer la prevención y atención para este tipo de accidente y tomar las debidas precauciones.

## **OBJETIVOS**

### **- GENERAL**

El Cirujano Dentista debe prevenir y conocer los signos y síntomas ocasionados por la infiltración accidental del hipoclorito de sodio.

### **- ESPECÍFICO**

El Cirujano Dentista debe conocer las propiedades del hipoclorito de sodio; las medidas preventivas por las cuales evitará la infiltración accidental de hipoclorito de sodio y el tratamiento inmediato si llegase a surgir esta emergencia.

## ANTECEDENTES

La Endodoncia es una rama de la odontología que se ocupa de la etiología, prevención, patología, diagnóstico y tratamiento de las enfermedades pulpares con o sin complicaciones periapicales reconocida desde 1963.<sup>1,4</sup>

La primera edición de Le chirurgien dentiste de Fauchard en 1746 proporciona detalles técnicos precisos para el tratamiento del canal del diente como método conservador para los dientes enfermos y dolorosos por caries.<sup>1,4</sup>

El Hipoclorito de Sodio es una solución compuesta de Na: 13.97%; O: 58.35 % y Cl: 21.55 %; fue introducida en la medicina en 1847 por Semmelweis, para la desinfección de las manos. Su aparición en odontología fue por Schreier en 1893, retiró tejidos necróticos mediante la introducción de potasio o sodio metálicos en los conductos radiculares, produciendo según el autor "fuegos artificiales". Posteriormente Dakin en 1915 (al término de la primera guerra mundial) comenzó a usar el hipoclorito de sodio al 0,5% para el manejo de las heridas "Solución de Dakin". Así con el transcurso del tiempo aparecieron numerosas soluciones que contenían cloro.

En 1936, Walker reconoce la importancia de la solución irrigadora, recomendando el uso del agua clorinada.

Entre los años 1930 y 1940 se utilizaron enzimas proteolíticas por su propiedad de disolver los tejidos, estas enzimas no obtuvieron una amplia aceptación pues se mostró que poseían muy poca propiedad para disolver el tejido necrótico dentro de los sistemas de conductos radiculares.

Antes de 1940, el agua destilada era el irrigante endodóntico habitualmente utilizado, actualmente se sabe que no tiene actividad antibacteriana; igualmente se utilizaron ácidos como el ácido clorhídrico al 30% y ácido

sulfúrico al 50% sin entender los peligros que estos agentes ocasionarían a los tejidos perirradiculares.

Grossman en 1941, preconiza la irrigación del sistema de conductos radiculares con peróxido de hidrógeno, el cual lo combina con hipoclorito de sodio, aplicándolo en forma alternada, consiguiendo de esta manera una mayor limpieza, obtenida por la efervescencia debida al oxígeno naciente que libera el agua oxigenada.

Lasala refiere, que Richmann en 1957, empleó el ultrasonido por primera vez durante el tratamiento de conductos, utilizando el cavitron con irrigación, obteniendo buenos resultados.

Martín y Cunningham (1984) divulgó el uso de la energía ultrasónica por efecto magnético con oscilaciones de 25 – 40.000 hertz y Laurichetse el uso de la energía sónica en un intento de conseguir una mejor limpieza de los conductos.

## CAPÍTULO 1

### ÁPICE RADICULAR

La anatomía de los canales radiculares es frecuentemente variable a nivel de la porción apical en donde generalmente se presentan canales accesorios y laterales. El fallo del tratamiento endodóncico no quirúrgico es atribuido generalmente a la inhabilidad de desbridar completamente éstas áreas; por lo tanto, en algunos casos, es necesario recurrir a la terapia quirúrgica para lograr una completa eliminación de la infección a nivel apical. Variaciones anatómicas como las que se presentan a nivel del foramen apical en cuanto a que éste no siempre se encuentra en el vértice del ápice, es una norma y no una excepción que puede ser causada tanto por variaciones anatómicas radiculares como dilaceraciones o por cambios anatómicos relacionados con la edad, así como variaciones en la forma del foramen apical, son factores a tomar en cuenta para un tratamiento endodóntico exitoso; sin embargo, las limitaciones que se presentan en cuanto a que la técnica radiográfica no nos permite tener una información exacta y precisa de la anatomía apical radicular, nos hace recurrir a estudios microscópicos que nos permitan tener una idea de la anatomía tan compleja del sistema de conductos radiculares, y de esta manera, tener una noción acerca de las variaciones que pueden presentarse y como tienden a darse, dependiendo del diente que se va a tratar endodóncicamente.<sup>1, 3, 54</sup>

#### 1.1 ANATOMÍA DEL ÁPICE

La porción más apical del sistema de conductos se estrecha desde la apertura del foramen anatómico, localizada exclusivamente en cemento, hasta una constricción del canal, ubicado ligeramente coronal a la unión cemento-dentinaria (foramen fisiológico). Esta porción está completamente

rodeada de dentina. La forma de reloj de arena de esta parte del conducto establece que el sellado apical debe hacerse en dentina.

El cemento que cubre la dentina es de 2 tipos, acelular y celular. El cemento en el tercio apical de la raíz es frecuentemente celular.

En un estudio se evaluó la distancia promedio entre el mayor y menor diámetro del foramen apical en 268 dientes. Se encontró que la distancia promedio en sujetos entre 18 y 25 años, era de 0.507 mm y de 0.784 mm en pacientes mayores de 55 años. En este mismo estudio se demostró que el centro del foramen se desviaba desde el vértice o centro apical de la raíz en un 68 a 80%, especuló que esta desviación ocurría como resultado del engrosamiento del cemento apical y que el foramen mayor se desviaba aún más como resultado del envejecimiento (Figura 1).<sup>1, 5, 7, 54</sup>




Figura 1.1. Aposición cronológica del cemento con desviación del foramen apical. Tomada de Johnson W. Color Atlas of Endodontic. 1 edición. 2002.

## 1.2 VARIACIONES ANATÓMICAS

### DILACERACIONES

La dilaceración es definida como una variación en la anatomía radicular, dada por una angulación o curvatura que puede presentarse tanto a nivel coronal como radicular de un diente ya formado. Esta condición se cree que es causada por trauma durante el período en que el diente se está formando, provocándose un cambio en la aposición del tejido calcificado, llevando a

cambios en la angulación de la superficie dental remanente, o también por factores como la hemodinamia y dirección de los vasos. Esta curvatura puede ocurrir en cualquier lugar a lo largo del diente, algunas veces en la porción cervical, otras en la porción media radicular y en otras ocasiones justo a nivel del ápice radicular, dependiendo de la cantidad de raíz formada cuando ocurre la lesión traumática. (Figura 1.2). Este tipo de variación anatómica suele comprometer la adecuada preparación y obturación del canal radicular. En muchas ocasiones estas dilaceraciones se dan en sentido buco-lingual por lo que se puede errar la longitud de trabajo y comprometer el pronóstico del tratamiento obligando a realizar terapias más invasivas, como la cirugía endodóntica, para eliminar el componente bacteriano que no se logró eliminar con la terapia convencional

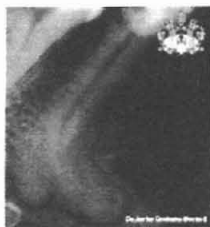

Figura 1.2. Dr. Javier Caviedes Bucheli. APICE RADICULAR. [www.javeriana.edu.co](http://www.javeriana.edu.co)

## **CURVA APICAL**

Puede presentarse con dos grados de intensidad; pequeña curva y curva franca; pueden presentarse en todas las direcciones. Consiste en una curvatura que sólo abarca el tercio apical. (Figura 1.3)<sup>1, 5, 8, 58</sup>

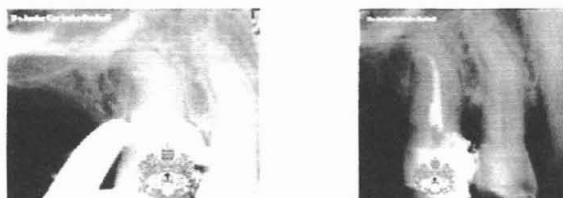

Fig.1.3. Curva apical. Dr. Javier Caviedes Bucheli. APICE RADICULAR. [www.javeriana.edu.co](http://www.javeriana.edu.co)

### ENCORVADURA RADICULAR

Consiste en una curvatura que se manifiesta a lo largo de la raíz, comenzando en cervical. Puede ser: ligera, mediana y acentuada.(Figura 1.4)

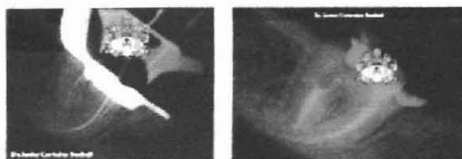


Figura 1.4. Encorvadura radicular. Dr. Javier Caviedes Bucheli. APICE RADICULAR. [www.javeriana.edu.co](http://www.javeriana.edu.co)

### ACODAMIENTO RADICULAR

Es cuando se presenta una desviación brusca creando formas radiculares anguladas. Las diversas angulaciones radiculares pueden considerarse por la altura en que se producen, según la dirección que llevan y de acuerdo al número y a la forma de los acodamientos. Las angulaciones pueden ocurrir excepcionalmente a la altura cervical; es el caso poco frecuente, de la raíz distal del primero y segundo molar superior, que puede irrumpir bruscamente angulada, desde su punto de partida cervical. La raíz mesial de esos mismos molares, de los caninos inferiores y premolares superiores también pueden experimentar esas desviaciones cervicales.<sup>58</sup> Los acodamientos pueden ser simples o dobles, pueden presentarse en forma de S, de zig-zag, en pseudo

bayoneta y en bayoneta. (Figura 1.5) La dirección de los acodamientos puede ser distal, vestibular y palatina o lingual.

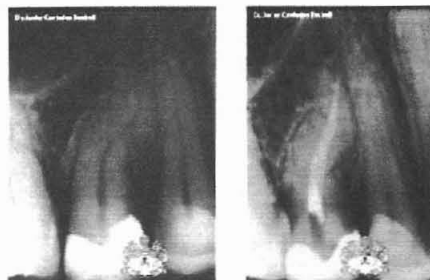

Figura 1.5 Acodamiento en forma de S. Dr. Javier Caviedes Bucheli. APICE RADICULAR.  
[www.javeriana.edu.co](http://www.javeriana.edu.co)

### 1.3 ASIMETRÍA DEL FORAMEN APICAL

El que el foramen apical mayor no esté localizado en el vértice del ápice anatómico, es reconocido como desviación del foramen mayor. Esta asimetría puede ocurrir bajo condiciones patológicas y fisiológicas. La circunstancia patológica más común que causa la desviación del foramen mayor es la reabsorción externa y la hipercementosis, como un resultado de la irritación tanto del periodonto o del conducto radicular. El desarrollo de éste fenómeno anatómico bajo condiciones fisiológicas no ha sido esclarecido. La hipótesis más aceptable acerca del origen de esta desviación, es que se da como consecuencia de la adaptación del diente a influencias funcionales como: presión lingual, presión oclusal y componentes de fuerzas mesiales que generan reabsorción del cemento en una porción y aposición del mismo en el lado contralateral. La reabsorción del cemento se da en la pared que es expuesta a la fuerza y la aposición en la pared contraria, generando remodelación del ápice radicular por deposición de cemento. El resultado de la condición anterior es la desviación del foramen radicular, más allá del ápice anatómico.



La asimetría del foramen radicular también puede desarrollarse como consecuencia del proceso de erupción fisiológica del diente. La localización exacta del foramen apical no puede ser determinada en una radiografía convencional, particularmente cuando la apertura del foramen apical se encuentra localizada en la superficie lingual o bucal de la raíz; en este caso, se sobreponen las estructuras anatómicas en la imagen radiográfica por ser bidimensional. En estos casos la obturación del conducto radicular suele observarse correctamente realizada; sin embargo puede encontrarse sobre-obturada o sobre-extendida, ya que la apertura del foramen apical se encuentra localizada antes del ápice radiográfico. (Figura 1.6) Bajo estas condiciones hay probabilidad de que se generen reacciones inflamatorias y dolor postoperatorio.<sup>58</sup>

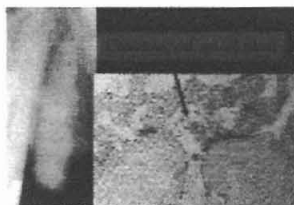


Figura 1.6 Constricción apical ideal. Johnson W. Color Atlas of Endodontic. 1 edición. 2002.

En una investigación realizada mediante estereomicroscopía, se determinó la frecuencia de la desviación del foramen apical y la distancia existente entre éste y el ápice radicular anatómico (Figura 1.7), encontrándose que la frecuencia de desviación del foramen apical principal con respecto al ápice anatómico fue del 76%; siendo mayor en las raíces mesiales de los molares mandibulares (96%) y en menor proporción en los caninos mandibulares (55%).




Figura 1.7 Foramen corto respecto a ápice radiográfico. Johnson W. Color Atlas of Endodontic. 1 edición.2002.

La desviación se encontró con mayor frecuencia en la muestra de dientes posteriores (81%) que en la de dientes anteriores (66%). La distancia promedio encontrada entre el foramen apical principal y el ápice radicular fue de 0.99mm, siendo mayor en los dientes posteriores (1.10mm) y menor en los dientes anteriores (0.73mm).

En otro estudio realizado con microscopía electrónica, se reporta que de una muestra de 113 dientes permanentes extraídos, el foramen apical principal se encuentra a nivel del ápice anatómico en un mayor porcentaje en las raíces mesiales de molares mandibulares (61.5%), seguido de la raíz mesial de los molares maxilares (58%) y en incisivos superiores (40%), los porcentajes más bajos se encontraron a nivel de la raíz distal de molares mandibulares (9.2%) y en incisivos mandibulares (11.4%).<sup>1, 57, 58</sup>

#### **1.4 FORÁMENES ACCESORIOS**

Durante la formación radicular se produce a veces una interrupción en la continuidad de la misma, produciendo una pequeña brecha generada por la presencia de vasos sanguíneos, alrededor de los cuales se deposita la dentina y el cemento, dando como resultado la formación de un pequeño conducto accesorio entre el saco dental y la pulpa. El conducto accesorio puede llegar a establecerse en cualquier lugar a lo largo de la raíz, con lo que

se genera una vía de comunicación periodontal-endodóntica y una posible vía de entrada al interior de la pulpa. Cuando estos conductos accesorios se dan a nivel del tercio apical radicular suelen ser llamados deltas apicales (Figura 1.8 y 1.9).

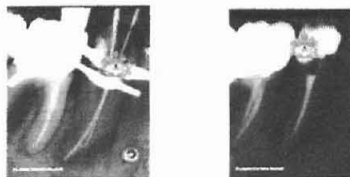

Figura 1.8 Conducto delta- apical. Dr. Javier Caviades Bucheli. APICE RADICULAR.  
[www.javeriana.edu.co](http://www.javeriana.edu.co)

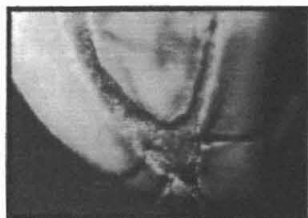


Figura 1.9 Espécimen descalcificado y seccionado longitudinalmente con deltas apicales. Rudolf Beer  
Atlas de Endodoncia. 1998

La presencia de conductos accesorios a nivel del ápice radicular es otra de las variaciones a tomar en cuenta a la hora de realizar el tratamiento endodóntico. (Figura 1.10). En un estudio realizado bajo microscopía electrónica en 113 dientes se reportó que todos los grupos mostraron al menos un conducto accesorio. El mayor porcentaje se presentó en los premolares mandibulares (85%) (Figura 1.11), seguido de los premolares maxilares (76%), los incisivos mandibulares en un 48% y las raíces mesiales de los molares mandibulares en un 43.5%, siendo estos dos últimos los porcentajes menores. Por lo tanto, es obvio que los premolares mandibulares y maxilares poseen la morfología radicular apical más complicada, por lo que

ésta puede ser una razón para que los premolares mandibulares presenten la mayor cantidad de fallas en los tratamientos endodónticos convencionales.<sup>57</sup>

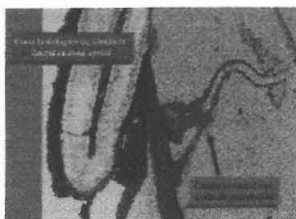


Figura 1.10 Conducto lateral en área apical. Rudolf Beer Atlas de Endodoncia. 1998




Figura 1.11 Conducto secundario en premolar inferior. Dr. Javier Caviedes Bucheli. APICE RADICULAR. [www.javeriana.edu.co](http://www.javeriana.edu.co)

## 1.5 VARIACIONES FISIOLÓGICAS DEL ÁPICE CON LA EDAD

El envejecimiento puede definirse como una pérdida progresiva de eficiencia homeostática que ocurre en la última parte del ciclo de la vida. Existe una gran cantidad de pruebas indicativas de que este estado de envejecimiento, es característico de la mayoría de formas de vida de los metazoos, si no lo es de todos. Se ha visto en especies domésticas y de laboratorio, así como en el hombre.

Los organismos vivos no son como las máquinas, cuyas partes móviles están sometidas a desgaste con el pasar del tiempo. Los tejidos vivos tienen poder

de reparación celular, la mayoría de sus elementos, si no todos, se reemplazan continuamente. Las lesiones y la enfermedad, al interferir en los procesos metabólicos esenciales, pudieran ser causa de perturbación a estos procesos, y ejercen sin duda, una función en lo que se llama cambios de la edad.

La anatomía del ápice radicular cambia con el paso del tiempo como resultado de la reabsorción y reparación de los tejidos periapicales. (Figura 1.12) Estos cambios son causados por diversos factores. El componente anterior de fuerza, el cual está siempre presente en la boca, causa movimiento mesial de los dientes; sin embargo, el componente anterior de fuerza, como causa del desplazamiento mesial de los dientes ha sido discutido. Los dientes también poseen una fuerza eruptiva continua. Como consecuencia de estas dos fuerzas combinadas, los dientes están desplazándose oclusal y mesialmente.<sup>58</sup>

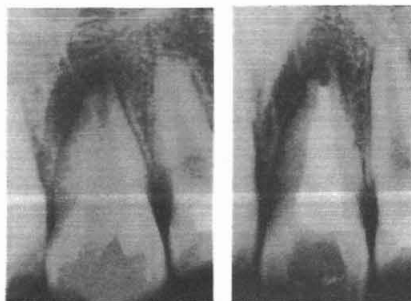


Figura 1.12 Asimetría del foramen apical por reabsorción. Dr. Javier Caviedes Bucheli. APICE RADICULAR. [www.javeriana.edu.co](http://www.javeriana.edu.co)

Durante el desplazamiento mesial, hay una compresión de las estructuras de soporte en el lado en el cual el diente se está desplazando, y una tensión en las estructuras opuestas al movimiento del diente. La tensión induce a la formación y aposición de hueso y cemento, pero la compresión causa reabsorción de los tejidos duros. La reabsorción de un lado de la raíz y la

formación de hueso y cemento por el otro lado, causa cambios en la anatomía del ápice radicular. ( Figura 1.13).<sup>57, 58</sup>

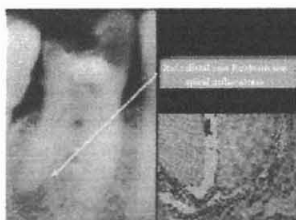


Figura 1.13 Raíz con reabsorción apical inflamatoria. Johnson W. color Atlas of Endodontic 1. Edition. 2002

Por lo tanto, mientras que el foramen apical puede estar localizado en el centro de la raíz originalmente, el foramen gradualmente se desplaza con el envejecimiento, con los movimientos mesiales y oclusales y con la continua deposición de cemento.<sup>1</sup>

El cemento secundario continúa depositándose durante toda la vida del elemento dentario; esto constituye un mecanismo de compensación del desgaste oclusal de los dientes. En un diente adulto, el espesor del cemento celular es mayor en el ápice y en la zona interradicular. Estos sitios de mayor espesor son debidos a la traslación vertical del diente que ensancha el espacio del ligamento periodontal, y por lo tanto, con la aparición de nuevas capas de cemento se reestablece el espesor normal del ligamento periodontal.

La aposición del cemento constituye en gran medida una compensación a los esfuerzos a los cuales el diente está sometido. Por ejemplo, la deposición continua proporciona un medio para el anclaje a la superficie radicular de las nuevas fibras suspensoras del ligamento periodontal. La formación está también muy influenciada por la enfermedad; por ejemplo, en la enfermedad periodontal, el cemento sobre la totalidad de la superficie radicular tiende a

engrosarse. En forma similar, a consecuencia de la infección y necrosis pulpar, se produce comúnmente el engrosamiento del cemento apical. El carácter intermitente de la formación del cemento se manifiesta según un modelo de líneas incrementales y regularmente espaciadas, y las fibras de Sharpey con frecuencia cambian de dirección en capas sucesivas como un registro de las modificaciones que sufre aquella de acuerdo con los esfuerzos a que han estado sometidos los dientes durante los sucesivos períodos de formación.<sup>1</sup>

La aposición del cemento en ningún modo es dependiente completamente del estímulo al esfuerzo funcional, ya que en personas de edad se encuentran raíces de dientes que no han erupcionado con capas relativamente gruesas de cemento. Hay ciertamente, alguna correlación entre el espesor del cemento y la edad; éste espesor constituye por consiguiente uno de los criterios en los que Gustafson basa su método para la determinación de la edad.<sup>1</sup>

Debido a la continua deposición periapical, el cemento puede llegar a depositarse por dentro del conducto radicular y aún obliterar dicho conducto, en dientes de edad avanzada.

En un estudio en el que se analizó la influencia de la edad en la forma de los conductos no se encontró diferencia estadísticamente significativa.

Es importante hacer notar, que las formas aplanadas o acintadas de los conductos, persistieron cerca del ápice, aún en los pacientes de edad avanzada.<sup>57, 58</sup>

## CAPÍTULO 2

### ETIOLOGÍA DE LAS ENFERMEDADES PERIAPICALES

Los factores fisiopatológicos asociados a las enfermedades periodontales son producto de la reacción inflamatoria por la exposición con el medio ambiente del tejido conjuntivo que forma el órgano dentino-pulpar que puede ser reversible o irreversible. La reacción inflamatoria del tejido conjuntivo es producida como respuesta a la acción de factores microbianos, químicos o mecánicos de cierto modo benéficos y protectores; sin embargo para la pulpa y la zona periapical, la irritación causa estragos ya que se encuentran confinados dentro de tejido duro que impiden su expansión.<sup>60</sup>

#### 2.1 FACTORES ETIOLÓGICOS

Los factores etiológicos de la enfermedad pulpar y periapical actúan como estímulos que pueden provocar una gran destrucción de células, provocando que el contenido intracelular entre a la circulación interna que en pequeñas cantidades no provocan daño; pero sí un gran número de células es afectado, las cuales producen la liberación de mediadores químicos como: bradiquinina, histamina, aminas vasoactivas, prostaglandinas, metabolitos del ácido araquidónico, enzimas lisosómicas, citoquinas, neuropéptidos, péptidos fibrinolíticos, anafilotoxinas, etc; que desencadenan una serie de reacciones alérgicas, inflamación, vasodilatación y exudado, que a su vez son suficientes para estimular a los receptores nerviosos sensitivos y actuar como desencadenantes del dolor. La pulpa presenta una alta densidad de receptores A delta y fibras C que son los nociceptores del dolor.<sup>60</sup>

Los factores etiológicos de las enfermedades de la pulpa y el periapice son:



## **FACTORES MECÁNICOS**

Tallado de cavidades. Cada vez que se realizan trabajos operatorios sobre la estructura dental, se genera vibración y calor friccional que es directamente proporcional a la presión ejercida y a la cercanía en la que se encuentra la pulpa, esto puede generar daño o muerte pulpar por la irritación directa de las prolongaciones odontoblásticas.<sup>60</sup>

## **FACTORES QUÍMICOS**

Todas las sustancias empleadas en la dentina con el propósito de desinfección pueden diseminarse a la pulpa y dañarla. Los tipos de agentes que son comúnmente utilizados en la dentina son: para limpieza de una cavidad que eliminan los dentritus generados por un trabajo operatorio como agentes quelantes o ácidos; agentes de grabado ácido que favorecen la adhesión de las restauraciones a la dentina por la permeabilidad de la misma.<sup>60</sup>

## **FACTORES CONGÉNITOS**

Cualquier defecto congénito que tenga repercusiones en la estructura de los tejidos duros del diente puede ser la vía de entrada de los gérmenes hacia el tejido pulpar y provocar una irritación, estos pueden ser: fisuras del esmalte, hipocalcificación del esmalte, dentinogénesis imperfecta y otros.<sup>60</sup>

## **FACTORES MICROBIANOS**

Actualmente se tienen reconocidas mas de 300 especies de bacterias que colonizan la cavidad oral, sin embargo, solo se han identificado de 10 a 20 especies presentes en los conductos radiculares. Estudios realizados muestran que la mayoría de las enfermedades pulpares son provocadas por microorganismos que secundariamente a una lesión cariosa alcanzan la

pulpa de modo que la infectan provocando una irritación histica aguda productora de dolor y consecuente mente daños a los tejidos periapicales con una amplia destrucción de estos tejidos iniciando así una lesión de tipo periapical.<sup>60</sup>

## **2.2 MICROBIOLOGÍA DE LAS ENFERMEDADES PULPARES**

### **VÍAS DE ENTRADA DE LOS MICROORGANISMOS**

En la cavidad oral, existen aproximadamente unas 300 especies bacterianas, de las cuales solo se identifican de unas 15 a 20. Existen además zonas que son susceptibles a ser colonizadas superficialmente por las bacterias, las cuales constituyen nichos, como los son: la mucosa oral, el dorso de la lengua, surco gingival, superficies dentales, restauraciones fijas o removibles y la saliva. Los tejidos duros del diente actúan como una barrera mecánica que evita la invasión microbiana hacia la pulpa, pero cuando ésta barrera se destruye de forma parcial o completa, los microorganismos logran penetrar y ocasionar inflamación pulpar y posteriormente necrosis del tejido y posteriormente dañar los tejidos periapicales.<sup>59</sup> Las bacterias pueden utilizar diversas vías de entrada hacia la cavidad pulpar, entre ellas están:

- VÍA DE ENTRADA POR CAVIDAD ABIERTA

La vía más evidente de diseminación es a través de una cavidad abierta generalmente producida por caries dental. El esmalte y la dentina mientras se mantienen intactos, constituyen las capas protectoras frente a la inflamación pulpar. Estos tejidos duros evitan que los microorganismos y los cambios de temperatura ejerzan un efecto sobre la pulpa dental. Sin embargo cuando la caries lesiona los tejidos, esta protección se reduce rápidamente; no obstante, a medida que las sustancias irritantes se

aproximan a la pulpa, aparecen nuevas capas protectoras de dentina reparadora que evitan de cierto modo la exposición.

Las lesiones traumáticas y los tratamientos operatorios también eliminan la barrera protectora de dentina y permiten el acceso hasta la pulpa; debido a esto deben utilizarse medicamentos con una buena capacidad de sellado, siempre que se realice un trabajo operatorio que reduzca los tejidos dentales para prevenir una posible irritación pulpar. Tronstad 1991 y Fehr y cols. Muestran en su estudio que el uso de formaldehído y sus derivados pueden ser foco de irritación en los tejidos y; mas tarde, Belanger (1988), demostró su efecto mutagénico al igual que el glutaraldehído (Yacobi y cols. 1991).<sup>59</sup>

- VÍA DE ENTRADA A TRAVÉS DE LOS TÚBULOS DENTINARIOS

Los estudio de Seltzer, Bender y Besic mostraron que lo microorganismos entran en los túbulos dentinarios y pueden alcanzar la pulpa. Los agentes invasores entran en el túbulo por contaminación salival durante la operatoria a través de lesiones cariosas adyacentes.

La capa de barrillo dentinario forma una barrera de difusión, que reduce la permeabilidad de la dentina entre un 25 a 30% ( Pashley y cols 1988). Cuando se elimina la capa de barrillo dentinario, los medicamentos pueden penetrar mejor en la dentina de la pared del conducto con lo cual aumenta la acción bacteriana (Orstavik y cols. 1990). El uso de quelantes como irrigación final elimina totalmente la capa de barrillo dentinario y además los túbulos dentinarios se agrandan debido a la disolución de la dentina peritubular.<sup>59</sup>

Safavi y cols (1989); eliminaron la capa de barrillo dentinario con una solución de ácido cítrico al 50% y a las 3 semanas de la siembra de los conductos comprobaron la penetración profunda de *Streptococcus faecium* de los túbulos dentinarios. También, Drake y cols. (1994), comprobaron que

una capa intacta de barrillo dentinario puede dificultar la fijación y penetración de la bacterias. Por esto la importancia fundamental de usar medicamentos antibacterianos temporales y con un excelente sellado.<sup>59</sup>

- VÍA DE ENTRADA A TRAVÉS DEL PERIODONTO

Los microorganismos y otras sustancias irritantes que entran en el ligamento periodontal alcanzan la pulpa a través de los vasos del foramen apical o cualquiera de los forámenes accesorios. Los conductos accesorios son de gran importancia puesto que las infecciones periodontales pueden influenciar por medio de éstos a la pulpa y generar una irritación pulpar severa. Pineda y Kuttler reunieron más de 4000 dientes en la mayor investigación sobre la influencia de la edad, las ramificaciones y las variaciones de los conductos, raíces y deltas apicales.

Hess (1917), y Fischer (1912), mostraron el gran número de ramificaciones que existe en los conductos radiculares y delta radicular y Meyer (1955), llevo al nacimiento de una discusión sobre si realmente es posible la limpieza del complejo sistema de conductos radiculares

Actualmente con el uso de instrumentos electrónicos (localizadores apicales), y (radiobisiografos), computadoras es posible determinar la morfología de la cámara pulpar y determinar sus variaciones para elaborar cada vez mas un tratamiento completo del sistema de conductos.<sup>59</sup>

- VÍA DE ENTRADA A TRAVÉS DEL TORRENTE SANGUÍNEO (ANACORESIS)

Las enfermedades sistémicas de origen bacteriano pueden ser precursoras de las infecciones pulpares puesto que los organismos viajan a través del torrente sanguíneo. Se han realizado algunos estudios para observar si las bacterias que se encuentran en la sangre son atraídas hacia la pulpa dental

después de traumatismos o procedimientos operatorios que producen inflamación sin exposición pulpar. Esta atracción se llama anacoresis y se ha descrito en los estudios clásicos sobre la inflamación de Menkin. La teoría del efecto anacorético se utilizó para explicar la lesión periapical con la contaminación bacteriana en los dientes con necrosis pulpar postraumática. Las investigaciones de Burke y Knighton y de Smith y Tappe mostraron que el traumatismo dental atrae a las bacterias, sin que exista exposición de la pulpa. De la misma forma que los microorganismos entran en la pulpa a través de los túbulos dentinarios tallados, cuando los microorganismos son atraídos por una pulpitis leve, es probable que se eliminen sin problemas por las células fagocitarias. Sin embargo, cuando el traumatismo o la intervención ocasionan un daño importante, las células reparadoras no pueden reestablecer la normalidad de los tejidos ni rechazar los microorganismos. La pulpa dañada constituye un excelente medio de cultivo para el desarrollo de los microorganismos productores de la infección.<sup>59</sup>

- VÍA DE ENTRADA POR LA EXTENSIÓN DE UNA LESIÓN DE DIENTES ADYACENTES INFECTADOS

La posibilidad de que las bacterias de una lesión periapical penetren en un diente adyacente no infectado depende principalmente de la duración de la infección, a la respuesta del huésped a esta infección y el grado de virulencia de los microorganismos. También el curso que lleve la destrucción de las bacterias es importante puesto que a veces se observan grandes áreas de radiolucidez periapical sobre las raíces de numerosos dientes aunque el origen sea la necrosis de un solo diente; de ahí la importancia que tiene el elaborar un buen diagnóstico endodóncico mediante las pruebas de percusión y térmicas, de manera que una radiografía no puede ser medio de diagnóstico definitivo en estos casos porque solo permite ver en dos dimensiones.<sup>59</sup>

## 2.3 MICROBIOLOGÍA DE LOS CONDUCTOS RADICULARES

Existen diferencias entre la composición y la cantidad de microorganismos de un conducto abierto a la cavidad oral y uno cerrado. En las pulpitis la principal fuente energética de las bacterias, la constituyen los fluidos histicos, los residuos de descomposición pulpar y el plasma que varía conforme avanza el tiempo y la progresión de la inflamación.

Inicialmente, las bacterias sacarolíticas utilizan los glúcidos obtenidos del suero para su nutrición, de esta forma se libera ácido láctico y fórmico como producto de su metabolismo. Conforme va avanzando la inflamación, se da hidrólisis de las proteínas tisulares lo que posibilita el metabolismo de péptidos y aminoácidos por parte de las bacterias anaerobias. Una vez se han agotado los glúcidos, la única fuente nutritiva la constituyen los aminoácidos que son utilizados por bacterias anaerobias como la *Porphyromona*, *Prevotella*, *Fusobacterium*, *Eubacterium* y *Peptoestreptococcus*.<sup>4,6</sup> De esta forma se va dando una transformación de una flora básicamente aerobia y anaerobia facultativa a una flora de tipo anaerobia facultativa y anaerobia estricta en su mayoría.<sup>4</sup>

En cámaras pulpares abiertas a la cavidad oral, se encuentra aproximadamente entre un 23-30% de anaerobios, de los cuales un 50% aproximadamente pertenece a estreptococos del grupo viridans. En cámaras pulpares cerradas, se encuentran aproximadamente un 70-80% de anaerobios estrictos en relación con los aerobios y anaerobios facultativos, dentro de los que predominan la *Veionella párvula*, *Prevotella spp*, *Peptoestreptococcus spp*, *Porphyromonas spp*, *Fusobacterium spp* y *Eubacterium spp*.

## 2.4 MICROBIOLOGÍA DE LOS CONDUCTOS RADICULARES EN LAS NECROSIS PULPARES

A diferencia de un conducto necrótico de un diente intacto con historia de trauma, asintomático en comparación con un conducto necrótico expuesto a la cavidad oral, la complejidad de la flora bacteriana del primero es mas limitada que la del segundo ya que un conducto abierto a la cavidad oral implica el ingreso de una flora bacteriana mas compleja y que corresponde generalmente a especies existentes en la flora normal de la cavidad oral.<sup>11</sup> En conductos necróticos, tanto abiertos como cerrados se encuentran aerobios, anaerobios facultativos y anaerobios estrictos, sin embargo si se ha reportado una diferencia en cuanto al porcentaje de cada uno de estos tipos de bacterias dependiendo de si el conducto se encuentra cerrado o abierto a la cavidad oral. En dientes que presentan amplias comunicaciones entre la cavidad oral y el conducto radicular, se presentan aproximadamente entre un 60% y un 70% de bacterias anaerobias estrictas, mientras que en dientes cerrados, se presentan en un 95%.<sup>4,12</sup>

El rol de las bacterias presentes en la cavidad oral, en la inducción de inflamación periapical, fue confirmado experimentalmente por Möller en 1981, cuando en su experimento, expuso el tejido pulpar de dientes de monos a la cavidad oral durante 7 días. Los dientes fueron posteriormente sellados y examinados a los 6 meses, observando que todos los dientes infectados fueron contaminados con microorganismos como *streptococos a-hemolíticos*, *enterococos*, *coliformes*, y anaerobios como *Bacteroides*, *eubacterium*, *Propionibacterium* y *Peptoestreptococcus*. 90 % de los dientes desarrollaron lesiones periapicales.<sup>13</sup>

La importancia de la presencia de especies bacterianas Gram negativas como la *Prevotella*, es su relación con la producción de enzimas, endotoxinas, su capacidad para inhibir la quimiotaxis y la fagocitosis, así

como su capacidad para evadir la acción de ciertos antibióticos a través de la inhibición de la betalactamasa, lo que implica la persistencia de las lesiones periapicales y la presencia de sintomatología<sup>4, 17</sup>.

Se ha especulado mucho acerca de la microflora implicada en este tipo de procesos. Algunos estudios adolecen en sus materiales y métodos de toma de la muestra y de los cultivos, lo que pone en duda su veracidad. Se han encontrado microorganismos tanto Gram. (+) Como Gram. (-).

Los microorganismos Gram. (+) poseen un pared celular rica en peptidoglucanos y ácidos lipoproteicos, característica que hacen que se tiñan de azul violeta durante la tinción de Gram. Los peptidoglucanos inducen la producción de linfoquinas, como el factor activador de osteoclastos y de prostaglandinas. También activan el complemento y estimulan los linfocitos B.

Los microorganismos Gram. (-) poseen una pared rica en lipopolisacáridos y se tiñen de rojo durante la tinción de Gram. Los lipopolisacáridos constituyen las llamadas endotoxinas, que pueden ocasionar inflamación, dolor, fiebre y destrucción ósea. Las endotoxinas también estimulan los linfocitos B y activan la cascada del complemento. Favorecen la producción de mediadores como la bradicinina, la histamina y las prostaglandinas. Los microorganismos que se encuentran con mayor frecuencia y en más alto porcentaje en este tipo de infecciones están consignados en la tabla 2.1.



AEROBIOS	ANAEROBIOS	ANAEROBIOS ERICTOS	ANAEROBIOS ERICTOS
<b>COCOS GRAM (+)</b> <i>Staphylococcus epidermidis</i>	<b>COCOS GRAM (-)</b> <i>Streptococcus viridans</i>	<b>BACILOS GRAM (-)</b> <i>Fusobacterium nucleatum</i> <i>Prevotella</i> <i>Prevotella no pigmentada</i> <i>Prevotella intermedia</i> <i>Porphyromonas endodontalis</i> <i>Porphyromonas gingivalis</i>	<b>BACILOS GRAM (+)</b> <i>Eubacterium</i>
		<b>COCOS GRAM (+)</b> <i>Peptoestreptococo</i> <i>Peptococo</i>	<b>COCOS GRAM (-)</b> <i>Veionella pavula</i>
		<b>Mitsuokella</b>	<i>Selenomona sputigena</i>

Tabla 2.1 Tomado de: ANTIBIOTICOS EN EL MANEJO DE LAS INFECCIONES ODONTOGENICAS DE ORIGEN ENDODONTICO. Dr. Javier Caviedes Buchelli Dra. Mara Consuelo Esteviz Dra. Paola Andrea Rojas Paez. [www.javeriana.edu.co](http://www.javeriana.edu.co)

Debido a la estructura que tienen todos los microorganismos dentro de las lesiones periapicales, a base de proteinas y lipidos es de gran ayuda la utilizacion de irrigantes que ejerzan su efecto en estas estructuras para la neutralizacion y destruccion de estos y de sus desechos que lesionan y comprometen la integridad de los organos dentarios y sus estructuras adyacentes.

## CAPÍTULO 3

### ENFERMEDADES PERIAPICALES

#### 3.1 PERIODONTITIS APICAL AGUDA

Es la respuesta inflamatoria exudativa incipiente (inicial), de tejido conjuntivo periapical que se asocia a dolor leve.

Se produce por la salida de agentes contaminantes del conducto pulpar que causan vasodilatación, exudación de líquido e infiltración periapical de leucocitos. La periodontitis apical aparece cuando el proceso inflamatorio o los componentes tóxicos de la necrosis pulpar alcanzan el tejido conjuntivo de la unión pulpo-periapical. Sin embargo la compresión persistente del tejido periapical por oclusión traumática también determina una respuesta inflamatoria en ápice, con posible afectación pulpar secundaria si no se corrigen los problemas oclusales. El dolor va desde leve a moderado, localizado con ensanchamiento del espacio del ligamento periodontal provocado por la presión excesiva y la formación de los osteoclastos; este proceso sigue su curso hasta que se eliminan los microorganismos que irritan la pulpa o continua de la periodontitis apical hacia la siguiente fase: absceso periapical.<sup>40</sup>

#### 3.2 ABSCESO PERIAPICAL AGUDO

Si persiste la acción agresiva sobre el periodonto apical, sobre todo si es de etiología bacteriana y con gran número de microorganismos y elevada virulencia; la periodontitis puede evolucionar en corto tiempo y transformarse en un absceso. Como consecuencia de esta reacción intensa, la lisis de leucocitos polimorfonucleares neutrofilos, asociados con la desintegración tisular que provoca exudado purulento, es la característica principal de esta entidad patológica y se acompaña también con signos y síntomas notables de acuerdo con la evolución de la infección. En fase inicial existe dolor

espontáneo pulsátil y localizado, destrucción dental, dolor a la percusión, movilidad dental, congestión de la mucosa a nivel del ápice radicular, sensibilidad a la palpación a nivel del ápice radicular, ausencia de vitalidad pulpar y ausencia de edema. En estadios mas prolongados hay presencia de un edema de tipo fluctuante.<sup>40, 59</sup>

### **3.3 PERIODONTITIS APICAL CRÓNICA**

Es una respuesta incipiente del tejido conjuntivo periapical a los irritantes de la pulpa; se caracteriza por un ligero ensanchamiento del espacio periodontal apical que contiene vasos sanguíneos dilatados, exudado inflamatorio leve y acumulación densa de células inflamatorias crónicas (células plasmáticas y linfocitos). El dolor de la patología periapical crónica se asocia únicamente a episodios agudos o subagudos; y todas las pruebas de sensibilidad resultan negativas ya que las fibras nerviosas no son viables. Las estructuras periapicales presentan cambios morfológicos debido al material enzimático (endotoxinas), de las bacterias que se encuentran presentes en la lesión.<sup>40, 59</sup>

### **3.4 PERIODONTITIS APICAL CRÓNICA SUPURADA**

Es la consecuencia de la periodontitis apical crónica solo que en esta existe una salida de exudado purulento por un trayecto fistuloso. Cuando la presión de pus es aliviada por el drenaje a través de la fistula es posible que esta se cierre temporalmente, y cuando aumenta otra vez la presión el trayecto reaparece aliviando así la hipersensibilidad ocasionada en la mucosa periapical del diente.<sup>40, 59</sup>

### **3.5 GRANULOMAS**

Los productos tóxicos de los microorganismos de poca virulencia, ejercen discreta aunque persistente irritación de los tejidos; si las defensas del organismo son lo suficientemente altas para contener la agresión, el proceso

reactivo evolucionara con rapidez a la cronicidad caracterizada por tejido de granulación cuya finalidad es la neutralización de los productos tóxicos y antígenos encontrados mas allá del foramen apical, que puede mantenerse durante años.

El granuloma ocurre con mayor frecuencia entre los procesos patológicos; este es una transformación progresiva de tejido periapical y del hueso alveolar en tejido de granulación con la finalidad de promover una zona de contención biológica y reparar las estructuras lesionadas. En este tipo de lesión se ha visto que son predominantes los linfocitos T y los macrófagos.<sup>40</sup>

Los granulomas son asintomáticos pero siempre existirá una irritación que promoverá la destrucción ósea y a la modificación del ápice radicular por lesión a estos tejidos provocando una reabsorción de el cemento alterando la posición del foramen apical.

### **3.6 QUISTE PERIAPICAL**

La irritación de baja intensidad y de larga duración proveniente del conducto radicular puede estimular los restos epiteliales de Malassez existentes en el ligamento periodontal determinando la proliferación de una masa hiperplásica generando el quiste periapical.

El quiste es una lesión cavitaria de crecimiento continuo, revestida por tejido epitelial y tejido conjuntivo que contiene liquido o sustancia semisólida en su interior. Los quiste son generalmente asintomáticos sin embargo el crecimiento progresivo determina a una resorción ósea que a diferencia del granuloma no afecta las estructuras del periápice por estar confinado en su cápsula de tejido conjuntivo.<sup>40</sup>

### **3.7 ABSCESO FÉNIX**

El absceso fénix siempre esta precedido por una periodontitis apical crónica. Los signos y síntomas del absceso fénix son idénticos a los del absceso periapical agudo, pero la radiografía revela una radiolucidez periapical, que

indica la existencia de enfermedad crónica. Ésta lesión se puede producir si una periodontitis apical crónica supurada empeora, sin que exista un trayecto fistuloso para aliviar la presión; aparecerán síntomas idénticos a los encontrados en los casos de absceso periapical agudo.<sup>40</sup>

INFECCIONES PRIMARIAS		INFECCIONES SECUNDARIAS	
LESION PERIAPICAL CRONICA	ABSCESO PERIAPICAL AGUDO	INFECCIONES PERSISTENTES	INFECCIONES EXTRARRADICULARES
<i>Bacteroides</i>	<i>Porphiromonas</i>	<i>Enterococcus</i>	<i>Actinomyces</i>
<i>Treponema</i>	<i>Treponema</i>	<i>Actinomyces</i>	<i>Propionibacterium</i>
<i>Prevotella</i>	<i>Fusobacterium</i>	<i>Streptococcus</i>	
<i>Porphiromonas</i>	<i>Bacteroides</i>	<i>Candida</i>	
<i>Fusobacterium</i>	<i>Prevotella</i>	<i>Propionibacterium</i>	
<i>Peptoestreptococcus</i>	<i>Streptococcus</i>	<i>Staphylococcus</i>	
<i>Streptococcus</i>	<i>Peptoestreptococcus</i>	<i>Pseudomonas</i>	
<i>Eubacterium</i>			
<i>Actinomyces</i>			
<i>Camphilobacter</i>			

Tabla 3.1 Género de patógenos endodónticos comúnmente asociados a diferentes formas de lesiones perirradiculares. Siqueira, 2002

La reparación después de un tratamiento de conductos de un diente con lesión periapical depende de la ausencia total de microorganismos que promuevan la infección ya que la formación de tejido está a cargo de los fibroblastos, osteoblastos y cementoblastos que determinaran la proyección y la rapidez de la reparación en los casos de necropulpectomía con alteraciones apicales.<sup>40</sup>

## CAPÍTULO 4

### GENERALIDADES DE LA IRRIGACIÓN DE CONDUCTOS EN ENDODONCIA

#### 4.1 IMPORTANCIA DE LA IRRIGACIÓN EN LA TERAPIA ENDODÓNTICA

La irrigación del sistema de conductos juega un rol importante en la limpieza y desinfección del mismo, y es una parte integral del procedimiento de preparación del conducto.<sup>5, 9,35</sup>

La solución irrigadora tiene como efecto principal actuar como lubricante y agente de limpieza durante la preparación biomecánica, removiendo microorganismos, productos asociados de degeneración tisular y restos orgánicos e inorgánicos, lo que impide la acumulación de los mismos en el tercio apical, garantizando la eliminación de dentina contaminada y la permeabilidad del conducto desde el orificio coronario hasta el agujero apical.

Durante la preparación biomecánica, luego de instrumentar las paredes del conducto se forma la capa de desecho, que está compuesta de depósitos de partículas orgánicas e inorgánicas de tejido calcificado aunado a diversos elementos orgánicos como tejido pulpar desbridado, procesos odontoblásticos, microorganismos y células sanguíneas compactadas al interior de los túbulos dentinarios. Esa capa de desecho puede llegar a obturar parte del conducto y ser a su vez una fuente de reinfección del conducto radicular.<sup>4, 5, 9,35</sup>

Existe controversia de opiniones en cuanto a la conveniencia de la presencia o ausencia de la capa de desecho en las paredes del sistema de conductos

radiculares, algunos autores apoyan su presencia debido a que actúa como una barrera impidiendo la penetración de bacterias en los túbulos dentinarios. Otros refieren que su remoción reduce la microflora e incrementa la permeabilidad dentinaria, por lo tanto, mejora la penetración de medicamentos, desinfectantes y materiales de obturación.

De acuerdo a la mayoría de los autores, esta capa debe ser retirada mediante las sustancias irrigadoras. La irrigación del conducto radicular tiene una función física, química y biológica.<sup>3, 10,19</sup>

## **4.2 OBJETIVOS DE LA IRRIGACIÓN DEL SISTEMA DE CONDUCTOS<sup>14, 4</sup>**

1. Arrastre, retirando los restos de dentina para evitar la obliteración del conducto radicular.
2. Disolución, de agentes orgánicos e inorgánicos del conducto radicular, incluyendo la capa de desecho que se produce en la superficie de la dentina por la acción de los instrumentos y se compacta al interior de los túbulos dentinarios.
3. Acción antiséptica o desinfectante.
4. Lubricante, sirviendo de medio de lubricación para la instrumentación del conducto radicular.
5. Acción blanqueadora, debido a la presencia de oxígeno nascente.

## **4.3 PROPIEDADES QUE DEBE TENER UNA SOLUCIÓN IRRIGADORA IDEAL<sup>4</sup>**

- a. Ser bactericida o bacteriostático, debe actuar contra hongos y esporas.



- b. Baja toxicidad, no debe ser agresivo para los tejidos perirradiculares.
- c. Solvente de tejidos o residuos orgánicos e inorgánicos.
- d. Baja tensión superficial.
- e. Eliminar la capa de desecho dentinario.
- f. Lubricante
- g. Otros factores: aplicación simple, tiempo de vida adecuado, fácil almacenaje, costo moderado, acción rápida y sostenida.<sup>5,9,35</sup>

#### **4.4 PROTOCOLO DE IRRIGACIÓN**

- 1.- La irrigación debe ser tan frecuente e intensa según la proporción de contaminación del conducto radicular. El volumen de la solución es más importante que la concentración de la sustancia.<sup>14</sup>
- 2.- En la fase inicial del tratamiento endodóntico puede colocarse la sustancia irrigadora en la cámara pulpar. En esta fase inicial se aconseja usar el ultrasonido, el cual brinda ventajas para que el medio de irrigación fluya hacia el tercio apical a través del uso de limas delgadas.<sup>14, 17</sup>
- 3.- Durante la instrumentación se aconseja utilizar NaOCl junto con un lubricante que contenga un agente quelante.<sup>10</sup>
- 4.- La reserva de líquido en la cámara pulpar debe ser reemplazada frecuentemente.
- 5.- Se recomienda irrigar el conducto cada vez que se pase a otra lima de diferente calibre.

6.- Es aconsejable el uso de una jeringa con aguja delgada (diámetro 0,4 mm), de apertura lateral debido a su mayor calibre para mejorar la lubricación de todo el conducto y asegurar la disolución de los dentritus y material orgánico del conducto y penetrar la aguja hasta la región apical y luego retirarla 2 mm. Para evitar colocar una inyección en la región apical. (Figura 4.1)<sup>10,23</sup>




Figura 4. Diferencia de la irrigación con aguja de apertura lateral. [www.javeriana.edu.co](http://www.javeriana.edu.co)

6.- La irrigación se debe realizar en forma lenta y con baja presión, y se debe aspirar con un succionador.

7.- La irrigación debe hacerse hasta que el líquido que salga del conducto no salga turbio.

8.- Se recomienda irrigar con volúmenes grandes (2 a 5 ml por conducto) de líquido. Para la irrigación final, se recomienda un volumen de 10 ml de NaOCI por conducto, seguido de una irrigación de EDTA de 2 a 3 min., y finalmente 10 ml más de NaOCI para la completa remoción de la capa de desecho.<sup>23</sup>

9.- Una alternativa de la irrigación manual es la irrigación por ultrasonido. Durante la irrigación con ultrasonido se debe evitar que las limas contacten con las paredes, pues las rotaciones de las limas se pueden bloquear y disminuir la efectividad de la irrigación.<sup>14</sup>

10.- Al finalizar la preparación del conducto y la irrigación profusa se hace el secado del conducto con puntas de papel equivalentes a la lima principal apical.

11.- Por último, se realiza el secado del conducto con puntas de papel para evitar llevar aire a presión a los tejidos periapicales.

## CAPÍTULO 5

### HIPOCLORITO DE SODIO

#### 5.1 GENERALIDADES

Se considera la solución irrigadora más utilizada en la práctica actual, por ser la que más se acerca a las condiciones ideales por su efectividad para eliminar tejido vital y no vital y además de poseer un amplio efecto. Es usado en diferentes concentraciones (0,5 - 6%), según el efecto antibacteriano deseado.

Dentro de la práctica endodóncica se ha descrito la solución de hipoclorito de sodio con diferentes nombres de acuerdo a la concentración de cloro presente.<sup>40</sup>

La solución de Dakin (0.5%) y o hipoclorito de sodio al 1% (solución de Milton), es utilizada en la neutralización del contenido séptico pupar, en caso de tratamiento de conductos de dientes despulpados y o infectados, con reacción periapical con evidente lesión radiológica (necropulpectomia). También sirve como coadyuvante en la preparación biomecánica en las mismas indicaciones anteriores. Durante la desobstrucción de conductos radiculares de dientes despulpados con procesos periapicales agudos.<sup>40</sup>

Hipoclorito de sodio al 4 - 6 % (soda clorada en doble concentración); esta indicada en la neutralización de los productos tóxicos, para posibilitar una penetración quirúrgica inmediata en los conductos radiculares en medio ambiente antiséptico, en caso de dientes con reacción periapical crónica donde es evidente en la radiografía (necropulpectomia con lesión apical). Como coadyuvante de la preparación biomecánica de los conductos radiculares de dientes despulpados e infectados con reacción periapical

crónica, en razón de su excelente acción bactericida y gasógena. Durante la extracción de obturaciones parciales del conducto radicular en pulpotomías para combatir la posible infección superficial de la pulpa. En la irrigación alternada con agentes oxidantes (técnica de Grossman). En la técnica de Stewart y cols.; con el empleo de RC-Prep. En asociación con detergentes.<sup>40</sup>

## 5.2 VENTAJAS

Al NaOCl se le han atribuido varias propiedades beneficiosas durante la terapia endodóntica:

1. Desbridamiento, la irrigación con NaOCl expulsa los detritos generados por la preparación biomecánica de los conductos.
2. Lubricación, humedece las paredes del conducto radicular favoreciendo la acción de los instrumentos.
3. Destrucción de microorganismos, se ha demostrado que esta solución es un agente antimicrobiano muy eficaz, matando rápidamente bacterias, esporas, hongos y virus (incluyendo el HIV, rotavirus, HSV-1 y 2, y el virus de la hepatitis A y B), en 30 minutos puede eliminar todos los microorganismos de los conductos radiculares, incluyendo virus y bacterias que se forman por esporas<sup>55</sup>. Según Ohara *et al.*, el ácido hipocloroso ejerce su efecto por la oxidación de los grupos sulfhidrilos de los sistemas enzimáticos de las bacterias, produciendo desorganización de importantes reacciones metabólicas, resultando en la muerte de la bacteria. Por otro lado, el pH alcalino del NaOCl neutraliza la acidez del medio y por lo tanto crea un ambiente inadecuado para el desarrollo bacteriano; sin embargo, ciertos autores consideran que esta propiedad añade un componente tóxico a la solución haciendo el NaOCl más cáustico.<sup>14, 26, 56</sup>

4. Disolución de tejidos, es el disolvente más eficaz del tejido pulpar. Una pulpa puede ser disuelta en un tiempo de 20 minutos a 2 horas. La eficacia de la disolución del hipoclorito de sodio se ve influida por la integridad estructural de los componentes del tejido conjuntivo de la pulpa. Si la pulpa está descompuesta, los restos de tejidos se disuelven rápidamente, si está vital y hay poca degradación estructural, el NaOCl necesita más tiempo para disolver los restos. El hipoclorito reacciona con residuos orgánicos en el conducto radicular y de esta forma facilita la limpieza, sin embargo, esta reacción inactiva químicamente al NaOCl y reduce su capacidad antibacteriana, por esto una solución fresca de NaOCl debe ser aplicada frecuentemente dentro del conducto radicular para reactivar la reacción química y la remoción de restos.

5. Baja tensión superficial, gracias a esta propiedad penetra a todas las concavidades del conducto radicular, al mismo tiempo que crea las condiciones para la mayor eficacia del medicamento aplicado de forma tópica.

En cuanto a su capacidad de remoción de capa de desecho se han publicado artículos que confirman que el NaOCl utilizado como lavado final en los conductos radiculares preparados no remueve la capa de desecho.<sup>14, 26, 56</sup>

### **5.3 DESVENTAJAS**

Es un agente irritante, citotóxico para el tejido periapical, el sabor es inaceptable por los pacientes, y por sí solo no remueve el barro dentinario, ya que sólo actúa sobre la materia orgánica de la pulpa y la predentina.<sup>14</sup>

## 5.4 MECANISMO DE ACCIÓN

Su uso en clínica es generalizado en concentraciones que van desde 0.5% hasta el 5.25%. Químicamente, el hipoclorito de sodio (NaOCl), es una sal formada de la unión de dos compuestos químicos, el ácido hipocloroso y el hidróxido de sodio, que representan las características principales de sus propiedades. La fórmula química de este compuesto es la siguiente:<sup>56</sup>

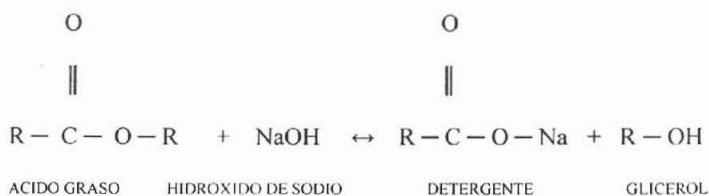


Las soluciones de hipoclorito de sodio exhiben un equilibrio dinámico de acuerdo a la siguiente reacción:



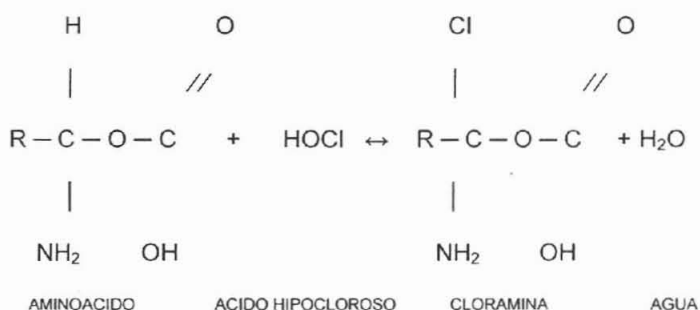
El análisis e interpretación de esta ecuación puede explicar las acciones del hipoclorito de sodio:

1. El hidróxido de sodio (NaOH), es un potente solvente orgánico y de grasa formando jabón y glicerol encargado de reducir la tensión superficial de la solución (saponificación).<sup>56</sup>



2. El ácido hipocloroso es, además de un solvente de tejido, un potente antimicrobiano por liberar cloro que se combina con el grupo amina de las proteínas formando cloraminas que interfieren en el metabolismo celular. El

ácido hipocloroso (HOCl) sufre una descomposición por acción de la luz y del calor liberando cloro libre y secundariamente oxígeno (cloraminación). La oxidación promueve la inhibición enzimática bacteriana irreversible que se puede observar en la reacción de la clorina con los grupos amino  $\text{NH}_2$  y oxidación de los grupos sulfidril de las enzimas bacterianas (cisteína).<sup>56</sup>



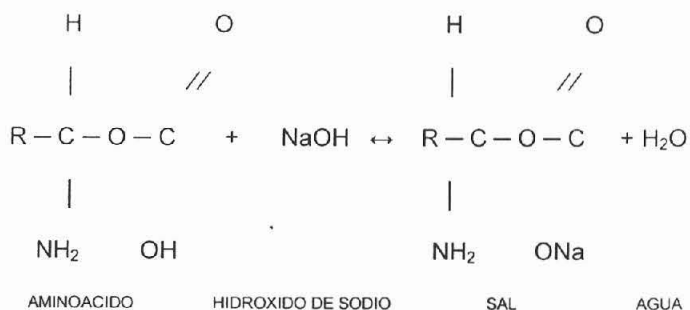
El gradiente del pH de la membrana citoplasmática es alterado por la alta concentración de los iones hidroxilo del hipoclorito de sodio que actúa en la desnaturalización de proteínas, degradación de fosfolípidos en el proceso de peroxidación.

3. La solución de hipoclorito de sodio tiene baja tensión superficial, menor que la del agua.<sup>56</sup>

4. Neutraliza los productos tóxicos porque actúa sobre los aminoácidos produciendo agua y sal (neutralización), afectando funciones esenciales como transporte de electrones, formación celular de la pared, metabolismo, división celular y crecimiento, biosíntesis de lípidos y fosforilación oxidativa.



Tiene un pH alcalino. Neutraliza la acidez del medio transformándolo impropio para el desenvolvimiento bacteriano.



5. Es bactericida porque libera cloro y oxígeno.

6. Deshidrata y solubiliza las proteínas, transformándolas en materiales fácilmente eliminables.

Estudios realizados por Mérida, en los cuales se obtuvo como resultados que la capacidad de penetración del NaOCl está relacionada con su concentración, cuando se encuentra en una concentración de 1% puede penetrar 100 micras a los canalículos dentinarios, al 2,5% penetra 220 micras y al 5,25% penetra 350 micras. Alternando agentes quelantes y luego NaOCl al 5,25% se puede lograr una penetración de 500 micras y en algunos puntos anatómicos casi hasta el límite dentina-cemento.<sup>56</sup>

## 5.5 FACTORES QUE AFECTAN LAS PROPIEDADES DEL HIPOCLORITO DE SODIO

Tanto la temperatura, la concentración del hipoclorito de sodio, la luz, el aire, el tiempo y tipo de almacenamiento y el grado de pureza afectan la eficacia de la solución.<sup>14, 26.</sup>

### a) Efectos de la temperatura

Al aplicar calor a una solución se aumenta la energía cinética de las moléculas, las cuales contactarán más rápido y producirán la desintegración de las superficies que contacten en un tiempo menor.

El aumento de la temperatura tiene un efecto positivo sobre la acción disolvente del NaOCl. Temperaturas de 35,5°C aumentan el poder solvente sobre tejidos necróticos y en tejidos frescos se obtiene el mayor efecto a 60°C.<sup>58, 4, 56</sup>

Cunninghan *et al.*<sup>15, 16</sup> demostraron que el NaOCl al 5,25% y 2,6% eran igual de eficaces a una temperatura de 37°C. Sin embargo, a temperatura ambiente (21°C), la solución al 2,6% resultaba menos eficaz. El calentamiento de la solución aumenta su efecto bactericida, pero se debe tener precaución al calentarlo a 37°C, ya que se mantiene estable por no más de 4 horas antes de degradarse, por lo que no se recomienda recalentar la solución.

Gambarini refiere que se ha comprobado que al aumentar la temperatura se mejora el desbridamiento, las propiedades bactericidas y disolutorias y que este aumento no afecta la estabilidad química de la solución, aunque recomienda cierta precaución ya que no se sabe que daño puede causar a los tejidos periapicales.

Para calentarlo se pueden utilizar los calentadores de café, que mantienen una temperatura de 37°C, se coloca agua y posteriormente las jeringas con el hipoclorito de sodio.<sup>58, 4, 56</sup>



Figura 5.1 Cambio en la concentración del hipoclorito disponible no diluido calentado a 50°C y de hipoclorito diluido almacenado en recipientes abiertos y cerrados de acero inoxidable por períodos hasta seis horas. Effective shelf-life of prepared sodium hypochlorite solution. 1993. J of Endod. 19(1):40-43.

## b) Dilución

Algunos clínicos diluyen el NaOCl al 5,25% para reducir el olor o reducir el potencial de toxicidad a los tejidos periradiculares. La dilución del NaOCl al 5,25% disminuye significativamente la propiedad antimicrobiana, la propiedad de disolución del tejido y la propiedad de desbridamiento del sistema de conductos.

La dilución del NaOCl al 5,25% aumenta el tiempo de exposición necesaria para destruir los microorganismos. Una dilución 1 a 1 hasta una concentración de 2,6% aproximadamente, triplica el tiempo de exposición necesaria para destruir las mismas bacterias. No se recomienda la dilución de NaOCl. Sin embargo, si se determina diluir el NaOCl no debe utilizarse una dilución mayor del 1 a 1 de la concentración al 5,25% con agua destilada estéril, ya que esta reducción al 2,6% produce una solución que es sólo ligeramente más eficaz que el agua o solución normal.

El NaOCl es más eficaz en la disolución de tejido vital desvitalizado y fijado al utilizarse en concentraciones de 5,25% que al 2,6, 1 y 0,5%.<sup>58, 4.</sup>

### **c) Grado de pureza**

Los hipocloritos de acuerdo a su pureza química de extracción se clasifican de acuerdo a su porcentaje diferencial en: menos puros de 1 a 96% los cuales tienen mayor cantidad de contaminantes dañinos (plomo, arsénico, mercurio, bismuto, aluminio), entre ellos los de grado técnico (70%), industrial (60%) y doméstico (40-50%) y más puros de 96-100% como los de tipo pro-análisis (99-100%) y USP(98%) los cuales tienen apenas trazas de contaminantes. Por lo tanto, no es recomendable usar cloro casero o doméstico para irrigar durante el tratamiento de conductos radiculares.

El Clorox tiene 60% de pureza y se incluye entre los hipocloritos de uso industrial y es el recomendado para la terapia endodóntica; los otros tienen una pureza de 40-50%, por lo cual se incluyen entre los hipocloritos de uso doméstico, éstos últimos no son muy recomendables.<sup>58, 56</sup>

### **d) Aire, luz, tiempo y tipo de almacenamiento**

Debido a que el hipoclorito de sodio es degradado por la luz, el aire, los metales y los contaminantes orgánicos, se cree que la pérdida de estabilidad química de la solución es un factor que puede alterar sus propiedades.

Todas las soluciones muestran degradación con el tiempo y ésta es más rápida en soluciones que contienen cloro al 5% cuando son almacenadas a temperaturas de 24°C que cuando se almacenan a 4°C.<sup>36</sup>

Por otra parte, el contenido de cloro de las soluciones tiende a disminuir después que los envases se han abierto, por lo que se recomienda el uso de soluciones frescas o recientes.

Nicoletti *et al.* refieren que la estabilidad química se altera en presencia de luz, ausencia de tapa y el tiempo en que la solución ha sido almacenada; igualmente refieren que los envases más recomendados son los de ámbar, seguidos de los de plástico opaco verde y blanco, donde este último ofreció la menor protección.

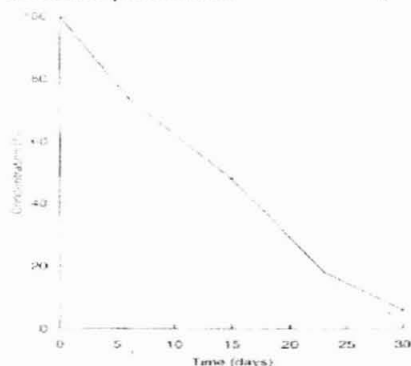


Figura 5.2 Cambio de la concentración del hipoclorito disponible en una solución diluida a 1 por ciento cuando está almacenado expuesto a la luz del sol indirecta. Effective shelf-life of prepared sodium hypochlorite solution. 1993. J of Endod. 19(1):40-43.

## 5.6 HIPOCLORITO DE SODIO Y SU USO CON OTRAS SUSTANCIAS

### a) HIPOCLORITO DE SODIO, GLUCONATO DE CLORHEXIDINA.

Aunque el hipoclorito de sodio es un efectivo agente antimicrobiano, y un excelente solvente de tejido, es conocido que es tóxico para el tejido periapical. Mientras que el gluconato de clorhexidina es reconocido como un efectivo agente antimicrobiano, éste posee una acción antimicrobiana de amplio espectro, y relativamente ausencia de toxicidad, propiedades del irrigante ideal. Sin embargo, un significativo atributo que no se le conoce al gluconato de clorhexidina es el de tener la propiedad de disolvente de tejido. Se ha postulado que el uso de hipoclorito de sodio y gluconato de clorhexidina, combinados dentro del conducto, puede contribuir a: una acción antimicrobiana adicional, y una propiedad de disolución de tejido mejor que con la obtenida con el gluconato de clorhexidina sola. El hipoclorito de sodio

no es capaz de destruir al *Streptotoccus faecalis*, mientras que la clorexidina en concentraciones de 2% de gluconato de clorexidina de ahí la importancia de la combinación de estas concentraciones.<sup>24, 52, 54</sup>

#### **b) USO ALTERNADO DE NAOCL CON PERÓXIDO DE HIDRÓGENO**

El mecanismo de acción del peróxido de hidrógeno consiste en la reacción de iones superoxidantes que producen radicales hidroxilos que atacan la membrana lipídica, ADN y otros componentes celulares.<sup>33</sup>

Aunque ambas soluciones son liberadoras de oxígeno, no se cumple el efecto de digestión y arrastre mecánico, debido a que el H<sub>2</sub>O<sub>2</sub> es de liberación inmediata y el NaOCl es de liberación lenta; por lo tanto el hipoclorito es removido antes de llegar a las porciones apicales del conducto.

No existe ningún beneficio demostrado de alternar el NaOCl con H<sub>2</sub>O<sub>2</sub>; esta combinación sólo produce una acción espumante en el conducto, debido a la liberación de oxígeno naciente.<sup>33</sup>

En estudios al MEB se observó la presencia de cristales cúbicos de cloruro de sodio y colonias bacterianas atrapadas y adheridas a los procesos odontoblásticos, tanto en la dentina intertubular como en la peritubular al utilizar estos dos irrigantes alternados.<sup>4 33</sup>

#### **c) USO DE EDTA CON NAOCL**

El EDTA es un agente quelante inorgánico capaz de desmineralizar los tejidos duros dentarios, ya que es un quelante específico para el ion calcio; usado durante la localización de conductos estrechos, como lubricante y como complemento para remover la capa de desecho dentinario.

Bystrom *et al.* Ciucchi *et al.* y Goldman *et al.* demuestran que la combinación de hipoclorito de sodio y EDTA es efectiva en la remoción del tejido orgánico e inorgánico del sistema de conductos radiculares, logrando una completa remoción de la capa de desecho dentinario y la apertura de los túbulos dentinarios lo que brinda una mayor eficiencia bacteriana.<sup>29</sup>

Numerosos investigadores han usado varias concentraciones y diferentes productos comerciales de EDTA y NaOCl con la intención de remover la capa de desecho. Hasta el momento, está ampliamente aceptado que el método más efectivo para remover la capa de desecho es la irrigación de los conductos con 10 ml de 15 a 17% de EDTA seguido por 10 ml de 2,5 a 5,25% de NaOCl.<sup>4, 29</sup>

Mérida *et al.*, en un estudio con el MEB, evaluaron la acción desinfectante de 10 diferentes irrigantes sobre los conductos dentinarios y demostraron que la combinación de soluciones de EDTA/NaOCl permite una acción efectiva demostrada por la ausencia de residuos orgánicos e inorgánicos en los túbulos dentinarios. Igualmente, en el mismo estudio se midió el valor de la tensión superficial de todas las soluciones, observando que la combinación mencionada obtuvo el valor más bajo (35,1 dina/cm), la cual permitió una mejor penetración de ambas soluciones hacia el interior de los túbulos dentinarios.<sup>4,29</sup>

#### **d) COMBINACIÓN DE NAOCL CON RC-PREP**

El Rc-prep contiene peróxido de urea, la urea es un compuesto aminado sólido que forma solventes en forma de ureato de calcio, cuando reaccionan con los iones de calcio quelados por el EDTA, lo que aumenta la permeabilidad de la dentina.<sup>39</sup>

Heling *et al.* refieren que el peróxido de urea al 10% contenido en la fórmula RC-Prep, es un ingrediente activo que produce radicales hidroxilos que

oxidan los grupos sulfidrilos, las cadenas dobles proteicas, los lípidos y la pared celular bacteriana causando muerte celular.

Su uso generalizado se debe a la interacción del peróxido de urea con el NaOCl que produce una acción burbujeante que supone libera y arrastra los residuos dentinarios siendo más fácil su posterior aspiración. El tamaño de las burbujas resultantes de esta mezcla es más pequeña que las producidas por el peróxido de hidrógeno y el NaOCl, siendo más fácil su posterior aspiración.<sup>39</sup>

Stewart *et al.* combinan la solución de EDTA con peróxido de urea y la activaron con NaOCl al 5%. El resultado de esta mezcla produjo una solución de anilina al 2% que pudo penetrar la dentina. Según los autores la exposición durante 30 minutos de esta mezcla tiene grandes implicaciones clínicas permitiendo que la medicación pueda penetrar la dentina y destruir fácilmente los microorganismos.<sup>4 39</sup>

#### **e) COMBINACIÓN DE NaOCl CON EDTAC**

El EDTAC contiene EDTA y Cetrimida, un derivado de amonio cuaternario, que provee propiedades antisépticas, reduce la tensión superficial y hace más fluida la viscosidad del agente, permitiendo a los agentes de irrigación y quelantes fluir más fácilmente hacia la profundidad del sistema de conductos.

La combinación de NaOCl con EDTAC provee mejor efectividad antibacteriana y paredes libres de capa de desecho; además mejora la permeabilidad de la dentina a los medicamentos intraconductos. Por lo tanto, Abbott en su estudio concluye que el mejor régimen de irrigación es EDTAC/NaOCl/EDTAC.

Goldberg *et al.* sostienen que el EDTAC aumenta la permeabilidad dentinaria permitiendo la eliminación de microorganismos y restos orgánicos;



igualmente permite la penetración de medicamentos en áreas donde la instrumentación mecánica ha sido deficiente como los túbulos dentinarios, conductos accesorios y foramen apical.<sup>4,34</sup>

#### **f) NaOCl con sistema ultrasonico**

Cuando se aplica el mecanismo ultrasónico a un líquido como el hipoclorito de sodio, se producen ondas de choque que viajan a través del mismo y se crea un movimiento que produce un efecto de remoción sobre las paredes que rodean al líquido. En endodoncia, esta energía pasa a través de la solución irrigadora, optimizando así el efecto removedor sobre las paredes del conducto radicular.<sup>54</sup>

El NaOCl tiene una buena acción antibacteriana y baja toxicidad, además de ser un buen solvente de tejido orgánico. Es incapaz de disolver la materia inorgánica y su empleo con ultrasonido ha reportado poco efecto en la remoción de la capa de desecho; pero aumenta la disolución de los tejidos y la potencia desinfectante. Esto debido probablemente a la acción de agitación creado por el movimiento oscilante desarrollado por el ultrasonido.

La irrigación de NaOCl y ultrasonido deja las paredes del conducto completamente cubiertas con una capa de desecho, que ni siquiera una irrigación final puede remover. Contrariamente otros autores refieren que existe una acción sinérgica entre el NaOCl en una concentración mayor del 2% y el ultrasonido y que ésta combinación remueve la capa de desecho en 3 minutos.<sup>54</sup>

Abbott<sup>1</sup> realizó un estudio al MEB sobre los efectos de las diferentes secuencias de irrigación y ultrasonido en la limpieza del sistema de conductos y demostró que la secuencia de irrigación EDTAC/NaOCl/EDTAC produce mayor limpieza y menor cantidad de capa de desecho.<sup>54</sup>

En investigaciones realizadas por Ciucchi *et al.*, donde se comparó la efectividad de diferentes métodos de irrigación sobre la remoción de la capa de desecho dentinario, se observó que la adición de sistemas ultrasónicos a la irrigación con hipoclorito de sodio demostró poca efectividad sobre la eliminación de dicho sustrato.<sup>4, 54</sup>

#### **g) MTAD E HIPOCLORITO DE SODIO**

MTAD es una mezcla del isómero de tetraciclina, ácido cítrico, y un detergente. El protocolo para el uso clínico de MTAD es; 20 minutos con 1.3 % NaOCl seguido por 5 minutos de MTAD. Los efectos de la solubilización de MTAD en la pulpa y del esmalte dental son algo similares a los del EDTA. La diferencia principal entre las acciones de estas soluciones es una alta afinidad de doxiciclina presente en MTAD para el esmalte dental. (Beltz et al J Endod 2003) la ventaja de la doxiciclina en el MTAD se puede considerar en el estudio por Torabinejad et al al que lo comparan a NaOCl y el EDTA en la capacidad de destruir al *E. faecalis*. MTAD resulta ser tan eficaz como 5.25 por ciento NaOCl y considerablemente más eficaz que el EDTA. Además, MTAD es considerablemente más eficaz en la destrucción del que NaOCl cuando se diluye. MTAD es eficaz en la destrucción del *E. faecalis*. El EDTA no exhibe ninguna actividad antibacteriana para *E. faecalis*. Shabahang et al al condujeron un estudio para comparar las capacidades de MTAD y de NaOCl en la desinfección del sistema de conductos radiculares que habían sido contaminados con saliva. Veintitrés de sesenta dientes trató con NaOCl seguía infectado. Solamente uno de sesenta dientes trató con MTAD seguía infectado. A cada producto nuevo nos referimos siempre sobre la citotoxicidad al tejido perirradicular y al efecto que puede tener en la fuerza del esmalte dental. El MTAD fue comparado con los irrigantes y medicamentos en un estudio por Zhang et al., comúnmente usados en 2003. Los resultados demostraron que el MTAD es menos citotóxico que el eugenol, el 5.25 % NaOCl, Peridex, y el EDTA. Es más citotóxico que NaOCl

en las concentraciones de 2,63%, de 1.30% y de 0.66%. El MTAD parece ser un excelente irrigante del sistema de conductos radiculares puesto que tiene menos citotoxicidad que la mayoría de los irrigantes.<sup>66</sup>

## CAPÍTULO 6

### COMPLICACIONES POR INFILTRACIÓN CON HIPOCLORITO DE SODIO

Es bien conocido que el hipoclorito de sodio es irritante de los tejidos vitales; generalmente la solución se aplica durante y después de la preparación biomecánica mediante el uso de jeringas con agujas bien adaptadas. Una complicación potencial reconocida es el paso del irrigante a través del ápice hacia los tejidos periapicales.

Según Becking, Gluskin *et al.* y Sabala *et al.*, los signos y síntomas que se presentan cuando se extruye NaOCl hacia los tejidos periapicales son dolor severo, desarrollo rápido de edema, hematomas, necrosis y abscesos. Las complicaciones son causadas por el efecto oxidativo del NaOCl en los tejidos vitales que rodean el diente que está siendo tratado; seguida de una respuesta inflamatoria del organismo.

Dentro de las complicaciones histológicas que puede provocar el hipoclorito de sodio están: hemólisis, ulceraciones de la piel quemaduras, injuria celular sobre fibroblastos y células endoteliales (fibroblastos y pericitos), son reservas celulares para la reparación y regeneración. Los fibroblastos forman fibras y tejidos capaces de mineralizarse y en algunos casos pueden transformarse en macrófagos, e inhibe la migración de los neutrófilos.

En los procedimientos endodónticos, la complicación ocurre como resultado de una irrigación copiosa con hipoclorito de sodio, pudiendo crear la presencia anormal de aire atrapado en los tejidos; el oxígeno liberado por el hipoclorito de sodio, puede llevar restos o gases hacia el hueso adyacente a través del foramen apical o de una perforación inadvertida en la pared del

conducto. De cualquier modo, también puede ser absorbido al sistema circulatorio y formar émbolos en diversas partes del cuerpo; incluyendo la circulación coronal y cerebral.

## 6.1 ENFISEMA DE TEJIDOS

El enfisema de tejidos o subcutáneo, se define como la presencia anormal de aire a presión, a lo largo o entre los planos faciales. Los planos faciales son áreas limitadas por tejido, que en condiciones no patológicas son sólo espacios potenciales. El enfisema puede presentar complicaciones por la destrucción de los tejidos, debido al movimiento de los irrigantes/medicamentos del sistema de conductos radiculares hacia los tejidos periapicales o debido a una infección secundaria. Puede observarse radiográficamente y casi siempre es indicativo de condiciones serias como: ruptura traqueal o esofágica y ruptura bronquial o neumotórax.

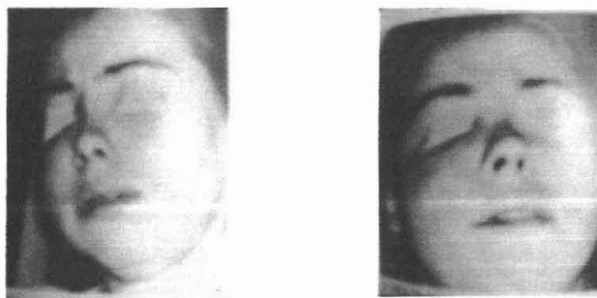

Figura 6.1 Enfisema por infiltración de hipoclorito de sodio. Becker, G; Cohen, S; Borer, R. The sequelae of accidentally injecting sodium hypochlorite beyond the root apex. Oral Surg. October 1974, vol. 38 number 4, 633-638

La etiología del enfisema subcutáneo puede dividirse en tres categorías:

- Enfisema antes y después de una extracción.
- Enfisema durante el transcurso del tratamiento de conductos.

- Enfisema después de laceraciones de tejidos blando, durante los procedimientos dentales.

El enfisema subcutáneo durante el transcurso del tratamiento de conductos es producido por la combinación de varios factores:

- Accidentes de procedimiento que causan perforaciones del ápice o en la raíz de un diente; permitiendo el paso del aire a los espacios potenciales.
- Irrigación inadvertida de los tejidos subcutáneos con irrigantes productores de oxígeno, bajo presión.
- Uso de piezas de mano de alta velocidad sin la exhaustiva protección, para prevenir el paso del aire, al área quirúrgica 4,19.
- Prolongado o excesivo uso de las jeringas de aire para mejorar la visibilidad.

Al momento del secado del sistema de conductos radiculares con aire comprimido; el uso de la jeringa podría introducir altas presiones de aire a los tejidos periapicales y en algunos casos a los planos faciales. El aire comprimido debe usarse con mucho cuidado cuando es utilizado para eliminar restos y secar el diente. Debe evitarse cuando se ha logrado permeabilizar el sistema de conductos radiculares.

La primera puerta de entrada de aire, a los espacios anatómicos, pareciera ser el conducto radicular, pero también debe tomarse en cuenta el movimiento de aire a través de laceraciones de los tejidos blandos, como las que se crean por el uso del dique de goma y la grapa.

El principal signo clínico del enfisema subcutáneo es la rápida inflamación de la cara y a veces del cuello. La extensión del edema casi siempre cruza la línea media. Además, se puede observar eritema, entumecimiento del área y

en la mayoría de los casos, la crepitación es desencadenada por la palpación.

El dolor es variable y usualmente de corta duración; algunas veces sólo se siente una pequeña molestia o sensación de presión. Cuando el cuello se encuentra involucrado hay un malestar general con dificultad para tragar.

El enfisema subcutáneo producido por el tratamiento endodóntico, puede durar de días a semanas, desapareciendo de las regiones faciales antes que la región del cuello. En radiografías de tejidos blandos se observa distensión de los mismos. Los signos posteriores del enfisema subcutáneo que se pueden presentar 1 a 2 horas después del accidente son: edema difuso, eritema, pirexia y algunas veces dolor crónico.

La infección representa un problema potencial; por lo tanto, el paciente debe ser medicado profilácticamente con antibióticos; en algunos casos, no siempre son efectivos los antibióticos, por lo cual debe establecerse un drenaje de la infección localizada.

Durante el tratamiento endodóntico, son muchos los factores que podrían contribuir a la producción de un enfisema subcutáneo y el mejor tratamiento es la prevención durante procedimientos convencionales y quirúrgicos. La complicación no es peligrosa y el odontólogo general y el endodoncista deberían conocer las diferentes posibilidades de tratamiento para la resolución de este tipo de accidente.

El enfisema se diferencia del enfisema den cuanto que el primero es provocado por la entrada de aire a presión cuando no se tiene la precaución de irrigar con la solución; y el enfisema es la entrada de cualquier sustancia forzosamente en los tejidos periapicales. Aunque los dos provocan el mismo cuadro clínico.

## 6.2 EDEMA DE LOS TEJIDOS

Es el exceso de líquido rico en leucocitos en el tejido intersticial o en las cavidades serosas. Los signos clínicos de la inflamación son el calor, enrojecimiento, hinchazón, dolor y pérdida de la función.

Se han usado diversas soluciones de irrigación en la preparación quimiomecánica del sistema de conductos radiculares; entre ellas, la solución salina, el peróxido de hidrógeno, el alcohol y el hipoclorito de sodio; independientemente de su toxicidad, cualquiera de ellas puede causar problemas cuando se extruye hacia los tejidos periapicales.



Figura 6.2 Edema provocado debido a la formación de agua dentro de los espacios aponeuróticos.

Hüssmann, M; Hahn, W. Complications during root canal irrigation- literature review and case reports. *Int. Endod. J.* 33, 186-193,2000.

## 6.3 HEMATOMA

La causa inmediata de la hemorragia es la rotura y laceración de un vaso sanguíneo; cuando se acumula una cantidad significativa de sangre en el interior de un tejido se denomina hematoma. Cuando tienen un tamaño mayor de 1 centímetro se le denomina equimosis la cual es visible debido a una extravasación de eritrocitos (Diapédesis de hematíes).





Figura 6.3 Hematoma formado por la ruptura de vasos sanguíneos por destrucción de células endoteiales. Hüssmann, M; Hahn, W. "Complications during root canal irrigation- literature review and case reports. *Int. Endod*". J. 33, 186-193, 2000. Hales, J; Russell, C; Everett, P; Moore, H. Treatment protocol for the management of a sodium hypochlorite accident during endodontic therapy. *General Dentistry*. May-Jun 2001.

En endodoncia es una manifestación consecuente por la infiltración y la rotura de los vasos sanguíneos debido a la actividad oxidativa del Hipoclorito de sodio en los tejidos periapicales.

#### **6.4 OSTEOMIELITIS**

Corresponde a la infección del hueso, considerado como un órgano, proceso que se extiende a la totalidad de los tejidos que lo componen.

Así, la infección compromete en mayor o menor grado al tejido mieloreticular contenido en el canal medular, los conductos de Havers, al tejido óseo propiamente tal, ya sea laminillas en el hueso esponjoso o compacto en la cortical (osteitis), compromiso del periostio (periostitis), de vasos y nervios.

La traducción clínica, radiológica, anatomopatológica, pronóstica y terapéutica, está determinada por la alteración e intensidad del daño en los tejidos comprometidos. Son estos hechos, variables de un caso a otro, los

que determinan los diferentes caracteres con que se pueden presentar los cuadros de la enfermedad.

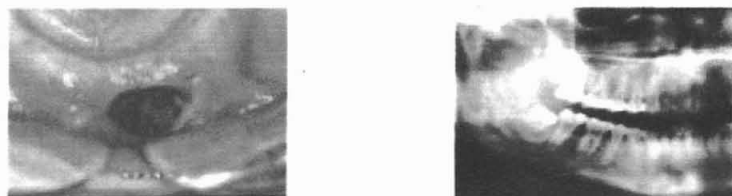


Figura 6.4 Pérdida de células óseas por la acción cáustica del hipoclorito de sodio.

[www.infocompu.com/adolfo\\_arthur/images/](http://www.infocompu.com/adolfo_arthur/images/)

La experiencia clínica demuestra que aproximadamente el 90% de los casos está provocado por el estafilococo dorado, sin embargo, teóricamente, cualquier germen puede ser causal de infección del hueso.

En orden de frecuencia podemos encontrar:

- *Estafilococo aureus.*
- *Estreptococo.*
- *Gram negativos.*
- *Hemophilus Influenzae.*
- *Salmonella Tiphis.*
- *Neumococo.*
- *Bacilo de Koch.*
- *Hongos.*
- *Parásitos.*

Durante el tratamiento endodóntico puede provocarse una osteomielitis aguda debido a la entrada accidental del líquido irrigante (hipoclorito de sodio), en los tejidos periapicales provocando dolor punzante, profundo o

acusado a un diente, que en la región donde se halla infiltrado la solución, encías de color rojo oscuro y edematosas, sensación de alargamiento de los dientes, limitación a la apertura bucal o trismo, puede apreciarse movilidad del diente causante y de los adyacentes, llegando el momento que todos los dientes de la hemiarcada tienen movilidad, tumefacción del área afectada que se extiende a los tejidos adyacentes, aparición de fistulas bucales y extrabucales, aparece supuración serosa o purulenta, anestesia del hemilabio correspondiente, debido a la inflamación intraósea que produce compresión del nervio alveolar.

Dentro de las semanas subsiguientes se debe tener un control sintomático y radiográfico y la valoración del paciente para verificar que no existen secuelas de esta alteración.

En el transcurso de las semanas, el dolor desaparece, la limitación a la apertura bucal se reestablece, los dientes que pertenecen al secuestro pueden estar móviles, la secreción purulenta puede estar presente, disminución del edema y de la deformidad facial, persiste generalmente hipostesia o anestesia del hemilabio correspondiente.

Puede durar semanas, meses, incluso años en los casos crónicos.

Después de este período los exámenes radiográficos son de gran ayuda, recomendando realizarlo de 2 a 3 semanas, comprobando la presencia de zonas radiográficas en forma de islotes homogéneos, en encaje, superficial o profunda, única o múltiple (secuestros).

En el período de reparación la pérdida de sustancia se repara progresivamente, pero el hueso puede aparecer deformado. Los dientes fuera del secuestro se vuelven a fijar, pero las secuelas locales son cicatrices antiestéticas y retráctiles. El periostio la salud y el tratamiento oportuno ante la complicación juegan un papel importante en el mecanismo reparador.

## 6.5 NECROSIS

El término de necrosis hace referencia a una serie de cambios morfológicos que siguen a la muerte celular en el tejido vivo, derivados en gran parte de la acción degradativa progresiva de las enzimas sobre la célula mortalmente lesionada.

Como consecuencia de una osteomielitis con tratamiento nulo o deficiente causada por químicos (hipoclorito de sodio), existe la posibilidad de necrosis en el tejido afectado comprometiendo las estructuras que existen a su alrededor provocando recontaminación de la herida y afectando un área mas extensa pudiendo comprometer la vida del paciente.

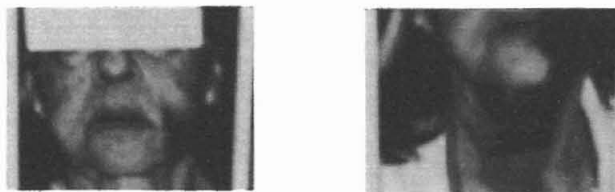


Figura 6.5 Necrosis por la falta de irrigación de los tejidos provocada por la destrucción de vasos sanguíneos locales. Hales, J; Russell, C; Everett, P; Moore, H. Treatment protocol for the management of a sodium hypochlorite accident during endodontic therapy. General Dentistry. May-Jun 2001.

Con respecto a las lesiones en los ojos del paciente; Ingram reportó un caso donde se observó dolor inmediato, abundante lagrimeo, ardor intenso y eritema, puede presentarse pérdida de las células epiteliales de la córnea y recomienda irrigar el ojo inmediatamente con solución fisiológica y referir al paciente a un oftalmólogo para evaluación y tratamiento.

## 6.6 PÉRDIDA DE LA FUNCIÓN

Durante la irrigación accidental de hipoclorito de sodio en los tejidos periapicales se afectan las funciones de las zonas circundantes debido al efecto cáustico y la irritabilidad de la solución.

El déficit neurológico inmediato es el resultado de la lesión neural directa o de estructuras vasculares asociadas. El déficit es debido a una lesión arterial asociada y subsecuente formación de un hematoma.

La manifestación clínica se induce progresivamente en:

Segundos: Lesión de células, hace que éstas vacíen su contenido dentro del espacio extracelular a la célula por lo cual la función neuronal se pierde.

Minutos: Existen cambios en la concentración de los iones Na, K y agua, por lo cual se produce un edema de tipo citotóxico y degeneración celular con lo cual se produce liberación de productos patológicos como prostaglandinas, leucotrienos, aminoácidos tóxicos y productos de la oxidación fosfolípica (radicales libres). También se produce un incremento de la permeabilidad vascular con lo cual se produce un edema de tipo vasogénico.

Horas: El paquete neurovascular se rompe y baja el flujo sanguíneo, y una dilatación de los vasos sanguíneos puede ocurrir después de una irritación tisular, por lo tanto se produce daño celular.

Días: Ocurre inflamación en los alrededores causada por infiltración de células inflamatorias, en la periferia de la lesión.

Semanas: Los macrófagos entran a acabar con las células muertas y detritus. En algunos casos la lesión puede llegar a formar una cavidad quística.

Desde la perspectiva fisiopatológica se observa una secuencia de cambios: pérdida de conducción neuronal, alteraciones iónicas: potasio-calcio, ATP, y metabólicas: ácido láctico.

Se produce una hiperconcentración de  $K^+$  en el espacio extracelular, lo que bloquea la conducción nerviosa y puede producir necrosis celular, con lo que la célula pierde gran parte de su  $K^+$ .

El  $Ca^{++}$  por el contrario, que se encuentra mayoritariamente en el espacio extracelular (mil veces más), penetra a la célula por daño de su membrana, provocando lesión celular.

## 6.7 PREVENCIÓN DEL ACCIDENTE

1. Revisión metódica de la historia médica del paciente, en cuanto a alergias a productos de limpieza que contengan cloro; y su posterior referencia a especialistas para la realización de algunas pruebas de sensibilidad.
2. Doblar la aguja irrigadora en el centro y colocar un tope apical en conductometría real, para limitar la punta de la misma a los niveles más superiores del conducto y facilitar el acceso a los dientes posteriores.
3. Usar del dique de goma.
4. Tomar una adecuada radiografía diagnóstica para realizar una buena conductometría y un tope apical adecuado en el tratamiento de conductos radiculares
5. Evitar el uso excesivo de presión dentro del conducto cuando se aplica la solución.
6. Oscilar la aguja de adentro hacia afuera del orificio del conducto; para asegurar que la misma se encuentre libre.
7. Evitar embolizar la aguja de la jeringa, durante la colocación del irrigante dentro del sistema de conductos radiculares.
8. Asegurarse de que la aguja se encuentre bien adaptada a la jeringa, para prevenir su separación accidental e irrigar accidentalmente los ojos del paciente.
9. Liberar el contenido de la jeringa suavemente.
10. Evitar el uso de hipoclorito de sodio mientras irriga dientes con ápices abiertos.
11. Evitar el uso de hipoclorito de sodio en conductos con pulpas hemorrágicas.
12. Usar alta succión o puntas de papel absorbentes para secar o eliminar fluidos del sistema de conductos.
13. Evitar el uso de aire comprimido directamente en las cámaras de acceso, durante los tratamientos endodóntico.

## 6.8 PROTOCOLO PALIATIVO PARA LA INFILTRACIÓN ACCIDENTAL DE NAOCL EN LOS TEJIDOS PERIAPICALES

Si se presentan las complicaciones antes mencionadas se debe aplicar el tratamiento adecuado y realizar las medidas profilácticas:

1. Reconocer que ha ocurrido un accidente por la irrigación.
  - Dolor inmediato a la irrigación de conductos.
  - Sangrado abundante por el acceso del diente.
  - Inflamación local inmediata.
2. Mantener la calma, detener el tratamiento y dar una explicación al paciente. Dar instrucciones escritas al paciente del tratamiento de la complicación.
3. Control del dolor inmediato con anestesia local.
4. Hacer enjuagues abundantes con solución salina para diluir la concentración de hipoclorito de sodio en la zona.
5. Control del diente durante media hora, habrá un exudado hemorrágico a través del mismo; si el drenaje persiste se considerará dejar el diente abierto por 24 horas.
6. Administrar analgésicos de 3 a 7 días para el control del dolor.
7. Administrar antibióticos profilácticos o terapéuticos (de elección para microorganismos Gram. + y Gram. -), de 7 a 10 días, en caso de diseminación de la infección existente y evitar una segunda infección.
8. Administrar antiinflamatorios 2 a 3 días para el control del edema.
9. Compresas frías por 24 horas en intervalos de 15 minutos; seguidas de compresas templadas y enjuagues para mejorar la circulación de la zona.
10. Explicar al paciente de las posibles complicaciones y el probable tiempo de recuperación.
11. De ser posible hacer un debridamiento quirúrgico del tejido necrosado para permitir el drenaje del exudado y favorecer los enjuagues.
12. Evaluar la restaurabilidad y pronóstico del órgano dentario afectado para decidir la estrategia frente el daño provocado.
13. Considerar la referencia del paciente a un especialista para reconocer daños secundarios; si el paciente desarrolla complicaciones.



Mehra *et al.* reportaron un caso donde se formó un hematoma facial posterior a la inyección inadvertida de hipoclorito de sodio en los tejidos periapicales. Este caso requirió la hospitalización del paciente, la administración de antibióticos vía endovenosa, la realización de múltiples incisiones quirúrgicas bajo anestesia general para facilitar la descompresión del hematoma y la colocación de un drenaje por 2 días.

## CONCLUSIONES

El uso de soluciones irrigadoras en el tratamiento de conductos radiculares es de suma importancia, pero no es suficiente para lograr el objetivo de desinfección total del conducto radicular ya que va de la mano con el trabajo biomecánico para retirar del sistema de conductos los desechos orgánicos que la solución irrigadora no puede disolver.

Se debe tener amplio conocimiento de las diversas formas anatómicas que tiene el sistema de conductos radiculares así como los cambios que ocasionan las lesiones periapicales y los microorganismos presentes, para elegir el método de trabajo mas adecuado, la solución de elección y el conocimiento ésta para reestablecer las funciones masticatorias de los dientes dañados y no realizar tratamientos mutilantes que comprometen la integridad del sistema estomatognático.

El hipoclorito de sodio es actualmente el irrigante en endodoncia de elección gracias a sus propiedades descritas en este trabajo; sin embargo, junto a sus propiedades también conllevan desventajas que, aunque son de baja incidencia ocasionan grandes incomodidades al paciente y al Cirujano Dentista que debe tener todo el conocimiento necesario para la utilización de todos los materiales y medicamentos que usa en la práctica diaria.

Es importante que el Cirujano Dentista conozca las complicaciones que puede ocasionar la impericia y la falta de conocimiento en un tratamiento endodóncico, así como la prevención en la forma de irrigación y el uso de éstos; y el tratamiento de estas complicaciones para minimizar los daños provocados por el mal uso del hipoclorito de sodio.

Actualmente existen muchos procedimientos y materiales útiles para el tratamiento de conductos cada vez más confiables y seguros pero nunca

quedaran exentos los accidentes ocasionados por el mal uso y mantenimiento de estos por la mano del hombre.

## BIBLIOGRAFÍA

1. Ingle, J; Taylor J. *Manual práctico de endodoncia*. Ed. Interamericana 3ra Edición.
2. Hata, G. Hayami, F.S. *Effectiveness of oxidative potential water as a root canal irrigant*. Int. Endod. J. 2001. 34:308-317.
3. Andersen, M., Lund, A., *Andreasen, Jo. In vitro solubility of human pulp tissue in calcium hydroxide and sodium hypochlorite*. Endod Dent Traumatol. 1992. 8(10):104-8.
4. Una Visión *Actualizada del Uso del Hipoclorito de Sodio en Endodoncia*. [www.carlosboveda.com](http://www.carlosboveda.com)
5. Lasala, A. *Endodoncia*. 4ta Edición. Ed Salvat. México D.F. 1992.
6. Canalda C. *Endodoncia: Técnicas clínicas y bases científicas*. Masson, 2001:29-41
7. Piskin, B., Türkün, M. *Stability of various sodium hypochlorite solutions*. J of Endod. 1995. 21(5):253-255.
8. Cohen, B. *Vías de la pulpa*. 1999. Ed. Harcourt. Madrid, España. Pp. 206,207,
9. Walton, R., Torabinejad, M. *Endodoncia principios y práctica*. 2da Edición. Ed McGraw-Hill Interamericana. México. 1997.
10. Beer, R; Baumann, M; Kim, S. *Atlas de endodoncia*, Ed Masson, España 2000.
11. Hirai, K. *Isolation and classification of anaerobic bacteria from pulp cavities of novital teeth in man*. Bull Tokyo dent. Vol 32 No 3 .August. Pg 95-98.1991.
12. Goodman & Gilman`s. *The pharmacological basis of therapeutics*. MacGraw-Hill. New york. Chicago. 2001.
13. Cawson, R. *Farmacología odontológica*. Barcelona. Labor. 1991
14. Hullsman, M. *Irrigación del conducto radicular: objetivos, soluciones y técnicas*. J of Endod Prac. 1998. Vol 4 (1): 15-29.

15. Buck RA, Eleazer PD, Staat RH, Scheetz JP. *Effectiveness of three endodontic irrigants at various tubular depths in human dentin*. J. of Endod 2001. 27(3): 206-208.
16. Heling I, Chandler NP. *Antimicrobial effect of irrigant combinations within dentinal tubules*. Int. Dent. J. 1998. 31: 8-14.
17. Siqueira, J; Rocas, I; Favieri, A; Lima, K. *Chemomechanical reduction of the bacterial population in the root canal after instrumentation and irrigation with 1%, 2,5% and 5,25% sodium hypochlorite*. J. Endodon. 2000; 6:331-34.
18. Longman, Preston. *Endodontics in the adult patient: the role of antibiotics*. Journal of dentistry 2000; 28 ; 539-548.
19. Yamaguchi M, Yoshida K, Suzuki R, Nakamura H. *Root canal irrigation with citric acid solution*. J of Endod. 1996. 22(1): 27-29.
20. Yang SF, Rivera EM, Walton RE, Baumgardner KR. *Canal debridement: effectiveness of sodium hypochlorite and calcium hydroxide as medicaments*. J of Endod. 1996. 22(10): 521-524.
21. Siqueira Junior JF, Lopes HP. *Mechanisms of antimicrobial activity of calcium hydroxide: a critical review*. Int Endod J. 1999. 32:361-369.
22. Yesilsoy C, Whitaker E, Cleveland D, Phillips E, Trope M.. *Antimicrobial and toxic effects of established and potential root canal irrigants*. J of Endod. 1995. 21(10):513-515.
23. Scelza MF, Antoniazzi JH, Scelza P. *Eff icacy of final irrigation, A scanning electrón microscopic evaluation*. J. Endodon. 2000; 26(6):355-58
24. Kuruvilla JR, Kamath MP. *Antimicrobial activity of 2.5% sodium hypochlorite and 0.2% chlorhexidine gluconate separately and combined, as endodontic irrigants*. J of Endod. 1998. 24(7): 472-475.
25. Leonardo MR, Tanomaru Filho M, Silva LA, Nelson Filho P, Bonifacio KC, Ito IY. *In vivo antimicrobial activity of 2% chlorhexidine used as a root canal irrigation solution*. J of Endod. 1999. 25:167-171.

26. Johnson BR, Remeikis NA. *Effective shelf-life of prepared sodium hypochlorite solution*. 1993. J of Endod. 19(1):40-43.
27. Tasman F, Cehreli ZC, Ogan C, Etikan I. *Surface tension of root canal irrigants*. J of Endod. 2000. 26(10): 586-587.
28. Sabala, C., Powell, S. *Sodium hypochlorite injection into periapical tissues*. J of Endod. 1989. 15(10): 490-492.
29. Di Lenarda, R; Cadenaro, M; Sbaizero, O. *Effectiveness of 1 mol/l citric acid and 15% EDTA irrigation on smear layer removal*. Int Endod J. 2000. 33:46-52.
30. Drake DR, Wiemann AH, Rivera EM, Walton RE. *Bacterial retention in canal walls in vitro: effect of smear layer*. J of Endod. 1994. 20(2): 78-82.
31. Gambarini G *et al*. *Chemical stability of heated sodium hypochlorite endodontic irrigant*. J of Endod 1998; 24: 432-4.
32. Fraiss, S. Gulabivala, K. *Some factors affecting the concentration of available chlorine in commercial sources of sodium hypochlorite*. Int Endod J. 2001. 34: 206-215.
33. Shiozawa, A. *Characterization of reactive oxygen species generated from the mixture of NaOCl and H<sub>2</sub>O<sub>2</sub> used as root canal irrigants*. J of Endod. 2000. 26(1): 11-15.-
34. Calt S, Serper A. *Smear layer removal by EDTAC*. J of Endod. 2000. 26(8): 459-461.
35. Ingle J, Bakland L. *Endodontia* 1996. México. MacGraw&dash; Hill Interamericana.
36. Buck R, Eleazer PD, Staat RH. *In vitro disinfection of dentinal tubules by various endodontic irrigants*. J Endodon 1999; 25:786-8.
37. Cunningham WT, Joseph SV *Effect of temperature on the bactericidal action of sodium hypochlorite endodontic irrigant*. Oral Surg 1980; 50:569.

38. Heling I, Chandler NP. *Antimicrobial effect of irrigant combinations within dentinal tubules*. Int Endod J 1998 ; 31:8-14.
39. Heling I, Iraní E, Karni S, Steinberg D. *In vitro antimicrobial effect of RC-Prep within dentinal tubules*. J Endodon 1999; 25: 782-5.
40. Roberto, M. Mauricio, J. Endodoncia: *Tratamiento de los conductos radiculares*. Ed Panamericana, 2da edición, 1994, 253.
41. Mérida H, Díaz M. *Estudio con microscopio electrónico de barrido de la acción desinfectante de diez diferentes irrigantes sobre los conductos dentinarios*. V Interamerican Electrón Microscopy Congress, 1999, Porlamar, Isla de Margarita.
42. Gutierrez JH, Jofré A, Villena F. *A scanning electron microscope study of the cleansing effectiveness of three irrigant modalities on the tubular structure of dentine*. J Endodon 1998; 24:485-8.
43. Kavanagh, C; Taylor, J. *Inadvertent injection of sodium hypochlorite into the maxillary sinus*. British Dental Journal. October 1998. Vol 185, No 7. 336.
44. Ahmet, S; Murat, O; Semra, C. *Accidental Sodium Hypochlorite-induced Skin Injury during Endodontic Treatment*. Journal of Endodontics. 30(3):180-181, March 2004
45. Goldsmith M, Gulabivala K, Knowles JC. *The Effect of Sodium Hypochlorite Irrigant Concentration on Tooth Surface Strain*. J Endod. 2002 Aug;28(8):575-9.
46. Radcliffe C. E; Potouridou, L; Qureshi R; Habahbeh, N; Qualtrough, A; Worthington, A; Drucker, D. *Antimicrobial activity of varying concentrations of sodium hypochlorite on the endodontic microorganisms Actinomyces israelii, A. naeslundii, Candida albicans and Enterococcus faecalis*. International Endodontic Journal, 37, 438-446, 2004.

47. Marais, T; Williams, W. *Antimicrobial effectiveness of electrochemically activated water as an endodontic irrigation solution.* International Endodontic Journal 37:4, 272-280. 2004.
48. Oncag O, Hosgor M, Hilmioğlu S, Zekioglu O, Eronat C, Burhanoglu. *Comparison of antibacterial and toxic effects of various root canal irrigants.* International Endodontic Journal, 36, 423-432, 2003.
49. Juárez RP, Lucas ON *Complicaciones ocasionadas por la infiltración accidental con una solución de hipoclorito de sodio* Revista ADM 2001; 58 (5): 173-176
50. Driscoll CO, Dowker SE, Anderson P, Wilson RM, Gulabivala K. *Effects of sodium hypochlorite solution on root dentine composition.* Journal On Material Science: Materials in Medicine. 13 (2002). 219-223.
51. Menezes, M.; Valera, M; Jorge, A; Koga-Ito, C; Camargo, C; Mancini, M. *In vitro evaluation of the effectiveness of irrigants and intracanal medicaments on microorganisms withing root canals.* International Endodontics Journal. 37. 311-319. 2004.
52. Sassone, L. M.; Fidel, R.; Fidel, S. Vieira, M; Hirata.Jr, R. *The influence of organic load on the antimicrobial activity of different concentrations of NaOCl and Clorexidine in vitro.* International Endodontic Journal. 36. 848-852. 2003.
53. Gernhardt CR, Eppendorf K, Kozlowski A, Brandt M. *Toxicity of concentrated sodium hypochlorite used as an endodontic irrigant.* International Endodontic Journal. 37. 272-280. 2004.
54. Weber, C.; McClanahan, S; Miller, G; Diener-West, M; Johnson, J. *The Effect of Passive Ultrasonic Activation of 2% Chlorhexidine or 5.25% Sodium Hypochlorite Irrigant on Residual Antimicrobial Activity in Root Canals.* Journal Of Endodontics. 2003. 29(9):562-564.
55. Sundqvist, G. *Taxonomy, Ecology And Pathogenicity Of The Root Canal.* Oral Surg. 1994; 78: 552.



56. Estrela C; Barbin E; Spano J; Marchesan M; Pecora J. *Mechanism of Action of Sodium Hypochlorite*. Braz Dent J (2002) 13(2): 113-117.
57. Pucci. *Conductos radiculares. Anatomía, Patología y terapia*, Barreiro y Ramos, Montevideo, 1945
58. Dr. Javier Caviedes Bucheli. *Apice Radicular*. www.javeriana.edu.co
59. Weine, F. *Terapéutica en Endodoncia*, 2da edición. Ed. Salvat, 1991.
60. Basrani, E. *Endodoncia Integrada*, 1era edición, Ed. Actualidad Medico Odontológica; 1999.
61. Becker, G; Cohen, S; Borer, R. *The sequelae of accidentally injecting sodium hypochlorite beyond the root apex*. Oral Surg. October 1974;38(4); 633-638.
62. Hüssmann, M; Hahn, W. *Complications during root canal irrigation-literature review and case reports*. Int. Endod. J. 33, 186-193, 2000.
63. García, S; González, J; Varela, P; Galego, P; Bravos, L. *Extrusión de hipoclorito de sodio hacia los tejidos periapicales. Caso clínico*. Endodoncia, abril-junio 2000; 18 (2),73-78.
64. Hales, J; Russell, C; Everett, P; Moore, H. *Treatment protocol for the management of a sodium hypochlorite accident during endodontic therapy*. General Dentistry. May-Jun 2001.
65. Clarkson, R; Moule, A. *Sodium hypochlorite and its use as an endodontic irrigant*. Australian Dental Journal 1996;43(4)
66. Beltz, Richard E. PhD; Torabinejad, Mahmoud DMD, MSD, PhD; Poursmail, Manucher DMD; *Quantitative Analysis of the Solubilizing Action of MTAD, Sodium Hypochlorite, and EDTA on Bovine Pulp and Dentin*. Journal of Endodontics. 29(5):334-337, May 2003.