

11209

UNIVERSIDAD NACIONAL AUTONOMA DE MEXICO

INSTITUTO MEXICANO DEL SEGURO SOCIAL  
HOSPITAL GENERAL  
CENTRO MEDICO LA RAZA



CANCER GASTRICO Y METAPLASIA INTESTINAL  
EN ADULTOS

**TESIS DE POSTGRADO**

PARA OBTENER EL TITULO EN LA  
ESPECIALIDAD DE

**CIRUGIA GENERAL**

P R E S E N T A :

**DR. RAUL SALADO ZENTENO**

ASESOR : DRA. OLGA SILVA RODRIGUEZ

MEXICO, D. F.

ENERO DE 2004



2004



Universidad Nacional  
Autónoma de México

Dirección General de Bibliotecas de la UNAM

**Biblioteca Central**



**UNAM – Dirección General de Bibliotecas**  
**Tesis Digitales**  
**Restricciones de uso**

**DERECHOS RESERVADOS ©**  
**PROHIBIDA SU REPRODUCCIÓN TOTAL O PARCIAL**

Todo el material contenido en esta tesis esta protegido por la Ley Federal del Derecho de Autor (LFDA) de los Estados Unidos Mexicanos (México).

El uso de imágenes, fragmentos de videos, y demás material que sea objeto de protección de los derechos de autor, será exclusivamente para fines educativos e informativos y deberá citar la fuente donde la obtuvo mencionando el autor o autores. Cualquier uso distinto como el lucro, reproducción, edición o modificación, será perseguido y sancionado por el respectivo titular de los Derechos de Autor.

**ESTA TESIS NO SALE  
DE LA BIBLIOTECA**

*[Handwritten signature]*

CENTRO MEDICO LA ~~UNION~~  
HOSPITAL GENERAL




Ministerio de Educacion  
& ~~Industria~~

*Dr. Emilio Escobar Picasso*

JEFE DE ENSEÑANZA DEL HOSPITAL GENERAL CENTRO MEDICO LA RAZA.

*Dr. Angel Zárate Aguilar*

PROFESOR TITULAR DEL CURSO DE LA ESPECIALIDAD EN CIRUGIA GENERAL.



*Dra. María Graciela Zermeño Gómez*

PROFESOR ADJUNTO DEL CURSO DE LA ESPECIALIDAD EN CIRUGIA GENERAL.



*Dr. Olga Silva Rodríguez*

MEDICO ADSCRITO AL SERVICIO DE CIRUGIA GENERAL DEL HOSPITAL GENERAL  
CENTRO MEDICO LA RAZA.


DIRECTOR DE TESIS.



Autorizo a la Dirección General de Bibliotecas de la UNAM a difundir en formato electrónico e impreso el contenido de mi trabajo recepcional.  
NOMBRE: Raúl Salado Zermeño

FECHA: 12 Noviembre 2004

FIRMA:



## DEDICO ESTA TESIS:

### *A Raúl Alberto:*

*A ti hijo mío que gracias a tu existencia has sido mi mejor estímulo para "hacer siempre hacer"...*

### *A mi padre:*

*Por su amor ejemplo hasta el último día de su vida ...*

### *A mi madre:*

*Por la fé y amor con la que me bendijo hasta en los momentos difíciles así como el ejemplo de fuerza y tenacidad en la vida ...*

### *A María Elisa:*

*Por tu comprensión y apoyo ...*

### *A mis hermanas y hermanos:*

*Lupita, Juan, Javier, Tere, Mari y Ana Lilia por estar siempre a mi lado empujándome hacia adelante ...*

### *A Plutarco y Rosa:*

*Que también fueron padres para mí ...*

**¡¡GRACIAS!!**

*Al Dr. Juan Pedro Amezcua:*

*Por su amistad, enseñanza y dureza ...*

*Al Dr. César A. Reséndiz:*

*Por su enseñanza y oportunos consejos ...*

*Al Dr. Antonio Albarrán:*

*Que para mí siempre fué el jefe ...*

*A mi amigo José Luis Camacho:*

*Por su inagotable estímulo y apoyo ...*

*A mi compadre Carlos Morillo:*

*Por su tullanguero ejemplo ...*

*A Toño, Juan José y Pepe:*

*Que fuimos más que compañeros de vivienda ...*

*A todos mis compañeros del pueblo:*

*Por su paciencia ...*

**!! GRACIAS !!**

# INDICE

	PAGINA
ANTECEDENTES CIENTIFICOS .....	2
HIPOTESIS .....	7
MATERIAL Y METODOS .....	8
RESULTADOS .....	10
GRAFICAS .....	11
DISCUSION .....	18
CONCLUSIONES .....	20
BIBLIOGRAFIA .....	22



**TITULO: CANCER GASTRICO Y METAPLASIA INTESTINAL EN ADULTOS**

**AREA PRIORITARIA: 025**

## ANTECEDENTES CIENTIFICOS

### HISTORICOS:

Avicenna en 1037 DC, hizo la primera narración del cáncer gástrico, Avenzoar (1162) describió el aspecto necrótico de un carcinoma gástrico. El primer informe detallado sobre lesiones malignas del estómago fué hecha por Morgagni en 1761.

Una de las primeras descripciones sobresalientes del cuadro clínico del cáncer de estómago fué la de G.L. Bayley, cuyo libro "Tumours of the Stomach" fué publicado en 1839 y contenía referencias de las investigaciones realizadas por Chardel, Aussant y Laennec.

Brinton, del University College Hospital de Londres, en su libro "Lectures on Diseases of the Stomach" en 1958 comentó las dificultades para diferenciar las úlceras benignas de las malignas. En uno de sus artículos hizo una descripción precisa de la linitis plástica. Pean (1879) realizó la primera resección gástrica por cáncer. Billroth en 1881 llevó a cabo la primera resección pilórica exitosa en un ser humano, por carcinoma pilórico, el paciente vivió durante cuatro meses. Schlatter en 1897 realizó la primera gastrectomía total exitosa, su paciente murió catorce meses después.

Riede (1905) y Holzknacht (1906) publicaron artículos acerca del valor de los estudios radiológicos intestinales con el uso de papillas de material de contraste.

Durante los primeros años de éste siglo, W.J. Mayo, C.H. Mayo y Moynihan extendieron el campo de la gastrectomía parcial para el tratamiento de las lesiones malignas del estómago.

El gastroscopio flexible de Wolf-Schindler fué introducido en 1932. Papanicolau en 1946 introdujo el método de diagnóstico de tumores malignos mediante el estudio de células exfoliadas.<sup>1</sup>

### CONSIDERACIONES ANATOMOPATOLOGICAS:

El adenocarcinoma es el tumor maligno primitivo de origen epitelial más frecuente del estómago y corresponde al 95% de las neoplasias (1). No es una entidad homogénea dado que existen dos variedades cuyo comportamiento es diferente. Se han propuesto numerosas clasificaciones del cáncer gástrico, pero han sido la de **Lauren** (2) y posteriormente la de **Ming** (3) las de mayor utilidad hasta el momento, dado que presentan una buena correlación clínico-patológica y pronóstica. Estos dos autores distinguen dos tipos de cáncer gástrico: el intestinal expansivo y el difuso infiltrativo. La clave morfológica que los diferencia es la presencia o no de cohesión celular.

El tipo **intestinal expansivo** se caracteriza porque las células que lo forman mantienen la cohesión entre sí, independientemente del grado de diferenciación celular. El crecimiento tumoral se realiza por expansión, es decir, por aposición de unas células a otras. Es un tumor glandular secretor de moco que recuerda al adenocarcinoma bien diferenciado de colon. Las glándulas están recubiertas por un epitelio columnar que mediante técnicas histoquímicas se demuestra que segregan gran cantidad de mucinas, fundamentalmente neutras y ácidas. Suelen encontrarse con metaplasia intestinal incompleta, en la mucosa adyacente al tumor. Se localizan con mayor frecuencia en el antro, casi siempre están bien delimitadas y macroscópicamente tienen aspecto polipoideo, fungoide o de engrosamiento superficial; se encuentra en un 60% de los casos ulcerados (4,5).

El tipo **difuso infiltrativo** se caracteriza por una infiltración profunda y extensa de células aisladas o de pequeños grupos celulares que mantienen una escasa cohesión entre sí. Carece de estructura glandular, aunque las células que lo forman muestran grados variables de diferenciación, y presenta un estroma conectivo muy desarrollado. A las células en "anillo de sello" que son bien diferenciadas se les llama así por el desplazamiento de núcleo a la periferia debido a la presencia de abundante moco intracelular. A diferencia de intestinal expansivo, secreta mucinas ácidas (no neutras), la mucosa adyacente al tumor no suele presentar metaplasia intestinal. Tiende a localizarse tanto en la región antropilórica como en la fúndica, y en ocasiones la invasión de la pared gástrica es tan intensa que adopta la configuración conocida como linitis plástica. En un 40% de los casos son tumores ulcerados.(4,5)

**VIAS DE DISEMINACION . El cáncer gástrico puede extenderse:**

- a) Por continuidad, que implica la extensión local de la pared gástrica.
- b) Por contiguidad; una vez que el tumor ha atravesado la pared gástrica puede penetrar en órganos adyacentes como páncreas, bazo, colon e hígado.
- c) Por vía linfática a ganglios regionales, paraaórticos, supradiaphragmáticos o pelvianos.
- d) Por vía hematógena, fundamentalmente a hígado y a pulmón.
- e) Por vía intraperitoneal tanto a la serosa como a los órganos pélvicos (por ejemplo al ovario).(5,6)

El posible mecanismo es como en el caso de la gastritis atrófica que causa un descenso en la acidez, permitiendo el crecimiento de bacterias que permitan convertir los nitratos en nitritos y catalizar en vivo la N-nitrosación.

En 1929 Hurst reconocía la gastritis crónica atrófica, la úlcera péptica, el adenoma y pólipos como precursores del carcinoma gástrico. Desde entonces, la metaplasia

intestinal, la gastropatía hiperplásica y el remanente gástrico después de una gastrectomía parcial han sido también asociados al incremento en la incidencia de carcinoma gástrico. El potencial precanceroso de éstas condiciones es reconocido por la asociación clínica y la evidencia de displasia como una lesión premaligna fundamentalmente.

Los precursores del carcinoma gástrico han sido separados en dos categorías mayores: **condiciones precancerosas y lesiones precancerosas**. Las condiciones precancerosas son condiciones clínicas en las que se encuentra incrementado el riesgo de carcinoma gástrico sin que necesariamente éste se desarrolle al menos en forma directa, sino que produciría eventualmente algún cambio patológico considerado como lesión premaligna como por ejemplo la displasia.(6)

#### **CONDICIONES PRECANCEROSAS:**

- 1) **POLIPOS EPITELIALES.-** Estos son clasificados en 5 categorías mayores: pólipos hiperplásicos, adenoma, pólipo hamartomatoso, pólipo inflamatorio y pólipo heterotópico.
- 2) **GASTRITIS CRONICA ATROFICA.-** Se ha estimado que fué precursora en 80% de carcinoma gástrico en Japón. Su incidencia aumenta con la edad y en áreas de alto riesgo. Basado en datos epidemiológicos, Correa propuso que la gastritis crónica atrófica tiene 3 patrones: el tipo autoinmune involucrando la mucosa secretora de ácido; la tipo hipersecretoria que involucra la mucosa pilórica; y la de tipo ambiental involucrando múltiples áreas al azar pero más prominentemente la unión antropilórica. La mucosa gástrica atrófica también muestra metaplasia intestinal pero la extensión de la metaplasia varía mucho. Con o sin metaplasia intestinal, está incrementada la actividad proliferativa de la mucosa, resultando en la presencia de células relativamente inmaduras en las glándulas. El carcinoma que se desarrolla en la gastritis crónica atrófica usualmente es de tipo intestinal, el cual se ha relacionado directamente con la metaplasia intestinal.(7)
- 3) **METAPLASIA INTESTINAL.-** La superficie y la foveola de la mucosa gástrica normal tienen una continua capa de células columnares mucosas que secretan glucoproteínas neutras, mientras que las células en copa del intestino están interpuestas por células de absorción y secretan mucinas ácidas, las cuales son principalmente sialomucinas en el intestino delgado y sulfomucinas en el colon. Las sialomucinas pueden además ser separadas en N y O-acetiladas. Estas mucinas pueden ser fácilmente identificadas por un procedimiento de tinción como con ácido peryódico de Schiff (PAS) para todas las mucoproteínas, alcian azul para mucinas ácidas, PAS para sialomucinas O-acetiladas y diamina de hierro pesado para sulfomucinas. En la metaplasia intestinal, la mucosa gástrica es transformada hacia un tipo intestinal de mucosa con complejos y heterogéneos cambios. Comienza en la región del cuello de

la glándula la cual es la zona proliferativa de la glándula mucosa. Una vez completada la metaplasia, la mucosa gástrica asume la apariencia de intestino delgado pero sin microvilli.

Basados en la intensidad de la tinción para mucinas O-acetiladas, Teglbjaerg y Nielsen dividieron la metaplasia intestinal en tipos intestino delgado y colónica. Jass y Filippe también la dividieron en completa o tipo I e incompleta o tipo II, sobre la base en la presencia de células de absorción en la primera y células columnares secretoras de moco en la segunda.

La naturaleza precancerosa de la metaplasia intestinal es sugerida por la observación de que el carcinoma también ocurre en el área de metaplasia. Sin embargo, la metaplasia intestinal producida con carcinógenos y radiación en animales de experimentación no ha mostrado una consistente relación con el carcinoma por lo que no necesariamente es una lesión precancerosa. (6 -12)

- 4) **ULCERA GASTRICA CRONICA.**- En épocas anteriores se consideraba una estrecha relación entre la úlcera y el cáncer, actualmente se reporta que la malignización se puede presentar en los bordes de la úlcera correspondiendo más propiamente a lo que se conoce en la actualidad como cáncer gástrico temprano, hasta en 70% de los casos. Patológicamente, la evidencia de la transformación maligna de una úlcera gástrica crónica es encontrada en el hecho de que la úlcera asociada a carcinomas tiene un único patrón histológico de tipo infiltrativo no ulcerativo tanto en el temprano como en el avanzado.
- 5) **REMANENTE GASTRICO.**- La incidencia reportada de carcinoma gástrico posterior a una gastrectomía parcial varía del 0 al 7.8%. El carcinoma habitualmente se desarrolla más de 10 años después de la operación inicial y éstos se pueden localizar en el estoma pero más frecuentemente en el lado gástrico. Los tipos que se desarrollan son equitativamente divididos entre intestinal y difuso.
- 6) **GASTROPATIA HIPERPLASICA.**- Cuando la mucosa se hipertrofia usualmente cae en 3 categorías: hiperplasia glandular con hiperacidez como en el Síndrome de Zollinger-Ellison; hiperplasia de células mucosas con pérdida de proteínas como en la enfermedad de Menetrier; y la hiperplasia de tipo mixto, la cual también es asintomática. Los pacientes tienden a ser mujeres jóvenes y el carcinoma es difusamente infiltrativo. Se ha postulado que la hiperplasia mucosa fúndica podría ser causada por sustancias endócrinas secretadas por las células tumorales.

## LESION PRECANCEROSA

**DISPLASIA EPITELIAL.-** Broadly definió la displasia simplemente como "crecimiento anormal". En Patología sin embargo es sinónimo de premalignidad por lo que puede definirse como " un estado anormal del tejido caracterizado por alteraciones celulares y estructurales que mostrarían una propensión a la transformación maligna ". En el estómago, la displasia puede ocurrir en la glándula metaplásica y en la no metaplásica.

Jass la clasificó como tipo I a las lesiones adenomatosas y las de tipo II a las incompletamente metaplásicas y mucosa no adenomatosas.

La displasia se ha clasificado más popularmente como leve, moderada y severa y están de acuerdo a grados de atipia celular, diferenciación anormal y desorganización de la arquitectura en grados variables.

Se ha encontrado estrechamente asociada y considerada como una lesión premaligna precursora de cáncer tipo expansivo e intestinal. Este tipo acontece en dos tercios de los carcinomas gástricos. Al parecer no juegan un rol prominente en el desarrollo del tipo infiltrativo o difuso.(13,14)

Concluyendo, los dos principales tipos histológicos de carcinoma gástrico, el tipo intestinal y difuso, difieren no sólo morfológicamente sino también en varios aspectos biológicos. El tipo intestinal es también llamado " epidémico " por su más obvia relación con factores carcinogénicos nutricionales (15), y el tipo difuso llamado " endémico " por su posible etiología hereditaria.(16)

La gastritis crónica y la metaplasia intestinal en la mucosa adyacente están asociadas con el tipo intestinal de carcinoma, pero éstas también son observadas, aunque menos frecuentemente con el carcinoma difuso (11). Estas diferencias indican diferente patogénesis y probablemente también diferente histogénesis de éstos dos tipos de tumor.

Sobre las bases morfológicas, Lauren (11) primero sugiere que la metaplasia intestinal y el tipo intestinal de cáncer gástrico se encuentran relacionados, sin embargo resulta interesante saber si algún tipo de metaplasia intestinal de los mencionados anteriormente se encuentra aún más estrechamente relacionado de acuerdo a sus características histoquímicas.

También , se ha encontrado por diferentes autores, una estrecha relación entre la presencia de *Helicobacter pylori* como causa de gastritis crónica y el posterior desarrollo de metaplasia intestinal. Los cambios son caracterizados por una inflamación crónica que infiltra la porción superficial de la lámina propia y adyacente a las glándulas gástricas , sin embargo, en los casos que hay carcinoma gástrico ya desarrollado es imposible la existencia de *H. pylori* en las uniones intercelulares de las células neoplásicas debido al "microclima" generado en el tumor. Es por eso que a partir de una inflamación crónica como la antes mencionada podría desarrollarse metaplasia intestinal y eventualmente cambios displásicos. ( 17, 21).

## HIPOTESIS

**De nulidad:** En nuestro medio, el adenocarcinoma gástrico está asociado a todos los tipos de metaplasia intestinal.

**Alternas:** - El adenocarcinoma gástrico tipo intestinal se encuentra asociado a la metaplasia intestinal completa.

- El adenocarcinoma gástrico tipo intestinal se encuentra asociado a la metaplasia intestinal incompleta.

## **MATERIAL Y METODOS**

Se revisaran las laminillas de las biopsias tomadas a los pacientes con cáncer gástrico en el período de Enero a Diciembre de 1993, para determinar el tipo de metaplasia intestinal y el tipo de carcinoma gástrico, y se correlacionarán para determinar la frecuencia y la asociación de ambos.

## **METODOLOGIA**

El material de biopsia y piezas quirúrgicas serán teñidas con los métodos convencionales ácido peryódico de Schiff (PAS) y alcian azul.



### **CRITERIOS DE INCLUSION**

Se incluirán a todos los pacientes de ambos sexos, de cualquier edad y que se les haya detectado carcinoma gástrico de Enero a Diciembre de 1993, y que se les haya realizado biopsia por medio de endoscopia o transoperatoria.

### **CRITERIOS DE NO INCLUSION**

- A) Pacientes con adenocarcinoma gástrico que no se les haya tomado biopsia.
- B) Pacientes menores de 15 años.

### **CRITERIOS DE EXCLUSION**

Los pacientes que se les haya tomado biopsia por carcinoma gástrico, pero que en la revisión del estudio histopatológico no se pueda determinar con exactitud el tipo de metaplasia intestinal, el tipo de cáncer o no tengan metaplasia intestinal.

## RESULTADOS

En nuestro estudio encontramos 89 casos de Cáncer Gástrico .

En cuanto a la relación Hombre / Mujer fué más frecuente en hombres de 1.6 a 1 y el rango de edad fué de 27 a 88 años, con una media de 57.5 años. ( ver grafica 1).

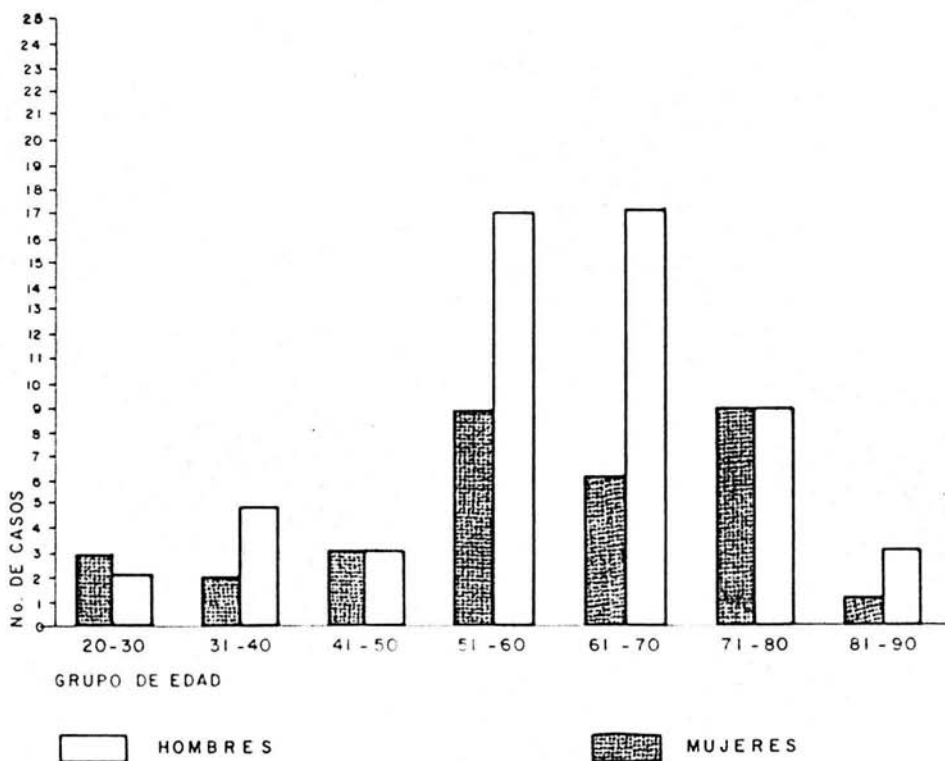
Los tipos de cáncer fueron: difuso infiltrativo 49 casos ( 55.1%), y del tipo intestinal expansivo 40 casos (44.9%). La localización en el caso del difuso infiltrativo en el cuerpo 48.9% y en el tipo intestinal expansivo 47.5% en el antro .( ver cuadro 1).

El Helicobacter Pylori fué más frecuente en el cáncer difuso infiltrativo en el 10.1% y en el cáncer intestinal expansivo en el 4.49%. Su localización fué 8 casos en el antro y 5 en el cuerpo gástrico ( ver cuadro 1) .

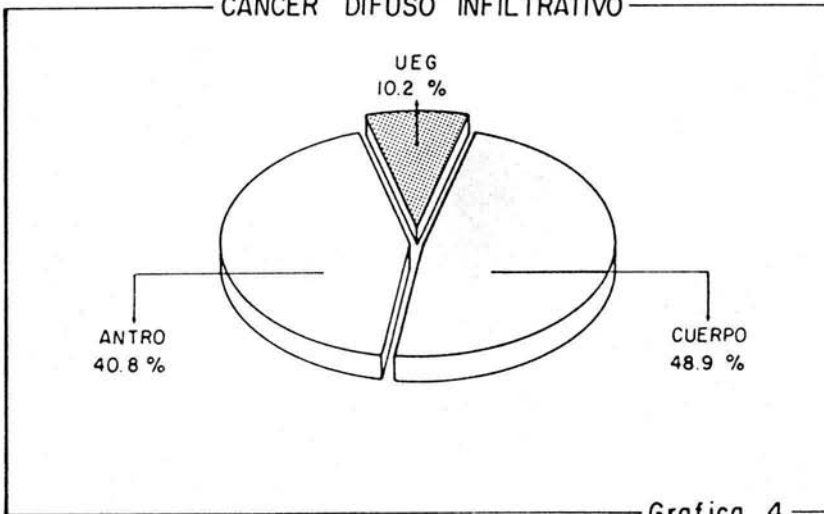
Con respecto al cáncer intestinal expansivo , de los 40 casos , 13 no tenían metaplasia intestinal ( 32.5%), con metaplasia incompleta 17 casos (42.5%) y con metaplasia completa 10 casos (25%) . El Helicobacter Pylori se detectó en 4.49% en el carcinoma gástrico de tipo intestinal ( 4 casos ) uno en el cuerpo y tres en el antro, todos se presentaron en tejido con metaplasia intestinal incompleta . En el cáncer difuso infiltrativo Helicobacter Pylori estuvo presente en 10.1% ( 9 casos ) 4 en el cuerpo y 5 en el antro. ( ver cuadro 1).

El carcinoma difuso infiltrativo se localizó más frecuentemente en el cuerpo y su estudio histopatológico presentó células en anillo de sello en todos los casos. La localización que le sigue en frecuencia fué el antro gástrico y ninguno de estos tuvo células en anillo de sello y se tipificaron como de poco a moderadamente diferenciados. ( ver cuadro 3).

GRAFICA N° 1

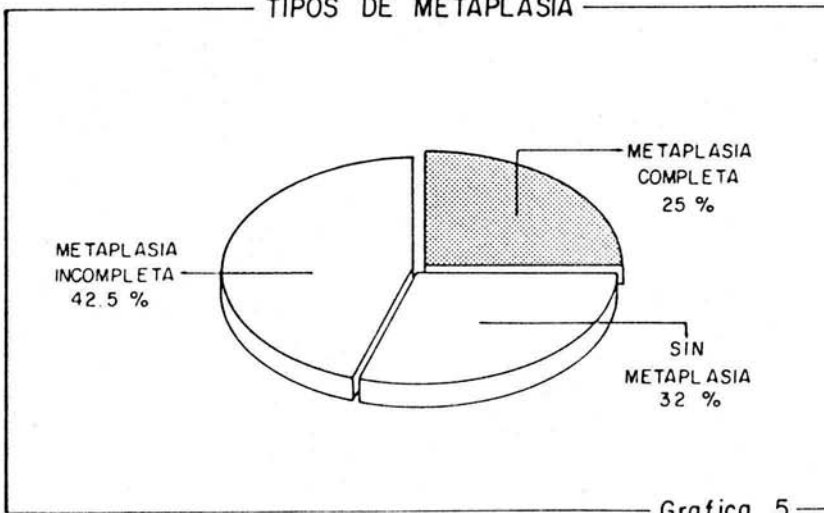


CANCER DIFUSO INFILTRATIVO

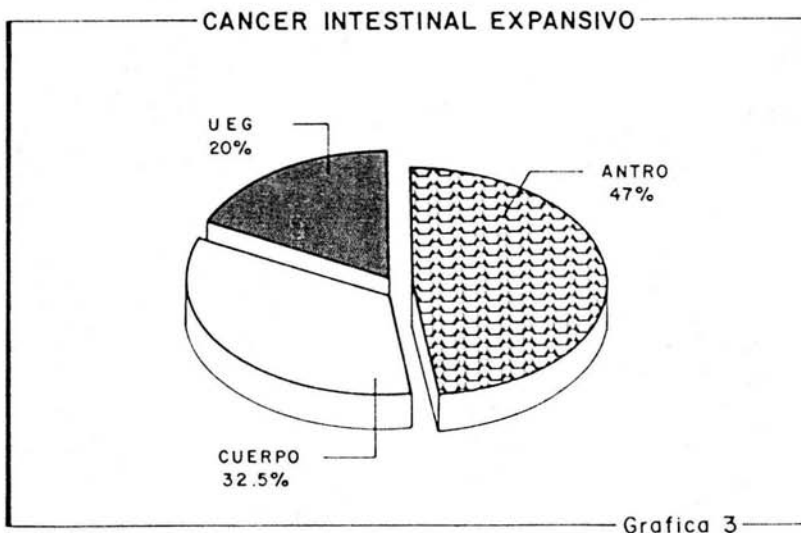
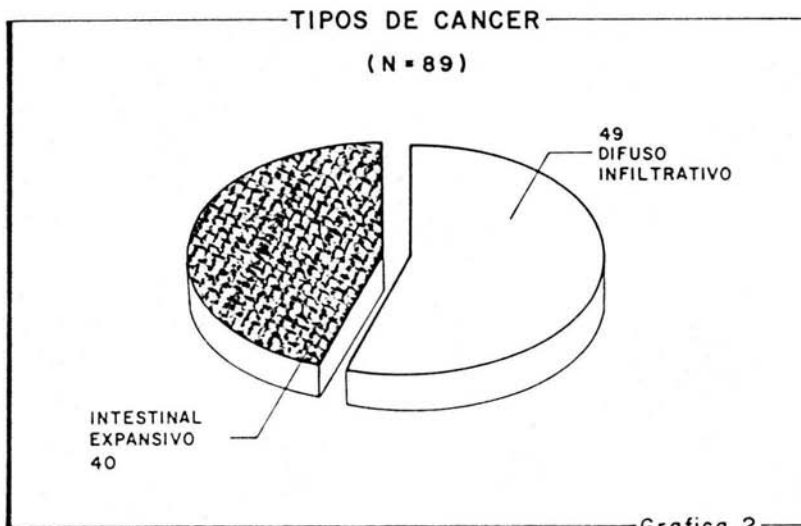


Grafica 4

TIPOS DE METAPLASIA



Grafica 5



CUADRO No. 1

CASOS DE Ca GASTRICO, SEGUN TIPO HISTOLOGICO Y LOCALIZACION , ASI COMO CASOS DE H PYLORI

TIPO DE CARCINOMA	No. DE CASOS 89 ( 100%)	LOCALIZACION	H. PYLORI
INTESTINAL EXPANSIVO	40 CASOS (44.9%)	UNION ESOFAGOGASTRICA 8 (20%)	0
		CUERPO 13 (32.5%)	1 (4.49%)
		ANTRO 19 (47.5%)	3
DIFUSO INFILTRATIVO	49 CASOS (55.1%)	UNION ESOFAGOGASTRICA 5 (10.2%)	0
		CUERPO 24 (48.9%)	4 (10.1%)
		ANTRO 20 (40.8%)	5

CUADRO No. 2

EXISTENCIA DE METAPLASIA INTESTINAL TIPO Y LOCALIZACION

TIPO DE METAPLASIA	UNION ESOFAGOGASTRICA	CUERPO	ANTRO
SIN METAPLASIA 13 (32.5%)	7 (17.5%)	6 (15%)	0
METAPLASIA COMPLETA 10 (25%)	1 (2.5%)	1 (2.5%)	8 (20%)
METAPLASIA INCOMPLETA 17 (42.5%)	0	6 (15%)	11 (27.5%)
H. P.	0	1 (2.5%)	3 (7.5%)

\* Todos los casos fueron carcinoma tipo intestinal expansivo

CUADRO No. 3

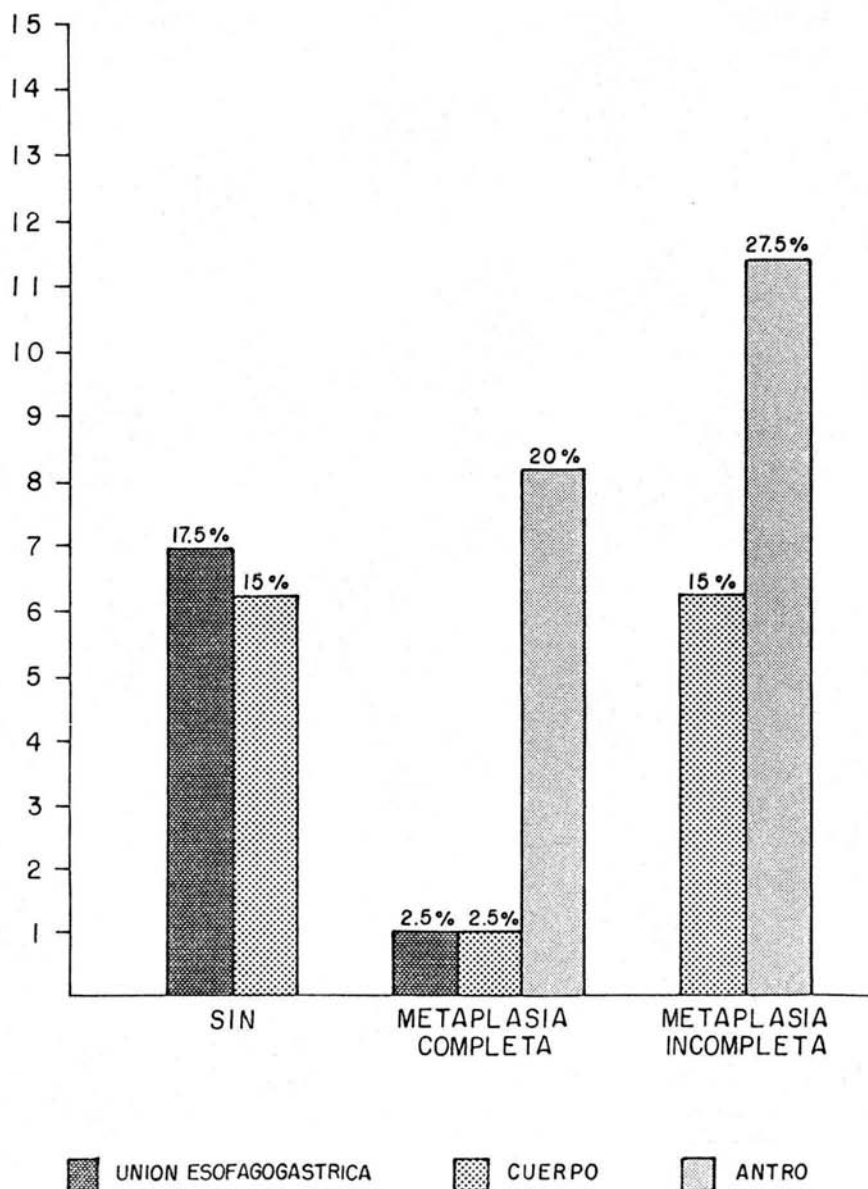
CANCER DIFUSO INFILTRATIVO

LOCALIZACION	CELULAS EN ANILLO SELLO	POCO A MODERADAMENTE DIFERENCIADO
UNION ESOFAGOGASTRICA	3 (6.12 %)	2 (4.08%)
CUERPO	24 (48.9%)	
ANTRO		20 (40.8%)



# GRAFICA N° 6

## RELACION METAPLASIA Y LOCALIZACION



## DISCUSION

Los resultados de nuestro estudio coinciden con los referidos en la literatura internacional con respecto a los grupos de edad más afectados siendo por arriba de los 60 años. (1,2,6) . La distribución por sexo muestra una relación Hombre/ Mujer de 1.6 a 1 similar a la ya reportada de 1.5 a 1 .( 5,6) .

En este estudio encontramos el carcinoma difuso infiltrativo en un porcentaje de 55.1% y el tipo intestinal expansivo en 44.9% . Lo reportado en la literatura internacional es de 33% y 53% respectivamente. ( 2-6) .

En cuanto a la localización del cáncer gástrico sin importar el tipo histológico existen similitudes entre varios estudios publicados y el nuestro, predominando las lesiones antrales con 39 casos sobre las lesiones del cuerpo gástrico con 37 casos, aunque esto no tiene valor significativo.(1,2,3,5) .

Según estudios publicados como el de Craanen E, Huang CB , y Filipe M, ( 8-10) que se basa en las características histoquímicas y del tipo de metaplasia intestinal que se consideran como cambios precancerosos, en nuestro trabajo la metaplasia incompleta estuvo más frecuentemente asociada con el cáncer gástrico intestinal expansivo. La localización de metaplasia fué más frecuente en el antro gástrico dato que coincide con lo reportado por Ming SC , Sipponen P, Lauren P, Imai T, ( 6,7,11, 12) .

Para ambos tipos histológicos de cáncer gástrico ( intestinal expansivo y difuso infiltrativo ) la localización de 43% fué en el antro y 41% en el cuerpo gástrico y 14.6% en la union esófago-gástrica datos que son similares a los publicados por Ming SC , Craanen E, Dombal F etc (6,8,13) .

Algunos autores han hecho estudios para investigar el papel que juega el H. Pylori en el desarrollo de carcinoma gástrico quedando controversia en los resultados de estos autores se considera que interviene en el desarrollo de una gastritis crónica atrófica como condición precancerosa que puede evolucionar a metaplasia y posteriormente a displasia -carcinoma (17-21) , En nuestro estudio la incidencia de H.Pylori fué extremadamente baja (14.5%) detectándose 9 casos (10.1%) en carcinoma difuso infiltrativo y 4 casos (4.49%) para el carcinoma intestinal expansivo , aunque no es significativa la diferencia, estos resultados no coinciden con lo reportado en la literatura.

Los resultados obtenidos en este estudio pueden estar dados por las características de la población estudiada (zona norte del Instituto Mexicano del Seguro Social ) ya que se encuentra limitada a una zona considerada de un estrato socioeconómico bajo .

El hallazgo de una incidencia baja de H. Pylori en los casos estudiados no es significativa para determinar la relación que tiene en el desarrollo de cáncer gástrico que también ha sido reportado por diferentes autores (17,18,19,) hace falta realizar un estudio prospectivo dirigido a la búsqueda de H. Pylori en los casos de carcinoma gástrico con metaplasia intestinal.

La metaplasia intestinal como una "condición precancerosa" es un hecho controversial motivo por el cual consideramos que los pacientes que tengan gastritis crónica con metaplasia intestinal especialmente la de tipo incompleto deben someterse a estudios endoscópicos periódicos con toma de biopsia y una vez que se detecta displasia aunque sea leve se someta a un tratamiento quirúrgico oportuno.

**ESTA TESIS NO SALE  
DE LA BIBLIOTECA**

## CONCLUSIONES

1) En nuestro trabajo los grupos de edad más afectados por cáncer gástrico se encontraron en la sexta y séptima décadas de la vida .

2) La relación Hombre/ Mujer fué de 1.6 a 1 respectivamente.

3) La localización más frecuente para los dos tipos de cáncer gástrico se encontró en el antro ( 39 casos) .

4) El tipo de carcinoma más frecuente fué el difuso infiltrativo en 55.1% y ninguno de estos tuvo displasia o metaplasia.

5) El carcinoma de tipo intestinal expansivo se encontró en el 44.9% sin tener metaplasia intestinal 13 casos (32.5%) , con metaplasia incompleta 17 casos ( 42.5%) y con metaplasia completa 10 casos (25%) .

6) La localización más frecuente para ambos tipos de metaplasia intestinal fué en el antro en 19 casos.

7) El *Helicobacter Pylori* se encontró solo en 13 casos (14.6%) siendo más frecuente en el cáncer difuso infiltrativo en el 10.1% y en el de tipo intestinal expansivo 4.49% .

8) No consideramos significativa la diferencia de porcentajes del *Helicobacter Pylori* para ambos tipos de cáncer .

9) Tampoco consideramos significativa la diferencia entre ambos tipos de cáncer en cuanto a su número.

10) Se encontró *Helicobacter Pylori* en bajo porcentaje en nuestro estudio probablemente porque no hubo búsqueda intencional de la bacteria en momento de la toma de la biopsia.

11) Otro factor para no detectar *Helicobacter Pylori* puede ser debido a que endoscópicamente solo se hayan tomado muestras de tejido exclusivamente del tumor, de la periferia del tumor y no de áreas aparentemente sanas pero colonizadas por *H. Pylori*.

12) Otra causa para no detectar *H. Pylori* fué que las tinciones de los cortes no fueron específicas para identificar la bacteria.

13) Una posibilidad para que en nuestro estudio *H. Pylori* no sea identificado en un porcentaje mayor es que en nuestra población se utiliza el metronidazol y otros antibióticos que son útiles para la erradicación de la bacteria, en forma indiscriminada por el ejercicio de la automedicación por infecciones gastrointestinales o de vías aéreas comunes en nuestro medio.

#### BIBLIOGRAFIA

- 1) ReMine WH. Carcinoma del estómago. En: Maingot R. Operaciones Abdominales. Ed. Panamericana. 1985; 937-65
- 2) Lauren P. The two histologic main typos of gastric carcinoma: diffuse and so-called intestinal type carcinoma. An attempt at histo-clinical classification. Acta Pathol Microbiol Scand. 1965;64:31-49.
- 3) Ming SC. Gastric Carcinoma. A Pathological Classification. Cancer 1977;39: 2475-85
- 4) Jass JR. Role of Intestinal Metaplasia in the Histogenesis of Gastric Carcinoma. J. Clin Pathol 1980;33: 801-10
- 5) Iborra HJ, De la Morena ME, Pérez GA, Cacho AG. Cáncer de Estómago. Medicine 1992;6(2): 52-9
- 6) Ming SC. Adenocarcinoma and Other Malignant Epithelial Tumours of the Stomach. En: Ming SC, H. Goldman eds. Pathology of the Gastrointestinal Tract. Philadelphia;WB Saunders. 1992; 584-617
- 7) Sipponen P, Kekki M, Siurala M. Atrophic chronic gastritis and intestinal metaplasia. Cancer 1983;52: 1062-8
- 8) Craanen E, Blok P, Dekker W, Ferwerda J, Guido N. Prevalence and Subtypes of Intestinal Metaplasia in Gastric Antral Mucosa. Dig. Dis. Sci. 1991;36(11): 1529-36
- 9) Huang CB, Jian X, Huang JF, Meng XY. Sulphomucin Colonic Type Intestinal Metaplasia and Carcinoma in the Stomach. Cancer 1986;57(7): 1370-75
- 10) Filipe M, Potet F, Bogomoletz W, et al. Incomplete Sulphomucin-secreting Intestinal Metaplasia for Gastric Cancer. Preliminary data from a prospective Study from three Centers. Gut. 1985;26: 1319-26
- 11) Lauren P. Histogenesis of Intestinal and Diffuse Types of Gastric Carcinoma. Scand J. Gastroeneterol Suppl. 1991;160: 160-4
- 12) Imai T, Murayama H. Time Trend in the Prevalence of Intestinal Metaplasia in Japan. Cancer. 1983;52(2): 353-61
- 13) Dombal F, Thompson H, Williams G, et al. The British Society of Gastroenterology Early Gastric Cancer/Dysplasia Survey; an interim report. Gut. 1990;31:115-20

- 14) Lansdown M, Quirke P, Dixon M, Axon A, Johnston D. High Grade Dysplasia of the Gastric Mucosa; A Marker for Gastric Carcinoma. *Gut*. 1990;31: 977-83
- 15) Correa P. A Human Model of Gastric Carcinogenesis. *Cancer Res*. 1988;48: 3554-60
- 16) Lehtola J. Family Study of Gastric Carcinoma: With Special Reference to Histological types. *Scand J. Gastroenterol*. 1978;3(suppl 50): 1-54
- 17) Loffeld R. J, Willems Y, Flendrig J.A, Arends J. Helicobacter Pylori and Gastric Carcinoma . *Histopathology* 1990; 17: 537-41.
- 18) Parsonet J. Helicobacter Pylori and Gastric Cancer . *Gastroenterol Clin of North Am*. 1993; 22; 1: 89 - 104.
- 19) Recavarren A. S, Leon D. R, Cok J, Berenson R, Gilman R.H., et al. Helicobacter Pylori and progressive Gastric Pathology that predisposes to gastric Cancer .*Scand J. Gastroenterol* 1991 ; 26 (suppl 181): 51-7.
- 20) Correa P, Fox J, Fontham E, Ruiz B. et al. Helicobacter Pylori and Gastric Carcinoma . *Cancer* Dec 1990 ; 66: 2569 -74 .
- 21) Parsonet J, Friedman G, Vandersteen D, Chang Y, Vogelman J et al Helicobacter Pylori and the risk of Gastric Carcinoma. *The New Engl J of Med*. Oct 1991; 16: 1127-31