

11234



# UNIVERSIDAD NACIONAL AUTÓNOMA DE MÉXICO

FACULTAD DE MEDICINA

DIVISIÓN DE ESTUDIOS DE POSGRADO

FUNDACIÓN HOSPITAL "NUESTRA SEÑORA DE LA LUZ" I.A.P.  
DEPARTAMENTO DE UVEA

## EFICACIA DEL CLORAMBUCIL EN DOSIS BAJAS Y CICLOS CORTOS PARA VOGT KOYANAGI HARADA

REFRACTARIO


No 30  
*[Handwritten signature]*

*[Handwritten signature]*

**TESIS DE POSGRADO**  
PARA OBTENER EL TÍTULO DE:  
**CIRUJANO OFTALMÓLOGO**  
P R E S E N T A :  
**DR. ROGELIO AUGUSTO YEE CHAN**



ASESOR:  
DR. ELLERY MARINO LOPEZ STAR



MEXICO, D.F. SUBDIVISIÓN DE ESPECIALIZACIÓN  
DIVISIÓN DE ESTUDIOS DE POSGRADO ENERO DE 2004  
FACULTAD DE MEDICINA



Universidad Nacional  
Autónoma de México

Dirección General de Bibliotecas de la UNAM

**Biblioteca Central**



**UNAM – Dirección General de Bibliotecas**  
**Tesis Digitales**  
**Restricciones de uso**

**DERECHOS RESERVADOS ©**  
**PROHIBIDA SU REPRODUCCIÓN TOTAL O PARCIAL**

Todo el material contenido en esta tesis esta protegido por la Ley Federal del Derecho de Autor (LFDA) de los Estados Unidos Mexicanos (México).

El uso de imágenes, fragmentos de videos, y demás material que sea objeto de protección de los derechos de autor, será exclusivamente para fines educativos e informativos y deberá citar la fuente donde la obtuvo mencionando el autor o autores. Cualquier uso distinto como el lucro, reproducción, edición o modificación, será perseguido y sancionado por el respectivo titular de los Derechos de Autor.

## DEDICATORIA Y AGRADECIMIENTOS

*Dedico esta tesis con todo mi cariño,*

*En primer lugar a Dios.*

*A mi Madre, ejemplo de fortaleza, voluntad y superación en la vida.*

*A mi Padre, ejemplo de sabiduría, perseverancia y sencillez.*

*A mis hermanos, por toda una vida compartida llena de amor, experiencias, enseñanzas y buenos consejos.*

*A mi esposa Ilma, por su apoyo incondicional en todo momento, su fe y confianza en mí y sobretodo por su amor y por ayudarme a ser un mejor ser humano.*

*A mis amigos y compañeros con quienes compartí momentos inolvidables de trabajo, esfuerzo, éxitos y algunos desaciertos.*

*A mis maestros, por todos los conocimientos académicos y éticos que me brindaron durante la residencia.*

*A mi tutor, Ellery, muchísimas gracias por el apoyo, la confianza y la amistad, sin los cuales no hubiera podido terminar esta tesis.*

## INDICE

ANTECEDENTES.....	1
OBJETIVOS.....	5
MATERIALES Y METODOS.....	6
RESULTADOS.....	8
DISCUSION.....	15
CONCLUSION.....	19
BIBLIOGRAFIA.....	20

## ANTECEDENTES

Las enfermedades inflamatorias de la úvea representan una causa alta de morbilidad y pérdida visual. El 22% de estos pacientes pueden desarrollar ceguera legal en al menos uno de los ojos. Esto ocurre frecuentemente en los países subdesarrollados por falta de servicios de salud, además de una atención médica tardía debido a escasa información y un bajo nivel cultural; sin dejar de mencionar los frecuentes errores en el diagnóstico y tratamiento, así como aquellos pacientes refractarios a tratamiento, tema de interés en el presente estudio. <sup>(16)</sup>

Existe una amplia gama de tratamientos para las uveítis en general. Debido a la etiología en esta entidad, usualmente el objetivo del tratamiento es la inmunosupresión. En primera línea y de uso diario tenemos los corticoesteroides. La utilidad de estos fármacos está más que comprobada, sin embargo esta se limita debido a los largos períodos de tratamiento con altas dosis, lo que causa importantes efectos adversos. <sup>(3)</sup>

Los más importantes a nivel sistémico se deben al desequilibrio del eje hipotálamo-hipofisario. El más característico es el síndrome de Cushing caracterizado por cara en luna llena, aumento de peso, alteración en la distribución de la grasa, incremento del vello, aumento del acné y desequilibrio hormonal. En niños menores de 15 años también presentan retardo en el crecimiento puberal. <sup>(3)</sup>

Además se asocian hipertensión arterial, Diabetes Mellitus, hiperlipidemia, aterosclerosis, osteoporosis, ansiedad, cambios emocionales y mala cicatrización. A nivel oftálmico catarata, glaucoma y reactivación de herpes. Los más severos son la necrosis aséptica del hueso, miopatía, pancreatitis y la psicosis. <sup>(3)</sup>

Todos estos efectos secundarios ocurren con mayor frecuencia en períodos mayores a un mes y a dosis altas de 60-80 miligramos (mgs.) por día ó mayores a 10 mgs por día. <sup>(3)</sup> En pacientes con disfunción hepática se han utilizado pulsos de metil-prednisolona, con el que se han reportado arritmias, colapso cardiovascular, infarto del miocardio e infecciones severas. Estos cuadros se presentan al ser utilizada en pulsos de 1 gramo por más de 30 minutos. <sup>(3)</sup>

En segunda línea tenemos varios tipos de inmunosupresores, como son los antimetabolitos, inhibidores de células "T" y agentes Alquilantes. <sup>(3)</sup>

Los antimetabolitos más representativos son la Azatioprina, el Metrotexate y el Mofetil micofenolato. Los inhibidores de células T son la ciclosporina y al Tacrolimus. Los agentes alquilantes principales son la Ciclofosfamida y el Clorambucil, siendo este último el objeto de nuestro estudio. <sup>(3)</sup>

Todos estos inmunosupresores han sido utilizados en diferentes enfermedades oculares tales como: uveítis crónicas, Enfermedad de Behcet, vasculitis,

panuveítis, uveítis intermedia, vitreítis, esclerítis, pseudotumor inflamatorio, panuveítis asociadas a sarcoidosis, uveítis no infecciosas, pênfigo ocular, pars planitis, oftalmia simpática, esclerouveítis reumática, uveítis por Herpes Zoster y uveítis de causas desconocidas. <sup>(3)</sup>

El Clorambucil es un agente alquilante derivado de la mostaza nitrogenada con efectos inhibitorios de la inmunidad humoral y celular, similar a la Ciclofosfamida. Fue introducido por primera vez en medicina en 1953 como un medicamento más estable y menos tóxico para su usar en enfermedades sistémicas de etiología autoinmune. Mamo y Azzam reportan su primer uso en oftalmología para la enfermedad de Behcet en 1970. <sup>(9)</sup> Desde entonces varios estudios han reportado diferentes rangos de éxito en uveítis de difícil manejo.

Su mecanismo de acción inicia al sustituir un grupo alquilo por un ión hidrógeno en compuestos orgánicos, logrando interferencia en la replicación, transcripción y alteración en las funciones del DNA. <sup>(3)</sup>

Las concentraciones plasmáticas son alcanzadas en una hora. Su forma activa es el ácido mostaza fenilacético. Su metabolismo se realiza en el hígado, la vida media es de 92 minutos para el clorambucil y de 145 minutos para la forma activa. Ambos se eliminan por la orina. <sup>(3)</sup>

Los principales efectos adversos son: supresión de la médula ósea, anormalidades cromosómicas, alteraciones hormonales, disfunción gonadal y neoplasias. <sup>(3)</sup>

Un panel de expertos reportaron que el primer efecto secundario es la supresión transitoria de la médula ósea. Normalmente esta supresión es reversible, aunque en algunos casos puede ocurrir aplasia irreversible. <sup>(3)</sup>

Los hombres presentan anormalidades de la espermatogénesis como azospermia, oligospermia y esterilidad, hipotrofia o atrofia testicular y disfunción eréctil. En mujeres amenorrea, infertilidad, esterilidad y agenesia renal en embarazadas. Cuando son jóvenes los trastornos menstruales y la fertilidad pueden ser reversibles, pero en mujeres mayores lo típico es la instalación de una menopausia temprana. Es teratogénico y está contraindicado en el embarazo. En ambos sexos producen disminución de la libido. <sup>(3)</sup>

La literatura no muestra con exactitud la dosis, ni tampoco el período de tratamiento con el cual se presentan estas complicaciones. Las neoplasias más frecuentes son: leucemia, linfoma, adenocarcinoma bronquial y linfoma intestinal. <sup>(3)</sup>



Estos efectos secundarios han sido descritos en estudios generalmente para el tratamiento de enfermedades sistémicas que requieren altas dosis del medicamento y ciclos largos de terapia. <sup>(1)</sup>

Considerando las complicaciones de los esteroides y la pobre respuesta que se ha obtenido con varios inmunosupresores, deseamos proponer el uso del Clorambucil como monoterapia alterna y eficaz en pacientes con uveítis refractaria utilizando dosis bajas y ciclos cortos. Creemos que utilizando la dosis adecuada y seleccionando bien a los pacientes, es posible tratar uveítis de difícil manejo con éxito sin desarrollar complicaciones secundarias importantes con este fármaco.

Esto brinda una alternativa terapéutica efectiva, cambiando la calidad de vida de nuestros pacientes. Por todas estas razones nuestro objetivo es demostrar la eficacia del Clorambucil en dosis bajas y ciclos cortos para el tratamiento de uveítis en pacientes con síndrome de Vogt Koyanagi Harada (VKH) refractario.

## **MATERIALES Y METODOS**

Es un estudio de serie de casos, prospectivo, no comparativo, intervencionista. Seleccionaremos todos los pacientes con uveítis por VKH refractarios a tratamiento médico durante el periodo de Marzo a Octubre del 2003 del Departamento de Uvea del Hospital Fundación "Nuestra Señora de la Luz".

Todos los pacientes tendrán que ser mayores de 45 años de edad y deberán referir estar satisfecho con el número de hijos hasta la fecha. Todos deberán firmar una carta de consentimiento donde afirman estar conscientes del uso del tratamiento y las posibles complicaciones.

Una vez se selecciona un paciente se suspenderá adecuadamente cualquier tratamiento que este recibiendo para la uveítis.

Se iniciará tratamiento con Clorambucil vía oral a 0.028-0.1 mg/kg/día, que corresponde a una dosis inicial de 2 miligramos en un adulto promedio de 70 kilogramos. Su presentación comercial viene en cápsulas de 2 miligramos. Cada semana se incrementará la dosis 2 miligramos, si continúa con actividad, respetando niveles de glóbulos blancos mayor o igual a  $3,000/\text{mm}^3$  y un conteo plaquetario mayor o igual a  $125,000/\text{mm}^3$ .<sup>(1)</sup>

A todos los pacientes se les realizará conteo de glóbulos blancos y plaquetas semanalmente, también deberán llevar un control por medicina interna periódicamente.

Se suspenderá el tratamiento si los valores anteriores no se logran o si el paciente presenta alguna complicación secundaria al medicamento que pueda afectarle. Nuestra dosis máxima será de 10 miligramos.

## RESULTADOS

### **Caso #1**

Femenina de 51 años, de 72 kilogramos de peso, con diagnóstico de VKH, de difícil manejo con historia de múltiples esquemas con corticoesteroides orales sin resolución. Utilizó dosis variables con un máximo de 150 mgs. por día, durante 18 meses, por lo que desarrolló un síndrome de Cushing secundario. El cuadro clínico se caracterizaba por presentar baja visual en ambos ojos. Al examen físico presentaba una capacidad visual de 20/40 en ambos ojos. En segmento anterior presentaba hiperemia conjuntival, depósitos retroqueráticos y sinequias posteriores. En segmento posterior: nódulos de Dallen Fuchs, focos de coroiditis, desprendimiento de retina seroso, hiperpigmentación y atrofia del epitelio pigmentado de la retina (EPR), hiperemia y edema de papila.

Inicio tratamiento con Clorambucil a 2 mgs. cada día, con una dosis máxima de 4 mgs. cada día y dosis total acumulada de 450 mgs., por 5 meses con los que logro estabilidad de la inflamación, durante los cuales mantuvo una cuenta leucocitos y plaquetas dentro límites normales respetando los niveles designados.

Actualmente se encuentra estable, sin inflamación con una capacidad visual de 20/20 en ambos ojos.

## **Caso #2**

Femenina de 55 años con historia disminución de agudeza visual de dos años de evolución con diagnóstico de uveítis crónica. Antecedente de cirugía que desconoce para tratar sus cuadros inflamatorios en el ojo izquierdo.

A su ingreso presenta capacidad visual en ojo derecho de 20/200 y en ojo izquierdo de percepción de luz dudosa. Previa evaluación clínica se diagnóstica en ambos ojos uveítis crónica, catarata y glaucoma secundario.

Inició tratamiento tópico con prednisolona, homatropina y antihipertensivo. Se estabilizó el cuadro de uveítis, el glaucoma secundario cedió. Se decidió operar el ojo derecho de catarata por tener mejor pronóstico en general. Se programa para realizar una facofragmentación en el ojo derecho.

Durante la cirugía se evidencia fondo en atardecer y nódulos de Dallen Fuchs, diagnosticando VKH. Posterior a la cirugía empezó a presentar hipotonía e inflamación en segmento anterior (tyndall y flare) por lo que se inicia tratamiento con cortico-esteroides orales (prednisona a 2 mgs/kg/día), no respondió al tratamiento por lo que se selecciona para protocolo. Se inicia Clorambucil 2 mgs. cada día por 4 meses con una dosis máxima de 6 mgs., y dosis total acumulada de 586 mgs., con la que se logra estabilidad del cuadro inflamatorio y resolución de la hipotonía.

El paciente presentó buena evolución, con control de leucocitos y plaquetas dentro de los límites de seguridad terapéutica, con una capacidad visual final de 20/200 en ojo derecho, secundaria a la atrofia del EPR y coroides en área macular.

### **Caso #3**

Femenina de 47 años de edad con historia de baja visual de aproximadamente un año, más importante en su ojo derecho. Antecedentes de múltiples tratamientos que no conoce causa ni diagnósticos previos.

Previa evaluación clínica se diagnóstica en ojo derecho glaucoma absoluto y en ojo izquierdo uveítis anterior granulomatosa inactiva y catarata secundaria. Se propone cirugía de catarata en la cual se evidencia durante la misma un fondo de ojo en atardecer o "*sunset glow*" y nódulos de Dallen Fuchs, diagnosticando VKH. En el post operatorio presenta inflamación del segmento anterior por lo que inicia corticoesteroides orales, a los cuales presenta intolerancia gástrica por lo que se selecciona para protocolo.

Inicia Clorambucil con dosis inicial de 2 mgs cada día, máxima de 6 mgs. cada día y total acumulada de 540 mgs. por 4 meses promedio, con lo que se estabilizó la inflamación. Presento una capacidad visual final de 20/60 ojo izquierdo.

**TABLA No. 1**

**AGUDEZA VISUAL INICIAL Y FINAL**

<b>CASO</b>	<b>AV INICIAL</b>	<b>AV FINAL</b>
<b># 1</b>	<b>20/40 AO</b>	<b>20/20 AO</b>
<b># 2</b>	<b>PL OD</b>	<b>20/200</b>
<b># 3</b>	<b>PL OI</b>	<b>20/60</b>

**TABLA No. 2**

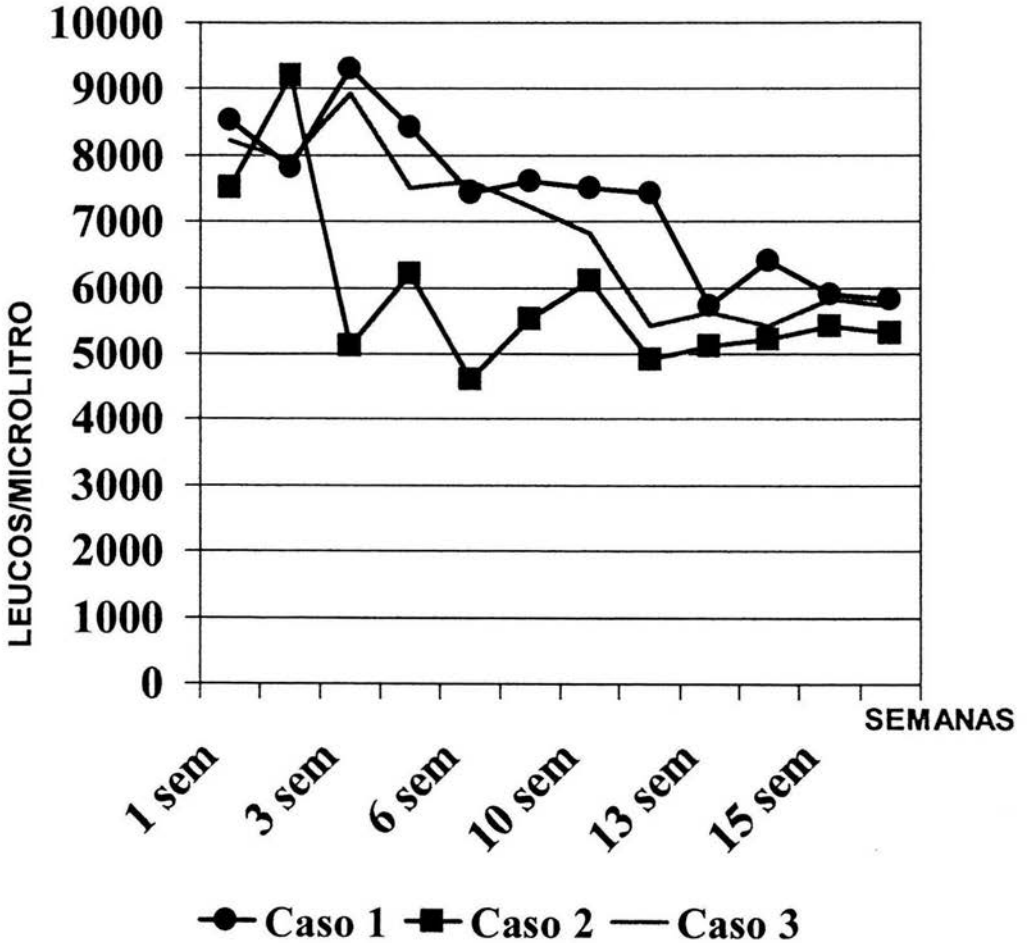
**DOSIS DE CLORAMBUCIL**

<b>CASO</b>	<b>DOSIS INICIAL</b>	<b>DOSIS MAXIMA</b>	<b>DOSIS ACUMULADA</b>	<b>DURACIÓN PROMEDIO</b>
<b># 1</b>	<b>2 MGS</b>	<b>4 MGS</b>	<b>450 MGS</b>	<b>4 MESES</b>
<b># 2</b>	<b>2 MGS</b>	<b>6 MGS</b>	<b>586 MGS</b>	<b>4 MESES</b>
<b># 3</b>	<b>2 MGS</b>	<b>6 MGS</b>	<b>540 MGS</b>	<b>4 MESES</b>



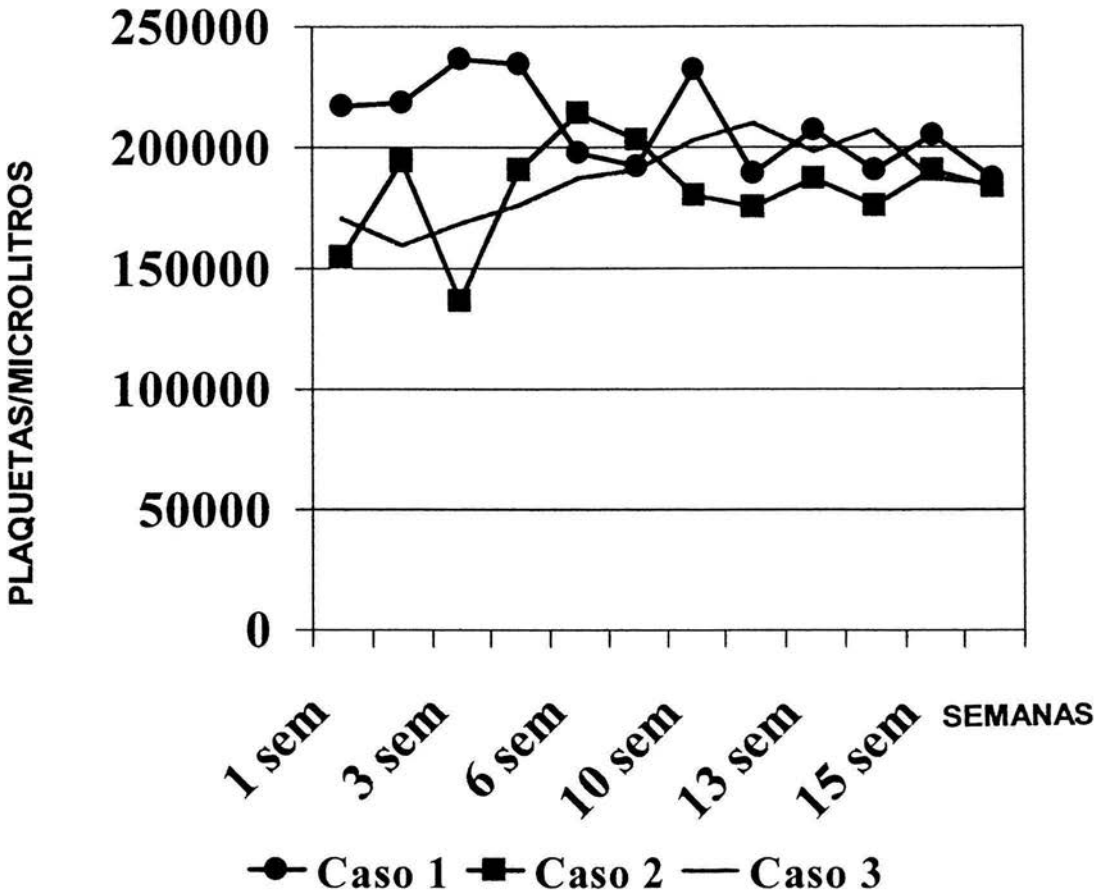
GRAFICA No. 1

CONTROL LEUCOCITARIO



GRAFICA No. 2

CONTROL PLAQUETARIO



## DISCUSION

El síndrome de Vogt Koyanagi Harada es una enfermedad inflamatoria granulomatosa multisistémica, de presentación aguda, curso crónico y generalmente simétrica. Tiene predilección por individuos jóvenes entre los veinte y cincuenta años de edad (20-50), de piel oscura, raza oriental (japoneses) e indioamericanos y por el sexo femenino. Se ha observado una alta relación con HLA. En mexicanos los HLA encontrados son de tipo DR y DQ. Del HLA DR tenemos: DR4, DR 8, DR 11, y DR 15. Del HLA DQ tenemos: DQ 7, DQ 6, DQ 5 y DQ 4. <sup>(10-11,17)</sup>

La historia natural de la enfermedad inicia con los síntomas iniciales de visión borrosa, fotofobia y enrojecimiento ocular. Este síndrome se caracteriza por afectar el ojo, la piel y sistema nervioso. A nivel ocular se caracteriza por presentar una panuveítis granulomatosa bilateral. Los signos que manifiesta son en segmento anterior una reacción en cámara, depósitos retroqueráticos en grasa de carnero, nódulos en el iris, sinequias anteriores y posteriores, y una cámara estrecha.

En segmento posterior presenta vitreitis, exudados blanco amarillentos a nivel del EPR, hiperemia de papila, edema de retina con predisposición macular y desprendimiento de retina seroso. La inflamación tiende a desaparecer semanas o meses después; y en esta etapa la retina se caracteriza por zonas de

despigmentación alternadas con áreas de acúmulo de pigmento que da la apariencia de fondo en atardecer o “sunset glow”, también observamos a nivel de retina periférica los nódulos de Dallen Fuchs como en la oftalmia simpática. <sup>(10-11)</sup>

El cuadro clínico dermatológico se caracteriza por vitiligo, alopecia y poliosis, normalmente en etapas tardías. El cuadro neurológico se manifiesta con meningismos caracterizados por tinitus, ataxia, confusión, rigidez cervical, y alteraciones de los nervios craneales.

Sus complicaciones más frecuentes son el glaucoma, neovascularización coroidea subfoveal, catarata, fibrosis subretiniana, alteraciones graves del epitelio pigmentario de la retina y atrofia ocular. Estas complicaciones son la razón por la cual muchos pacientes presentan mala recuperación visual. <sup>(10-11)</sup>

Según Foster, estas uveítis crónicas por VKH en su fase recurrente generalmente se manifiestan en el segmento anterior. Estos episodios se caracterizan por ser muy resistentes a los esteroides. <sup>(13)</sup>

Tessler et al realizó en la universidad de Illinois un estudio donde trataron inflamaciones oculares con amenaza visual con clorambucil a dosis altas de 10-30 miligramos al día durante 7-40 semanas con un promedio de 16 semanas obteniendo remisión en 77% de los pacientes. Sus principales complicaciones fueron las disfunciones gonadales y no hubo evidencia de neoplasias. <sup>(1,5)</sup>

En esa misma publicación comenta que los factores predisponentes para desarrollar neoplasias son: tratamientos mayores a un año con una dosis total acumulada mayor a 1.5 gramos. <sup>(1,5)</sup>

Williams et al realizó una serie de 1711 pacientes nefrópatas tratados con clorambucil, donde reporta ausencia de neoplasias en tratamientos menores a 6 meses con dosis totales acumuladas menores a 1 gramo en un seguimiento a 13 años. <sup>(14)</sup>

Emilio Dodds realizó un estudio en 12 pacientes con diagnóstico de uveítis, utilizando clorambucil, con una dosis máxima de 19 miligramos en un seguimiento de 13.8 meses donde reporta ausencia de manifestaciones de supresión medular. El autor considera que el Clorambucil produce reducción de linfocitos "T" encargados de modular la inmunidad celular. Esto conlleva un recambio de linfocitos T evitando de esta manera la inflamación. <sup>(12)</sup>

En esta serie de casos todos los pacientes presentaron estabilidad clínica después de tratamiento. En el corto plazo de tratamiento no observamos efectos adversos de la droga. Esto es factible por dos posibles razones: la primera la dosis utilizada esta muy por debajo de las dosis que se reportan como perjudiciales a las que asocian toda la gama de efectos secundarios ya mencionados en los antecedentes. La otra razón es que el tratamiento fue por un período de 4 meses

en promedio. Hay que enfatizar que todos nuestros pacientes recibieron una dosis total acumulada menor a 600 miligramos.

Es interesante que ninguno de nuestros pacientes tuvo manifestaciones dermatológicas ni neurológicas las cuales se observan con frecuencia a los meses de iniciado el cuadro ocular, considerando que dos de estos pacientes se les diagnóstico trans-quirúrgicamente.

## CONCLUSIONES

El clorambucil es una buena terapia alterna en uveitis refractarias no infecciosas.

El paciente ideal es aquel mayor a 40 años y los tratamientos deben ser cortos menores a 6 meses, con una dosis total acumulada menor a 1 gramo. El control de esta medicación debe ser multidisciplinaria.

Definitivamente, en este estudio, el seguimiento ha sido corto para evidenciar el desarrollo de neoplasias. La muestra es pequeña y sería ideal poder trabajar con una variedad amplia de uveitis refractarias no infecciosas.

Es preciso realizar un estudio multicéntrico más largo, con un mayor número de pacientes para evaluar la eficacia de este tratamiento a largo plazo, evitar recidivas y valorar complicaciones futuras.

**ESTA TESIS NO SALE  
DE LA BIBLIOTECA**

## BIBLIOGRAFÍA

1. Goldstein D, Tessler HH. Long term follow up of patients treated with short term high dose chlorambucil for sight threatening ocular inflammation. *Ophthalmology* 2002; 109: 370-377.
2. Misserochi E, Foster S. Efficacy and safety of chlorambucil in intractable noninfectious uveitis. *Ophthalmology* 2002; 109: 137-142.
3. Jabs D, Rosenbaum J, Foster S, Nussenblatt R, Tessler H, et al. Guidelines for the use of immunosuppressives drugs in patients with ocular inflammatory disorders: recommendations of an expert panel. *AJO* 2000; 130: 492-513.
4. Tamesis R, Foster S. Systemic drug toxicity trends in immunosuppressive therapy of immune and inflammatory ocular disease. *Ophthalmology* 1996; 103: 768-775.
5. Tessler HH, Jennings T. High dose short term chlorambucil for intractable sympathetic ophthalmia and Behcet's disease. *BJO* 1990; 74: 353-357.
6. Andrasch R, et al. Immunosuppressive therapy for severe chronic uveitis. *Arch Ophthalmology* 1978; 96: 247-251.
7. Dinning W, Perkins E. Immunosuppressives in uveitis, a preliminary report of experience with chlorambucil. *BJO* 1975; 59: 397-403.
8. Godfrey W, et al. The use of chlorambucil in intractable idiopathic uveitis. *AJO* 1974; 78: 415-28.



9. Mamo J, Azzam S. Treatment of Behcet's disease with chlorambucil. Arch Ophthalmology 1970; 84: 446-450.
10. Flynn H, Bressler S, Brown G, Meredith T, Regillo C, Isernhagen. Retina and Vitreous. American Academy Ophthalmology. LEO editors, U.S.A. 2000, págs.167.
11. Quiroz-Mercado H. Retina, Mcgraw-Hill, México, 1996, págs: 239-247.
12. Dodds Emilio. Resolución de uveítis crónicas con Clorambucil. XXIV Congreso Panamericano de Oftalmología, San Juan PUerto Rico, Marzo 2003.
13. Foster S, Vitale A. Vogt Koyanagi Harada. Diagnosis & Treatment of Uveitis. WB Saunders Co, 2002. págs. 748-756.
14. Williams S. et al, Longterm of Chlorambucil plus prednisone in the idiopathic nephritic syndrome of childhood. N England J Med 1980; 302: 919-933.
15. Lewis E. Chlorambucil of childhood nephrosis: a word of caution. N Engl J Med 1980; 302: 963-964.
16. Nussenblatt R, Whitcup S, Palestine A. UVEITIS - Fundamentals and Clinical Practice, Mosby, 2<sup>nd</sup> edition. USA. Págs.: 97-134, 312-323.
17. Bueno García R, López Star E. Tipificación de HLA en pacientes mexicanos con Síndrome de Vogt-Koyanagi-Harada. XIII Congreso Anual de Residentes del Hospital Nuestra Señora de la Luz. Noviembre 2003.