

11242



UNIVERSIDAD NACIONAL  
AUTONOMA DE MEXICO

INSTITUTO DE SEGURIDAD Y SERVICIOS SOCIALES DE LOS  
TRABAJADORES DEL ESTADO  
HOSPITAL REGIONAL "GENERAL IGNACIO ZARAGOZA"

"UTILIDAD DE LOS METODOS IMAGENOLOGICOS  
EN LA TOMA DE BIOPSIAS DE TUMORACIONES"

**T E S I S**

PARA OBTENER EL TITULO EN LA  
ESPECIALIDAD DE  
RADIOLOGIA E IMAGEN  
P R E S E N T A :

DRA. SONIA ALICIA BARRAGAN MEDINA

(Médico residente del tercer año de la especialidad de  
Radiología e Imagen)

ASESORES: DR. CARLOS RAMON OCAMPO LOPEZ  
(Jefe y titular de la especialidad de Radiología e Imagen)

DR. FRANCISCO AYALA GONZALEZ  
(Subjefe del servicio de Radiología e Imagen)



MEXICO, D. F. OCTUBRE DEL 2004



Universidad Nacional  
Autónoma de México



**UNAM – Dirección General de Bibliotecas**  
**Tesis Digitales**  
**Restricciones de uso**

**DERECHOS RESERVADOS ©**  
**PROHIBIDA SU REPRODUCCIÓN TOTAL O PARCIAL**

Todo el material contenido en esta tesis esta protegido por la Ley Federal del Derecho de Autor (LFDA) de los Estados Unidos Mexicanos (México).

El uso de imágenes, fragmentos de videos, y demás material que sea objeto de protección de los derechos de autor, será exclusivamente para fines educativos e informativos y deberá citar la fuente donde la obtuvo mencionando el autor o autores. Cualquier uso distinto como el lucro, reproducción, edición o modificación, será perseguido y sancionado por el respectivo titular de los Derechos de Autor.



**UNIVERSIDAD NACIONAL  
AUTONOMA DE MEXICO**

---

INSTITUTO DE SEGURIDAD Y SERVICIOS SOCIALES  
DE LOS TRABAJADORES DEL ESTADO  
HOSPITAL REGIONAL "GENERAL IGNACIO ZARAGOZA"

**"UTILIDAD DE LOS METODOS IMAGENOLOGICOS  
EN LA TOMA DE BIOPSIAS DE TUMORACIONES"**

T E S I S

PARA OBTENER EL TITULO EN LA ESPECIALIDAD DE

RADIOLOGIA E IMAGEN

PRESENTA:

**DRA. SONIA ALICIA BARRAGAN MEDINA**

(Médico residente del tercer año de la especialidad de  
Radiología e Imagen)

ASESORES:

**DR. CARLOS RAMON OCAMPO LOPEZ**

(Jefe y titular de la especialidad de Radiología e Imagen)

**DR. FRANCISCO AYALA GONZALEZ**

( Subjefe del servicio de Radiología e Imagen)



MEXICO, D.F. OCTUBRE DEL 2004

**INSTITUTO DE SEGURIDAD Y SERVICIOS SOCIALES DE LOS  
TRABAJADORES DEL ESTADO  
HOSPITAL REGIONAL "GENERAL IGNACIO ZARAGOZA"**

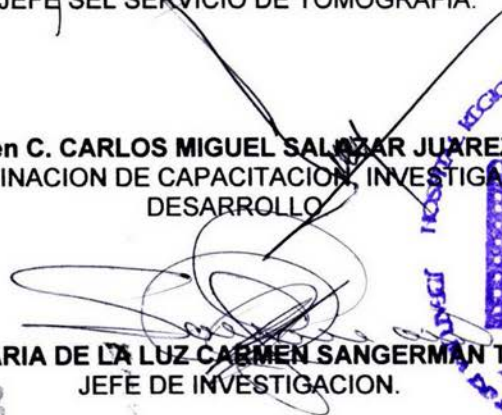


**DR. CARLOS RAMON OCAMPO LÓPEZ.**  
JEFE DEL SERVICIO DE RADIOLOGIA E IMAGEN.



**DR. FRANCISCO AYALA GONZALEZ.**  
JEFE DEL SERVICIO DE TOMOGRAFIA.

**M. en C. CARLOS MIGUEL SALAZAR JUAREZ.**  
COORDINACION DE CAPACITACION, INVESTIGACION Y  
DESARROLLO



**DRA. MARIA DE LA LUZ CARMEN SANGERMAN TREJO.**  
JEFE DE INVESTIGACION.



SUBDIVISION DE ESPECIALIZACION  
DIVISION DE ESTUDIOS DE POSGRADO  
FACULTAD DE MEDICINA  
U.N.A.M.



## **AGRADECIMIENTOS Y DEDICATORIAS**

**A DIOS Y A LA VIDA POR DARMER ESTE CAMINO LLENO DE FELICIDAD Y COSAS HERMOSAS. POR BRINDARME LA DICHA DE CONOCER AL HOMBRE DE MI VIDA CON EL CUAL FORME UN HOGAR, Y SOBRE TODO POR EL MILAGRO DE HACER UNA PEQUEÑA VIDA DENTRO DE MI Y VERLA CRECER, SONREIR, LLORAR, CAMINAR, CORRER, EN POCAS PALABRAS VERLA VIVIR.**

**EL AGRADECER A MI FAMILIA POR EL APOYO INCONDICIONAL QUE ME BRINDARON SIN ESPERAR NADA A CAMBIO.**

**SOBRE TODO GRACIAS AMOR POR ESTAR SIEMPRE CONMIGO Y COMPRENDERME AUN EN LOS MOMENTOS MAS DIFICILES DE MI VIDA.**

## INDICE

I.- TITULO	1
II.- RESUMEN	2
III.- INTRODUCCION	6
IV.- JUSTIFICACION	14
V.- OBJETIVOS	15
VI.- MATERIAL Y METODOS	16
VII.- RESULTADOS	18
VIII.- DISCUSION	21
VIX.-CONCLUSION	23
X.- BIBLIOGRAFIA	24
XI.- ANEXOS	27

**TITULO**

**“UTILIDAD DE LOS METODOS IMAGENOLOGICOS EN LA TOMA  
DE BIOPSIA EN TUMORACIONES”**



## RESUMEN

El objetivo de este estudio es valorar la eficacia en el diagnóstico de las tumoraciones biopsiadas por vía imagenológica por el servicio de Radiología e Imagen. Es un estudio prospectivo, abierto, observacional y transversal realizado en el Hospital Regional "Gral. Ignacio Zaragoza".

**PACIENTES Y METODOS:** se incluyeron en éste estudio a pacientes con sospecha de tumoraciones de pulmón, mama, hígado, tiroides y próstata recabados en el periodo de marzo a septiembre del año 2004, enviados al departamento de imagenología. Se realizó la biopsia una vez confirmado el diagnóstico por imagen y con el objeto de obtener un diagnóstico histopatológico final.

**RESULTADOS:** se realizaron 34 biopsias guiadas con ultrasonido (25 casos) y por tomografía computada (9 casos). Del grupo de pacientes 22 de ellos fueron mujeres y 12 hombres, de todos el grupo de edad predominante fue de los 41 a los 50 años. El órgano más estudiado fue la mama con 14 pacientes. De todas las muestras obtenidas, 4 muestras resultaron insuficientes. Observándose un 53% de benignos y 35% malignos. Presentando el diagnóstico imagenológico e histopatológico diferencias significativas.

**CONCLUSION:** de acuerdo a los resultados obtenidos, la toma de biopsias realizadas con guía imagenológica en el Hospital Regional "Gral. Ignacio Zaragoza" fue de 88% de efectividad. Las muestras que



resultaron insuficientes, fueron realizadas con aguja fina guiadas por ultrasonido, por lo que éste método resulta ser menos efectivo por ser operador dependiente y por el tamaño de la muestra obtenida. Las diferencias de los diagnósticos imagenológicos e histopatológicos fue significativa, por lo que se corrobora la confiabilidad de los signos radiológicos para valorar probable benignidad y/o malignidad. La guía imagenológica de predilección en tumoraciones abdominales y pulmonares resultó ser la TC y en el resto el USG, ya que se obtuvieron mejores muestras y nulas complicaciones en estos pacientes.

## SUMMARY

The objective of this study is to value the effectiveness in the diagnosis of the masses biopsies for via imagenology for the service of Radiology and Image. It is a prospective, open, observational and transverse study carried out in the Regional Hospital "Gral. Ignacio Zaragoza."

**PATIENT AND METHODS:** They were included in this study to patient with suspicion of lung masses, he/she suckles, liver, thyroid and prostate recabados in the period of March to September of the year 2004, correspondents to the radiology department. He/she was carried out the biopsy once confirmed the diagnosis and in order to obtaining a diagnostic hystopatológico.

**RESULTS:** they were carried out 34 aided biopsies with ultrasound (25 cases) and for computed tomography (9 cases). Of the group of patient 22 of them were women and 12 men, of all the group of predominant age he/she went from the 41 to the 50 years. The studied organ was the mamma with 14 patients. Of all the obtained samples, 3 samples were insufficient and one was inadequate. Being observed 53% of benign and 35 wicked%. As well as to present The diagnostic radiology and the hystopatológico didn't present significant differences.

**CONCLUSION:** according to the obtained results, the taking of realized biopsies with guide radiology in the Regional Hospital "Gral. Ignacio Zaragoza" it was of 88% of effectiveness. The samples that were insufficient, were carried out with

fine needle guided by ultrasound, for that that this method turns out to be the less effective one to be dependent operator and for the obtained sample size. The differences of the diagnostic radiology and hystopatológicos were not significant, for what the dependability of the radiological signs is corroborated to value probable kindliness and/or malignancy. The guide radiology of predilection in abdominal and lung masses turned out to be the TC and in the rest the USG, since better samples and null complications were obtained in these patients.

## INTRODUCCION

La biopsia percutanea se ha convertido en uno de los procedimientos intervencionistas más frecuentes; el aumento de su utilización se relaciona con las nuevas técnicas de imagen que facilitan la localización de la lesión en estudio, y la toma adecuada de la biopsia al dirigir la aguja a la lesión. Gracias al avance técnico por medio de la tomografía, ultrasonografía y RM se puede obtener muestras de tejido mas preciso de áreas que tiempo atrás no eran accesibles por la fluoroscopia. Hoy en día, la exactitud del diagnostico y la disminución de complicaciones por el estudio, ha incrementado su aceptación por el clínico. (1)

El uso de la biopsia percutanea en el diagnostico de tumores durante el siglo pasado frecuentemente encaró tremenda oposición concertada por muchos cirujanos reconocidos y destacados, quienes abogaron por la biopsia quirúrgica. La biopsia percutanea guiada por los diferentes métodos de imagen ha llegado a ser ahora un procedimiento común y se lleva a cabo en regiones del cuerpo donde antes no se lograba introducir la aguja.

Es difícil documentar el origen de la biopsia por aspiración. Kun, en 1847, pudo haber sido el primero en informar el uso de la biopsia por aspiración; en 1883, Leyden reporto la primera biopsia transtoracica, realizada por el diagnóstico de neumonía, y en el mismo año, Ehrlich reporta la biopsia percutanea en hígado. En 1904, Grieg y Gray informaron del uso de la biopsia por aspiración de nódulos linfáticos, (1).

Para el siglo pasado, la biopsia percutánea era un procedimiento poco frecuente que se limitó a las lesiones palpables y fue impedida por la carencia de técnicas adecuadas y la inhabilidad del médico de extraer la muestra y de los patólogos para diagnosticar las tumoraciones con especímenes pequeños. La biopsia a ciegas de otros órganos era fuertemente condenada por la comunidad médica a causa de la alta tasa de complicaciones e inclusive muerte. (2)

En 1927 Duogeon y Patrick reportaron de la fijación de especímenes citológicos y su tinción por medio de la técnica de hematoxilina y eosina; de 1926 a los años 30's el cirujano Hayes Martín y el patólogo Fred Steward y su técnico, Edward Ellis realizaron biopsias por punción aspiración y promocionaron su uso en una amplia variedad de tumores en todo el cuerpo.

Por necesidades, en la época de la primera Guerra mundial por los cirujanos se forzó la utilización de guía fluoroscópica para localizar y quitar las granadas de metralletas durante la cirugía. El mejor conocido de estos métodos fue desarrollado en 1915 por Walter Sutton en Kansas City.

Las ventajas de la localización por guía radiográfica directa era inmediatamente evidentes; por que solo necesitaban pequeñas perforaciones en las heridas, los procedimientos pudieron llevarse asépticamente solo con anestesia local, el tiempo en las salas de operaciones se redujo, la guía fluoroscópica permitió al paciente ser puesto en la posición adecuada para el procedimiento, y los pacientes



se recuperaban mas rápido.

El primer reporte del uso de flurosopía para biopsia percutanea de un tumor fue en 1939, con el trabajo John Blady, Trabajando en el memorial Hospital de Nueva York con Martín Steward y Ellis blandy describió 27 casos tratados con biopsia percutanea (19 de mama y 8 de Hueso). En el mismo año Dean informa sobre el uso de guía radiográfica en abdomen para punción percutanea de quistes. (2,4).

Además de las aplicaciones de este procedimiento para lesiones pulmonares y de hueso, la biopsia percutanea guiada radiográficamente se llevó a cabo en el riñón, nódulos linfáticos, cerebro y mama. Invernén y Brun reportaron el uso de material de medio de contraste por vía intravenosa para la localización de los riñones en dos planos y realizar la biopsia renal guiada radiográficamente. Esta técnica fue reportada en 1951 se uso sucesivamente para la obtención de tejido para la evaluación de la enfermedad renal. Lusted al usar el control fluroscopico directo en la colocación de la guja aumento la certeza del diagnostico en la biopsia renal a 90%. En 1952 se informo sobre el uso del control fluroscópico con contraste intravenoso para aspirar quistes renales y realizar la biopsia de tumores renales. El uso de la guía radiográfica directa en las lesiones para biopsia de mama fue introducido por Simón y colaboradores en 1972, se efectuaron proyecciones mamográficas céfalo caudal y lateral para la localización de la punta de la aguja en el área sospechosa. Una mezcla de aceite etiolizado y azul de Evans fue inyectado; repitiendo posteriormente la mamografía para demostrar la radiopacidad de la lesión. Al reseca el tejido de la glándula mamaria

que se tiñó de azul, el cirujano había resecado adecuadamente el área sospechosa. En 1968 Ruttiman describió el uso de la fluoroscopia como guía para la realización de biopsias percutaneas de nódulos linfáticos iliacos. Descrita por primera vez en 1974, la aguja de Chiba rápidamente cambio el enfoque de la biopsia percutánea guiada radiográficamente. Por primera vez llego a ser factible realizar la biopsia a través de órganos, casi sin impunidad. La biopsia de nódulos linfáticos peri aórticos y abdominales superiores, llegaron a ser un fácil procedimiento con el uso de la fluoroscopia. La ultrasonografía en modo M y modo A probó ser útil en las localizaciones de fluidos, lo que ayudo a la aspiración de estas acumulaciones. Los transductores eran grandes y era difícil mantener el era de trabajo estéril. Por esa razón la introducción de un transductor de aspiración pro USG en 1972 pro Goldbery y Pollack, abrió una perspectiva más amplia en la biopsia percutanea. (1, 2,4)

Durante los años 60 Parker y cols. Compararon las distintas agujas de corte. Entre la de Vim silverman y Menghini demostró, que esta ultima era mejor para la recuperación de la muestra, ya que con ella se obtenía tejido suficiente en el 94% de los casos , mientras que con la Silverman ello solo sucedía en el 77%. También se observaron una incidencia mayor de complicaciones con la aguja de Vim silverman. Durante este periodo, el desarrollo de las técnicas histopatológicas revoluciono las intervenciones percutaneas. Aunque los primeros autores como Martín, utilizaron un método citológico, Soderstrom desarrollo y publico el 1958 y 1966, los primeros métodos bien definidos de aspiración con aguja y



de valoración histopatológica.

Tras los resultados positivos comunicados por estos autores y Soderstrom, otros autores comenzaron estudios clínicos utilizando agujas de escaso calibre (finas) para procedimiento no dirigidos con los que obtener muestra hepática para estudio citológico. Una de las mayores series de punción aspiración hepática con aguja fina fue de Lundquist en 1970 con biopsias a ciegas. En su primer trabajo, sobre una serie de 1748 punciones hepáticas, se recoge un diagnóstico correcto de cáncer en el 74% de los pacientes (50 de 74) y sin complicaciones. (3).

Uno de los pocos estudios comparativos entre los distintos tipos de agujas realizados en ese periodo fue el de Johansen y cols, que compararon el uso de la aguja fina y la de Menghini en la obtención de biopsias hepáticas ciegas. Estos autores obtuvieron resultados idénticos en la detección de neoplasias malignas. No se produjeron complicaciones. (3,6).

Una serie prospectiva publicada en 1978 por Perrault y colaboradores. Demostró que no existen diferencias entre las complicaciones producidas por las agujas Vim Silverman, de Menghini y tru-cut.

Otros 2 de los acontecimientos en los 70 fueron la introducción de la TAC y la ecografía como métodos para dirigir las agujas. 1975 Holmes y colaboradores describieron el uso del USG como método para dirigir la toma de biopsia y pos TAC fue descrita por Hagga y cols. en 1976. (3).

Hoy en la actualidad para la obtención de la muestra se utilizan

agujas finas y de grueso calibres, dependiendo el tipo de lesión y localización; donde se extrae un grupo de células y posteriormente se analiza. (5)

El procedimiento puede utilizarse en la mayoría de los órganos, como pulmón, riñones, hígado, etc., o en regiones más superficiales como piel, mama y mucosas, en la mayoría de los casos con un bajo riesgo de complicaciones.

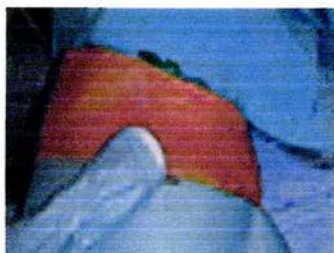En pulmón, las lesiones periféricas localizadas más allá del alcance del broncoscopio pueden ser susceptibles de biopsia aspiración pulmonar con aguja fina para su estudio citológico. Las dos complicaciones más importantes de la biopsia percutánea son el neumotórax y la hemorragia; ambas con lesiones importantes y remediables.

La mayoría de las biopsias del mediastino anterior pueden biopsiarse bajo control con TC. Con frecuencia se prefiere el diagnóstico histológico a la aspiración de aguja fina. Algunas lesiones centrales, especialmente localizadas bajo la carina, plantean más problema, debido que su abordaje quizá requiera atravesar pulmón. Sin embargo, con frecuencia se obtienen muestras citológicas útiles de lesiones localizadas en las áreas más difíciles. (7)

Algunos autores realizan la siguiente técnica para la obtención de un cilindro de tejido hepático a través de la piel. Con el paciente hospitalizado (al menos 6 horas) y con un ayuno mínimo de 8 horas. Considerando el mejor control ecográfico continuo, de manera que no se pierda nunca de vista el recorrido de la aguja. El punto de entrada

(intercostal, subcostal o epigástrico) se elegirá en función de la visión de mayor espesor de tejido hepático y sin interposición de estructuras biliares o vasculares. El tipo de aguja es variable, tipo aspiración (Menghini) o escisión (Tru-cut) o con métodos automáticos (pistolas tipo AutoVac). Con control ecográfico las contraindicaciones fundamentales son la ausencia de colaboración del paciente, la falta de visión de una adecuada entrada y los trastornos severos de la coagulación. La incidencia de complicaciones oscila entre el 0.25-0.34% con una mortalidad del 0.009-0.11%.

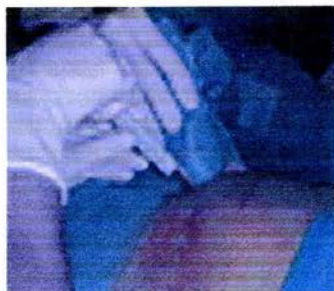La PAAF tiene como finalidad la obtención de muestras celulares de una lesión focal para su estudio anatomopatológico. Con el paciente hospitalizado (al menos 6 horas) y en ayunas de 8 horas. El control ecográfico debe ser continuo y las agujas más habituales son de 22 G de calibre y de 10 a 15 cm. de longitud. El material obtenido tras la aspiración se deposita en porta objetos y si se tiene también coágulo se almacena en formol. Las contraindicaciones fundamentales son la falta de colaboración del paciente y los trastornos severos de la coagulación. La incidencia de complicaciones mayores está en torno a un 0.05%, con una mortalidad del 0.03-0.08%. La precisión diagnóstica oscila entre el 81-93%. (15).



Campo estéril y transductor protegido.



Inyección de anestésico local.



Aspiración ecodirigida con aguja fina.

Uno de los principales problemas en los diagnósticos citológicos están dados en las muestras inadecuadas, por lo que debe hacerse el esfuerzo para obtener un material adecuado con una mejor técnica de BAAF guiada por ultrasonido, en lesiones de mama sobre todo en las no palpables, ya que éste es un factor determinante para realizar diagnósticos más precisos. (17).

## JUSTIFICACION

En la actualidad, es parte fundamental de los especialistas en Radiología e Imagen la perfección en la técnica en la toma de biopsias de cualquier parte del organismo humano, así como saber tomar las decisiones pertinentes acerca de el método más eficaz para cada tipo de lesión, el tipo de aguja y el sitio de acceso que utilizará en cada una de ellas. Por lo que se hace un beneficio para el paciente ya que no se le realizaría la biopsia a cielo abierto, las cuales son más riesgosas para él.

Con el avance de la tecnología imagenológica, cada vez es mas confiable el diagnóstico imagenológico de las tumoraciones en pulmón, hígado, tiroides, próstata y mama llegándose a un diagnostico de probable benignidad o malignidad; no solo de su identificación y localización. Por lo que se acortaría la estancia hospitalaria de un paciente con tumoraciones.

## **OBJETIVOS**

- 1) Determinar la efectividad de la obtención de muestras tomadas por biopsias guiadas por los distintos métodos imagenológicos.
- 2) Determinar cual método imagenológico es ideal para la realización de toma de biopsia dependiendo del tipo y sitio de la lesión.



## MATERIAL Y METODOS

El estudio presente se realizó en el hospital Regional Ignacio Zaragoza del ISSSTE. En un periodo comprendido de marzo del 2004 a septiembre del 2004, se recabaron 34 pacientes que presentaron tumoraciones en cuello, tórax, abdominales y pélvicas, diagnosticados imagenológicamente, posteriormente se le realizó toma de biopsia percútea por cualquiera de los diferentes métodos y técnicas imagenológicas, y se envió el tejido o muestra obtenida al departamento de citología y/o patología y después se correlacionó con el diagnóstico radiológico previo. Tomando en cuenta que las lesiones de acceso más superficiales se realizaron con guía ultrasonográfica y aguja fina, y las de localización mas compleja se realizo con guía tomográfica esto debido a que es necesario una visualización completa de las estructuras para poder esquivar estructuras vitales y evitar dañarlas.

### **Criterios de inclusión, exclusión y eliminación:**

Los criterios de inclusión fueron personal derecho habiente al ISSSTE, paciente con presencia de tumoración comprobado por imagenología, tumoración en la cual se realice toma de biopsia mediante cualquier método imagenológico y técnica, lesiones tumorales de componente calcico, líquido, sólidas o mixtas; examinar histopatológicamente dicha



biopsia, Pacientes de 15 a 70 años, sexo masculino/ femenino.

Los criterios de exclusión fueron pacientes que no acepten el procedimiento, pacientes con diagnóstico establecido de tumoración previamente, tumoraciones altamente vasculares, pacientes en etapa terminal, con el diagnóstico tardío de la tumoración, tumores de localización intracraneal, extremidades. Testículo y ovarios, pacientes embarazadas o sospecha de embarazo, pacientes alérgicos al medio de contraste, por lo que no pueda realizarse el estudio tomográfico completo, no tenga tiempos de coagulación adecuados.

## RESULTADOS

El estudio se realizó durante el periodo del 01 de marzo a septiembre del 2004, en el servicio de Radiología e Imagen del Hospital Regional Gral. Ignacio Zaragoza, con toma de 34 biopsias.

Con respecto al sexo correspondieron 22 casos al sexo femenino y 12 al masculino, (ver tabla 1).

La población oscila de los 10 a los 80 años, donde el grupo etario de mayor incidencia fue de los 41-50 años con 9 casos, (ver tabla 1).

El método de imagen que se utilizó como guía para las tomas de biopsias fue el ultrasonido en 25 casos (74%) y la TC en 9 casos (26%). (Ver tabla 1).

El número de pacientes por órgano afectado fue de 7 pacientes en hígado (22%), 14 en mama (39%), 6 en tiroides (17%), 2 en pulmón (8%) y 5 en próstata (14%). (Ver gráfica 1).

Se utilizó aguja fina en 20 casos, aguja de Do santos en un caso, aguja Tru-cut en 8 casos, y aguja Tuy en 5 casos. (Ver tabla 1).

De las muestras que se enviaron a examinar histopatológicamente, 17 fueron benignos (53%), 13 fueron malignos (35%), 4 insuficientes (12%) (Ver gráfica 2). Por lo que se observó una eficacia del 88%.

Las muestras malignas correspondieron a mama en 5 casos (42%), a próstata 2 casos (8%), a tiroides en 3 casos (25%), y a hígado en 2 casos (17%) y a pulmón en un caso (Ver grafica 3). De las

muestras benignas 4 correspondieron a hígado (24%), 3 a próstata (18%), 2 a tiroides (12%), pulmón a uno (6%) y mama con 7 casos (40%). (Ver grafica 4).

Con respecto al diagnóstico por imagen fueron cáncer mamarios 4 casos, abscesos hepáticos 4 casos; nódulos prostáticos 3 casos; nódulos hiperplásicos tiroideos 4 casos; fibroadenoma 8 casos; cáncer prostático 2 casos; cáncer tiroideo 2 casos; los siguientes se encontraron en un caso en cada uno de ellos metástasis hepática, cáncer púlmonar, galactocele, cáncer hepático, nódulos micóticos pulmonares, quiste de mama, quistes hepática (ver tabla 2,3, 4).

Diagnostico histopatológico fueron Cáncer de mama 5 casos, cáncer tiroides e hiperplasia prostática en 3 casos cado uno; fibroadenomas 4 casos, absceso hepático y adenocarcinoma prostática ambas en 2 casos; los restos en un caso como, tumor phillodes, metástasis hepática, quiste mamario, tumor filante de tiroides, galactocele, hematoma hepático, quiste hepático, TB pulmonar, metástasis pulmonar, bocio nodular y adenocarcinoma hepático; 4 insuficientes. (Ver tabla 2, 3,4).

Se observo que de los 34 pacientes, 4 de ellos 3 fueron insuficientes correspondiendo dos a mama y uno a tiroides, y el otro se reporto una muestra inadecuada correspondiendo a hígado. Se presento una discordancia del diagnostico histopatológico y radiológico en mama de 3 casos donde se reporto en imagen como fibroadenoma e histopatológicamente resultó 2 cáncer mamario y un tumor philloides. En tiroides 2 donde se reporto nódulo hiperplásico por imagen y el resultado de histopatología de cáncer tiroideo el tipo adenocarcinoma y folicular.

En próstata 2, uno de cáncer prostático por imagen y reportó histopatología una hiperplasia fibromuscular, el otra por imagen un nódulo hiperplásico y resulto un adenocarcinoma por patología. Hígado con diagnóstico de absceso hepático por imagen y por patología resulto hematoma hepático. A nivel de pulmón se observaron uno con diagnóstico imagenológico de nódulos pulmonares probablemente micóticos resultando histopatologicamente TB pulmonar.

En total se observaron 9 diagnósticos discordantes de radiología con histopatología, representando un 26% de discordancia de los diagnósticos histopatológico con el radiológico.

## DISCUSION

De acuerdo al estudio realizado se observo que para las lesiones mas superficiales fue mejor la guía ultrasonográfica, las de pulmón e hígado fue la tomografía debido a su localización mas profundas. Así mismo es importante señalar que las muestras que fueron insuficientes fueron las realizadas por aguja fina y esto es un evento esperado debido a la menor cantidad de muestra obtenida, aunque las ventajas de este método es de mínimas complicaciones. Así como presentar una biopsia inadecuada la cual era de hígado donde se reportó por histopatología líquido pleural inflamatorio, por lo que probablemente en el momento de la punción el paciente haya realizado una espiración profunda, por lo que se movilizaron las estructuras. En nuestro estudio no se observaron complicaciones ni con la aspiración con aguja fina o gruesa.

Parámetros importantes para una buena toma de biopsia son la experiencia del operador, técnica patología, tipo de aguja, tamaño y localización de la lesión. En la literatura se menciona que en pulmón los nódulos menores de 1cm se biopsia satisfactoriamente en 58% cuando es central y cuando es periférica es hasta un 85%. A nivel hepático cuando hay de una 1 a 3 lesiones con un porcentaje de buenos resultado del 16%. (3).

Aunque no fue uno de los objetivos en este estudio el correlacionar el diagnostico radiológico con el histopatológico, se aprecio una discordancia casi nula, ya que en los diagnostico efectuados en

próstata e hígado fueron casi del 100%. Y en los otros órganos (pulmón, mama, tiroides) fueron mínimas las diferencias, por lo que cada vez es más confiable el diagnóstico imagenológico de las tumoraciones en los diferentes órganos no solo de su identificación y localización, sino también de la orientación de su diagnóstico histopatológico, sin embargo sigue siendo necesarios los métodos invasivos para obtención de muestras de tejidos para comprobación diagnóstica por medio de histopatología.

## **CONCLUSION**

La toma de biopsias con guía imagenológica es esta unidad hospitalaria es del 88% de efectividad. Observándose el método menos confiable la aspiración con aguja fina, ya que todas las muestras reportadas insuficientes fueron realizadas con éste método.

Se corrobora la confiabilidad de los signos radiológicos para diagnosticar en las tumoraciones probable benignidad o malignidad. La guía imagenológica de predilección en lesiones abdominales y torácicas es la tomografía, y en las lesiones superficiales es el ultrasonido.

Las complicaciones fueron nulas en este estudio corroborando lo reportado en estudios previos.



## BIBLIOGRAFIA

1. Sakait. CT-guided biopsy of the chest; ugefulness of the meedle core biopsy combined with frozedn section pathologic diagnostic. Radiology 1994; 190:243.
2. Kenneeth D. Hopper. Percutaneous, radiographically guided biopsy: a history. Radiology 1995; 196: 329-333.
3. Hohn R. Hagga. TAC y RM diagnostico por imagen corporal; 3ra edición, Vol. 2; 1996; 1570-1676.
4. Escobedo Sánchez Lilia Laura. Biopsias por punción-aspiración con agujas finas especiales y agujas finas guiadas por los diferentes métodos imagenológicos. Hospital Regional Ignacio Zaragoza; 1993-1995, 6-23.
5. Rummak, Wilson. Diagnostico por ecografía; 2da edición, Vol.1, 1999; 600-625.
6. Johansen S, Miren: Fine –neddlen apiration biopsy nsmear in the diagnosis of liver diseases: Scand J. Gaatroenterology 6: 538-588. 1971.
7. Jamie Weir, Alison Murria. Imágenes radiológicas clínicas; 1ra edición en español, 1999; 19 y 31.
8. Smith Eh, et al complications of percutaneous abdominal fine-needle biopsy. Review.Radiology 1991; 178(1) 253-258.
9. Reading CC, sonoigraphically guided percutaneous biopsy of small (3cm or less) masses. AJR Am J Roetgenol 1988; 151(1): 189-92.
10. Sridhar Shankar, Eric van Sonnenberg, Stuart G Silverman. Interventional radiology procedures in the liver: biopsy, drainage and ablation. Clinics in liver disease 2002; 6(1) 220-241.

11. Larghi A, Verna EC. EUS-guided trucut needle biopsies in patients with solid pancreatic masses: a prospective study. *Gastrointestinal endoscopy* 2004; 59(2) 185-190.
12. Jorge Ten Berge, Brenda J. Hoffman, Robert H. Hawes. EUS-guided fine needle aspiration of the liver: indications, yield, and safety based on an international survey of 167 cases. *Gastrointestinal endoscopy*. 2002; 55(7): 179-186.
13. Welch TJ, Shetty II PF, Johnson CD. CT guided biopsy: prospective analysis of 1000 procedures. *Radiology* 1989; 171:439-6.
14. Wittich GR, Nowels KW, Korn RL. Coaxial transthoracic fine-needle biopsy in patients with a history of malignant lymphoma. *Radiology* 1992; 183:175-8.
15. López Cano, M. Tejada Cabrera. Intervencionismo ecográfico percutáneo diagnóstico y terapéutico. *Atlas de ecografía abdominal de la AED* 2001, Capítulo 11.
16. Isao Hara, Hideaki Miyake, Shoji Hora. Role of percutaneous image-guided biopsy in the evaluation of renal masses. *Urologia internationalis*. 2001; 67(3):199-202.
17. Martínez de LN, Suárez PN, Barragán DL, Romero MG, Cué CA. Biopsia por aspiración con aguja fina de glándula mamaria guiada por ultrasonido. *Rev. Hosp. M Gea Glz* 2003; 6 (1): 45-49
18. Regino Piñeiro Lamas, Alma Torres Gómez de Cádiz, Norberto Miranda Espinosa. Biopsia aspirativa con aguja fina del tiroides. *Rev. cubana de pediatría* 1996; Vol. 68 (2). Imaging-guided percutaneous biopsy of

- hepatic masses. Siragusa DA - *Tech Vasc Interv Radiol* 1-SEP-2001; 4(3):172-85.
19. Rossi P; Sileri P; Gentileschi P; Sica GS; Forlini A  
Percutaneous liver biopsy using an ultrasound-guided subcostal route.  
*Dig Dis Sci* 2001; 46(1) 128-32.
20. German Arancibia Z., Juan Pablo Niedmann. Ultrasonografía de tiroides.  
*Rev. Chil. Radiol.* 2002; 8(3).
21. Pisani T, Bonodi M, Nagar C, Angelini M, Bezzi M, Vecchione A. Fine needle aspiration and core needle biopsy techniques in the diagnosis of nodular thyroid pathologies. *Anticancer Res* 2000; 50: 3843-7.

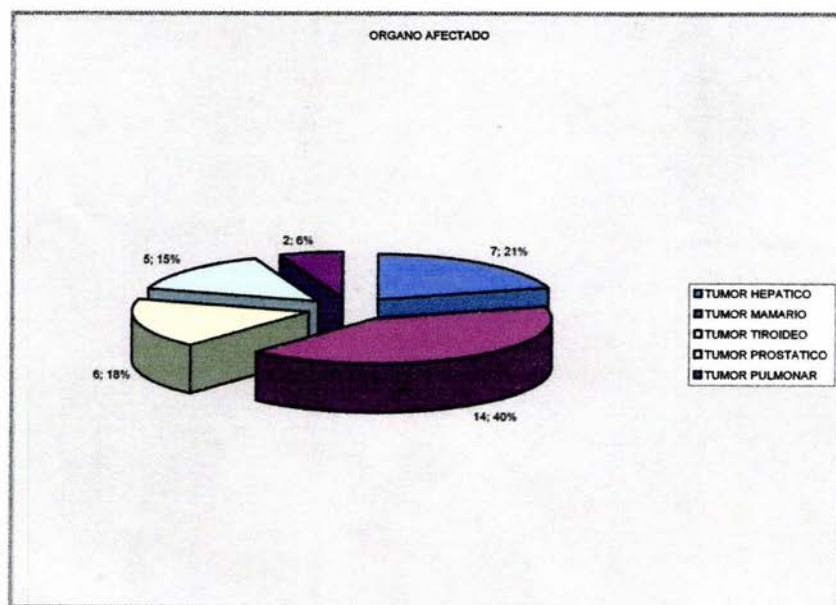
## **ANEXOS**

**TABLA 1. DATOS DE LA POBLACION EN ESTUDIOS**

	N	%
<b>SEXO</b>		
FEMENINO	24	65%
MASCULINO	10	35%
<b>EDAD</b>		
11-20	2	6%
21-30	2	6%
31-40	4	12%
41-50	9	25%
51-60	6	18%
61-70	8	24%
71-80	3	9%
<b>GUIA IMAGENOLOGICA</b>		
ULTRASONIDO	25	74%
TOMOGRAFIA	9	26%
<b>TIPO DE AGUJA</b>		
FINA	20	58%
TRU CUT	8	24%
TUY	5	15%
DO SANTOS	1	3%

FUENTE: HOSPITAL REGIONAL "GRAL. IGNACIO ZARAGOZA" RADIOIMAGEN 2004.

**GRAFICA 1. NUMERO DE PACIENTES POR ORGANO AFECTADO.**




28

FUENTE: HOSPITAL REGIONAL "GRAL. IGNACIO ZARAGOZA" RADIOIMAGEN 2004.

## GRAFICA 2 RESULTADO HISTOPATOLOGICO DE BENIGNIDAD-MALIGNIDAD

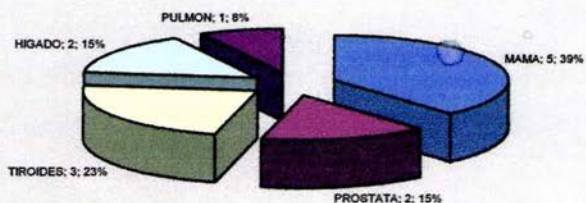
RESULTADO HISTOPATOLOGICO DE BENIGNIDAD-MALIGNIDAD



FUENTE: HOSPITAL REGIONAL "GRAL IGNACIO ZARAGOZA" 2004.

## GRAFICA 3. RESULTADO HISTOPALOGICO DE MALIGNIDAD POR ORGANO

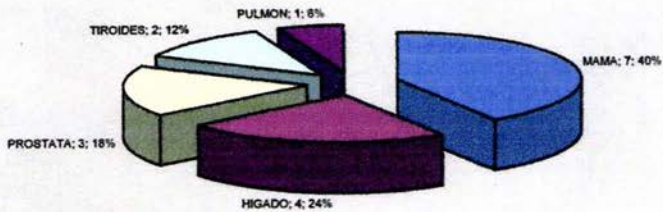
RESULTADO DE MALIGNIDAD POR ORGANO



FUENTE: ISSSTE HOSPITAL REGIONAL "GRAL IGNACIO ZARAGOZA" 2004.

## GRAFICA 4 RESULTADO HISTOPATOLOGICO DE BENIGNIDAD POR ORGANO

REPORTE HISTOPATOLOGICO BENIGNO POR ORGANO



FUENTE: HOSPITAL REGIONAL "GRAL IGNACIO ZARAGOZA" DEPARTAMENTOS DE RADIODIAGNOSTICO, CITOLOGIA Y PATOLOGIA. 2004.

**TABLA 2. DIAGNOSTICO REALIZADOS EN MAMA**

	RADIOLOGIA	HISTOPATOLOGIA
<b>BENIGNIDAD</b>	10	7
<b>MALIGNIDAD</b>	4	5
<b>TOTAL</b>	14	12*

\*DOS MUESTRA INSUFICIENTE NO AGREGADA.

FUENTE: HOSPITAL REGIONAL "GRAL IGNACIO ZARAGOZA" DEPARTAMENTOS DE RADIODIAGNOSTICO, CITOLOGIA Y PATOLOGIA. 2004.



**TABLA 3. DIAGNOSTICOS REALIZADOS EN TIROIDES.**

	<b>RADIOLOGIA</b>	<b>HISTOPATOLOGIA</b>
<b>BENIGNIDAD</b>	4	2
<b>MALIGNIDAD</b>	2	3
<b>TOTAL</b>	6	5*

\*UNA MUESTRA INSUFICIENTE NO AGREGADA.

FUENTE: HOSPITAL REGIONAL "GRAL. IGNACIO ZARAGOZA" DEPARTAMENTOS DE RADIODIAGNOSTICO, CITOLOGIA Y PATOLOGIA. 2004.

**TABLA 4. RELACION DE DIAGNOSTICO REALIZADO EN HIGADO.**

	<b>RADIOLOGIA</b>	<b>HISTOPATOLOGIA</b>
<b>BENIGNIDAD</b>	5	4
<b>MALIGNIDAD</b>	2	2
<b>TOTAL</b>	7	6*

\* UNA MUESTRA INSUFICIENTE NO AGREGADA.

FUENTE: HOSPITAL REGIONAL "GRAL. IGNACIO ZARAGOZA" DEPARTAMENTOS DE RADIODIAGNOSTICO, CITOLOGIA Y PATOLOGIA. 2004.

**TABLA 4. RELACION DE DIAGNOSTICO REALIZADO EN PROSTATA.**

	<b>RADIOLOGIA</b>	<b>HISTOPATOLOGIA</b>
<b>BENIGNIDAD</b>	3	3
<b>MALIGNIDAD</b>	2	2
<b>TOTAL</b>	5	5

FUENTE: HOSPITAL REGIONAL "GRAL. IGNACIO ZARAGOZA" DEPARTAMENTOS DE RADIODIAGNOSTICO, CITOLOGIA Y PATOLOGIA. 2004.