

11242



UNIVERSIDAD NACIONAL AUTONOMA  
DE MEXICO

FACULTAD DE MEDICINA  
DIVISION DE ESTUDIOS DE POSGRADO

INSTITUTO NACIONAL DE CIENCIAS MEDICAS Y NUTRICION  
"SALVADOR ZUBIRAN"  
DEPARTAMENTO DE RADIOLOGIA E IMAGEN "ADAN PITOL"

ABORDAJE DE LA PATOLOGIA PERICARDICA MEDIANTE  
RESONANCIA MAGNETICA CARDIOVASCULAR.

**T E S I S**  
PARA OBTENER EL TITULO DE  
**ESPECIALISTA EN RADIOLOGIA E IMAGEN**  
P R E S E N T A :  
**DRA. LISBETH MARIA LETONA MENDEZ**

TUTOR: DRA. ALOHA MEAVE  
ASESOR: DRA. TATIANA CABRERA ALEKSANDROVA  
JEFE DEL CURSO: DR. JORGE VAZQUEZ LAMADRID  
JEFE DE ENSEÑANZA: DR. LUIS FEDERICO USCANGA DOMINGUEZ



MEXICO, D. F.

2004



Universidad Nacional  
Autónoma de México



**UNAM – Dirección General de Bibliotecas**  
**Tesis Digitales**  
**Restricciones de uso**

**DERECHOS RESERVADOS ©**  
**PROHIBIDA SU REPRODUCCIÓN TOTAL O PARCIAL**

Todo el material contenido en esta tesis esta protegido por la Ley Federal del Derecho de Autor (LFDA) de los Estados Unidos Mexicanos (México).

El uso de imágenes, fragmentos de videos, y demás material que sea objeto de protección de los derechos de autor, será exclusivamente para fines educativos e informativos y deberá citar la fuente donde la obtuvo mencionando el autor o autores. Cualquier uso distinto como el lucro, reproducción, edición o modificación, será perseguido y sancionado por el respectivo titular de los Derechos de Autor.

*Aloha Meave*

**DRA. ALOHA MEAVE**

TUTOR DE TESIS

JEFE DEL DEPARTAMENTO DE RESONANCIA CARDIOVASCULAR  
INSTITUTO NACIONAL DE CARDIOLOGIA "IGNACIO CHAVEZ"

REGISTRACION  
DIVISION DE ESTUDIOS DE POSGRADO  
FACULTAD DE MEDICINA  
U.N.A.M.

*Tatiana Cabrera*

**DRA. TATIANA CABRERA**

ASESORA DE TESIS

MEDICO ADSCRITO DEL DEPARTAMENTO DE RADIOLOGIA E IMAGEN "ADAN PITOL"  
INSTITUTO NACIONAL DE CIENCIAS MEDICAS Y NUTRICION "SALVADOR ZUBIRAN"

INSTITUTO NACIONAL DE CIENCIAS  
MEDICAS Y NUTRICION  
"SALVADOR ZUBIRAN"

24 SEP 2004

*Jorge Vazquez*

**DR. JORGE VAZQUEZ**

JEFE DEL DEPARTAMENTO DE RADIOLOGIA E IMAGEN "ADAN PITOL"  
INSTITUTO NACIONAL DE CIENCIAS MEDICAS Y NUTRICION "SALVADOR ZUBIRAN"

JEFE DEL CURSO DE RADIOLOGIA

UNIVERSIDAD NACIONAL AUTONOMA DE MEXICO

*Luis Federico USCANGA*

**DR. LUIS FEDERICO USCANGA**

JEFE DE ENSEÑANZA

INSTITUTO NACIONAL DE CIENCIAS MEDICAS Y NUTRICION "SALVADOR ZUBIRAN"



**INCMNSZ**

INSTITUTO NACIONAL

DE CIENCIAS MEDICAS Y NUTRICION

"DR. SALVADOR ZUBIRAN"

**DIRECCION DE ENSEÑANZA**

México, D.F.

## DEDICATORIA

### A DIOS:

por haberme dado la vida, y permitir que llegara tan lejos.

### A LA VIRGEN MARIA:

por ser mi fortaleza espiritual y moral.

### A MIS ABUELOS:

que una vez más, y de manera incondicional me brindaron todo su apoyo y amor, este nuevo logro es de ustedes.

### A MIS PAPAS:

gracias por creer en mí, y ser ejemplo para luchar día a día y llegar a ser lo que soy.

### A MIS HERMANAS:

por ser parte fundamental en mi vida y darme ánimos para seguir adelante .

### A MI SOBRINA:

por ser tan linda y especial conmigo, para ti todo mi amor.

### A MIS TIOS, TIAS Y PRIMOS:

gracias por compartir conmigo este momento.

### A MI NOVIO:

por su apoyo incondicional durante todo el tiempo que hemos compartido, te quiero.

### A MIS AMIGOS Y AMIGAS:

Raquel, Rebeca, Paola, Claudia, Ricardo, Rodrigo, Carlos Humberto, José Luis, Tabaré, Aldo, Eduardo, Luis Antonio, Antonio, Erick y Maxi porque nunca dejaron de darme ánimos.

### A MIS PADRINOS:

por su apoyo constante y sus consejos.

### A CLARA LUZ:

por sus consejos, me sirvieron mucho para alcanzar el éxito.

## AGRADECIMIENTOS

**AL DR. JORGE VAZQUEZ:**

Por sus enseñanzas y su esmero porque cada día fuéramos mejores profesionales.

**A LA DRA. PAULINA BEZAURY:**

Por compartir conmigo sus enseñanzas, y brindarme su cariño.

**AL DR. MANUEL TIELVE:**

Por toda la paciencia, enseñanzas y consejos; los cuáles servirán de base en mi vida profesional, pero sobretodo por su dedicación y cariño.

**AL DR. JUAN JORGE MENDOZA:**

Porque además de conocimientos, me brindo su amistad.

**A LAS DRAS. NOEMI BRUNNER E INGRID VIVAS:**

Por los momentos de enseñanza.

**AL DR. JOSE ULLOA:**

Por brindarme conocimientos y consejos.

**A LA DRA. LOURDES AVILA y DR. JESUS HIGUERA:**

Por la enseñanza y los buenos momentos compartidos.

**AL PERSONAL ADMINISTRATIVO:**

En especial a Olga y Lolita que siempre me apoyaron.

**AL PERSONAL DE ARCHIVO:**

Por ser tan especiales conmigo, muchas gracias.

**A MIS COMPAÑEROS:**

Por los buenos y malos momentos que pasamos juntos, y porque hicieron que la estadía fuera más corta y agradable.

**AL INCMNSZ:**

Por brindarme la oportunidad de formarme como radióloga.

**Y DE FORMA MUY ESPECIAL**

**A LA FAMILIA MEAVE GONZALEZ:** porque no sólo me brindaron conocimientos, sino me abrieron las puertas de su casa y brindaron una amistad, no olvidaré todos los momentos compartidos.

## INDICE

	No. Página
• INTRODUCCION	1
• OBJETIVOS	3
• MATERIAL Y METODOS	3
• HIPOTESIS	4
• JUSTIFICACION	4
• MARCO TEORICO	
○ ANATOMIA DEL PERICARDIO	7
○ FISIOLOGIA DEL PERICARDIO	9
○ INDICACIONES DE ESTUDIO POR RMCV	10
○ ANOMALIAS CONGENITAS	12
○ PATOLOGIA ADQUIRIDA	15
• DISCUSION DE RESULTADOS	24
• CONCLUSION	26
• ANEXOS	
○ HOJA DE RECOLECCION DE DATOS	28
○ IMÁGENES	29
○ GRAFICAS	38
○ BIBLIOGRAFIA	39



## INTRODUCCION

El pericardio es un saco fibroso formado por dos hojas, el pericardio visceral y el parietal, que rodean el corazón y la porción proximal de los grandes vasos.

El pericardio visceral, también denominado epicardio consiste en una fina serosa transparente que está en íntimo contacto con la superficie externa del corazón y que se refleja sobre sí misma para continuarse con el recubrimiento seroso interno del pericardio parietal. Existe una cantidad variable de grasa bajo el epicardio, fundamentalmente a lo largo de los surcos auriculoventricular e interventricular.

El epicardio parietal separa el corazón y la parte proximal de los grandes vasos del resto de las estructuras mediastínicas y les proporciona un cierto grado de fijación. Por fuera del pericardio parietal se extiende una capa variable de grasa, más prominente en los ángulos cardiofrénicos. La localización del pericardio entre la grasa subepicárdica (o epicárdica) y la pericárdica permite su visualización como una línea fina con diferentes técnicas de imagen.

La ecocardiografía transtorácica fue el primer método no invasivo que permitió la plena visualización del pericardio. Ha demostrado ser de gran utilidad para el diagnóstico de derrames pericárdicos, pero su papel en otras afecciones del pericardio es limitado. A pesar de ello, la posibilidad de exploración a la cabecera del enfermo y la simplicidad relativa de la prueba la convierten en el método de elección para la valoración del pericardio. Sin embargo, un estudio negativo o no diagnóstico en un paciente con muchas probabilidades clínicas de una enfermedad pericárdica no debe disuadir en el uso de otros métodos de imagen como la RMCV.

La resonancia magnética cardiovascular (RMCV) es la que la obtención de imágenes sincronizada con el ciclo cardíaco es, hoy en día, el mejor método para evaluar el pericardio.

La capacidad multiplanar de la misma facilita la visualización de la extensión superior del pericardio alrededor de la zona proximal de los grandes vasos; esto

especialmente en plano coronal. La posibilidad de adquirir imágenes en múltiples fases del ciclo cardíaco y mostrarlas en una secuencia de cine proporciona información tanto anatómica como funcional.

La RMCV permite la detección y caracteriza la naturaleza del derrame pericárdico con una alta sensibilidad; sin embargo, la falta de sensibilidad para detectar calcificaciones y la contraindicación en pacientes con marcapasos y su alto costo en comparación con otros métodos son las limitaciones.

Las imágenes con secuencia de spin-eco sincronizadas con el ciclo cardíaco en los planos axial y coronal son las más utilizadas para evaluar el pericardio. En esta secuencia, el TR está determinado por la frecuencia cardíaca del individuo. En general, cuanto más corto es el TE obtienen imágenes de mejor calidad.

El pericardio normal se visualiza como una banda de baja intensidad de señal situada entre la alta intensidad de señal de la grasa epicárdica y pericárdica. El grosor en sujetos normales es de aproximadamente 1-4 mm.

Se visualiza mejor en sístole y en torno al ventrículo derecho. La línea de baja intensidad de señal es ligeramente más gruesa en sístole que en diástole, lo que indica que está producida por las capas pericárdicas y el líquido pericárdico normalmente adherido a ellas. La combinación de estas estructuras se denomina línea pericárdica. El líquido pericárdico fisiológico tiene muy baja intensidad de señal esto debido al movimiento no laminar producido por la movilidad cardíaca.



## OBJETIVOS

Demostrar los hallazgos por RM de las diversas patologías pericárdicas.

## MATERIAL Y METODOS

Diseño del Estudio: transversal, retrospectivo, observacional y descriptivo.

Población de Estudio: Pacientes a los cuales se les realizó estudio de RM en la Unidad Resonancia Magnética Cardiovascular del Instituto Nacional de Cardiología Ignacio Chavez, Mexico, DF. Durante el período comprendido del 01 de enero del 2003 al 30 de abril del 2004.

Criterios de Inclusión:

Pacientes:

1. De cualquier edad.
2. De género masculino y femenino.
3. Con sospecha de patología pericárdica.
4. Con calidad de imágenes adecuadas para visualizar pericardio.

Criterios de Exclusión:

Pacientes:

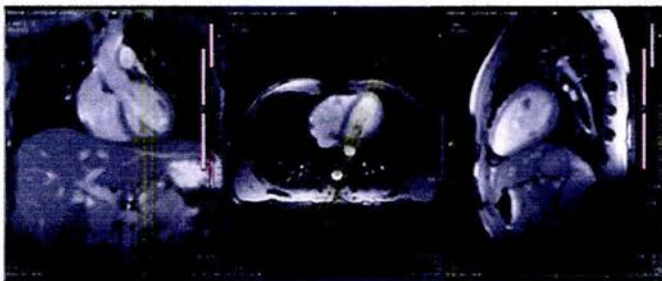
1. Con marcapasos, cardiodesfibriladores.
2. Con clips aneurismáticos.
3. Con prótesis valvular modelo Star-Edwards.
4. Con dificultad respiratoria para mantener apneas mayores a 30 segundos.
5. Con calidad de imágenes no interpretables.

Se realizó estudio de RM utilizando las secuencias de Spin Eco (Corazón morfológico), con cine eco de gradiente (Corazón funcional) y con administración de medio de contraste (Gadolinio-DTPA, utilizando secuencia T1 con saturación de grasa) con equipo SOMATON SONATA de 1.5 Tesla (Siemens). En cada secuencia se realizaron cortes ortogonales perpendiculares a los ejes sagital, coronal y axial del cuerpo.

Descripción de las secuencias:

Secuencia Spin Eco (Corazón morfológico): Posterior a la adquisición de imágenes de multilocalizadores en los planos sagital, coronal y axial del cuerpo se realizaron adquisiciones en los mismos planos pero perpendiculares a los ejes del corazón, obteniendo imágenes en ejes corto, cuatro cámaras y dos cámaras.

#### A. VISTA DEL LOCALIZADOR DOS CAMARAS:

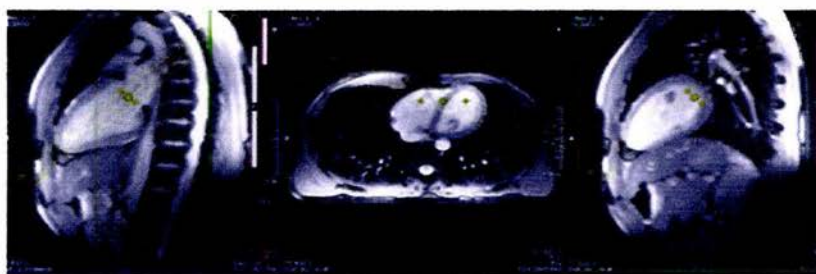


Planificación

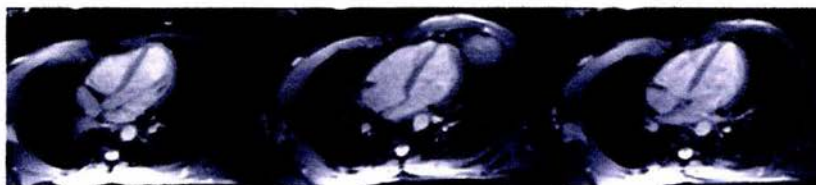Planificación

Resultado

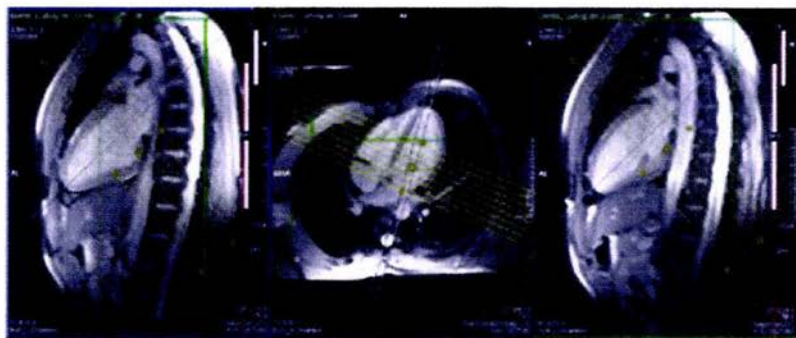
**B. VISTA DEL LOCALIZADOR CUATRO CAMARAS:**



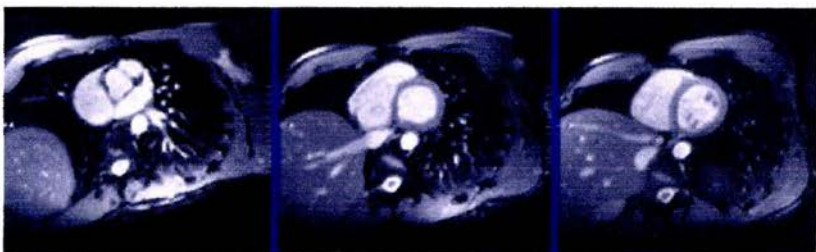
Planificación



**C. VISTA DEL EJE CORTO DEL LOCALIZADOR:**



Planificación



## **HIPOTESIS**

La RM Cardiovascular es el método de elección en el abordaje diagnóstico de la patología pericárdica.

## **JUSTIFICACION**

En la actualidad la patología pericárdica constituye el 5% de todos los padecimientos cardíacos. Y el estándar de oro para el diagnóstico de dicha patología sigue siendo el ecocardiograma transtorácico, sin embargo, éste método es operador dependiente además que no permite la visualización del pericardio en toda su extensión debido a su pobre resolución espacial, y no determina la naturaleza de un derrame pericárdico. Por tanto, la RM Cardiovascular ha venido a revolucionar ésta metodología ya que permite la visualización completa del pericardio, además, no es operador dependiente y sobretodo ayuda a identificar la causa de la patología, por lo que debe de utilizarse con mayor frecuencia, es por ello que el presente trabajo trata de demostrar los hallazgos más relevantes de la patología pericárdica mediante la RM y establecer su utilidad.

## MARCO TEORICO

### ANATOMIA DEL PERICARDIO

El pericardio es un saco fibroso de doble capa que envuelve, aísla, protege y fija el corazón y los grandes vasos.

La capa serosa visceral está compuesta de células mesoteliales adheridas a la capa delgada de tejido conectivo que cubre la superficie externa del corazón, grandes vasos y la pared íntima del pericardio parietal, así que, tanto la superficie cardíaca como la cara interna del pericardio parietal están cubiertas por esta serosa continua, delgada, transparente, húmeda y brillante que, por su transparencia, permite observar la anatomía del corazón y forma una cavidad pericárdica virtual que está lubricada por 15 a 35 ml de líquido seroso. (1)

El pericardio parietal separa el corazón y la parte proximal de los grandes vasos del resto de las estructuras mediastínicas y les proporciona un cierto grado de fijación. Por arriba, el componente fibroso del pericardio se fusiona con la pared de la vena cava, la aorta ascendente y el tronco de la arteria pulmonar. Por abajo, se fusiona de forma variable con el tendón central del diafragma. Los ligamentos pericardioesternales inferior y superior lo fijan por delante al manubrio esternal y el apéndice xifoides, respectivamente. En la parte posterior, el pericardio parietal recubre parcialmente las venas pulmonares y a veces se fija a la columna por medio del ligamento pericardiovertebral. Lateralmente, los nervios frénicos y los vasos adyacentes pasan, siguiendo un trayecto craneocaudal, entre la pleura y el pericardio.

Por fuera del pericardio parietal se extiende una capa variable de grasa, más prominente en los ángulos cardiofrénicos. La localización del pericardio entre la grasa subepicárdica (o epicárdica) y la pericárdica permite su visualización como una línea fina con diferentes técnicas de imagen. (7)

La cavidad pericárdica forma varios recesos alrededor de los grandes vasos y las cámaras cardíacas. La resonancia magnética permite su visualización en sujetos



normales. Por ello es importante conocer los detalles anatómicos de estos recesos ó senos para evitar interpretaciones incorrectas.

A la altura de la bifurcación traqueal, la aorta ascendente está rodeada casi enteramente por el seno superior, excepto por su lado izquierdo, donde mantiene un contacto directo con la arteria pulmonar principal. Este seno superior, fácilmente observable en imágenes axiales, se compone de un receso preaórtico y otro retroaórtico. El receso preaórtico yace en el surco existente entre la aorta y la arteria pulmonar principal y se extiende cranealmente hasta el origen de la arteria innominada derecha. El receso retroaórtico, que adopta una forma en media luna característica, se localiza justo por encima de la arteria pulmonar derecha y se extiende hacia abajo, pasando entre la aorta y la arteria pulmonar principal, para comunicarse con el seno transversal.

El seno transversal se extiende por detrás de la aorta y de la arteria pulmonar principal y por delante de la aurícula izquierda y la vena cava superior. Su límite superior lo forma la arteria pulmonar derecha y el inferior la reflexión que hace el pericardio entre las venas pulmonares derechas y la vena cava superior con los cercanos a las venas pulmonares izquierdas. Fig. 1

Inmediatamente por debajo de la reflexión que hace el pericardio entre las venas pulmonares superiores y por detrás de la aurícula izquierda se localiza el seno oblicuo. Por lo general, no es posible diferenciar en los estudios de imagen el seno oblicuo y el transversal. Existen otros recesos de la cavidad pericárdica que reciben nombre de forma inconstante en función de los vasos adyacentes. A un nivel más bajo el espacio pericárdico mayor rodea los ventrículos.

En imágenes de RM con monitorización cardíaca se observan los recesos con una frecuencia de: receso preaórtico en el 85% de los casos, el retroaórtico en el 62% y el seno transversal en el 80%. En imágenes ponderadas en T1 aparecen como áreas de baja intensidad de señal y en las ponderadas en T2 presentan una mayor intensidad de señal. En imágenes eco-degradiente y TE corto (15ms) el líquido de los recesos pericárdicos presenta una intensidad de señal alta. (7)

## FISIOLOGIA DEL PERICARDIO

Spodick y Shabetai y sus colaboradores han sido los investigadores modernos que han contribuido al entendimiento de la fisiología del pericardio normal y patofisiología del mismo, iluminando, específicamente, la pericarditis constrictiva y el taponamiento cardíaco.

Brevemente, se enumeran algunas de las funciones del pericardio:

1. limita las excursiones o desplazamientos cardíacos más allá de lo normal, a través de los ligamentos e inserciones que anclan el pericardio parietal, sobretodo en los cambios abruptos de posición.
2. sirve como barrera efectiva que protege al corazón de infecciones adyacentes.
3. mantiene la eyección ventricular que está relacionada al volumen y a la elasticidad de la cavidad cardíaca.
4. limita la presión diastólica ventricular.
5. limita la excesiva dilatación de las cavidades cardíacas.
6. distribuye las fuerzas y presiones hidrostáticas sobre las superficies epicárdicas.
7. compensa rápidamente, cuando ocurren cambios por fuerza de inercia o gravitacionales.
8. produce el líquido pericárdico con generación de fosfolípidos y surfactante, que permite el deslizamiento atraumático de las superficies cardíacas.
9. produce factores inmunológicos en el fluido pericárdico.
10. provee la actividad fibrinolítica del líquido pericárdico que previene la coagulación en caso de hemopericardio.
11. produce prostaciclina, prostaglandinas y endotelina.

El pericardio es un tejido delgado, fuerte y con muy poca elasticidad. En consecuencia, cuando el volumen pericárdico aumente súbitamente, la reserva de volumen es rápidamente anulada, aumentando el estrés del pericardio no distensible y produciendo aumento de presión intrapericárdica. No es raro llegar

fisiológicamente a un taponamiento cardíaco con tan sólo 100 a 150 ml de sangre u otro líquido pericárdico, si la acumulación es suficientemente rápida. Un pericardio normal puede distenderse progresivamente, así como puede aceptar un derrame pericárdico de gran volumen, tal como sucede en pacientes con hipotiroidismo, tuberculosis (TB), o enfermedades de la colágena. (2)

#### Presión de la cavidad pericárdica

El pericardio, así como el espacio pleural, tiene presión atmosférica casi siempre negativa, con extremos de -5mm a +5mm de Hg. La presión pericárdica varía durante el ciclo respiratorio.

#### Líquido seroso del pericardio

El líquido pericárdico se origina en el pericardio visceral como un ultrafiltrado del plasma con contenido proteico y bajo en electrolitos, con una osmolaridad más baja que la del plasma. Una serie de mecanismos de autorregulación intervienen para mantener la función normal. Entre ellos se incluyen a) neuroreceptores en el epicardio y capa fibrosa que operan a través del vago, y son capaces de alterar la frecuencia cardíaca y la presión arterial, b) vías eferentes simpáticas y c) mecanorreceptores capaces de detectar disfunciones pericárdicas.

En épocas anteriores, solía pensarse que la única función del líquido pericárdico era la de lubricante y como almohadilla que absorbía los impactos del corazón. Con los avances en áreas de bioquímica y fisiología molecular del líquido pericardios se han identificado muchas sustancias producidas por el mesotelio pericárdico entre ellas se encuentran prostaglandinas E2 e I2, eicosanoides, prostaciclina, ciclooxigenasa, sintetasa de la prostaciclina, lipooxigenasa, fosfolípidos, factores de inmunidad y factores del complemento. (2)

## **INDICACIONES DE ESTUDIOS POR RESONANCIA MAGNETICA CARDIOVASCULAR**

La ecocardiografía continúa siendo el método más simple, barato y accesible para el estudio del pericardio. Las limitaciones conocidas y su inconsistencia en la



demostración del engrosamiento de la capa pericárdica deriva un número de pacientes a RM.

Con este método de estudio se puede con mucha certeza demostrar toda la gama de patología congénita y adquirida, incluyendo la ausencia congénita del pericardio, quistes y divertículos, derrames, encapsulaciones, engrosamiento, calcificación y diagnóstico de tumores primarios o enfermedad metastásica.

La RM ofrece cortes multiplanares sin radiación ionizante y potencial de caracterización de tejido, sin medio de contraste en la mayoría de los casos. Sus desventajas son alto costo, error constante en demostrar calcificación y la contraindicación del estudio por ciertos implantes ferromagnéticos. (5)

#### Técnica de estudio por RM

La secuencia de pulso inicial convencional es espín eco sincronizada con el electrocardiograma, en la cual valoramos morfológicamente las estructuras cardíacas ya que con dicha secuencia se delimita el contorno endocárdico y pericárdico. La secuencia cine eco de gradiente es útil para evaluar la función del corazón (movilidad global y segmentaria, ventricular), así como movilidad valvular y diferenciación de derrames pericárdicos (intensidad de señal alta) con engrosamiento o calcificación del pericardio (intensidad de señal baja). Cortes perpendiculares a los ejes principales del corazón sagital, coronal, axial en T1 con saturación de grasa y con administración de material de contraste (Gadolinio DTPA) se recomiendan para la mejor visualización de patología pericárdica. (3)

#### Imagen del pericardio normal

El tejido adiposo mediastinal y subendocárdico sirve como un marco de fondo contrastante que permite claramente identificar el pericardio parietal. A pesar de la obtención de imágenes claras y nítidas, los nervios y vasos sanguíneos y linfáticos normales, del pericardio no son visibles.

El pericardio fibroso/parietal se identifica como una estructura curvilínea, delgada, densa y lisa, con un grosor de 1 a 3 mm sobretodo en los puntos de inserción en el tendón central del diafragma o en las zonas de gran estrés o gran motilidad. Los

ligamentos hacia el esternón son identificados con cierta frecuencia. Los ligamentos hacia la columna dorsal no se pueden identificar. (4)

El pericardio parietal expone externamente su capa fibrosa e internamente su capa serosa, sin ser posible el discriminar entre una y otra. La serosa que cubre el corazón no es visible generalmente. Solamente en casos extraordinarios con gran opacificación, se puede identificar la superficie serosa que cubre el corazón. De una manera similar, tampoco se puede identificar el espacio pericárdico o las superficies serosas hasta que no sean desplazadas por un derrame que hace visible el espacio virtual y permite evaluar la superficie serosa. Esta metodología diagnóstica demuestra el pericardio parietal normal, contrastado por un fondo oscuro/brillante de tejido adiposo. La reflexión cefálica y dorsal del saco pericárdico, que envuelve parte de los grandes vasos, tampoco es visible. Los 15 a 35 ml de líquido pericárdico están distribuidos en una capa delgada que solamente se puede ver cerca del ventrículo derecho. Los surcos ventriculoauriculares, el seno transversal dorsal, el seno superior y oblicuo, así como otros pequeños recesos sirven para acomodar el líquido pericárdico normal y representan la reserva de volumen. Las microvellosidades de la serosa pericárdica que sirven para reducir fricción y para intercambiar iones con el líquido pericárdico no pueden ser evaluados por ningún método. (4)

## **ANOMALIAS CONGENITAS DEL PERICARDIO**

Las anomalías congénitas del pericardio son raras. Edwards las clasifica de la siguiente manera: a) ausencia congénita del pericardio, b) quiste o divertículo del pericardio y c) tumores congénitos del pericardio.

Es por ello que el radiólogo debe tener en cuenta estas aberraciones embriológicas, para evitar confundirlas con patología adquirida de origen pulmonar, hiliar, mediastinal o cardíaca. (6)

### **1. AUSENCIA DEL PERICARDIO**

La ausencia congénita del pericardio es una entidad rara consistente en ausencia parcial o completa del pericardio fibroso, generalmente en el lado izquierdo (60%),



que permite una comunicación directa entre el espacio pericárdico y el pleural. Defecto parcial en forma de foramen (20%), que está estratégicamente localizado para permitir la herniación de las orejuelas auriculares izquierda y derecha. Los defectos derechos o la ausencia bilateral completa del pericardio son menos frecuentes (20%). Y por último la ausencia del pericardio caudal con ausencia congénita del tendón central del diafragma, que a su vez resultan en la herniación de órganos abdominales e intestino hacia la cavidad pericárdica, simulando una cardiomegalia.

La mayoría de los casos cursan de forma asintomática si bien pueden causar dolor torácico, insuficiencia tricúspidea o muerte súbita. En ocasiones, la migración anormal del corazón a través del defecto pericárdico puede convertirse en una hernia sintomática, en encarcelación cardíaca o en vólvulo cardíaco irreversible.

La RM permite la visualización directa de la ausencia del pericardio. El hallazgo más significativo es la interposición del pulmón entre la aorta ascendente y la arteria pulmonar. Es posible observar igualmente la rotación y el desplazamiento hacia la izquierda del corazón y la existencia de contacto directo entre el pulmón y el corazón. En las imágenes coronales de RM puede apreciarse también la interposición del pulmón entre el diafragma y el borde cardíaco inferior.

## **2. QUISTES Y DIVERTICULOS PERICARDICOS**

Los quistes celómicos congénitos del pericardio se presentan más frecuentemente en el sexo masculino con una relación de 3:2.

Generalmente son asintomáticos, uniloculares y miden de 2 a 3 cm de diámetro, aunque algunos pueden ser gigantes (8 a 10 cm). La mayoría están localizados en los senos cardiodiafragmáticos, particularmente en el derecho; aunque también se han descrito en situación retrocardíaca. La mayoría son redondos u ovals y raramente angulares. Cuando están en posición cefálica, se pueden confundir con los quistes de origen tímico, y algunos llegan a comprimir la vena cava superior.

Clínicamente, son silentes, aunque algunos se han reportado con dolor torácico, disnea, tos y arritmias. Como toda lesión quística, las complicaciones son hemorragias, infecciones secundarias y, excepcionalmente, ruptura traumática.

Su contenido líquido es un trasudado claro, aunque algunos pueden ser de origen linfangiomatoso, teratomatoso o de los llamados "quistes sanguíneos".

Cuando se descubre un quiste pericárdico que está adyacente al corazón, se sugiere estudiar al paciente en la posición de decúbito más apropiada para tratar de diferenciar un quiste aislado de un divertículo pericárdico, el cual está conectado al saco mayor del pericardio y debe disminuir su volumen conforme drena su contenido líquido.

El manejo clínico de un paciente con un quiste pericárdico es variable. Un quiste pericárdico sin complicaciones y asintomático es tratado de manera conservadora, no quirúrgica. La cirugía se reserva para aquellos casos raros que presentan síntomas y signos de disfunción cardíaca relacionada al quiste.

En la RM puede identificarse el pericardio parietal como una línea de baja señal que rodea el quiste.

### **3. MASAS CONGENITAS DEL PERICARDIO**

Durante el desarrollo embrionario del pericardio, antes de que éste se cierre como una cavidad aislada, pueden ser atrapados restos celulares embrionarios que eventualmente darán origen a masas intrapericárdicas como son los quistes bronquiales intrapericárdicos y los teratomas.

La mayoría de las masas intrapericárdicas congénitas son clínicamente detectadas durante el periodo neonatal y el resto durante las siguientes dos décadas de la vida. La presentación clínica es similar, con síntomas cardiorrespiratorios moderados o de grado severo, hipertensión venosa, disnea, tos y cianosis. El taponamiento cardíaco es común entre estos pacientes debido al efecto de masa que comprime el corazón derecho.

El teratoma intrapericárdico contiene elementos de las tres capas germinales, lo que lo distingue del quiste broncogénico, que sólo tiene tejido de origen ectodérmico. Los teratomas se derivan de células provenientes de los primordios

de las yemas bronquiales, las cuales se incluyen en el pericardio antes de que se cierre el canal pleuropericárdico.

La RM es una metodología que fácilmente puede diagnosticar este tipo de morfología patológica con alto grado de certeza, ya que pueden identificar la presencia de tejido graso, calcificación y fragmentos óseos o dentales que confirman el origen embrionario de estas masas, antes de la cirugía.

El diagnóstico de un quiste broncogénico intrapericárdico está determinado por su posición entre el pericardio visceral y parietal.

La RM permite asegurar que no existe una comunicación vascular anómala con una arteria sistémica o pulmonar, además de mostrar niveles grasa-líquido y calcificaciones.

## **PATOLOGIA ADQUIRIDA DEL PERICARDIO**

La patología adquirida del pericardio es multifacética, ya que puede originarse de un proceso local, a distancia, de una enfermedad sistémica, de etiología quirúrgica. Es de conocimiento universal que el saco pericárdico puede ser afectado por una multitud de entidades, que varían desde procesos inflamatorios, vasculitis y neoplasias hasta un creciente número de medicamentos que son capaces de inducir enfermedad pericárdica; así como también debido a procesos posradiación, posquirúrgica y postraumática.

### **1. DERRAME PERICARDICO**

Los derrames pericárdicos pueden producirse como consecuencia de una gran variedad de enfermedades inflamatorias. Son sus causas más comunes la pericarditis viral o idiopática, neoplásica, posradiación, posquirúrgica y postraumática. En la actualidad es también frecuente la pericarditis relacionada con el síndrome de inmunodeficiencia adquirida.

La acumulación lenta y progresiva de un derrame pericárdico en un pericardio de grosor normal, puede llegar a proporciones voluminosas. Conforme el volumen aumenta, primero se distribuye ventral y dorsalmente, y luego se expande caudalmente, presionando el diafragma y el lóbulo izquierdo del hígado. En los



derrames masivos, los cortes caudales pueden identificar la vena cava inferior, sin verse la anatomía topográfica normal; es decir, el vértice cardíaco ha sido desplazado cefálicamente, donde flota en el derrame pericárdico.

La RM permite detectar derrames pequeños no observados mediante ecocardiografía y apreciar mejor el líquido en los recesos periaórticos y a lo largo del borde cardíaco derecho. En la RM, la apariencia del líquido pericárdico varía en función de su composición y del tipo de secuencias empleadas, lo que en ocasiones proporciona información adicional sobre la naturaleza de los derrames moderados e importantes. Sus características de señal varían con el contenido en células y proteínas, que producen un acortamiento del T1 y, como consecuencia un aumento de la intensidad de señal en las imágenes con un TR y TE cortos. Los trasudados secundarios a insuficiencia cardíaca congestiva presentan de forma característica una baja intensidad de señal en el primer eco de las secuencias spin-eco (SE) mientras que, en los derrames inflamatorios o los exudados, existen en ocasiones áreas de señal aumentada. Estas regiones de mayor intensidad de señal se observan, por lo general, en áreas declives mientras que el líquido pericárdico por delante del corazón presenta intensidad menor. Esta señal disminuida en las zonas no declives puede ser atribuida a un mayor movimiento del líquido y a un menor contenido en proteínas. Regiones de alta intensidad de señal en áreas no declives pueden representar exudado relativamente inmóvil debido a la existencia de material fibrinoso adherido al pericardio. En las imágenes con un TE y un TR más largo, la señal tanto de los exudados como de los trasudados aumenta. En las secuencias de eco de gradiente (GRE), todos los derrames no hemorrágicos presentan intensidad de señal alta.

En la RM es muy característica la intensidad de señal que muestra la hemorragia intrapericárdica con más de un día de evolución, lo que permite diferenciarla de otros tipos de líquidos intrapericárdicos. En imágenes ponderadas en T1, el hemopericardio presenta de forma típica una intensidad de señal alta y contiene a menudo áreas de alta y media intensidad entremezcladas que representan los componentes sólidos y líquidos del hematoma. Los derrames sanguíneos con un

hematocrito menor del 10% presentan la misma intensidad de señal que los exudados y no pueden diferenciarse.

Los derrames quilosos son hiperintensos en las secuencias ponderadas en T1 y muestran un descenso característico de intensidad de señal en las secuencias T2. La RM puede detectar en los derrames inflamatorios, adherencias y un pericardio engrosado e inflamado. Ambos presentan generalmente una intensidad elevada con respecto al líquido, especialmente en las secuencias T2. El pericardio puede mostrar también en estos casos un realce importante tras la administración de gadolinio.

No siempre es posible diferenciar con RM un derrame pericárdico pequeño de un engrosamiento pericárdico. En las imágenes ponderadas en T1, tanto un pericardio calcificado o engrosado como un derrame pequeño presentan una baja intensidad de señal. Sin embargo, la línea hipointensa entre la grasa epicárdica y la pericárdica corresponde más probablemente a líquido si adopta la distribución típica de los derrames descrita previamente, si su grosor varía en sístole con respecto a diástole o si se observa líquido en un receso pericárdico. Un pericardio con calcificación mostrará bordes irregulares y puede extenderse al surco auriculoventricular. Por último, en las imágenes ponderadas en T2, el pericardio fibroso presenta una señal baja mientras que el derrame es hiperintenso.

## **2. TAPONAMIENTO CARDIACO**

El taponamiento cardíaco puede definirse como las alteraciones hemodinámicas debidas a la compresión del corazón por líquido intrapericárdico. Al aumentar la presión intrapericárdica se dificulta progresivamente el llenado del corazón derecho y del ventrículo izquierdo, lo que da lugar a una disminución del gasto cardíaco. La significación hemodinámica de un derrame pericárdico dependerá del volumen del líquido, de la rapidez con la cual éste se acumule, de la elasticidad del pericardio y de la distensibilidad ventricular. Un paciente con taponamiento cardíaco agudo presentará típicamente hipotensión, taquicardia, presión venosa elevada, tonos cardíacos apagados y pulso paradójico.



Los tumores malignos del pericardio son la causa más común de derrames pericárdicos hemodinámicamente significativos. Los hematomas intrapericárdicos tras cirugía cardíaca constituyen otra causa no infrecuente de taponamiento cardíaco. La demostración mediante RM de un hematoma loculado que hace prominencia hacia el corazón y comprime las aurículas o los ventrículos es indicativa de taponamiento cardíaco. La presencia de un derrame pericárdico, una vena cava inferior distendida y edema periportal sugiere igualmente el diagnóstico. Los taponamientos cardíacos ocurren en pacientes con neumopericardio. En los infantes con síndrome de dificultad respiratoria (distress), la presión neumática intrapericárdica puede comprimir el corazón y ser fatal.

En la población adulta, el neumopericardio se origina de pericarditis infecciosa por organismos aerobios o por fistulas de las estructuras anatómicas adyacentes que contienen aire, tales como el esófago, pulmón, estómago y absceso hepático perforado al pericardio.

El tratamiento de un taponamiento cardíaco es la evacuación rápida del proceso intrapericárdico responsable de la compresión cardíaca. Todos los métodos tienen un cierto grado de morbilidad y mortalidad.

### **3. PERICARDITIS AGUDA**

La pericarditis aguda se caracteriza desde el punto de vista clínico por la presencia de dolor torácico, cambios electrocardiográficos y roce pericárdico. La etiología de la inflamación del pericardio es superponible a la del derrame. Las causas más comunes son la idiopática y la viral, neoplasias, infección bacteriana, tuberculosis, trauma e infarto agudo de miocardio. Algunos de estos procesos, como el caso de la pericarditis idiopática y viral, suelen resolverse espontáneamente. Sin embargo, pueden evolucionar hacia un taponamiento cardíaco, con menor frecuencia, hacia una pericarditis restrictiva o constrictiva.

La presencia de derrame pericárdico, engrosamiento y adherencias ha sido demostrado en pacientes con pericarditis infecciosa y urémica, al igual que en la de causa viral mediante RM, debido a los cambios inflamatorios asociados con

estos procesos, el pericardio engrosado puede presentar una intensidad de señal alta o intermedia.

#### **4. ENGROSAMIENTO PERICARDICO**

El pericardio se considera engrosado con certeza cuando mide más de 4 mm de espesor. Esto puede ser debido a pericarditis bacteriana o viral, uremia, radiación, conectivopatías, cirugía cardíaca, complicación tras infarto de miocardio (síndrome de Dressler) o neoplasia primaria o secundaria. El contorno puede ser regular o nodular, este último sobre todo en procesos neoplásicos.

La RM es la técnica más adecuada para evaluar este proceso, define mejor la extensión del proceso.

#### **5. CALCIFICACION PERICARDICA**

Las calcificaciones del pericardio visceral y parietal representan la secuela final de un proceso severo y destructivo de una lesión pericárdica. El típico diagnóstico diferencial incluye tuberculosis, pericarditis purulenta, hemopericardio, fiebre reumática o una pericarditis viral o idiopática. Los depósitos de calcio se van a encontrar más a menudo en los surcos auriculoventriculares, sobre el ventrículo derecho y en el ápice del ventrículo izquierdo. En términos generales, indican los puntos de menor motilidad cardíaca y también el punto de mayor contacto entre el corazón y el pericardio parietal. El grosor del pericardio calcificado varía de unos milímetros a 2 cm.

#### **6. PERICARDITIS CONSTRICTIVA**

La RM juega un papel muy importante en el diagnóstico y manejo de una pericarditis constrictiva. En esta patología el corazón se encuentra atrapado en una celda de pericardio engrosado con obliteración del espacio pericárdico. Esta cicatrización constrictiva puede ser generalizada o con anillos focales de constricción. La mayoría de las pericarditis constrictivas van precedidas de una pericarditis aguda, que ocurre aproximadamente un año antes. Otras pericarditis son silentes y raramente se presentan de forma subaguda.(8)

La incapacidad de lograr una expansión diastólica normal resulta hemodinámicamente en una restricción severa del llenado diastólico, esto durante la porción inicial del llenado. Esto conlleva a una elevación de la presión diastólica en todas las cámaras cardíacas. Típicamente, la distensión de la presión venosa sistémica ocasiona dilatación de las venas yugulares, con o sin signo de Kussmaul. Además, se puede encontrar isquemia de miocardio, debido a estenosis focal de las arterias coronarias que son envueltas por un involucro fibroso calcificado por el proceso cicatricial del pericardio.(17)

El diagnóstico de la pericarditis constrictiva debe sospecharse si se encuentra un pericardio con un grosor mayor de 4mm acompañado de falla cardíaca.

Clínicamente, la historia de una pericarditis previa; administración de medicamentos como la hidralazina, procainamida o metisergida; radiación torácica o infecciones tuberculosas o purulentas del pericardio es el prodromo clásico de estos pacientes, aunque algunos se presentan de manera idiopática.(18) Otras causas asociadas son enfermedades del tejido conectivo, uremia.

Insuficiencia cardíaca, edema de las extremidades inferiores, disnea, hepatomegalia, disfunción hepática y ascitis son los síntomas comunes. Al examen físico presentan taquicardia, arritmias (fibrilación auricular) y dilatación de las venas yugulares, con o sin signo de Kussmaul. La hipertensión venosa en la cava inferior puede reflejar disfunción hepática y/o "cirrosis cardíaca".

El diagnóstico diferencial incluye cardiomiopatía restrictiva, tumores intracavitarios que obstruyen la válvula tricúspide, infarto miocárdico del ventrículo derecho, medicamentos capaces de inducir enfermedad fibrosante y las enfermedades fibrosantes idiopáticas, capaces de afectar el pericardio.

Los estudios de RM demuestran, en forma precisa y consistente, los detalles anatómicos del pericardio normal y anormal, lo que le confiere a este método un gran valor para identificar sin duda alguna la magnitud (4 a 12mm) y extensión de un pericardio engrosado.

En los pacientes con pericarditis restrictiva por infiltración de amiloide, el pericardio tiene características normales. En pacientes bajo tratamiento con metisergida para la migraña, se puede encontrar engrosamiento del pericardio. La invasión



pericárdica por tejido tumoral puede llegar a tener proporciones extremas, con o sin constricción cardíaca.

La demostración por RM de un pericardio normal virtualmente excluye la presencia de una pericarditis contractiva. Raramente, los pacientes con una forma limitada de epicarditis con anillos fibrosos constrictivos pueden presentarse con un pericardio parietal normal.

La RM ofrece una especificidad del 93% para diferenciar una pericarditis constrictiva de una cardiomiopatía restrictiva. El engrosamiento pericárdico puede estar confinado únicamente a cavidades derechas. (10)

## **7. PERICARDIO POSTQUIRURGICO**

Se ha demostrado por RM que el pericardio puede estar engrosado durante un periodo variable de tiempo tras cirugía cardíaca, incluso en pacientes que no presentan complicaciones clínicas.

El síndrome pospericardiotomía se caracteriza por fiebre, dolor torácico, pericarditis y pleuritis, y aparece después de una semana de la intervención cardíaca en la cual el pericardio ha sido abierto. (19)

La RM es útil para la detección del engrosamiento pericárdico, adherencias o defectos.

## **8. MASAS PERICARDICAS Y PARACARDIACAS**

Los tumores primarios del corazón y pericardio son raros, con una incidencia entre el 0.001 y el 0.28% en las series de autopsias. Aproximadamente la ¼ parte de ellos son malignos. la afección metastásica del corazón por tumores extrínsecos es de 20 a 40 veces más frecuente que los tumores cardíacos primarios. El pericardio se ve afectado en el 5-10% de los pacientes con neoplasias malignas.

Algunos tumores pueden ser hallazgos casuales, otros pueden producir una diversidad de síntomas y signos inespecíficos. La afectación del pericardio se manifiesta con síntomas como derrame, taponamiento o pericarditis constrictiva.



La RM es el mejor método para evaluar las masas pericárdicas y paracárdicas; permite la valoración precisa de la extensión del tumor, localización y puede sugerir el origen cardíaco o extracardiaco de la masa. (4)

a. Tumores benignos

Los quistes pericárdicos son las masas pericárdicas primarias benignas más frecuentes. Pueden localizarse en cualquier lugar del mediastino, pero son más frecuentes en los ángulos cardiofrénicos, particularmente en el derecho. La naturaleza quística de la masa puede ser confirmada mediante ecocardiografía ó RM. En la RM, los quistes hemorrágicos presentan alta intensidad de señal en las imágenes ponderadas en T1. Además, también es útil para la detección de feocromocitomas mediastínicos, unos tumores cuya característica es la hiperintensidad de señal en secuencia con TR medio y largo. (23)

b. Tumores malignos

El mesotelioma es el tumor primario maligno más frecuente en el pericardio. Sólo el 4% de los mesoteliomas malignos se originan en el pericardio, y, a diferencia de los mesoteliomas pleurales, la relación con la exposición al asbesto no es evidente. Son más frecuentes en los adultos, relación hombre/mujer 2:1. la mayoría de los mesoteliomas pericárdicos cubren difusamente el pericardio y rodean el corazón, rasgo que los distingue de otros tumores malignos, especialmente de los sarcomas que tienden a invadir el miocardio. Las metástasis a distancia son raras. En RM la intensidad de señal es similar o ligeramente superior a la del miocardio en imágenes ponderadas en T1, y aumenta de modo importante en las imágenes ponderadas en T2. Existe captación heterogénea tras la administración de contraste. (20)

Los sarcomas constituyen otro grupo importante de tumores cardíacos primarios. Los angiosarcomas, son los más frecuentes y aparecen en adultos jóvenes sobretodo en la aurícula derecha y pericardio. Los fibrosarcomas afectan al pericardio en el 30% de los casos. Se presentan como masas sólidas adyacentes o invadiendo al corazón, con baja intensidad de señal en

T1, y alta intensidad de señal heterogénea en T2. el angiosarcoma presenta una apariencia heterogénea con áreas nodulares de alta intensidad de señal entremezcladas con zonas de señal intermedia en imágenes ponderadas en T1. Las metástasis a distancia ocurren en el 75% de los angiosarcomas. (22)

La invasión del corazón por un linfoma extracardiaco es más frecuente que el linfoma cardíaco primario. Cualquier zona del corazón puede verse afectada. El empleo de la RM resulta de utilidad para realizar la estadificación previa al tratamiento y para el seguimiento posterior. Puede ser hipo, iso o hiperintenso respecto a la señal del miocardio en las imágenes ponderadas en T1, y normalmente es iso o hiperintenso en T2. Puede observarse un realce heterogéneo tras la administración de contraste intravenoso.

La afección metastásica del pericardio se puede producir por extensión directa o por diseminación linfática o hematogena. La forma de manifestación más frecuente es el derrame pericárdico, pero es posible identificar engrosamiento o masas pericárdicas. Los hallazgos de la RM por sí solos no permiten realizar la distinción entre metástasis y tumores pericárdicos primarios, ya que pueden ser muy similares en ambos casos. (21)

## DISCUSION DE RESULTADOS

Se revisaron 14 estudios de pacientes con patología pericárdica, de los cuáles 6 (42.86%) eran de sexo femenino y 8 (57.14%) de sexo masculino; el promedio de edad de los pacientes era de 25 a 65 años (Gráfica No. 1), siendo la patología más importante Pericarditis Constrictiva (7 casos=50%) Neoplasia de cavidades cardíacas con extensión al pericardio (2 casos=14.28%), Pericarditis crónica secundaria a Tuberculosis (2 casos=14.28%), Pericarditis post-traumático (1 caso=7.16%), y Pericarditis Aguda asociado a Vasculitis (1 caso=7.16%), Agenesia del pericardio(1caso=7.16%). (Gráfica No. 2)

En 13 casos las manifestaciones clínicas fueron: disnea, ortopnea, tos irritativa y edema de miembros inferiores.

En todos los casos las radiografías de tórax demostraron: tórax en garrafa, con datos de congestión pulmonar (cefalización de flujo) y cardiomegalia grado I-II.

Se realizó ecocardiograma transtorácico en todos los casos: en los cuáles se documentó derrame pericárdico (500-1000cc) la mayoría de los pacientes presentó repercusión hemodinámica; se demostró función sistólica conservada en 10 de los 14 casos lo cuál fue comprobado al medir la función ventricular. Las válvulas no mostraron alteración morfológica. En 2 de los pacientes estudiados se demostró dilatación bicameral y del Ventrículo Izquierdo.

El caso del paciente con neoplasia pericárdica se realizó estudio histopatológico el cual reveló: neoplasia mesenquimatosa constituida por células poligonales pequeñas; núcleos hiper cromáticos pleomórficos y mitosis aisladas, algunas de ellas atípicas, con citoplasma escaso rodeado de abundante matriz extracelular amorfo mixoide. El diagnóstico fue: Tumor Pericardio y Mediastino anterior (Sarcoma Mixoide). La Rx de tórax reveló borramiento de senos costodiafragmáticos y cardiofrénicos. En la fig. 16 y 17 se demuestra una masa heterogénea con componente extrapericárdico y que comprime el techo del atrio izquierdo.

La agenesia pericárdica se encontró como un hallazgo incidental en una radiografía de tórax y posteriormente se realizó el estudio de RM, la cuál demuestra dextrorrotación de cavidades cardíacas. (Fig. 1-2).

El derrame pericárdico otra de las patologías estudiadas por este método de imagen logra evidenciarse el engrosamiento de las capas pericárdicas con presencia de líquido derrame homogéneo (Fig. 3) además se logró evaluar el comportamiento del líquido; en la Fig. 4 se identifica reforzamiento del líquido derrame pericárdico tras la administración de Gadolinio, que orienta hacia patología del tipo infeccioso, inflamatorio.

En los casos de pericarditis aguda se define claramente el engrosamiento moderado de las capas pericárdica visceral y parietal. (Fig.5)

En las Fig. 6-10 se demuestra un contorno pericárdico engrosado con hiperintensidad del líquido en relación a secuelas de evento traumático, e indica la cronicidad del mismo.

La pericarditis constrictiva existe dilatación biauricular con engrosamiento pericárdico global é intensidad de señal habitual. (Fig. 11)

En las Fig. 12-13 se identifica derrame pericárdico heterogéneo con bandas de fibrina y severo engrosamiento en relación a Tuberculosis.

El hemopericardio se identifica como derrame pericárdico heterogéneo en relación a disección expansiva de la Aorta Ascendente. (Fig.14), además condiciona colapso de cavidades derechas lo cuál conlleva a Tamponade Cardíaco (Fig. 15).

Además, en todos los estudios de RMCV el pericardio se demostró en toda su extensión, lográndose identificar la patología y definir su naturaleza.



## CONCLUSION

La RM Cardiovascular es el método de imagen de elección para la evaluación del pericardio, que permite una adecuada delimitación del mismo, además define la morfología de cavidades cardíacas y evalúa la función del corazón (movilidad global y segmentaria, ventricular, valvular), y también permite definir la etiología de derrames, masas pericárdicas y establecer su extensión e involucro de estructuras adyacentes. Método de imagen no invasivo, no operador dependiente, que utiliza radiación no ionizante con excelente resolución espacial y temporal, con la utilización de material de contraste no nefrotóxico.

## **ANEXOS**

## HOJA DE RECOLECCION DE DATOS

**1. NOMBRE DEL PACIENTE:**

**2. No. REGISTRO:**

**3. EDAD:**

**4. SINTOMAS:**

**5. ESTUDIOS DE GABINETE:**

**-ECOCARDIOGRAMA**

**-ELECTROCARDIOGRAMA**

**-RX. TORAX**

**-PATOLOGIA**

**6. HALLAZGOS POR RM:**

**-DISTRIBUCION PERICARDICA**

**-GROSOR PERICARDICO**

**-PRESENCIA DE LIQUIDO PERICARDICO**

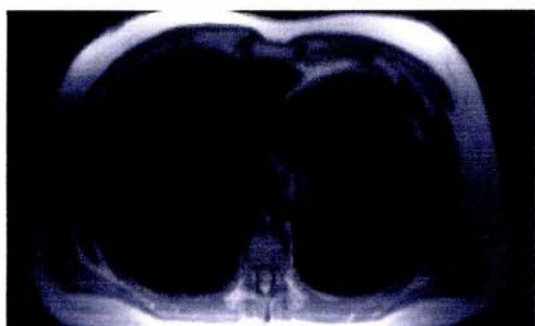
**-DESCRIPCION DE CANTIDAD Y CARACTERISTICAS DE LIQUIDO PERICARDICO**

**-DISTRIBUCION DEL LIQUIDO PERICARDICO**

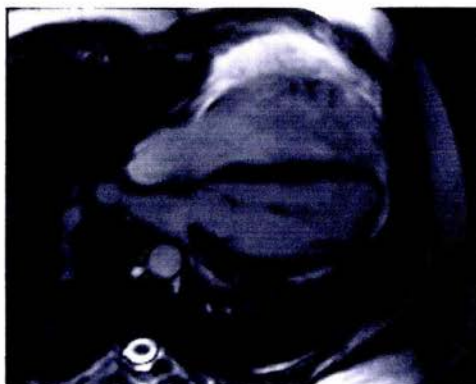**-REFORZAMIENTO PERICARDICO POSTERIOR A ADMINISTRACION GADOLINIO**

**7. DIAGNOSTICO:**

## IMÁGENES

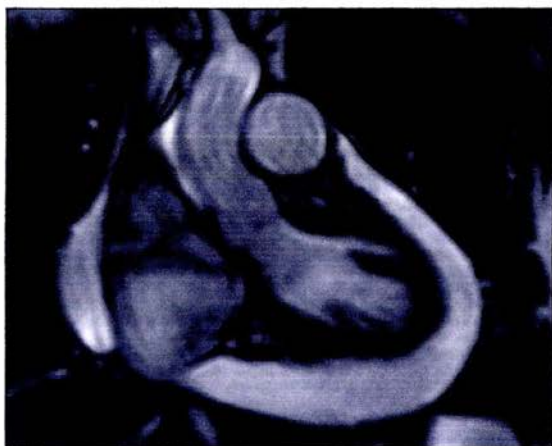

**FIG.1**  
**Agenesia pericárdica. Secuencia T1 (HASTE) en axial se observa dextrorrotación de cavidades cardíacas en relación a ausencia total del pericardio.**



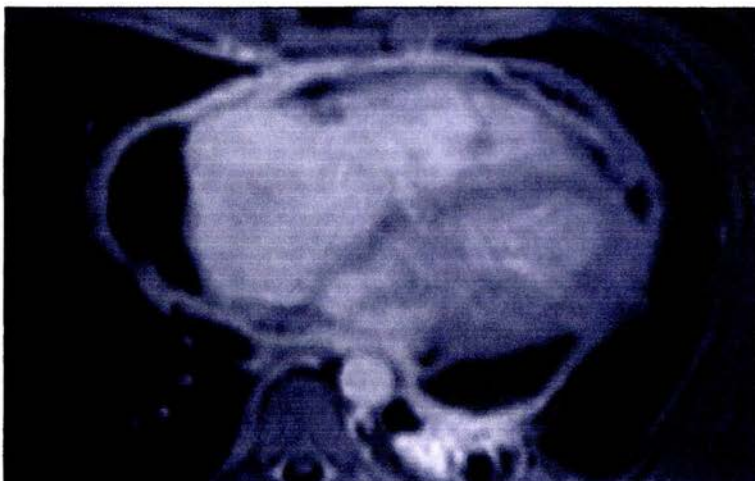
**FIG.2**  
**Agenesia Pericárdica. Cine eco de gradiente en plano cuatro cámaras, dextrorrotación sin anomalía en morfología de cavidades cardíacas.**





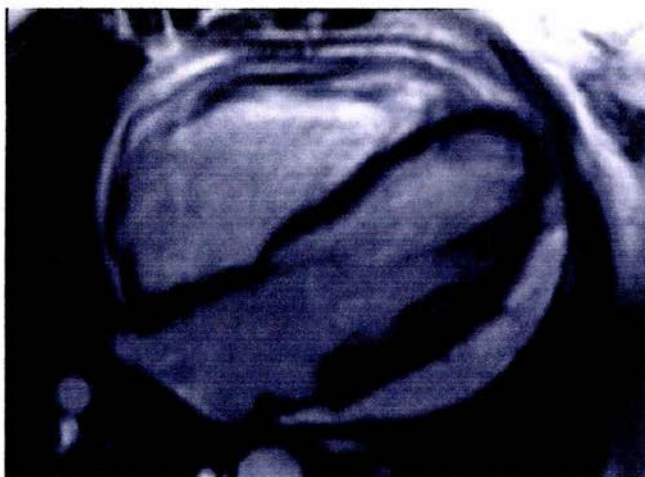
**FIG.3**

**Derrame Pericárdico. Cine eco de gradiente en plano coronal, se observa abundante líquido pericárdico de aspecto homogéneo que circunda la totalidad de las cavidades.**

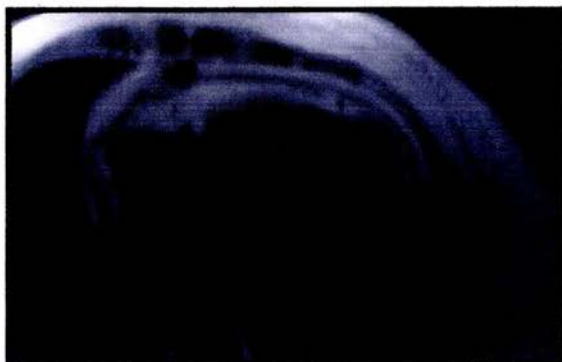


**FIG.4**

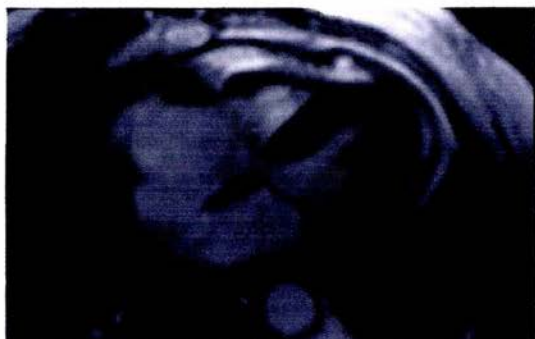
**Derrame Pericárdico en un paciente VIH con Linfoma Maligno. Secuencia T2 fat-sat post gadolinio, se observa importante reforzamiento y engrosamiento de las capas pericárdicas.**



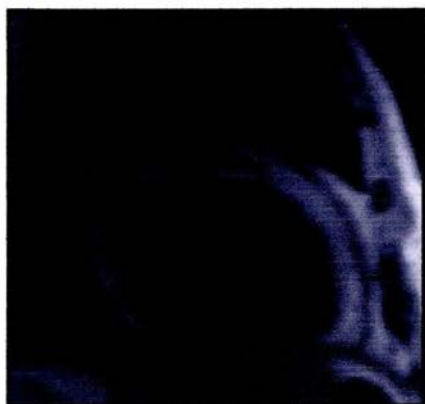**FIG.5**  
**Pericarditis. Cine eco de gradiente en plano cuatro cámaras, engrosamiento moderado de capa pericárdica visceral y parietal asociado a derrame.**



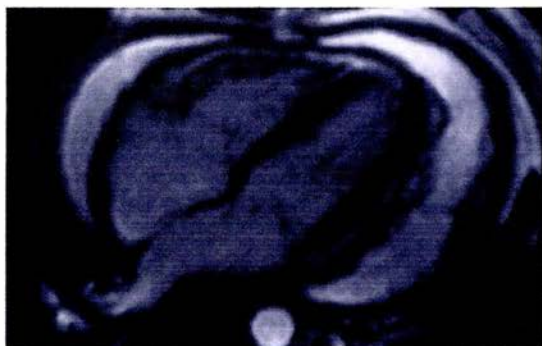
**FIG.6**  
**Pericarditis crónica post-trauma. Secuencia T1 (HASTE) en plano axial a nivel de cavidades cardíacas, en el que se delimita la totalidad del contorno pericárdico de aspecto engrosado.**



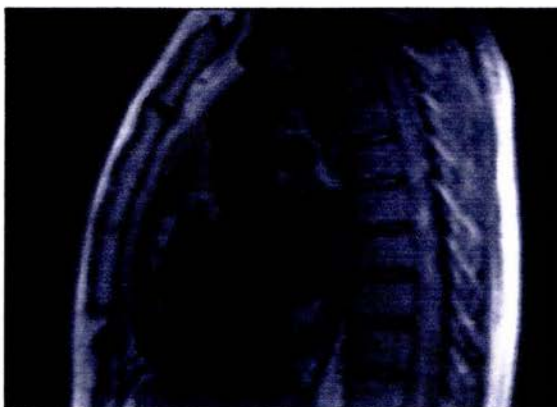**FIG.7**  
**Pericarditis crónica post-trauma. Secuencia T1 (HASTE) en plano axial a nivel de cavidades cardíacas, en el que se delimita la totalidad del contorno pericárdico de aspecto engrosado.**



**FIG.8**  
**Pericarditis crónica post-trauma. Secuencia T1 (HASTE) en plano sagital a nivel ventricular, se delimita el contorno y engrosamiento pericárdico.**

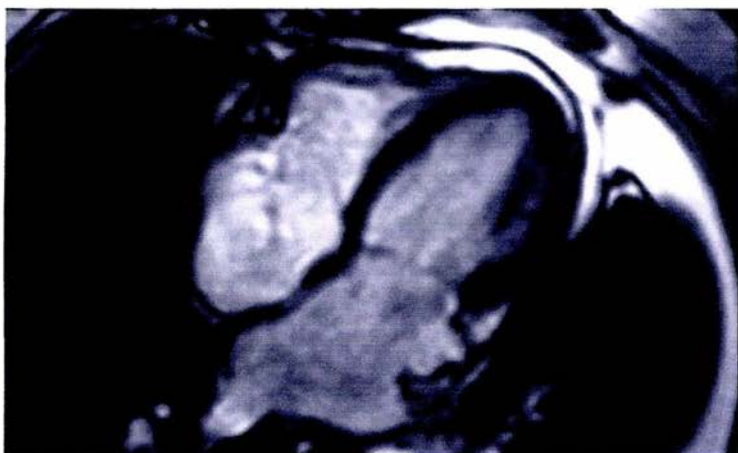

**FIG.9**  
**Pericarditis Crónica. Cine eco de gradiente en plano cuatro cámaras en el que se observa severo engrosamiento de la pared visceral y parietal pericárdicas asociado a derrame.**

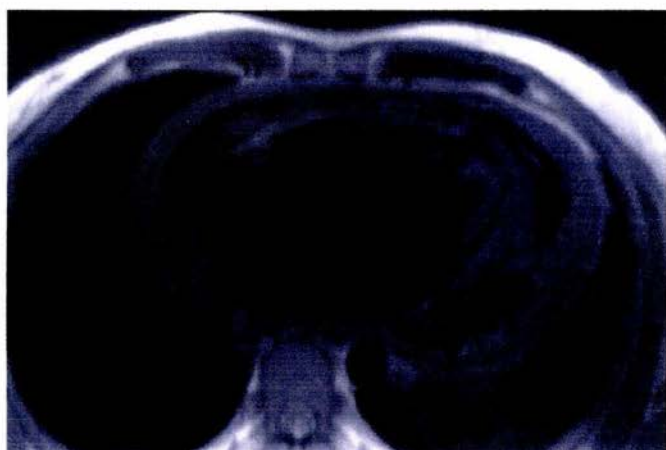


**FIG.10**  
**Pericarditis Crónica. Secuencia T1 (HASTE) en plano sagital en el que se observa separación y engrosamiento de las capas pericárdicas.**

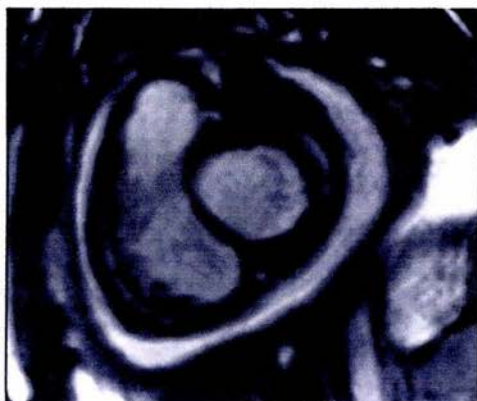




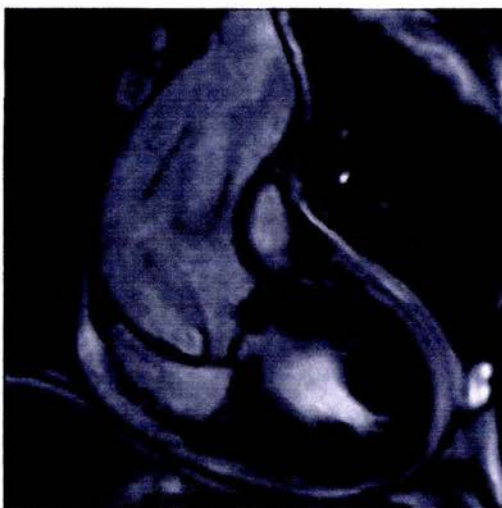
**FIG.11**  
**Pericarditis Constrictiva. Cine eco de gradiente en plano cuatro cámaras, dilatación biauricular con engrosamiento pericárdico global.**



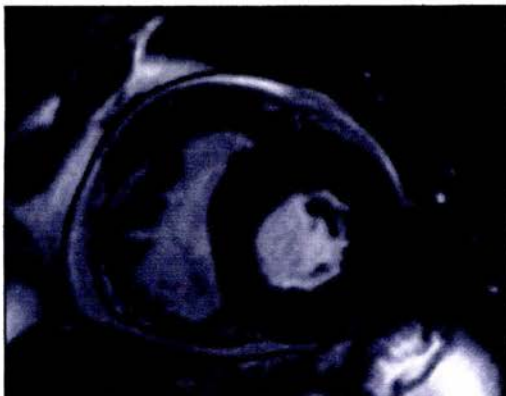
**FIG.12**  
**Pericarditis por Tuberculosis. Secuencia T1 (HASTE) en plano cuatro cámaras, severo engrosamiento de capas pericárdicas, derrame heterogéneo con bandas de fibrina.**



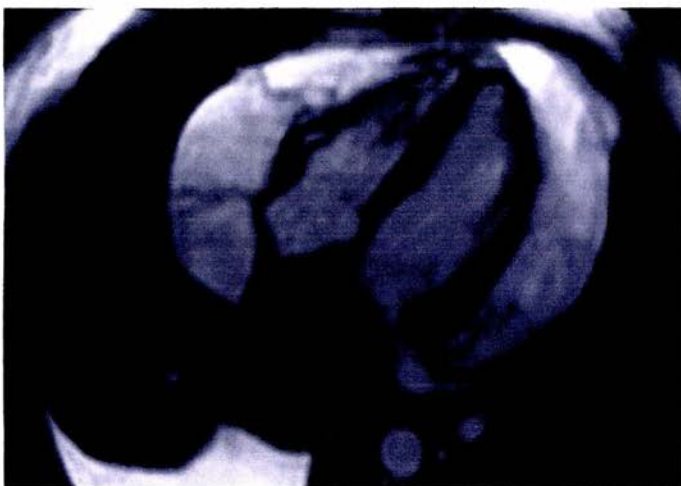
**FIG.13**  
**Pericarditis por Tuberculosis. Cine eco de gradiente en eje corto ventricular, se delimita severo engrosamiento pericárdico.**



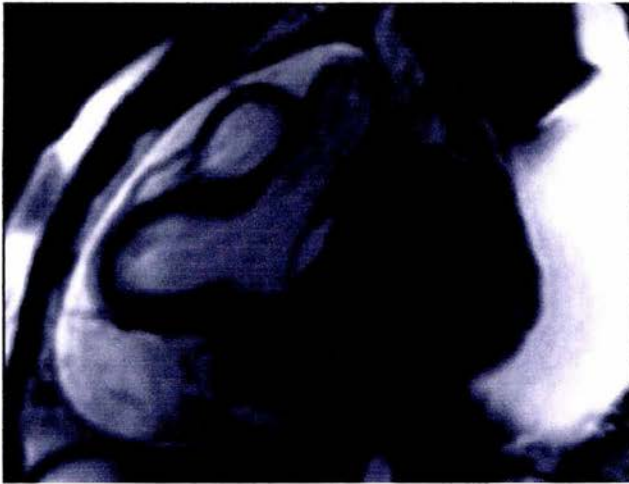
**FIG.14**  
**Hemopericardio. Cine eco de gradiente en coronal tracto de salida del ventrículo izquierdo, se observa derrame pericárdico heterogéneo en relación a disección expansiva de aorta ascendente, como hallazgo estenosis valvular aórtica con hipertrofia concéntrica del VI.**



**FIG.15**  
**Hemopericardio. Cine eco de gradiente en eje corto ventricular, hemopericardio que colapsa cavidades derechas (tamponade).**



**FIG.16**  
**Neoplasia Pericárdica. Cine eco de gradiente en plano cuatro cámaras, se observa masa heterogenea localizada hacia el techo del atrio izquierdo asociada a extenso derrame pericárdico de aspecto heterogéneo y múltiples bandas de fibrina lo que sugiere características infiltrativas.**

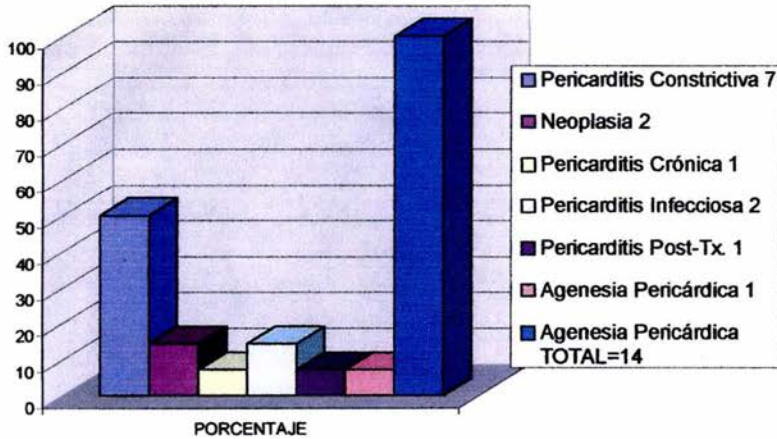


**FIG.17**  
**Neoplasia Pericárdica. Cine eco de gradiente en tracto de salida del VI en el que se demuestra localización extracavitaria de la masa, ésta pericárdica que condiciona compresión extrínseca del techo del atrio izquierda.**

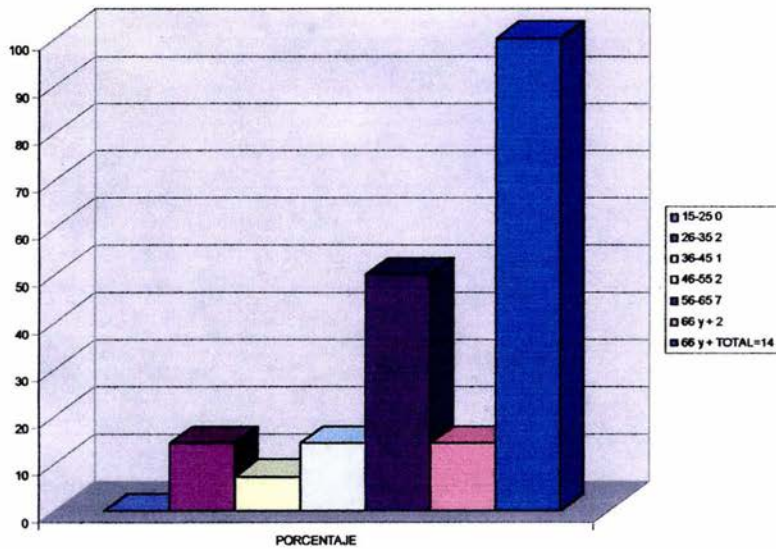


## GRAFICAS

DIAGNOSTICO DE PATOLOGIA PERICARDICA ESTUDIADA MEDIANTE RESONANCIA MAGNETICA CARDIOVASCULAR (RMCV) DURANTE EL PERIODO DEL 01 DE ENERO DEL 2003 AL 30 DE ABRIL DEL 2004



DISTRIBUCION DE PACIENTES POR EDAD CON PATOLOGIA PERICARDICA ESTUDIADA MEDIANTE RESONANCIA MAGNETICA CARDIOVASCULAR (RMCV) DURANTE EL PERIODO DEL 01 DE ENERO DEL 2003 AL 30 DE ABRIL DEL 2004



## BIBLIOGRAFIA

1. Setter FH. **Atlas de Anatomía. Corazón.** Editorial Masson-Salvat. 1996. Tomo V. pp 5-7
2. Miller, Stephen. **Imaging Pericardial Disease.** Radiologic Clinics of North America. Editorial Saunders. Vol 27, No. 6, November 1989. pp 113-1125
3. Spodick, DH. **Macro and microphysiology and anatomy of the pericardium.** Am Heart Journal. 1992; 124: 1046-1051.
4. Pedrosa, César. **Diagnóstico por Imagen.** Editorial McGraw-Hill. 2da edición. Vol. I, capítulo 31. 1999. pp. 811-827.
5. Olson MC, Posniak HV, McDonald V et al. **Computed tomography and magnetic resonance imaging of the pericardium.** RadioGraphics 1989; 9: 633-649.
6. Moore RL. **Congenital deficiencies of the pericardium.** Arch Surg 1925; 11: 765-777.
7. Gutierrez FR, Shackelford GD, McNight RC et al. **Diagnosis of congenital absence of the left pericardium by MR imaging.** J Comput Assist Tomography 1985;9: 551-553.
8. Moncada Rogelio, Gastón A. Saint Martín, Jiménez Carlos, Cardoso Manuel. **Pericardio.** Colección Radiología e Imagen Diagnóstica. Tórax: Pulmón, Pleura y Mediastino. Capítulo 22. Lippincott Williams & Wilkins, 1999; 353-375.
9. Bandeira FC, de Sa VPO, Moriguti JC et al. **Cardiac Tamponade: an unusual complication of pericardial cyst.** J Am Soc Echocardiography 1996; 9: 108-112.
10. Wong Zhen, Reddy Gauthan, Gotway Michael et al. **CT and MR Imaging of Pericardial Disease.** RadioGraphics 2003; 23: 167-180.
11. Stark DD, Higgins CB, Lanzer P, Lipton MJ et al. **MR Imaging of the pericardium: normal and pathologic findings.** Radiology 1984; 150: 469-474.
12. Chiles Caroline, Woodard Pamela, Gutierrez Fernando et al. **Metastatic Involvement of the Heart and Pericardium: CT and MR Imaging.** RadioGraphics 2001; 21: 439-449.

13. Gaba Ron, Carlos C. Ruth et al. **Cardiovascular MR Imaging: Technique Optimization and Detection of disease in clinical practice.** RadioGraphics 2002; 22: 6e
14. Jeung Mi-Young, Gassu Bernard et al. **Imaging of Cystic Masses of the Mediastinum.** RadioGraphics 2002; 22: 79-93.
15. Henry DA, Kiser PE, Scheer GE et al. **Multiple Imaging evaluation of sarcoidosis.** RadioGraphics 1986; 6: 75-95.
16. Rienmuller R, Doppman JL, Lissner J, et al. **Constrictive Pericardial Disease: prognostic significance of a nonvisualized left ventricular wall.** RadioGraphics 1985; 156: 753-755.
17. Akasaka T, Yoshida K, Yamamuro A et al. **Phasic coronary flow characteristics in patients with constrictive pericarditis: comparison with restrictive cardiomyopathy.** Circulation 1997; 96: 1874-1881.
18. Kim Hyae, Koun-Sik Song et al. **Thoracic Sequelae and Complications of Tuberculosis.** RadioGraphics 2001;21: 839-860.
19. Duvenoy O, Malm T, Thuomas K et al. **CT and MR evaluation of pericardical and retrosternal adhesions after cardiac surgery.** J Comput. Assist. Tomogr., 1991; 15: 555-560.
20. Araoz Phillip, Eklund Heidi, Welch Timothy et al. **CT and MR Imaging of Primary Cardiac Malignancies.** RadioGraphics 1999; 19: 1421-1434.
21. Grebenc Mary L, LCRD, MG et al. **Primary Cardiac and Pericardial Neoplasms: Radiologic-Pathologic Correlation.** RadioGraphics 2000;20: 1073-1103.
22. Araoz Phillip, Mulvagh Sharon et al. **CT and MR Imaging of Benign Primary Cardiac Neoplasms with Echocardiographic Correlation.** RadioGraphics 2000;20: 1303-1319.
23. Gaerte Scott, Meyer Cristopher et al. **Fat-containing Lesions of the Chest.** RadioGraphics 2002;22: S61-S78.