

11210



UNIVERSIDAD NACIONAL AUTÓNOMA DE MÉXICO

FACULTAD DE MEDICINA

DIVISION DE ESTUDIOS SUPERIORES
INSTITUTO MEXICANO DEL SEGURO SOCIAL
CENTRO MEDICO NACIONAL "LA RAZA"
UNIDAD MEDICA DE ALTA ESPECIALIDAD
"DR. GAUDENCIO GONZALEZ GARZA"
DEPARTAMENTO DE CIRUGIA PEDIATRICA

PROTESIS DE TITANIO EN LA INDEPENDIZACION
ORGANICA TOTAL DE GEMELOS TORACONFALOPAGOS

T E S I S

PARA OBTENER EL DIPLOMA DE ESPECIALIDAD EN:

CIRUGIA PEDIATRICA

P R E S E N T A :

DR. JORGE MARCEY VILLATORO MEZA

ASESOR DE TESIS: DR. JAIME ANTONIO ZALDIVAR CERVERA



MEXICO, D. F.

2004



Universidad Nacional
Autónoma de México

Dirección General de Bibliotecas de la UNAM

Biblioteca Central



UNAM – Dirección General de Bibliotecas
Tesis Digitales
Restricciones de uso

DERECHOS RESERVADOS ©
PROHIBIDA SU REPRODUCCIÓN TOTAL O PARCIAL

Todo el material contenido en esta tesis esta protegido por la Ley Federal del Derecho de Autor (LFDA) de los Estados Unidos Mexicanos (México).

El uso de imágenes, fragmentos de videos, y demás material que sea objeto de protección de los derechos de autor, será exclusivamente para fines educativos e informativos y deberá citar la fuente donde la obtuvo mencionando el autor o autores. Cualquier uso distinto como el lucro, reproducción, edición o modificación, será perseguido y sancionado por el respectivo titular de los Derechos de Autor.

**INSTITUTO MEXICANO DEL SEGURO SOCIAL
DELEGACION 2 NORESTE DEL DF,
UNIDAD MÉDICA ALTA ESPECIALIDAD
"DR GAUDENCIO GONZALEZ GARZA"
CENTRO MEDICO NACIONAL "LA RAZA"**

HOJA DE AUTORIZACION

SUBDIVISION DE ESPECIALIZACION
DIVISION DE ESTUDIOS DE POSGRADO
FACULTAD DE MEDICINA
U.N.A.M.



**DR JOSE LUIS MATAMOROS TAPIA
JEFE DIVISION DE ENSEÑANZA
UNIDAD MÉDICA ALTA ESPECIALIDAD
"DR GAUDENCIO GONZALEZ GARZA"
CENTRO MEDICO NACIONAL "LA RAZA"**

**DR. JAIME ANTONIO ZALDIVAR CERVERA
INVESTIGADOR PRINCIPAL
PROFESOR TITULAR DEL CURSO CIRUGIA PEDIATRICA
DIRECTOR DE LA UNIDAD MÉDICA ALTA ESPECIALIDAD
"DR GAUDENCIO GONZALEZ GARZA"
CENTRO MEDICO NACIONAL "LA RAZA "**

COLABORADORES:

**DR JOSE REFUGIO MORA FOL
CIRUJANO PEDIATRA Y JEFE DE DEPARTAMENTO CLINICO
UNIDAD MÉDICA DE ALTA ESPECIALIDAD
“DR GAUDENCIO GONZALEZ GARZA”
CENTRO MEDICO NACIONAL “LA RAZA”**

**DR GUSTAVO HERNANDEZ AGUILAR
CIRUJANO PEDIATRA UROLOGO
JEFE DEL AREA DE UROLOGIA PEDIATRICA
UNIDAD MÉDICA DE ALTA ESPECIALIDAD
“DR GAUDENCIO GONZALEZ GARZA”
CENTRO MEDICO NACIONAL “LA RAZA”**

**DR JOSE LUIS QUINTERO CURIEL
CIRUJANO PEDIATRA ONCOLOGO
JEFE DEL AREA DE ONCOLOGIA QUIRURGICA
UNIDAD MÉDICA DE ALTA ESPECIALIDAD
“DR GAUDENCIO GONZALEZ GARZA”
CENTRO MEDICO NACIONAL “LA RAZA”**

**DRA. CARMEN LICONA ISLAS
CIRUJANO PEDIATRA DEL AREA DE GASTROCIRUGIA
UNIDAD MÉDICA DE ALTA ESPECIALIDAD
“DR GAUDENCIO GONZALEZ GARZA”
CENTRO MEDICO NACIONAL “LA RAZA”**

**PROTESIS DE TITANIO EN LA
INDEPENDIZACION
ORGANICA TOTAL DE GEMELOS
TORACONFALOPAGOS**

AGRADECIMIENTOS:

A DIOS

Gracias por permitirme alcanzar este sueño, siempre utilizare mis conocimientos y mis manos para el beneficio de los niños.

A SUSY

Por ser madre y padre de mis hijas durante mi ausencia, porque tu aliento se convirtió en el motor que mueve toda mi vida.

A KARLITA

Hija linda, porque tu sonrisa permitió que el tiempo que no estuvimos juntos fuese más fácil, pedacito de cielo que dios me envió.

A LAURITA

Hija, tu cambiaste mi vida, me diste la oportunidad de creer de nuevo en la vida.

A MIS MEJORES AMIGOS, ESPERANZA Y ENRIQUE.

Ustedes se convirtieron en mi familia en el DF, gracias porque siempre estuvieron conmigo Los llevo en mi corazón.

A MIS COMPAÑEROS

Chezaro, vigil, vale, puga, cornejo, didier, tiziano, haleyda, huacuz que me permitieron compartir con ustedes estos años, les deseo lo mejor en su formación y para sus familias.

A MIS MAESTROS

A todos por compartir su valiosa experiencia, por la paciencia enorme que tienen al enseñarme una forma de ser, gracias por haberme brindado su amistad y confianza.

A LOS NIÑOS

Quienes permitieron con su dolor haber logrado formarme como cirujano, a quienes prometo dedicarme con cariño el resto de mi vida y su bienestar es la razón principal de mi sueño.

AL DR CABALLERO, DR CASTELLO.

Sin duda alguna los mejores cirujanos pediatras que pude haber conocido y sobre todo excelentes personas, que dios los cuide siempre, gracias por todo.

INDICE

I.	RESUMEN ESTRUCTURAL.....	1
II.	INTRODUCCION.....	2
III.	OBJETIVOS.....	5
IV.	MATERIAL Y METODOS.....	6
V.	RESULTADOS.....	7
VI.	FOTOS.....	9
VII.	DISCUSION.....	12
VIII.	CONCLUSIONES.....	13
IX.	BIBLIOGRAFIA.....	14

RESUMEN ESTRUCTURAL

TITULO: Prótesis de Titanio en la Independización orgánica total de gemelos toracoconfalopagos

OBJETIVOS: Evaluar la evolución de los pacientes gemelos toracoconfalopagos manejados con bioprótesis de titanio.

MATERIAL Y METODOS. Se revisaron todos los expedientes de los pacientes toracoconfalópagos del grupo no operables que hayan ingresado al servicio de Cirugía Pediátrica. En los cuales se hay utilizado material de bioprótesis de titanio para sustitución de la caja torácica para lograr su independización orgánica total, se incluyeron a los gemelos unidos de ambos sexos, con diagnóstico de gemelos toracoconfalopagos en quienes se halla aplicado bioprótesis de titanio, excluyendo a aquellos con malformaciones congénitas no detectadas que comprometan la vida, sepsis, falla hepática y malformaciones cerebrales, renales o cardíacas que alteren su estabilidad hemodinámica.

RESULTADOS. En el periodo de estudio fueron atendidos un caso de gemelos unidos toracoconfalopagos en quienes se utilizo bioprótesis de titanio para sustitución de la caja torácica por defecto toracico mayor considerado como no operable por el gran defecto toracico que presentaba.

DISCUSION. Los pacientes que presentan un gran defecto toracico son sin duda alguna una forma de presentación en este tipo de gemelos en los cuales una vez separados no se había encontrado un material que sustituyera la caja torácica que permitiera lograr estabilidad respiratoria una vez separadas por lo que la muerte en ellos como en muchos casos reportados en la literatura su muerte era inevitable.

CONCLUSIONES. La utilización de la bioprótesis de titanio resulta un método adecuado para la sustitución de la caja torácica, permitiendo lograr estabilidad de la mecánica ventilatoria, con nulo rechazo y supervivencia de ambos gemelos como se demostró en el presente estudio, el cual es el primer reporte de utilización de este tipo de material bioprotésico a nivel mundial.

INTRODUCCION

Se trata de individuos monocigóticos, de un mismo huevo fecundado y monocoriónicos, que se desarrollan unidos entre sí por alguna parte de su anatomía, están conectados vascularmente y pueden compartir uno o más órganos, son del mismo sexo y genéticamente idénticos. Son más frecuentes del sexo femenino 3 es a 1, ocurre 1 cada 40.000 a 100.000 partos y tan sólo 1 de cada 200.000 sobrevive.

En nuestra unidad se cuenta con antecedente de atención de gemelos unidos en sus diferentes variedades predominando toracopagos, toracoonfalopagos e isquionfalopagos, de los cuales se tiene una mortalidad elevada por malformaciones congénitas asociadas que no han permitido un éxito en su separación referencias de revisiones previas resaltan cardiopatías complejas incompatibles con la vida, defectos torácicos muy amplios en toracoonfalopagos que hicieron imposible su separación y en 2001 la última separación de gemelos isquionfalopagos de los cuales uno falleció secundario a cuadro de hipertensión arterial.

Considerando que en esta unidad, se ha integrado un grupo multidisciplinario que cuenta con una estructura organizada con equipo de cirujanos de diferentes especialidades pediátricas con talento, que en el tema de separación de gemelos unidos cuentan con experiencia, se realiza un protocolo de estudio que valora la complejidad de la unión de los gemelos, se determina tiempo adecuado para su separación mediante una metodología por tiempos quirúrgicos que llevan a un éxito los procedimientos planeados.(1,2,3,7)

En México no existen cifras exactas sobre este tipo de padecimiento. Aproximadamente el 90% comparten el pericardio y el 75% de estos presentan corazones con anomalías severas que no hacen posible su supervivencia después de la separación. Además pueden compartir hígado, vías biliares y parte del tracto digestivo(6). Por medio de ultrasonido prenatal es factible realizar el diagnóstico de gemelos unidos desde la semana 12 de gestación, alrededor de la semana 20 es posible obtener detalles a cerca del tipo de área que comparten y los posibles órganos compartidos, dentro de los cuales tiene particular importancia el estado del corazón ya que conociendo esto se podría determinar el pronóstico de los gemelos y la viabilidad del embarazo(2).

El manejo postnatal temprano después de la resucitación inicial consiste en mantener un adecuado aporte nutricional, durante este periodo que puede extenderse de 4 a 6 meses, se deben determinar con exactitud toda la anatomía de la unión y las malformaciones asociadas especialmente las cardíacas. Dentro de los estudios útiles para lo anterior se mencionan radiografías simples y contrastadas, ultrasonido, ecocardiograma, angiografía, tomografía computada y resonancia nuclear magnética (5).

En La unidad medica de alta especialidad del CMN La Raza se ha tenido la oportunidad desde su fundación en la atención de gemelos unidos en sus diferentes variedades con éxitos diversos, la revisión del archivo de la unidad nos refiere la atención de gemelos toracoonfalopagos con defecto toracico pequeño con éxito en ambos gemelos en su separación, así mismo gemelos con cardiopatía complejo y unidad cardiaca única la cual fue incompatible con la vida y por ende con la separación.

De acuerdo a la revisión de la literatura el mayor problema al que se enfrenta en la independizacion de gemelos toracoonfalopagos es contar con material adecuado para ofrecer estabilidad respiratorio posterior a su independizacion utilizándose con tal fin recubrimiento exclusivamente con piel, así como parches de pericardio, los cuales han producido resultados en ocasiones desastrosos provocando la muerte en forma inevitable.

La utilización de bioprótesis de titanio no se ha utilizado con fines de recubrimiento de defecto toracico hasta el momento.

Un a vez determinado con exactitud toda la anatomía relacionada con el sitio de unión de los gemelos, se debe planear si es factible la separación, para lo que es indispensable la conformación de un grupo multidisciplinario de especialistas que permita realizar una integración diagnostica exacta, además de una planeacion quirúrgica en donde es importante el manejo de la vía aérea, accesos vascular, perdida potencial de sangre, mantenimiento de la normotermia, falla de órganos, inducción anestésica, posición e incisión para la separación, secuencia para la separación de órganos, riesgo anestésico, material protésico necesarios.

La utilización de expansores titulares con la intención de lograr una gran cubierta de piel suficiente para ambos gemelos con la intención de realizar una separación quirúrgica eficiente que idealmente garantice de ser posible la supervivencia de ambos gemelos después de la separación (5).

La bioprótesis de titanio utilizadas con el fin de dar estabilidad a la pared anterior del tórax son fabricadas por laboratorios alemanes, quienes tienen amplia experiencia de aplicación de estas mallas en alteraciones craneofaciales donde ya se han aplicado en gran cantidad de pacientes, que por sus características de inerte no provocan reacción a cuerpo extraño, son ligeras y maleables y por morfología distribuyen la tensión de fuerzas en forma simétrica (4).

Los pacientes referidos como no operables incluyen aquellos que presentan cardiopatías complejas incompatibles con la vida, como unidad cardíaca única, malformaciones congénitas complejas como defecto torácico amplio, unidad hepática única con vía biliar única(6,7)

OBJETIVOS:

Objetivo general:

- Conocer la evolución de los pacientes toracoconfalópagos del grupo no operables por defectos mayores de la pared torácica que se manejaron con bioprótesis de titanio como sustitución total de la pared.

Objetivos específicos:

1. Conocer si la estabilidad torácica de los pacientes toracoconfalópagos del grupo no operables por defectos mayores de la pared torácica que se manejaron con bioprótesis de titanio como sustitución total de la pared, se preserva.
- 2.- Conocer si es nulo el rechazo de la bioprótesis de titanio en los pacientes toracoconfalópagos del grupo no operables por defectos mayores de la pared torácica.
- 3.- Conocer la supervivencia de los gemelos toracoconfalópagos del grupo no operables por defectos mayores de la pared torácica que se manejaron con bioprótesis de titanio como sustitución total de la pared.

MATERIAL Y METODOS

Se revisaron todos los expedientes de los pacientes toracoconfalopagos del grupo no operables que hayan ingresado al servicio de Cirugía Pediátrica. En los cuales se hay utilizado material de bioprótesis de titanio para sustitución de la caja torácica para lograr su independizacion orgánica total, se incluyeron a los gemelos unidos de ambos sexos, con diagnostico de gemelos toracoconfalopagos en quienes se halla aplicado bioprótesis de titanio, excluyendo a aquellos con malformaciones congénitas no detectadas que comprometan la vida, sepsis, falla hepática y malformaciones cerebrales, renales o cardiacas que alteren su estabilidad hemodinámica.

En todos ellos se revisaron los antecedentes perinatales, las complicaciones durante el control prenatal, tiempo establecimiento del diagnostico, condiciones al nacimiento, estudios realizados para su integración diagnostica, momento de independizacion orgánica total, complicaciones durante su separación, tamaño del defecto toracico, órganos compartidos, una vez separados se reviso tiempo de ventilación mecánica, tiempo en el que se logro la estabilidad respiratoria con automatismo respiratorio y saturación por oximetría de pulso, situaciones que comprometerían la extubacion, índices de infecciones, reportes de cultivos, así como datos de rechazo de malla de titanio y la supervivencia al final del estudio de los gemelos unidos toracoconfalopagos en quienes se halla utilizado la bioprótesis de titanio como sustitucion de la caja torácica.

RESULTADOS

En el periodo de estudio fueron atendidos un caso de gemelos unidos toracoconfalopagos en quienes se utilizó bioprótesis de titanio para sustitución de la caja torácica por defecto torácico mayor considerado como no operable por el gran defecto torácico que presentaba.

En el caso que se reporta, se trata de producto de la gesta II edad gestacional de 38 semanas con peso de 4.5 Kg. del tipo anatómico toracoofaloapgos estos pacientes ingresaron a los 4 días de vida proveniente del Instituto Nacional de Perinatología donde fueron obtenidos por cesárea en condiciones estables, ameritando reanimación habitual con apgar 8/9.

La realización de estudios que fueron de lo más sencillo a lo más complejo como biometría hemática, radiografía simple, ultrasonido, ecocardiograma, tomografía computada con reconstrucción tridimensional, cateterismo cardíaco demostró la complejidad de su unión con los siguientes hallazgos: compartían una gran defecto torácico, pericardio, diafragma, peritoneo único y el hígado ampliamente fusionado con vía biliar independiente, dos unidades cardíacas con orientación cefálica de los ápex en la gemela I presentaba una comunicación interventricular pequeña sin compromiso hemodinámico.

Se realizaron múltiples sesiones multidisciplinarias en las que se concluyó la realización de la separación orgánica total a los 7 meses de edad, para lo cual se realizó la primera cirugía con la finalidad de lograr expansión tisular en ambas gemelas mediante la colocación de expansores laterales torácicos bilaterales con aplicación de agua bidestilada en forma gradual hasta lograr capacidad de los expansores en un periodo de 3 semanas, posteriormente se realiza la independización orgánica total como primer tiempo quirúrgico, los hallazgos transoperatorios no tuvieron diferencia en relación a los estudios previamente realizados.

Se realizo segundo tiempo quirúrgico que consistió en la reconstrucción en forma coordinada y simultanea en la que se realizo cierre del defecto diafragmático, colocación de parche pericardio sintético para cubrir los órganos toracicos y abdominales, posteriormente colocación de malla de titanio previo moldeamiento y fijación con seis tornillos a ambos lados del defecto toracico, rotación de colgajos cutáneos para cubrir el gran defecto toracoabdominal que presentaban ambas gemelas.

Una vez separadas pasaron a ala terapia intensiva, donde se mantuvieron con ventilación mecánica durante 14 días en los que se logra la extubacion en ambas gemelas, no se presentaron eventualidades en relación a complicaciones respiratorias, dado que ambas se dejo drenaje a nivel mediastinal no se presento colecciones en su interior tanto hematicas, serosas como de aire, en amabas fue necesario la reintervención quirúrgica por cuadro de oclusión intestinal resuelto sin complicaciones a los 10días de su independizacion, no se reportan datos de rechazo de la malla torácica solamente pequeñas zonas de exposición de esta condicionadas por el gran defecto toracoabdominal que presentaban que condicionaba mayor tensión de los colgajos cutáneos y la necesidad de reintervención quirúrgica.

Ambas gemelas vivas a los 6 meses de su independizacion, sus condiciones generales son estables.

FOTOGRAFIAS

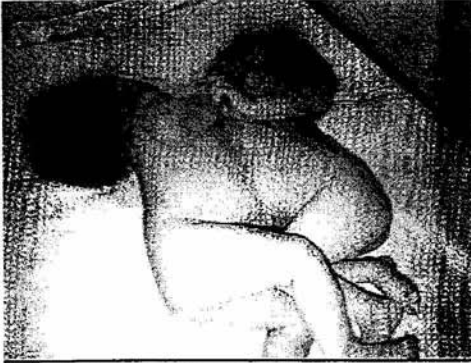

Foto.1 Gemelas Unidas Toracoonfalopagos

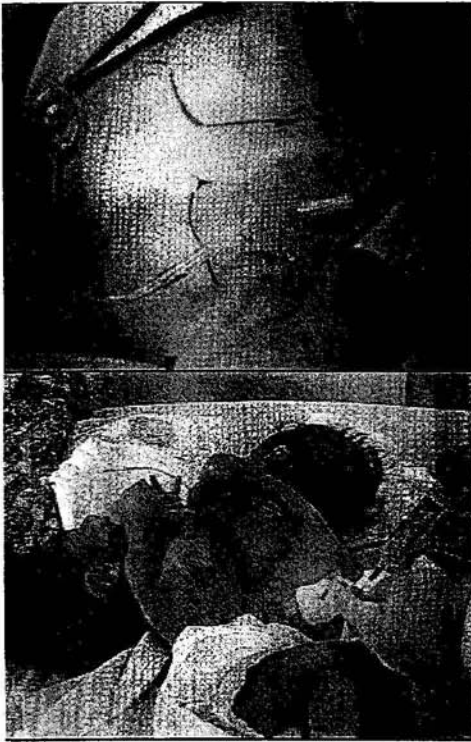

Foto. 2 Expansores toracicos laterales .



Foto. 3 Hgado fusionado, pericardio compartido.

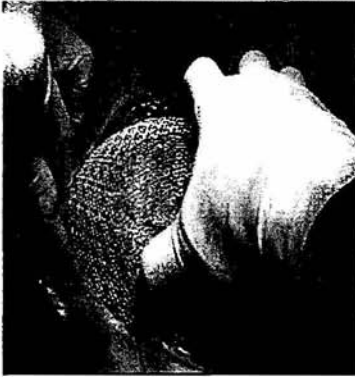


Foto 4. Colocacion malla titanio.

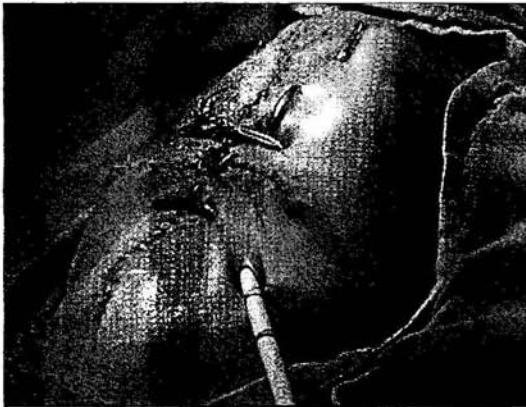

Foto 5. Aspecto postquirúrgico final de gemela II

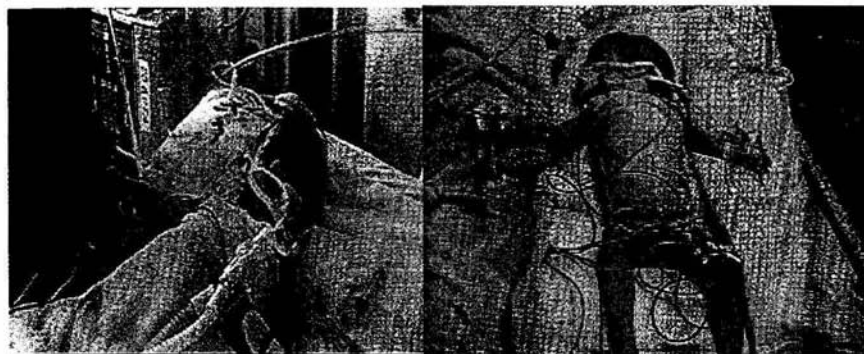

Foto 6. Evolucion postquirurgica en Terapia Izquierda gemela I, Derecha Gemela II

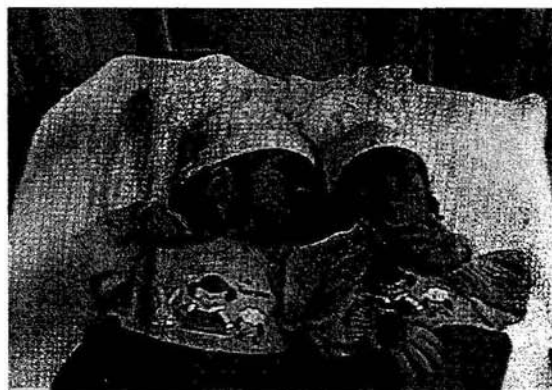

Foto 7. Independizacion organica total exitosa.

DISCUSION

Los gemelos unidos son una entidad rara, siendo los gemelos toracoconfalopagos la forma de presentación mas frecuente de las diferentes variedades de gemelos, los cuales en su mayoría se presentan en forma compleja que lo hacen incompatibles con su independizacion por presentar defecto toracico amplio, corazón único o con dos unidades cardiacas con interposición vascular que no permiten su independizacion así como glándula hepática y vía biliar única, estas situaciones hacen de este tipo de gemelos un reto quirúrgico. Los pacientes que presentan un gran defecto toracico son sin duda alguna una forma de presentación en este tipo de gemelos en los cuales una vez separados no se había encontrado un material que sustituyera la caja torácica que permitiera lograr estabilidad respiratoria una vez separadas por lo que la muerte en ellos como en muchos casos reportados en la literatura su muerte era inevitable.

Es evidente que el éxito obtenido durante la separación dependerá de una cuidadosa y meticulosa planeacion que se iniciara desde el momento del diagnostico, el que idealmente deberá conocerse desde el periodo prenatal. El posterior cuestionamiento por solucionar es definir si es posible su independizacion para lo que es necesario establecer las condiciones de los órganos compartidos, las malformaciones asociadas y la evaluación de la circulación en general.

Si es viable su independizacion es importante la conformación de un equipo multidisciplinario en el que la Intervención adecuada de cada uno ellos será la diferencia para lograr su independizacion. La preparación psicológica de los padres y la autorización quirúrgica es importante dado que la posibilidad de que uno o ambos gemelos pudiesen fallecer es muy alta, así como las complicaciones inmediatas y tardías una vez separadas es posible.

CONCLUSIONES

El éxito de la independización de gemelos unidos toracoonfalopagos es posible cuando se cuenta con equipo multidisciplinario en una unidad médica de alta especialidad, siguiendo una metodología de estudio y una planeación quirúrgica.

La independización de gemelos unidos deberá realizarse en una unidad médica que cuente con infraestructura tecnológica y humana adecuada, que permita a ambos gemelos la misma oportunidad de éxito una vez lograda su independización orgánica total.

La utilización de la bioprótesis de titanio resulta un método adecuado para la sustitución de la caja torácica, permitiendo lograr estabilidad de la mecánica ventilatoria, con nulo rechazo y supervivencia de ambos gemelos como se demostró en el presente estudio, el cual es el primer reporte de utilización de este tipo de material bioprotésico a nivel mundial.

BIBLIOGRAFIA

1. - Bottler TP: Conjoined twins. En: Welch KJ et al: Pediatric surgery. Chicago: Year Book Medical Publishers 1986; (t2): 771-9.
2. - Quiroz VH, Sepulveda WH, Mercado M *et al*: Prenatal ultrasonographic diagnosis of thoracopagus conjoined twins. J Perinat Med 1989; 17(4): 297-303.
3. - Melikogen M, Aslan A, Mete A, Ozkaynak C, Ivon M, Karaveli S: A case of thoraco-omphalo-ischipagus bipus conjoined twins. J Pediatr Surg 1997; 32(4): 656-8.
4. - Spitz L, Crabbe DCG, Kiely EM: Separation of thoraco-omphalopagus conjoined twins with complex hepato-biliary anatomy. J Pediatr Surg 1997; 32(5): 787-9.
5. - Fishman SJ: Cardiac relocation and chest wall reconstruction after separation of thoracopagus conjoined twins with a single heart. J Pediatr Surg 2002; 37: 515-7.
6. - Potter EL: Pathology of the fetus and infant. 2ª ed. Chicago: Year Book Medical Publishers Inc 1961.
- 7.- Wallace I, Wallace A: Los siameses. La verdadera historia de los hermanos siameses. Barcelona: Ed. Grijalbo, SA, 1978.