



11211

UNIVERSIDAD NACIONAL AUTONOMA DE MEXICO
FACULTAD DE MEDICINA



INSTITUTO MEXICANO DEL SEGURO SOCIAL
COORDINACIÓN DE INVESTIGACIÓN MÉDICA
UNIDAD MÉDICA DE ALTA ESPECIALIDAD
HOSPITAL DE TRAUMATOLOGÍA
"MAGDALENA DE LAS SALINAS"

MODIFICACION AL COLGAJO CRUZADO DIGITAL PARA LA RECONSTRUCCION DE PUNTA DIGITAL

TESIS

PARA OBTENER EL DIPLOMA DE
CIRUGIA PLASTICA, ESTETICA Y RECONSTRUCTIVA

Presenta:

Dr. Jacobo Cano Pérez

ASESOR:
Dr. Jaime Acosta García

México D.F

2004



Universidad Nacional
Autónoma de México

Dirección General de Bibliotecas de la UNAM

Biblioteca Central



UNAM – Dirección General de Bibliotecas
Tesis Digitales
Restricciones de uso

DERECHOS RESERVADOS ©
PROHIBIDA SU REPRODUCCIÓN TOTAL O PARCIAL

Todo el material contenido en esta tesis esta protegido por la Ley Federal del Derecho de Autor (LFDA) de los Estados Unidos Mexicanos (México).

El uso de imágenes, fragmentos de videos, y demás material que sea objeto de protección de los derechos de autor, será exclusivamente para fines educativos e informativos y deberá citar la fuente donde la obtuvo mencionando el autor o autores. Cualquier uso distinto como el lucro, reproducción, edición o modificación, será perseguido y sancionado por el respectivo titular de los Derechos de Autor.


ESTA TESIS NO SALE
DE LA BIBLIOTECA


Autorizo a la Dirección General de Bibliotecas de la UNAM a difundir en formato electrónico e Impreso el contenido de mi trabajo recepcional.
NOMBRE: Cano Pérez Jacobo


FECHA: 27/09/2004


FIRMA: 


AUTORIDADES



Dr. Carlos de Jesús Álvarez Díaz
Profesor Titular del Curso de Especialidad en Cirugía Plástica y Reconstructiva
Hospital de Traumatología "Magdalena de las Salinas"



Dr. Rafael Rodríguez Cabrera
Director de la UMAE "Magdalena de las Salinas"


Dr. Anselmo Reyes Gallardo
Director Médico
Hospital de Traumatología "Magdalena de las Salinas"


Dr. Guillermo Redondo Aquino
Director de Educación e Investigación en Salud
UMAE "Magdalena de las Salinas"


Dr. L. Roberto Palapa García
Jefe de la División de Educación e Investigación en Salud
Hospital de Traumatología "Magdalena de las Salinas"


Dr. Jesús A. Cuenca Pardo
Profesor Adjunto del Curso de Especialidad en Cirugía Plástica y Reconstructiva
Hospital de Traumatología "Magdalena de las Salinas"


Dr. Jaime Acosta García
Asesor de Tesis



AGRADECIMIENTOS

A Dios y a la vida por darme la oportunidad de
alcanzar día a día cada uno de mis sueños y darme
coherencia en mis decisiones.

A mis padres, por sufrir y gozar junto conmigo
el difícil camino recorrido y nunca perder la
confianza y fe en mí.

A mis hermanos por su cariño, apoyo,
comprensión y hacerme la vida un poco
más ligera

A ti nena todo mi amor por siempre estar junto
junto a mí en los momentos necesarios y ser
un apoyo en mi vida

RESUMEN

INTRODUCCION

Se realizó una serie de casos en la que se incluyeron un total de 8 pacientes, 6 hombres y 2 mujeres, con lesión de punta digital por guillotina o machacamiento, candidatos a reconstrucción con colgajos cruzados.

MATERIAL Y METODOS

A todos los pacientes previo consentimiento, se les realizó la modificación al colgajo cruzado convencional, que consistió en la utilización de un colgajo fascio-graso de base lateral al azar del dorso de la falange media del dedo adyacente sano para cubrir la punta digital lesionada, con recolocación de la piel en la zona donante del colgajo e injerto de espesor medio sobre el colgajo fascio-graso. A todos los pacientes se les evaluó la presencia de infección, integración del injerto, depresión en el sitio donante del colgajo y crecimiento de pelo en la punta digital reconstruida.

RESULTADOS

Se consideró como evolución clínica buena a la ausencia de infección y pérdida del injerto y evolución clínica mala a la presencia de infección y/o pérdida del injerto.

La evolución estética fue buena en los casos de ausencia de depresión en el sitio donador del colgajo y crecimiento de pelo, y se consideró como evolución estética mala a la presencia de depresión en el sitio donador del colgajo y/o crecimiento de pelo en la punta digital reconstruida.

La evolución clínica fue buena en 6 pacientes y mala en 2 pacientes.

La evolución estética fue buena en 7 pacientes y mala en 1 paciente.

DISCUSION Y CONCLUSIONES

Los resultados en nuestros pacientes arrojan una evolución clínica y estética aceptable, con una frecuencia de infección del 12.5%, pérdida del injerto del 25%, sin crecimiento de pelo en la punta digital reconstruida y una frecuencia de depresión en el sitio donador del colgajo de 12.5%.

Por lo anterior consideramos al colgajo fascio-graso de base lateral una buena opción reconstructiva para lesiones de punta digital.

INDICE

	PAG.
I. MARCO TEORICO	3
II. MARCO CONCEPTUAL	7
III. PLANTEAMIENTO DEL PROBLEMA	10
IV. OBJETIVOS	12
V. MATERIAL Y METODOS	13
VI. RESULTADOS	17
VII. DISCUSION	19
VIII. CONCLUSIONES	23
IX. BIBLIOGRAFIA	24
X. ANEXOS	26
XI. GRAFICOS	29

I. MARCO TEORICO

Aproximadamente un tercio de las lesiones traumáticas según los reportes en la literatura mundial afectan a las extremidades superiores. Se estima que cada año se producen 6 millones de visitas a las salas de emergencias y 12 millones de visitas a consultorios médicos por lesiones de la extremidad superior ¹. Según estos reportes, las lesiones de la extremidad torácica que comprometen a las puntas digitales son las más frecuentes. Anatómicamente las puntas digitales son las extensiones terminales de la mano, y las lesiones de las mismas pueden presentarse a cualquier edad y dependiendo de las características de las mismas requieren diferentes técnicas quirúrgicas para su tratamiento ^{2,3}.

La piel de la punta digital y de la palma de la mano se halla estabilizada para la función de pinza y de presión por medio de una capa especializada de epitelio escamoso estratificado queratinizado que se engruesa con el uso. En la punta de los dedos es visible una serie de crestas y surcos de patrón singular para cada individuo; éstas ayudan a la función de pinza y prensión, creando una superficie texturizada y antideslizante. Numerosos tabiques fibrosos, incluidos los ligamentos de Clelland y Grayson, conectan la piel digital del lado palmar con el hueso y la vaina tendinosa subyacente, lo que estabiliza adicionalmente la pinza y la

presión. El tejido subcutáneo situado entre los tabiques fibrosos conduce las arterias y nervios digitales. La uña es una estructura epidérmica especializada semejante al pelo que se origina en la matriz germinal. La punta de cada dedo es un órgano terminal del tacto y está abundantemente provista de receptores sensitivos, incluyendo corpúsculos de Paccini y de Meissner y complejos neuríticos de células de Merkel. Arterias y nervios pasan entre los ligamentos digitales en la superficie palmar de los dedos y terminan en el pulpejo donde se ramifican en numerosas ramas pequeñas. Cada nervio digital se trifurca cerca de la articulación interfalángica distal, con una rama dorsal para el perioniquio, una para la punta del dedo y la tercera para el pulpejo de la cara palmar ^{1,3}

En el manejo de las lesiones de puntas digitales, uno de los principios básicos para la reconstrucción, es el mantener en la medida de lo posible la longitud total del dedo. Los métodos de reconstrucción de la punta digital descritos en la literatura, se basan en la utilización de colgajos distantes como lo son el abdomen, tórax, brazo y principalmente dedos adyacentes, hasta colgajos más demandantes técnicamente como lo son los colgajos libres; algunos de ellos no son aceptables funcional y estéticamente, por ser voluminosos e inestéticos con una cicatriz en el sitio donador muy aparente y volumen excesivo en el sitio receptor que hace difícil la realización de funciones cotidianas como lo es la presión pulpejo-pulpejo ^{2,3,4}

Las lesiones de punta digital se clasifican principalmente en 4 grandes tipos ^{1,2}:

Tipo a: pérdida de piel por palmar y de pulpa sin exposición ósea.

Tipo b:: pérdida de piel por palmar y pulpa con exposición de falange distal.

Tipo c: amputación transversa en guillotina de la punta del dedo con exposición de falange distal.

Tipo d: amputación de punta de dedo dirigida dorsalmente, con escaso remanente de lecho ungueal

Es importante mencionar que las lesiones de punta digital en la superficie palmar, con exposición de la falange distal y tejido local insuficiente pueden manejarse mediante la utilización de colgajos cruzados digitales con la subsiguiente mejoría de la calidad de la cubierta cutánea^{3,4,5,6,7}.

Las heridas de la punta digital con pérdida de piel y de una pequeña cantidad de tejido del pulpejo digital, sin hueso expuesto (tipo a) se pueden tratar con injerto de piel o bien dejándolas cicatrizar por segunda intención^{2,3}, la amputaciones oblicuas dirigidas hacia palmar con exposición ósea (tipo b) pueden requerir cobertura con colgajos regionales^{4,5}; las amputaciones en guillotina de la punta digital transversas con exposición de hueso (tipo c), se tratan convenientemente con acortamiento del hueso, realizando cierre primario de tejidos blandos o rotación de colgajos local por avance^{3,4}; las amputaciones dirigidas hacia dorsal, con escaso lecho remanente, deben cerrarse primariamente después de acortar el hueso y hacer ablación del lecho ungueal y de la uña^{1,4}

1,2

Entre los colgajos locales para cobertura de punta digital, dependiendo de las características de la misma, se encuentran los colgajos laterales en V-Y de avance (Kutler), colgajos V-Y avance de cara palmar (Atasoy), colgajo desde avance palmar (Moberg), colgajos digitales cruzados de base proximal o distal^{1,2}, colgajos digitales laterales cruzados^{7,8}, colgajos tenares, colgajos digitales cruzados desepitelizados⁵, colgajos cruzados laterales arterializados, colgajos homodigitales

El colgajo cruzado convencional, se indica en lesiones de punta digital dirigidas hacia palmar, con falange expuesta y tejido local insuficiente para cierre primario (tipo b)^{1,2,3}; siempre y cuando existan dedos sanos adyacentes disponibles. Este tipo de colgajos fueron comunicados inicialmente por Gudin y Pangman en 1950⁷. Entre las complicaciones reportadas posterior al procedimiento se incluyen depresión y pigmentación en el sitio donante, infección, pérdida parcial del colgajo, pérdida de injerto, intolerancia al frío, hiperestesia, problemas emocionales por el resultados estético, crecimiento de pelo en la punta reconstruida, artrosis articular^{3,4,5}

II .MARCO CONCEPTUAL

El colgajo cruzado convencional para la reconstrucción de puntas digitales fue modificado por Lai, en 1991⁹, reportando la realización de colgajos fascio-grasos al azar de base distal o proximal, como técnica reconstructiva del dorso de los dedos, teniendo la ventaja de no sacrificar la piel en el sitio donador, disminuyendo aparentemente la depresión y la pigmentación en el mismo; a partir de entonces se han hecho varios reportes de estudios realizados con éste tipo de colgajos, extendiéndose su indicación para lesiones de punta digital^{10,11}. En 1996 El-Kathib reporta la realización de un colgajo fascio-graso cruzado axial de base lateral, basado en la arteria radial o cubital del dedo donador, sin embargo tiene la desventaja de sacrificar una de las arterias nutricias digitales¹²

Las complicaciones por la utilización de colgajos cruzados digitales reportadas en la literatura mundial son: hematoma en el sitio receptor del injerto con pérdida del mismo, crecimiento de pelo en la punta digital reconstruida, adherencia tendinosa en el sitio receptor del injerto, inestabilidad de la cubierta cutánea del sitio receptor del injerto con frecuentes ulceraciones de la misma por las labores cotidianas realizadas y depresión en el sitio donador del colgajo^{1,2,4,7}.

Hemos observado que los paciente tratados en el Hospital de Traumatología de la Unidad Médica de Alta Especialidad “Magdalena de las Salinas” con lesión de punta digital, reconstruidos con colgajos cruzados convencionales, evolucionan con depresión y pigmentación en el sitio donador del colgajo visible a simple vista, e inclusive los paciente se encuentran inconformes con los resultados estéticos; en algunos de ellos con crecimiento de pelo en la punta digital reconstruida, en algunas ocasiones hematomas y/o seromas en el sitio injertado con pérdida del injerto y que amerita reinjertar nuevamente; limitación a la excursión tendinosa por cicatrización retráctil entre el injerto y el tendón extensor, que muchas veces ameritan procedimiento quirúrgicos secundarios (tenolisis), con lo que se consumen mayores recursos económicos, humanos y tiempo, aumentando así mismo la morbilidad; por lo que es necesario investigar nuevos colgajos que disminuyan la morbilidad en el sitio donador y en la punta digital reconstruida, que disminuyan los costos, recursos humanos y tiempo.

La modificación que proponemos al colgajo cruzado convencional consisten en los siguiente: se toma una impresión del tamaño del defecto en la punta del dedo lesionado con papel estéril y se lleva el molde al dorso de la falange media del dedo adyacente donador sano, se pinta con azul de metileno estéril un colgajo del tamaño del defecto con base contra lateral al dedo lesionado. Con bisturí No. 15 se incide y levanta un colgajo dermo-epidérmico de base contra lateral hasta un nivel aproximado de 2 mm. por encima del límite del pliegue de flexión articular; posteriormente con bisturí No. 15 y pinzas de Adson Braun, se pinta y levanta un colgajo que incluye todo el restante de la grasa subcutánea y la fascia peri-tendinosa, de base adyacente al dedo lesionado. Se fija el colgajo fascio-graso al

defecto de la punta digital del dedo lesionado con sutura nylon 4 ceros puntos simples, 2 puntos en cada lado del colgajo; posteriormente se reposiciona el colgajo dermo-epidérmico en el sitio donador y se fija a los tejidos vecino con nylon 4 ceros puntos simples. Con la impresión de papel obtenida del tamaño del defecto de la punta digital, se pinta con una sobre-corrección del 10%, en la superficie anterior del tercio medio-distal del antebrazo ipsilateral el tamaño del defecto, posteriormente se infiltra con xylocaína al 2% con epinefrina la zona marcada a nivel subcutáneo y posterior al tiempo de latencia, con navaja gillette se toma un injerto de espesor parcial medio; se coloca sobre el sitio donador papel microporado mismo que se deja a secar a temperatura ambiente. Se coloca el injerto sobre el colgajo fascio-graso posicionado sobre la punta digital del dedo afectado y se fija con puntos cardinales de nylon 4 ceros. Se colocan gasas furacinadas sobre la zona injertada y gasas secas en el resto.

III. PLANTEAMIENTO DEL PROBLEMA

En el Hospital de Traumatología de la Unidad Médica de Alta Especialidad “Magdalena de las Salinas”, servicio de urgencias de cirugía plástica y reconstructiva se atienden un promedio de 90 a 100 pacientes mensualmente con lesiones de mano, observando que aproximadamente el 25 al 35% de los paciente atendidos acuden para reconstrucción de la punta digital, de los cuales el 8 al 10% son candidatos a reconstrucción con colgajos cruzados, mismos que frecuentemente ameritan procedimientos quirúrgicos secundarios para tratar las secuelas y complicaciones, tales como pigmentación y adherencia tendinosa en el sitio receptor del injerto, pérdida del injerto por presencia de hematomas y/o seromas, crecimiento de pelo en la punta digital reconstruida, y otras secuelas difíciles de tratar como lo es la depresión del sitio donador del colgajo, que la mayoría de las veces no es manejada y que da por resultado una zona poco estética en comparación con los otros dedos; por lo que un método de tratamiento que normalmente consta de 2 procedimiento quirúrgicos que son el levantamiento del colgajo y a los 14-21 días la liberación del mismo, amerita un mayor número de procedimientos como lo son tenolisis, reinjerto, electrocoagulación de folículos pilosos, regularización de la zona deprimida, lo que conlleva a un mayor gasto en recursos humanos, económicos y a un mayor tiempo de incapacidad del paciente en promedio a largo plazo.

Una buena opción reconstructiva es el aprovechamiento de las ventajas de los colgajos cruzados como lo son, el ser tejido regional para reconstrucción de punta digital y proporcionar una cubierta cutánea estable, disminuyendo la frecuencia de complicaciones y secuelas reportadas en la literatura y según observación personal

Por lo anterior descrito consideramos que el colgajo fascio-graso cruzado de base lateral al azar, mejora el resultado estético y la evolución clínica de la reconstrucción, al mejorar la depresión en el sitio donador del colgajo, evitar el crecimiento de pelo en la punta digital reconstruida, con una frecuencia baja de pérdida de injerto e infección y por lo tanto disminuyendo el número de procedimientos quirúrgicos secundarios, costos, recursos humanos y tiempo promedio de incapacidad.

De lo anteriormente descrito nos planteamos la siguiente pregunta de investigación:

¿Cuál será la evolución clínica y estética de los pacientes con lesión de punta digital tratados con la modificación al colgajo cruzado?

IV. OBJETIVO GENERAL

Conocer la evolución clínica y estética de los pacientes con lesión de punta digital tratados mediante la modificación al colgajo cruzado para la reconstrucción de la punta digital.

OBJETIVOS ESPECIFICOS

- 1.- Conocer la frecuencia de infección en el sitio donador del colgajo y/o en la zona injertada.
- 2.- Conocer la frecuencia de pérdida del injerto.
- 3.- Conocer la frecuencia de depresión y crecimiento de pelo en el sitio donador del colgajo.

V. MATERIAL Y METODOS

Se incluyeron un total de 8 pacientes, que en el periodo del 1 de agosto del 2004 al 1 de septiembre del 2004, acudieron al servicio de urgencias de cirugía plástica y reconstructiva del Hospital de Traumatología de la Unidad Médica de Alta Especialidad “Magdalena de las Salinas”, con lesión de punta digital, candidatos a reconstrucción con colgajo cruzado.

A los pacientes incluidos en el estudio se les infiltró el dedo afectado y un dedo adyacente al lesionado con xylocaína simple al 2%, en las bases radial y cubital de los mismos en una cantidad de 2 cc por cada nervio digital; posteriormente se realizó lavado enérgico con isodine desde la punta de todos los dedos de la mano hasta por encima del codo, posteriormente se lavaron con solución fisiológica estéril y secado de la extremidad. Se colocó isquemia local del dedo lesionado y el dedo adyacente en la base de los mismos con bandas de látex. Se realizó desbridamiento del tejido machacado en el dedo afectado, así como retiro de detritus. Se les realizó la modificación al colgajo cruzado de punta digital. Se colocó férula de yeso dorsal como protección, misma que se dejó a permanencia por el tiempo que se mantuvo el colgajo pediculado. Se descubrió al 3er día y se realizaron curaciones terciadas en su unidad de medicina familiar correspondiente, con revisiones semanales en nuestro servicio. Se retiraron los puntos entre los 10 y 14 días. Se realizó liberación del colgajo a los 21 días.

Los aspectos recopilados fueron edad, sexo, ocupación, antecedentes patológicos, mecanismo de lesión, dedo afectado, tiempo de evolución.

La primera valoración se realizó a los 7 días postquirúrgicos, en la que se evaluó la integración del injerto y/o la presencia de infección.

La segunda valoración se realizó a los 30 días en que se evaluó la presencia de crecimiento de pelo en la punta reconstruida y/o depresión en el sitio donador del colgajo.

Consideramos una buena evolución clínica a la ausencia de infección y pérdida del injerto y mala evolución clínica a la presencia de infección y/o pérdida del injerto.

La evolución estética fue buena en los casos de ausencia de depresión en el sitio donador del colgajo y ausencia de crecimiento de pelo en la punta reconstruida y mala evolución estética en los casos en que se presentó depresión en el sitio donador del colgajo y/o crecimiento de pelo en la punta reconstruida.

TIPO DE ESTUDIO

Serie de casos

POBLACION

8 pacientes con lesión de punta digital con edades comprendidas entre 21 y 37 años candidatos a reconstrucción con colgajos cruzados, que acudieron al servicio de cirugía plástica y reconstructiva urgencias de la Unidad Médica de Alta Especialidad "Magdalena de las Salinas", durante el periodo comprendido del 1 de agosto del 2004 al 01 de septiembre del 2004.

CRITERIOS DE INCLUSION

- 1.- Derechohabientes del IMSS
- 2.- Pacientes con edades entre 18 y 45 años de edad

- 3.- Sin enfermedades concomitantes (Diabetes, hipertensión, enf. de la colágena)
- 4.- Pacientes de sexo masculino o femenino
- 5.- Que acepten participar en el estudio
- 6.- Sin lesión ósea
- 7.- Paciente con lesión de punta digital candidatos a reconstrucción con colgajo

CRITERIOS DE NO INCLUSION

- 1.- Paciente candidatos a reconstrucción con el colgajo con lesiones asociadas que pongan en peligro su vida y cuyo tratamiento sea prioritario

CRITERIOS DE EXCLUSIÓN

1. Pacientes que abandonen el estudio
2. Pacientes que mueran por causa ajena al estudio.

AMBITO GEOGRAFICO

Este estudio se realizó en urgencias del servicio de cirugía plástica y reconstructiva del Hospital de Traumatología de la Unidad Médica de Alta Especialidad “Magdalena de las Salinas” del Instituto Mexicano del Seguro Social.

CONSIDERACIONES ETICAS

La realización del estudio se hizo bajo los lineamientos de la Ley General de Salud y de la Declaración del Helsinki y su modificación en Tokio, así como las normas e instructivos institucionales en materia de investigación. El presente estudio implicó la realización de una intervención quirúrgica y la realización de algunas preguntas a los pacientes para la complementación de la información requerida, por lo cual consideramos necesaria la solicitud de consentimiento informado asegurando al paciente confidencialidad de la información proporcionada.

VI. RESULTADOS

La población de estudio correspondió a un total de 8 pacientes, de los cuales 75% (6) fueron del sexo masculino y 25% (2) del sexo femenino. El rango de edad se encontró de los 21 a 37 años, con una media de 28.4 años. En relación a la ocupación de la población de estudio un 25% fueron profesionistas, 12.5% mecánico, 12.5% electricista y 50% obreros .

Características de la lesión

El mecanismo de lesión en 37.5% fueron lesiones cortantes, y machacamientos en 62.5%. Todos los pacientes presentaron lesiones en una punta digital única. El tiempo de evolución máximo hasta su atención fue de 6 horas, con un promedio de 3.14 hrs.

Infección

1 paciente curso con proceso infeccioso (12.5%) en el colgajo y el sitio donador lo cual fue manejado con desbridación e injerto con evolución favorable. En 1 casos más se perdió el injerto en la zona receptora de la punta, motivo por el cual hubo necesidad de reinjertar con integración completa del mismo.

Depresión sitio donador del colgajo

En 1 de los 8 pacientes se presentó depresión en el sitio donador del colgajo (12.5%) no siendo visible a simple vista.

Crecimiento de pelo

En ninguno de los 8 casos se presentó crecimiento de pelo dentro de la zona receptora del injerto

Evolución clínica y estética

La evolución clínica fue buena en 6 casos (75%) y mala en 2 casos (25%). La evolución estética fue buena en 7 casos (87.5%) y mala en 1 caso (12.5%).

VII. DISCUSION

La reconstrucción de las lesiones de la punta digital son un reto principalmente funcional y en segundo plano estético. Varias son las técnicas utilizadas para la reconstrucción de la punta digital. La técnica de reconstrucción convencional para las lesiones tipo b, es principalmente los colgajos cruzados convencionales, siendo una técnica eficiente para el manejo de éste tipo de lesiones, con resultados funcionales muy aceptables y resultados estéticos no tan convincentes.

Una atención adecuada en los detalles de la planeación y diseño de los colgajos fascio-graso laterales, con una técnica quirúrgica meticulosa hacen de éste tipo de colgajos un método seguro de reconstrucción de punta digital, con resultados predecibles exitosos.

Consideramos que además de ser una técnica innovadora, ofrece la ventaja de preservar piel en el sitio donador del colgajo fascio- graso y teniendo en cuenta que el 50% de nuestro grupo estudio son obreros, propensos a traumatismo digitales repetidos, éste tipo de colgajos mantienen una fuente de tejido disponible en caso de un nuevo evento traumático, lo que es invaluable en casos de reconstrucción digital.

En nuestro grupo de casos estudiados la infección se presentó en sólo un paciente, creemos esto puede relacionarse con un mayor tiempo de evolución de la lesión hasta su atención (6 horas), siendo una lesión por machacamiento, y por la falta de cuidados por parte del mismo paciente, ya que no acudió cada tercer día a sus curaciones postoperatorias en su unidad de medicina familiar correspondiente ya que durante sus revisiones en nuestra

unidad se encontraban siempre las gasas sucias, Este paciente se manejó antibióticos, desbridamiento e injerto tanto en la zona donadora del colgajo, como en la zona receptora del injerto, con evolución favorable. Estos resultados contrastan con una frecuencia de infección de menos del 10% con los colgajos cruzados convencionales, sin embargo en nuestro paciente creemos que la causa de la infección no fue secundaria al procedimiento quirúrgico, si no más bien a los cuidados postoperatorios.

La pérdida del injerto se presentó en 2 pacientes; siendo uno de ellos el mismo que desarrolló el proceso infeccioso, por lo que creemos que la pérdida del injerto fue la consecuencia de la infección ; en el segundo paciente, el injerto que se utilizó fue tomado del segmento amputado debido a no aceptar el paciente la toma del injerto del antebrazo, y al haber sido una lesión por machacamiento, pudo comprometer la integración del mismo.

En nuestros pacientes estudiados, observamos que en sólo 1 paciente se presentó depresión en el sitio donador del colgajo, no siendo visible a simple vista; éste caso corresponde al mismo paciente que desarrolló el proceso infeccioso, y dicha depresión fue consecuencia del desbridamiento que realizamos y el injerto de la zona, por lo que no lo podemos considerar una falla en el procedimiento quirúrgico. Este resultado es superior al reportado con los colgajos cruzados convencionales, ya que en éstos una queja constante por el paciente y el cirujano es la depresión en el sitio donador del colgajo.

En ninguno de nuestros casos estudiados observamos crecimiento de pelo en la punta del dedo; esto contrasta también con los resultados reportados con los colgajos cruzados convencionales, en los cuáles una de las quejas es la aparición de pelo en la punta digital

reconstruida, mismo que limita la función al alterar la superficie de contacto y alterar la estética de la punta del dedo

De los resultados obtenidos en nuestro estudio, podemos afirmar que la evolución clínica fue buena en 6 pacientes (75%) y mala en 2 pacientes (25%). Consideramos como mala evolución al paciente que cursó con infección y al paciente que presentó pérdida del injerto sin otro factor asociado; sin embargo en éstos casos cuya evolución clínica no fue satisfactoria, creemos no se debió a la técnica quirúrgica propuesta, sino más bien a factores externos.

Con los datos obtenidos afirmamos también que la evolución estética fue buena en 7 pacientes (87.5%) y mala en 1 paciente (12.5%). Consideramos como mala evolución estética al paciente que desarrollo depresión en el sitio donador del colgajo, sin embargo dicho paciente fue el que desarrollo la infección que ameritó desbridamiento e injerto de la zona. Esto contrasta también con los resultados reportados en la literatura con los colgajos cruzados convencionales, en los cuáles los resultados estéticos son en su mayoría poco satisfactorios por la presencia de depresión en el sitio donador del colgajo y crecimiento de pelo en la punta digital reconstruida.

Por lo tanto de los 8 pacientes estudiados sólo en 2 se desarrollaron complicaciones (infección en uno y pérdida del injerto en otro), los cuáles afectaron los resultados favorables obtenidos en los pacientes. Creemos que las complicaciones reportadas no son por una mala técnica quirúrgica, sino por un mal cuidados postoperatorio.

El propósito final de nuestro estudio fue reportar una nueva técnica para la reconstrucción de la punta digital, con la que se obtienen buenos resultados clínicos, mejorando los resultados estéticos, sin una morbilidad considerable.

Consideramos que nuestra modificación al colgajo cruzado convencional es una muy buena alternativa en la reconstrucción de punta digital, sin embargo son necesarios un mayor número de estudios, que nos permitan hacer un análisis comparativo entre las técnicas convencionales y nuestra técnica modificada para sustentar estadística y científicamente nuestra propuesta.

VIII. CONCLUSIONES

El objetivo primordial en todas las lesiones traumáticas de la punta digital, es aportar una cubierta cutánea satisfactoria. Dependiendo del tipo de lesión, como ya ha sido expuesto será la técnica reconstructiva apropiada. No existen técnicas aplicables a todos los tipos de lesión.

Los resultados obtenidos, nos arrojan los siguientes datos en relación con el colgajo fascio-graso de base lateral al azar:

- Es una técnica reproducible
- Es una técnica segura
- Aplicable a cualquier nivel socio-demográfico
- No presenta una morbilidad considerable
- La evolución clínica y estética es aceptable

IX. BIBLIOGRAFIA

- 1.- Russell R. Lesión de la punta de los dedos. En Cirugía Plástica La mano I. McCarthy (ed) Panamericana 1992 p: 246-268
- 2.- Lille S. Management of fingertip injuries. In Plastic Surgery .Achauer (ed) Mosby St Louis Missouri 2000 p;1771-1791
- 3.- Dean S. Amputations. In Green's operative hand surgery. Green (ed) Churchill Livingstone Philadelphia 1999 p: 48-94
- 4.- Hueston J. Local flap repair of fingertip injuries. *Plast Reconstr Surg* 1966;37;4: 349-350
- 5.- Smith J. An evaluation of finger-tip reconstruction by cross-finger and palmar pedicle flap. *Plast Reconstr Surg* 1965;35;4: 409-418
- 6.- Cohen B. An innervated cross-finger flap for fingertip reconstruction. *Plast Reconstr Surg* 1983;72;5: 688-696
- 7.- Cronin T. The cross finger flap: a new method of repair. *Am Surg* 1951;17: 419-425
- 8.- Bhushan B. A sensory cross-finger flap for use on the index finger. *Plast Reconstr Surg* 1976;58,2: 210-213
- 9.- Lai C. The adipofascial turn-over flap for complicated dorsal skin defects of the hand and finger. *Br J Plast Surg* 1991;44: 165-169
- 10.- Al-Qattan MM. The adipofascial turnover flap for coverage of the exposed distal interphalangeal joint of the fingers and interphalangeal joint of the thumb. *J Hand Surg* 2001; 26A;6: 1116-1120

- 11 .- Al-Qattan MM. Technical modifications and extended applications of the distally based adipofascial flap for dorsal digital defects. *Ann Plast Surg* 2004;52;2: 168-173
- 12.- El-Khatib H. Adipofascial axial pattern cross-finger flap. *Plast Reconstr Surg* 1996;97;4: 850-853
- 13.- Voche P. The homodigital subcutaneous flap for cover of dorsal finger defects. *Br J Plast Surg* 1994; 47: 435-439
- 14.- Lassner F. Sensory reconstruction of the fingertip using the bilaterally innervated sensory cross-finger flap. *Plast Reconstr Surg* 2002;109;3: 988-993

Anexo 1

CARTA DE CONSENTIMIENTO INFORMADO

PROYECTO: MODIFICACION AL COLGAJO CRUZADO DIGITAL PARA LA RECONSTRUCCION DE PUNTA DIGITAL

Nos dirigimos a usted para solicitar su consentimiento para participar en éste estudio, que tiene por objeto investigar una nueva forma de reparar puntas de dedos

En caso de que usted acepte participar, será sometido a una operación en la punta de su dedo lesionado y en el dedo sano de junto, además se tomará de la parte anterior del antebrazo un pedazo pequeño de piel.

Entre los riesgos de ésta cirugía se encuentran la infección, el sangrado, el dolor y la necesidad de más operaciones, sin embargo existen alternativas de tratamiento para solucionar cada una de las complicaciones y nosotros como investigadores nos comprometemos a resolver todas las complicaciones que se pudiesen presentar. Entre los beneficios de ésta cirugía están el obtener mejor apariencia estética del dedo reconstruido y preservar tejido en caso de un nuevo accidente en la misma zona. Esto es de gran valor para las personas que por su trabajo o actividad diaria están en riesgo de sufrir accidentes en la punta de sus dedos.

Al ser tratada con ésta nueva técnica no se compromete el resultado del tratamiento y usted tiene toda la libertad de no aceptar y decidir que sea tratada de la manera habitual.

Nosotros nos comprometemos a resolver todas sus dudas antes y después del tratamiento en cualquier día y hora. En caso de presentarse alguna complicación, el servicio de urgencias del hospital está abierto las 24 hrs del día, para resolver el problema

Ninguna persona ajena a éste estudio tiene acceso a la información de los datos obtenidos de los pacientes, por lo que no se violará la privacidad de usted y su familia.

En caso de duda comunicarse con el Dr. Jacobo Cano al tél 044 55 1497 4295 las 24 hrs

Nombre del paciente o representante _____ Dirección _____ Tél _____

Firma _____

Nombre del testigo 1 _____ Dirección _____ Tél _____ Firma _____

Nombre del testigo 2 _____ Dirección _____ Tél _____ Firma _____

Nombre y firma del cónyuge (en su caso) _____ Dirección _____ Tél _____

Anexo 2

Característica	Número	Porcentaje
Sexo		
Masculino	6	75
Femenino	2	25
Total	8	100
Edad		
21-28	5	62.5
33-37	3	37.5
Total	8	Total 100
Ocupación		
Profesionista	2	25
Mecánico	1	12.5
Electricista	1	12.5
Obrero	4	50
Total	8	Total 100

Tabla 1. Características sociodemográficas de la población

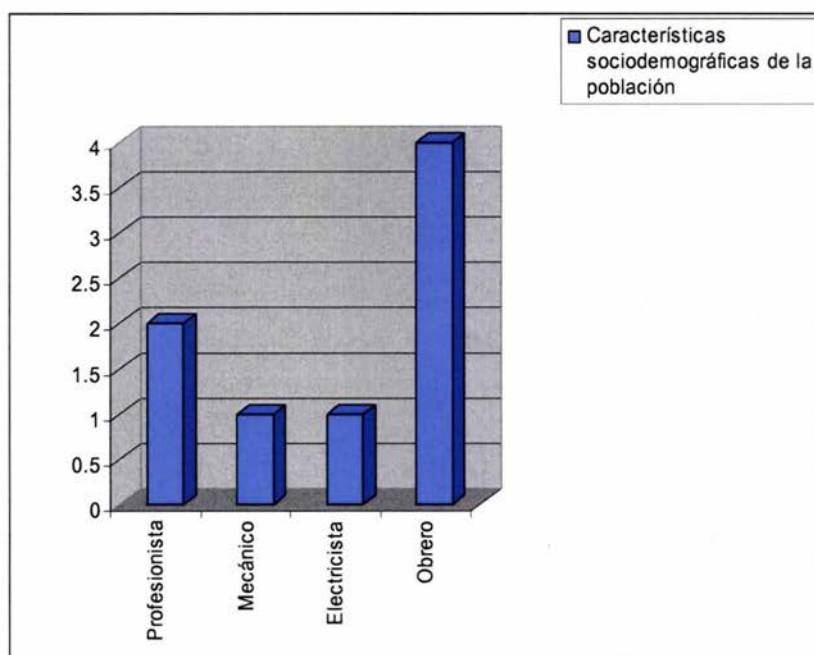
Anexo 3

Característica	Número	Porcentaje	Característica	Número	Porcentaje
Infección			Depresión		
Si	1	12.5	Si	1	12.5
No	7	87.5	No	7	87.5
	Total 8	Total 100		Total 8	Total 100
Pérdida del injerto			Crec. De pelo		
Si	2	25	Si	0	0
No	6	75	No	8	100
				Total 8	Total 100
Evol. clínica			Evol. Estética		
Buena	6	75	Buena	7	87.5
Mala	2	25	Mala	1	12.5
	Total 8	Total 100		Total 8	Total 100

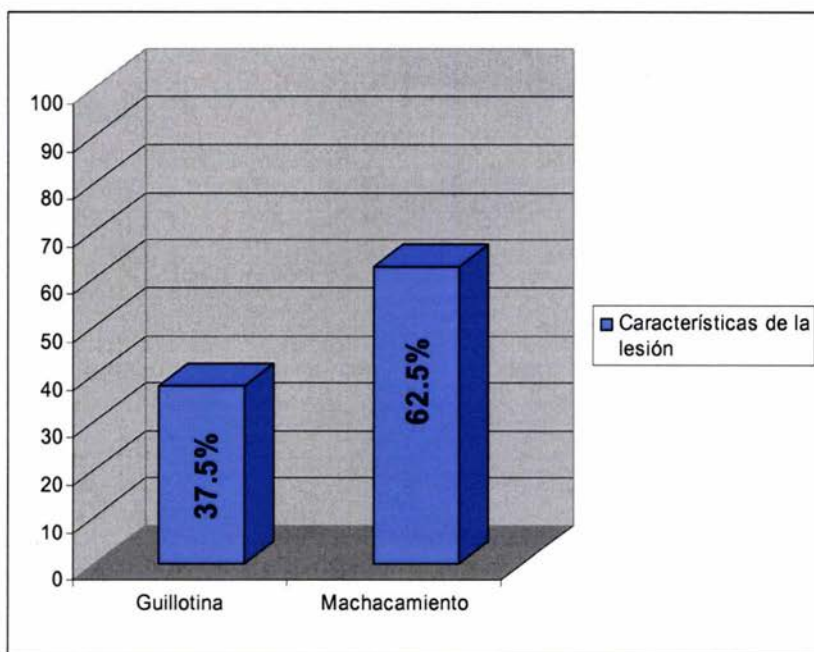
Tabla 2. Evolución post-quirúrgica

XII. GRAFICAS

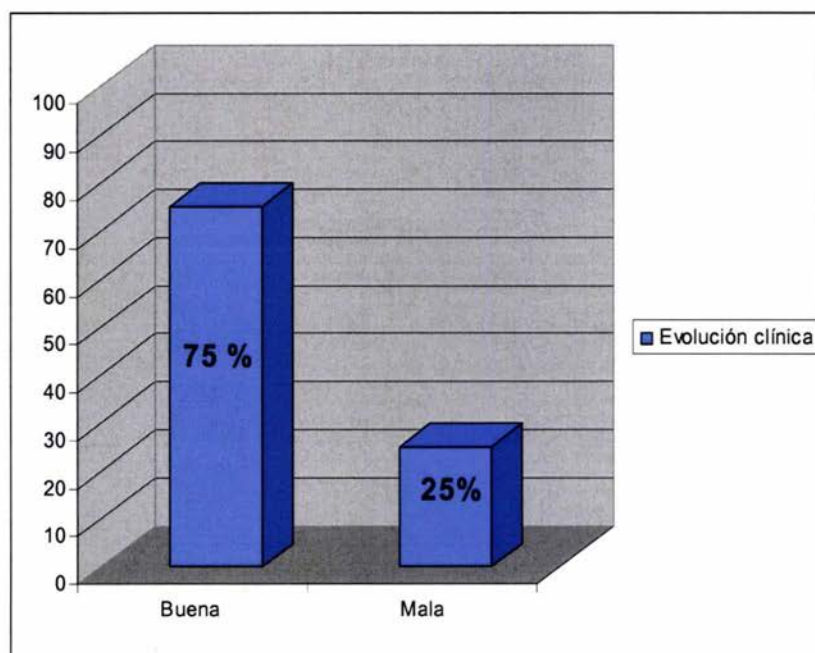
Gráfica I. Ocupación



Gráfica II. Tipo de lesión.



Gráfica III. Evolución clínica



Gráfica IV. Evolución estética

