

11242

UNIVERSIDAD NACIONAL AUTONOMA DE MÉXICO

**FACULTAD DE MEDICINA
DIVISIÓN DE ESTUDIOS DE POSTGRADO
CLINICA LONDRES**

**ENFERMEDAD DEGENERATIVA LUMBAR
HALLAZGOS POR RESONANCIA MAGNETICA**

TESIS

**PARA OBTENER EL TITULO DE POSTGRADO EN RADIOLOGÍA E
IMAGEN**

QUE PRESENTA EL

DR. ABDIEL HORACIO CASTILLO TRISTÁN

ASESOR DE TESIS:

DR. JOSE LUIS CRIALES CORTES



Universidad Nacional
Autónoma de México



UNAM – Dirección General de Bibliotecas
Tesis Digitales
Restricciones de uso

DERECHOS RESERVADOS ©
PROHIBIDA SU REPRODUCCIÓN TOTAL O PARCIAL

Todo el material contenido en esta tesis esta protegido por la Ley Federal del Derecho de Autor (LFDA) de los Estados Unidos Mexicanos (México).


El uso de imágenes, fragmentos de videos, y demás material que sea objeto de protección de los derechos de autor, será exclusivamente para fines educativos e informativos y deberá citar la fuente donde la obtuvo mencionando el autor o autores. Cualquier uso distinto como el lucro, reproducción, edición o modificación, será perseguido y sancionado por el respectivo titular de los Derechos de Autor.



Profesor Titular:
DR. JOSE MANUEL CARDOSO RAMON.



Profesor Adjunto:
DR. SÉRGIO FERNÁNDEZ TAPIA.




Jefe de Enseñanza e Investigación:
DR. EUGENIO L. FLAMAND.



Asesor de Tesis:
DR. JOSE LUIS CRIALES CORTÉS.

Presenta:
DR. ABDIEL HORACIO CASTILLO TRISTÁN.



SUBDIVISIÓN DE ESPECIALIZACIÓN
DIVISIÓN DE ESTUDIOS DE POSGRADO
FACULTAD DE MEDICINA
U.N.A.M.

INDICE:

1. INTRODUCCIÓN.....	1
2. OBJETIVOS.....	2
3. PROTOCOLO.....	3
4. ANATOMÍA DE LA COLUMNA LUMBAR	4
5. PROTOCOLO DE RESONANCIA MAGNETICA.....	8
6. ENFERMEDAD DEGENERATIVA LUMBAR.....	9
6.1. ENFERMEDAD DISCAL DEGENERATIVA.....	10
6.2. DEGENERACIÓN DE LA ARTICULACIÓN FACETARIA.....	17
6.3. ESTENOSIS ESPINAL.....	20
7. OTROS TRASTORNOS DEGENERATIVOS.....	22
7.1. ESPONDILOSIS.....	22
7.2. ESPONDILOLISIS Y ESPONDILOLISTESIS.....	23
8. COLUMNA POSTOPERADA.....	24
9. IMÁGENES.....	26
10. CONCLUSIONES.....	38
11. BIBLIOGRAFIA.....	39

1. INTRODUCCIÓN

La gran cantidad de pacientes con dolores en la espalda baja hace que el estudio de neuroimagen de la columna lumbar sea uno de los más frecuentemente solicitados. Uno de los mayores problemas clínicos del mundo moderno corresponde a las enfermedades degenerativas de la columna vertebral. El coste diagnóstico y tratamiento, así como la repercusión económica por inasistencia laboral y rehabilitación, se han convertido en el mayor problema, ya que estos pacientes constituyen socialmente una población económicamente activa, con la consecuente reducción en la productividad.

La determinación de la incapacidad laboral en un paciente simulador en ocasiones no puede ser establecida con precisión, debido a que los parámetros clínicos aportados por el paciente son subjetivos, basados principalmente en dolor, trastornos sensitivos y alteraciones en la fuerza muscular de una o varias extremidades. Algunos autores estiman que hasta un 80% de los adultos experimentan dolor en la región inferior de la espalda en algún momento de su vida, y que tan solo en un pequeño porcentaje de casos éste es debido a la herniación de un núcleo pulposo. La verificación de los síntomas es compleja y está sujeta a corroboración mediante un detallado examen clínico aunado a elementos diagnósticos, dentro de los cuales están los de neuroimagen, en especial la Resonancia Magnética (RM).

La RM se ha mostrado como la modalidad de elección en la evaluación inicial de trastornos de la columna vertebral y del canal espinal. Entre sus ventajas resaltan su carácter no invasivo y multiplanar, con imágenes de moderada a alta resolución espacial y de contraste. Entre los inconvenientes se manifiesta el tiempo de estudio relativamente largo, sin embargo, tecnología más avanzada ha incluido secuencias rápidas con excelente resolución de contraste. Se reconoce que el empleo de la RM para la evaluación del dolor lumbar ha incrementado el costo de estudios de los pacientes con este problema clínico, pero en forma paralela se ha reducido el intervalo temporal para definir el diagnóstico. Éste ha eliminado el empleo de otros procedimientos diagnósticos y reducido el tiempo de estancia de un paciente hospitalizado, como factores benéficos para el paciente y para los costos institucionales.

2. OBJETIVOS

2.1 GENERALES

1. Hacer una revisión de la patología degenerativa lumbar, con base en datos obtenidos de la literatura más reciente.
2. Analizar los hallazgos más característicos de la enfermedad degenerativa lumbar mediante el estudio de imagen por Resonancia Magnética (RM), aprovechando la capacidad multiplanar, capacidad de resolución y excelente caracterización tisular de un equipo de 1.5 Teslas.

2.2 ESPECIFICOS

1. Conocer acerca del origen y la patogénesis del proceso degenerativo de la columna lumbar.
2. Procurar establecer una homogeneidad en la nomenclatura utilizada en la patología del disco intervertebral.
3. Establecer parámetros diagnósticos específicos para la valoración de las imágenes.
4. Valorar los hallazgos más importantes en un equipo de 1.5 Teslas de Resonancia Magnética (RM) y así poder establecer un diagnóstico correcto, el cual repercute en un tratamiento adecuado.

3. PROTOCOLO

Se revisaron 394 casos de patología de la columna lumbar, específicamente enfermedad degenerativa, referidos a nuestra institución (Centro de Diagnóstico CT Scanner de México) desde febrero a agosto del 2004.

Se analizaron las principales características por imagen utilizando un equipo de Resonancia Magnética General Electric de 1.5 TESLAS, obteniendo imágenes de toda la columna lumbar y torácica baja en los planos coronal, axial y sagital, mediante secuencias en T1, T2, densidad de protones y efecto mielográfico.

Se realizó una historia clínica detallada, con especial interés al dermatoma referido por el paciente, analizando su relación y especificidad al momento de correlacionarlo con la imagen.

Se tomaron en cuenta los aspectos más importantes de la literatura mundial para una correcta valoración y diagnóstico.

4. ANATOMIA DE LA COLUMNA VERTEBRAL Y CORRELACION CON RESONANCIA MAGNETICA (RM).

La exploración de la columna vertebral y la médula espinal representa una parte importante y significativa de los estudios de imagen clínica. El conocimiento preciso de la anatomía macroscópica y radiológica normal es un requisito indispensable para la comprensión del amplio espectro de enfermedades que afectan a la columna y la médula espinal.

La columna vertebral se divide en cinco segmentos: cervical (7 vértebras), torácica (12 vértebras), lumbar (5 vértebras), sacro (5 vértebras), cóccix (3-5 vértebras).

La columna vertebral de los seres humanos presenta una doble curvatura en " S ". La curva que forma entre las vértebras lumbares y el hueso sacro (promontorium) es característica del ser humano y se debe a su postura erguida. Esta transformación, filogenéticamente reciente, es probable que sea la razón por la que la columna lumbar inferior es especialmente propensa a las lesiones. Se diferencian tres tipos de curvaturas:

1. Lordosis (gr. Lordós = curvado hacia delante): curvatura convexa hacia adelante, normal en la columna cervical y lumbar.
2. Cifosis (gr. Kyphós = encorvado): curvatura convexa hacia atrás, normal en la columna torácica y el hueso sacro.
3. Escoliosis (gr. skoliós = torcido, curvado): curvaturas laterales, siempre anormales.

La vértebra típica está formada por:

1. Cuerpo vertebral, con las láminas superior e inferior.
2. Arco vertebral con siete procesos (un proceso espinoso, dos transversos, dos procesos articulares superiores y dos inferiores).
3. Agujero vertebral: el conjunto de todos los agujeros vertebrales forma el conducto vertebral.

A su vez podemos dividirla también en elementos anteriores (cuerpos vertebrales y discos intervertebrales), elementos posteriores (pedículos, pilares articulares y articulaciones interfacetarias), ligamentos, tejidos blandos (grasa epidural, plexos venosos) y tejido nervioso. El tejido nervioso de esta región está compuesto por el cono medular y la cola de caballo, las raíces y nervios.

ELEMENTOS ANTERIORES:

Cuerpo vertebral: Los cuerpos vertebrales lumbares son especialmente grandes. En general la columna lumbar tiene cinco vértebras, sin embargo, no son excepcionales las vértebras de transición, por lo tanto el número total de vértebras puede variar entre cuatro y seis. Los cuerpos vertebrales lumbares son voluminosos y mayores en su diámetro transversal que en el anteroposterior. Están atravesados por uno o dos canales venosos. Las placas terminales superior e inferior de los cuerpos vertebrales están cubiertas por un cartílago fenestrado en el que se insertan los discos intervertebrales. Cada cuerpo vertebral tiene una capa externa de hueso cortical compacto y denso que

rodea una parte medular interna compuesta por trabéculas óseas y médula ósea. Los dos tipos de médula ósea, con actividad hematopoyética (roja o celular) o sin ella (amarilla o grasa), son fáciles de distinguir en RM. En niños muy pequeños la médula ósea es normalmente celular y aparece isointensa con relación a los músculos paraespinosos en T1. En pacientes con menos de dos años de edad, la médula ósea y el cartílago pueden mostrar un intenso realce después de la administración de contraste. Después de esa edad hay un débil realce medular, que disminuye gradualmente y desaparece hacia los siete años. Desde esta edad hasta la adolescencia hay también una conversión progresiva de la médula roja en amarilla. Esta sustitución de la médula celular en grasa hace que la intensidad de señal sea alta en T1 y relativamente baja en T2. Una señal heterogénea es habitual y se ven depósitos de grasa focal en forma de zonas localizadas de intensidad de señal alta en T1. En los adolescentes y los adultos, la médula ósea normalmente no realza tras la administración de contraste.

Disco intervertebral: se sitúa entre dos cuerpos vertebrales. En el adolescente y en el adulto no presenta vasos sanguíneos. Se nutre por difusión y es muy propenso a presentar irregularidades. Por ello son muy frecuentes las lesiones en los discos intervertebrales. Se compone de dos partes que son un núcleo gelatinoso central (núcleo pulposo) rodeado por fibrocartilago denso y tejido fibroconjuntivo (anillo fibroso).

El disco intervertebral tiene una función de amortiguador: el núcleo pulposo se encuentra entre los cuerpos vertebrales óseos como almohadilla de presión. Al ser presionado, éste se hace más ancho y tensa el anillo fibroso. Las fibras tensadas se retraen debido a su elasticidad (amortiguación). Los discos intervertebrales normales lumbares son ligeramente cóncavos hacia atrás, excepto en L5-S1, en donde tienen un aspecto redondeado. En los lactantes tienen normalmente una señal alta en imágenes en T2, excepto en un área central de intensidad baja que representa los restos de la notocorda. Las fibras de Sharpey se ven en la periferia en forma de regiones de intensidad de señal baja. Con la segunda década de la vida empieza a desarrollarse una banda oscura de tejido fibroso compacto en el centro del disco. En RM, el tejido predominantemente fibroso compacto, como las fibras de Sharpey y el anillo externo, tienen una señal baja tanto en secuencias en T1 como en T2, mientras que el tejido fibrocartilaginoso con matriz mucoide, como el núcleo pulposo, tiene una señal de intensidad alta en T2.

ELEMENTOS POSTERIORES:

Pedículos: son gruesas columnas óseas, que surgen desde la parte súperodorsal del cuerpo vertebral y sirven para unir éste al arco neural y formar el conducto espinal; están formados por hueso cortical denso y forman el borde superior e inferior del agujero intervertebral.

Pilares articulares: están formados por la pars interarticularis y las carillas articulares superior e inferior. La pars interarticularis es una placa ósea que se extiende hacia atrás desde el pedículo y da origen a las carillas articulares superior e inferior.

Carillas o facetas articulares : Las articulaciones interfacetarias son de tipo diartrodial con revestimiento sinovial y conectan los procesos articulares pósterosuperiores de la

vértebra inferior con el proceso articular posteroinferior de la vértebra suprayacente. Hay una fuerte cápsula fibrosa en la cara pósterioexterna de cada articulación; en ese lugar, las únicas barreras entre la articulación y el conducto vertebral son el ligamento amarillo y la membrana sinovial. En la columna lumbar superior, los pilares articulares y las articulaciones están orientadas en un plano casi parasagital, mientras que en la región lumbar inferior su posición es más oblicua. En los estudios de imagen axiales la articulación tiene forma de champiñón, en donde la carilla articular superior forma el sombrero y la inferior junto con la lámina, el tallo. En la RM sagital, la pars interarticularis se encuentra entre la carilla articular superior, más apuntada, y la inferior, de aspecto más redondeado, por debajo.

Láminas y procesos espinosos: son placas de hueso relativamente plano, que se extienden hacia atrás a partir de los pilares articulares y se juntan entre si en la línea media para formar la raíz del proceso espinoso. Éstas se extienden hacia atrás y abajo a partir del arco neural. Las láminas no se solapan unas con otras y en flexión se abren.

Ligamentos:

1. **Ligamento longitudinal anterior:** gruesa banda de tejido fibroso denso que se extiende a lo largo de la superficie anterior del cuerpo vertebral, desde la base del cráneo hasta el sacro (S1). Se reconoce en RM sagital en T1 como una línea de señal muy baja que está en contacto directo con la superficie anterior de los cuerpos y discos intervertebrales sucesivos.
2. **Ligamento longitudinal posterior:** se extiende a lo largo de la superficie posterior del cuerpo vertebral. Es una banda más delgada que el ligamento longitudinal anterior que se extiende desde C1 hasta S1. No se adhiere a los cuerpos vertebrales y tiene un segmento central más estrecho, que se ensancha lateralmente a la altura de los discos intervertebrales y se adhiere con firmeza al anillo fibroso, con lo que refuerza las zonas de la línea media y paramedial del disco. En la RM sagital de la línea media se ve el ligamento como una banda continua de señal baja que se moldea a la superficie posterior del disco, pero que tensa la concavidad del cuerpo vertebral como una ballesta. Entre el ligamento y el cuerpo vertebral se interponen venas y grasa epidurales.
3. **Ligamento amarillo:** se le llama amarillo por el color amarillo de las fibras elásticas; nace en la cara anterior del borde inferior de una lámina y se inserta en la superficie posterior de la lámina que está por debajo. Su aspecto en RM sagital varía según se aleja de la línea media, donde se le ve como una banda lineal y oblicua de señal baja que se adhiere al borde superior de una de los procesos espinosos y a la superficie inferior del siguiente. En las imágenes parasagitales el ligamento amarillo aparece en forma de un triángulo heterogéneo, con una estrecha base por debajo y una base más amplia en su extremo caudal, cerca de la lámina. En el agujero de conjunción se ve como una estructura curvilínea de señal baja que cubre la superficie anterior de la articulación. En el estudio de RM axial, el ligamento amarillo, se ve como una estructura en forma de "V" que cubre la articulación por delante y a veces está ocupado por grasa por detrás. La señal en RM es variable, debido a que sufre

cambios degenerativos con la edad y puede calcificarse o ser infiltrado por grasa.

4. **Ligamento intertransverso:** entre dos apófisis transversas consecutivas.
5. **Ligamento interespinoso:** entre procesos espinosos vecinos.
6. **Ligamento supraespinoso:** entre los vértices de los procesos espinosos.

Grasa y venas epidurales: la grasa epidural rodea el saco tecal lumbosacro y los manguitos radiculares. La grasa epidural contiene numerosas venas de pequeño calibre, que se anastomosan entre sí en la línea media entre el ligamento longitudinal posterior y el cuerpo vertebral posterior, para formar el plexo venoso epidural. Las venas de la base vertebral atraviesan los cuerpos vertebrales lumbares y emergen cerca de la línea media, para drenar en dicho plexo.

El plexo venoso epidural lumbar se ve en RM en forma de delgados focos lineales de señal baja en secuencias en T1 y en T2; el realce tras la administración de contraste es variable, pero a veces puede ser intenso.

5. PROTOCOLO DE RESONANCIA MAGNÉTICA

Se obtienen imágenes sagitales potenciadas en T1 con un campo de visión de 250mm y un grosor de corte de 4mm, con un intervalo de intersección de 0.4mm. Después se obtienen imágenes sagitales en T2 con un tren de ecos de cuatro, utilizando el mismo campo de visión y grosor de corte que antes. Se realizan además imágenes sagitales en densidad de protones y efecto mielográfico. Se obtienen imágenes axiales potenciadas en T1 y T2 con un campo de visión de 200mm y un grosor de corte de 4mm, con un intervalo de intersección de 0.4mm e imágenes en el plano coronal en secuencias en T1 y T2. Cuando se administra Gadolinio se obtienen imágenes axiales potenciadas en T1 a los 5 a 15 minutos de la inyección.

Si se considera que existe una compresión de la médula espinal puede explorarse toda la columna utilizando una antena de cuerpo. Se obtienen imágenes sagitales potenciadas en T1, con un campo de visión de 500mm, un grosor de corte de 4mm con un intervalo de intersección de 0.4mm y una matriz rectangular de 256 x 512. Estas imágenes pueden obtenerse en aproximadamente 9.5 minutos. En un tiempo similar al anterior pueden obtenerse imágenes en eco de gradiente potenciadas en T2 con un ángulo de inclinación pequeño, utilizando el mismo campo de visión y grosor de corte que antes.

La administración intravenosa de Gadolinio es de especial utilidad en pacientes postoperados (Síndrome postoperatorio de la espalda), para distinguir fibrosis epidural frente a recurrencia de hernia discal. La RM con Gadolinio también puede ser útil para destacar anomalías de la raíz nerviosa en columnas lumbares sin operar. En general todos los compuestos de Gadolinio se administran a una dosis estándar de 0.1mmol/Kg. Todos los pacientes con una radiculopatía franca y sin complicar, cuyos síntomas no se alivien después de seis semanas con tratamiento conservador, deberían ser sometidos a un estudio de RM, si se considera la posibilidad de una intervención quirúrgica.

En la evaluación de la columna operada, las imágenes de RM son superiores a las de Tomografía para diferenciar el disco de la cicatriz.

Los inconvenientes para el estudio de la RM son su alto costo, su mayor tiempo de realización, su poca disponibilidad en algunos casos, su contraindicación en pacientes con grapas ferromagnéticas para aneurismas intracraneales, marcapasos cardíacos, implantes cocleares y estimuladores nerviosos. Aproximadamente el 5-10% de los pacientes se quejan de claustrofobia y son incapaces de tolerar una RM sin medicación.

6. ENFERMEDAD DEGENERATIVA LUMBAR

Los cambios degenerativos de la columna vertebral se establecen por múltiples factores de franco carácter patológico o menos frecuentemente por condiciones aisladas durante la vida del ser humano, condicionadas por factores de desgaste “fisiológico” o como consecuencia de eventos traumáticos de grado variable, como los microtraumas físicos durante la vida del individuo por la bipedestación, la acción de caminar en planos de inclinación variada, subir o bajar escaleras y correr, modificando las condiciones dinámicas o estructurales de los diversos elementos que conforman la columna vertebral: elementos óseos, cubiertas meníngeas, estructuras vasculares, discos intervertebrales, médula espinal, nervios espinales, ligamentos, grasa y músculos.

En la evolución normal del envejecimiento corporal humano, se presentan modificaciones en las estructuras óseas y tejidos blandos de la columna vertebral que, asociadas a factores congénitos o adquiridos, pueden predisponer o acelerar la degeneración vertebral, debido a trastornos dinámicos que causan inestabilidad y alteraciones de mala alineación vertebral. Estas alteraciones suelen acompañarse de cambios degenerativos en los grupos musculares de sostén de la columna vertebral, creando una condición de endeble fortaleza muscular, susceptible de predisponer a la degeneración de discos intervertebrales y de facetas articulares, así como de favorecer el engrosamiento de los ligamentos amarillos y la formación de procesos hipertróficos en los cuerpos vertebrales causando estenosis espinal (1).

La expresión clínica de los cambios degenerativos puede carecer de especificidad para definir la estructura anatómica alterada, debido a la estrecha relación anatómica que conservan muchos elementos en un área de reducidas dimensiones, como el espacio epidural, los recesos laterales del canal espinal y los forámenes intervertebrales.

Los tres síntomas más importantes, cuyo valor es la potencial capacidad de permitir la precisa localización de la patología y establecer un diagnóstico diferencial, son el dolor, los trastornos de sensibilidad y la debilidad muscular. Por la frecuencia de presentación y por la incapacidad que produce, el síntoma más importante es el dolor.

Además del dolor se pueden manifestar otros síntomas relacionados con enfermedad degenerativa de la columna vertebral, específicamente cuando se involucra la médula espinal, incluyendo debilidad de las extremidades, espasticidad y/o déficit sensitivo.

Para definir la enfermedad degenerativa de la columna vertebral lumbar se analizan básicamente tres complejos patológicos:

- 1. ENFERMEDAD DISCAL DEGENERATIVA.**
- 2. DEGENERACION DE LA ARTICULACION FACETARIA.**
- 3. ESTENOSIS ESPINAL.**

6.1 ENFERMEDAD DISCAL DEGENERATIVA

Las características en la evolución de los trastornos degenerativos disciales han sido motivo de controversias, ampliamente apoyadas por múltiples teorías y observaciones, que han permitido comprender su compleja etiopatogenia.

Los discos intervertebrales sufren cambios degenerativos desde temprana edad, debido a constantes microtraumas durante la vida del ser humano. En ocasiones es difícil establecer diferencias entre cambios degenerativos debidos al envejecimiento normal y cambios de franco carácter patológico (2). El envejecimiento normal es un complejo proceso fisiológico que abarca varios grados de cambios anatómicos, macroscópicos y bioquímicos en todo el complejo vertebro-discal. Es discutible si se puede o debe distinguirse entre envejecimiento y degeneración discal. Lo que es seguro es que en personas asintomáticas se presentan en RM normalmente alteraciones secundarias al envejecimiento, tanto en los discos intervertebrales como en los cuerpos vertebrales (3).

Al nacimiento, los discos intervertebrales están formados por un núcleo pulposo central de carácter gelatinoso, rodeado por un anillo fibroso elástico periférico. Tanto rostral como caudalmente, cada disco intervertebral está marginado por platillos cartilagosos hialinos, conformando los centros de crecimiento de los cuerpos vertebrales.

El núcleo pulposo, remanente de la notocorda embrionaria, está compuesto por un desordenado patrón de células de origen notocordal, suspendidas en una matriz mucoide. El anillo fibroso se forma por láminas fibrocartilaginosas concéntricas estrechas, denominadas lamelas, que se diferencian fácilmente del núcleo pulposo. Durante los primeros años de la vida, esta perfecta disposición elástica permite que los microtraumas verticales en la columna vertebral, se conviertan en fuerzas horizontales, que pueden ser disipadas radialmente sin alteración permanente de la morfología discal.

A partir del nacimiento, el contenido hídrico de los discos intervertebrales disminuye progresivamente, la colágena se precipita en los núcleos formando fibrillas y las lamelas anulares pierden su estrecha consistencia y se fragmentan. Con el tiempo los depósitos de colágena en el núcleo se organizan, convirtiéndolo progresivamente más fibrótico. En la tercera década de la vida es difícil distinguir el núcleo del anillo. Después de la cuarta década todo el disco se muestra como una sólida masa fibrosa.

Debido a la progresiva desecación y a la fibrosis, las fuerzas verticales ya no se difunden horizontalmente en los discos sin causar alteraciones estructurales. El envejecimiento corporal se refleja también en el disco intervertebral produciendo deshidratación y pérdida en la elasticidad tisular del disco, particularmente del núcleo pulposo. Este proceso ha sido reconocido por algunos autores como osteocondrosis intervertebral, denominado genéricamente degeneración discal, debido al proceso etiopatológico que la produce y cuya etiología no ha sido aún bien definida (4).

Entre los principales cambios degenerativos relacionados con la degeneración discal, el núcleo pulposo se muestra reseco y friable debido a degradación de proteoglicanos y a pérdida de agua. Los proteoglicanos están formados por polipéptidos con cadenas laterales de mucopolisacáridos como el sulfato de condroitina, el sulfato de queratina y una pequeña cantidad de ácido hialurónico. La cantidad de proteoglicanos es mayor en el núcleo y disminuye progresivamente del centro a la periferia discal. Con el tiempo aparecen fisuras que se extienden desde el núcleo pulposo hacia el anillo fibroso (5).

Con el envejecimiento también se producen desgarros del anillo fibroso. Se han descrito tres tipos distintos (5):

1. DESGARROS CONCENTRICOS (tipo I): La separación de las fibras anulares, sin interrupción de su trayecto longitudinal, corresponde a un desgarro concéntrico, que puede carecer de significado clínico, manifestándose como abombamiento del anillo fibroso por ruptura de las fibras oblicuas, localizadas entre las lamelas del anillo interno y las fibras de Sharpey, que conforman el anillo externo.

2. DESGARROS RADIALES (tipo II): aparecen como signos de degeneración inicial y se extienden desde el núcleo pulposo a través de las fibras anulares internas con la misma orientación perpendicular que el desgarro transversal. Estos desgarros suelen asociarse a disminución en la amplitud del espacio intervertebral y a diversos grados de protrusión del núcleo pulposo. Cuando el desgarro radial incluye tanto el anillo interno como el externo se produce una extrusión discal.

3. DESGARROS TRANSVERSALES (tipo III): otra clase de desorganización anular es el desgarro transversal, con ruptura de fibras del anillo externo, orientándose en forma perpendicular a las fibras anulares, incluyendo las de Sharpey. Este tipo de desgarros no se extiende centralmente hasta el núcleo, por lo que no contiene material nuclear, y puede asociarse o no a deshidratación.

En el 36% de las personas mayores de 40 años de edad, las fisuras y los desgarros se encuentran con mayor frecuencia en el margen posterolateral de los discos intervertebrales desecados a nivel de L4 -L5.

La terminología empleada para describir los cambios degenerativos discales ha sido tradicionalmente confusa y poco precisa, variando su definición y apreciación entre dos observadores frente al mismo caso (6,7). Debido a la necesidad de procurar una homogeneidad en la nomenclatura, que fuera congruente para los diferentes especialistas involucrados, en el año 2001 fue publicado en las revistas North American Spine Society, American Society of Spine Radiology y en la American Society of Neuroradiology un trabajo titulado "Nomenclatura and Classification of lumbar Disc Pathology", que ha hecho posible unificar criterios en cuanto a este tema.

El término disco herniado, hernia del núcleo pulposo, disco roto, así como las expresiones no específicas de disco prolapsado, disco protruido y disco abombado se emplean ampliamente en la literatura, en ocasiones con imprecisas definiciones del desplazamiento discal, rebasando el límite del espacio intervertebral. La deficiente comprensión precisa de estos términos y la falta de definición de los límites, como conceptos generales, han creado una gran confusión en la práctica clínica y en el intento de obtener comparaciones significativas en estudios de investigación (8).

Para el diagnóstico general de desplazamiento del material discal, el término mayormente empleado, con menor grado de confusión es el de disco herniado. La expresión "hernia del núcleo pulposo" es imprecisa debido a que materiales diferentes al núcleo pulposo, como cartilago, hueso apofisiario fragmentado y anillo fragmentado,

son componentes comunes del material discal desplazado. La palabra ruptura crea una imagen de desgarro y sugiere más una implicación de etiología traumática que una hernia, la cual se refiere a una imagen de desplazamiento, más que de disrupción.

El término prolapso ha sido empleado comúnmente como sinónimo de protrusión o para indicar migración inferior de material discal extraído y cuya imprecisión lo ha colocado como un término no adecuado.

La expresión abombamiento discal se ha empleado para expresar muchas cosas causando confusión, por lo cual debe ser evitado cuando no se ajuste a la definición precisa de su contexto.

A fin de excluir otros términos y por razones de simplicidad y uso común, "disco herniado" es el mejor término general para definir desplazamiento del material discal. El término es apropiado para indicar la categoría diagnóstica general referida a un disco en particular, incluyendo sus variadas formas de expresión como disco protruido o disco extruido (8,9).

DISCO HERNIADO:

Las hernias discales son frecuentes; a los 60 años, casi un tercio de pacientes asintomáticos tiene una o más hernias del núcleo pulposo lumbares.

Aproximadamente el 90% de las hernias de disco lumbares se presentan en L4-L5 o L5-S1. En el 93% están dentro del conducto medular; en el 3% lo están predominantemente en el agujero de conjunción y en el 4% son extraorificiales.

El término "disco herniado" se refiere al desplazamiento localizado del núcleo, cartilago, hueso apofisiario fragmentado o tejido anular fragmentado, rebasando el espacio del disco intervertebral (espacio discal o interespacio).

El interespacio está limitado, cráneo caudalmente por los platillos vertebrales y periféricamente por los bordes del anillo vertebral apofisiario, exclusivo de las formaciones osteofíticas (9).

El desplazamiento del material discal por fractura del platillo vertebral o en combinación con fragmentos desplazados por fracturas en la pared del cuerpo vertebral puede ser descrito como disco herniado, sin embargo, su mención debe acompañarse de la descripción de la fractura, para evitar confusiones con una hernia primaria del material discal.

Para que el material discal sea considerado herniado, debe ser desplazado de su localización normal y no solamente representando una extensión adquirida rebasando el borde apofisiario, como es el caso del tejido conectivo que se desarrolla entre las formaciones osteofíticas. Por lo tanto, el desplazamiento sólo se presenta asociado a disrupción del anillo normal o, como en el caso de la herniación intervertebral (nódulo de Schmorl), ruptura del platillo vertebral.

ABOMBAMIENTO DISCAL:

El término "abombamiento" se refiere a una extensión, aparentemente generalizada del tejido discal rebasando el borde apofisiario, mayor al 50% de la circunferencia discal, con extensión a poca distancia de este borde, usualmente menor a 3mm (10).

El abombamiento discal suele ser una variante en L5-S1, presentarse en la degeneración discal o ser consecuencia de remodelaje del cuerpo vertebral (por osteoporosis, trauma o deformidad estructural adyacente); también puede presentarse con laxitud ligamentosa como respuesta a cierto tipo de carga o movimientos angulares o puede ser un efecto parcial de volumen.

Por definición el abombamiento no es una herniación y su aplicación como término, al igual que el término disco herniado, no implica una etiología precisa, pronóstico, requerimiento de algún tipo de tratamiento o correlación tácita con sintomatología específica (11). Cuando existen suficientes datos para hacer una distinción, un disco herniado puede ser caracterizado, más específicamente, como protruido o extruido; esta diferencia está marcada en la morfología del material desplazado y no implica conocimiento del mecanismo de producción de los cambios discales.

PROTRUSIÓN DISCAL:

Se reconoce al disco protruido, cuando la altura del material discal rebasa el margen de los bordes vertebrales y su altura es menor que la distancia intervertebral, en el borde adyacente al canal vertebral, evaluados en el mismo plano. La protrusión puede ser focal o de base amplia, cuya diferencia se establece tomando como base el 25% de la circunferencia discal. Las protrusiones menores al 25% (90 grados) de la circunferencia discal son focales. Cuando la protrusión se evalúa entre el 25 y el 50% de la circunferencia discal, se considera protrusión de base amplia (12).

EXTRUSIÓN DISCAL:

En oposición a la definición del disco protruido, puede considerarse un disco extruido, cuando la altura del material discal que rebasa el espacio discal, es mayor que la distancia entre los bordes vertebrales, en el mismo plano, o cuando no existe continuidad del material discal situado en el espacio discal y fuera de él. En esta variedad de extrusión, puede considerarse al material discal como secuestrado, el cual puede también desplazarse a cierta distancia del sitio de la extrusión, denominándose migrado (12, 13).

En términos generales las expresiones “protrusión” y “extrusión” son opcionales y algunos observadores prefieren emplear llanamente el término “herniación”.

El material discal herniado puede ser **contenido** y **no contenido**. El concepto “**contenido**” se refiere al tejido discal desplazado que se mantiene por dentro del anillo externo intacto, aunque el ligamento longitudinal posterior lo cubra parcialmente. La contención se refiere a la integridad del anillo externo que cubre la herniación discal.

Los fragmentos discales desplazados en ocasiones se mencionan como “**libres**”. Un fragmento libre es sinónimo de “fragmento secuestrado” y ambos conceptos incluyen la falta de continuidad del fragmento desplazado con el disco remanente en el espacio discal, pero no se consideran como “no contenidos”.

En relación al ligamento longitudinal posterior, el material discal desplazado se ha considerado como **subligamentoso**, **extraligamentoso**, **transligamentoso** o **perforado**. En ocasiones es difícil establecer la distinción entre el anillo externo y el ligamento

longitudinal posterior. Si la membrana peridural rodea el material discal desplazado, en ocasiones se conoce como **submembranoso**.

La composición del material desplazado puede ser caracterizado por términos como nuclear, cartilaginoso, óseo, calcificado, osificado, colágeno, cicatricial, desecado, gaseoso o licuado.

Bonneville propuso un simple y útil método para clasificar, de acuerdo a su localización, la posición de los fragmentos que han migrado en el plano horizontal y sagital. Empleando referencias anatómicas familiares a los cirujanos, Wiltse propuso otro sistema. Se definen zonas anatómicas y niveles empleando las siguientes referencias: borde medial de las facetas articulares; bordes medial, lateral, superior e inferior de los pedículos; y planos coronal y sagital en el centro del disco. En el plano horizontal estas referencias determinan los límites de la **zona central**, la **zona subarticular**, la **zona foraminal**, la **zona extraforaminal** y la **zona anterior**, respectivamente. En el plano sagital (céfalocaudal), se determinan los límites del nivel **discal**, del nivel **infrapedicular**, el **nivel pedicular** y el nivel **suprapedicular**, respectivamente.

Desde el centro hacia la derecha en el plano axial (horizontal), la localización puede ser definida como **central**, **central derecha**, **subarticular derecha**, **foraminal derecha** o **extraforaminal derecha**. El término paracentral es menos preciso. En el plano sagital la localización puede definirse como **discal**, **infrapedicular**, **suprapedicular** o **pedicular**. En el plano coronal anterior, en relación al disco, significa ventral al plano medio coronal del centro (14).

IMAGEN POR RESONANCIA MAGNETICA

La señal de intensidad del disco intervertebral en RM depende de las condiciones hídricas o sea del contenido de agua del núcleo pulposo y del fibrocartilago del anillo interno y de la relación entre los elementos lipídicos y el agua, por lo que en la secuencia T2, la intensidad de señal del disco intervertebral normal suele ser hiperintensa y homogénea. En el recién nacido y el niño pequeño, el núcleo pulposo contiene entre un 85-88% de agua y el anillo fibroso un 75%; el núcleo tiene una intensidad de señal muy alta en las imágenes ponderadas en T2 y está claramente delimitada del anillo. Al madurar, esta demarcación se pierde gradualmente al irse haciendo más fibroso tanto el núcleo como el anillo interno. En el adulto el contenido de agua de ambos es de un 70% teniendo una señal de intensidad alta en T2, pero el anillo externo es hipointenso en todas las edades. Con el envejecimiento, el contenido de colágeno del anillo aumenta desde un 20% del peso en seco hasta más del 25%. El contenido total de proteoglicanos disminuye con la edad según se va haciendo más fibroso el disco. Tanto el envejecimiento como la degeneración afectan a la intensidad de señal del disco. Es evidente que no son variables independientes, por lo que distinguir una de otra es a veces difícil. La disminución de la intensidad de la señal en imágenes en T2 refleja un aumento del contenido de colágeno. Esto se produce tanto con la maduración como con la degeneración.

En imágenes en T2 sagitales suele observarse, en personas jóvenes, una discreta hipointensidad en la parte anterior del núcleo pulposo, que en edad más avanzada se

muestra como una línea hipointensa transversal, atravesando la porción central del núcleo pulposo, mencionada como fisura intranuclear (15), correspondiendo a la placa fibrosa en el interior del núcleo pulposo, detectable después de los 30 años de edad en la región lumbar. La desaparición de la fisura intranuclear, asociada a disminución en la intensidad de la señal del núcleo pulposo, sugiere degeneración discal.

La RM es muy efectiva para determinar la presencia y el aspecto de la hernia discal lumbar, con la ventaja adicional de poder incluir la región torácica baja y lumbar alta, evaluando las condiciones morfológicas y la intensidad de la señal del cono medular.

Debido a la relativa insensibilidad de las radiografías convencionales para detectar anomalías en las etapas iniciales de la osteocondrosis intervertebral, se ha empleado exitosamente a la RM, cuya sensibilidad es óptima para la detección de modificaciones en la intensidad de señal del disco intervertebral, diferenciando condiciones normales y patológicas, así como signos asociados de cambios degenerativos en los cuerpos vertebrales adyacentes, distinguiéndose tres patrones diferentes relacionados con la médula ósea fibrovascular, la grasa y el hueso esclerótico.

Los cambios degenerativos en el disco intervertebral se manifiestan morfológicamente por abombamiento del anillo fibroso, protrusión del núcleo pulposo y extrusión del contenido discal, asociándose frecuentemente a cambios en los cuerpos vertebrales adyacentes, que pueden reflejar la severidad y cronicidad de la degeneración discal. Estos cambios pueden tener relación con el cuadro clínico o manifestarse, por imagen, como hallazgos incidentales asintomáticos.

Utilizando la RM, Modic y colaboradores clasificaron en tres tipos los cambios en la intensidad de la señal de la médula ósea adyacente a los platillos vertebrales que limitan a los discos degenerados (16):

Tipo I:

Disminución en la intensidad de la señal en T1 con aumento de la señal en T2. Se aprecia también evidencia de enfermedad discal degenerativa asociada en el espacio intervertebral cercano.

Tipo II:

Cambios degenerativos representados por aumento de la señal en T1, debido a reemplazo de la médula roja por médula amarilla y moderada hiperintensidad de la señal o isointensidad en T2. Se demuestra también enfermedad discal asociada. Los cambios del tipo I suelen convertirse en tipo II.

Tipo III:

Disminución en la intensidad de la señal tanto en T1 como en T2, aparentemente relacionados con extensa esclerosis subcondral.

Las modificaciones en la intensidad de señal se deben a cambios en los elementos de la médula ósea, en el tejido hematopoyético normal y los lípidos entre las trabéculas.

Como método inicial de evaluación por RM en patología lumbosacra, usualmente un campo de estudio amplio es suficiente para una adecuada evaluación, a fin de determinar la existencia de osteocondrosis intervertebral en uno o varios niveles, así

como la eventual presencia de otras lesiones estructurales de los segmentos vertebrales en diferente localización, de origen degenerativo, metastático, infeccioso o traumático.

La RM constituye el método ideal para la demostración de nódulos cartilagosos, por su capacidad para evaluar simultáneamente la totalidad de los segmentos vertebrales lumbares y los torácicos bajos en imágenes sagitales, confirmando las características de estos nódulos en los planos coronal y axial.

La osteoporosis y los cambios óseos después de radioterapia pueden ser detectados con elevada especificidad diagnóstica, debido a la hiperintensidad característica de la médula ósea en los cuerpos vertebrales cuando se realizan secuencias T1, por el reemplazo de médula amarilla en lugar de médula roja.

La difusión es el único proceso para transportar nutrientes y eliminar desechos del disco intervertebral, manteniendo en esta forma la función normal del disco intervertebral. La alteración en el proceso de difusión depende de la integridad del platillo vertebral y del anillo fibroso, jugando un papel importante en la producción de degeneración discal, e inversamente, las lesiones del anillo fibroso y del núcleo pulposo pueden alterar el mecanismo de difusión. La administración de contraste paramagnético (gadolinio) en la evaluación por RM de degeneración discal puede evidenciar alteraciones en la difusión con reforzamiento anómalo en lesiones del núcleo pulposo o del anillo fibroso (17), o en alteraciones de los patillos vertebrales adyacentes al disco degenerado.

En ocasiones pueden identificarse cambios morfológicos en el borde anterior de alguna vértebra lumbar o torácica baja, por la existencia de una vértebra "limbos". Este término se refiere a un defecto en el borde anterior del cuerpo vertebral. Se considera que la vértebra limbos se manifiesta como un trastorno degenerativo, como consecuencia de una lesión traumática ocurrida en el momento en que la unión entre el anillo apofisiario y el cuerpo vertebral es más débil que el anillo fibroso. En radiografías convencionales laterales se puede observar, en el margen anterior del cuerpo vertebral, la separación de éste defecto óseo de morfología triangular. Por RM es posible evaluar este defecto, tanto en el plano axial como en el sagital, donde el defecto óseo se manifiesta usualmente triangular, separado del cuerpo vertebral o parcialmente unido por una banda ósea al resto de la vértebra.

El continuo refinamiento tecnológico, empleando mejores antenas de superficie, secuencias de pulsos más cortas, sincronización de las secuencias de IRM utilizadas tanto en el corazón como en estructuras vasculares periféricas, así como la utilización de técnicas para suprimir los artificios de movimiento, incrementan la capacidad de la IRM para el diagnóstico de hernia discal y espondilosis degenerativa en todos los niveles de la columna vertebral.

6.2 DEGENERACION DE LA ARTICULACION FACETARIA

Las apófisis articulares de la columna forman articulaciones tapizadas por sinovial, las articulaciones interapofisiarias. Las articulaciones apofisiarias o facetarias suelen mostrar cambios por enfermedad articular degenerativa, denominada también osteoartritis u osteoartrosis, que comienza en las dos primeras décadas de la vida. Una artrosis de la articulación interapofisiaria se ve en la mayoría de las personas adultas y es prácticamente universal a partir de los 60 años de edad, afectándose principalmente la parte media y baja de la columna cervical, la parte media y alta de la torácica así como la lumbar baja. La erosión del cartilago articular progresa hasta causar irregularidad y denudación parcial o completa de la superficie cartilaginosa, con esclerosis subcondral y osteofitosis marginal. La flacidez capsular facilita la mala alineación y la subluxación vertebral, permitiendo el deslizamiento de la vértebra suprayacente hacia adelante, produciéndose una espondilolistesis degenerativa, también denominada pseudoespondilolistesis (18). Por otro lado, durante el proceso de osteocondrosis intervertebral, el debilitamiento de la estructura discal permite que la vértebra suprayacente sea desplazada hacia atrás, situación identificada como retrolistesis, con el consecuente relajamiento del complejo ligamentario que une las vértebras, pudiendo causar subluxación de una vértebra sobre otra. Esta movilidad anormal discal provoca cambios degenerativos reactivos en las facetas articulares, cuya severidad se traduce en aparición de esclerosis subcondral, hipertrofia de las facetas articulares, formación de osteofitos en los márgenes facetarios, modificación en la amplitud de los espacios interfacetarios y estenosis espinal. Ocasionalmente en la región cervical, puede haber anquilosis intraarticular simulando espondilitis anquilosante o artritis crónica juvenil.

La enfermedad degenerativa de las articulaciones facetarias puede manifestarse en personas jóvenes que suelen realizar actividades deportivas de alto impacto con repercusión discovertebral y/o facetaria, o se presentan como resultado de alteraciones congénitas o adquiridas que modifiquen la estabilidad dinámica de la columna vertebral, principalmente en la región lumbar.

Las articulaciones posteriores de la región lumbar juegan un papel muy importante en la producción de la lumbalgia y la cialgia (19). Es usual la asociación de osteoartritis facetaria con diversos grados de degeneración discal, constituyendo un complejo patológico que suele manifestarse con cuadros clínicos cuyo principal síntoma es el dolor (20).

En algunos casos, la enfermedad articular degenerativa facetaria simula clínicamente la existencia de una hernia discal, debido a la conjunción de elementos anatómicos que sufren inflamación como ligamentos, músculos y tendones, independientemente de que la inervación de las facetas articulares tenga una estrecha participación con las raíces lumbosacras que conforman el nervio ciático, manifestándose un dolor típico de compresión radicular en ausencia de hernia discal. Se puede manifestar súbitamente dolor severo relacionado con osteoartritis de las articulaciones apofisiarias, debido en parte a denudación del cartilago articular.

La membrana sinovial, las cápsulas y los ligamentos de estas articulaciones están profusamente inervadas, explicándose, en forma aún controvertida, la presencia de dolor en pacientes con enfermedad articular degenerativa en estos sitios. Además pueden concurrir diversos tipos de estenosis espinal que produzcan compresión de raíces

nerviosas y de la médula espinal, causando dolor, trastornos en la sensibilidad y restricción a los movimientos.

IMAGEN POR RESONANCIA MAGNETICA

Durante el análisis semiológico de un cuadro clínico manifestado por lumbalgia y/o compresión radicular, es difícil establecer si el factor causal corresponde a una hernia discal, una estenosis espinal de cualquier etiología o enfermedad degenerativa de las facetas articulares. La decisión para elegir el procedimiento de diagnóstico por imágenes suele considerar tanto a la tomografía como a la RM, debido a que ambos métodos han demostrado elevado valor informativo en este tipo de manifestaciones clínicas. Se ha comprobado ampliamente la utilidad de la tomografía en el estudio de las facetas articulares. Sin embargo, tomando en cuenta que tanto la tomografía como la RM muestran con excelente definición los diversos elementos que conforman la columna vertebral en el plano axial, corresponde a la RM el valor adicional de mostrar en forma simultánea, una amplia zona corporal que incluya varios elementos vertebrales en una sola imagen sagital o coronal.

A fin de determinar el valor diagnóstico de cada procedimiento, Resnick definió en cinco etapas la degeneración de las facetas articulares o articulaciones apofisiarias:

ETAPA 1: SINOVITIS Y LAXITUD CAPSULAR.

La sinovitis se caracteriza por hiperemia e infiltración de células inflamatorias tanto en la sinovial como en la cápsula de la faceta articular. La inflamación capsular no puede ser detectada por TC ni por RM. En la hidartrosis la RM muestra en secuencias T2 hiperintensidad de la señal del espacio articular.

ETAPA 2: LAXITUD DE LA CÁPSULA ARTICULAR.

El fenómeno de vacío puede manifestarse en esta etapa como posible consecuencia de la laxitud capsular, mejor demostrada en TC.

ETAPA 3: DESTRUCCIÓN DEL CARTÍLAGO ARTICULAR.

Adelgazamiento del cartílago articular que cubre las superficies articulares de los procesos facetarios superior e inferior. La reducción de la distancia entre las facetas articulares en TC significa erosión del cartílago. Las facetas articulares con adelgazamiento del cartílago se asocian frecuentemente a ciática o lumbalgia.

ETAPA 4: EROSIÓN OSEA SUBARTICULAR.

Se produce reabsorción ósea en el proceso articular o en la lámina adyacente. Por TC puede observarse irregularidad de las superficies articulares corticales o quistes y esclerosis en el hueso. En algunos casos las erosiones óseas son ocupadas por gas del espacio articular.

ETAPA 5: HIPEROSTOSIS.

Se desarrolla acentuada esclerosis ósea y osteofitosis. Los osteofitos que se producen en la superficie medial de los procesos articulares pueden estrechar el canal espinal o el foramen neural causando dolor ciático.

A pesar de que la artrosis facetaria constituye una causa importante de estenosis lumbar adquirida, pueden asociarse otro tipo de cambios degenerativos como causa de lumbalgia y radiculopatía. Igual que cualquier articulación diartrodial cubierta de sinovial, las facetas articulares pueden sufrir artropatías. Éstas pueden causar alteraciones del cartilago articular formando fragmentos osteocondrales. La evolución de los cambios degenerativos en el cartilago articular se muestra como esclerosis ósea subcondral, pudiendo formarse quistes degenerativos también de localización subcondral (21, 22). Las vellosidades sinoviales pueden ser atrapadas produciendo derrames articulares. Los osteofitos se desarrollan en áreas de microtraumas óseos repetidos, causando hipertrofia de ambas facetas articulares o de la faceta articular superior.

6.3 ESTENOSIS ESPINAL

El diámetro del canal espinal varía con relación a la edad y al origen étnico de cada individuo. Se desconoce la incidencia exacta de la estenosis espinal en la población en general, aunque numerosos estudios han mostrado que una enfermedad asintomática de la espalda es frecuente y que su prevalencia aumenta con la edad. La estenosis del canal espinal, también conocida como "canal estrecho", se considera como una forma de enfermedad degenerativa, debido a osteofitosis corporal y facetaria, asociada a engrosamiento de ligamentos amarillos. Estos ligamentos suelen contribuir a producir estenosis espinal cuando su espesor es mayor a 5mm.

La estenosis espinal se produce por disminución en las dimensiones del canal espinal menor a 1.5cm, disminución en las dimensiones de los recesos laterales menores a 3mm de profundidad o por disminución en la amplitud de los forámenes neurales. Este padecimiento se presenta principalmente en las regiones cervical y lumbar y puede ser secundaria a compresión causada por elementos óseos o por tejidos blandos.

En la región lumbar algunos trastornos congénitos o del desarrollo predisponen a la estenosis espinal adquirida, cuando se asocia a otros procesos patológicos que causan estrechamiento de los diámetros anteroposterior y transversal. La estenosis espinal puede causar compresión de las raíces de la cola de caballo o de raíces nerviosas individuales en uno o en varios niveles.

Los signos y síntomas sugestivos de estenosis espinal aparecen hasta la quinta o sexta década de la vida, pero pueden manifestarse más tempranamente por enfermedad adquirida, superpuesta a una forma congénita.

En la etiología de la estenosis espinal se consideran dos formas:

- a. **ESTENOSIS DEL DESARROLLO O CONGÉNITA:** usualmente de carácter idiopático. Incluye acondroplasia, enfermedad de Morquio y varias displasias óseas. Puede asociarse a pedículos gruesos y reducción de la distancia interpedicular. A menudo se complica con la estenosis adquirida, ya que un mínimo resalte del disco o mínimas alteraciones espondilóticas sobre un conducto congénitamente pequeño puede producir graves alteraciones neurológicas.
- b. **ESTENOSIS ADQUIRIDA:** puede tener origen traumático o ser secundaria a enfermedad degenerativa, manifestada por espondilosis, protuberancias o hernias discales, degeneración ligamentosa, espondilolistesis o una combinación de estas enfermedades. La menor estabilidad del disco y las articulaciones interapofisiarias da lugar a una movilidad anormal y a una laxitud ligamentosa que llevan a una cascada de procesos degenerativos progresivos, lo que reduce aún más el tamaño del conducto vertebral y los agujeros de conjunción. Puede también ser secundaria a cambios postoperatorios o alteraciones diversas como espondilitis anquilosante, osificación del ligamento longitudinal posterior, enfermedad de Paget, acromegalia y fluorosis.

En la mayoría de los casos de estenosis espinal, el cuadro clínico depende de tres factores aislados o combinados. El primero corresponde a cierto grado de estrechamiento del canal neural. El segundo es el atrapamiento de las raíces nerviosas involucradas por osteofitos corporales o por enfermedad articular facetaria que puede interferir con la circulación vascular normal. El tercero se debe a la inestabilidad lateral o rotatoria debida a la degeneración discal y facetaria. El denominador común de la estenosis espinal es el estrechamiento del canal, que puede ser central, periférico o combinado. Desde un punto de vista terapéutico, parece más práctico describir los cambios de la estenosis espinal con relación a las regiones y estructuras anatómicas involucradas.

Los cambios centrales se refieren al canal espinal óseo formado lateralmente por los pedículos, posteriormente por las facetas articulares, las láminas, los ligamentos amarillos y los procesos espinosos y anteriormente por los discos intervertebrales. La participación subarticular se refiere a los segmentos subarticulares de los canales de las raíces nerviosas, incluyendo los recesos laterales. La participación del canal intervertebral incluye los segmentos infrapediculares que forman los canales de las raíces nerviosas y el agujero o foramen intervertebral. Cuando los recesos laterales y/o los forámenes intervertebrales participan, la condición se denomina estenosis periférica o lateral.

La amplitud del receso lateral se define como la distancia entre la parte más anterior de la faceta articular superior y la porción posterior del cuerpo vertebral en el mismo plano. Una distancia menor de 4mm se asocia generalmente a sintomatología. Más lateralmente la estenosis del foramen neural se forma por hipertrofia ósea, espondilolistesis y/o abombamiento o hernia del disco intervertebral extendiéndose hacia el foramen intervertebral. Los cambios morfológicos severos se pueden presentar sin sintomatología, debido a que la raíz nerviosa ocupa sólo la porción superior del foramen neural.

El estrechamiento de la porción inferior del foramen intervertebral es un hallazgo relativamente común en adultos y puede no causar sintomatología. En la misma forma, el abombamiento discal posterolateral, hacia la porción inferior del foramen neural, se observa frecuentemente en la población adulta sin producir compresión radicular.

IMAGEN POR RESONANCIA MAGNETICA:

Las imágenes obtenidas por este procedimiento diagnóstico tienen elevada efectividad diagnóstica en la demostración de estenosis espinal, detectándose con óptima sensibilidad y especificidad diagnóstica la participación de osteocondrosis intervertebral y osteoartritis facetaria como elementos causales.

En la RM es posible evaluar la presencia de cambios degenerativos de carácter atrófico de la médula espinal, mielomalacia o edema. Estos dos últimos mediante la detección de zonas de hiperintensidad en la médula espinal en secuencias en T2. Se asocian usualmente a reducción en las dimensiones del canal espinal, de los recesos laterales o de los forámenes neurales (23), responsables de la estenosis espinal, infiriendo el tiempo de evolución del cuadro clínico, para establecer una posibilidad diagnóstica adecuada. En la columna lumbar es frecuente la asociación de osteoporosis y

aplastamiento vertebral, con compresión del saco dural y de su contenido asociado a un cuadro clínico sugestivo de estenosis espinal.

7. OTROS TRASTORNOS DEGENERATIVOS

7.1. ESPONDILOSIS

Un cambio degenerativo común de la columna es la espondilosis deformante (también llamada cresta espondilítica u osteofitos en puente), que se presenta del 60% al 80% de los adultos mayores de 50 años de edad.

El primer hallazgo anatomopatológico en la espondilosis es una osteofitosis. Los osteofitos son excrescencias óseas que se originan cerca del margen de los cuerpos vertebrales o las articulaciones sinoviales.

Los osteofitos de los cuerpos vertebrales son probablemente el resultado de una debilitación de las fibras anulares, con abombamiento del disco y tracción de las fibras de Sharpey. Los osteofitos se desarrollan normalmente donde estas fibras se adhieren al cuerpo vertebral, por lo general a varios milímetros de la unión discovertebral. Los nódulos de Schmorl o herniaciones de material discal a través de la placa terminal en el interior del cuerpo vertebral, son alteraciones habituales en la espondilosis. En general, la espondilosis se asocia con degeneración de las articulaciones interapofisiarias y la regla es la afectación en múltiples niveles. La espondilosis degenerativa es una causa común de estenosis del conducto espinal en adultos. Un crecimiento excesivo del hueso puede producir una estenosis del conducto espinal con el resultado de una mielopatía compresiva (16).

La espondilosis y la osteofitosis aumentan con la edad. La prevalencia de osteofitos en pacientes con 50 años o más ha sido estimada en el 60-80%. Los hombres los presentan con más frecuencia que las mujeres; también las personas que realizan trabajos que exigen un gran esfuerzo están afectados más a menudo.

Aunque todos los segmentos vertebrales pueden verse afectados, los lugares más frecuentes son las áreas lumbar y cervical. En la columna lumbar, L4-L5 y L5-S1 son los lugares más frecuentemente y más intensamente afectados.

Los osteofitos deben ser distinguidos de los sindesmofitos. Estos últimos son calcificaciones ligamentosas y excrescencias óseas finas y orientadas verticalmente, que se extienden verticalmente, que se extienden desde el borde de un cuerpo vertebral al del otro. Los sindesmofitos se asocian a menudo a anquilosis de la articulación sinovial, y son uno de los signos característicos en imagen de la espondilitis anquilosante. Los osteofitos también deben ser distinguidos de las extensas excrescencias óseas laterales asimétricas de la psoriasis y el Síndrome de Reiter, así como de las osificaciones colgantes de la hiperostosis esquelética difusa idiopática (HEDI).

En la espondilosis los hallazgos en imagen son nódulos de Schmorl, osteofitos y esclerosis de la placa terminal.

7.2 ESPONDILOLISIS Y ESPONDILOLISTESIS

La espondilolistesis se refiere al desplazamiento de una vértebra respecto a la vértebra adyacente, dando como resultado una mala alineación de la columna vertebral. El desplazamiento puede ser anterior (anterolistesis) o posterior (retrolistesis). La localización más frecuente es L4-L5 y L5-S1. El término espondilolistesis degenerativa se utiliza para indicar una mala alineación que se produce como resultado de una inestabilidad de la columna debido a los cambios degenerativos que afectan al disco y a las articulaciones interapofisiarias. La espondilolistesis puede ser el resultado de un traumatismo agudo o de un defecto fibroso congénito o adquirido en la pars interarticularis (espondilolisis). La espondilolistesis puede afectar a las raíces nerviosas lo que produce una radiculopatía, que tiende a ser bilateral.

La espondilolisis, que es una hendidura fibrosa dentro de la pars interarticularis se produce en aproximadamente el 5% de la población general. Su etiología es controvertida. Algunos autores la consideran un defecto congénito, mientras que otros creen que se trata de una lesión adquirida, secundaria a un traumatismo o a un esfuerzo repetitivo de gran impacto. La explicación más ampliamente aceptada es que los microtraumatismos repetidos conducen a una fractura de estrés de la pars interarticularis (24). La espondilolisis se presenta a todas las edades, tiende a ser bilateral y afecta más comúnmente a la parte inferior de la columna lumbar, pero también se puede encontrar en la columna cervical. La espondilolisis a varios niveles es infrecuente; en general afecta a L5 en el 90% de los casos, con una afectación mucho menos frecuente de L4 en un 10% de los casos y L3 en menos del 1%.

Aunque tanto la Tomografía como la RM muestran fácilmente la anomalía, se prefiere la Tomografía cuando se sospecha una espondilolisis. Los hallazgos por imagen muestran un defecto con márgenes irregulares en una o ambas pars interarticulares. Las imágenes sagitales de RM muestran los defectos de la pars que tienen una orientación perpendicular al eje mayor de la articulación interapofisiaria adyacente. A veces la zona anterior de la pars interarticularis defectuosa puede mostrar una señal de alta intensidad en las imágenes potenciadas en T1.

8. COLUMNA POSTOPERADA

Existen cambios postoperatorios que se presentan tanto en la columna ósea como en los tejidos blandos.

MANIFESTACIONES ÓSEAS:

Las alteraciones óseas varían con el método quirúrgico específico empleado, que va desde una laminotomía simple, en la cual hay un pequeño defecto focal o una pequeña zona de discontinuidad en el arco neural, hasta una laminectomía amplia y una facetectomía parcial o completa. Las fusiones van desde los injertos óseos laterales o posterolaterales entre las apófisis transversas y articular hasta fusiones intercorporales que cruzan el espacio discal intervertebral.

Las anomalías óseas, incluida la fusión fallida, se estudian inicialmente con radiografías simples y tomografía. La RM es útil para reconocer lesiones asociadas de las partes blandas y definir la relación de las anomalías óseas con el saco dural, la médula espinal y las raíces nerviosas (25). El uso de contraste intravenoso (Gadolinio) es en la mayoría de los casos de gran ayuda en el estudio de estos pacientes (26).

MANIFESTACIONES EN LOS TEJIDOS BLANDOS:

Las alteraciones que se ven normalmente en la columna postquirúrgica son cicatrices o fibrosis epidurales, así como cambios del disco intervertebral, los tejidos blandos paraespinales y las raíces nerviosas. Alteraciones de las placas terminales y la médula ósea de la vértebra adyacente son infrecuentes.

FIBROSIS EPIDURAL:

Prácticamente después de cualquier laminectomía o discectomía se produce una fibrosis epidural en mayor o en menor grado. En RM la cicatriz epidural muestra reforzamiento inmediatamente tras la administración de contraste. El grado de realce varía con el intervalo postoperatorio. La fibrosis epidural lo hace con mayor intensidad en los estudios obtenidos en un tiempo menor de un año de la operación, pero algo de realce puede persistir durante varios años.

ALTERACIONES DEL ESPACIO DISCAL:

El espacio del disco intervertebral apenas sufre cambio alguno en intensidad de señal de RM tras una discectomía no complicada. Tras la administración de contraste, se ve realce de la porción posterior del anillo en más del 80% de los pacientes discectomizados asintomáticos, mientras que normalmente se observa realce del espacio central del disco en menos del 20% de los casos.

TEJIDOS BLANDOS PARAESPINOSOS:

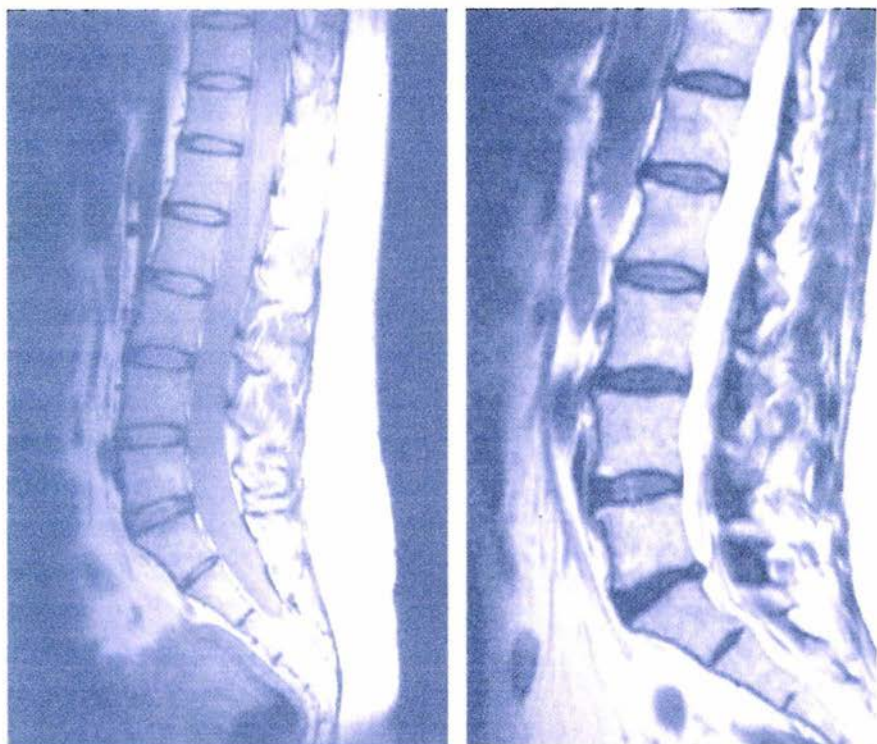
Es típica la disrupción de los planos normales de tejido blando entre grasa y músculo. Los injertos de grasa se ven como áreas de densidad muy baja, sin efecto de masa significativo. A veces puede haber una protrusión focal de dura y líquido cefalorraquídeo a través de un defecto de la lámina, con formación de un meningocele postquirúrgico.

RAÍCES NERVIOSAS:

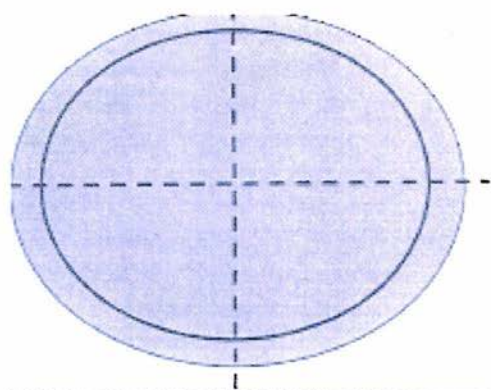
El reforzamiento pre y postoperatorio de los ganglios raquídeos y las raíces nerviosas distales es normal, ya que estas estructuras no poseen una barrera sangre-nervio. El reforzamiento de una o varias raíces nerviosas intradurales tras la administración de contraste también es normal en RM obtenida antes de los seis meses que siguen a la intervención quirúrgica.

ALTERACIONES DEL CUERPO VERTEBRAL:

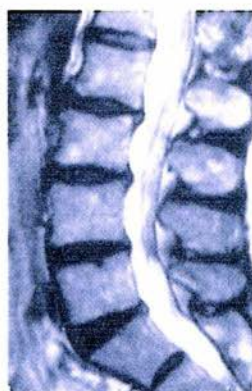Las erosiones de la placa terminal no son un signo habitual de discectomía no complicada, y el legrado del espacio discal no cambia normalmente la señal en RM de la médula ósea del cuerpo vertebral adyacente. El reforzamiento postcontraste de la médula ósea adyacente al lugar de la intervención es frecuente en caso de discitis, pero se observa raras veces en pacientes asintomáticos.



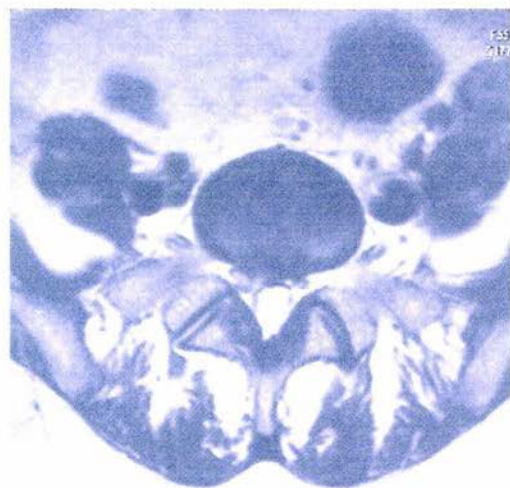RM sagital en secuencias en T1 y T2 de dos pacientes diferentes, en donde se observa en la imagen en T1 una columna normal y en la imagen en T2 una intensidad de señal alta normal principalmente en los discos intervertebrales de L1-L2, L2-L3 y L4-L5 en donde además se aprecia la hendidura intranuclear de señal baja. Los discos L3-L4 y L5-S1 son relativamente hipointensos, lo que indica aumento del contenido de colágeno.



Esquema de un abombamiento discal.



Plano sagital de RM:
Abombamientos discales.



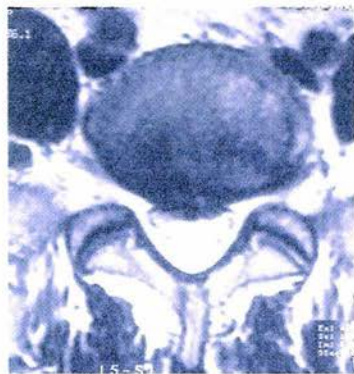
RM axial: se observa extensión generalizada del contenido discal, que abarca toda su circunferencia y es menor de 3mm en relación con abombamiento discal.



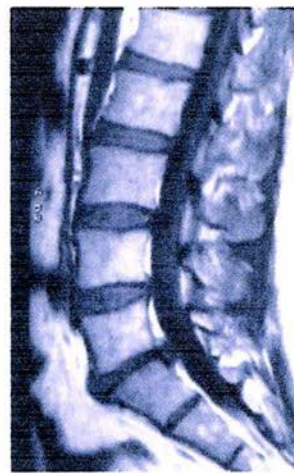Esquema de una protrusión discal.
Plano axial.



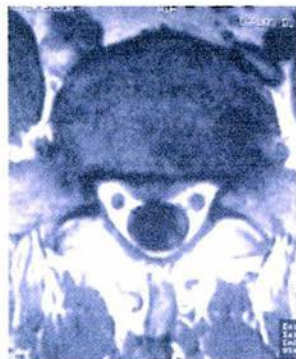
Plano sagital.



a.



c.

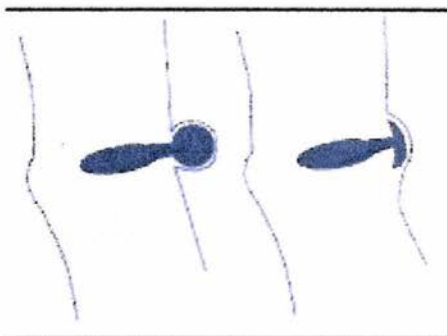


b.

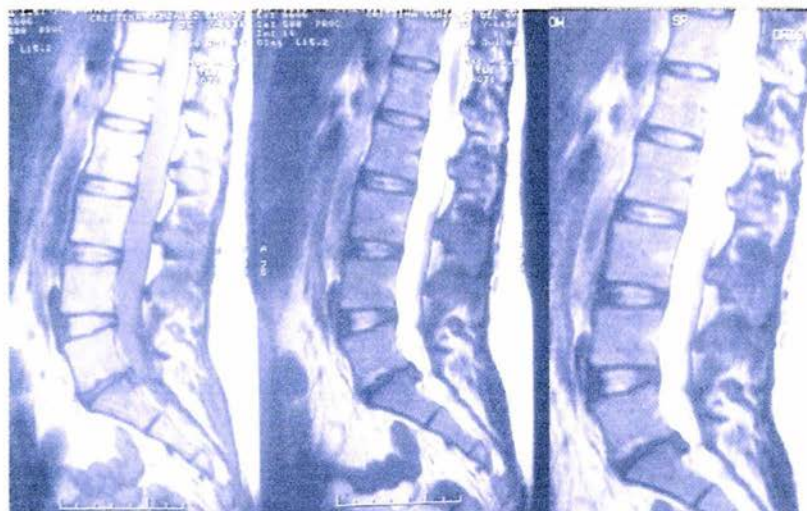Imágenes de RM en los planos axial (a, b) y sagital (c), en donde se aprecia a nivel de L5-S1 material discal rebasando el margen del cuerpo vertebral, en relación con protrusión discal focal.



Esquema de una extrusión discal.
Plano axial.



Plano sagital.



Imágenes por RM en el plano sagital en donde se aprecia a nivel de L5-S1 una extrusión discal con un fragmento subligamentario migrado en sentido descendente.

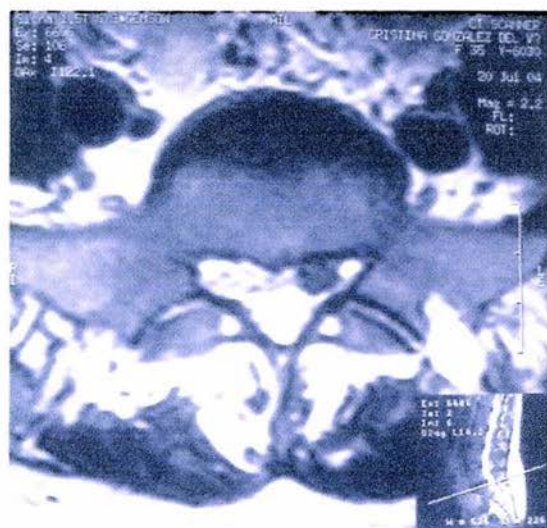

Imagen axial de RM: extrusión discal a nivel de L5-S1 que comprime la vaina radicular de S1 izquierda en su origen.

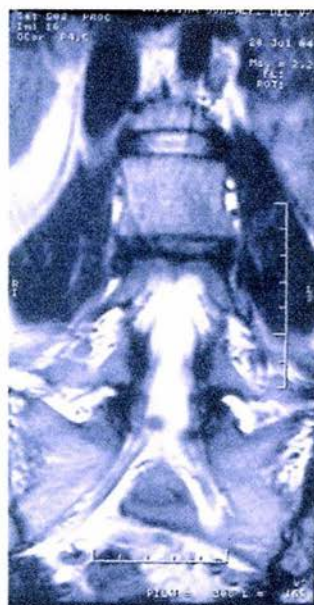
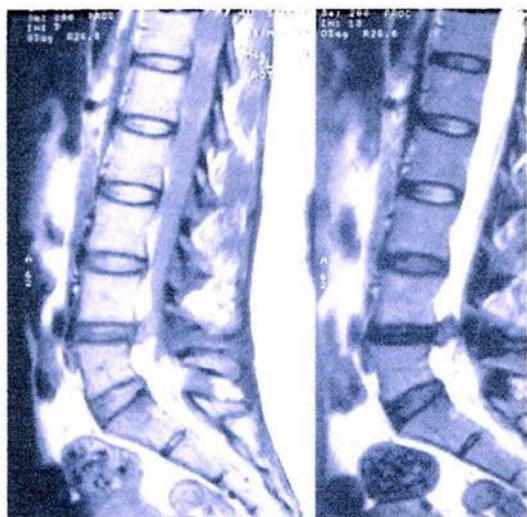
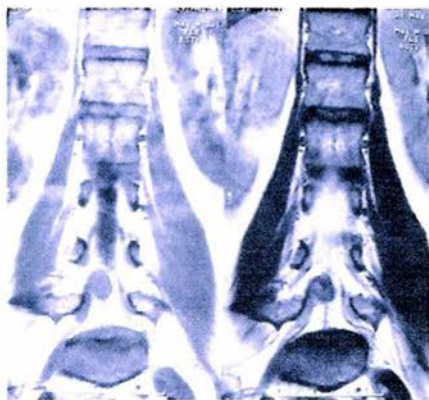
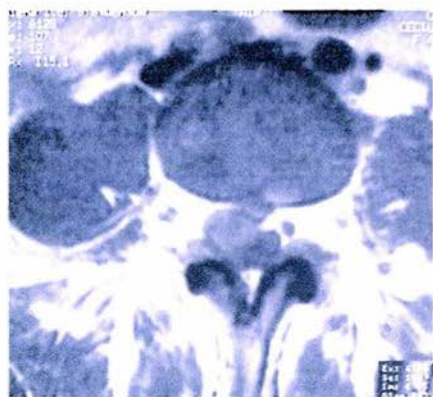


Imagen por RM en el plano coronal, del mismo paciente de arriba, en donde se aprecia la extrusión discal.



Imágenes por RM en el plano sagital en donde se aprecia una extrusión discal a nivel de L4-L5, en donde se aprecia además migración ascendente y fragmento discal secuestrado

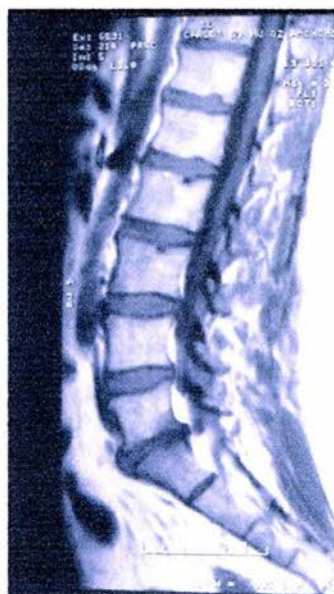
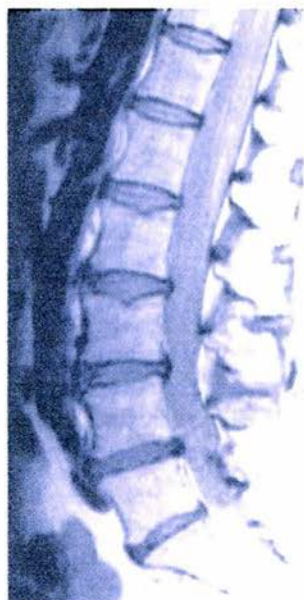
Imágenes por RM en plano axial y coronal del mismo paciente de arriba, en donde se aprecia que el fragmento migrado y secuestrado comprime el saco dural y el origen de la vaina radicular de L5 en el lado derecho.

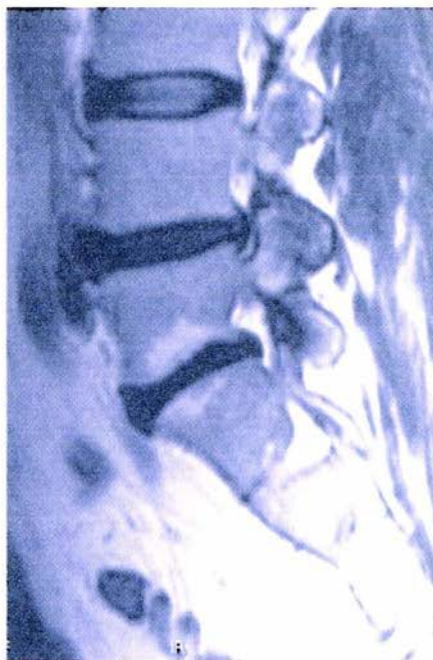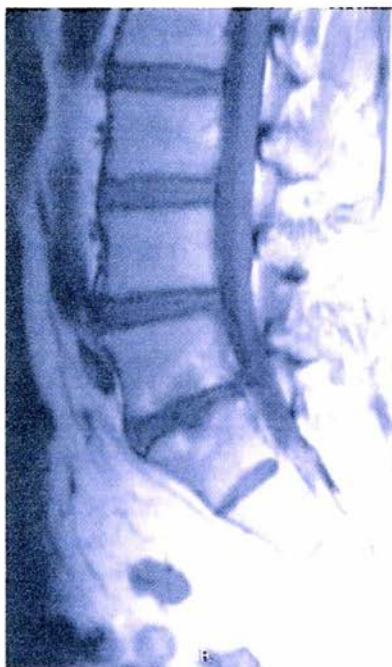ESTA TESIS NO SALE
DE LA BIBLIOTECA

Espacio del disco intervertebral

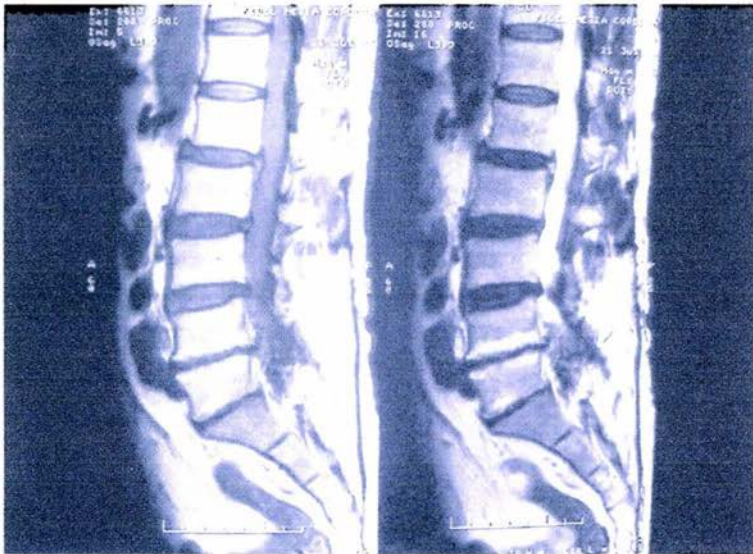Esquema de hernias intervertebrales o de Schmorl.



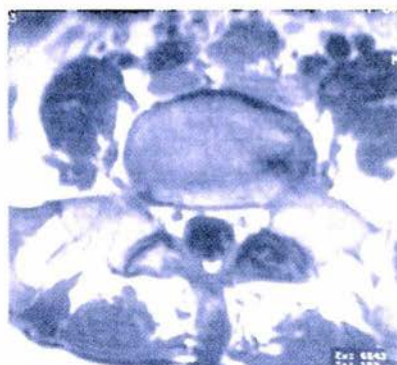
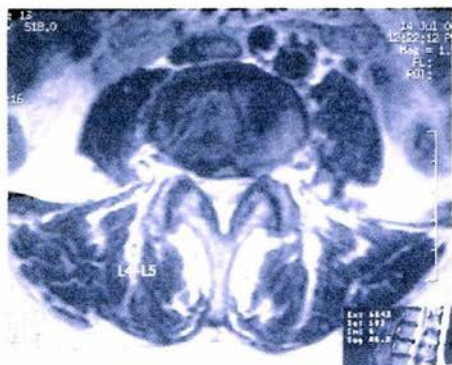
Imágenes de RM en el plano sagital: se observan algunas herniaciones discales en dirección vertical con ruptura del platillo vertebral, en relación con hernias de Schmorl.



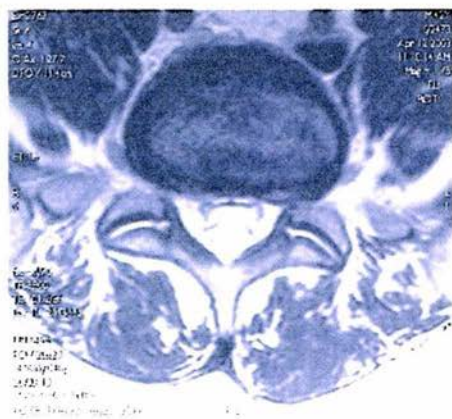
RM sagital en T1 y T2 en donde se observan cambios MODIC tipo I, manifestados como cambios en la intensidad de señal de la médula ósea, hipointensos en T1 e hiperintensos en T2.



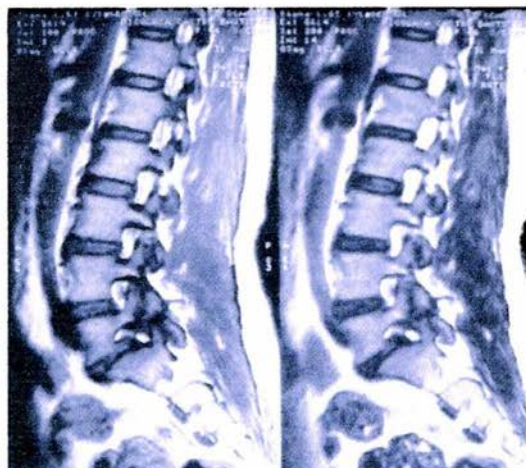RM en el plano sagital en donde se observan cambios MODIC tipo II, manifestados como cambios en la intensidad de señal de la médula ósea, hipeintensos en T1 e hiperintensos en T2.



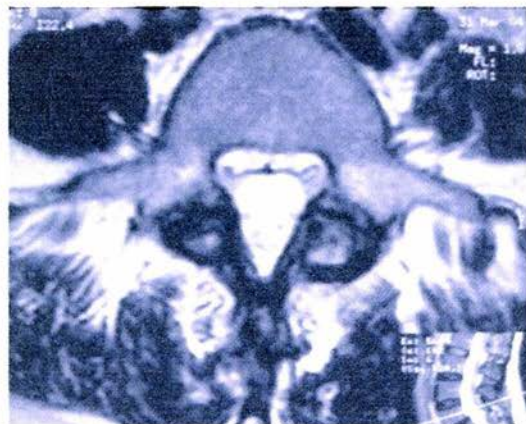RM en plano axial: se observan cambios degenerativos facetarios, manifestados por modificación en la amplitud del espacio articular, esclerosis, hipertrofia y osteofitos marginales.



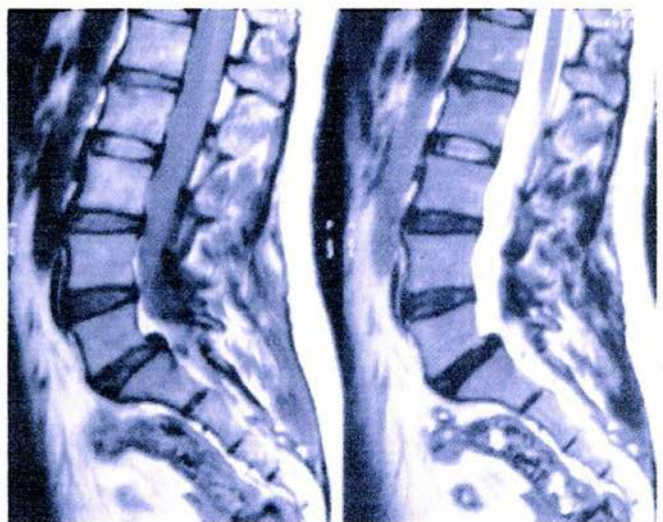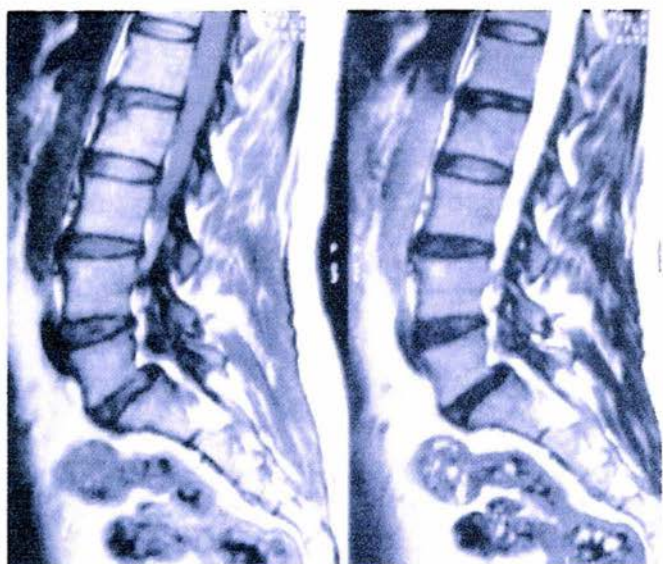RM en el plano axial en T2 en donde se observa hidrartrosis a nivel de las articulaciones interfacetarias, que se manifiesta como un aumento en la intensidad de señal.



RM plano sagital: se observa un defecto en la pars interarticularis a nivel de L5, hipointenso en todas las secuencias, en relación con espón-dilolisis.



RM en el plano axial del mismo paciente de arriba en donde se aprecia el defecto en la pars interarticularis de ambos lados, con señal hipointensa.



Imágenes de RM en el plano sagital en donde se aprecia desplazamiento en sentido anterior del cuerpo vertebral de L5 sobre S1, en relación con espondilolistesis, secundaria a espondilolisis.

CONCLUSIONES:

La enfermedad degenerativa de la columna lumbar es un problema común en la población adulta, al mismo tiempo es una de las causas más frecuentes de incapacidad laboral y coste económico en la población. La RM representa un excelente método de imagen para la evaluación de aquellos pacientes en los que clínicamente se piensa en una patología a nivel lumbar, proporcionando un excelente diagnóstico y excluyendo otras patologías en el mismo nivel. El conocimiento detallado de la anatomía de esta región proporciona al radiólogo un instrumento eficaz en el diagnóstico de la enfermedad degenerativa lumbar, ayudando a su vez al clínico en el tratamiento de estos pacientes ya sea quirúrgico o conservador.

El estudio de imagen asociado a un detallado interrogatorio y examen clínico contribuyen en gran medida a que hoy en día el diagnóstico y tratamiento de la gran cantidad de pacientes que se quejan de dolor lumbar se realice tempranamente y se eviten incapacidades laborales y costos mayores institucionales.

BIBLIOGRAFÍA:

1. Fernández Tapia S. MUSCULOESQUELÉTICO Columna vertebral y esqueleto apendicular. Colección Radiología e Imagen Diagnóstica y Terapéutica. Lippincott Williams & Wilkins 2001.
2. Cacayorin ED, Kieffer SA. The herniated intervertebral disk. En: taveras JM, Ferrucci T. radiology diagnosis-imaging-intervention. Philadelphia: Lippincott-Raven, Vol. 3. Cap. 105. 1996.
3. Osborn A. Neurorradiología Diagnóstica. Edición en español. Mosby Year Book.
4. Resnick D, Niwayama G. Degenerative disease of the spine. In: Resnick D, ed. Diagnosis of Bone and Joint Disorders. Ed 3. Philadelphia: WB Saunders, 1995: 1372-1462.
5. Yu S, Sether LA, Ho PSP et al: Tears of the annulus fibrosus: correlation between MR and pathologic findings in cadavers, AJNR 9:367-370, 1988.
6. Boleaga B, Corona R, Silva P, Fernández S, Romero B. Enfermedad lumbar degenerativa. Rev Mex radiol 1995;49:163-172.
7. Czervionke LF: Lumbar intervertebral disc disease, Neuroimaging Clin N Amer 3:465-486, 1993.
8. Fardon DF, Herzog RJ, MinK JH. Nomenclature and classifications of lumbar disc disorders. In: Garfin SR, Vaccaro AR, eds. Orthopaedic Knowledge Update-Spine. Rosemont, II: American Academy of Orthopaedic Surgeons, 1997: A3-A14.
9. Fardon DF. Editorial. Nomenclature and Classification of Lumbar Disc Pathology. Spine 26(5):461-462, 2001.
10. Yu S, Haughton VM, sether LA, et al. Annulus fibrosus in bulging intervertebral disks. Radiology 1988; 761-763.
11. Milette PC. Reporting Lumbar Disk Abnormalities: At Last, Consensus. AJNR 22:429-430,2001.
12. Fardon DF, Milette PC. Nomenclature and Classification of Lumbar Disc Pathology. Spine 26(5):E93-E113,2001.

13. Millette PC. Classification, diagnostic imaging and imaging characterizations herniated disc. *Radiol. Clin. North am* 38:1267-1292, 2000.
14. Wiltse LL, Berger PE, McCulloch JA. A system for reporting the size and location of lesions of the spine. *Spine* 1997; 22:1534-1537.
15. Aguila LA, Piraino DW, Modic MT et al. The intranuclear cleft of the intervertebral disk : magnetic resonance imaging. *Radiol* 1985; 156:699-701.
16. Lee JK. Body TC-Correlación RM. Tercera edición. Editorial Marban. 1999.
17. Nguyen-minh, Riley L III, Khang-Cheng Ho, Xu R, An H, Haughton VM. Effect of degeneration of the intervertebral disk on the process of diffusion. *AJNR* 1997; 18:435-442.
18. Resnick D. Bone and joing imaging. 2nd.ed.Philadelphia: WB Saunders, 1996.
19. Schellinger D, Wener L, Ragsdale BD, Patronas NJ. Facet joint disorders and their role in the production of back pain and sciatica. *Radiographics* 1987;7(5): 923-944.
20. Lee HJ, Kang HS, Ryoo JW, Yeon KM. Is facet joint vacuum related to spinal degeneration ?. *Radiol* 1995;197 (P):155.
21. Revuelta R, Bolega B. Quiste sinovial como causa de ciática. Reporte de un caso y revisión de la literatura. *Rev Mex Radiol* 1990;44:59-60.
22. Gorey MT, Hyman RA, Black KS, Scuderi DM, Cinnamon J, Kim KS. Lumbar synovial cyst eroding bone. *AJNR* 1992;13:981-982.
23. Faiss JH, Schroth G, Grodd W, Koenig E, Will B, Thron A. Central spinal cord lesions in stenosis of the cervical canal. *Neuroradiol* 1990;32(2):117-123.
24. Modic MT, Masaryk TJ, Ross JS, Carter JR. Imaging of degenerative disc disease. *Radiology* 1988; 168:177-186.
25. Ross J, Masaryk T, Schrader M, et al. MR imaging of the postoperative spine : assessment with gadopentetate dimeglumine. *AJR Am J Roentgenol* 1990; 155:867-872.
26. Brant WE. Fundamentals of Diagnostic Radiology. Second Edition. Lippincott Williams Wilkins 1999.