

11212



**UNIVERSIDAD NACIONAL AUTONOMA  
DE MEXICO**

---

---

**INSTITUTO MEXICANO DEL SEGURO SOCIAL  
CENTRO MEDICO NACIONAL "LA RAZA"  
HOSPITAL DE ESPECIALIDADES  
DEPARTAMENTO DE DERMATOLOGIA**

**CARACTERÍSTICAS CLINICAS, DE LABORATORIO Y DE GABINETE  
DE LA DERMATOMIOSITIS EN ADULTOS EN EL HOSPITAL DE  
ESPECIALIDADES CENTRO MEDICO LA RAZA.**

**T E S I S**

**QUE PARA OBTENER EL TITULO DE LA:  
ESPECIALIDAD EN DERMATOLOGIA**

**P R E S E N T A :**

**DRA. MARCIANA VARGAS GARCIA**



**MEXICO, D.F**

**SEPTIEMBRE 2004**



Universidad Nacional  
Autónoma de México

Dirección General de Bibliotecas de la UNAM

**Biblioteca Central**



**UNAM – Dirección General de Bibliotecas**  
**Tesis Digitales**  
**Restricciones de uso**

**DERECHOS RESERVADOS ©**  
**PROHIBIDA SU REPRODUCCIÓN TOTAL O PARCIAL**

Todo el material contenido en esta tesis esta protegido por la Ley Federal del Derecho de Autor (LFDA) de los Estados Unidos Mexicanos (México).

El uso de imágenes, fragmentos de videos, y demás material que sea objeto de protección de los derechos de autor, será exclusivamente para fines educativos e informativos y deberá citar la fuente donde la obtuvo mencionando el autor o autores. Cualquier uso distinto como el lucro, reproducción, edición o modificación, será perseguido y sancionado por el respectivo titular de los Derechos de Autor.

Como un agradecimiento a todos los médicos de las diferentes especialidades que integran el departamento de Medicina interna del H.G. Z No 1 del IMSS, Zacatecas Zac. Por el gran interés académico brindado en mi primer año de residencia de Medicina Interna.

Con mucho cariño por la amistad y enseñanza: A la Dra. Alba Hernández, Dra. Ruth Parra,  
Dr. Cristóbal Mendoza, Dr. Antonio Ysita y Dr. Edmundo Velásquez.

DR. JESUS ARENAS OSUNA.

JEFE DE LA DIVISION DE EDUCACION E INVESTIGACION EN SALUD




DRA. MAGDALENA LOPEZ IBARRA

PROFESOR TITULAR DEL CURSO UNIVERSITARIO DE ESPECIALIZACION  
Y ASESOR DE TESIS

DRA. MARCIANA VARGAS GARCIA

RESIDENTE DEL 5° AÑO DE DERMATOLOGIA

PROCOLO No. 2003-690-117



**COLABORADORES:**

DRA. REYNA M. BUSTAMANTE



---

MEDICO ADSCRITO AL DEPARTAMENTO DE REUMATOLOGIA

DRA. ARGELIA PEREZ PEREZ



---

MEDICO ADSCRITO AL DEPARTAMENTO DE REUMATOLOGIA

DR. CRISTOBAL MENDOZA VAZQUEZ

---

MEDICO INTERNISTA Y DERMATOLOGO

# I N D I C E

1.-RESUMEN

2.-INTRODUCCION

3. MATERIAL Y METODOS

4. RESULTADOS

5. DISCUSION

6. CONCLUSIONES

7. BIBLIOGRAFIA

## A B S T R A C T

**TITLE:** Clinical features, of laboratory and cabinet of the Dermatomyositis in adult, in the Hospital of Medical Center National Specialties The Race.

**OBJECTIVE:** evaluate the different features clinical, laboratorial and subtypes of dermatomyositis in the Hospital of medical Center National Specialties The Race.

**METHODS:** we perform a retrospective and transversal study, in the Dermatology and Reumatology of the hospital the clinical records of patients with Dermatomyositis were reviewed from the period of 1981 to 2004.

**RESULTS:** 50 patients were included, 20 (40%) males and 30 (60%) females, with an average age of 39.5 years. The idiopathic primary dermatomyositis was present in 41 patients (82%), the paraneoplastic form in 5 patients(10%), juvenile dermatomyositis in 2 (4%) , and the associated to connective tissue disease in 2 (4%). The average time between the initial manifestations and the diagnosis was 217 days. The facial erythema was the most frequent cutaneous manifestation in 45 patients (90%), Gottron's papules and V cleavage sign in 35 patients (70%) respectively, the rare manifestations erithrodermic and purpura were associated to neoplastic. The respiratory manifestations were present in 10 patients (20%), gastrointestinal in 20 (40%), cardiologic in 6 (12%) and ophthalmologic in 1(2%). The OR for neoplastic in patients older than 50 years was 2.57 (1.38-4.76).

**CONCLUSION:** patients older than 50 years with dermatomyositis should be periodically evaluated for a early the neoplastic diagnosis.

**Key word :** Dermatomyositis, clinical features.



## RESUMEN

**TITULO:** Manifestaciones clínicas, de laboratorio y gabinete de la dermatomiositis en adultos, en el Hospital de Especialidades Centro Medico La Raza (HECMNR).

**OBJETIVO:** Evaluar las manifestaciones clínicas, de laboratorio y subtipos de dermatomiositis en el (HECMNR)

### METODOS

Realizamos un estudio retrospectivo, transversal, en el departamento de Dermatología y Reumatología, mediante la revisión de expedientes clínicos del hospital, de pacientes con dermatomiositis, en el periodo de 1981 al 2004.

### RESULTADOS

Incluimos 50 pacientes, 20(40%) del sexo masculino y 30 (60%) femenino, con una edad promedio de 39.5 años. La dermatomiositis idiopática primaria se presentó en 41 pacientes (82%), la forma paraneoplásica en 5 pacientes (10%), dermatomiositis juvenil 2 (4%), y la asociada a enfermedad de tejido conectivo 2 (4%), el intervalo de tiempo promedio entre el inicio de las manifestaciones y el diagnóstico fue de 217 días. El eritema facial fue la manifestación cutánea más frecuente en 45 pacientes (90%), pápulas Gottron's, y signo de la V del escote en 35 pacientes (70%) respectivamente, las manifestaciones muy raras como púrpura, eritrodermia se asociaron a neoplasia. Las manifestaciones respiratorias se presentaron en 10 pacientes (20%), gastrointestinales en 20 pacientes (40%), cardiológicas en 6 pacientes (12%), oftalmológicas en 1 paciente (2%). El OR para neoplasias en pacientes mayores de 50 años fue de 2.57 (1.38 a 4.76).

**CONCLUSION:** Pacientes mayores de 50 años con dermatomiositis deben de ser evaluados periódicamente para un diagnóstico oportuno de neoplasias asociadas.

**Palabras claves:** dermatomiositis, manifestaciones clínicas

## **INTRODUCCION**

La dermatomiositis es una miopatía inflamatoria asociada con distintas manifestaciones cutáneas y extracutáneas de origen autoinmune, con un comportamiento heterogéneo, de tal manera que existen 6 grupos en la actualidad, que detallaremos posteriormente. Perteneció al grupo de miopatías inflamatorias idiopáticas. (1)

## **HISTORIA**

La dermatomiositis fue publicada en 1863 cuando Wagner describe un paciente con esta enfermedad fue denominada como dermatomiositis, polimiositis, pseudotriquinosis y miositis universalis aguda infecciosa.

## **EPIDEMIOLOGIA**

La dermatomiositis tiene una tasa de incidencia y prevalencia de 1 a 10 casos por millón de habitantes. La edad promedio de inicio de es a los 40 años, mientras que la asociación con malignidad es a los 55 años. La distribución en los adultos es de 45 a 54 años, con una baja de ocurrencia en los jóvenes de 15 a 24 años.(2) En dermatomiositis juvenil la incidencia es de 1 a 3.2 casos por millón de niños. La dermatomiositis juvenil tiene una distribución bimodal por edad con un pico de los 5 a 9 años y otro de los 10 a 14 años. Las manifestaciones a piel se estiman de 30 a 40 % en pacientes adultos y en un 95% en niños. Muchos estudios han encontrado un predominio mujeres sobre hombres en una relación 2:1.(3) En México en un estudio realizado de miopatías inflamatorias idiopáticas en el centro médico nacional 20 de Noviembre del instituto de seguridad y servicio social para trabajadores se encontró una mayor

incidencia del subtipo de dermatomiositis idiopática en adultos (52.3%), con una evolución más agresiva y peor pronóstico que lo reportado en la población sajona, se ha observado prevalencia mayor de este subtipo en la población cercana al Ecuador.(4)

## **CLASIFICACION**

Según la clasificación de Bohan y Peter modificada en el año de 1975 existe 6 grupos: 1) Polimiositis, 2) Dermatomiositis idiopática o clásica, 3) Dermatomiositis Juvenil, 4) dermatomiositis/polimiositis asociada a enfermedades de tejido conectivo, 5) Dermatomiositis/polimiositis asociada a neoplasia, 6) Dermatomiositis amiopática. Algunos autores incluyen un séptimo grupo que corresponde a la dermatomiositis por cuerpos de inclusión.

**La Dermatomiositis clásica en el adulto (DCA)** tiene varias características clínicas y patológicas, las cuales no siempre aparecen simultáneamente ni con la misma severidad. Las manifestaciones cutáneas incluyen pápulas de Gottron's, en el dorso de articulaciones interfalángicas, codos y rodillas que posteriormente pueden llegar a manchas blanquecinas-porcelana, el signo de Gottron's descrito como placas atróficas, eritematovioláceas en codos, rodillas, maléolo medio y dorso de articulaciones interfalángicas, el eritema en heliotropo corresponde a edema y eritema violáceo en párpados, el signo de chal descrito como eritema violáceo y descamación en áreas fotoexpuestas y poiquilodermia caracterizada por hiperpigmentación, hipopigmentación y telangiectasias. La piel cabelluda se afecta en el 82% de los casos. La Vasculitis cutánea expresada como púrpura palpable, ulceraciones en mucosa oral y genital, cambios ungueales que incluyen telangiectasias y eritema periungueal, cutícula hipertrófica con infartos en puntos. Placas hiperqueratósicas y pigmentación de superficie lateral y palmar de dedos llamado: manos de mecánico.(5) Otras manifestaciones cutáneas son

hiperqueratosis folicular,(6) pitiriasis rubra pilaris, paniculitis, lipoatrofia localizada sin ser precedida de paniculitis, vesículas, dermatitis herpetiforme, penfigoide ampolloso, eritrodermia y musinosis también se ha descrito en DCA. Solo 10 casos de paniculitis asociados con dermatomiositis se ha publicado desde 1924, de estos en niños. (7) Otras manifestaciones cutáneas menos comunes encontradas son la ictiosis adquirida, enfermedad de Degos, liquen plano, malacoplaquia y perforación septal nasal. El prurito es más común en estos pacientes que en el lupus eritematoso sistémico.

Los órganos internos afectados son pulmón, corazón, intestino y ojos. Puede haber disfunción esofágica, el 40% de los pacientes tienen función pulmonar alterada. Se ha reportado neumonía intersticial (41%), alveolitis difusa (36.2%), las cuales en asociación con síndrome del túnel del carpo, signo de las manos de mecánico, fenómeno de Raynaud y anticuerpos antisintetasa positivos constituyen el llamado síndrome antisintetasa y la bronquiolitis obliterante (22.8%).(8) También se ha observado neumotórax, neumomediastino y enfisema subcutáneo masivo.(9) Alteraciones electrocardiográficas en el 40% de los paciente tales como arritmias, bloqueo de rama, falla cardiaca congestiva, alteraciones inespecíficas del segmento ST-T.(10) Artritis y artralgias en el 20 a25% de los pacientes. La enzimas musculares de la membrana sarcoplásmica frecuentemente se elevan: Creatincinasa (CPK), aspartato aminotransferasa (AST) con una relación CPK/TGO menor a 40:1, deshidrogenasa láctica (DHL), alaninoaminotransferasa (ALT) y aldolasa.

Autoanticuerpos miositis-específicos también se han descrito.

Las investigaciones retrospectivas en **dermatomiositis paraneoplásica** han reportado una frecuencia variable de esta variante entre 4.4 a 60% en mujeres el cáncer de ovario es el mas frecuente, por lo tanto es obligatorio descartar malignidad ovárica en estas pacientes.(11,12) La formación de ampollas y vesículas en dermatomiositis esta asociado con cáncer de ovario. Casos hiperqueratosis folicular generalizada, pápulas hiperqueratoticas en palmas y plantas y

alopecia cicatrizal se han asociado a malignidad. Otras neoplasias que se han reportado son: cáncer de mama, próstata, pulmonar y páncreas.(5,11, 13), Cherin et al describen 7 casos de dermatomiositis asociados a carcinoma de ovario y establecieron un porcentaje de 13.3% de desarrollo de neoplasia de ovario en la población total femenina con dermatomiositis y un 21.4% de mujeres mayores de 40 años con dermatomiositis, similares asociaciones se ha publicado en dermatomiositis amiofática.

Pearson fue el primero que sugirió el término de **dermatomiositis amiofática** (también llamada dermatomiositis sin miositis) quien describe a pacientes que tienen manifestaciones cutáneas patognomónicas que incluyen pápulas y signo de Gottron's y manifestaciones cutáneas muy características. Pueden a su vez ser clasificadas en tres grupos: a) Sólo con manifestaciones cutáneas, b) Con manifestaciones cutáneas, con mialgias y debilidad subjetiva, pero sin evidencia de laboratorio de afección muscular, c) con manifestaciones cutáneas, sin mialgias ni debilidad muscular, pero con evidencia de laboratorio de afección muscular.(5). Las manifestaciones cutáneas patognomónicas son: pápulas y signo de Gottron's, el eritema en Heliotropo, telangiectasias periungueales con distrofia de cutículas y signo del chal. Las características compatibles son: atrofia vascular poiquilodermica, ampolla subepidermica y erosiones superficiales. (11). Los criterios de exclusión para DMA son 1) tratamiento con inmunosupresores sistémicos por dos meses consecutivos o más dentro de los primeros 6 meses después de inicio de la enfermedad en piel, 2) Uso de fármacos conocidos capaces de producir cambios semejantes de dematomiositis al inicio de las manifestaciones de dermatomiositis en piel. Corresponde a un porcentaje de 2 a 18 % de las dermatomiositis. (14)

**La dermatomiositis Juvenil** generalmente inicia antes de los 10 años de edad con fotosensibilizad severa y persisten y síntomas constitucionales leves. La calcinosis muscular y vasculitis se asocia en un 40%. Otras manifestaciones a piel son paniculitis, lipoatrofia parcial, edema periorbital e hipertricosis. Corresponde a un 7 a 20 % de las dermatomiositis. (15,16)

### **Síndrome de sobreposición**

Los pacientes con dermatomiositis/polimiositis pueden tener evidencia de otra enfermedad de tejido conectivo como esclerodermia sistémica, artritis reumatoide, lupus eritematoso sistémico, poliarteritis nodosa y síndrome de Sjögren.(11)

### **Dermatomiositis asociada a fármacos**

Varios medicamentos como la D-penicilamina, hidroxiurea. Analgésicos antiinflamatorios no esteroideos, antibióticos, fármacos hipolipemiantes pueden inducir miopatía y lesiones en piel. Estos fármacos pueden asociarse a dermatomiositis por diferentes vías: a) inducción de manifestaciones clínicas típicas de dermatomiositis, b) presencia de manifestaciones semejantes a dermatomiositis, c) inducción de polimiositis, d) desarrollo de mialgias o daño muscular, e) aumento de enzimas séricas musculares.

### **Tratamiento**

Prescindiendo de la modalidad de tratamiento, todos los pacientes con miositis y/o calcinosis requieren una terapia física para prevenir contracturas articulares y atrofia por desuso de tejido muscular.

El tratamiento tópico consisten en protectores solares, esteroides de clase I y II para el prurito y cambios eritematoinflamatorios de la piel.(11)

El tratamiento sistémico consiste en:

Corticoesteroides: La prednisona ora la dosis de 0.5 a 1.5 mg/Kg/día, una sola dosis diaria hasta que el nivel de Ck se normalice, después disminuir paulatinamente en un periodo de 12 meses si la Ck se normaliza reducir un cuanto cada 3-4 semanas, hasta llegar a una dosis de mantenimiento durante 1 año de 5 a 10 mg/día. El mejoramiento objetivo de la fuerza muscular se observa en el tercer mes de la terapia, pero si progresa, lo cual puede ocurrir en el 25% de los casos, se deben de valorar otros inmunomoduladores.(17)

Metrotexate: es un fármaco de primera línea de la terapia adjunta de la dermatomiositis. Debe iniciarse un dosis de 7.5 a 10 mg de metrotexate/semana, se puede incrementar la dosis 2.5 mg hasta una dosis total de 25 mg por semana, cuando se aumenta la dosis del metrotexate la prednisona debe disminuirse. Los efectos secundarios del metrotexate incluyen: estomatitis, fibrosis y cirrosis hepática, náuseas, dolor abdominal, neutropenia, prurito, fiebre, neumonitis y síntomas gastrointestinales. Para reducir los estos efectos utilizar con ácido fólico 3 mg/día.(18)

Se ha utilizado **Ciclosporina** la cual esta indicada en los casos refractarios a metrotexate o agentes citotóxicos a dosis de 2mg/Kg/día a 5 mg/Kg/día en combinación de esteroides o metrotexate, (19)**La ciclofosfamida** más prednisona da resultados buenos en el tratamiento de pacientes con miositis y enfermedad pulmonar intersticial. (20) **Hidroxicloroquina y cloroquina** pueden ser utilizadas como tratamiento adjunta. La hidroxycloroquina se utiliza a dosis de 5 a 6.5 mg/Kg/día, es un tratamiento eficaz en pacientes con manifestaciones cutáneas con dermatomiositis juvenil, proporciona un efecto modulador de esteroides, (21)

En casos recalcitrantes se ha observado mejoría con la combinación de metrotexate con **Azatioprina**: a dosis de 1 a 2 mg/Kg/día . (22) El **Clorambucilo** es un agente eficaz con efecto de modulación de esteroides en pacientes adultos en casos recalcitrantes donde han fracasado citotóxicos o inmunosupresores. (23). Las publicaciones reportan una respuesta favorable en pacientes con dermatomiositis juvenil, en dermatomiositis asociada a paniculitis y en casos refractarios de dermatomiositis en pacientes adultos con **Inmunoglobulina IV** a dosis de 2 mg/Kg/mes durante un periodo de 6 a 12 meses, los reportes confirman una respuesta favorable en dermatomiositis juvenil de reciente inicio, en dermatomiositis asociada a paniculitis y en dermatomiositis refractaria. (24). Otras modalidades de tratamiento incluyen: timentomía, plasmaféresis. (13)

## MATERIAL Y METODOS

Realizamos un estudio retrospectivo, transversal. En el cual revisamos 50 expedientes clínicos de pacientes adultos adscritos al HECMNR, delegación 2 Noreste del IMSS, Distrito Federal, entre el período de 1981 al 2004. Con los siguientes criterios de inclusión: a) Pacientes con diagnóstico de dermatomiositis de acuerdo a los criterios de Bohan y Peter b) Pacientes atendidos en los departamentos de Dermatología, Reumatología y Medicina Interna, c) derechohabientes al IMSS. Criterios de no inclusión: a) pacientes sin expediente clínico, b) con miopatía de otro origen, c) pacientes con dermatomiositis atendidos en otra institución d) pacientes con polimiositis y criterios de exclusión: a) Pacientes con expediente clínico incompleto. Se recolectarán datos como la edad de inicio, sexo, síntomas, intervalo de tiempo entre el inicio de los síntomas y el diagnóstico, patrón estacional, el resultados de la exploración física completa (cutánea, fuerza muscular, cardiovascular, pulmonar, gastrointestinal y oftalmológica) y, así como los reportes de estudios de laboratorio de enzimas de liberación muscular, electromiografía, electrocardiograma, estudios histopatológicos de piel y músculo, también se extrajeron resultados de los estudios de gabinete complementarios, si es el caso como: ultrasonido, tomografía y resonancia magnética nuclear. Para Clasificar a nuestros pacientes empleamos la clasificación modificada de Peter y Bohan, y se determino si el nivel de enzimas musculares era diferente en cada uno de los subtipos de dermatomiositis. Para las formas neoplásicas se determinó el tipo de neoplasia asociada, su relación con la edad y sexo, se determino el riesgo de neoplasia en pacientes con dermatomiositis. Las formas amiopáticas se definieron como tipo 1: sin datos clínicos de debilidad y laboratorios negativos, pero con manifestaciones cutáneas patognomónicas o características, Tipo 2: con debilidad muscular y



manifestaciones cutáneas, pero sin hallazgos de laboratorio y tipo 3: con hallazgos de laboratorio y manifestaciones cutáneas pero sin debilidad muscular o mialgias. El análisis estadístico se realizó con prueba exacta de Fisher, para determinar la diferencia entre pacientes mayores y menores de 50 años con dermatomiositis paraneoplásica. Se determinó la razón de momios para el riesgo de neoplasia de acuerdo a la edad. Para determinar el comportamiento de los niveles de enzimas musculares entre cada uno de los grupos y su relación se realizó un análisis de ANOVA.

## RESULTADOS

Incluimos 50 pacientes, de los cuales 20 (40%) fueron del sexo masculino y 30 (60%) del sexo femenino, con una edad promedio de 39.5 (rango de 5 años a 78 años). La mayoría de los casos se presentaron en las estaciones de invierno y verano: 34 y 30 % de los casos respectivamente. (grafica 2). El tiempo promedio entre el inicio de los síntomas y el diagnóstico fue  $217 \pm 406$  días (rango 30 a 2550 días), de acuerdo a los criterios de Bohan y Peter 43 pacientes tenían un diagnóstico definido y 7 con diagnóstico probable. La dermatomiositis idiopática primaria fue la que predominó en 41 pacientes (82%), dermatomiositis juvenil en 2 (4%) pacientes, es importante comentar en estos pacientes fueron referidos por haber rebasado la edad pediátrica ya que en nuestro hospital no manejan niños, la asociada a una enfermedad del tejido conectivo 2 casos (4%), la forma paraneoplásica se presentó en 5 casos (10%) (tabla 1). La manifestación cutánea más frecuente fue el eritema en el facial 45 pacientes (90%), Signo de las pápulas de y del en de Gottron's 35 pacientes (70%), signo del la el V del escote en 35 pacientes (70%), eritema en heliotropo en 33 pacientes (66%), signo del en del chal 21 pacientes (42%) el perionixis de y en 20 (40%). Las manifestaciones raras observadas fueron: alopecia cicatrizal en 2 pacientes (4%), manos de mecánico en 2(4%) pacientes que además tenían neumonitis intersticial y fenómeno de Raynaud, en quienes no se determinó anticuerpos antisintetasa por no contar con reactivos para estos anticuerpos en nuestro hospital, 2(4%) casos con calcinosis en dermatomiositis juvenil, 1 paciente curso con eritrodermia a quien posteriormente se le diagnóstico adenocarcinoma y una paciente con púrpura quien posteriormente presentó un cistoadenocarcinoma ( grafica 3). La única manifestación gastrointestinal que se presentó fue la disfagia en 20 pacientes (40%), las respiratorias se presentaron en 10 (20%) pacientes las cuales consistieron en disnea, neumonía intersticial, tos no productiva y neumomediastino, las

cardiológicas en 6 pacientes (12%) que fueron: taquiarritmias, bloqueo auriculoventricular de segundo grado e insuficiencia cardiaca. El nivel de creatinina al ingreso fue mayor en pacientes con dermatomiositis idiopática primaria, sin embargo cuando se realiza una comparación dentro de los grupos no se encontró significancia estadística para considerarla como un factor importante que nos oriente hacia algún subtipo de dermatomiositis (gráfica 6), tampoco hubo diferencias con el nivel promedio de transaminasas (gráfica 9).

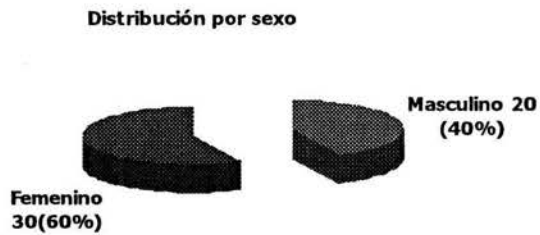Se realizaron 39 electromiografías de las cuales 33 fueron compatibles con miopatía inflamatoria y 6 fueron normales. La biopsia de músculo se realizó en 39 pacientes de las cuales solo 20 fueron compatibles con miopatía y 19 fueron normales. De los pacientes con dermatomiositis paraneoplásica sólo una paciente fue menor de 50 años, los demás estaban dentro de la séptima década de la vida. Las neoplasias encontradas fueron: 2 sarcomas de retroperitoneo en hermanos, 1 adenocarcinoma gástrico, 1 cistoadenocarcinoma y un cáncer de próstata (gráfica 10).

El Odds Ratios para dermatomiositis paraneoplásica en pacientes menores de 50 años fue de 0.29 (0.05-1.69) y para pacientes mayores de 50 años OR 2.57 (1.38 a 4.76).

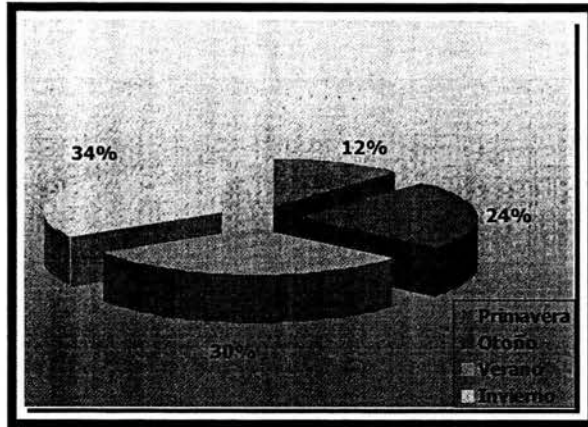
Tabla 1. Distribución por grupos

	Numero	Porcentaje (%)
Dermatomiositis	41	82
Dermatomiositis juvenil	2	4
Dermatomiositis asociada con enf. tej.conectivo	2	4
Dermatomiositis paraneoplásica	5	10
Total	50	100

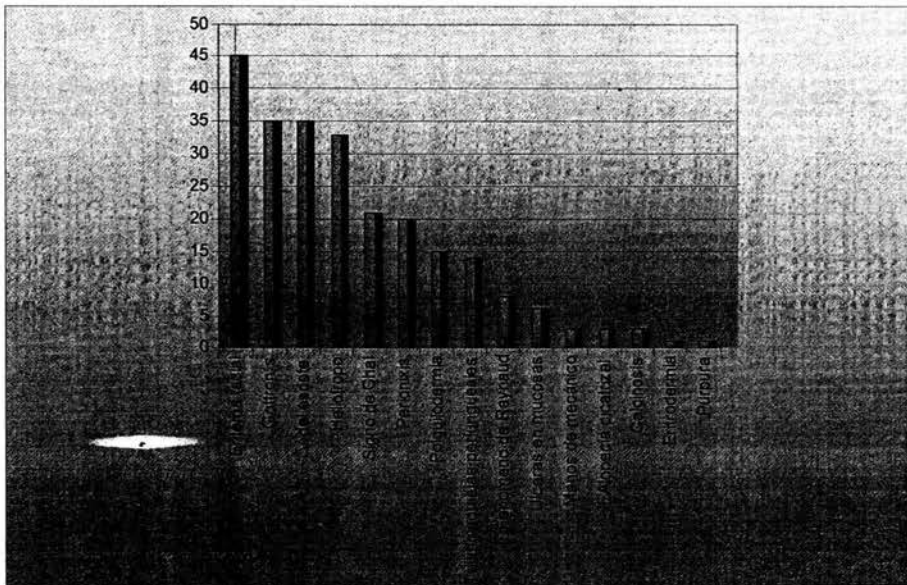
Grafica 1



Grafica 2. Patrón estacional



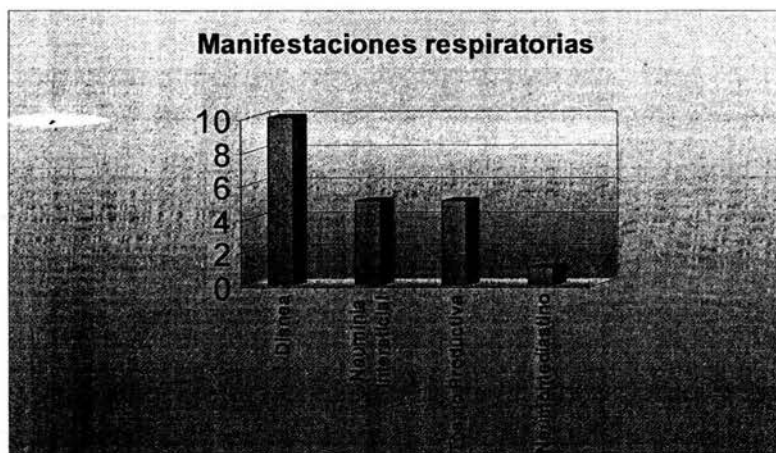
Grafica 3. Manifestaciones cutáneas




Grafica 4



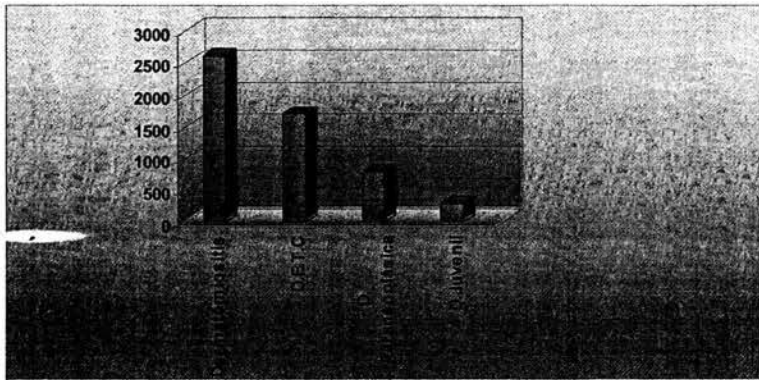
Grafica 5



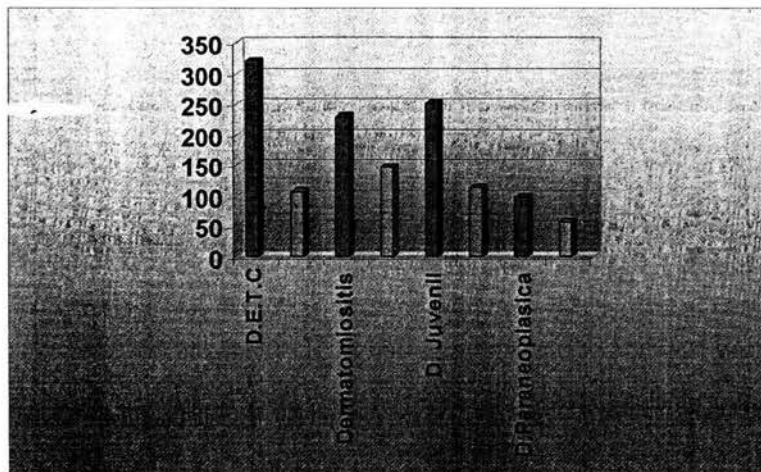
Grafica 6. Manifestaciones Cardiológicas



Grafica 8. Niveles de creatinina (CPK)

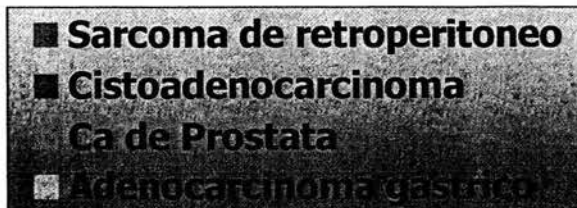



Grafica 9. Niveles de TGO y TGP, respectivamente.



Grafica 10

Dermatomiositis asociada a neoplasia





## DISCUSION

La dermatomiositis incluye un grupo heterogéneo de enfermedades autoinmunes adquiridas, que afecta primariamente a piel y músculo esquelético, con manifestaciones clínicas variables.(5 )

En la mayoría de los estudios reportan predominio en el sexo femenino una relación 1.5 a 2: 1 sobre el sexo masculino, con una edad promedio de inicio a los 40 años en la edad adulta.(11 )

Lo cual lo observamos en nuestro estudio, las variables edad de inicio, sexo, patrón estacional fue similar a reportado en la literatura.

Las manifestaciones cutáneas pueden preceder de meses hasta mas de 2 años a la miopatía, de aquí que el dermatólogo tiene un papel importante en el diagnóstico temprano de esta entidad, las manifestaciones patognomónicas y características de la dermatomiositis se encuentran en un 80 a 60 % de los casos, las manifestaciones raras como las manifestaciones de vasculitis leucocitoclástica, particularmente la necrosis cutánea se ha asociado a dermatomiositis paraneoplásica, incluso se ha propuesto como manifestación cutánea centinela de malignidad.(11,25) En la literatura también se han reportado 5 casos de dermatomiositis paraneoplásica con eritrodermia concomitante a las manifestaciones patognomónicas de dermatomiositis.(26 ) En nuestra casuística no hubo una diferencia significativa en relación a las manifestaciones cutáneas, sin embargo es importante tomar en cuenta que dado las características de nuestro estudio, no todos los pacientes incluidos tenían una evaluación inicial Dermatológica, de tal manera que no se determinaron de manera intencionada todas las manifestaciones cutáneas. Dentro de las manifestaciones raras reportamos una eritrodermia y una púrpura, a esta

última no se le tomó biopsia lo cual hubiese sido interesante para determinar si no vasculitis leucocitoclástica, ambas dermatosis se asociaron al diagnóstico posterior a neoplasia, lo cual nos hace la siguiente interrogante ¿las manifestaciones cutáneas raras como eritrodermia y púrpura deben de considerarse un marcador de neoplasia? En estudios retrospectivos la dermatomiositis paraneoplásica ocupa un 4.4 a 60% y el diagnóstico de la neoplasia puede ser antes, simultáneamente o hasta después de 5 años del diagnóstico de la dermatomiositis.(25) En nuestra casuística ocupan 10% de los casos y 27.7% en pacientes mayores de 50 años, obteniendo un odds ratio elevado para este grupo de edad, en todos nuestros casos la dermatomiositis precedió a la neoplasia el hasta por un intervalo de tiempo de 22 meses.

Encontramos dos dermatomiositis paraneoplásicas con comportamiento familiar y con el mismo estirpe histológico de la neoplasia. No encontramos formas amiotópicas, debiendo tomar en cuenta que dado las características de nuestro hospital gran parte de nuestros pacientes referidos ya traen manejo con esteroides. Por lo tanto tener electromiografía o enzimas séricas musculares normales no implica necesariamente una forma amiotópica. Los casos reportados de dermatomiositis juvenil son pacientes referidos de Reumatología Pediátrica por haber rebasado la edad pediátrica ya que en nuestro hospital no manejan niños, lo cual explica el número reducido de casos. Además de las manifestaciones cutáneas y musculares, la enfermedad puede involucrar pulmón, corazón, tracto gastrointestinal y ojos, hay manifestaciones cutáneas asociadas a fenómeno sistémico como las manos de mecánico, que son un marcador de neumonitis intersticial, manifestaciones extracutáneas que fueron reportadas en nuestro trabajo.

## **CONCLUSIONES**

- 1.- En nuestra población los pacientes con dermatomiositis mayores de 50 años deben de ser explorados y seguidos con una evaluación periódica de estudios de gabinete para un diagnóstico temprano de paraneoplásicos y así brindarle al paciente un tratamiento oportuno.
- 2.- Las manifestaciones cutáneas poco frecuentes asociadas a manifestaciones patognomónicas y características de dermatomiositis en población de alto riesgo deben de considerarse un marcador de dermatomiositis paraneoplásica.
- 4.- Fue de relevancia encontrar un comportamiento familiar de dermatomiositis paraneoplásica, con la misma estirpe histológica de la neoplasia.
5. El diagnóstico de la dermatomiositis siempre precedió al diagnóstico de la neoplasia
6. En cuanto a las variables edad, sexo, patrón estacional, porcentaje de afección cutánea fue similar a lo ya reportado.

## **BIBLIOGRAFIA**

1. Bohan A, Peter JB. Polymyositis and dermatomyositis. *N Engl J Med* 1975;292(part 1):344-7
2. Beeson PB. Age and sex association of 40 autoimmune diseases. *Am J Med* 1994;96:457.
3. Love LA, Leff RL, Fraser. Et al. A new approach to the classification of idiopathic inflammatory myopathy: myositis specific autoantibodies define useful homogeneous patients groups. *Medicine* 1991;70:360-74.
4. Andrade OL, Irazoque PL. Miopatías inflamatorias idiopáticas en México. *An Med Asoc Med Hosp. ABC* 1999;44(4):153-58
5. Dourmishev L, Dourmishev A, Shwartz R. Dermatomyositis: cutaneous manifestations of its variants. *Int J of Dermatol* 2002;41:625-630.
6. Lupton JR, Figueroa P, Belberria BJ, Sulica VI. An unusual presentation of Dermatomyositis the type Wong variant revised. *J Am Acad Dermatol* 2000;43:908-12.
7. Solans R, Cortés J, Selva A. Panniculitis : A cutaneous manifestation of dermatomyositis. *J Am Acad Dermatol* 2002 ;46 :S148-50.
8. Marie I, Hatron PY, Hachulla E, et al. Pulmonary involvement in polymyositis and dermatomyositis. *J Rheumatol* 1998;25:1336-43.
9. Jansen TL, Barrera P, Van Engelen BG, et al. Dermatomyositis with subclinical myositis and spontaneous pneumo-mediastinum with pneumothorax: caso report and review of the literature. *Clin Exp Rheumatol* 1998;16:733-35.
10. Chraibi S, Ibnabdelgalil H, Habbal R, et al. Pericardial tamponade as the first manifestation of dermatopolymyositis . *Ann Intern Med* 1998;149:464-466.
- 11 . Kovacs SO, Kovacs SC. Dermatomyositis. *J Am Acad Dermatol* 1998;39:899-922.

12. Davis MD, Ahmed F. Ovarian malignancy in patients with dermatomyositis and polymyositis: A retrospective analyses of fourteen cases. *J Am Acad Dermatol* 1997;37:730-3
13. Whitmore SE, Watson R, Rosenshein NB, Provost TT. Dermatomyositis sine myositis: association with malignidad. *J Reumatol* 1996;23:101-5.
14. Azhary R, Pakzad S. Amyopathic dermatomyositis: retrospective review of 37 cases. *J Am Acad Dermatol* 2002;46:560-5.
15. Dawkins M, Jorizzo J, Walker F. Dermatomyositis: A dermatology-based case series. *J Acad Dermatol* 1998;38:397-404.
16. Faure Fontenla MA. Severe hipertrichosis as an uncommon feature of juvenile dermatomyositis. *J Am Acad Dermatol* 1995;33:691.
17. Drake LA, Dinehart SM, Farmer ER, et al: Guidelines of care for dermatomyositis. *J Am Acad Dermatol* 1996;34:824
18. Singen BH, Goldbach-Mansky R: Methotrexate in the treatment of juvenile rheumatoid arthritis and other pediatric rheumatoid and non-rheumatic disorders. *Rheum Dis Clin North Am* 1997;23:811
19. Zeller V, Cohen P, Prieur AM, et al: Ciclosporina A therapy in refractory juvenile dermatomyositis: Experience and long term follow up of 6 casos. *J Rheumatol* 1996;23:1424.
20. Al Janadi M, Smith CD, Karsh J. Cyclophosphamide treatment of interstitial pulmonary fibrosis in polymyositis/dermatomyositis. *J Rheumatol* 1989;16:1592-6.
21. Olson NY, Lindley CB. Adjunctive use of hydroxychloroquine in childhood dermatomyositis. *J Rheumatol* 1989;16:1545.
22. Zieglschmid-Adams EM, Pandya AG, Cohen SB, et al. Treatment of dermatomyositis with methotrexate. *J Am Acad Dermatol* 1995;32:754.
23. Callen JP. Immunosuppressive and cytotoxic drug: uses in the dermatology patient. *Adv Dermatol* 1990;5:3.

24. High-dose intravenous immunoglobulins: An approach to treat severe immune-mediated and autoimmune diseases of the skin. *J Am Acad Dermatol* 2001;44(6):1010-1020.
25. Rosenberger S, Dugan E. *Curr Opin Rheumatol* 2003;15(6):714-22
26. Nousari HC, Kimyai A, Spegman DJ. Paraneoplastic dermatomyositis presenting as erythroderma. *J Am Acad Dermatol* 1998;39:653-4.