

11242



UNIVERSIDAD NACIONAL AUTONOMA DE MEXICO

FACULTAD DE MEDICINA  
DIVISION DE ESTUDIOS DE POSGRADO  
INSTITUTO MEXICANO DEL SEGURO SOCIAL

IMAGENOLOGIA DE LA TUBERCULOSIS. REVISION  
RETROSPECTIVA, 12 MESES EN EL HOSPITAL DE  
ESPECIALIDADES DEL CENTRO MEDICO NACIONAL  
LA RAZA.

**T E S I S**  
PARA OBTENER EL DIPLOMA DE  
ESPECIALISTA EN RADIOLOGIA E IMAGEN  
P R E S E N T A :  
**DR. CASTO FERNANDEZ PINTO**

ASESOR: DRA. MARGARITA FUENTES GARCIA



**IMSS**

MEXICO, D.F.

MARZO

2004



Universidad Nacional  
Autónoma de México

Dirección General de Bibliotecas de la UNAM

**Biblioteca Central**



**UNAM – Dirección General de Bibliotecas**  
**Tesis Digitales**  
**Restricciones de uso**

**DERECHOS RESERVADOS ©**  
**PROHIBIDA SU REPRODUCCIÓN TOTAL O PARCIAL**

Todo el material contenido en esta tesis esta protegido por la Ley Federal del Derecho de Autor (LFDA) de los Estados Unidos Mexicanos (México).

El uso de imágenes, fragmentos de videos, y demás material que sea objeto de protección de los derechos de autor, será exclusivamente para fines educativos e informativos y deberá citar la fuente donde la obtuvo mencionando el autor o autores. Cualquier uso distinto como el lucro, reproducción, edición o modificación, será perseguido y sancionado por el respectivo titular de los Derechos de Autor.

ESTA TESIS NO SALE  
DE LA BIBLIOTECA


  
**JOSE LUIS MATAMOROS TAPIA**

**JEFE DE ENSEÑANZA E INVESTIGACIÓN MÉDICA  
HOSPITAL GENERAL DR. GAUDENCIO GONZALEZ GARZA  
CENTRO MEDICO NACIONAL "LA RAZA"**

EDUCACION E INVESTIGACION EN SALUD

  
**DR. FRANCISCO REYES LARA**

**JEFE DE SERVICIO Y PROFESOR TITULAR DE  
HOSPITAL GENERAL DR. GAUDENCIO GONZALEZ GARZA  
CENTRO MEDICO NACIONAL "LA RAZA"**

  
**DRA. MARGARITA FUENTES GARCIA  
MEDICO RADIÓLOGO JEFE SE SERVICIO  
ASESOR DE TESIS  
HOSPITAL DE ESPECIALIDADES  
CENTRO MEDICO NACIONAL "LA RAZA"**



97-690-0050



**Dr. Casto Fernández Pinto.**  
**Servicio de Radiodiagnóstico del Hospital General Dr. Gaudencio González Garza del**  
**Centro Médico Nacional "La Raza".**  
**Residente de tercer año**

**Dra. Margarita Fuentes García.**  
**Jefe del servicio de radiología e imagen del Hospital de Especialidades del Centro**  
**Médico Nacional La Raza.**  
**Especialista en Radiología e Imagen.**

Autorizo a la Dirección General de Bibliotecas de la  
UNAM a difundir en formato electrónico e impreso el  
contenido de mi trabajo recepcional

NOMBRE: Casto Fernández

PINTO

FECHA: 04 Julio 2004

FIRMA: 

## **AGRADECIMIENTOS**

**A MI LINDA ESPOSA Y ADORADOS HIJOS**  
Por ser el motivo para seguir adelante

**A MIS PADRES Y HERMANOS**  
Por su apoyo, cariño y comprensión

**A MIS MAESTROS**  
Por enseñarme las bases del aprendizaje

## **TITULO**

**IMAGENOLOGIA DE LA TUBERCULOSIS REVISIÓN  
RETROSPECTIVA A 12 MESES EN EL HOSPITAL DE  
ESPECIALIDADES DEL CENTRO MEDICO "LA RAZA"**

## INDICE

RESUMEN	1
ANTECEDENTES	2
PROBLEMA	11
OBJETIVOS	12
MATERIAL Y METODOS	13
METODOLOGÍA	13
RESULTADOS	14
DISCUSIÓN	16
CONCLUSIONES	17
APENDICE	18
BIBLIOGRAFÍA	31



## RESUMEN

Imagenología de la Tuberculosis, revisión retrospectiva a 12 meses en el Hospital de Especialidades del Centro Medico Nacional "La Raza"

**OBJETIVO:** Determinar cuales son los hallazgos por imagenología de la tuberculosis en nuestro medio mediante todas las modalidades de imagen.

**DISEÑO DEL ESTUDIO:** Descriptivo, Transversal, Retrospectivo, Clínico, Observacional.

**MATERIAL Y METODOS:** Se revisaron los estudio de imagen de todos aquellos pacientes con diagnóstico clínico y por laboratorio de tuberculosis, que se captaron del período comprendido entre el 1 de enero de 1996 al 31 de diciembre de 1996. Se evaluaron los hallazgos por Radiología convencional de Tórax, Abdomen, Columna y Huesos largos, así como Los Ultrasonidos abdominales de todos los pacientes con diagnostico de Tuberculosis, complementándose con aquellos que requirieron estudios contrastados como: Serie esófago-gastro-duodenal, Colon por enema, Urografía excretora y cistograma miccional. Recopilando los datos observados por estudios de tomografía computada y Resonancia magnética cuando se requirió.

**RESULTADOS:** Se capturaron 120 expedientes clinicos e imagenologicos, distribuidos por sexo en hombres 66.7% y mujeres de 33.3%, el rango de edad de 25 a 77 años con una media de 51.8 años. La localización de las lesiones por órganos y sistemas; Pulmonar única 56.7%, Renal única 12.5%, Multiórganica 30.8%. Las lesiones mas frecuentes fueron las causadas por tuberculosis pulmonar cronica utilizando basicamente estudios radiologicos convensionales y tomografia computada, para las lesiones renales se utilizo principalmente ultrasonido abdominal y urografia excretora, en la región musculoesqueletica con placa convensional y tomografia computada, con tuberculosis al sistema nervioso central se utilizo tomografia y resonancia magnetica.

**CONCLUSIÓN:** La imagenología en la tuberculosis es diversa, los hallazgos mas frecuentes son en tórax, posteriormente con afectación multisistémica, finalmente con afectación urinaria. En tórax los hallazgos mas frecuentes son los secundarios a tuberculosis crónica, a nivel urinario es el riñón en mas afectado como órgano único, a nivel multiorgánico la asociación mas frecuente fue Tuberculosis pulmonar y renal, seguida de la afectación a columna, existieron pocos casos de lesión a nivel del SNC. La tuberculosis pulmonar de tipo miliar solo se presento en pacientes con SIDA.

## ANTECEDENTES CIENTIFICOS

---

### CONCEPTO:

La palabra tuberculosis en sí es una derivación clara de tubérculo, que es la lesión anatomopatológica elemental provocada por el bacilo tuberculoso en el tejido en el que se implanta. El término tubérculo tiene un significado genético anatómico y otro significado específico anatomopatológico. Anatómicamente indica una pequeña protuberancia de morfología más o menos redondeada que sobresale en un hueso o tejido blando. En sentido anatomopatológico se denomina tubérculo a la lesión elemental producida por el bacilo de Koch en un tejido así es que tuberculosis se le llama a la infección provocada por dicho bacilo (1).

La tuberculosis es una infección bacteriana crónica causada por el MYCOBACTERIUM TUBERCULOSIS, que se caracteriza por la formación de granulomas en los tejidos infectados y una hipersensibilidad florida mediada por células, generalmente la infección se localiza en los pulmones, aunque puede afectar otros órganos en ausencia de un tratamiento eficaz la evolución es crónica y debilitante provocando realmente la muerte(2).

### TUBERCULOS.

Consisten en una o más células gigantes que contienen el bacilo rodeadas por capas concéntricas de células epiteloideas y fibroblastos con células mononucleares en la periferia. Estas lesiones al principio microscópicas son patognomónicas de la infección tuberculosa. Los tubérculos pueden extenderse hasta causar necrosis gaseosa y coalescente erosionando paredes con lo que se descarga su contenido altamente infeccioso cavitación en la sangre, esputo con diseminación endógena y exógena. La alergia los detiene en uno a tres meses, dicho cuadro alérgico es el modelo de alergia tardía o de tipo infeccioso.(3).

### ANTECEDENTES HISTORICOS.

La tuberculsis es conocida desde los tiempos prehistóricos como se demuestra por haberse descubierto restos de lesiones tuberculosas en los esqueletos de la edad de piedra y en las momias egipcias. Corresponde Al propio padre de la medicina Hipócrates el mérito de la primera descripción clínica de esta enfermedad que en aquel entonces ya se consideraba como la que mas mortalidad producía. Se comienza a contemplar la naturaleza infectocontagiosa de esa enfermedad, y se habla de minúsculos animales que provocarían y diseminarian la infección. El origen microbiano de esta enfermedad fue no obstante descubierto varios centenares de años después mediante el aislamiento del bacilo responsable. El primer ojo humano que observo al microscopio al bacilo de tuberculosis fue el del medico Alemán Roberto Koch en el año de 1882 en esa misma fecha se presentaron las bases de tratamiento consistente en neumotórax artificial. (4), indudablemente la tuberculosis fue muy frecuente en la antigüedad, esta enfermedad fue descrita por médicos y cronistas Europeos de los siglos XVIII.

Los datos más antiguos de salud publica indican que una cuarta parte de todas las muertes en las ciudades Europeas a mediados del siglo XIX posiblemente fueron por tuberculosis. Se calculan actualmente que diez millones de norteamericanos tienen una prueba de tuberculina positiva pero que menos de 1% de los niños de esa misma nacionalidad reaccionan positivamente a la tuberculina. En Norteamérica la tuberculosis tiende a ser una enfermedad de ancianos, y bajos ingresos económicos que habitan en las grandes ciudades y de grupos minoritarios. En cualquier grupo de edad, el

número de casos en las razas negras tiende a ser el doble en relación a las blancas. En Estados Unidos en fechas recientes se reporta que esta enfermedad se ha convertido en azote de ancianos, siendo frecuente en asilos y aunque la transmisión de la infección puede ocurrir a cualquier edad, la mayor frecuencia entre ancianos representa un legado de tiempo pasado ya que los ancianos de hoy fueron niños cuando la transmisión del bacilo era mucho más frecuente. En todo el mundo los casos de tuberculosis están disminuyendo, pero esta disminución no es tan rápida como el aumento de la población de manera que el número de casos nuevos seguirá aumentando (4-5). Por otro lado es conveniente considerar que si bien, en gran parte del mundo enfatizando los países desarrollados, la transmisión de la tuberculosis ha disminuido esto no es así en los países pobres. Causando la tuberculosis un promedio del 6% de muertes del mundo. Aunque la tuberculosis es un proceso que se puede tratar y prevenir es la infección bacteriana más importante en todo el mundo. Su verdadera incidencia no puede determinarse con exactitud debido a que todas las personas infectadas permanecen de forma indefinida con riesgo para desarrollar la enfermedad activa. Además de que sólo una parte de personas infectadas por *Mycobacterium tuberculosis* manifiestan enfermedad clínica en algún momento. La mayor parte de los pacientes expuestos sufren únicamente una infección asintomática y presentan reactividad frente a la tuberculina sin desarrollar necesariamente la enfermedad. Además incluso en los países desarrollados la declaración de los casos siempre es incompleta, algunos casos de los referidos en los Estados Unidos de Norte América fueron atribuidos a reactivación de la tuberculosis con Sida.

A nivel mundial existe una variación mucho más amplia en la incidencia y tasa de mortalidad asociadas con la tuberculosis clínica. Las tasas de mortalidad son también mucho más elevadas en los países en vías de desarrollo, prospera ésta, en todo aquel medio ambiente en donde existe pobreza la falta de alimentación adecuada y ausencia de asistencia médica. No obstante ningún grupo racial o económico ha presentado resistencia frente a la exposición mantenida aunque la susceptibilidad difiere en las distintas personas entre los factores que predisponen a la enfermedad activa se incluye la diabetes mellitus, el alcoholismo, mal nutrición, las cardiopatías congénitas, las neumopatías crónicas especialmente silicosis y de hecho cualquier proceso debilitante o inmunosupresor (Ej. Enfermedad de Hodking), los médicos y el personal que trabaja en los hospitales presenta un riesgo de tipo profesional (3,5,8)

## PATOGENIA Y AFECCIÓN A LOS DIFERENTES APARATOS Y SISTEMAS.

La tuberculosis se transmite de persona a persona por vía aérea aunque puede haber otras vías de transmisión, ninguna tiene importancia primaria. Las secreciones respiratorias, el bacilo tuberculoso forma núcleos en las gotitas de saliva, el bacilo desecado persiste en el aire largo tiempo, en el huésped susceptible, la infección se produce al inhalar unos cuantos de estos bacilos. El número de bacilos que elimina un enfermo no son muchos y típicamente se necesitan varios meses de convivencia con un enfermo para que de lugar la transmisión, sin embargo los pacientes con tuberculosis pulmonar cavitada son altamente infecciosos. El *M. tuberculosis* suele afectar los pulmones, pero también puede producir lesiones en cualquier órgano o tejido del cuerpo humano. La afectación pulmonar es dada como infección primaria, caracterizada por darse en una persona que no había tenido un contacto previo con el bacilo tuberculoso. En este tipo de infección suele observarse una única lesión (Ghon) de localización subpleural en la parte inferior de los lóbulos superiores o en la parte superior de los inferiores de uno de los pulmones reflejando las zonas que reciben mayor volumen de aire inspirado, siendo el foco de (Ghon) una consolidación inflamatoria, la afectación o invasión de ganglios linfáticos con macrófagos conteniendo al bacilo forman el complejo

de Ghon. La mayor parte de los casos de tuberculosis primaria sufre una inactivación con fibrosis calcificación y en ocasiones osificación. La superficie pleural sufre cicatrización fibrosa, ocasionalmente la reacción pleural también puede incluir calcificación. A menudo los complejos primarios cicatrizados son de pequeño tamaño y difíciles de detectar por técnicas radiológicas y anatomopatológicas. La tuberculosis primaria no siempre es autolimitada y aunque es poco frecuente se observa más en niños ocasionando erosión al árbol bronquial y mayor diseminación, con crecimientos cascosos de ganglios linfáticos hiliares que pueden ser vistas por radiografías como tumoraciones pulmonares que incluso pueden obstruir la vía respiratoria, o bien pueden sembrarse a torrente sanguíneo dando lugar a la forma diseminada (4-5).

La tuberculosis secundaria es la fase de infección tuberculosa que se produce en una persona previamente sensibilizada tanto si los bacilos tuberculosos proceden de un origen endógeno o exógeno representan entonces una reactivación de la enfermedad primaria asintomática y se producen en cualquier momento después de la infección primaria, en ocasiones décadas, ocasionando por una disminución en las defensas. La tuberculosis secundaria se inicia en los segmentos apicales o posteriores de uno o ambos lóbulos superiores con afectación radiológica en las proximidades de la clavícula, dichas lesiones se supone aparecen durante el periodo precoz de la bacteriemia tuberculosa favorecida por la elevada presión de oxígeno de la zona y conforman lo que se conoce como foco de Simón. Y consisten en una lesión pulmonar de 3 cm de consolidación cascosa, habitualmente a una distancia de 1 a 2 cm de la superficie pleural las lesiones satélites de los ganglios son poco frecuentes debido a la rápida fagocitosis de los bacilos por lo tanto tienen una evolución lenta mientras permanecen localizadas, sin embargo simultáneamente se produce una calcificación de forma más rápida así como una encapsulación fibrosa. La tuberculosis miliar, esta se produce cuando los microorganismos se introducen en los linfáticos y en la sangre venosa, se diseminan hacia los órganos distantes, el término miliar es descriptivo de la sison pequeña, la diseminación miliar puede estar limitada a los pulmones cuando se invade una arteria y linfáticos, aunque cuando la diseminación es intensa o cuando bien un foco cascoso se introduce a una vena pulmonar se da una diseminación sistémica con lesiones miliares en la totalidad de los órganos del paciente. Ciertos órganos son resistentes a la infección tuberculosa como son: Corazón, músculo estriado, glándula tiroidea y páncreas, siendo las zonas más afectadas por invasión miliar, médula ósea, estructuras oculares, ganglios linfáticos, hígado, brazo, riñones, glándulas suprarrenales, próstata, vesículas seminales, trompas de Falopio, endometrio y meninges.(6-10)

#### TUBERCULOSIS EXTRA-PULMONAR.

Pleuresía con derrame. Se produce cuando el espacio pleural esta infectado por M. Tuberculoso, después de una infección tuberculosa primaria, el espacio pleural puede contaminarse al ser transportados los microorganismos por vía linfática hasta la pleura, y de ahí a través de la superficie pulmonar hasta el hilio. El derrame pleural, que algunas veces es masivo se acompaña de intenso dolor pleural, el inicio sintomático es repentino y el derrame casi siempre es unilateral, es clásico que la pleuresía con derrame por tuberculosis aparezca en individuos jóvenes en ausencia de tuberculosis pulmonar, el derrame es de naturaleza exudativa y la principal característica laboratorial de líquido pleural es su concentración proteica mayor de 3 grs. / 100 ml. Las fistulas broncopleurales, el empiema tuberculoso, son complicaciones catastróficas de la tuberculosis sin tratamiento, el resultado de la ruptura de una lesión pulmonar en el espacio pleural, la pleuresía tuberculosa no tratada generalmente cura pero en las dos 3ª partes de los casos, en un plazo de 5 años se desarrolla una tuberculosis pulmonar activa

(7), el engrosamiento irregular y simétrico de la pleural apical es hallazgo común en las radiografías frontales de tórax, aunque este casquete apical se atribuye a menudo a la tuberculosis, la imagen puede representar una reacción fibrosa a una inflamación pulmonar inespecífica, la calcificación pulmonar unilateral por lo general es secundaria a una enfermedad inflamatoria antigua como la tuberculosis. El crecimiento de los ganglios mediastínicos es causa de tumoraciones bilaterales aunque generalmente asimétrica, son visibles hasta un tercio de pacientes afectados siendo responsables de estos hallazgos mediastinales e hiliares enfermedades granulomatosas, como la tuberculosis, la tomografía axial computarizada (TAC) es la técnica radiográfica de mayor valor para demostrar el crecimiento de los ganglios linfáticos mediastinales, debe recordarse que sin embargo que la TAC no puede diferenciar el crecimiento de origen benigno del maligno, además una neoplasia que remplace la arquitectura a ganglionar normal pero que no cause crecimiento no será detectada por la TAC, pero permite la detección del crecimiento de los ganglios linfáticos, en un estadio más precoz de lo que es posible con cualquier otro medio radiográfico (5, 6, 10 11).

#### PERICARDITIS TUBERCULOSA

El peritoneo y el pericardio son superficies serosas que muchas veces se infectan de tuberculosis, en ocasiones la peritonitis aparece simultáneamente con pleuresia y puede representar una extensión de este proceso, la peritonitis tuberculosa resulta de la diseminación hematogena al peritoneo, o bien la entrada del bacilo desde un linfático u órgano genitourinario infectado produciéndose un derrame exudativo, el comienzo suele ser insidioso y muchas veces la enfermedad se confunde con cirrosis hepática en pacientes alcohólicos, el apoyo diagnóstico es por parasentesis y observar el micro organismo y al igual que la pericarditis tuberculosa o la imagen es difícil el diagnóstico. La extensión de la tuberculosis por el peritoneo estimula la producción de abundante líquido ascítico, este derrame se detecta fácilmente en la placa de abdomen convencional, por la apariencia de vidrio esmerilado y el aumento de densidad de tejido blando, en el examen con bario el líquido ascítico causa la separación de asas de intestino delgado pero no tiene sensibilidad para ofrecer por este método el diagnóstico preciso (5,11,12)

#### TUBERCULOSIS ESQUELÉTICA

La tuberculosis ósea y articular no es rara, la enfermedad de Pott o tuberculosis de la columna vertebral generalmente afecta al raquis torácico, los bacilos tubérculos llegan hasta la columna vertebral por vía hematogena, o por los linfáticos desde el espacio pleural a los ganglios linfáticos prevertebrales, la erosión anterior de los cuerpos vertebrales causa colapso, y el resultado es una xifosis angular sin escoliosis, los abscesos fríos paravertebrales acompañan con frecuencia a la espondilitis tuberculosa, estos pueden extenderse a planos aponuroticos hasta la región inguinal u otras localizaciones. Desde 1985 a habido aumento en la incidencia de la tuberculosis a músculo esquelético aunque este aumento reciente pudiera comprobar ser temporal, la familiaridad, con las manifestaciones proteicas laboratorial con la enfermedad es esencial las principales estructuras afectadas con la tuberculosis, y sus principales hallazgos por imagen se refieren en estudios localizados en países como Burundi, reportando en orden de frecuencia: cadera 18 casos, rodilla 17 casos, tobillo 5 casos, hombro 2, medio pie, codo, muñeca y manos 1 caso por cada uno de ellos. Los hallazgos radiográficos incluyen derrame articular, osteopenia peri articular, espacio articular estrecho, cortical y regular, formación periostica de hueso nuevo, lesiones líticas y madurez epifisaria avanzada en niños. Cuando la cadera estaba involucrada la subluxación fue un hallazgo común, no hay

hallazgo patognomónico único con lo cual hacer el diagnóstico preciso de tuberculosis esquelética, por lo tanto la información clínica es relevante (6). Los abscesos en el psoas por tuberculosis son extremadamente raros, sin embargo se reporta su presencia actualmente, como abscesos solitarios, un absceso por tuberculosis de cuerpo vertebral con fístula o trocante mayor pudiera permanecer latente por años después de que la espondilitis tuberculosa ha sanado y verse como una entidad diferente sin afección ósea activa concomitante el apoyo diagnóstico es a base de rastreo óseo con tecnecio y la TAC, pero la anamnesis es importante (6,7,9,10,12). Se reportan casos aislados de tuberculosis de arco neural, de los cuatro casos reportados en la literatura, todos los pacientes son africanos la condición es rara y pudiera su incidencia ser diferente en las diferentes razas pero se debe de considerar prioritario la asociación de complicaciones neurológicas (8). De los tuberculomas epidurales en columna se mencionan con una lesión rara y su distinción preoperatoria de tumor a menudo es posible por TAC, siendo las radiografías convencionales útiles en primera instancia (9,12) La tuberculosis es más frecuente en las articulaciones que soportan gran peso, como caderas y rodillas, puede haber sinovitis tuberculosa sola o acompañada de artritis tuberculosa (2). La artritis tuberculosa es una infección crónica indolora de inicio insidiosa, que sigue una evolución lentamente progresiva, por lo general, la artritis tuberculosa es monoarticular y afecta principalmente al raquis, las caderas y las rodillas, en la mayoría de los pacientes se comprueba foco tuberculoso en alguna otra parte del organismo, un signo precoz característico de la artritis tuberculosa visto por imagen, es la extensa osteoporosis yuxta-articular que procede a la destrucción ósea, el derrame articular origina una tumefacción periarticular inespecífica de las partes blandas, la destrucción del cartílago y el hueso se produce en una fase relativamente tardía de la evolución de la artritis tuberculosa y tiende a afectar en principio la periferia articular, respetando las superficies de máximo sostén ponderal, por esta razón en el estrechamiento del espacio articular se produce más tarde en la artritis tuberculosa, de igual manera la frecuente erosión de los márgenes en los extremos articulares de los huesos constituye la primera de destrucción ósea, al progresar la enfermedad se observa una destrucción irregular del cartílago articular.

Existe la presencia de sacroilítis tuberculosa asociado con quiste sinovial anterior, manifestada como ciática crónica y aunque son casos poco comunes debe mencionarse. La sacroilítis tuberculosa con quiste sinovial anterior es una causa rara de ciática crónica, radiográficamente los datos son inespecíficos presentando buena sensibilidad, siendo la TAC ideal en el estudio de la sacroilítis, pero es la artrotomía y el laboratorio los que ofrecen el diagnóstico. La tuberculosis articular periférica se ve como monoartropatía anquilosada o aumentada de volumen, dolorosa y lentamente progresiva, cuya duración es entre 5 y 7 años, en orden de frecuencia son, rodilla, cadera, codo, y hombro, no siendo necesaria la presencia de tuberculosis extra-articular, ya que los datos presentados por radiografía no son específicos de tuberculosis, se retrasa el tratamiento por lo que la sospecha es importante. En caso de osteielítis tuberculosa destructiva, la mayoría de las víctimas son jóvenes o adolescentes, independientemente de la localización, la vía simple es la hematogena, pero en algunos casos pueden producirse la extensión directa, por ejemplo desde un foco pulmonar a una costilla o desde los ganglios traqueobronquiales a las vértebras adyacentes, la extensión a través del cartílago articular a los espacios articulares y la destrucción de los discos intervertebrales hacen de esta una enfermedad seriamente incapacitante pero el diagnóstico por imagen altamente certero es con el apoyo de la sospecha clínica, aquellas imágenes son vistas como fractura con presión que deriva a grandes deformaciones óseas. La tuberculosis de costilla es una enfermedad extremadamente rara con incidencia no mayor de 3% en toda la tuberculosis del músculo esquelético, se hace acompañar de abscesos fríos en la pared torácica, involucrando costillas, con recurrencia a un sitio nuevo en

aproximadamente 10 meses a pesar de tratamiento médico y quirúrgico, siendo por tal necesario la resección parcial de las costillas involucradas (9, 12).

#### TUBERCULOSIS DEL APARATO URINARIO.

Esta puede localizarse a cualquier lugar del aparato genitourinario masculino o femenino y aunque el diagnóstico se establece al descubrir el bacilo en el urocultivo, la Imagenología demuestra cavitación del parénquima renal, siendo la diseminación tubular la forma de afección de uréteres y vejiga causando estenosis ureteral que también se puede demostrar por estudios de imagen contrastados. Se reportan casos de tuberculosis cecal asociada en forma secundaria a tuberculosis renal, presentándose imágenes de afección a papilas renales y pelvis renales, tipo inflamatorio crónico en estudios contrastados en pacientes operados y con diagnóstico de apendicitis por bacilo de Koch que posteriormente presentan piuria y que responden al cultivo de Koch, por la TAC se reconocen lesiones nodulares de densidad baja en la minoría de los revisados, lesiones isodensas en una media y lesiones hiperdensas nodulares en la mayoría con seguimiento a largo plazo se demuestra que los nódulos de baja, así como los isodensos cambian a hiperdensos, correspondiendo con focos de infección activa y/o pielocalix en parénquima renal y sistema excretor respectivamente, considerándose que las diferencias de densidad en lesiones nodulares reflejan el proceso de absorción de agua de los materiales necrotizantes caseosos de la tuberculosis (13, 14).

#### TUBERCULOSIS GENITAL.

La tuberculosis de las trompas uterinas se extiende por vía hematogena a partir de un foco pulmonar, contemplándose la diseminación linfática mesentérica, y/o directamente por contigüidad de un foco en peritoneo o intestinal, que también es posible, este tipo de afectación no es considerada como de transmisión sexual, es responsable de aproximadamente el 0.01 por ciento de oclusión tubaria y esta ser causa de infertilidad, la tuberculosis del aparato genital femenino suele ser secundaria a infección tuberculosa en otra parte del cuerpo aunque estas últimas suelen ser invasivas en el momento que aparecen los síntomas pélvico, la infección llega a las trompas por vía hematogena o por una infección que abarque el peritoneo pélvico, se disemina en sentido descendente siguiendo la mucosa tubaria para comprometer el endometrio aunque con frecuencia no se ataca zonas inferiores de la vía genital. Sin embargo, ocasionalmente hay infección de las zonas bajas, pero en forma ocasional por una fuente extrínseca como la epididimitis tuberculosa, esta epididimitis teóricamente es posible teniendo a una mujer con infección y posterior contacto con paso a un hombre sano y desarrollo de la infección en forma cíclica. Algunas cifras reportan desde el punto de vista ginecológico hasta el 10% de las mujeres estudiadas por esterilidad con el diagnóstico de tuberculosis genital, esta enfermedad causa hasta el 5% de salpingitis, los síntomas son variados y poco precisos en algunas ocasiones, pero la lesión extensa puede causar dismenorrea, dispareunia, irregularidades menstruales, a veces ascitis si hay compromiso peritoneal e infecundidad. En el endometrio es posible demostrar la lesión por medio de una biopsia o legrado, pero el hecho de no demostrar lesión no excluye la posibilidad de salpingitis, en el caso típico se encuentra tubérculo en el endometrio (3-17), la radiografía convencional de cavidad pélvica muestra calcificaciones de las trompas uterinas y/o de los ovarios, las calcificaciones en la cavidad pélvica como afección de los relevos ganglionares deberán diferenciarse de otra fuente etiológica que no sea tuberculosa como nodos presacros, miomatosis uterina calcificada, flebolitos pélvicos y en caso de tumores embrionarios con los teratomas clásicos. Se caracteriza la tuberculosis tubaria por ser bilateral pero no

simétrica, en caso de ulceración de la mucosa tubaria se ve por medio de Histerosalpingografía e imagen irregular con los brotes de la cavidad uterina y divertículos en istmo y ampulla, presionadas desde afuera por estos divertículos, otras imágenes de afección tubaria son rigidez de esta, en casos avanzados o crónicos, recordando el hidrosalpinx visto en etapas agudas, la extensión de la tuberculosis al endometrio se da aproximadamente la mitad de los casos en los cuales también se demostrará irregularidades de la cavidad uterina por estudio histerosalpingográfico. Ocasionalmente y de forma muy esporádica la tuberculosis genital tiene una presentación poco usual, por ejemplo: a manera de una tumoración dependiente de ovario y es sintomática, sin olvidar el efecto volumétrico por lo que se dice que la tuberculosis genital debe considerarse ante toda tumoración de cavidad pélvica. La tuberculosis de las trompas uterinas es más frecuente en relación a tuberculosis de endometrio, ocupando solamente el 1% de casos, coaccionando metrorragia post-menopausia, de las extensiones uterinas es el del cervix el mas raro en los casos de asociación con tumoraciones, son poco comunes, sin embargo se ha reportado asociado a adenocarcinoma, aunque se presenta en casos muy aislados esta asociación debe considerarse pero comentarse con cautela extrema, en las mujeres jóvenes la tuberculosis afecta únicamente a las trompas uterinas hasta en un 70.7%, mientras en mujeres de edad avanzada ( mayor de 30 años) la infección ocurre frecuentemente en el útero, la sintomatología en aquellas mujeres de corta edad son el 30%, relacionadas a salpingooforitis no relacionadas, el 44% se relacionan con dolor entre otros (15-17).

#### TUBERCULOSIS CEREBRAL.

Esta Infección puede alterar el Sistema Nervioso Central en forma de Meningitis o como granulomas o abscesos parenquimatosos. La meningitis tuberculosa es secundaria a la diseminación hematogena del bacilo, desde un foco primario torácico, abdominal o genitourinario. El bacilo puede entrar al LCR por zonas donde no existe barrera hemato-encefálica, como los plexos coroides. Una forma alternativa de extensión al LCR ocurre si se rompen al espacio subaracnoideo pequeños granulomas de la corteza cerebral o las meninges, iniciándose un proceso infeccioso meníngeo diseminado. La meningitis tuberculosa se da principalmente en la edad pediátrica y en los ancianos, observándose un aumento de su incidencia en los pacientes con SIDA. Histopatológicamente, la meningitis tuberculosa se manifiesta como una paquimeningitis fibrinosa asociada a un exudado purulento y a la formación de tejido de granulación. La obstrucción de las cisternas basales da como resultado una hidrocefalia comunicante. La respuesta directa frente al organismo infeccioso y la inflamación meníngea adyacente, producen a su vez vasoconstricción de las arterias principales de la base del cráneo y de la cisterna de Silvio (vasculitis), con infartos secundarios.

En la TAC sin contraste es difícil verlas cisternas basales, porque pueden enmascarse por el tejido inflamatorio y el exudado, en la contrastada estas estructuras se realzan uniforme e intensamente, de tal modo que pueden parecerse a las imágenes de una hemorragia subaracnoidea. Las cisternas basales son las que se afectan con mayor frecuencia, seguidas por las cisternas de Silvio y otros espacios subaracnoideos. Histológicamente los tuberculomas se componen de un centro caseoso rodeado por un anillo de tejido granulomatoso, pueden ser esféricos multiloculados, simples o múltiples, los tuberculos pueden aparecer en cualquier zona del parénquima cerebral o en el cerebelo, localizándose generalmente en la unión cortico-subcortical y en las meninges. Los tuberculomas del cerebro continúan siendo prevalentes en todos los países en desarrollo de Asia, Africa, América del Sur y Europa, apareciendo en los últimos tiempos en los países de Occidente. Para el neurocirujano son un reto diagnóstico, la TAC simple



y contrastada ofrece el apoyo en el diagnóstico temprano de los tuberculomas, en etapa cuando son pequeños y la terapia antifúngica es benéfica en la mayoría de los pacientes, aquellas lesiones que no responden, necesitan cambio en régimen antifúngico y agregar esteroides, algunas lesiones a pesar del tratamiento no desaparecen y continúan creciendo resultando ser Gliomas, la TAC no puede diferenciar estas dos entidades en forma inequívoca y dado que la biopsia Esteroataxica puede no estar al alcance es conveniente un periodo antifúngico, reservándose la cirugía para aquellos que a pesar de la terapia continúan su crecimiento.

En los pacientes en los que se asocia la tuberculosis con Sida los hallazgos son: reforzamiento meníngeo, tuberculomas, abscesos, hidrocefalia comunicante. Este grupo de pacientes tienen una alta mortalidad y debido a que el estudio de LCR toma de 6 a 8 semanas, los resultados de neuroimagen sugieren el diagnóstico correcto. En estudios comparativos en grupos de pacientes con y sin SIDA se reportan; tuberculoma cerebral como lesión hiperdensa en los del segundo grupo y como lesión hipodensa en el primer grupo con reforzamiento anular en ambos grupos en 90% de los casos (19.12).

#### SIDA Y TUBERCULOSIS.

Epidemiológicamente este síndrome fue identificado en 1981 a raíz de la declaración de dos enfermedades raras neumonía por neumocistis y carini y sarcoma de Kaposi en homosexuales jóvenes previamente sanos, una observación temprana fue que los pacientes de SIDA tenían alteraciones específicas en el componente celular del sistema inmunitario, se definió como una enfermedad que cuando menos, en su diagnóstico fidedignos predecía en grado moderado alguna deficiencia subyacente de las células inmunitarias. Etiológicamente es ocasionado por un tipo de retrovirus 1 (HIV-1) la infección se inicia cuando una proteína la GP-120 situada sobre la envoltura se une fuertemente a una proteína conocida como receptor cd4, de la superficie celular del linfocito t4 y transcribe su RNA en una doble cadena de DNA. El DNA viral se incorpora dentro del material genético en el núcleo celular y dirige la producción de nuevo RNA viral y proteínas virales, estas se liberan infectando otras células, independientemente de cómo las células T4 cooperadoras son dañadas por VIH su disminución progresiva lleva a una declinación más general en la función inmune, y por lo tanto es el factor primario determinante del curso clínico del paciente (18). Epidemiológicamente la cadena del SIDA se ve como reservorio y fuente de infección del virus VIH al hombre tanto como portador, ya que el virus permanece en las células infectadas durante años y es posible detectar antígenos virales de personas infectadas a lo largo de toda la historia natural de la enfermedad, si bien los vehículos naturales de transmisión del virus son, sangre, semen, leche materna y secreción vaginal, también se ha demostrado la transmisión a través de trasplantes de órganos y tejidos lo que se indica que en general cualquier tejido podría considerarse potencialmente infectante, la transmisión parenteral es una vía importante por inoculación en el torrente circulatorio de sangre contaminada o productos contaminados en este apartado se incluyen, la utilización de material quirúrgico contaminado con sangre infectada, por agujas y jeringas contaminadas para la administración de drogas intravenosas(18). Las infecciones micobacterianas se ven diversas especies que intervienen en las infecciones pulmonares de pacientes con SIDA, sin duda casi todas las ocasionan el complejo micobacterium tuberculosis y micobacterium tuberculosis y micobacterium avium, la imagen radiográfica de tuberculosis en estas circunstancias depende del estado de la infección por VIH, en las primeras etapas de la infección aparece tuberculosis lo mismo que en otros individuos no inmunodeprimidos, es decir los pacientes con tuberculosis por reactivación en estos casos presentan infiltrados nodulares heterogéneos y cavitarios en los segmentos

superiores de los lóbulos inferiores y, en los segmentos posteriores, estos datos radiográficos no se observan más tarde en infección por VIH sino que se ven densidades intersticiales difusas y un poco burdas con adenopatías, en si tiene una frecuencia diferente en los diversos grupos de riesgo con SIDA, la afectación del parénquima pulmonar produce infiltrados intersticiales difusos y heterogéneos con linfadenopatías o sin esta, en estas radiografías torácicas no se observan características distintivas entre esta especie y otras que se producen infecciones micobacterianas (18).

## PLANTEAMIENTO DEL PROBLEMA

¿Cuáles son los hallazgos mas frecuentes por imagenología de pacientes con diagnostico de tuberculosis de pacientes atendidos en el Hospital de Especialidades del Centro Medico Nacional “La Raza” durante 1996?

## **OBJETIVO GENERAL**

Determinar cuales son los hallazgos por imagenología de la tuberculosis en nuestro medio

## **OBJETIVO ESPECIFICO**

Conocer cuales son los hallazgos por imagen a nivel Pulmonar, Gastro intestinal, Genitourinario, Musculoesqueletico y en el Sistema nervioso central.

## MATERIAL Y METODOS

**UNIVERSO DE TRABAJO:** Se captaron 120 expedientes de pacientes adultos con diagnóstico clínico y por laboratorio de tuberculosis a los cuales se les realizó uno o más métodos de imagen, con edad comprendida de 18 a 79 años que acudieron al servicio de Radiología e Imagen del Hospital de Especialidades del C. M. N. "La Raza", durante el lapso transcurrido de enero de 1996 a diciembre de 1996.

### CRITERIOS DE INCLUSIÓN:

Pacientes con diagnóstico clínico y por laboratorio de tuberculosis.

- Atendidos por el servicio de Radiodiagnóstico e Imagen del Hospital de Especialidades del C M N "La Raza".
- Derechohabientes del I M S S.
- Ambos sexos.
- Entre 18 a 79 años de edad.

### CRITERIOS DE EXCLUSIÓN:

- Pacientes con neoplasia asociada.
- Pacientes con cirugía previa.
- Pacientes con pérdida de sus estudios de imagen.

## METODOLOGIA

Se revisaron los estudios de imagen divididos en Radiografías simples y estudios contrastados, así como tomografías computadas y resonancias magnéticas de todos aquellos expedientes de pacientes los cuales ingresaron a los diferentes servicios del Hospital de Especialidades con diagnóstico de tuberculosis.

Posteriormente a todos estos expedientes se les clasificó por región afectada, extensión, características de las lesiones por método de imagen agrupándolas por Órgano afectado

Se excluyeron del estudio a pacientes con tomografía computada de oído asociada a lesiones ajenas a otosclerosis como malformaciones de la cadena osicular o neoplasias. Se aplicó estadística descriptiva para cálculo de medidas de tendencia central y de dispersión. Los promedios de los umbrales de audición baja, media y alta se obtuvieron tanto para vía aérea y ósea. Se aplicó la prueba estadística de correlación entre los promedios de umbrales bajos, medios y altos y los hallazgos de la tomografía computada.

## RESULTADOS

Se capturaron 120 expedientes clínicos e imagenológicos con diagnóstico de tuberculosis, siendo 80 hombres (66.7%) y 40 mujeres (33%). Grafica 1.

La edad fue comprendida de entre 25 a 77 años con una media de 51.8 años y desviación estandar de 9.5 años. La distribución por puntos de edad fue la siguiente; de 20 a 29 años – 10 ( 8.3%), 30 a 39 16 (13.3%) de 40 a 49 – 28 (23.3%), de 50 a 59 – 35 (29.2%), de 60 a 69 años – 20 (16.7%), de 70 a 79 – 11 (9.2%) Grafica 2

La localización de las lesiones por órganos y sistemas tuvo la siguiente distribución:

Tuberculosis pulmonar única 68 (56.7%) casos, tuberculosis renal única 15 (12.5%) casos, tuberculosis multisistémica 37 (30.8%) casos. De los casos de tuberculosis pulmonar única en 12 (17.6%) casos fue bilateral, y los restantes con presentación unilateral 56 (82.4%) Grafica 3.

A nivel torácico se demostró utilizando placa convencional de tórax y tomografía computada torácica 8 casos con presentación aguda con la presencia de neumonía, derrame y linfadenopatía, en 5 casos localizados en la región del lóbulo medio derecho y 3 casos con afectación a la lingula, todos estos pacientes además cursaban con SIDA.

En 60 casos se demostró área de reactivación, con la presencia de neumonía, y calcificación hilar linfática, la neumonía fue apical en 50 casos y del segmento superior del lóbulo inferior en 10 casos. El pulmón derecho fue afectado en 40 casos, el izquierdo en 50 y con una presentación bilateral en 10 casos. Grafica 4.

En 60 casos se demostró cavidad irregular de pared gruesa, asociada a engrosamiento pleural en 20 casos, con opacidades alveolo acinar nodulares difusas en 50 casos.

Pérdida del volumen pulmonar en 70 casos, de estos 40 asociados a fibrotorax, 30 con bronquiectasias agregadas, existiendo linfadenitis en 12 casos y presencia de atelectasia postcicatrización en 4 pacientes Grafica 5.

Solo se demostró aneurisma de Rasmussen en 1 caso, este paciente fue de 77 años con fibrotorax bilateral y la alteración vascular se demostró mediante arteriografía.

La presencia del tubérculo solitario se demostró en 15 casos, con dimensiones que fluctuaron de los 2 a los 5 cms. Localizadas en el segmento superior, todos los pacientes con edades comprendidas entre los 30 y 42 años, sometidos todos a biopsia pulmonar.

El patrón miliar se observó en 10 casos únicamente en pacientes con SIDA asociado.

Con relación a la afectación genito-urinaria se demostraron 15 pacientes con afectación renal única, y 5 más que cursaban además con tuberculosis pulmonar, la localización fue la siguiente 16 casos con afectación unilateral y 4 con afectación bilateral, con relación al tamaño 15 sin alteración, 3 con aumento en su tamaño y 2 con disminución del tamaño, estos hallazgos demostrados por ultrasonido y urografía excretora Grafica 6.

Se demostró estenosis ureteral en 12 pacientes, 8 de ellos con afectación renal y 4 única, 9 presentaron defecto de llenado y 2 se asociaron a reflujo vesico ureteral, todos cursaron con estenosis alterna afectando principalmente al tercio distal. Grafica 7.

Solo en 4 pacientes se demostró cistitis en pacientes con tuberculosis crónica, demostrando mediante cistograma miccional disminución en la capacidad con defectos de llenado de predominio en la región del triángulo.

En relación a las alteraciones en el tracto gastrointestinal solo se documentó lesión en 20 pacientes que cursaban con SIDA de estos en 9 hubo lesión a la válvula ileocecal demostrada mediante colon por enema observando colon ascendente irregular espasmo a nivel del ileon terminal y estenosis anular del ciego en 5 se demostró peritonitis realizando tomografía computada de abdomen con los siguientes hallazgos: ascitis, adherencias con reacción fibrosa difusa, asociada a adenopatía peripancreática y mesentérica 4 casos con linitis plástica demostrada por serie esfago gastroduodenal asociada a úlceras múltiples sobre la curvatura menor asociada a nodularidad duodenal. La estenosis de píloro y duodeno se presentó en 2 pacientes Grafica 8.

A nivel músculo esquelético se demostró afectación a la columna en 6 casos demostrando mediante placa convencional y tomografía computada colapso del cuerpo vertebral en cuña, condicionando fusión de los cuerpos vertebrales, la destrucción ósea se demostró en el cuerpo vertebral principalmente, con extensión al cuerpo vertebral contiguo los segmentos vertebrales afectados fluctuaron de T8 a L3, documentando absceso paravertebral en 4 casos ninguno presentó reacción periostica, en 4 pacientes se demostró lesión a nivel de cadera y rodillas en forma bilateral demostrándose solo en placa convencional disminución de la densidad ósea destrucción del espacio articular, y a nivel de rodillas se agrega lesión lítica en los cóndilos externos, todos estos pacientes cursaban con tuberculosis pulmonar.

A nivel del sistema nervioso central en 5 casos se demostró meningitis tuberculosa de pacientes con SIDA demostrando mediante tomografía computada y resonancia magnética, se documentan áreas hipodensas subcorticales y en la sustancia blanca que confluyen, localizadas en la región parieto-occipital, por resonancia magnética se demostraron hiperintensidades múltiples y ovales en el T2. en 2 casos existieron tuberculomas asociadas a meningitis observándose por tomografía computada múltiples lesiones hipodensas córtico subcorticales y en los núcleos de la base, estos presentan reforzamiento nodular heterogéneo, en la resonancia magnética se observan en el T1 y isointensas al parénquima cerebral y en T2 con un anillo hipodenso. La meningitis se presentó por tomografía computada con reforzamiento girial, y por resonancia magnética Con reforzamiento girial anormal en el T1.

## DISCUSIÓN

El hallazgo mas frecuente encontrado en nuestra muestra fue afectación pulmonar acorde con la literatura publicada, no se encontró diferencia con publicaciones internacionales en relación al sexo debido a que en nuestra serie la tuberculosis tiene una prevalencia mayor en hombres que en mujeres. La edad promedio fue de 51.8 años DE 9.5 años, debiendo considerarse lo reducido de la muestra ya que en la actualidad el SIDA tiene un incremento epidemiológico en la población de menor edad, y esta patología se asocia frecuentemente a tuberculosis.

A nivel pulmonar sin diferencia significativa respecto a la tuberculosis crónica, la tuberculosis primaria y aguda solo se presento en pacientes con SIDA, además de asociarse a alteraciones del tracto gastrointestinal, esta población fue la única que curso con extensión al sistema nervioso central.

La tuberculosis genitourinaria como única localización ocupo la segunda causa en frecuencia sin aparente asociación a SIDA, presentándose en población con promedio de 35 años sin embargo la afección vesical (2 casos ) se demostró en pacientes de 70 años y asociada a TBP.

Solo se demostró en 6 casos extensión de la tuberculosis al sistema músculo esquelético a nivel de columna complicándose en 2 pacientes a nivel de cadera y ambas rodillas con una edad de presentación promedio de 60 años esta muestra sin asociación con SIDA.

No se demostraron afectación al sistema genital en la muestra obtenida.



## CONCLUSIONES

La lesión pulmonar es la mas frecuente siendo mejo caracterizada por tomografia computada, sin perdida del valor de la radigrafia convencional.

La lesión renal continua siendo la segunda causa de presentación única de tuberculosis.

En un 30.8% la tuberculosis afecta a mas de un órgano, siendo mas frecuente en la presentación crónica.

En nuestra serie la presentación aguda solo se demustro en pacientes con SIDA.


Solo se demostraron granulomas pulmonares en la población joven.

Estos datos debido al tamaño de la muestra deben ser tomados con reserva.

## APENDICE

POBLACION ESTUDIADA  
DISTRIBUCION POR SEXO

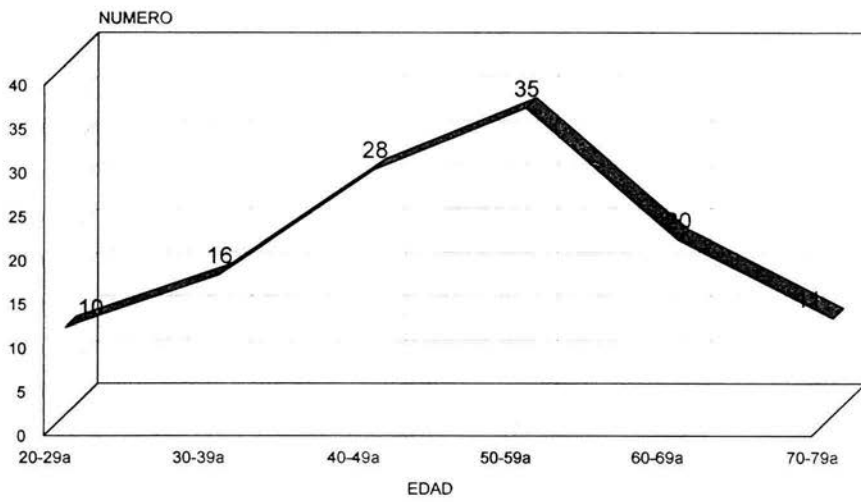
Mujeres 40  
33.3%



Hombres 80  
66.7%


GRAFICA 1

POBLACION ESTUDIADA  
DISTRIBUCION POR EDAD



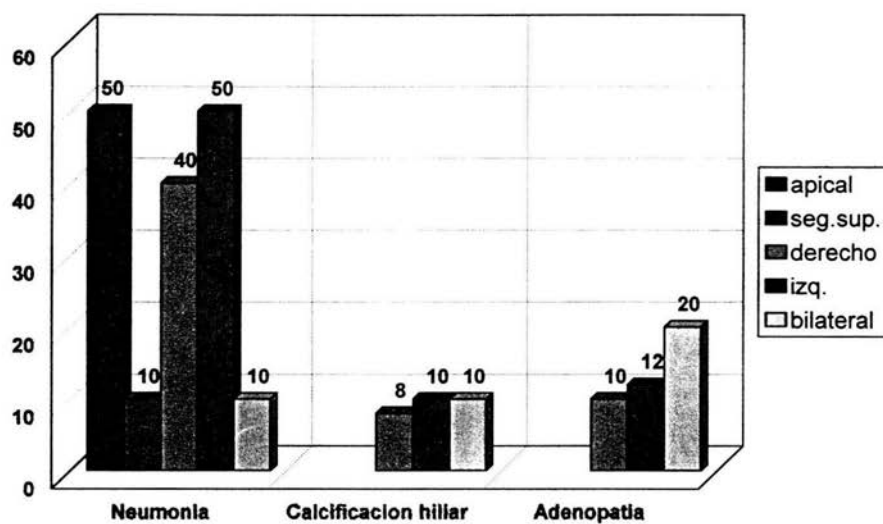
GRAFICA 2

### LOCALIZACION DE LAS LESIONES POR IMAGEN



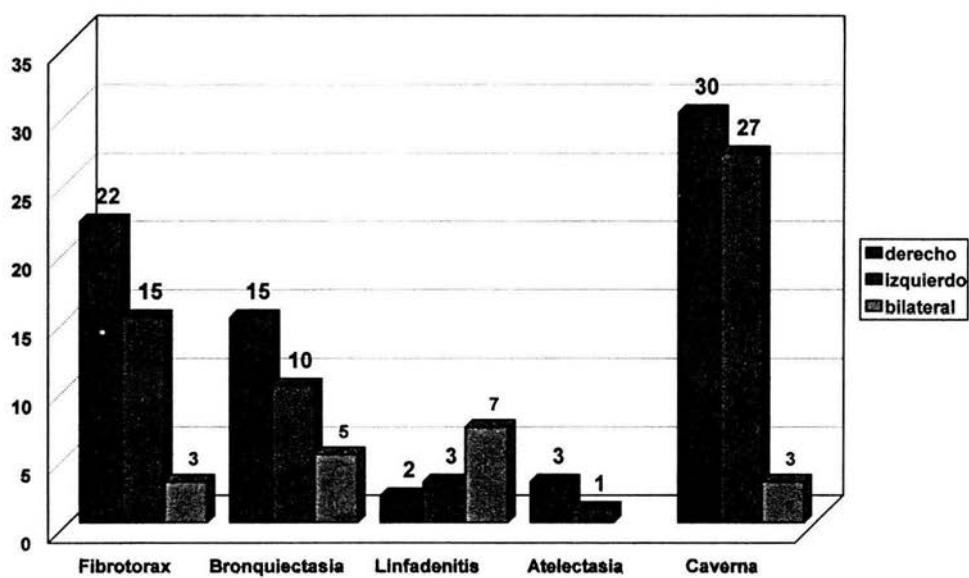
GRAFICA 3

### HALLAZGOS EN REACTIVACION TUBERCULOSIS PULMONAR



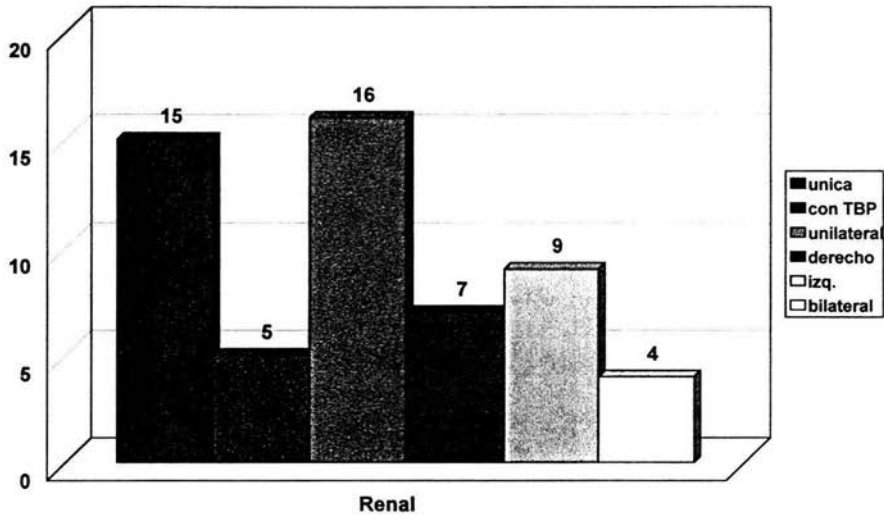
GRAFICA 4

## TUBERCULOSIS PULMONAR



GRAFICA 5

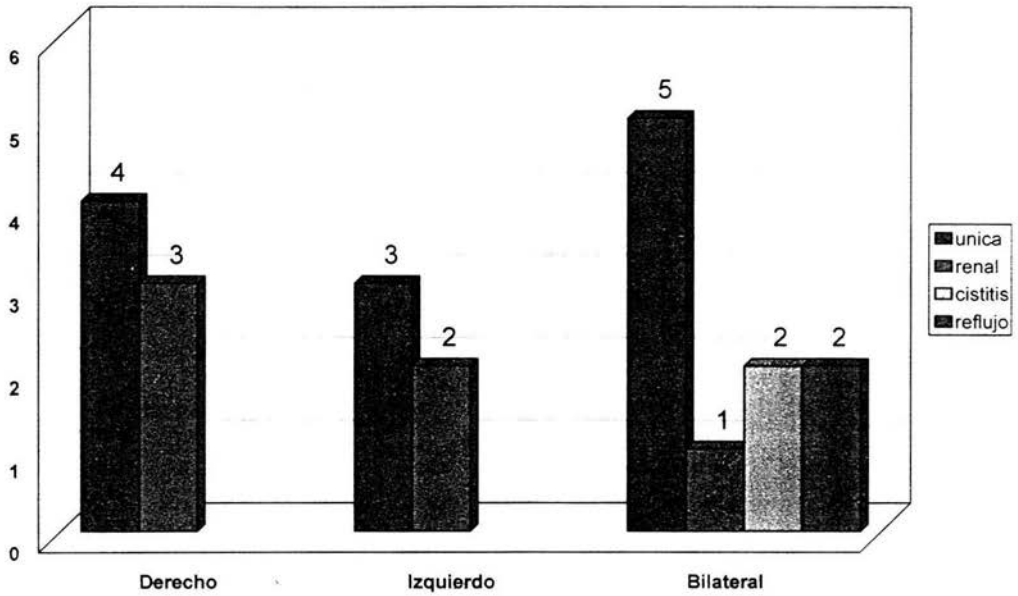
## TUBERCULOSIS URINARIA



GRAFICA 6

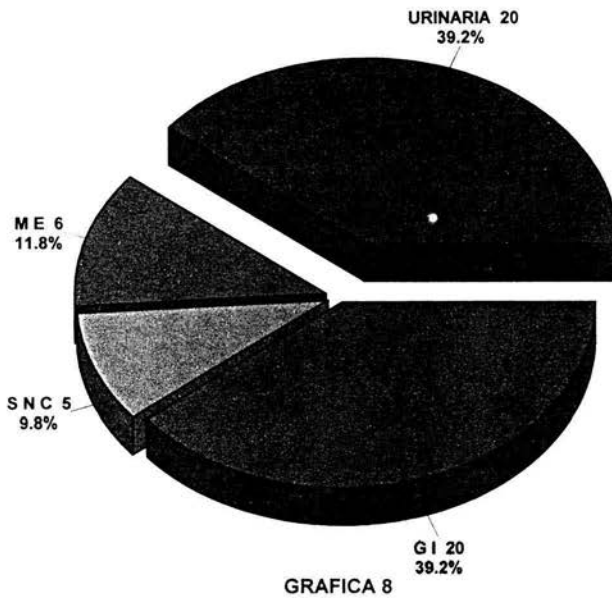


TUBERCULOSIS URINARIA  
AFECTACION URETERAL



GRAFICA 7

## TUBERCULOSIS EXTRAPULMONAR



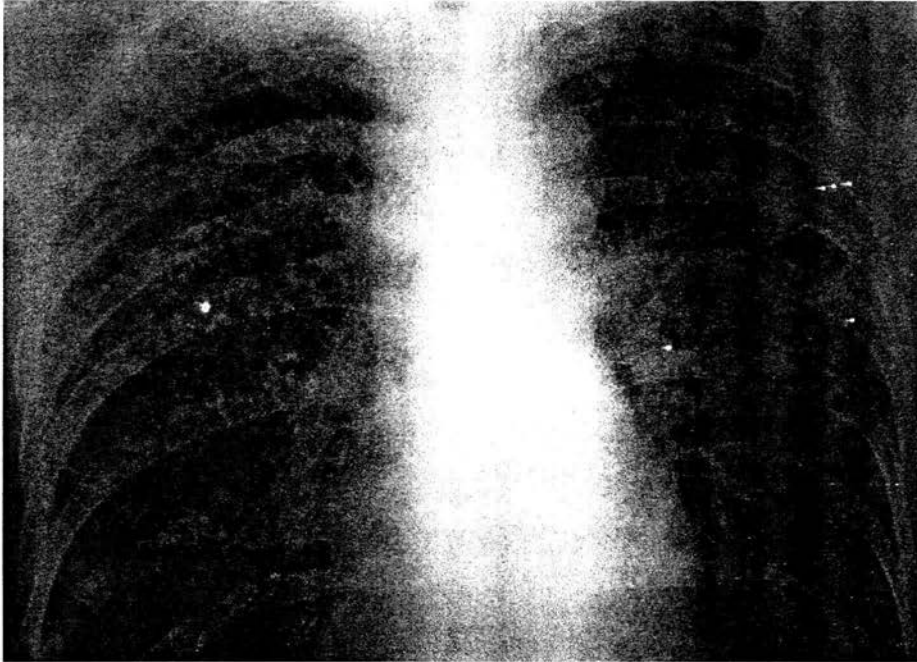


Figura 1. Radiografía de tórax. Tuberculosis miliar, multiples nódulos dispersos en forma bilateral. De paciente con S I D A

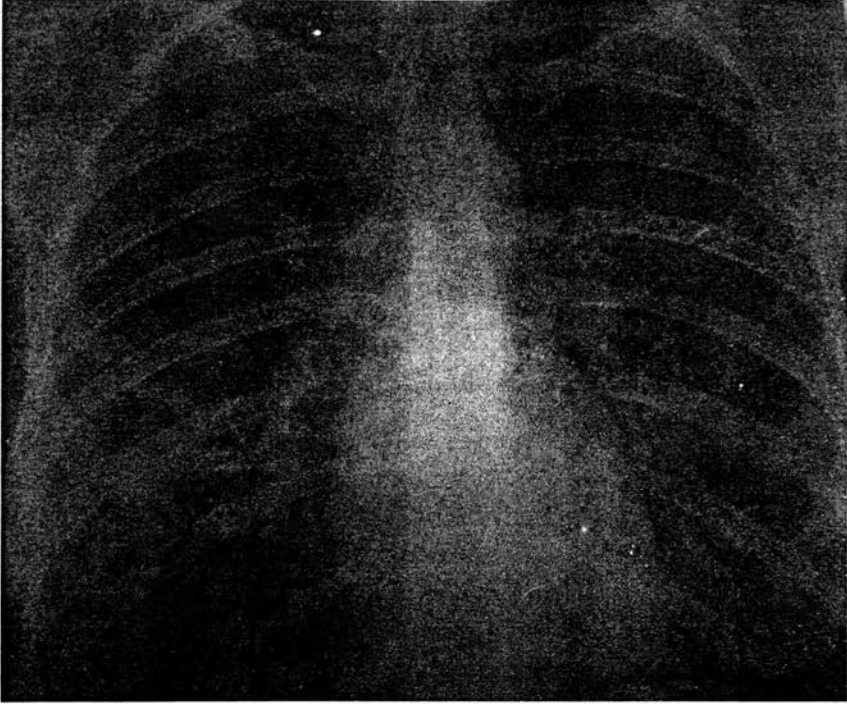


Figura 2. Caverna por tuberculosis pulmonar. Localizada en el segmento superior del lóbulo inferior derecho.

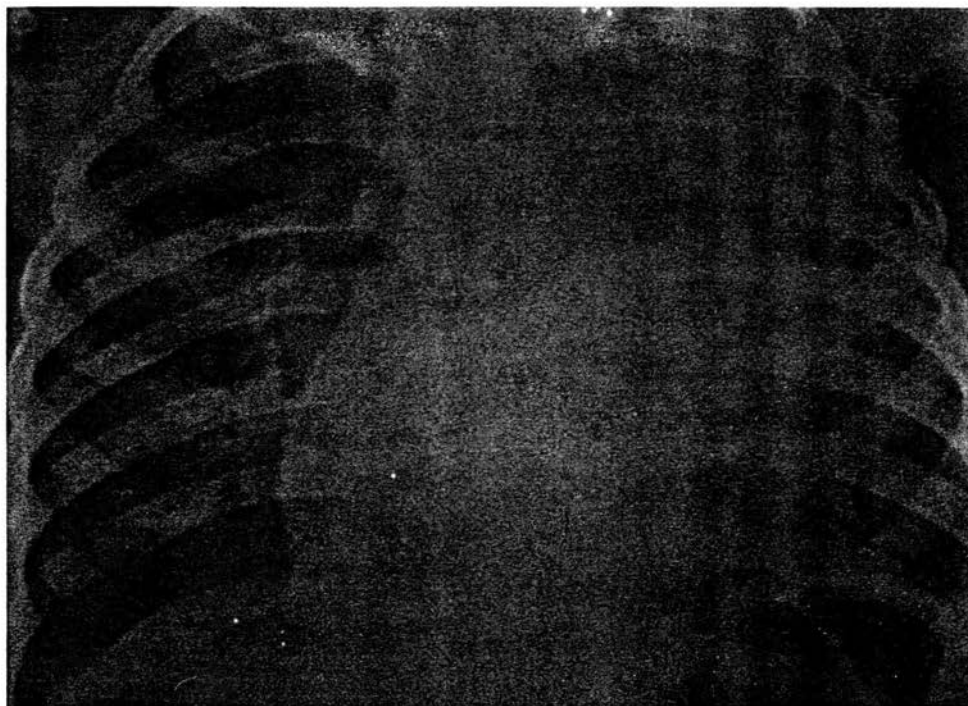

Figura 3. Tuberculosis primaria con neumonía y derrame pleural asociado.

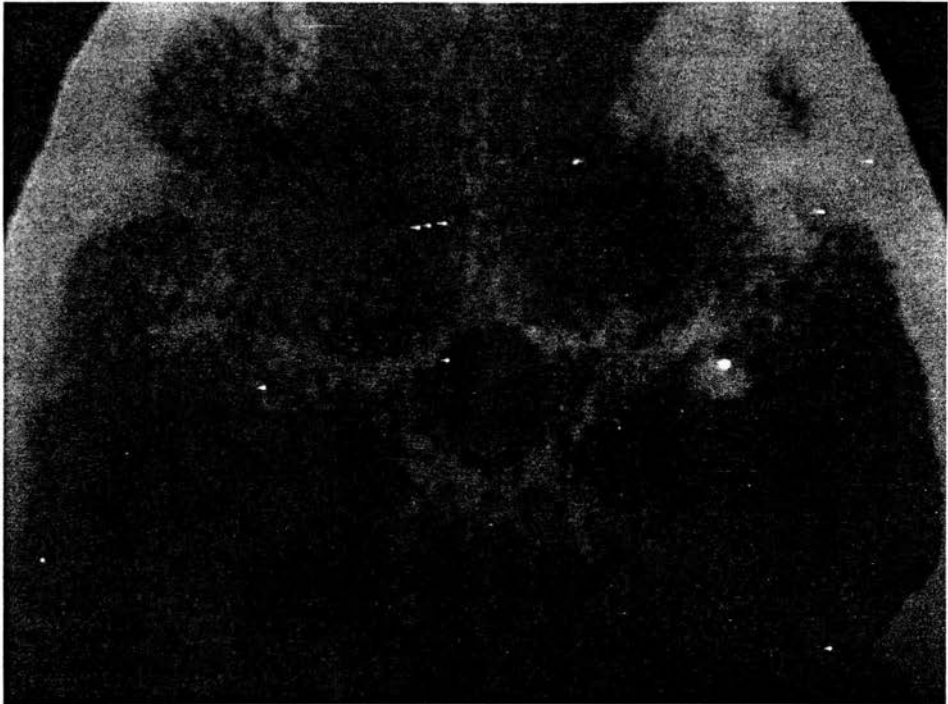


Figura 4. Tomografía de cráneo en fase contrastada con reforzamiento vascular anormal, presencia de granuloma izquierdo, de paciente con SIDA, el cual curso además con encefalitis

## BIBLIOGRAFIA

1. Diccionario Terminológico de Ciencias Médicas. Dr. Estanislao Navarro Beltrán. 13va edición. Salvat.
2. Medicina Interna Cecil. Textbook of Medicine. HR-WB 100 T4 1990.
3. Generalidades de Medicina Humana. Arthur White. 10 edición. 2985.
4. Patología Humana Stanley Robbins 4 edición. 1985.
5. Radiología Aplicada a la Medicina Interna Eisemberg 5 edición 1995.
6. Hygood TM, Williams MD: Radiographics Findings of extremity tuberculosis in childhood; back to the future. Radiographics 1994 may;14(3) 561-10.
7. Koroyessis p, Ppadaki E: Latente Solitary Tuberculosis Psoas Abscess, 52 years after healed thoracolumbar tuberculosis spondylitis. Spine 1995, Aug 1;20(15) 1709-12.
8. Tibau R Fuster S, Audela J: Tuberculosis of the neural arch. A report of four cases. Int Orthop 1994 Apr; 18(2): 119-21.
9. Bhatoe H: Epidural spinal Tuberculoma. Australas Radiol. 1995 May; 39(2) 179-81.
10. Chen W S: Chronic Sciatica caused by tuberculous sacroilitis. A case report. Spine 1995 may 15:20(10). 1994-6.
11. Tuberculosis of peripheral joints, a dilemma in diagnosis. Tuber-Lung Dis 1995 Dic; 399-404.
12. Chang JH; Kim SK: Tuberculosis of the ribs; a recurrent attack of ribs carries. Yonsei MJ 1992 May-Aug; 15(3-4); 374-8.
13. Bonanni G; Ciccariello M; Manzini P: Concomitand ceco-apendicularand urinary tuberculosis. Description of two rare cases: Physiopatological and diagnostic remarks. Riv-Eur-Sci-Med-Pharmacol 1993 May Aug17(3).
14. Kaneko K; Yamaguchi M: Nodular Lesions in renal tuberculosis. Radiat-Med 1994 Nov dec; 12(6) 263-7.
15. Histerosalpingography and pelvic Ultrasound; Imaging infertility and gynecology; Isabel C Yoder. 1990.
16. Correlación radiológica y endoscópica de la tuberculosis genital femenina. Tesis 1986 HGO 3 Tomas Hernández Quijano.
17. S I D A y Tuberculosis. Tesis 1989 Hospital General Centro Medico La Raza Jeronimo Medardo.
18. Tuberculosis y Embarazo. Tesis 1987 HGO 3. Juan José Carrillo Almanza.
19. Martinez Vazquez C; Bordon J: Cerebral Tuberculoma a Comparative Study on patients whit HIV infection. Infection 1995 May Jun 23(3) 143-53.
20. Ramamurthi R; Vasudevan MC: The changing face of tuberculomas. Ann Acad Med Singapore 1993 Nov 22(6) 852-5.
21. Whiterman M; Espinoza L: Central Nervous system Tuberculosis in HIV infected patients clinical an radiographics findings. AJNR 1995 Jun Jul 16(6) 1319-27.
22. Cranial MR and CT Howard Lee 1995.