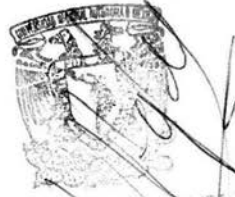

11212



UNIVERSIDAD NACIONAL AUTONOMA DE MEXICO

HOSPITAL GENERAL DE MEXICO, S. S.



SUBDIVISION DE ESPECIALIZACION
DIVISION DE ESTUDIOS DE POSGRADO
FACULTAD DE MEDICINA

**PREVALENCIA DE ALTERACIONES DERMATOLÓGICAS
EN PACIENTES HOSPITALIZADOS CON HEPATOPATIA
CRÓNICA DEL HOSPITAL GENERAL DE MEXICO**

SECRETARIA DE SALUD
HOSPITAL GENERAL DE MEXICO
ORGANISMO DESCENTRALIZADO

**TESIS DE POSGRADO
QUE PARA OBTENER EL TITULO DE
ESPECIALISTA EN DERMATOLOGIA**

PRESENTA :
DRA. JOSEFINA FLORES SANTILLAN

ASESOR DE TESIS :
DR. AMADO SAUL CANO
JEFE DEL SERVICIO DE DERMATOLOGIA

MEXICO, D. F.

2004



Universidad Nacional
Autónoma de México

Dirección General de Bibliotecas de la UNAM

Biblioteca Central



UNAM – Dirección General de Bibliotecas
Tesis Digitales
Restricciones de uso

DERECHOS RESERVADOS ©
PROHIBIDA SU REPRODUCCIÓN TOTAL O PARCIAL

Todo el material contenido en esta tesis esta protegido por la Ley Federal del Derecho de Autor (LFDA) de los Estados Unidos Mexicanos (México).

El uso de imágenes, fragmentos de videos, y demás material que sea objeto de protección de los derechos de autor, será exclusivamente para fines educativos e informativos y deberá citar la fuente donde la obtuvo mencionando el autor o autores. Cualquier uso distinto como el lucro, reproducción, edición o modificación, será perseguido y sancionado por el respectivo titular de los Derechos de Autor.

ESTA TESIS NO SALE
DE LA BIBLIOTECA



DR. AMADO SAUL CANO
Tutor y Jefe del Servicio de
Dermatología

Autorizo a la Dirección General de Bibliotecas de la UNAM a difundir en formato electrónico e impreso el contenido de mi trabajo recepcional.

NOMBRE: JOSEFINA FLORES
SANTILLAN

FECHA: 21/MAYO 2004

FIRMA: [Handwritten Signature]

PA. EMILIA SANTILLAN
LOPEZ

DEDICO ESTE TRABAJO A:

DIOS, por darme esta oportunidad en la vida.

MI MAMA: EMIGDIA, por todo el apoyo que me ha dado.

MI ESPOSO: JOSE GUILLERMO, por su amor,
comprensión y paciencia.

MI HIJA: JESSICA, por su ternura y ser parte de
mi motivación.

MIS MAESTROS: DR. AMADO SAUL y DR. JORGE
PENICHE, por sus enseñanzas y paciencia con nosotros
sus alumnos.

Agradezco su colaboración para la realización
de este trabajo a los doctores:

DRA. GLADYS LEON DORANTES.

DR. VICTOR GARCIA GUERRERO.

DRA. PATRICIA PEREZ RIOS.

DRES. JEFES DE SERVICIO DE LOS PABELLONES
DE MEDICINA INTERNA Y GASTROENTEROLOGIA DEL
HOSPITAL GENERAL DE MEXICO, S.S.

I N D I C E

	Página
INTRODUCCION	1
CONCEPTOS GENERALES DE HEPATOPATIAS CRONICAS.....	1
ALTERACIONES CUTANEAS EN LA HEPATOPATIA CRONICA	3
1.- ALTERACIONES HEPATICAS INTRINSECAS	4
2.- DEFICIENCIAS DE ENZIMAS METABOLICAS	18
3.- INFECCIONES DEL HIGADO	19
4.- DESORDENES MISCELANEOS	22
TRABAJO DE INVESTIGACION:	
PLANTEAMIENTO DEL PROBLEMA	28
JUSTIFICACION	28
HIPOTESIS	29
OBJETIVOS	29
METODOLOGIA	30
ANALISIS DE LOS RESULTADOS	34
ANALISIS ESTADISTICO	38
ASPECTOS ETICOS Y DE BIOSEGURIDAD	38
EXPECTATIVAS A CORTO, MEDIANO Y LARGO PLAZO	40
RECURSOS DISPONIBLES	40
RESULTADOS	42
CONCLUSIONES	63
ICONOGRAFIA	67
BIBLIOGRAFIA	70

INTRODUCCION

La piel, es una cubierta exterior que reviste todo el cuerpo y se insinúa en los orificios naturales, no es como algunos creen, una simple envoltura inerte, sino un órgano complejo, anatómico y funcional, que está ligado a la fisiología y patología de todo el organismo.

La piel es el órgano más superficial y el que está más a la mano para la exploración, también es el más extenso y sus alteraciones no están desligadas de los procesos biológicos o de otros trastornos del organismo (1).

El hígado es el segundo órgano más grande en el cuerpo humano, el cual presenta un papel central en la homeostasis metabólica.

Desde hace siglos se ha observado una asociación entre la piel y el hígado. En la actualidad se describen diversas lesiones cutáneas típicas del paciente con enfermedad hepática. Estas alteraciones cutáneas son más floridas en pacientes con hepatopatías crónicas (2).

CONCEPTOS GENERALES DE HEPATOPATIAS CRONICAS

Se considera una HEPATOPATIA CRONICA, cualquier enfermedad hepática cuya duración sea mayor de 6 meses, pudiendo ser de tipo inflamatorio (hepatitis) o su consecuencia (cirrosis) (3,4,5).

En cuanto a la HEPATITIS CRONICA, es cualquier tipo de hepatitis que presenta inflamación del hígado por lo menos durante ese periodo. Existen dos tipos principales de hepatitis crónica: la hepatitis crónica persistente, la cual es de curso benigno y autolimitado y la hepatitis crónica activa cuya evolución es desfavorable y puede progresar hacia la cirrosis del hígado (3).

La CIRROSIS HEPATICA es un cuadro clínico-morfológico que constituye el proceso final de una serie de hepatopatías de etiología variada que se caracteriza por la presencia de daño celular, fibrosis y nódulos

de regeneración. En México, la cirrosis hepática representa un grave problema médico-social, pues se ha calculado que existen aproximadamente 100,000 a 200,000 pacientes cirróticos (6).

Existen varias clasificaciones de la cirrosis hepática, siendo la más utilizada, la que clasifica a la cirrosis de acuerdo a dos criterios (etiológico y morfológico) de la siguiente manera:

1.- Cirrosis por enfermedades genéticas:

- 1) Galactosemia.
- 2) Enfermedad por depósito de glucógeno (amilopeptinosis).
- 3) Tirosinosis.
- 4) Intolerancia hereditaria a la fructuosa.
- 5) Deficiencia de alfa 1-antitripsina.
- 6) Talasemia y otras anemias determinadas genéticamente (atransferrinemia y anemias dependientes de piridoxina).
- 7) Enfermedad de Wilson.
- 8) Hemocromatosis.
- 9) Cirrosis biliar incompleta que se presenta después de fibrosis quística (mucoviscidosis).
- 10) Telangiectasia Hereditaria Hemorrágica (Osler-Weber-Rendú).
- 11) Abetalipoproteinemia.
- 12) Otros.

2.- Cirrosis química:

Secundaria a daño tóxico predecible o no predecible.

3.- Cirrosis alcohólica.

4.- Cirrosis infecciosa.

- 1) Cirrosis por hepatitis viral o cirrosis posnecrótica.
- 2) Sífilis congénita.
- 3) Infecciones parasitarias.

5.- Cirrosis nutricional:

. Después de cirugía intestinal para tratamiento de obesidad.

6.- Cirrosis biliar primaria.

7.- Cirrosis congestiva.

8.- Cirrosis Criptogénica.

9.- Cirrosis infantil de la India.

10.- Cirrosis por Sarcoidosis (Granulomatosa).

11.- Otras. (4,5,6).

El alcohol es sin duda la causa más común de la cirrosis hepática. Actualmente se considera que el 50% de las cirrosis son de etiología etílica (3,4,5,6,7,8,9).

La segunda causa más frecuente de daño hepático es la hepatitis viral (tanto la hepatitis viral B, como la no A no B o hepatitis C) (3,4,5,6).

En más de un 20% de los casos no es posible demostrar la etiología de este padecimiento, por lo que a este grupo se le ha denominado: cirrosis criptogénica (4,5,6).

El cuadro clínico de la cirrosis hepática es muy amplio, siendo siempre el mismo independientemente de la etiología, pudiendo presentar: síntomas generales, alteraciones gastrointestinales, hematológicas, pulmonares, cardiacas, linfáticas, vasculares, neurológicas, renales, motoras y por supuesto dermatológicas (3,4,5,6).

El pronóstico de estos pacientes dependerá basicamente de la presencia o no de complicaciones, así como de la etiología del proceso, mientras la cirrosis esté compensada, el pronóstico es bueno, siendo la sobrevida a 5 años hasta del 90% y del 50% a los 10 años. Mientras que la supervivencia a 5 años de un cirrótico que ya ha presentado complicaciones como: ascitis, ictericia severa, hemorragia o encefalopatía, se reduce casi al 0%. (6,11).

Existe además una complicación fatal que se presenta en el cirrótico en 13-20%, que es la degeneración neoplásica en países occidentales, se sabe que alrededor de un 75% de los hepatocarcinomas se desarrollan de hígados cirróticos (6,11).

ALTERACIONES CUTANEAS EN LA HEPATOPATIA CRONICA

Existen varios tipos posibles de interacción del hígado y la piel, siendo los siguientes:

1.- La enfermedad hepática puede provocar alteraciones cutáneas. Los trastornos primarios de las funciones hepáticas de síntesis, excreción, conjugación o regulación pueden inducir alteraciones estructurales y funcionales de la piel y anexos. Por lo que en esta

categoría se encuentran: la ictericia, el prurito, las anormalidades pigmentarias, alteraciones ungueales y capilares. Son las interacciones mejor conocidas por los médicos.

2.- Las enfermedades cutáneas pueden determinar anormalidades hepáticas. Los trastornos metabólicos como consecuencia de una enfermedad cutánea son menos conocidos, pero han sido documentados. Las anormalidades de las proteínas séricas en la eritrodermia, la ginecomastia y la hepatomegalia en la dermatitis exfoliativa son consecuencias de un compromiso cutáneo severo (2).

3.- La piel y el hígado se encuentran afectados por el mismo proceso patológico, como se observa por ejemplo en los síndromes de xantomatosis, de histiocitosis o en púrpura trombocitopénica ideopática (12,13).

4.- Factores hereditarios pueden ser responsables del compromiso hepático, de los anexos de la piel y de otros órganos, como ocurre en la aciduria arginosuccínica o en algunos casos registrados de xeroderma pigmentoso.

5.- La piel, el hígado y los huesos pueden ser afectados por exposición a agentes químicos, como se ve en la enfermedad por cloruro de vinilo, lo que conduce a la aparición de alteraciones cutáneas esclerodermoides, hepatitis, angiosarcoma hepático y acroosteólisis (2).

La lista de cambios cutáneos asociados con enfermedad hepática es muy grande, que para fines prácticos y en base al tipo de interacción mencionada se dividen en 4 grupos principales:

- 1.- Alteraciones hepáticas intrínsecas.
- 2.- Deficiencias metabólicas enzimáticas.
- 3.- Infecciones hepáticas. y
- 4.- Desórdenes misceláneos.

1.- ALTERACIONES HEPATICAS INTRINSECAS:

ICTERICIA:

La ictericia es la coloración amarillenta u ocre de la piel, mucosas y otros tejidos corporales por depósito del pigmento biliar y/o sus metabolitos (2,14,15,16,17). Esta coloración obedece a la incapacidad del hígado para metabolizar normalmente la bilirrubina

(5). Los niveles absolutos de bilirrubina sérica necesarios para producir clínicamente ictericia varían, pero generalmente pueden ser cuando hay más de 2.5 mg por dl. (normal: menos de 1.5 mg por dl) (14).

El color de la ictericia puede variar desde un color dorado en la mitad de los casos a un amarillo brillante o un verde oscuro por el aumento de los niveles de biliverdina, esto es debido al aumento en la fijación celular tisular colectiva local del tetrapirrol de la bilirrubina (o sus metabolitos) (2).

La ictericia debe ser diferenciada, mediante exámenes clínicos y métodos químicos, de los casos de piel olivácea constitucional, de la carotenemia benigna y de la pigmentación amarillenta de la piel provocada por la quinacrina y el busulfan, también la ingestión prolongada de cantidades importantes de jugo de tomate puede generar licopenia, que es una coloración naranja benigna de la piel, las palmas de las manos y plantas de los pies, como consecuencia de depósito de licopeno, un pigmento similar al caroteno (2,14).

HIPERPIGMENTACION: (HIPERMELANOSIS)

La pigmentación es otra de las alteraciones cromáticas de valor diagnóstico en la enfermedad hepática crónica. Hace algunos años se observaba que pacientes con cáncer de hígado, sífilis hepática, cirrosis hepática, etc. cursaban con pigmentaciones oscuras como grandes manchas simétricas que semejaban el cloasma de la embarazada (16), posteriormente el término de "cloasma hepático" o "mascara biliar" ha sido usado para describir una forma especial de hiperpigmentación circunscrita que afecta áreas perioral y periorbitaria en pacientes con hepatopatía crónica (14,17), por tanto, el cloasma facial en un hombre o una mujer no embarazada debe alertar al médico acerca de la posibilidad de que sea una manifestación de enfermedad hepática (2).

Actualmente se reconoce la melanosis en estos pacientes pudiendo ser difusa o localizada. El oscurecimiento difuso de la piel que genera un tinte grisáceo en los pacientes con cirrosis de larga evo-

lución, se debe esencialmente al depósito de melanina en la epidermis, en especial en la capa basal.

La pigmentación melánica de la piel en la cirrosis biliar primaria inicialmente afecta a zonas expuestas, pero posteriormente se hace generalizada en forma gradual. Es una característica frecuente en esta enfermedad y puede ser un signo temprano de presentación. En pacientes con hepatopatía crónica puede aparecer una acentuación de las pecas y de la pigmentación areolar normales, también puede observarse zonas irregulares de pigmentación pardo sucias o aparecer pigmentación lineal localizada en los pliegues de los dedos y las palmas de las manos (2).

También se ha reportado: despigmentación sectorial, que se refiere a hipopigmentación del tamaño de las gotas (hipomelanosis guttata o hipomelanosis en gotas), sobre la piel de las nalgas, espalda, muslos y antebrazos, que a veces se observa en la cirrosis y que puede estar asociada a arañas vasculares.

No se conoce con exactitud la patogénesis de las diversas formas de hiperpigmentación en las enfermedades hepáticas crónicas. La pigmentación pardusca generalizada que es de instalación lenta gradual y progresiva relacionada con la enfermedad hepática avanzada sugiere un mecanismo hormonal, que se compara al observado en los casos de exceso espontáneo o experimental de ACTH o MSH, aunque en la enfermedad hepática los niveles de MSH están normales (2,14,18).

En la hemocromatosis la pigmentación no es provocada por la presencia de hemosiderina en la piel sino que es producida por la melanina. Los gránulos de hemosiderina pueden ser identificados en forma inconstante en los macrófagos de la dermis y de los anexos, que probablemente contribuyen a la coloración grisácea de la piel hemocromatósica (2,14).

PRURITO:

El prurito es un hallazgo común en pacientes con enfermedad hepática, implica una colestasis o una obstrucción biliar mecánica persistente. Puede ser leve y transitorio o severo y persistente que domina el cuadro clínico de la enfermedad (2,14,16).

En los pacientes hepáticos hay dos tipos de prurito: el que antecede a la ictericia (prurito preictérico) y el que se presenta en ocasiones una vez instalada la ictericia (prurito ictérico), los dos tipos de prurito generalmente están relacionados a la bilirrubinemia existente, aunque no en todos los casos de ictericia, como en la de tipo hemolítico, en donde no hay prurito y si llegara a haber es al final de la misma (16).

El mecanismo del prurito en la ictericia no se conoce bien, se ha sugerido que se debe a la retención de sales biliares con irritación secundaria de los nervios sensoriales cutáneos. Se han identificado ácidos biliares (ácido desoxicólico y ácido quenodesoxicólico no sulfatado) en la piel de pacientes con prurito, pero no se ha establecido una asociación entre la concentración de un ácido biliar conjugado o libre en particular y la presencia o ausencia de prurito (2,19,20).

**DERMOGRAFISMO:
(URTICARIA FACTICIA)**

El dermografismo se presenta cuando se frota la piel de un icterico observando en el sitio donde se froto una reacción muy intensa de la piel, a lo que se le conoce como icterografía, dicha reacción es mucho más acentuada que en una persona normal, además persiste durante algún tiempo (16). Entonces el dermografismo es un estado caracterizado por la aparición de ronchas de urticaria al friccionar la piel, debidas a una reacción vasomotora excesiva. Se localiza preferentemente en el tórax y raíz de miembros. Se distingue un dermografismo rojo y otro blanco. El primero se manifiesta como una raya roja que aparece sobre el trazo efectuado con un objeto romo y ejerciendo una presión mediana. Está limitada a los lados por dos líneas blancas, este tipo de dermografismo se observa en las urticarias. Y el dermografismo blanco se obtiene una raya blanca con la misma maniobra, describiendose en la insuficiencia suprarrenal y en estados de inestabilidad vasomotora (15,20).

NEVO ARACNIDO:

Los nevos en araña, también conocidos como: arañas vasculares,

arañas arteriales, angiomas en araña, nevo estelar o telangiectasia arácnida, representan la lesión vascular clásica de la enfermedad hepática crónica, sin embargo, estas lesiones pueden aparecer también en alcohólicos, quienes no tienen un daño hepático significativo o en pacientes con otras enfermedades o en personas sin daño conocido como es el caso de los niños.

Su nombre deriva de su semejanza con arañas, consistiendo en una arteriola central representada por un punto rojo, del cual irradian numerosos vasos sanguíneos tortuosos hacia el exterior (2,14,15,16), considerandose como una arteria enrollada anormalmente que termina en varios vasos de paredes finas que emergen de forma radiada desde un punto central (17).

El nevo estelar es de color rojo brillante, cuyo tamaño varía de una cabeza de alfiler a 2 centímetros de diámetro. A veces llega a ser tan voluminosa que puede visualizarse o palpase su pulsación, en especial cuando es comprimida con un portaobjetos de vidrio y cuando se ejerce presión sobre la arteria central se blanquea totalmente la lesión. Los nevos en araña se ven con más frecuencia en la cara, el cuello, los antebrazos, las manos y parte superior del tronco, por arriba de una línea que une ambos pezones (que son los sitios principales drenados por la vena cava superior). Pocas veces se observan en las mucosas de la nariz, boca y faringe, desapareciendo después de la muerte (2,14,15,16,17,21).

Es posible observar una regresión de los nevos en araña relacionados con la enfermedad hepática, cuando mejora la enfermedad subyacente, aunque es más frecuente que las lesiones persistan, siendo lesiones funcionalmente reversibles. No se sabe con certeza si la arteria central es obliterada cuando las lesiones desaparecen o si persiste morfológicamente y simplemente no se llena debido a que la presión de llenado ya no es suficiente. Las arañas vasculares son arterias pequeñas y como todo vaso arterial es pulsátil, siendo su presión mayor que la venosa (16).

Es útil conocer la evolución de las arañas vasculares, generalmente aparecen por brotes sucesivos que indican las alternativas por las que atraviesa la función hepática, haciendose presentes cuando está

alterada la función, corroborandose con las pruebas de funcionamiento hepático y atenuandose dichas lesiones, cuando hay mejoría de la función (2,14).

Un estudio interesante relaciona arañas vasculares y várices esofágicas sangrantes en pacientes cirróticos, mencionando que las arañas vasculares pueden servir como un marcador accesible de sangrado por várices esofágicas (22).

ERITEMA PALMAR Y PLANTAR:

En el paciente con enfermedad hepática se puede encontrar eritema palmar, también conocido como "palma hepática", el cual se manifiesta de dos formas, ya sea como una exageración del moteado normal, en donde las manos están calientes y de color rojo brillante, ya sea en palmas, dorsos, dedos y bases ungueales, o puede existir un enrojecimiento bien delimitado en la eminencia tenar o hipotenar que gradualmente se propaga a otras partes de la mano. Las plantas de los pies pueden mostrar alteraciones similares. Al realizar la diascopia sobre el eritema palmar se observa que la ruborización se presenta en forma sincrónica con el pulso arterial. El paciente puede referir sensación de latidos o de hormigueo en sus manos.

El eritema palmar se observa en la enfermedad hepática sobre todo en la cirrosis hepática y en la hepatitis aguda, aunque también puede verse en otras enfermedades o estados fisiológicos como en el embarazo, enfermedades pulmonares crónicas, endocarditis bacteriana subaguda, administración de anticonceptivos orales, tirotoxicosis, leucemia crónica, enfermedades febriles, enfermedades asociadas con aumento de globulinas, o simplemente "rubor familiar" sin ninguna enfermedad asociada (2,5,14,15,17).

TELANGIECTASIAS:

Los pacientes con enfermedad hepática crónica frecuentemente muestran alteraciones telangiectásicas, sobre todo en las zonas del cuerpo expuestas a la luz, es decir, cara, cuello, antebrazos y manos.

Cuando existen numerosas telangiectasias diminutas dan la impresión de un enrojecimiento difuso, siendo conocidas como "marcas de papel dolar" por su similitud a las pequeñas filigranas del papel moneda cuando se ve a través de la luz. Las telangiectasias desaparecen con la diascopía y rara vez son pulsátiles. La causa de estas lesiones vasculares difusas es la dilatación mínima de las vénulas (2,15,16,17).

MANCHA RUBI:

También se le conoce como angioma senil, mancha de Morgan o angioma en cereza. Se trata de una lesión de aspecto nodular puntiforme o de 1 a 2 mm de color rojo rubí, plana o algo saliente, por lo general es múltiple se localiza en cara, tronco y extremidades.

Estas lesiones son nevos vasculares de aparición tardía ya que generalmente se presentan después de los 40 años y con frecuencia se observan en pacientes con enfermedad hepática (15).

RED VENOSA COLATERAL:

En la hipertensión portal, ya sea asociada con cirrosis hepática o con enfermedad hepática no cirrótica o con un bloqueo de la vena porta: intra o extrahepática, pueden desarrollarse vasos colaterales sistémicos portales que pueden ser un importante indicador de la existencia de hipertensión portal (2). Por lo que la red venosa colateral se refiere a venas cutáneas colaterales prominentes, debidas a la hipertensión portal secundaria a la enfermedad hepática, estas lesiones son especialmente prominentes sobre el epigastrio y ombligo (2,14).

MANCHAS PURPURICAS:

Frecuentemente se observan manchas purpúricas en el paciente con hepatopatía, dichas manchas son de forma y tamaño variables pudiendo ser desde la cabeza de un alfiler o equimosis extensas de varios centímetros. Es frecuente observar hematomas sobre todo en sitios de venopunción. Estas lesiones principalmente se ven en los miembros

inferiores, pudiendo ser transitorias y recurrentes, en ocasiones se acompañan de hiperqueratosis folicular, su etiología se relaciona con la síntesis insuficiente de factores de coagulación normalmente producidos por el hígado (hipoprotrombinemia) y deficiencias de vitaminas: D, K y C (2,14,16,17).

La patogénesis de los cambios vasculares no es muy clara. Las arañas vasculares y el eritema palmar tradicionalmente son atribuidos al exceso de estrógeno. Se conoce que los estrógenos tienen un efecto dilatador sobre las arteriolas espirales del endometrio, por lo que se piensa que tienen un efecto similar sobre la vasculatura de la piel. Aunque el hígado es responsable de la inactivación estrogénica, la falta de catabolismo es diferente por ser la única causa del desarrollo de cambios vasculares en pacientes con cirrosis hepática crónica. Otra teoría propuesta es que existe un aumento del estado hemodinámico en la enfermedad hepática crónica, por lo que existe un aumento de la sobrecarga cardiaca, con disminución de la resistencia periférica total y formación de corto circuitos, lo que es manifestado por el desarrollo de nevos arácnidos, eritema palmar y vasos escleróticos en espiral (2,14,21,22). También hay varios casos reportados de otros síndromes proliferativos vasculares asociados con enfermedad hepática crónica, tales como: Telangiectasia hemorrágica hereditaria (Enfermedad de Osler-Weber-Rendú) y Telangiectasia nevoide unilateral, la cual puede representar las manifestaciones cutáneas de una enfermedad que involucra los vasos sanguíneos, tanto de la piel como del hígado (2,14,24).

ALTERACIONES DEL PELO:

Existen cambios en el pelo del cuerpo en el paciente con cirrosis hepática. Tales cambios incluyen: una disminución o caída completa del vello y adelgazamiento generalizado del pelo del cuerpo. En ambos sexos se observa pérdida del vello del antebrazo, axila o pubis, mientras que en el sexo masculino se ha visto una disminución de la velocidad de crecimiento del vello facial, alopecia pectoral, distribución femenina del vello pubiano además de pérdida de la libido,

impotencia sexual, atrofia testicular y oligospermia (2,5,14,17). De acuerdo al Dr. Alfonso Acevedo, el pelo de la cara en los hombres tiene tendencia a caerse mientras que en las mujeres, con frecuencia se observa un discreto hirsutismo como de tipo menopáusico (aún en mujeres jóvenes), debido a la disfunción testicular y ovárica respectivamente. Las cejas y las pestañas también presentan alteraciones, en las primeras se va perdiendo el pelo sobre todo en la mitad externa y las pestañas con el tiempo se hacen escasas (16).

ESTRIAS DE DISTENSION:

Estas estrías, ocurren en ambos sexos en asociación con enfermedad hepática crónica, tanto en el abdomen como en muslos, nalgas o en partes proximales de extremidades. Estas alteraciones generalmente aparecen como consecuencia del gran estiramiento que sufre la piel ya sea por enormes hepatomegalias o por ascitis, aunque puede aparecer en ausencia de esta última o de tratamiento con esteroide sistémico. La mayoría de las veces se ven en pacientes con hepatitis crónica activa del tipo lupoide. Estas lesiones se desarrollan por la ruptura de las fibras elásticas y atrofia cutánea (2,5,14,16,17).

CONTRACTURA DE DUPUYTREN:

También conocida como fibromatosis palmar o enfermedad de Dupuytren esta alteración inicia con un nódulo palmar y progresa de manera insidiosa hasta causar una hiperplasia fibromatosa de la aponeurosis, con engrosamientos nodulares de la fascia causando contractura en flexión de uno o más dedos. Se ha reportado en pacientes con hepatopatía, siendo más común en pacientes con cirrosis hepática alcohólica que en los no alcohólicos, la causa de esta contractura no se conoce con exactitud, atribuyéndose generalmente al hiperestrogenismo por la incapacidad hepática para inactivar a los estrógenos (2,5,14,16,17).

Esta fibromatosis es la más frecuente de todas las fibromatosis (adultos y niños), en ocasiones es de tipo familiar, con herencia autosómica dominante. Es más frecuente en el sexo masculino, cuya

edad de predominio es de los 30 a los 50 años y como ya se mencionó es más frecuente en alcohólicos, aunque puede presentarse en epilépticos pacientes con diabetes mellitus, también se encuentra asociada a periartritis del hombro, neuropatía crónica, gota, traumatismos, ocasionalmente se asocia con otras fibromatosis, constituyendo el síndrome de polifibromatosis (2,5,14).

GINECOMASTIA:

En la enfermedad hepática crónica, también se ha reportado esta alteración endócrina, que consiste en el agrandamiento bilateral, visible y palpable del tejido pectoral glandular en el hombre, atribuyéndose clásicamente al hiperestrogenismo, pero no se conoce con precisión la anormalidad endócrina responsable proponiéndose diferentes alteraciones hormonales, incluyendo el aumento de la secreción de estrógenos, aumento de la conversión de andrógenos en estrógenos, alteraciones de la fijación de los andrógenos a las globulinas plasmáticas, disminución del metabolismo estrogénico, aumento de producción de la hormona del crecimiento y de otras hormonas hipofisarias y alteraciones de la respuesta tisular local a un medio ambiente hormonal normal (2,14,16,25,25).

HIPERTROFIA PAROTIDEA:

La hipertrofia parotidea se refiere al aumento de tamaño de las glándulas parótidas, crónico, de tamaño visible, no inflamatorio y simétrico, la piel que las recubre está sin alteraciones (15).

Dicho aumento de volumen, bilateral, generalmente asintomático se asocia en un 30% a pacientes con cirrosis hepática, sobre todo de tipo alcohólico. A la palpación estas glándulas son blandas y la imagen sialográfica muestra una hipertrofia glandular con una área parenquimatosa muy extendida, describiéndose en apariencia de "árbol deshojado", histopatológicamente, las glándulas salivales en la cirrosis alcohólica se ve: 1) hipertrofia individual de las células acinares, debido al aumento de grasa de los gránulos de secre-

sión (estadios tempranos). 2) Infiltración grasa, que podría deberse a una alteración en el metabolismo de lípidos (estadios crónicos). 3) Fibrosis moderada (estadios crónicos) (2,14,27,28).

SEUDOSINDROME DE CUSHING:

En algunos pacientes con hepatopatía crónica, sobre todo debido a alcoholismo se presenta un seudosíndrome de Cushing, conocido así, por presentar rasgos similares a dicho síndrome, éstas características incluyen: cara de luna llena, obesidad troncal, emaciación de los músculos proximales y puede estar presente atrofia cutánea con o sin estrías.

Este seudosíndrome remite cuando se interrumpe el consumo de alcohol o hay mejoría del funcionamiento hepático (2,14).

EDEMA PERIFERICO:

En los pacientes con hepatopatía crónica se puede observar edema periférico, es decir, localizado preferentemente en las extremidades inferiores y frecuentemente se presenta derrame peritoneal o ascitis. En la patogénesis de este tipo de edema interviene: la hipertensión portal, el aumento de la permeabilidad capilar, la hipoalbuminemia entre otros factores.

La ascitis, es un signo frecuente en el paciente cirrótico, que resulta de la acumulación intraperitoneal de líquido acuoso y contiene proteínas (Principalmente albúmina) en concentración de 1 a 2 grs. por 100 ml., solutos como glucosa, sodio y potasio, teniendo prácticamente la misma concentración en el líquido ascítico que en la sangre. Esta ascitis es un trasudado que resulta de las presiones elevadas dentro del sistema venoso portal (15).

ANHIDROSIS:

La falta de sudoración, puede ocurrir en el paciente con enfermedad hepática crónica, ya que el hígado interviene en la distribución de los electrolitos intra y extracelulares y cuando esta función disminuye o tiende al fracaso puede favorecer la deshidratación acuosa,

ya que se pierde la capacidad de poder regular la distribución de los líquidos en la sangre, en los espacios extracelulares y en el interior de las células. A consecuencia de la disminución sudoral se produce sequedad de la piel con descamación furfuracea sobre todo en la cabeza, tórax y extremidades superiores, mientras que en el abdomen y extremidades inferiores se observan edemas.

La resequedad de la piel, el edema, la ascitis y la oliguria constituyen el síndrome poiquilohidrótico del cirrótico descompensado, el cual tiene un pronóstico más grave.

Este gran trastorno del metabolismo del agua, que se caracteriza por su mala distribución, ya que existe en gran proporción en los espacios tisulares y en las serosas y en cambio falta proporcionalmente en los espacios intra y extracelulares, es lo que constituye la anhidrosis (16).

LEUCONQUIA:

Las uñas blancas en ocasiones pueden verse en personas normales o en pacientes con enfermedades tales como: crioglobulinemia, síndrome de Raynaud y esclerodermia sistémica. Sin embargo, las uñas de color blanco intenso son típicas de la cirrosis hepática, Terry, de 100 pacientes cirróticos, encontró que el 82% las presentaba, por lo que se les conoce como uñas de Terry. De acuerdo al estudio de Terry, se vió que el color blanco no se observaba en el interior de la placa ungueal, sino que se debía a una opacificación del lecho ungueal, ya que la coloración blanca, no mostraba cambios de ubicación con el crecimiento de la uña, ni se alteraba cuando se forzaba el ingreso de sangre hacia el interior del tejido subungueal mediante compresión de los vasos digitales.

Se puede afectar una uña y en casos severos todas las uñas, las cuales muestran una opacidad en "vidrio esmerilado" de casi todo el lecho ungueal. Puede observarse una zona de un rosado normal a nivel del borde distal de la uña, dando la impresión de una gran lúnula.

La uña blanca en estos pacientes se piensa que es consecuencia de un crecimiento excesivo de tejido conjuntivo entre la uña y el

hueso y esto hace que se reduzca la cantidad de sangre presente en el plexo subcapilar, por tanto hay una disminución del flujo capilar de la base de la uña, que clínicamente se manifiesta por palidez (2,5,14).

DEDOS EN PALILLO DE TAMBOR (ACROPAQUIA)
Y UÑAS EN VIDRIO DE RELOJ:

Los dedos en palillo de tambor o Acropaquia o hipocratismo digital, son signos vistos más frecuentemente en la enfermedad pulmonar y cardiaca, asociados con frecuencia a la osteoartropatía hipertrófica, aunque también se asocian con todas las formas de cirrosis hepática, sobre todo con la biliar primaria.

La forma de dedos en palillo de tambor se presenta por que el pliegue ungueal proximal está saltado, el cual altera el ángulo de Lovibond entre el plato de la uña y el pliegue de la uña proximal, causando un exceso de 180 grados. La deformidad convexa de la uña en vidrio de reloj se considera una variedad intermedia antes de formar el dedo en palillo de tambor (14).

Anatómicamente lo que ocurre en la acropaquia, es un aumento del grosor del lecho ungueal causado por edema, infiltración celular y aumento de la vascularización, por lo que estas alteraciones son el resultado de un incremento del tejido conectivo presente entre la uña y el hueso y el incremento del flujo sanguíneo periférico, que no siempre es igualmente marcado, siendo probable que represente una característica esencial pero no una causa primaria de los dedos en palillo de tambor (2,14).

COILONIQUIA, PLATONIQUIA, ONICORREXIS:

La coiloniquia o uñas en cuchara, y la platoniquia o uñas planas, son menos frecuentes en la enfermedad hepática crónica. Estas anomalías son opuestas a las uñas en vidrio de reloj, los platos ungueales son cóncavos o planos respectivamente, de coloración pálida y frecuentemente muestran surcos longitudinales. La coiloniquia clásicamente se asocia a anemia hipocrómica, pero también se ha reportado como

la anormalidad ungueal más frecuente en la hemocromatosis. Se postula que hay alteraciones del metabolismo del hierro en la coiloniquia, así como una deficiencia de aminoácidos sulfhidratados metabolizados por el hígado, así como deficiencia de vitamina C. Las uñas quebradizas (onicorrexis) también han sido atribuidas a la enfermedad hepática, aunque no hay fundamentos suficientes (2,3,5).

OTRAS ALTERACIONES UNGUEALES:

Existen también reportes en pacientes con hepatopatías alcohólicas de uñas opacas y pliegues ungueales engrosados con una cutícula ancha. En la enfermedad de Wilson o degeneración hepatolenticular se reporta una coloración azulosa de la porción lunular de las uñas (LUNULAS AZULES), así como el llamado ANILLO DE KAYSER-FLEISCHER, que es una banda opaca dorada verdosa situada a lo largo del limbo corneal, que en ocasiones se acentúa con mayor intensidad en los bordes superiores e inferiores, considerandose como un hallazgo patognomónico de la enfermedad de Wilson, por lo que deberá de investigarse en niños y adultos jóvenes con cirrosis hepática de origen desconocido (2,3,5).

ALTERACIONES DE LA CAVIDAD ORAL:

El paciente con hepatopatía crónica manifiesta alteraciones secundarias al síndrome de mala absorción debido a insuficiencia hepática, siendo las más frecuentes, la palidez de la mucosa, así como la atrofia de las papilas linguales, secundarios a anemia, también hay una queilosis y estomatitis por deficiencia proteica. Por arriboflavinosis se presenta: queilitis angular y en forma más severa la lengua se torna de un color magenta. Por deficiencia de ácido nicotínico se manifiesta la lengua enrojecida e hipertrofia de sus papilas y cuando el estado es más severo, la lengua se presenta de un color escarlata con atrofia de las papilas y estomatitis. Cuando hay deficiencia de vitamina C, las encías se hacen edematosas y sangran con facilidad, además hay porosidad de la dentina y es frecuente la pérdida de dientes o presentarlos flojos (16,29).

Se han hecho mayores estudios en pacientes con enfermedad hepática alcohólica, mencionandose que el 94% de los pacientes alcohólicos tienen alteraciones bucales generales y presentan una amplia gama de cambios estructurales orales, como una pérdida tres veces mayor de dientes de la segunda dentición que los pacientes no alcohólicos, además de traumatismos en el área maxilofacial (debidos en su mayoría a accidentes automovilísticos o riñas) que las personas no alcohólicas. Dentro de las alteraciones orales presentes en estos sujetos están las siguientes: la mucosa del paladar y de la zona yugal presentan un color rojizo o café amarillento debido al depósito de pigmentos biliares, típico de una insuficiencia hepática.

Se han descrito la presencia de depósitos de cálculos sobre la superficie dental, periodontitis crónica avanzada y generalizada, con tejidos gingivales inflamados y pérdida del puntilleo, papilas interdentarias achatadas y bolsas periodontales profundas. En el tejido óseo suceden cambios en el metabolismo, dentro de los cuales se tienen: osteopenia y osteoporosis, aunque se discute que estas alteraciones sean causadas más por la mala higiene oral que caracteriza al alcohólico, que por el efecto directo del alcohol.

La lengua de estos pacientes también presenta cambios estructurales y funcionales. La cara dorsal de este órgano se observa atrófica, de color rojizo, presentando con frecuencia fisuras. Fisiológicamente se ha reportado una disminución de la agudeza gustativa en los pacientes alcohólicos (hipogeusia o disgeusia), siendo más frecuente en pacientes con cirrosis hepática y hepatitis alcohólica.

En cuanto al cáncer del tracto gastrointestinal y alcoholismo, se reporta un riesgo de instalación de un carcinoma en la orofaringe, laringe y esófago hasta 15 veces mayor en los sujetos alcohólicos que en los no alcohólicos. Este riesgo de contraer cáncer aumenta 6 veces más cuando el sujeto además de ser alcohólico es fumador crónico (27,30,31).

2.- DEFICIENCIAS DE ENZIMAS METABOLICAS:

En este grupo se encuentran varias enfermedades, la mayoría están genéticamente determinadas, y se caracterizan por anormali-

dades de una o más enzimas necesarias para la función metabólica normal, en las que el hígado es un factor importante en su patogenia, por tanto, las enfermedades que se pueden incluir en este grupo están: las porfirias hepáticas, la enfermedad de Gaucher, la enfermedad de Wilson, los tipos de hiperlipidemia: I, IV y V manifestados por xantomias.

Las porfirias hepáticas son los mejores ejemplos de desórdenes metabólicos con manifestaciones cutáneas, en las cuales, el hígado es el responsable del defecto primario (14,32,33).

3.- INFECCIONES DEL HIGADO:

Hay varias causas relacionadas con la infección del hígado con manifestaciones cutáneas asociadas, ya sea por bacterias, hongos, actinomicetos, parásitos y virus.

El virus de la hepatitis B no solamente produce enfermedad hepática aguda y crónica, sino que también produce una variedad de síndromes dermatológicos, siendo los que mejor se han documentado los siguientes:

1. Pródromo de la enfermedad sérica.
2. Poliarteritis nodosa.
3. Crioglobulinemia mixta esencial.
4. Acrodermatitis papular de la infancia.

PRODROMO DE LA ENFERMEDAD SERICA

(Serum sickness-like prodrómico):

Es el síndrome más común, visto en la fase prodrómica de la infección por el virus de la hepatitis B, observándose en un 20-30% de los pacientes infectados. En síndrome consiste de urticaria, artropatía, proteinuria y hematuria. El inicio es usualmente de una a seis semanas antes del comienzo de la ictericia, mejorando al presentarse ésta. La artropatía consiste de artralgia simétrica aguda, involucrando las pequeñas articulaciones de manos, hombros, tobillos y rodillas. En ocasiones la artralgia puede ser asimétrica y monoarticular con involucro de grandes articulaciones, en las articulaciones

hay edema con sinovitis, rara vez la artritis es deformante, la artropatía generalmente dura 20 días.

El involucro renal es menos frecuente que las manifestaciones articulares y dermatológicas, la mayoría presentan una glomerulonefritis difusa o focal leve, manifestandose por proteinuria y hematuria.

Las manifestaciones dermatológicas son de diferentes tipos, siendo la urticaria la más frecuente, aunque su apariencia puede ser delicada y atípica. El angioedema ocurre en el 4% de los pacientes (2,14,38). Además, existe un espectro amplio de otras erupciones cutáneas como: rash eritematoso o purpúrico (púrpura palpable tipo Henoch Schönlein), eritema multiforme, eritema tóxico, dermatitis liquenoide semejante al liquen plano, clínica e histológicamente, eritema circinado y anular, rash escarlatiniforme (34,35,36).

Se ha detectado el depósito de complejos inmunes que contienen HBsAg en los vasos cutáneos afectados, de C3 y de IgM, por lo que muchas de las manifestaciones extrahepáticas de la hepatitis B han sido atribuidas a la presencia de complejos inmunes (antígeno-anticuerpo-complemento) (2,14).

POLIARTERITIS NODOSA:

Existe un reporte inicial de que el 40-50% de los casos con poliarteritis nodosa están asociados con el HBsAg, mientras que el último reporte menciona que, de quinientas infecciones con el virus de la hepatitis B, una se asocia a este síndrome.

La poliarteritis nodosa es una vasculitis sistémica caracterizada por fiebre, rash, poliartralgias, involucro neurológico y renal. Es un desorden progresivo que frecuentemente produce neuritis múltiple, hipertensión arterial, eosinofilia, hematuria y azoemia. A diferencia del síndrome anterior, la poliarteritis nodosa tiende a presentar un curso alargado con vasculitis generalizada, involucrando muchos órganos y sistemas.

Las manifestaciones dermatológicas de la poliarteritis nodosa ocurren en alrededor del 10-20% de los casos. La mayoría presentan la triada de: nódulos subcutáneos, livedo reticularis y ulceraciones. También puede haber púrpura palpable comunmente localizada a las extremidades inferiores, lesiones urticarianas, angioedema y gangrena

acral. Los nódulos subcutáneos se encuentran en el trayecto de arterias, la mayoría también en extremidades inferiores, causando comunmente lesiones paniculares, miden de 1 a 2 centímetros de diámetro y frecuentemente son dolorosos, produciendo una sensación de pesantez en las piernas. La progresión de esta lesión produce ulceración dolorosa, observandose el fondo cutáneo con un patrón livedoide (2,34,35,36,37).

CRIOGLOGULINEMIA MIXTA ESENCIAL:

Este síndrome también ha sido visto en pacientes con exposición prolongada al HBsAg. El síndrome está caracterizado por lesiones de piel purpúrica (95%), artropatía (45%) e involucro renal (48%). Aquellos pacientes sin nefritis, generalmente tienen un curso benigno prolongado que aquellos con involucro renal. La debilidad también es un síntoma común. Las manifestaciones dermatológicas más comunmente vistas son: la púrpura palpable en extremidades inferiores, eritrocianosis y fenómeno de Raynaud. Solamente un tercio de estos pacientes muestran sensibilidad al frío. La histología en estos pacientes es vasculitis necrotizante con inmunofluorescencia directa positiva para IgM, IgG y complemento alrededor de los vasos sanguíneos. El complemento sérico frecuentemente está disminuido en el momento de la enfermedad activa. Esta enfermedad representa otra enfermedad por complejos inmunes relacionada con la hepatitis B (2,34,36).

Además de la hepatitis B, la crioglobulinemia se ha asociado con enfermedades autoinmunes como: lupus eritematoso, artritis reumatoide y síndrome de Sjögren (14).

ACRODERMATITIS PAPULAR DE LA INFANCIA (Síndrome de Gianotti-Crosti):

Las cuatro características de esta enfermedad son: 1) dermatitis papular localizada a cara y extremidades. 2) Linfadenopatía. 3) Hepatitis aguda, usualmente anictérica y 4) subtipo HBsAg ayw.

Las lesiones normalmente son de 2-3 milímetros, de aspecto papular, eritematosas, las cuales pueden agruparse sin coalescer localizadas a las extremidades y cara. Esta dermatosis normalmente es vista en niños de 2 a 6 años y raramente después de los 10 años. Es raro que ocurra en adultos jóvenes, aunque hay reportes al respecto. La erupción

se desarrolla en 2 a 3 días y persiste por 15 a 20 días. La linfadenopatía principalmente es inguinal y axilar, el tamaño es moderado, mostrando una consistencia elástica y es movable.

La hepatitis es una asociación constante usualmente de tipo anictérico, ocurriendo en la mayoría de los casos dentro de los 7-14 días del inicio de la dermatitis. Se ha sostenido que el antígeno de superficie de la hepatitis B (HBsAg), se encuentra invariablemente presente en la sangre de pacientes con exantema y hepatitis (2,14,34,36)

Además de estos 4 síndromes bien documentados se han reportado otro tipo de lesiones en la piel en asociación con la hepatitis como: lesiones de aspecto papular, eritematosas, recurrentes, asintomáticas, localizadas bilateralmente en tronco y áreas proximales de extremidades superiores, con una duración de 6 a 7 días (36). Otras asociaciones reportadas son: Vasculitis cutánea y crioglobulinemia tipo II asociada con hepatitis C (38,39), Urticaria y hepatitis C (40), síndrome de Sjögren y hepatitis C (41), depósito de pigmento biliar en los poros sudoríparos de pacientes con hepatitis no A no B (42).

La hepatitis crónica activa que presenta en forma continua antígenos de la hepatitis B también se ha asociado a manifestaciones cutáneas inespecíficas como: estrías cutáneas, acné, erupción como lupus eritematoso, ictericia, esclerodermia localizada, eritema palmar, acropaquia, leuconiquia, ginecomastia, hemorragias en astilla y púrpura debido a vasculitis o capilaritis, eritema nudoso, vitiligo, úlceras de pierna. También hay varias alteraciones inmunológicas que han sido asociadas como: colitis ulcerativa, artritis reumatoide, tiroiditis de Hashimoto, glomerulonefritis y pioderma gangrenoso (43,44,45,46).

4.- DESORDENES MISCELANEOS:

En este grupo, incluyen varias condiciones hepáticas que algunas veces se asocian con lesiones en piel, siendo las siguientes:

LIQUEN PLANO:

Estudios recientes reportan la asociación de liquen plano y enfermedad hepática crónica o de manera inversa, es decir, enfermedad hepática y liquen plano. Dentro de las enfermedades hepáticas que se han asociado al liquen plano son: hepatitis crónica activa, cirrosis biliar primaria, colangitis esclerosante primaria, enfermedad de Wilson, hemocromatosis, deficiencia de la alfa 1-antitripsina, hepatitis viral C y carcinoma hepatocelular. Por otro lado se reportan pacientes que tienen liquen plano, de cualquier variedad, incluyendo liquen plano oral que son portadores de alguna enfermedad hepática, ya sea cirrosis, hepatitis crónica activa o persistente, fibrosis hepática, hepatitis tóxica, etc. Por lo que se recomienda realizar estudios del funcionamiento hepático en todos los pacientes con liquen plano. La patogénesis de dichas asociaciones no es muy clara, dándose explicaciones a través de mecanismos autoinmunes, pudiendo existir anomalías tanto en la inmunidad celular como en la humoral (2,14,17,47,48,49,50,51,52,53,54,55,56).

HIPERVITAMINOSIS A Y CIRROSIS:

Hay reportes de que pacientes que consumen en grandes cantidades vitamina A, con alimentos o suplementos de vitamina A en tabletas pueden dañar su hígado causando cirrosis (14,57).

PITIRIASIS ROTUNDA:

Se trata de una alteración papuloescamosa previamente descrita en japoneses y negros de Africa o del oeste de India. Se ha asociado con enfermedades debilitantes crónicas como: tuberculosis, lepra, hepatitis amibiana, cirrosis hepática y también se considera como una paraneoplasia de carcinoma hepatocelular y leucemia (16,58).

ENFERMEDAD DE KYRLE:

Esta enfermedad ha sido reportada en asociación a insuficiencia hepática. Se caracteriza por una erupción bien definida de pápulas pequeñas y grandes, con tapones queratósicos centrales. Se asocia con mayor frecuencia a diabetes, falla cardiaca congestiva y enfermedad renal. Recientemente se describe su asociación con cirrosis hepática alcohólica (14).

ERITEMA ANULAR CENTRIFUGO:

El eritema anular centrifugo, denota un grupo de erupciones caracterizado por, lesiones eritematosas anulares que migran lentamente. Se presenta como una hipersensibilidad cutánea por diversas causas, incluyendo: infección (bacteriana, viral o micótica), drogas, neoplasias malignas ocultas, hormonas (ciclo menstrual), infestación parasitaria. Recientemente se describe la asociación con enfermedad hepática (59).

ENFERMEDAD INJERTO CONTRA HUESPED:

La piel, el tracto gastrointestinal y el sistema hepatobiliar son los principales blancos de una reacción injerto contra huesped, en la cual, las células inmunocompetentes del injerto determinan un ataque inmunológico contra los tejidos del huesped inmunosuprimido e histoinmunocompatible.

En la enfermedad injerto contra huesped aguda, las alteraciones hepáticas corresponden a las observadas en la hepatitis, mientras que en la fase crónica, el cuadro es similar a las manifestaciones patológicas hepáticas, observadas en la cirrosis biliar primaria (2,17).

AMILOIDOSIS:

La amiloidosis sistémica o enfermedad de Lubarsh-Pick, es una enfermedad poco frecuente del metabolismo proteico, que cursa asociada a procesos tales como el síndrome del tunel carpiano, macroglosia, lesiones mucocutáneas específicas y afección visceral: cardiaca, renal, hepática y gastrointestinal (2,17).

DROGAS:

Con frecuencia las drogas utilizadas en el tratamiento de la enfermedad hepática pueden provocar efectos cutáneos secundarios como es el caso de la vitamina K1 (fitomenadiona), la cual es empleada comunmente como un antídoto de los anticoagulantes y en los estados hipotrombinémicos.

La erupción que causa la vitamina K ocurre a los 4 a 16 días siguientes a su administración, ya sea por vía tópica, intravenosa,

subcutánea o intramuscular. Se han reportado 2 tipos de lesiones por esta hipersensibilidad. El primero, es el más común, consiste en una placa eczematosa en el sitio de la inyección. La segunda lesión semeja una morfea, también en el sitio de la inyección. Las placas eczematosas generalmente se resuelven en 4 a 8 semanas sin dejar cicatriz, mientras que la reacción escleromatosa puede durar años. El mecanismo de la hipersensibilidad cutánea a la vitamina K que se menciona es , una hipersensibilidad tipo IV, mediada por células (2,60,61,62).

También hay que recordar que, existen fármacos que pueden ser hepatotóxicos y que frecuentemente son usados en dermatología, como el metrotexate, alopurinol, isoniacida, rifampicina, retinoides orales, eritromicina, etc. (63).

LUPUS ERITEMATOSO SISTEMICO:

Esta asociación es más frecuente de lo que se piensa, así lo demuestra un estudio realizado en 238 pacientes con LES, de los cuales 43 de ellos mostraron una enfermedad hepática, demostrándose: cirrosis, hepatitis crónica activa y esteatosis (2).

SARCOMA DE KAPOSI:

Hay reportes de pacientes con cirrosis hepática alcohólica quienes desarrollan sarcoma de Kaposi, involucrando estómago y piel de las extremidades inferiores (64).

RETRACCION DEL PÁRPADO:

Existe el reporte de que puede ocurrir retracción del párpado debida a cirrosis hepática, comprobándose clínicamente (65).

METASTASIS A PIEL POR CARCINOMA:

Existe el reporte de un carcinoma hepatocelular que invadió la pared torácica, de un paciente masculino de 88 años quién formó una gran masa subcutánea por invasión directa de la pared posterior del tórax, siendo con éste, 48 los casos reportados en la literatura mundial de cáncer metastásico a piel (66).

MANIFESTACIONES CUTANEAS POR DESNUTRICION E HIPOVITAMINOSIS EN EL PACIENTE HEPATICO:

Frecuentemente el paciente con hepatopatía crónica y en especial el paciente cirrótico muestran diversos síndromes carenciales, desde la palidez en la piel y mucosas por anemia, su pelo sufre una despigmentación que tiene cierta semejanza con el paciente kwashiorkor. La arriboflavinosis se manifiesta por fotofobia, congestión conjuntival y circuncorneal, opacidades corneales, queilitis angular, lengua rojo magenta o rojo purpúrico, seborrea del ala de la nariz, de los surcos nasogenianos y auriculomastoideos, a veces presenta una erupción cutánea a la que se ha llamado: "piel de tiburón", por su semejanza a este animal.

La falta de vitamina B1, sólo tiene manifestaciones cuando aparece el beriberi húmedo. La hipovitaminosis C, se manifiesta por encías sangrantes y tumefactas. Debido a la gran cantidad de sol que cae en nuestro país, impide que existan manifestaciones cutáneas de avitaminosis D. Por la falta de vitamina K, también se facilitan sangrados, favoreciendo petequias y equimosis. La hipovitaminosis A, también se le llama frinodermia, ya que ocasiona una piel semejante a la del "sapo", con pápulas queratósicas de diversos tamaños, distribuidas a lo largo de las extremidades y hombros.

La pelagra, por falta de niacina, cuya enfermedad es conocida como la enfermedad de las 4 "d" por: dermatitis, diarrea, demencia y defunción en ocasiones.

Por deficiencia de zinc, se presenta la acrodermatitis enteropática que es una erupción eritematosa vesiculopapular que posteriormente se transforma en lesiones erosivas alrededor de orificios y en partes acrales del cuerpo, así como ampollas en los dedos y alrededor de las uñas.

Por síndrome de mala absorción que ocurre frecuentemente en los pacientes con hepatopatía crónica, se puede presentar: pigmentación difusa, ictiosis adquirida, queratosis folicular, onicorrexia, poco pelo, lesiones en cavidad oral, púrpura, dermatitis eczematoide o psoriasiforme y menos frecuentemente acropaquia (16, 67, 68).

SINDROME DE SWEET:

Existe el reporte de un caso con síndrome de Sweet, cuya etiología fué cirrosis criptogénica, demostrada en la necropsia (69).

GRANULOMA ACTINICO:

Existe el reporte de un paciente con cirrosis hepática alcohólica y diabetes, quién desarrolló granuloma actínico, siendo una rara enfermedad, que consiste en una reacción inflamatoria anular con un infiltrado dérmico de células gigantes, que se desarrolla en una zona de elastosis actínica (70).

TRABAJO DE INVESTIGACION

PLANTEAMIENTO DEL PROBLEMA:

El planteamiento del problema para este trabajo es: establecer la prevalencia de alteraciones dermatológicas en pacientes hospitalizados con hepatopatía crónica del Hospital General de México, de la Secretaría de Salud.

JUSTIFICACION:

Debido a que la piel es un órgano que se puede estudiar con mayor facilidad, por su accesibilidad que otros órganos, y que en ella se puede reflejar la interacción del organismo con el medio interno así como con el externo, y que por otra parte el hígado es un órgano de vital importancia para el mantenimiento de la homeostasis, si este sufre alteraciones podrán ser reflejadas en la piel. Por lo que este estudio está encaminado a estudiar la interacción entre hígado y piel, cuyas manifestaciones cutáneas podrán servir como marcadores del funcionamiento hepático, siendo útiles como apoyo en su diagnóstico, así como para el monitoreo de la respuesta de estos pacientes al tratamiento dado, y al comparar las manifestaciones cutáneas en las diferentes hepatopatías crónicas analizadas se obtendrán marcadores específicos de cada hepatopatía.

Además este trabajo puede servir para próximos estudios que pueden hacerse, sobre el manejo de las alteraciones cutáneas presentadas en estos pacientes, sin comprometer más su funcionamiento hepático, que de por sí ya está dañado.

HIPOTESIS:

Debido que se trata de un trabajo de investigación descriptivo, no se incluye hipótesis, ya que lo que se pretende es realizar una prevalencia de alteraciones dermatológicas en el paciente hospitalizado con hepatopatía crónica del Hospital General de México, S.S., como representativo de la población mexicana con daño hepático.

OBJETIVOS:

- 1.- Conocer la prevalencia de hepatopatías crónicas en pacientes hospitalizados del Hospital General de México, S.S.
- 2.- Conocer los cambios dermatológicos propios de la alteración hepática.
- 3.- Conocer las dermatosis asociadas más frecuentes que presenta el paciente con hepatopatía crónica.
- 4.- Comparar las manifestaciones dermatológicas de las diferentes hepatopatías crónicas encontradas.
- 5.- Obtener la prevalencia de alteraciones dermatológicas en pacientes hospitalizados con hepatopatía crónica en general y por tipo de hepatopatía, del Hospital General de México, S.S.

METODOLOGIA:

Población y Muestra

La población estudiada fueron pacientes hospitalizados con enfermedad hepática crónica del Hospital General de México, S.S. de los servicios de: Gastroenterología y Medicina Interna, que cumplieron con los criterios de inclusión y exclusión señalados posteriormente.

Para el cálculo de la muestra se aplicó la siguiente fórmula:

$$n = \frac{\pi(1 - \pi) \left(\frac{Z_{\alpha/2}}{E} \right)^2}{}$$

$\pi = 0.5$ (estimado de la proporción)

$Z_{\alpha/2} = 1.96$

$E = 0.075$ (error)

$n =$ muestra = 171

Por lo que: con una precisión del 5% se estima una proporción de ± 0.075 , necesitando una muestra de: 171 pacientes.

Criterios

a) Inclusión:

Se incluyeron pacientes de ambos sexos, mayores de 18 años de edad, hospitalizados en los servicios de Gastroenterología (107) y Medicina Interna (pabellones: 308, 108 y 110), que presentaban hepatopatía crónica, la cual se basó en: BIOPSIA HEPATICA que reportara: Cirrosis hepática o hepatitis crónica. Si no se contaba con lo anterior, su diagnóstico se basó en CRITERIOS CLINICOS más CRITERIOS BIOQUIMICOS y/o DE GABINETE, que demostraran: insuficiencia hepática crónica y/o daño hepato-celular. Dentro de los criterios clínicos que se consideraron fueron:

1.- fatigabilidad fácil y pérdida de peso mayor del 10% del peso habitual.

- 2.- Anorexia y dispepsia.
- 3.- Ictericia, coluria y acolia.
- 4.- Edema de miembros inferiores.
- 5.- Hemorragias (epistaxis, gingivorragia, petequias o equímosis, sangrado de tubo digestivo alto o bajo).
- 6.- Pérdida de la libido.
- 7.- Historia de:
 - a) Ingestión de alcohol (mayor de 80 gr/día en promedio por más de 6 años).
 - b) Uso de fármacos hepatotóxicos.
 - c) Hepatitis viral.
 - d) Hemotransfusiones.
 - e) Promiscuidad sexual, homosexualidad.
 - f) Drogadicción.
- 8.- Desnutrición.
- 9.- Fiebre.
- 10.- Fetor hepaticus.
- 11.- pigmentación.
- 12.- dedos hipocráticos.
- 13.- uñas blancas.
- 14.- telangiectasias.
- 15.- ginecomastia.
- 16.- atrofia testicular.
- 17.- distribución del vello: ginecoide.
- 18.- hipertrofia parotidea.
- 19.- contractura de Duypuytren.
- 20.- hipotensión arterial.
- 21.- eritema palmar.
- 22.- En abdomen:
 - a) ascitis.
 - b) red venosa colateral.
 - c) hepatomegalia.
 - d) esplenomegalia.
- 23.- En sistema nervioso central:
 - Encefalopatía hepática (I - IV).

Dentro de los criterios bioquímicos y de gabinete se

3.- Diagnóstico hepático.

4.- Tiempo de evolución.

Análisis de la piel y anexos:

1.- Prurito.

2.- Dermografismo.

3.- Ictericia.

4.- Hipermelanosis.

5.- Nevo araña.

6.- Telangiectasias.

7.- Mancha Rubí.

8.- Estrías.

9.- Púrpura.

10.- Eritema palmar.

11.- Eritema plantar.

12.- Red venosa colateral

13.- Abdomen globoso.

14.- Ginecomastia.

15.- Hipertrofia parotí-
dea.

16.- Atrofia testicular.

17.- acné.

18.- Contractura de
Dupuytren.

19.- Seudosíndrome
de Cushing.

20.- Edema periférico.

Mucosa Oral:

1.- Hipogeusia.

2.- Alteraciones coloración mucosa.

3.- Parodontopatía crónica.

4.- Alteraciones linguales.

5.- Alteraciones dentales.

Pelo:

1.- Alopecia.

2.- Distribución vello pubiano.

Uñas:

1.- Leuconiquia.

2.- Bandas blancas transversas.

3.- Platoniquia.

4.- Coiloniquia.

5.- Onicorrexia.

6.- Uñas en vidrio de reloj.

7.- Acropaquia.

Asociación con otras dermatosis.

Procedimiento

- 1.- Se escogieron a pacientes hospitalizados de los servicios de Gastroenterología y Medicina Interna (pabellones: 308, 108 y 110), del Hospital General de México, S.S., en base a los criterios de inclusión y exclusión.
- 2.- Se analizaron las variables definidas en cada paciente seleccionado, en base al formato establecido.
- 3.- En caso de duda diagnóstica de la dermatosis, se tomó biopsia de la piel, siempre y cuando las condiciones del paciente lo permitieron y con su consentimiento, el cual se hizo de manera verbal y si era necesario de manera escrita.
- 4.- Se recolectaron los datos obtenidos.
- 5.- Se hizo el análisis estadístico a través del cálculo de frecuencias de las diversas variables.
- 6.- Se hicieron las comparaciones de las alteraciones dermatológicas encontradas en las diferentes hepatopatías crónicas.
- 7.- Se hicieron las conclusiones correspondientes.

ANALISIS DE LOS RESULTADOS:

Se recolectaron los datos a través del formato que se presenta a continuación.

FORMATO DE RECOLECCION DE DATOS

- 1.- NOMBRE: _____ .
2.- SEXO: F () M ()
3.- EDAD: _____ .
4.- DX HEPATICO _____ .
5.- TIEMPO DE EVOLUCION DE LA ENFERMEDAD HEPATICA _____ .

ANALISIS DE PIEL Y ANEXOS:

A.- PIEL:

- 1) PRURITO: LEVE () MODERADO () SEVERO ()
 TOPOGRAFIA _____ .

- 2) DERMOGRAFISMO: SI () NO ()

3) ICTERICIA:

- CONJUNTIVAL: SI () NO ()

- PIEL: SI () NO ()

4) HIPERMELANOSIS:

	SI	NO
- CARA	()	()
- AREOLAR	()	()
- MANOS	()	()
- GENERALIZADA	()	()

	SI	NO	UNICO	MULTIPLE
5) NEVO ARACNIDO	()	()	()	()
6) TELANGIECTASIAS	()	()	()	()
7) MANCHA RUBI	()	()	()	()
8) ESTRIAS	()	()	()	()
9) PURPURA	()	()		
10) ERITEMA PALMAR	()	()		
11) ERITEMA PLANTAR	()	()		
12) RED VENOSA CO- LATERAL	()	()		
13) ABDOMEN GLOBOSO	()	()		
14) GINECOMASTIA	()	()		
15) HIPERTROFIA PAROTIDEA	()	()		

	SI	NO
16) ATROFIA TESTICULAR	()	()
17) ACNE	()	()
18) CONTRACTURA DE DUPUYTREN	()	()
19) SEUDOSINDROME DE CUSHING	()	()
20) EDEMA PERIFERICO	()	()
21) XEROSIS	()	()

B.- MUCOSA ORAL:

	SI	NO
1) HIPOGEUSIA	()	()

	ROJO	CAFE AMARILLO	NORMAL	PALIDA
2) MUCOSA YUGAL	()	()	()	()
3) MUCOSA PALATINA	()	()	()	()

	SI	NO
4) ENCIAS: - ROJAS	()	()
- PALIDAS	()	()
- NORMALES	()	()
- INFLAMADAS	()	()
5) PAPILAS ACHATADAS	()	()
6) LENGUA - ROJA	()	()
- PAPILAS ATROFICAS	()	()
- PAPILAS HIPERTROFICAS	()	()
- FISURAS	()	()

7) DIENTES:

. ACUMULO PLACA DENTOBAC-		
TERIANA	()	()
. CARIES: GRADO _____	()	()
. ANODONCIA	()	()
PARCIAL ()	TOTAL ()	

8) OTRAS ALTERACIONES: _____

C.- PELO:	SI	NO
1) ALOPECIA: .CEJAS Y PESTAÑAS	()	()
.AXILAR	()	()
.TRONCO	()	()
.PUBIS	()	()

2) DISTRIBUCION DEL VELLO PUBIANO:

GINECOIDE () ANDROIDE ()

D.- UÑAS:

	SI	NO
1) LEUCONQUIA	()	()
2) BANDAS TRANSVERSAS	()	()
3) PLATONQUIA	()	()
4) COILONQUIA	()	()
5) ONICORREXIS	()	()
6) UÑAS EN VIDRIO DE RELOJ	()	()

7) ACROPAQUIA	()	()

E.- ENUMERAR OTRAS DERMATOSIS (TOPOGRAFIA, MORFOLOGIA, EVOLU
CION, TRATAMIENTO PREVIO).

F.- BIOPSIA DE PIEL (En caso necesario)

NUMERO: _____

DIAGNOSTICO-HISTOPATOLOGICO: _____

ANALISIS ESTADISTICO:

El análisis estadístico que se hizo, simplemente fué el cálculo de las frecuencias de las alteraciones dermatológicas y dermatosis asociadas a la hepatopatía crónica. Así como la comparación de los resultados entre las diferentes hepatopatías estudiadas.

ASPECTOS ETICOS Y DE BIOSEGURIDAD:

Se les explicó a los pacientes en estudio el objetivo del mismo y se les solicitó su consentimiento de manera verbal. Cuando fué necesario tomar alguna biopsia, siempre y cuando las condiciones del paciente lo permitieron, se les solicitó su consentimiento verbalmente, pero si hubiera sido necesario se hubiera hecho de manera escrita en base a la carta de consentimiento que se mostrará posteriormente.

Las biopsias fueron tomadas con bisturí cuya hoja se tiró una vez realizada la misma.

PREVALENCIA DE ALTERACIONES DERMATOLÓGICAS EN PACIENTES
HOSPITALIZADOS CON HEPATOPATÍA CRÓNICA DEL
HOSPITAL GENERAL DE MÉXICO

CARTA DE CONSENTIMIENTO VOLUNTARIO

Por medio del presente estoy de acuerdo y acepto en forma voluntaria a participar en el estudio de PREVALENCIA DE ALTERACIONES DERMATOLÓGICAS EN PACIENTES HOSPITALIZADOS CON HEPATOPATÍA CRÓNICA DEL HOSPITAL GENERAL DE MÉXICO, a cargo de los Doctores: Josefina Flores Santillán, Dr. Amado Saúl Cano, Dra. Patricia Pérez Ríos del servicio de Dermatología y el Dr. Víctor García Guerrero del Servicio de Gastroenterología del Hospital General de México, S.S.

Conozco los objetivos, sus beneficios y riesgos; me han explicado detalladamente el procedimiento y los posibles efectos colaterales. Poseo el derecho de renunciar al estudio en el momento que desee, cuando haya inconformidades o riesgos que dañen mi salud.

ACEPTO

TESTIGO

TESTIGO

MEDICO ENCARGADO

México, D.F. _____

EXPECTATIVAS A CORTO, MEDIANO Y LARGO PLAZO:

Lo que se pretendió con este trabajo: en primer lugar fué obtener el título de Dermatología. En cuanto al contenido del trabajo, hasta el momento nunca se había hecho este estudio en nuestro hospital, siendo un terreno importante de la Dermatología y su interacción con la Medicina Interna. Al realizar este trabajo se conoció la prevalencia de alteraciones cutáneas en pacientes hospitalizados con enfermedad hepática crónica, así como las dermatosis más frecuentes en este tipo de paciente y de la misma manera se conoció la prevalencia de hepatopatías crónicas en el hospital. Además se analizaron las alteraciones dermatológicas de las diferentes hepatopatías encontradas, las cuales, se compararon, valorando la existencia de manifestaciones cutáneas más frecuentes en un tipo de hepatopatía que en otro.

RECURSOS DISPONIBLES:

1.- Humanos:

- 1) Responsable de la tesis.
- 2) Colaboradores: Gastroenterólogo, estomatóloga.
- 3) Tutor de tesis.
- 4) Coordinadora de tesis.
- 5) Personal de los servicios de: Gastroenterología y Medicina Interna (Pabellones: 308, 108 y 110).

-
- 6) Pacientes hospitalizados seleccionados en base a criterios.

2.- Instalaciones:

El estudio se realizó en las salas de hospitalización de los siguientes servicios del Hospital General de México, S.S.:

- 1.- Gastroenterología - Pabellón 107.
- 2.- Medicina Interna - Pabellón 308.
- 3.- Medicina Interna - Pabellón 108.
- 4.- Medicina Interna - Pabellón 110.

3.- Equipo:

- 1) Lupa.
- 2) Luz del día.
- 3) En caso de biopsia: mango de bisturí número 3, pinza de Addson, tijeras de mayo, tijeras iris recta, 2 pinzas de mosco curvas, porta-agujas.
- 4) Lámpara de mano.

4.- Material de consumo:

- 1.- Hojas de papel con los formatos específicos.
- 2.- Pluma.
- 3.- Abate-lenguas.
- 4.- En caso de biopsia:
 - 1) Suturas de: 3,4, y 5 ceros (Dermalon, prolene, Dexon).
 - 2) Frascos con formol.
 - 3) Organdí.
 - 4) Micropor.
 - 5) Solicitud de biopsia.
 - 6) Jeringas de insulina desechables.
 - 7) Hojas de bisturí no. 15.
 - 8) Guantes de cirujano del número 6½ desechables.

RESULTADOS:

- 1.- Se revisaron a 187 pacientes.
- 2.- De los 187 pacientes: 128 fueron hombres, siendo el 68.5% y 59 mujeres, siendo el 31.5%.
- 3.- La edad que presentaron los pacientes, estuvo en un rango de los 24 años a los 80 años, cuya edad más frecuente fué los 56 años.
- 4.- Por década de la vida, la prevalencia fué:

	Década	No. Pacientes	%
1a. y 2a.	0 - 20 a	0	0
3a.	20 - 30 a	4	2.1
4a.	30 - 40 a	32	17.1
5a.	40 - 50 a	39	20.8
6a.	50 - 60 a	59	31.5
7a.	60 - 70 a	37	19.7
8a.	70 - 80 a	16	8.5

- 5.- La prevalencia del sexo femenino por edad, se vió en un rango de los 24 años a los 80 años, siendo la edad más frecuente los 70 años y por década fué la siguiente:

	Década	No. Pacientes	%
	3a.	2	3.5
	4a.	4	6.8
	5a.	11	18.6
	6a.	16	27.1
	7a.	18	30.5
	8a.	8	13.5

- 6.- La prevalencia del sexo masculino por edad, se vió en un rango de los 28 años a los 77 años, siendo la edad más frecuente: los 56 años y por década es la siguiente:

Década	No. Pacientes	%
3a.	2	1.5
4a.	28	21.9
5a.	28	21.9
6a.	43	33.5
7a.	19	14.9
8a.	8	6.3

7.- Los diagnósticos hepáticos encontrados son:

Diagnóstico	No. Pacientes	%
1) Cirrosis Hepática Alcohólica	135	72.2
2) Cirrosis Posnecrótica	37	20.0
3) Cirrosis criptogénica	10	5.3
4) Amiloidosis hepática	3	1.5
5) Cáncer hepático	2	1.0

8.- Por sexo los diagnósticos fueron los siguientes:

Diagnóstico	Hombres		Mujeres	
	Ptes.	%	Ptes.	%
1) Cirrosis hepática alcohólica	116	90.5	19	32.2
2) Cirrosis posnecrótica	8	6.3	29	49.2
3) Cirrosis criptogénica	2	1.6	8	13.6
4) Amiloidosis hepática	0	0	3	5.0
5) Cáncer hepático	2	1.6	0	0

9.- El tiempo de evolución de la enfermedad hepática varió de 7 años a 48 años, siendo más frecuente a los 17 años.

10.- El momento de la exploración de los pacientes varió de 1 semana a 8 meses, siendo más frecuente 1 mes de agudización de su enfermedad.

- El análisis de los diferentes signos encontrados y las dermatosis asociadas es el siguiente:

PIEL:

1.- Refirieron prurito: 56 pacientes (29.9%), siendo:

leve	30 pacientes	53.6%
Moderado	18 pacientes	32.1%
Severo	8 pacientes	14.3%

De acuerdo al tipo de hepatopatía, el prurito se reportó:

Diagnóstico	No. Ptes.	%
1) Cirrosis hepática alcohólica (CHA)	35	26
2) Cirrosis posnecrótica (CP)	17	45
3) Cirrosis criptogénica (CC)	3	30
4) Amiloidosis hepática (AH)	1	33.3
5) Cáncer hepático (CH)	0	0

La localización más frecuentemente reportada del prurito fué en:

	No. Ptes.	%
Tronco	22	39.3
MsIs	12	21.4
Generalizado	10	17.8
MsSs	7	12.5
Genitales	3	5.4
Cabeza y cuello	2	3.6

2.- Dermografismo se encontró en 19 pacientes (10.2%), encontrándose de tipo blanco en 9 pacientes (47.4%) y rojo en 10 pacientes (52.6%). En la única hepatopatía que se encontró fué en la cirrosis hepática alcohólica los 19 casos, equivaliendo al 14.1%.

3.- Ictericia conjuntival se encontró en 117 pacientes (86.6%), que por hepatopatía fué:

Dx	Ptes.	%
CHA	88	65.1
CP	20	45.9
CC	6	60
AH	2	66.6
CH	1	50

Ictericia en piel se observó en 89 pacientes (47.6%), que por hepatopatía fué:

Dx	Ptes.	%
CHA	62	45.9
CP	25	67.5
CC	0	0
AH	0	0
CH	2	100.0

4.- Hiperpigmentación en cara se observó en 30 pacientes (16%), y por hepatopatía:

Dx	Ptes.	%
CHA	20	14.8
CP	8	21.6
CC	2	20.0
AH	0	0
CH	0	0

Hipermelanosis areolar se vió en 79 pacientes (42.2%) y por hepatopatía:

Dx	Ptes.	%
CHA	63	46.6
CP	14	37.8
CC	2	20.0
AH	0	0

Hipermelanosis en manos se encontró en 41 pacientes (21.9%) y por hepatopatía:

Dx	Ptes.	%
CHA	28	20.7
CP	10	27.0
CC	2	20.0
AH	1	33.3
CH	0	0

No se encontró a ningún paciente con hiperpigmentación generalizada.

5.- Nevo arácnido único se observó en 34 pacientes (25%) y por hepatopatía:

Dx	Ptes.	%
CHA	30	22.2
CP	3	8.1
CC	0	0
AH	0	0
CH	1	50

Nevo arácnido múltiple se observó en 9 pacientes (6.6%) y por hepatopatía:

Dx	Ptes.	%
CHA	6	4.4
CP	3	2.2
CC,AH,CH	0	0

6.- Mancha Rubí única se encontró en 37 pacientes (19.7%) y por hepatopatía:

Dx	Ptes.	%
CHA	23	17
CP	7	18.9
CC	4	40
AH	2	66.6
CH	1	33.3

Mancha rubí múltiple se encontró en 93 pacientes (49.7%) y por hepatopatía:

Dx	Ptes.	%
CHA	67	49.6
CP	21	56.7
CC	3	30
AH	1	33.3
CH	1	50

7.- Telangiectasia única, se observó en 11 pacientes (5.8%), y por hepatopatía:

Dx	Ptes.	%
CHA	6	4.4
CP	5	13.5
CC,AH,CH	0	0

Telangiectasias múltiples se vieron en 48 pacientes (25.6%) y por hepatopatía:

Dx	Ptes.	%
CHA	31	22.9
CP	13	35.1
CC	1	10
AH	2	66.6
CH	1	50

8.- Estrías se observaron en 43 pacientes (22.9%), de los cuales, 26 - fueron mujeres (60.5%) y 17 hombres (39.5%), por hepatopatía:

Dx	Ptes.	%
CHA	17	12.6
CP	21	56.7
CC	4	40
AH	1	33.3
CH	0	0

9.- Lesiones purpúricas se observaron en 111 pacientes (59.4%), y por hepatopatía:

Dx	Ptes.	%
CHA	84	62.2
CP	19	51.4
CC	5	50
AH	2	66.6
CH	1	50

10.- Eritema palmar se encontró en 42 pacientes (22.5%) y por hepatopatía:

Dx	Ptes.	%
CHA	33	24.4
CP	4	10.8
CC	4	40

AH	0	0
CH	1	50

Eritema plantar se encontró en 32 pacientes (17.1%) y por hepatopatía:

Dx	Ptes.	%
CHA	20	14.8
CP	9	24.3
CC	3	30
AH,CH	0	0

11.- Red venosa colateral y abdomen globoso se observaron en 93 pacientes (49.7%) y por hepatopatía:

Dx	Ptes.	%
CHA	65	48.1
CP	19	51.4
CC	7	70
AH	2	66.6
CH	0	0

12.- Ginecomastia se observó en 11 pacientes masculinos (5.8%) y por hepatopatía:

Dx	Ptes.	%
CHA	10	7.4
CP	1	2.7
CC,AH,CH	0	0

13.- Hipertrofia parotídea se vió en 71 pacientes (37.4%) y por hepatopatía:

Dx	Ptes.	%
CHA	65	48.1
CP	5	13.5
CC	1	10
AH,CH	0	0

14.- Atrofia testicular se exploró únicamente en 15 pacientes, de los cuales 12 de ellos la presentaron (80%), el resto de los pacientes no se valoraron.

15.- Dermatitis acneiforme se observó en 45 pacientes (24%) y por hepatopatía:

Dx	Ptes.	%
CHA	37	27.4
CP	8	21.6
CC,AH,CH	0	0

16.- Contractura de Dupuytren se vió sólo en 3 pacientes (1.6%), de los cuales 2 presentaban cirrosis hepática alcohólica (1.5%) y uno cirrosis posnecrótica (2.7%).

17.- seudosíndrome de Cushing se observó en 10 pacientes (5.3%), los cuales exclusivamente presentaban cirrosis hepática alcohólica.

18.- Edema periférico se vió en 72 pacientes (38.5%) y por hepatopatía:

Dx	Ptes.	%
CHA	52	38.5
CP	14	37.8
CC	3	30
AH	2	66.6
CH	1	50

19.- Xerosis se vió en 80 pacientes (42.7%) y por hepatopatía:

Dx	Ptes.	%
CHA	62	45.9
CP	11	29.7
CC	4	40
AH	3	100
CH	0	0

Siendo las localizaciones más frecuentes:

Generalizada	55 Ptes.	68.7%
MsIs	15 Ptes.	18.8%
MsSs	10 Ptes.	12.5%

CAVIDAD ORAL:

- 1.- Hipogeusia, la refirieron 22 pacientes (11.7%), aunque hay que tomar en cuenta que 8 pacientes no se exploraron por falta de cooperación por encontrarse en encefalopatía. Por hepatopatía se encontró en:

Dx	Ptes.	%
CHA	10	45.5
CP	11	50
CH	1	4.5
CC,AH	0	0

- 2.- El color de la mucosa yugal y palatina por frecuencia y hepatopatía fué el siguiente:

(N: normal, R: rojo, P: pálido, A: amarillo)

	N	R	P	A
CHA	45 Ptes. 34.1%	32 Ptes. 24.2%	30 Ptes. 22.8%	25 Ptes. 18.9%
CP	13 Ptes. 39.4%	2 Ptes. 6.1%	10 Ptes. 30.3%	8 Ptes. 24.2%
CC	5 Ptes. 55.5%	0 Ptes. 0%	4 Ptes. 44.5%	0 Ptes. 0%
AH	0 Ptes. 0%	0 Ptes. 0%	1 Pte. 33.4%	2 Ptes. 66.6%
CH	1 Pte. 50%	1 Pte. 50%	0 Ptes. 0%	0 Ptes. 0%

- 3.- El color de encías por hepatopatía fué:

	N	R	P	A
CHA	24 Ptes. 18.2%	40 Ptes. 30.3%	59 Ptes. 44.7%	9 Ptes. 6.8%
CP	5 Ptes. 15.2%	3 Ptes. 9.1%	22 Ptes. 66.7%	3 Ptes. 9%
CC	3 Ptes. 33.4%	0 Ptes. 0%	6 Ptes. 66.6%	0 Ptes. 0%
AH	0 Ptes. 0%	0 Ptes. 0%	3 Ptes. 100%	0 Ptes. 0%
CH	1 Pte. 50%	1 Pte. 50%	0 Ptes. 0%	0 Ptes. 0%

4.- Se encontraron encías inflamadas en 123 pacientes (68.7%) y por hepatopatía:

Dx	Ptes.	%
CHA	98	74.2
CP	20	60
CC	3	33.3
AH	0	0
CH	2	100

5.- Se encontraron papilas interdentarias achatadas en 122 pacientes (68.2%) y por hepatopatía:

Dx	Ptes.	%
CHA	96	72.7
CP	20	60
CC	5	55.5
AH	0	0
CH	1	50

6.- Se encontró lengua roja en 77 pacientes (43%) y por hepatopatía:

Dx	Ptes.	%
CHA	65	49.2
CP	8	24.2
CC	3	33.3
AH	0	0
CH	1	50

Y se encontró lengua pálida en 5 pacientes con CHA (3.7%), 2 pacientes con CC (22.2%) y 1 paciente con AH (33.3%).

7.- Presentaron papilas linguales atróficas 98 pacientes (54.7%) y por hepatopatía:

Dx	Ptes.	%
CHA	75	56.8
CP	19	57.5
CC	3	33.3
CH	1	50
AH	0	0

8.- Presentaron papilas linguales hipertróficas 16 pacientes (8.9%) y por hepatopatía:

Dx	Ptes.	%
CHA	10	7.5
CP	4	12.1
CC	2	22.2
AH,CH	0	0

9.- Presentaron fisuras linguales 111 pacientes (62%) y por hepatopatía:

Dx	Ptes.	%
CHA	76	57.5
CP	25	75.7
CC	7	77.7
AH	2	66.6
CH	1	50

10.- Presentaron acumulo de placa dentobacteriana: 163 pacientes (91%) y por hepatopatía:

Dx	Ptes.	%
CHA	126	95.4
CP	24	72.7
CC	8	88.8
AH	3	100
CH	2	100

11.- Caries se observaron en 157 pacientes (87.7%), siendo de grado III las más frecuentes y por hepatopatía y grado de caries se encontraron:

	I	II	III	IV
CHA	3 Ptes 2.4%	17 Ptes. 12.8%	69 Ptes. 52.3%	43 Ptes. 32.5%
CP	3 Ptes. 9.2%	8 Ptes. 24.2%	17 Ptes. 51.5%	5 Ptes. 15.1%
CC	0	1 Pte. 12.5%	3 Ptes 37.5%	4 Ptes. 50%
CH	0	0	1 Pte. 50%	1 Pte. 50%
AH	0	0	0	0

12.- Anodoncia parcial se encontró en 148 pacientes (82.6%) y por hepatopatía:

Dx	Ptes.	%
CHA	113	85.6
CP	24	72.7
CC	9	99.9
CH	2	100
AH	0	0

13.- Anodoncia total se encontró en sólo 10 pacientes (5.5%), de los cuales 8 pacientes (6%) presentaban CHA y 2 pacientes (66.6%) AH.

14.- Otras alteraciones orales encontradas en orden de frecuencia fueron las siguientes:

	Ptes.	%
1) Lengua saburral	23	12.8
2) Lengua escrotal	20	11.2
3) Lengua acartonada	13	7.2
4) Petequias en mucosa oral (paladar, carrillo, lengua)	12	6.7
5) Candidosis oral	12	6.7
6) Macroglosia	9	5.0
7) Várices sublinguales	8	4.5
8) Restos sangrado	7	3.9
9) Hiper melanosis oral (paladar, encías, labios)	7	3.9
10) Lengua dentada	5	2.8
11) Aftas	4	2.2
12) Restos radiculares	3	1.6
13) Abscesos periapicales	2	1.1
14) Lengua vellosa	2	1.1
15) Queilitis angular	2	1.1
16) Hemangiomas (paladar, lengua)	1	0.5
17) Exostosis mandibular	1	0.5
18) Papiloma	1	0.5

19) Cicatriz - labio	1	0.5
20) Cianosis labios	1	0.5

PELO:

1.- Presentaron alopecia de cejas y pestañas: 42 pacientes (22.5%)
y por hepatopatía: .

Dx	Ptes.	%
CHA	23	17
CP	9	24
CC	6	60
AH	2	66.6
CH	2	100

Alopecia axilar se presentó en 105 pacientes (56.1%), y por hepatopatía:

Dx	Ptes.	%
CHA	68	50.4
CP	28	75.7
CC	7	70
AH	2	66.6
CH	0	0

Alopecia de tronco se presentó en 24 pacientes (12.8%) y por hepatopatía:

Dx	Ptes.	%
CHA	15	11.1
CP	6	16.2
CC	2	20
AH	1	33.3
CH	0	0

La alopecia de pubis se valoró sólo en 50 pacientes encontrándose en 43 pacientes (22.9%) y por hepatopatía:

Dx	Ptes.	%
CHA	32	23,7
CP	5	13.5
CC	3	30

AH	2	66.6
CH	1	50

2.- Igualmente la distribución del vello pubiano: ginecoide se valoró sólo en 50 pacientes masculinos, presentando positivo este signo 26 de ellos (52%).

UÑAS:

1.- Leuconiquia, fué de los signos más frecuentes, encontrándose en 165 pacientes (88.2%) y por hepatopatía:

Dx	Ptes.	%
CHA	121	89.6
CP	34	91.8
CC	8	80
CH	2	100
AH	0	0

Es importante hacer notar que en algunos casos además de la leuconiquia se encontraba ictericia a ese nivel, observandolo en 21 pacientes (15.5%) con CHA, 1 paciente con CP y 2 pacientes con CC.

2.- Bandas transversas ungueales se observaron en 4 pacientes (2.1%) y por hepatopatía:

Dx	Ptes.	%
CHA	2	1.5
CP	1	1.2
CC	1	10
AH,CH	0	0

3.- Platoniquia se vió en 60 pacientes (32%) y por hepatopatía:

Dx	Ptes.	%
CHA	47	34.8
CP	10	27
CC	3	30
AH,CH	0	0

4.- Coiloniquia se observó en 11 pacientes (5.8%), siendo 7 pacientes (5.2%) de CHA y 4 pacientes (10.8%) de CP.

5.- Onicorrexis la refirieron 5 pacientes (2.7%), siendo 3 pacientes (2.2%) de CHA y 2 pacientes (5.4%) de CP.

6.- Las uñas en vidrio de reloj se observaron en 31 pacientes (16.6%) y por hepatopatía:

Dx	Ptes.	%
CHA	22	16.3
CP	8	21.6
AH	1	33.3
CC,CH	0	0

7.- Acropaquia, se vió en 8 pacientes (4.3%) y por hepatopatía:

Dx	Ptes.	%
CHA	7	5.2
CP	1	2.7
CC,AH,CH	0	0

DERMATOSIS ASOCIADAS:

Se encontraron otras dermatosis, a parte de las manifestaciones propias de la enfermedad hepática y en orden de frecuencia son las siguientes:

- 1) Onicomiosis de pies: 88 pacientes (49.2%).
- 2) Tiña de pies: 82 pacientes (45.8%)
- 3) Lentigo palmar: 50 pacientes (28%), 7 de ellos presentaban lentigo palmo/plantar, así como en abdomen y tórax anterior.
- 4) Cicatrices quirúrgicas o traumáticas por deporte, riñas, bala, quemaduras y caídas: 45 pacientes (25%)
- 5) Hipermelanosis en cara anterior de piernas, con tendencia a ser redondeadas (algunos sí referían golpes previos, pero no todos): 41 pacientes (22.9%)
- 6) Nevos diversos: de unión, intradérmicos, azul, spillus: 40 pacientes (22.3%)
- 7) Hiperqueratosis plantar: 29 pacientes (21.7%), 3 de ellos presentaron hiperqueratosis palmo/plantar.

- 8) Tatuajes (brazos, antebrazos, tórax, dorso pié): 15 pacientes (8.4%).
- 9) Queratosis Seborreica (única o múltiple): 15 pacientes (8.4%).
- 10) Fibromas blandos (acrocordón y solitarios): 14 pacientes (7.8%).
- 11) Otros sitios de pigmentación como cicatriz umbilical, línea media infraumbilical, rodillas, dorso de pié, abdomen: 13 pacientes (7.2%).
- 12) Ulceras (Complejo cutáneo vascular de pierna, escaras de decúbito, úlceras traumáticas): 12 paacientes (6.7%).
- 13) Lentigo solar (extremidades superiores y cara): 12 pacientes (6.7%).
- 14) Dermatitis ocre (piernas: uni y bilateral): 9 pacientes (5.6%).
- 15) Livedo reticularis en muslos: 10 pacientes (5.6%).
- 16) Hipomelanosis guttata en tronco, abdomen, piernas o generalizada 8 pacientes (4.5%).
- 17) Lesiones de aspecto pelagroide (en extremidades inferiores): 6 pacientes (3.4%).
- 18) Piel de aspecto ictiosiforme (en piernas): 4 pacientes (2.2%).
- 19) Liquen amiloide: 3 pacientes (1.7%), tomándose biopsia en una paciente con amiloidosis hepática.
- 20) Manchas café con leche: 3 pacientes (1.7%).
- 21) Placas papuloeritematosas mal definidas, pruriginosas de 15 días a 1 mes de evolución, en la V del escote o extremidades superiores o región sacra: en 3 pacientes (1.7%).
- 22) Verrugas vulgares sobre manos y planta del pié: 2 pacientes - (1.1%).
- 23) Distrofia ungueal de pies y manos: 2 pacientes (1.1%).
- 24) Vitiligo en extremidades superiores y tronco: 2 pacientes (1.1%).
- 25) Se observó 1 paciente (0.5%) de cada una de las siguientes dermatosis:
 - * Rash papular en extremidades inferiores de 3 meses de evolución asintomático.
 - * Fotosensibilidad.
 - * Elastosis solar.
 - * Onicogrifosis.
 - * herpes labial
 - * blefaritis.

- * Melanosis postlesional por herpes zoster.
- * Ampolla en dorso de mano de 1 cm de diámetro (probable farmacodermia o ampolla por nefropatía).
- * Palidez generalizada.
- * Probable cáncer basocelular ulcerado.
- * Queratosis pilar en miembros: superiores e inferiores.
- * Tofos gotosos (algunos abiertos).
- * Prurigo por insectos.
- * Escoriaciones.
- * Absceso en pared abdominal.
- * Hoyuelos en uñas de manos.
- * Uñas grises de manos y pies.

COMPARACION DE MANIFESTACIONES DERMATOLOGICAS EN LAS DIFERENTES HEPATOPATIAS ENCONTRADAS:

CIRROSIS HEPATICA ALCOHOLICA:

- 1.- Leuconiquia: 90%.
- 2.- Mancha rubí: 67%.
- 3.- Ictericia conjuntival: 65%.
- 4.- Lesiones purpúricas: 62%.
- 5.- Alopecia axilar: 50.4%.
- 6.- Red venosa colateral: 48%.
- 7.- Hipertrofia parotidea: 48%.
- 8.- Hipermelanosis areolar: 46.6%.
- 9.- Xerosis: 46%.
- 10.- Ictericia piel: 45.9%.
- 11.- Eritema palmar/plantar: 39.2%.
- 12.- Edema periférico: 38.5%.
- 13.- Platoniquia: 34.8%.
- 14.- Dermatitis acneiforme: 27.4%
- 15.- Telangiectasias: 27.3%.
- 16.- Nevo arácnido: 26.2%.
- 17.- Prurito: 26%.
- 18.- Alopecia pubis: 23.7%.
- 19.- Hipermelanosis de manos: 20.7%.
- 20.- Alopecia de cejas y pestañas: 17%.
- 21.- Hipermelanosis cara: 14.8%
- 22.- Dermografismo: 14.1%

- 23.- Estrías: 12.6%.
- 24.- Alopecia tronco: 11.1%.
- 25.- Ginecomastia: 7.4%.
- 26.- Seudosíndrome de Cushing: 7.4%.
- 27.- Acropaquia: 5.2%.
- 28.- Coiloniquia: 5.2%.
- 29.- Onicorrexis: 2.2%.
- 30.- Alopecia de cejas y pestañas: 1.7%
- 31.- Contractura de Dupuytren: 1.5%.
- 32.- Bandas transversas ungueales: 1.5%.

CIRROSIS POSNECROTICA:

- 1.- Leuconiquia: 92%.
- 2.- Mancha rubí: 76%.
- 3.- Alopecia axilar: 76%.
- 4.- Ictericia piel: 67.5%.
- 5.- Estrías: 56%.
- 6.- Lesiones purpúricas: 51.4%.
- 7.- Red venosa colateral: 51.4%.
- 8.- Telangiectasias: 48.6%.
- 9.- Ictericia conjuntival: 46%.
- 10.- Prurito: 45%.
- 11.- Hipermelanosis areolar: 37.8%.
- 12.- Edema periférico: 37.8%.
- 13.- Eritema palmar/plantar: 35.1%.
- 14.- Xerosis: 30%.
- 15.- Hipermelanosis de manos: 27%.
- 16.- Platoniquia: 27%.
- 17.- Alopecia cejas y pestañas: 24%.
- 18.- Hipermelanosis cara: 21.6%.
- 19.- Dermatitis acneiforme: 21.6%.
- 20.- Nevo arácnido: 16.2%.
- 21.- Alopecia tronco: 16.2%.
- 22.- Hipertrofia parotídea: 13.5%
- 23.- Alopecia pubis: 13.5%.
- 24.- Coiloniquia: 10.8%.

- 25.- Onicorrexia: 5.4%.
- 26.- Ginecomastia: 2.7%.
- 27.- Bandas transversas ungueales: 2.7%.
- 28.- Acropaquia: 2.7%.
- 29.- Contractura de Dupuytren: 2.7%.

CIRROSIS CRIPTOGENICA:

- 1.- Leuconiquia: 80%.
- 2.- Mancha rubí: 70%.
- 3.- Eritema palmar/plantar: 70%.
- 4.- Red venosa colateral: 70%.
- 5.- Alopecia axilar: 70%.
- 6.- Ictericia conjuntival: 60%.
- 7.- Alopecia cejas y pestañas: 60%.
- 8.- Lesiones purpúricas: 50%.
- 9.- Estrías: 40%.
- 10.- Xerosis: 40%.
- 11.- Prurito: 30%.
- 12.- Edema periférico: 30%.
- 13.- Alopecia pubis: 30%.
- 14.- Platoniquia: 30%.
- 15.- Hipermelanosia areolar: 20%.
- 16.- Hipermelanosia manos: 20%.
- 17.- Hipermelanosia cara: 20%
- 18.- Alopecia tronco: 20%.
- 19.- Telangiectasias: 10%.
- 20.- Hipertrofia parotidea: 10%.
- 21.- Bandas transversas ungueales: 10%.

AMILOIDOSIS HEPATICA:

- 1.- Xerosis: 100%.
- 2.- Ictericia conjuntival: 66.6%.
- 3.- Mancha rubí: 66.6%.
- 4.- Lesiones purpúricas: 66.6%.

- 5.- Red venosa colateral: 66.6%.
- 6.- Edema periférico: 66.6%.
- 7.- Alopecia axilar: 66.6%.
- 8.- Alopecia cejas y pestañas: 66.6%.
- 9.- Prurito: 33.3%.
- 10.- Hipermelanosis manos: 33.3%.
- 11.- Estrías: 33.3%.
- 12.- Alopecia tronco: 33.3%.

CANCER HEPATICO:

- 1.- Ictericia piel: 100%.
- 2.- Leuconiquia: 100%.
- 3.- Alopecia cejas y pestañas: 100%.
- 4.- Ictericia conjuntival: 50%.
- 5.- Nevo arácnido: 50%.
- 6.- Mancha rubí: 50%.
- 7.- Telangiectasias: 50%.
- 8.- Lesiones purpúricas: 50%.
- 9.- Eritema palmar/plantar: 50%.
- 10.- Edema periférico: 50%.
- 11.- Alopecia pubis: 50%.

COMPARACION DE MANIFESTACIONES DERMATOLOGICAS EN LAS HEPATOPATIAS ENCONTRADAS:

CHA	CP	CC	AH	CH
Leuconiquia	Leuconiquia	Leuconiquia	Xerosis	Ictericia piel.
Mancha rubí	Mancha rubí	Mancha rubí	Ictericia conjuntival	Leuconiquia
Ictericia conjuntival	Alopecia axilar.	Eritema P/P	Mancha rubí	Alopecia cejas y pestañas
Púrpura	Ictericia piel	Red venosa c.	Púrpura	Ictericia conjuntival
Alopecia axilar	Estrías	Alopecia axilar	Red venosa c.	Nevo arácnido
Red venosa c.	Púrpura	Ictericia conjuntival	Edema periférico	Mancha rubí
Hipertrofia parotídea	Red venosa c.	Alopecia cejas y pestañas	Alopecia axilar	Telangiectasias
Hipermelanosis areolar	Telangiectasias	Púrpura	Alopecia cejas y pestañas	Púrpura
Xerosis	Ictericia conjuntival	Estrías	Prurito	Eritema P/P
Ictericia piel	Prurito	Xerosis	Hipermelanosis manos	edema periférico
Eritema P/P	Hipermelanosis areolar	Prurito	Estrías	Alopecia pubis
Edema periférico	Edema periférico	Edema periférico	Alopecia tronco	-
Platoniquia	Eritema P/P	Alopecia pubis	-	-
D. acneiforme	Xerosis	Platoniquia	-	-
Telangiectasias	Hipermelanosis manos	Hipermelanosis areolar	-	-

CHA: Cirrosis hepática alcohólica.

CP: Cirrosis posnecrótica.

CC: Cirrosis criptogénica.

AH: Amiloidosis hepática.

CH: Cáncer hepático.

CONCLUSIONES:

Los padecimientos hepáticos crónicos en México son de gran importancia por su alta incidencia. Al igual que en otros países, el sexo masculino sigue siendo el más afectado, debido a que la principal causa de la enfermedad hepática crónica es el alcohol. La segunda causa, como se confirmó en este estudio, sigue siendo de origen viral (virus de la hepatitis B y virus de la hepatitis no A no B), siendo el sexo femenino el más afectado.

Este estudio se hizo en pacientes hospitalizados, los cuales ingresaban al hospital, ya sea por: sangrado de tubo digestivo, ascitis importante que comprometía el campo respiratorio, ictericia en estudio, desequilibrio hidroelectrolítico, encefalopatía hepática, síndrome de supresión alcohólica, etc. cuya evolución de la hepatopatía promedio fué de 20 años.

Las alteraciones dermatológicas propias de la enfermedad hepática fueron las mismas que se han reportado en la literatura previa, aunque con diferencias en su prevalencia en comparación con otros países como Estados Unidos, Japón, etc. En el presente estudio se encontró una incidencia muy alta de leuconiquia, más que de ictericia. Las manchas rubí fueron otras lesiones con alta incidencia, aunque hay que tomarlas con reserva, debido a que todos los pacientes eran adultos y precisamente esta lesión es propia de esta edad. Algo que también llama la atención, es el nevo arácnido, el cual es reportado como lesión básica de la enfermedad hepática crónica, sin embargo en este estudio no se confirmó.

Otro signo importante en los pacientes estudiados con alta incidencia fué la alopecia, sobre todo de tipo axilar, la cual, sí se menciona en la literatura, pero no se le da tanta importancia como la ictericia.

Las lesiones purpúricas también tuvieron alta incidencia en estos pacientes, las cuales se manifestaban como manchas purpúricas o equímosis sobre todo en sitios de venopunción o sitios de traumatismos. Un dato importante que tampoco se le da el valor que debiera, es la hiperpigmentación o hipermelanosis, la cual se encontró con más frecuencia a nivel areolar, pero también en otros sitios como manos, cara, rodillas, incluso en cavidad oral, así como la hiperpigmen-

tación que se encontró en porcentajes altos en forma de lentigo en palmas (dato no reportado, más que en un estudio de japoneses en que hacían referencia a otro tipo de pigmentación por acidos biliares). También se encontró hiperpigmentación en forma de manchas con tendencia a ser redondeadas en la cara anterior de las piernas, uni o bilateralmente, cuya explicación en ocasiones era la famosa pigmentación postlesional, que aceptaban los pacientes, pero muchos otros la negaban y referían que las manchas les habían salido desde que se había agudizado su padecimiento. Un caso que me viene a la mente, es el de un paciente con hepatopatía alcohólica, que se había pigmentado de cara, brazos, pies y areolas, con el tiempo (de 2 semanas en adelante) el paciente empezó a mejorar de su funcionamiento hepático y la pigmentación fué disminuyendo cada vez más, con esto, quiero hacer notar la importancia que tiene la hiperpigmentación como marcador de la función hepática, cuyo valor no se le da.

Otro dato importante que no se reporta mucho en la literatura es la xerosis (o resequedad de la piel), que padecen estos pacientes, la cual se encontró en los 10 primeros lugares de la mayoría de las hepatopatías estudiadas.

Otro dato encontrado, es la red venosa colateral y por tanto abdomen globoso en estos pacientes, que aunque no todos la presentaron, sí fué un signo frecuente.

Las estrías no fueron datos muy comunes en el hepatópata crónico, a pesar de que se reportan con alta incidencia, ya que la mayoría de los que las presentaban éran pacientes femeninos, que habían tenido varios embarazos previos a su padecimiento hepático, aunque algunos hepatópatas masculinos o mujeres nulíparas sí las presentaban, incluso sin tener abdomen globoso.

El eritema palmar y a veces palmo/plantar no se encontró con la frecuencia que mencionan en la literatura, sino con una incidencia mucho menor.

Dentro de las dermatosis asociadas a la enfermedad hepática que se encontraron en estos pacientes, las micosis fueron las más frecuentes, tanto de uñas de los pies, como de pies unicamente. La tercera dermatosis encontrada en estos pacientes fué el lentigo palmar ya mencionado, posteriormente cicatrices, más frecuentemente

por traumatismos (deporte, balas, riñas, quemaduras, caídas), le siguieron las manchas hiperpigmentadas en cara anterior de piernas, también ya mencionadas, los nevos de todos tipos, la hiperqueratosis plantar y a veces palmo/plantar, que fué observada con mayor frecuencia en pacientes con ascitis y abdomen globoso. Los tatuajes fueron otras lesiones observadas y otras alteraciones menos frecuentes mencionadas con anterioridad, siendo similares a la población abierta adulta.

Hubo dos tipos de dermatosis que me llamaron la atención por no ser tan comunes y al parecer correspondían a las reportadas en infecciones hepáticas, manifestandose como lesiones papuloeritematosas con evolución paralela a la hepatopatía, que presentaron 3 pacientes y un rash papular en miembros inferiores, también de evolución paralela a la hepatopatía en otro paciente. Y otra alteración encontrada en una paciente con amiloidosis hepática fué: uñas grises, tanto de manos como de pies, que a veces se reporta en la hemocromatosis pero no en la amiloidosis hepática.

En cuanto a la cavidad oral, la mayoría presenta una repercusión importante por su padecimiento, ya sea por descuido, por hipovitaminosis, por su estado de consciencia, por ser respiradores orales por dificultad en la ventilación, por hipoprotrombinemia por el mismo hígado, etc. Las localizaciones más afectadas en estos pacientes son: encías, lengua y dientes. Las alteraciones más frecuentes encontradas en encías fueron: la palidez, inflamación y papilas interdientarias achatadas, lo cual se traduce en una parodontosis crónica que padecen la mayoría de estos pacientes.

La lengua en un porcentaje alto, se encontró enrojecida y con papilas linguales atróficas, traduciendo en glositis, la mayoría de las veces por hipovitaminosis; en pocos casos se encontraron las papilas linguales hipertróficas, lo cual también nos habla de una hipovitaminosis pero de menor evolución, otro dato importante lingual son las fisuras, que junto con la atrofia de papilas, o sea, la glositis en sí, favorece que estos pacientes pierdan el sabor de los alimentos (hipogeusia), dato que refieren algunos pacientes.

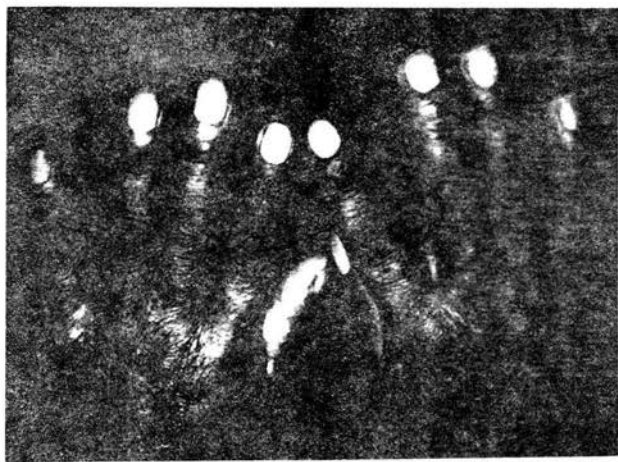
Casi todos presentaron acúmulo de placa dentobacteriana, que como sabemos esto favorece las caries, mal aliento, etc. Los dientes de la mayoría de los pacientes revisados se encontraban en muy malas

condiciones, observandose caries de 3o. o 4to. grado en porcentajes altos o el reflejo de ellas, que es la anodoncia ya sea parcial o total, las cuales también se encontraron en porcentajes altos.

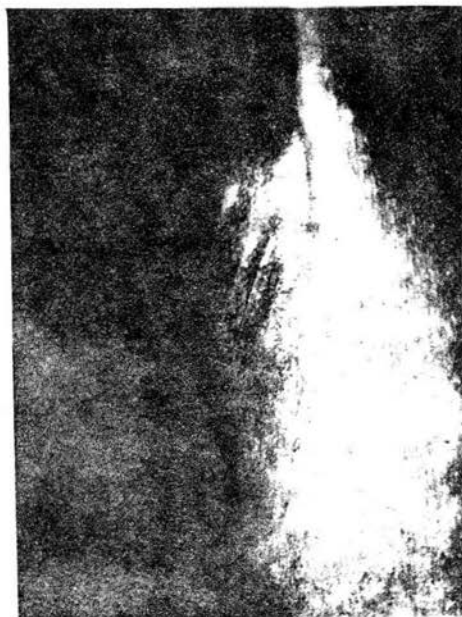Por otra parte, la lengua saburral, lengua escrotal, lengua acartonada, petequias en cavidad oral y candidosis oral fueron otras de las alteraciones orales que con más frecuencia se observaron en estos pacientes.

Por último, haciendo la comparación de las alteraciones dermatológicas intrínsecas de la enfermedad hepática, vemos que casi son los mismos datos en todas, variando minimamente, además considero que para que tuviera mayor veracidad esta comparación, tendría que ser el mismo número de pacientes en cada una de las hepatopatías, cosa que no se pudo lograr por la alta prevalencia de hepatopatía alcohólica y baja prevalencia de los otros tipos de padecimientos hepáticos encontrados en el hospital.

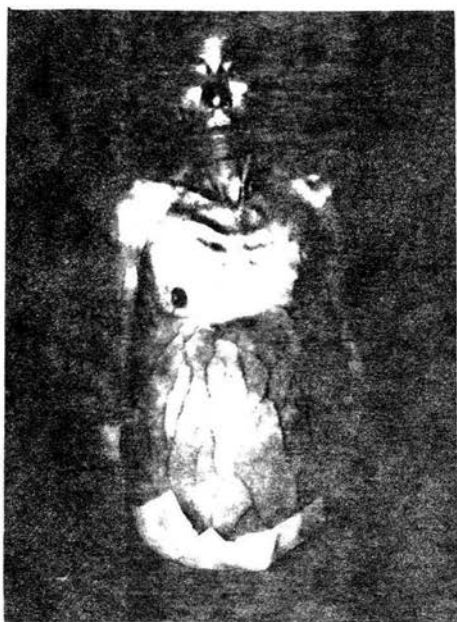Finalmente quiero mencionar que a la piel no se le ha dado el valor suficiente de lo que representa en nosotros, ya que como se demuestra en el presente trabajo, refleja de manera paralela el funcionamiento del organismo y sabiendo leer en ella los datos que nos aporta, podemos valorar de manera casi exacta el funcionamiento hepático e integral de la persona.



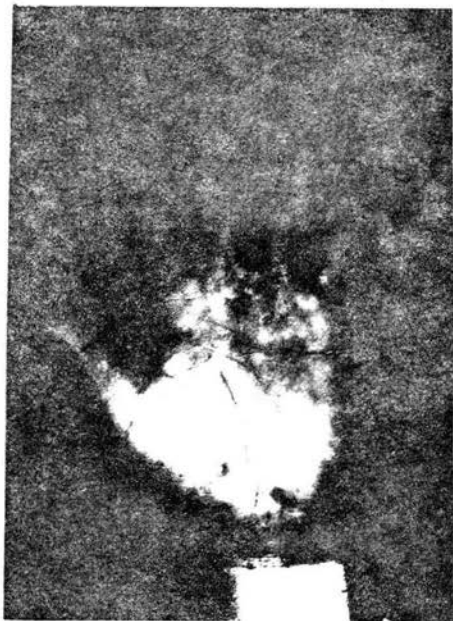
Leuconiquia total



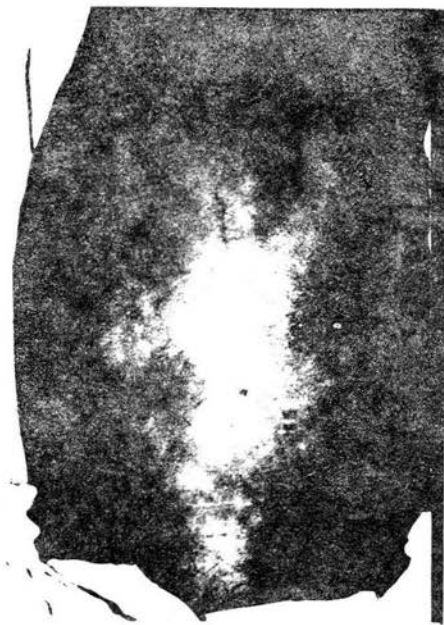Alopecia axilar



Fenotipo de hepatópatia crónica, caquética, con abdomen globoso, red venosa colateral e hiperpigmentación areolar.



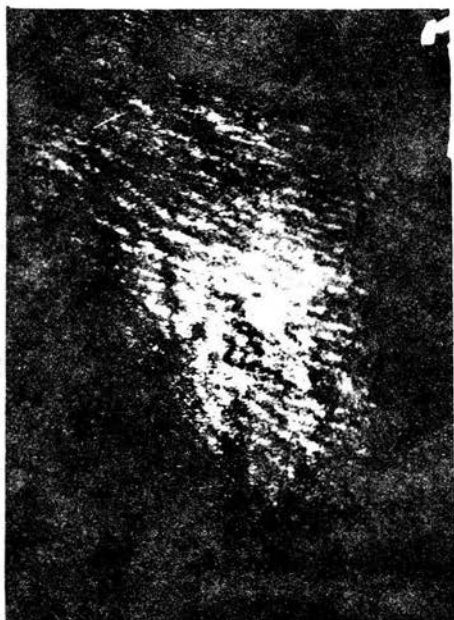Manchas purpúricas en palma.



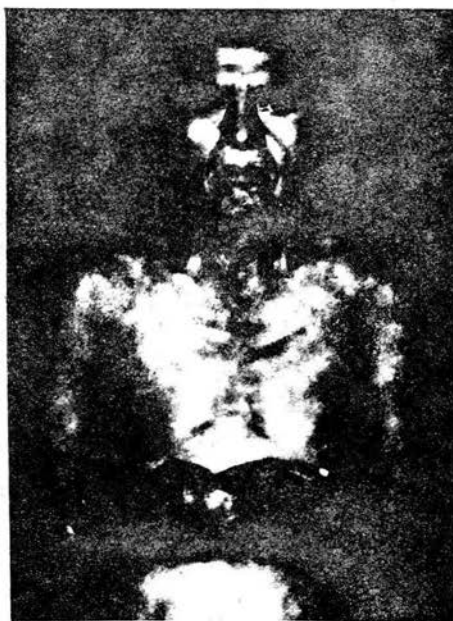Nevos arácnidos, red venosa colateral, abdomen globoso, ictericia, hiperpigmentación de cicatriz umbilical.

Ginecomastia, hiperpigmentación areolar y xerosis.

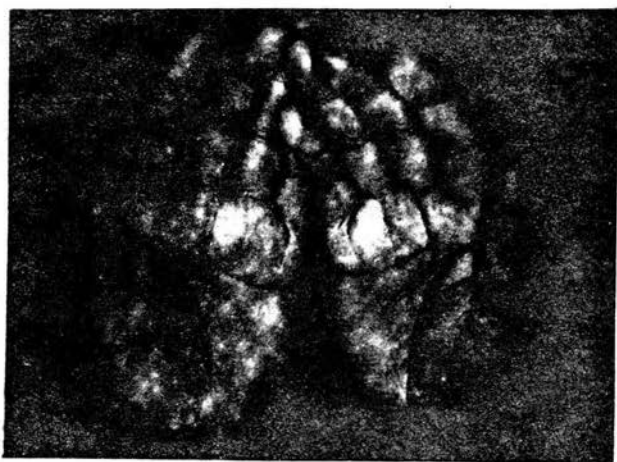




Telangiectasias, estrías de distensión en un abdomen globoso.



Hiperpigmentación: areolar, de brazos y labios



lentigo palmar, leuconiquia de primeros artejos.

ESTA TESIS NO SALE
DE LA BIBLIOTECA

BIBLIOGRAFIA

- (1): Saúl A. Lecciones de Dermatología. México: Francisco Mendez Cervantes editor, 1985: 1-36.
- (2): Fitzpatrick T et al. Dermatología en Medicina General. Buenos Aires: editorial panamericana, 1988: 2151-2171.
- (3): Gail B. Manual Clínico de Gastroenterología, México: Edit. McGraw-Hill, 1983: 213-349.
- (4): Villalobos J. Gastroenterología volumen II. México: Francisco Mendez Oteo editor, 1982: 381-393.
- (5): Cantor D, Groszmann R. Tratado de Gastroenterología y Hepatología tomo II. Edit. Salvat, 1982: 941-981.
- (6): Mendez N et al. Cirrosis Hepática. Gastroenterología y Hepatología, 1988; VII: 378-384.
- (7): Uchida T et al. The characteristics of alcoholic liver disease in Japan, clinico pathologic comparasion with alcoholic liver disease in the United States. Liver, 1987; 7: 290-297.
- (8): Diehl A et al. Alcohollike liver disease in nonalcohlics, a clinical and histologic comparasion with alcohol-induced liver injury. Gastroenterology, 1988; 95: 1056-1062.
- (9): Potter J, James O. Clinical features and prognosis of alcoholic liver disease in respect of advancing age. Gerontology, 1987; 33: 380-387.
- (10): Liaw et al. Natural course after the development of cirrhosis in patients with chronic type B hepatitis: a prospective study. Liver, 1989; 9: 235-241.

- (11): Glud et al. Prognostic indicators in alcoholic cirrhotic men. *Hepatology*, 1988; 8: 222-227.
- (12): Pirovino et al. Liver cirrhosis in histiocytosis X. *Liver*, 1988; 8: 293-298.
- (13): Lafon et al. Hepatic fibrosis in patients with idiopathic thrombocytopenic purpura. *Liver*, 1988; 8: 24-27.
- (14): Berman J, Barry C, Lamkin M. Hepatic Disease and the skin. *Dermatologic clinics*, 1989; 7(3): 435-448.
- (15): Mazzei E, Rozman C. *Semiotecnia y fisiopatología*. Buenos Aires: El ateneo editorial, 1980: 80-100.
- (16): Cortes J. *Dermatología Clínica*. México: 1972: 761-775.
- (17): Rook A. *Tratado de Dermatología tercer tomo*. Barcelona: ediciones Doyma, 1989: 2556-2558.
- (18): Lerner A, McGuire J. Melanocyte-stimulating hormone and adrenocorticotrophic hormone, their relation to pigmentation. *N. Eng. J Med*, 1964; 270 (11): 539-546.
- (19): Ghent C et al. Elevations in skin tissue levels of bile acids in human cholestasis: relation to serum levels and to pruritus. *Gastroenterology*, 1977; 73: 1125-1130.
- (20): Evans J, Beer W, Davies R. Pruritus and dermographism due to intrahepatic cholestasis of infancy. *British Journal of Dermatology*, 1978; 98: 469-472.
- (21): Bennett W. The cutaneous arterial spider: a survey. *Medicine*, 1945; 24:243-331.

- (22): Kontos et al. General and regional circulatory alterations in cirrhosis of the liver. *Am J Med*, 1964; 37:526-535.
- (23): Foutch P et al. Cutaneous vascular spider in cirrhotic patients: correlation with hemorrhage from esophageal varices. *Am J Gastroenterology*, 1988; 83(7): 723-726.
- (24): Bourgeois N et al. Osler-Weber-Rendu disease associated with hepatic involvement and high output heart failure. *J Clin Gastroenterology*, 1990; 12 (2): 236-238.
- (25): Gluud C et al. Sexual dysfunction in alcoholic cirrhotic men. *Gastroenterology*, 1990; 98: 1730-1731.
- (26): Van thiel et al. hypogonadism in alcoholic liver disease: evidence for a double defect. *Gastroenterology*, 1974; 67:1188-1197.
- (27): Klaus H. Rateitschak M, Wolf H. Atlas de Periodoncia. México: Salvat editores, 1991: 20-26.
- (28): Mandel L, Baurmash H. Parotid enlargement due to alcoholism. *JADA*, 1971; 82:369-373.
- (29): Krupp M, Chatton M. Diagnóstico clínico y tratamiento. México: Edit. El manual moderno, 1985: 421-422.
- (30): Banderas J. Tesis de maestría: Cambios en la citoarquitectura en las glándulas salivales parótidas de ratas sometidas al consumo crónico del etanol. UNAM, México. 1987.
- (31): Gaitan L, Aguirre A, Portilla J. Alcoholismo crónico y cavidad oral. *Rev. Facultad de Odontología UNAM*, 1985: 1: 5-8.
- (32): Tidman M et al. Variegated porphyria associated with hepatocellular carcinoma. *British Journal of Dermatology*, 1989; 121: 503-505.

- (33): Ahmad S. Porphyria and liver cancer. Am J Med, 1991; 91(1): 102-103.
- (34): Mcelgunn P. Dermatologic manifestations of hepatitis B virus infection. J Am Acad Dermatol, 1983; 8: 539-548.
- (35): Weiss T et al. Skin lesions in viral hepatitis. Am J Med, 1978; 64: 269-273.
- (36): Martínez M et al. Peculiar papular skin lesions occurring in hepatitis B carriers. J Am Acad Dermatol, 1987; 16: 31-34.
- (37): Minkowitz G et al. Benign Cutaneous polyarteritis nodosa. Arch Dermatol, 1991; 127: 1520-1523.
- (38): Durand J et al. Cutaneous vasculitis and cryoglobulinaemia type II associated with hepatitis C virus infection. The lancet, 1991; 337: 499-500.
- (39): Greco F et al. Hepatitis C virus and cryoglobulinaemia: unthawing the association. Gastroenterology, 1992; 103: 1108-1110.
- (40): Reichel M, Mauro T. Urticaria and hepatitis C. The lancet, 1990; 336: 822-823.
- (41): Aceti A et al. HCV and Sjögren's syndrome. The lancet, 1992; 339: 1425-1426.
- (42): Kanzaki T, Tsuda J. Bile pigment deposition at sweat pores of patients with liver disease. J Am Acad Dermatol, 1992; 4: 655-656.
- (43): Byrne J et al. Pyoderma Gangrenosum associated with active chronic hepatitis. Arch Dermatol, 1976; 112: 1297-1301.

- (44): Banerjee A et al. Chronic active hepatitis, pyoderma gangrenosum and febrile panniculitis. Br J Clin Pract, 1990; 44 (1): 32-33.
- (45): Banerjee A. Association of skin lesions and chronic active hepatitis. Br J Hosp Med, 1988; 39: 253-254.
- (46): Sancher M et al. Chronic active hepatitis associated with vitiligo, nail dystrophy, alopecia and a new variant of LKM antibodies. Journal of hepatology, 1990; 10: 364-369.
- (47): Rebora A. Lichen planus and the liver. Int J Dermatol, 1992; 31(6): 392-395.
- (48): Graham R et al. Lichen planus and primary biliary cirrhosis. Br J Dermatol, 1982; 106: 699-703.
- (49): Cheong B, Monk B, Graham R. Skin problems in chronic active hepatitis. The lancet, 1981; 2:1045-1046.
- (50): Monk B. Lichen planus and the liver. J Am Acad Dermatol, 1985; 12: 122-123.
- (51): Korkij W et al. Liver abnormalities in patients with lichen planus. J Am Acad Dermatol, 1984; 11: 609-615.
- (52): Olmo J et al. Oral lichen planus and hepatic cirrhosis. Ann Intern Med, 1989; 110: 666.
- (53): Gruppo Italiano studi epidemiologici in dermatologia (GISED). Lichen planus and liver diseases: a multicentre case-control study. Br Med J, 1990; 300: 227-230.
- (54): GISED. Lichen planus and the liver. Hepatology, 1991; 13: 609-611.

- (55): Mokni M et al. Lichen planus and hepatitis C virus. *J Am Acad Dermatol*, 1991; 20: 792.
- (56): Virgili A et al. hepatocellular carcinoma and lichen planus: report of two cases. *Dermatology*, 1992; 184: 137-138.
- (57): Sarles J et al. Hepatic hypervitaminosis A: a familial observation. *J Pediatr-Gastroenterol-Nutr*, 1990; 10: 71-76.
- (58): Dibisceglie A et al. Pityriasis rotunda a cutaneous marker of hepatocellular carcinoma in south african blacks, *Arch Dermatol*, 1986; 122: 802-804.
- (59): Tsuji T et al. Erythema annulare centrifugum associated with liver disease. *Arch Dermatol*, 1986; 122: 1239-1240.
- (60): Lee M et al. Eczematous plaques in a patient with liver failure. *Arch Dermatol*, 1992; 128: 255-256.
- (61): Finkelstein H et al. Cutaneous hypersensitivity to vitamin K1 injection. *J Am Acad Dermatol*, 1987; 16: 540-545.
- (62): Bullen A et al. Skin reactions caused by vitamin K in patients with liver disease. *Br J Dermatol*, 1978; 98: 561-565.
- (63): Ditzhuijsen V et al. Severe hepatotoxic reaction with progression to cirrhosis after use of a novel retinoid (acitretin). *J Hepatology*, 1990; 11: 185-188.
- (64): Fe W et al. Gastric hemorrhage and Kaposi's sarcoma treated with radiotherapy. *N J Med*, 1991; 88: 42-45.
- (65): Miller N. Hepatic cirrhosis as a cause of eyelid retraction. *Am J Ophthalmol*, 1991; 112: 94-95.

- (66): Woo S, Matsuura J. Hepatocellular carcinoma invasive to chest wall. *Int J Dermatol*, 1992; 31: 273-275.
- (67): Parodi A, Priano L, Rebora A. Chronic zinc deficiency in a patient with psoriasis and alcoholic liver cirrhosis. *Int J Dermatol*, 1991; 30: 45-47.
- (68): Vergnat et al. Manifestations cutanees et syndromes de malabsorption. *Ann Dermatol Venereol*, 1978; 105: 1009-1016.
- (69): Davies M, Hastings A. Sweet's syndrome progressing to pyoderma gangrenosum a spectrum of neutrophilic skin disease in association with cryptogenic cirrhosis. *Clin Exp Dermatol*, 1991; 16: 279-282.
- (70): Reacz I, Berecz M, Harsing J. Actinic granuloma in alcoholic liver disease. *Cutis*, 1992; 49: 417-419.