

11674



**UNIVERSIDAD NACIONAL AUTÓNOMA DE
MÉXICO**

**MAESTRIA EN CIENCIAS DE LA PRODUCCIÓN Y DE LA
SALUD ANIMAL**

**CICATRIZACIÓN E INTEGRACIÓN DE HUESO
DESMINERALIZADO EN TIBIAS DE PERROS (*Canis familiaris*),
CON OSTEOTOMÍAS.**

TESIS

PARA OBTENER EL GRADO DE MAESTRO EN CIENCIAS

PRESENTA:

ENRIQUE FLORES GASCA

TUTOR:

Dr. JORGE REYES ESPARZA

COMITÉ TUTORAL:

DR. RAÚL OLMOS ZÚÑIGA

DRA. MA. LOURDES RODRÍGUEZ FRAGOSO

Cuautitlán Izcallí Estado de México.

2004



Universidad Nacional
Autónoma de México

Dirección General de Bibliotecas de la UNAM

Biblioteca Central



UNAM – Dirección General de Bibliotecas
Tesis Digitales
Restricciones de uso

DERECHOS RESERVADOS ©
PROHIBIDA SU REPRODUCCIÓN TOTAL O PARCIAL

Todo el material contenido en esta tesis esta protegido por la Ley Federal del Derecho de Autor (LFDA) de los Estados Unidos Mexicanos (México).

El uso de imágenes, fragmentos de videos, y demás material que sea objeto de protección de los derechos de autor, será exclusivamente para fines educativos e informativos y deberá citar la fuente donde la obtuvo mencionando el autor o autores. Cualquier uso distinto como el lucro, reproducción, edición o modificación, será perseguido y sancionado por el respectivo titular de los Derechos de Autor.

DEDICO ESTE TRABAJO A:

MIS PADRES

Marcelo y Esperanza, por haberme dado la vida y por todo el cariño y apoyo que siempre me han brindado durante toda mi vida, para ustedes mis viejitos mil gracias.

MI HIJA

Marcela que ha sido el regalo más grande que Dios me ha dado, como una muestra de esfuerzo para obtener lo que uno se propone, esperando que pronto te realices como profesionista, para ti hijita y gracias por ser como eres.

MIS HERMANOS

Julián, Marco Antonio y Marisela por ser unas excelentes personas y compartir conmigo la vida en las buenas y en las malas, para ustedes hermanos con cariño y admiración

MIS CUÑADOS Y SOBRINOS

Como una muestra de cariño y respeto que siempre les he tenido, para ustedes y gracias por ser parte de mi familia

DRA. MORALES

Por su apoyo, con respeto y cariño mil gracias

MIS AMIGOS Y COLEGAS

Por ser parte importante en mi vida y mi trabajo para ustedes con respeto.

LOS PERROS

Que ofrecieron su vida para buscar alternativas que ayudaran o salvaran a otros, gracias, estén donde estén.

AGRADEZCO A :

MI TUTOR .

Dr. Jorge Reyes Esparza.

Por su ayuda y empeño brindado para la realización de este trabajo.

MI COMITÉ TUTORAL

Dra. María del Lourdes Rodríguez Fragoso.

Dr. Raúl Olmos Zúñiga.

Por su apoyo en la realización de este trabajo.

ACADÉMICOS

Dr. Jorge Tórtora Pérez

Por su colaboración en el análisis histológico

Dr. Benito López Baños.

Por su colaboración en el análisis estadístico

Dr. Carlos Gerardo García Tovar

Por su apoyo y colaboración en el trabajo

MVZ. German Garrido Fariña

Por el apoyo en la elaboración de los cortes histológicos

La Facultad de Estudios Superiores Cuautitlán

RESUMEN

El uso de injertos óseos dentro de la cirugía ortopédica se introdujo a principios del siglo XX y a lo largo de los últimos años se han desarrollado diferentes formas de utilización y preservación (frescos, congelados, desmineralizados, liofilizados). Se han utilizado diferentes técnicas de injertación (autogénica, alogénica y xenogénica) las cuales pretenden la integración de los injertos al hueso receptor, para promover la osteogénesis a través de la osteoinducción y/o osteoconducción.

En el presente trabajo se evaluó la cicatrización, integración y poder osteogénico de aloinjertos de hueso desmineralizado en tibias de perros como una alternativa en el tratamiento de fracturas, para lo cual se trabajaron 12 animales machos de 2 a 3 años de edad, se mantuvieron confinados 15 días previos al experimento, controlando su alimentación y evaluando su estado de salud; estos fueron seleccionados al azar en dos grupos y a los cuales se les realizó una osteotomía (1 cm.), en el tercio medio de la tibia derecha. A los animales del grupo experimental (n=8), se les colocó un injerto alogénico, preparado con escápulas desmineralizadas con soluciones ácidas y el otro fue control (n=4), utilizando para la estabilización de las fracturas el método de fijación esquelética externa, los animales se sacrificaron a las 4,5,6 y 7 semanas.

Durante el experimento a los animales se les realizaron evaluaciones clínicas, de laboratorio, radiográficas e histológicas, utilizando para el análisis estadístico de los resultados la prueba de Tukey, con el programa SYSTAT versión 5.0 para Windows.

En base a los resultados se pudo observar que los injertos se integran favorablemente y son capaces de inducir osteoconducción y osteoinducción y son una alternativa en la reparación de las fracturas con defectos óseos.

Palabras claves: Aloinjertos, osteogénesis, cicatrización, integración.

ABSTRACT

The use of bone grafts inside the orthopedic surgery was introduced at the beginning of the XX century and along the last years different useful and preservation forms have been developed (fresh, frozen, demineralized, and lyophilized). Different grafting techniques have been used (autogenic, alogenic and xenogenic) pretending the integration of the grafts to the receiving bone to promote the osteogenesis through the osteoinduction and/or osteoconduction.

Healing, integration and osteogenic power of alografts of demineralized bone in tibia of dogs as an alternative in the treatment of fractures were evaluated in the present work. Twelve male animals from 2 to 3 years old were confined for 15 days previous to the experiment, controlling their feeding and evaluating their health. Osteotomy (1 cm.) at the medium third of the right tibia was carried out to dogs and then they were selected at random into two groups. Animals of the experimental group (n=8) were treated with alogenic grafts, prepared with demineralized scapulas with acid solutions. Control group (n=4) was not grafted, using for the stabilization of the fractures the method of external skeletal fixation. All the animals were sacrificed at 4,5,6 and 7 weeks.

During the experiment, clinical, radiological, histological and laboratory evaluations were carried out to the animals, using for the statistical analysis of the results the test of Tukey, with the program SYSTAT version 5.0 for Windows.

Based on the results, it was observed that the grafts are favorably integrated and they are able to induce osteoconduction and osteoinduction, and they are an alternative in repairing fractures with bone defects.

Key words: Alografts, osteogenesis, healing, integration.

CONTENIDO

I. INTRODUCCIÓN	
I.1. Anatomía y Fisiología ósea.....	1
I.2. Patología Ósea.....	6
I.3. Reparación Ósea.....	8
I.4. Tratamiento de Fracturas.....	10
I.5. Implantes e Injertos.	12
I.6. Antecedentes de Aloinjertos.....	18
II. OBJETIVOS	
II.1 Objetivo General.....	22
II.2 Objetivos Particulares	22
III. HIPÓTESIS	22
IV. MATERIAL Y METODOS	
IV.1. Animales de Experimentación.....	23
IV.2. Obtención y preparación de aloinjertos.....	24
IV.3. Grupos de Estudio.....	25
IV.4. Preparación Quirúrgica.....	26
IV.5. Técnica Quirúrgica.	26
IV.6. Evaluación Clínica.	28
IV.7. Evaluación de laboratorio.	29
IV.8. Evaluación Radiológica.	29
IV.9. Evaluación Histológica.	30
IV. 10. Método Estadístico.	31
V. RESULTADOS.	
V.I. Evaluación Clínica.	32
V.2. Evaluación Radiológica.	36
V.3. Evaluación Histológica.	40
VI. DISCUSIÓN.	47
VII. CONCLUSIONES.	52
VIII. BIBLIOGRAFÍA.	53

Índice de figuras

	Pagina
Figura 1. Conteo de celulas rojas en grupo control y experimental.	32
Figura 2. Conteo de celulas blancas en grupo control y experimental.	33
Figura 3. Registro de temperatura en grupo control y experimental.	33
Figura 4. Evaluación clínica de apoyo en grupo control y experimental.	34
Figura 5. Evaluación de proceso inflamatorio cara cráneo caudal del grupo control y experimental	35
Figura 6. Evaluación de proceso inflamatorio cara latero medial del grupo control y experimental	35
Figura 7. Evaluación radiológica de respuesta endóstica del grupo control y grupo experimental	36
Figura 8. Evaluación radiológica de respuesta perióstica del grupo control y grupo experimental	37
Figura 9. Placas radiográficas de grupo control y experimental a las dos semanas postoperatorio	38
Figura 10. Placas radiográficas de grupo control y experimental a las ocho semanas postoperatorio	39

Índice de cuadros

Cuadro 1. Características importantes de las muestras de tejido de los bordes y zona del defecto óseo a diferentes tiempos en ambos grupos	41
--	----

Índice de fotografías

	Pagina
Fotografía 1. Corte histológico de la zona de lesión a las 4 semanas grupo control	43
Fotografía 2. Corte histológico de la zona de lesión a las 5 semanas grupo control	43
Fotografía 3. Corte histológico de la zona de lesión a las 7 semanas grupo control	44
Fotografía 4. Corte histológico de la zona de lesión a las 4 semanas grupo experimental	45
Fotografía 5. Corte histológico de la zona de lesión a las 5 semanas grupo experimental.	45
Fotografía 6. Corte histológico de la zona de lesión a las 6 semanas grupo experimental.	46
Fotografía 7. Corte histológico de la zona de lesión a las 7 semanas grupo experimental.	46

I. INTRODUCCIÓN

I.1 Anatomía y Fisiología.

El sistema esquelético está constituido por estructuras óseas, que son consideradas órganos; irrigadas por vasos sanguíneos y linfáticos e inervadas. En términos generales estas estructuras óseas (huesos), están constituidas por una capa de tejido óseo denso o compacto denominada **corteza o cortical**, y una segunda capa compuesta de placas (espículas) dispuestas en forma de red porosa denominada **esponjosa**. La cortical se encuentra envuelta por una membrana fibrosa que cubre toda la superficie, excepto donde se localiza el cartílago articular, es la responsable del aumento del diámetro de los huesos y que participan activamente en la reparación de éstos, esta membrana recibe el nombre de **periostio**. Algunos huesos presentan una **cavidad medular** tapizada de una membrana fibrosa denominada **endostio**; esta cavidad se encuentra rodeada de hueso compacto y se presenta principalmente en los huesos largos. Los huesos se clasifican de acuerdo a sus características morfológicas en: largos, cortos, planos e irregulares (Frandsen 1990, Brinker 1999).

Los huesos largos consisten en una “varilla” cilíndrica (cuerpo) y dos extremidades, con centros de osificación primarios (diáfisis), secundarios (epífisis), metáfisis y cartílago epifisiario; estos huesos crecen longitudinalmente sólo en el cartílago epifisiario, que se localiza en la metáfisis, funcionan principalmente como palancas y auxiliares de sostén y locomoción. Los huesos cortos son de forma más o menos cúbica y carecen de cavidad medular, pero el centro esponjoso presenta tejido medular y tiene la función de amortiguar impactos. Los huesos planos son de poco grosor y extendidos y constan de dos placas de sustancia compacta (láminas externa e interna), entre las cuales esta dispuesta una capa esponjosa; su función principal es la protección de órganos importantes. Los huesos sesamoideos están incluidos en tendones largos para reducir la fricción o para alterar el curso de los tendones y cambiar el ángulo de tracción de los músculos, con ventaja mecánica. Una variante ósea son los huesos sinusuales (neumáticos) que contienen en su interior espacios aéreos o senos, que comunican con el exterior. Los huesos irregulares son huesos impares situados en la línea media, como las vértebras y algunos de los huesos del cráneo, sirven de protección, sostén e inserción muscular (Frandsen 1990, Jessé1985).

El sistema esquelético se divide en tres partes: a) esqueleto axial, b) esqueleto apendicular y c) esqueleto visceral; el primero está constituido por el cráneo, la columna vertebral, las costillas y el esternón, el segundo por los huesos de los miembros; mientras que el visceral está constituido por aquellos huesos que se desarrollan en el tejido blando de ciertos órganos (Jesse 1985, Bojrab 1990).

El tejido óseo se encuentra compuesto por una *matriz orgánica* (30%) reforzada por *depósitos de sales* (70%). La matriz orgánica se compone de aproximadamente 95% de *fibras colágenas* de tipo I, que se extienden principalmente a lo largo de las líneas de tensión (fuerza ténsil) y un 5% de un medio homogéneo denominado *sustancia fundamental*, formada por líquido extracelular, mucoproteína, codroitín sulfato y ácido hialurónico. (Duve 1988, Ganong 1998, Guyton 1991, Bruce 1996, Durand 1978, Holtman 1988).

Las sales que se depositan en la matriz orgánica se componen principalmente de calcio y fosfato; las más importantes son las sales de hidroxiapatita, que forma placas delgadas y alargadas de 400 Å de longitud y de 10 a 30 Å de ancho. Existen entre las sales del hueso iones de magnesio, sodio, potasio y carbonato que se encuentran adsorbidos en la superficie de los cristales de hidroxiapatita (Duve 1988, Ganong 1998, Harper 1990, Bruce 1996, Durand 1978).

Cada fibra de colágeno del hueso compacto esta compuesta de segmentos periódicos que se repiten cada 640 Å en toda su longitud; los cristales de hidroxiapatita están adyacentes a cada segmento de la fibra unidos firmemente a ella. Esta unión íntima, impide el deslizamiento del hueso, es decir, evita que los cristales y las fibras se deslicen saliendo de su lugar, lo cual es esencial para proporcionar fuerza al hueso. Las fibras de colágena tiene gran fuerza ténsil, mientras que las sales de calcio proveen fuerza de compresión. Estas propiedades combinadas, mas la unión estrecha entre fibras y cristales, resulta en una estructura ósea que tiene fuerza de tensión y compresión. (Ganong 1998, Frandson 1990, Bruce 1996, Durand 1978, Holtman 1988)

La etapa inicial en la producción de hueso, es la secreción de colágena y sustancia fundamental por los osteoblastos. La colágena se polimeriza rápidamente para producir fibras de colágena y el tejido resultante se define como *osteoides*, un material que parece cartilago, pero que difiere del mismo porque permite la precipitación en su matriz de sales de calcio, los osteoblastos que quedan aprisionados por estas sales se convierten en *osteocitos*. (Ganong 1998, Frandson 1990, Bruce 1996, Durand 1978, Holtman 1988)

Las sales de calcio que se depositan inicialmente son compuestos amorfos (no cristalinos), que después de un proceso de sustitución y adición de átomos, pasan a constituir cristales de hidroxiapatita, pudiendo quedar en forma permanente, hasta un 20 a 30% en forma amorfa. La formación de los primeros cristales en la fibra de colágena se llama *siembra de cristales o nucleación*. (Duve 1988, Harper 1990, Guyton 1991, Bruce 1996, Durand 1978, Holtman 1988)

Normalmente ocurre formación y resorción continua de hueso con participación de osteoblastos y osteoclastos respectivamente, ambos tipos celulares se encuentran en las superficies óseas y en las cavidades del hueso, en un 4% y 1% respectivamente. La reabsorción ósea obedece a dos mecanismos, los cuales están determinados por la secreción por parte de los osteoclastos de: 1) enzimas proteolíticas, probablemente liberadas por los lisosomas y 2) varios ácidos, que incluyen el cítrico y el láctico; las primeras probablemente digieren o disuelven la matriz orgánica y los ácidos disuelven las sales; asimismo, fragmentos completos de sales óseas y colágena son fagocitados y digeridos después por los osteoclastos. (Ganong 1998, Frandson 1990, Guyton 1990, Bruce 1996, Durand 1978, Holtman 1988)

El crecimiento de los huesos del cráneo se da por la osificación de las membranas (*Formación Intramembranosa*) mientras que los huesos largos son modelados primero en cartílago y luego sustituidos por hueso por osificación endocondral, comenzando en la diáfisis y en las epífisis. (Guyton 1990, Crouch 2000)

El aporte sanguíneo al hueso es proporcionado por dos grupos de arterias, las periósticas y las medulares o nutricias, las primeras derivan de una malla densa de vasos en la capa externa del periostio. Penetran dentro del hueso compacto a través conductos penetrantes (Volkmann); a su vez, estos se conectan con los conductos nutricios (Havers). Arterias más grandes y numerosas penetran al tejido compacto de las epífisis para irrigar los numerosos espacios y láminas del hueso esponjoso subyacente. Generalmente, una arteria medular o nutricia entra cerca de la parte media del cuerpo de un hueso largo a través de un conducto dispuesto oblicuamente en la capa compacta y al alcanzar la cavidad medular envía ramificaciones hacia ambos extremos del hueso. Estos vasos se ramifican a los conductos adyacentes se anastomosan libremente con los vasos de las porciones esponjosas. (Ham 1995, Crouch 2000)

Los vasos sanguíneos se incorporan al hueso a través de tres juegos distintos de vasos sanguíneos. El primero lo constituye la arteria y vena nutricia formando la yema

perióstica; el segundo lo constituye los vasos metafisarios que penetran a la cavidad medular y el tercero los forman los vasos periósticos. (Ham 1995, Guyton 1990, Frandson 1990)

Formación de la yema perióstica y angiogénesis. El cartílago de la parte media del modelo cartilaginoso de un hueso empieza a calcificarse y desarrolla cavidades dentro de su sustancia, justamente cuando las células osteógenas situadas a lo largo de la superficie del modelo empiezan a formar una concha de hueso alrededor del mismo. A continuación, algunas células osteógenas y capilares se abren paso en la sustancia del cartílago para entrar en la misma en el sitio en el que está cavitándose. El crecimiento de las células osteógenas y capilares dentro del modelo cartilaginoso se llama yema perióstica, desarrollándose dentro de ésta, los vasos sanguíneos, hasta convertirse en una arteria nutriente que proporcionan el aporte sanguíneo de la médula ósea y algunas ramas de las arterias abastecen también, en buena parte, a la diáfisis. Cuando ha terminado el crecimiento de un hueso largo y las placas epifisarias se han reabsorbido, los vasos sanguíneos diafisarios se anastomosan con los de la médula epifisaria. (Ham 1995, Guyton 1990, Frandson 1990)

Vasos metafisarios. Estos vasos acceden a la cavidad medular por debajo de la placa epifisaria hasta el periostio. Estos vasos sanguíneos que vienen del periostio y se extienden hasta la placa epifisaria, cuando ha terminado el crecimiento y se resorbe la placa epifisaria, pasan directamente hacia la cavidad medular de la epífisis, que ahora esta en comunicación libre con la cavidad medular de la diáfisis, y se anastomosan con los vasos que se derivan de los nutritivos. (Ganong 1998, Ham 1995, Frandson 1990)

Vasos periósticos. Durante el crecimiento del hueso, los capilares periósticos quedan incluidos en cada nuevo sistema central (Havers) que se añade al exterior de la diáfisis, estos vasos capilares retiene su conexión con los vasos periósticos a través de los conductos penetrantes (Volkmann). (Guyton 1991, Ham 1995)

Es importante considerar que los huesos, principalmente los largos, se encuentran sometidos a fuerzas (biomecánica) denominadas fuerzas de estrés o distractivas, las cuales son ejercidas principalmente por las contracciones de los músculos, flexión, tensión, compresión, rotación y de deslizamiento o cizallamiento; ante las cuales el hueso mantiene una resistencia plástica que se mantiene en forma permanente. Cuando estas fuerzas se alteran, principalmente por fuerzas externas y la resistencia plástica es rebasada se puede provocar una fractura. (Bojrab 2001, Brinker 1999)

Además de las funciones descritas los huesos actúan como almacén de minerales , principalmente calcio y fósforo, y son el sitio donde se anida la medula ósea, formadora de células sanguíneas.

I. 2 Patología ósea.

El sistema óseo, puede sufrir diversas patologías que pueden ser por su origen, genéticas, congénitas y los adquiridas.

Dentro de las primeras se considera la *acondroplasia* que se caracteriza por acortamiento de miembros, metáfisis abocinadas, puente nasal deprimido y reducción del maxilar, presentándose en algunas razas de caninos como el Bulldogs, Pug, Pekines, Shih tzu, entre otros; la *hipocondroplasia*, caracterizada por acortamiento de los miembros y cráneo normal presente en Daschshound, Basset hound y Beagles; la *exostosis cartilaginosa múltiple*, también conocida como *exostosis múltiple hereditaria* que afecta tanto a huesos como cartílagos, y se caracteriza por disfunción músculo-esqueléticas, con lesiones exostósicas en el hueso afectado. (Ettinger 1999, Birchard 1998)

Las patologías adquiridas pueden ser de origen metabólico, neoplásico, inflamatorio y traumático. *El Raquitismo y la Osteomalacia* consideradas como enfermedades nutricionales por deficiencia de vitamina D o fósforo; la primera se presenta en animales jóvenes en crecimiento y en la cual existe una falla en la calcificación del osteoide y del cartílago, mientras que la segunda se presenta en animales adultos y se caracteriza por un reblandecimiento de los huesos por una inadecuada mineralización. *El Hiperparatiroidismo nutricional* es el resultado directo de desequilibrios nutricionales relacionados con las dietas con bajo contenido de calcio y exceso de fósforo, o concentraciones inadecuadas de colecalciferol (vitamina D), dando como resultado final una hipocalcemia y la estimulación paratiroidea. *El Hiperparatiroidismo primario*, lesión funcional de las glándulas paratiroides, produce un incremento anormal de la secreción de hormona paratiroidea, lo que ocasiona una acelerada resorción osteocítica y osteoclastica y por ende una extracción del mineral que se reemplaza por tejido conectivo fibroso inmaduro; *El Hiperadrenocortisismo*, relacionado con la secreción excesiva de esteroides por la corteza adrenal, lo que provoca es un efecto antagónico sobre la vitamina D e inhibe la absorción de calcio en intestino y riñón ; *La osteoporosis*, caracterizada por una reducción de la masa ósea debida a una producción ósea subnormal, mineralización osteoide subnormal o excesiva desmineralización, esta enfermedad se asocia a varios factores como el uso de drogas anticonvulsivas, disfunciones hormonales, renales y nutricionales que ocasionan desmineralización de las estructuras óseas llegando a producir fracturas. (Ettinger 1999, Birchard 1998, Ganong 1998)

Las osteopatías neoplásicas que se presentan pueden ser benignas o malignas. Las benignas como los *osteomas*, *condromas*, *hematomas mineralizantes* y *osteochondromas*, ocasionan masas tumorales que pueden ser removidas quirúrgicamente, dependiendo del grado de crecimiento y el compromiso de otros órganos relacionados. Los tumores malignos más comunes que se pueden presentar son los *fibrosarcomas*, *condrosarcomas* y *osteosarcomas*, siendo estos últimos los más comunes; estos llegan a producir lesiones solitarias con áreas agresivas líticas o blásticas, o ambas, con compromiso perióstico. (Ettinger 1999, Birchard 1996)

Las osteopatías inflamatorias incluyen las de etiología indeterminada y las infecciosas; dentro de las primeras podemos encontrar la *panosteítis*, la *osteodistrofia hipertrófica*, los *quistes* e *infartos óseos*. Las inflamatorias de origen infeccioso incluyen la *osteomielitis supurativa* caracterizada por contaminación y colonización de bacterias que pueden llegar al hueso por vía hematógena o por propagación de la infección desde los tejidos blandos; puede presentarse en forma aguda o crónica ocasionando dolor, tumefacción local y fiebre, además de cambios óseos líticos y periósticos; la *osteomielitis no supurativa* está relacionada con la presencia de coccidiomicosis, blastomicosis, histoplasmosis, criptococosis, actinomicosis, entre otros, que pueden ser corregidas con tratamientos convencionales (antimicrobianos). (Ettinger 1999, Birchard 1996)

Las patologías producto de traumatismos incluyen luxaciones y fracturas, la mayoría de estas requieren ser tratadas con los diversos métodos ortopédicos ya sean no quirúrgicos (férulas, vendajes y yesos) o quirúrgicos. La toma de decisión para el método a elegir dependerá de la localización, morfología y gravedad de la fractura. (Bolander 1986, Brinker 1999, Sánchez 1998)

Las fracturas se clasifican según diversos criterios que son todos útiles para describirlas. Estos criterios incluyen factores causales (violencia directa aplicada al hueso, violencia indirecta, enfermedades óseas y estrés continuo); presencia de herida externa comunicante (fracturas cerrada o abierta); localización morfología y gravedad de la fractura (fracturas transversas, oblicua, espiral, incompleta, completa, multifragmentadas); estabilidad después de reducir la fractura (fractura estable o inestable). (Bojrab 2001, Brinker 1999, Sánchez 1998)

I. 3 Reparación ósea

La reparación ósea presenta características muy diferentes según sea el método de reducción y estabilización de la fractura, por lo que se han considerado dos tipos de reparación: La denominada **reparación ósea primaria y la reparación ósea secundaria**. En la primera, el crecimiento directo de los sistemas haversianos a través de la fractura, permite la reparación o la unión ósea. Esta reparación se caracteriza por una reducción y fijación perfecta sin que apenas exista separación interfragmentaria y la ausencia de callo fibrocartilaginoso, y no requiere la participación del periostio ni del endóstio. La reparación se produce directamente mediante la formación primaria de hueso laminar (crecimiento haversiano), a partir de grupos de osteoblastos que van produciendo nuevos canales de Havers, a éstos se van integrando vasos sanguíneos y osteoblastos que sintetizan tejido osteoide y terminan por instaurar nuevas osteonas, que reemplazan a las lesionadas. Para facilitar esta reparación es necesario reducir y fijar la fractura mediante un método rígido, a través de sistemas de compresión interfragmentaria, (Brinker 1999, Stevenson 1985, Sánchez 1998)

La *reparación ósea secundaria*, se presenta en fracturas con áreas de contacto óseo intermitentes, en las cuales se producirá resorción de las superficies de la fractura, seguida de la unión indirecta del hueso. Durante ésta, se pueden determinar una serie de etapas durante la reparación: (1) hemorragia de la zona, (2) formación del coágulo, (3) inflamación y edema, (4) proliferación de células mesenquimatosas pluripotenciales que se diferencian a osteoblastos, (5) formación de cartílago y hueso y (6) remodelación. Este tipo de reparación se obtiene dejando evolucionar el foco de fractura de forma natural sin tratamiento quirúrgico o tras la aplicación de sistemas de fijación no compresivos, es decir que no existe una fijación interna rígida ni una posición anatómica adecuada de los huesos. (Brinker 1999, Stevenson 1985, Sánchez 1998)

- 1) Hemorragia. Se debe a la ruptura de los conductos de Havers y Volkmann, así como algunos vasos de los tejidos blandos periféricos a la fractura, que genera el coágulo.
- 2) Coágulo. La sangre se coagula y atrapa elementos celulares (eritrocitos, plaquetas y leucocitos) los cuales participan en la cascada de eventos de la inflamación, como el desbridamiento, la escarificación y la posterior reparación celular.

- 3) Inflamación y edema. Se presenta asociada al traumatismo, la destrucción celular, la hipoxia del tejido, que quedó sin vascularidad, con la activación de los leucocitos atrapados en el coagulo y la consecuente liberación de citosinas.
- 4) Proliferación y diferenciación de células pluripotenciales con capacidad de diferenciar a fibroblastos que produzcan la colágena que sirve de armazón, al tiempo que penetran vasos sanguíneos de nueva formación y ocurre la diferenciación de células de tipo osteoblasto.
- 5) Formación de cartílago y hueso. Las células mesenquiales diferenciadas en osteoblasto tienen la capacidad de producir colágena de tipo IV creándose así el llamado callo óseo blando, el cual se mineralizará posteriormente, creándose nuevos osteocitos y la reparación de la fractura.
- 6) Remodelación, es el proceso mediante el cual tanto osteoblastos como osteoclastos permiten ordenar y restablecer la forma anatómica en el sitio de la fractura, pero sin recuperarse la estructura haversiana.

I.4 Tratamiento de fracturas.

El objetivo del tratamiento de las fracturas es fijar e inmovilizar adecuadamente los fragmentos, con el fin de proporcionar estabilidad mecánica, que permita condiciones óptimas para una adecuada reparación, se puede obtener con la utilización y aplicación de implantes como clavos, placas ortopédicas, tornillos y cerclajes, que permiten neutralizar las fuerzas de estrés mecánico del hueso. (Bolander 1986, Brinker 1990, Sánchez 1998, Fossum 2000, Slatter 2002)

Existen condiciones que favorecen y que influyen en la reparación ósea como: la inmovilización rígida, ya sea con el empleo de fijación externa o interna; la permanencia de una adecuada irrigación sanguínea en los fragmentos; un mínimo daño de los tejidos blandos circundantes; que el sitio de la fractura se encuentre libre de infecciones; la edad de los pacientes, los más jóvenes cicatrizan con mayor rapidez que los seniles. (Bojrab 1990, Brinker 1999 Fossum 2000)

Existen también, condiciones desfavorables en la reparación, las cuales se pueden clasificar en *factores locales y sistémicos*. Los primeros incluyen: inestabilidad e irrigación inadecuada, brechas o falta de material óseo, mala alineación de los fragmentos, daños marcados en los tejidos blandos e infecciones. Los sistémicos incluyen una mala alimentación, drogas antiinflamatorias no esteroideas y esteroideas y la edad. (Bojrab 1990, Brinker 1999)

Por otro lado, el uso de implantes y de diversas técnicas de aplicación de los mismos juega un papel importante en la fijación y reparación de las fracturas óseas, los más utilizados son: la fijación con clavos intramedulares (IM), una de las técnicas más antigua y popular en la reparación ósea, por ser económica y porque la mayoría de materiales utilizados se encuentran fácilmente disponibles. La mayoría de las fijaciones con clavos IM requieren una intervención quirúrgica menor, lo que ocasiona menor traumatismo y daño vascular; además, suelen ser más fáciles de extraer. Sin embargo, tiene algunos inconvenientes relacionados con los factores biomecánicos, es decir, no son suficientes para neutralizar todas las fuerzas de estrés (compresión y rotación), ya que no puede mantener la longitud del hueso y no hay reparto de cargas entre el clavo redondo y el hueso: Los clavos que más se utilizan son los de Steinmann y Rush, además de los alambres de Kirschner. Cabe mencionar que con la introducción de los clavos IM bloqueados, la técnica se convierte en una de las más adecuadas para la estabilización

de fracturas diafisarias. (Brinker1999, Sanchez 1998, Bojrab 2001, Fossum 2000, Slatter 2002)

La fijación con placas para hueso, está indicada para el tratamiento de fracturas múltiples y complicadas de huesos largos; ya que proporcionan una fijación rígida, y neutralizan todas las fuerzas de estrés. Existen principalmente dos tipos de placas: a) placas de neutralización, las cuales simplemente neutralizan fuerzas y b) de compresión, la cual permite mantener los fragmentos bajo compresión, neutralizando las fuerzas de distracción o tensión; sin embargo el alto costo de material y equipo, así como la agresividad de la cirugía para la colocación y retiro, hace poco frecuente su uso. (Brinker1999, Sánchez 1998, Bojrab 2001, Fossum 2000, Slatter 2002)

El uso de fijadores esqueléticos externos para la estabilización de huesos largos, requiere de la inserción trascutánea de dos a cuatro clavos en cada fragmento de la fractura, conectados a una o más barras externas. Puede ser utilizada en una gran variedad de huesos con fracturas estables o inestables, fracturas abiertas o por bala de arma de fuego, en osteotomías, así como en uniones demoradas y no uniones; es utilizada incluso en procedimientos de artrodesis de articulación. Las ventajas de este método incluyen: facilidad de aplicación, su utilidad para tratar fracturas reducidas por métodos abiertos o cerrados, minimiza el abordaje quirúrgico, los clavos se pueden insertar a cierta distancia de una herida abierta, es compatible con algunos otros métodos de fijación interna, lo toleran bien los perros y gatos, se puede retirar sin anestesiarse al paciente y tiene un costo razonable. Sin duda alguna sus ventajas hacen de este método una buena alternativa para el tratamiento de las fracturas. (Brinker1999, Sánchez 1998, 1998 Bojrab 1990, Fossum 2000, Slatter 2002)

En la clínica el médico cirujano ortopedista puede encontrarse con complicaciones que se producen con la inadecuada reparación ósea. Entre ellas las infecciones que requieren de un manejo especial; procesos de mala unión, unión demorada o falta de unión, provocadas por una inadecuada estabilidad; resorción ósea por errores durante el procedimiento quirúrgico o enfermedades del paciente; los casos donde por procedimiento exista la necesidad de eliminar material óseo enfermo o desvitalizado que pueda interferir la reparación y las que por el tipo de fractura, exista falta de material óseo y se requiera de procedimientos específicos para el tratamiento como la utilización de implantes o injertos. (Bolander 1986, Sánchez 1998, Brinker 1999, Santoscoy 1994, Sánchez 1998 Fossum 2000, Bojrab 2001, Slatter 2002)

I. 5 Implantes e Injertos.

Los primeros informes sobre el uso de injertos óseos en cirugía humana se reportan en 1815 (Penwick 1991), sin embargo, el uso de estos en el ejercicio de la práctica quirúrgica ocurrió hasta 1915 (Brinker 1999, Slatter 2002, Stevenson 1999) y no fue hasta 1940 cuando se desarrolló el empleo de hueso conservado en bancos de implantes, por diversos métodos (congelado, congelado en seco e irradiado). (Brinker 1999, Slatter 2002, Amadio 1995)

El término "*implante*" o injerto se refiere a la colocación de materiales sintéticos o biológicos para la reparación de algún tejido.

Los implantes o injertos pueden clasificarse de diferentes formas:

Por su origen: Sintéticos o Biológicos.

Como su nombre lo indica, los implantes o injertos de origen sintético por lo general son prótesis de cerámica o metal, aleaciones metálicas, fibras de carbono y polímeros. Los implantes biológicos pueden ser de dos tipos : los xenoimplantes que son injertos de material biológico de diferente especie a la del receptor y los aloimplantes que son de la misma especie del receptor, también se denominan xenoinjertos y aloinjertos respectivamente. (Aguilar 1994, Ferguson 1987, Mulliken, 1984, Slatter 2002, Amadio 1995, Cañas 1998, Kerwin 1991, Numamaker 1991, Penwick 1991, David 1998)

Por el método de preservación: frescos, liofilizado, desproteinización, criopreservación y esterilización.

Los autoinjertos frescos tienen una óptima conducta biológica, no transmiten enfermedades, son histocompatibles. Los aloinjertos frescos no requieren preservación y pueden activar o producir una respuesta inmunológica, así como requerir de métodos de esterilización. Los aloinjertos criopreservados no presentan cambios en sus propiedades biomecánicas, siendo idóneos para corregir defectos masivos osteoarticulares y segmentarios, además de tener una antigenicidad disminuida; requieren de una cuidadosa selección del donante y no pueden ser esterilizados secundariamente. Los aloinjertos liofilizados pueden permanecer almacenados indefinidamente a temperatura ambiente, son fáciles de transportar y pueden ser obtenidos limpios y esterilizados secundariamente, sus usos son múltiples, sin embargo durante su preparación requieren de técnicas costosas y complicadas de almacenamiento, presentando cambios biomecánicos y su incorporación es lenta (Amadio 1995, Solheim 1998, Stevenson 1985)

De acuerdo a la naturaleza de su aporte sanguíneo.

Los injertos óseos pueden ser *no vascularizados y revascularizados*, estos últimos tienen poca dependencia del lecho del receptor y una rápida integración, es decir que cuentan con sus propias estructuras vascularizadas para su integración, sin embargo presentan varias desventajas como pueden ser: la disponibilidad limitada de zonas donantes, técnicamente difíciles de producir y morbilidad del donante. (Amadio 1995, Stevenson 1999)

De acuerdo a su composición, los implantes pueden clasificarse en desmineralizados, no desmineralizados, siendo los primeros más utilizados en diversas patologías óseas por su gran capacidad osteogénica. Durante el proceso de desmineralización requieren de la adición de sustancias químicas. (Amadio 1995, Stevenson 1999 Solheim 1998, Bojrab 2001)

Los aloinjertos desmineralizados tienen la ventaja de promover la infiltración de células y producir hueso nuevo por osteoconducción y segundo, a través de sus proteínas nativas e estimular la osteoinducción. Estos factores pueden disparar la cascada de una osificación endocondral en el sitio de la implantación. (Boyce 1999 Fleming 2000, San Julian 2000)

El uso de implantes tiene la ventaja de que pueden ser complementados con la aplicación de otros tratamientos como el empleo de hormonas (hormona del crecimiento), algunas proteínas (proteína morfogénica ósea) y otro tipo de sustancias como las citocinas, con el fin de promover una pronta reparación ósea.

Funciones de los implantes.

El uso de los injertos óseos en el tratamiento quirúrgico de las fracturas está indicado para: 1) Promover la reparación ósea en la estabilización primaria de las fracturas; 2) promover la reparación en procesos de unión retardada, procesos de no unión y osteotomías; 3) En artrodesis articular; 4) Como soporte estructural en fracturas múltiples o conminutas; 5) Relleno de defectos resultantes de quistes óseos, tumores o procesos correctivos; y 6) En el tratamiento de las alteraciones de la reparación ósea resultantes de los procesos osteomielíticos. (Kaban 1981, Pietrzak 1996, Brinker 1999, Kerwin 1991, Amadio 1995, Mnaymsh 1989, Kumta 1998, Wiemmer 1999, Solheim 1998, Fleming 2000, San Julian 2000)

Los injertos y/o aloimplantes óseos tienen la capacidad de promover los mecanismos de reparación del receptor por lo cual se les ha considerado, en términos generales, como promotores de la osteogénesis y pueden proveer un soporte mecánico adecuado. La incorporación de éste es un esfuerzo conjunto, entre el injerto o implante y el receptor, éste último contribuye con el aporte de vasos sanguíneos y la mayoría, si no es que todas, las células requeridas para la integración. Consecuentemente, el hueso regenerado tiene su origen en el receptor. La función principal del injerto es su servicio pasivo como trama o estructura base, en la que acontecen los fenómenos vasculares y celulares de la integración (*osteoconducción*). La osteoconducción es un proceso de crecimiento tridimensional en el que crecen los capilares, el tejido perivascular y las células osteoprogenitoras desde la base receptora a la estructura del injerto. La matriz del injerto proporciona señales moleculares al receptor, que serán las responsables del reclutamiento y mantenimiento de la actividad celular requerida (*osteoinducción*); el hueso nuevo que se forma sobre, o alrededor del injerto, puede tener su origen a partir de osteoblastos o células osteoprogenitoras que sobreviven al traslado, o bien, al igual que en el implante, de células mesenquimatosas u osteoprogenitoras pluripotenciales que arriban a esta zona y que se diferencian en células productoras de condroblastos y osteoblastos. (Kaban 1981, Brinker 1999, González 1989, Slatter 1985, Amadio 1995, Stevenson 1999, Solheim 1998, Wimmer 1999, Fleming 2000, Bojrab 2001)

La incorporación o integración de los injertos presenta la secuencia de distintos eventos con origen, tanto en el hospedero como en el injerto. Ello representa una interacción de tipo *simbiosis*, entre los factores del injerto y los del receptor u hospedero. (Amadio 1995 San Julian 2000, Dwight 1999, Wimmer 1999)

El autoinjerto tras su implantación queda envuelto en un hematoma. A menos que se restablezca inmediatamente el flujo sanguíneo mediante anastomosis vascular, únicamente persistirán aquellos elementos celulares que se encuentren superficialmente en el injerto y que sean capaces de sobrevivir con los nutrientes y oxígeno aportados por difusión. La mayoría de las células del injerto morirán a las pocas horas por carencia nutricional, en necrosis y ésta junto con el traumatismo quirúrgico serán responsables de provocar una respuesta inflamatoria. La respuesta inflamatoria del receptor, produce un estroma fibrovascular, entre una y dos semanas después de la colocación del injerto. El hospedero desarrolla angiogénesis hacia el injerto y con los vasos sanguíneos llegan

células capaces de desarrollar resorción y formación ósea. (Amadio 1995, Fleming 2000, Dwight 1999)

Debido a su estructura física menos compacta, el tejido esponjoso va a permitir una penetración más rápida de la angiogénesis y por tanto del nuevo aporte sanguíneo dentro de su matriz. En la corteza ósea, los vasos de neoformación deben encontrar la amplia red transversa de canales haversianos y de Volkmann, para internarse en ellos y restablecer el flujo sanguíneo. (Amadio 1995, San Julian 2000)

Las células del receptor que primero se integran al injerto, son entre otras, monocitos circulantes, que se transforman en osteoclastos y desarrollan una actividad inicial de tipo osteolítico (resortiva). Posteriormente se integran osteoblastos, que probablemente tienen su origen en células pluripotenciales de la médula ósea y arriban al sitio por la circulación sanguínea o del conectivo vecino. Estas células van a sintetizar y depositar osteoide sobre las superficies óseas preexistentes, en particular en las zonas con actividad resortiva. Los osteoclastos en forma individual son capaces de reabsorber 50 μm de matriz ósea por día, mientras que el osteoblasto añade nuevo hueso con un índice diario de 1,0 a 1.7 μm . Es importante señalar que la reparación y remodelación observada durante la integración del injerto a nivel celular, es similar a la homeostasis normal del hueso, la cual es regulada por un conjunto de factores sistémicos circulantes y de señales moleculares locales. (Amadio 1995, Dwight 1999, Boirab 2001)

La secuencia temporal de estos fenómenos tisulares es, probablemente regulada, por un conjunto de señales químicas y celulares, en las que participan hormonas, citocinas, factores de crecimiento y moléculas de adhesión. El hecho de que estos fenómenos al principio ocurran en la superficie del injerto, sugiere que inicialmente, estas señales provienen del receptor y es probable que al irse colonizando el injerto por células del hospedero, sean ellas quienes aporten estos mensajes. (Amadio 1995, San Julian 2000, Dwight 1999)

Un grupo de moléculas descritas especialmente para hueso, participan en la inducción ósea y la osteogénesis, son las proteínas morfogenéticas óseas (BMPs). Actualmente se conocen, al menos siete moléculas de naturaleza glicoprotéica, cuatro de las cuales inducen la formación ósea. De acuerdo a la significativa homología de la secuencia de aminoácidos de las BMPs, estas parecen estar relacionadas con el grupo de la súper familia de moléculas denominada factor de crecimiento transformante β (TGF β). Las

evidencias sugieren que el TGF β colabora con las BMPs y ambas ejercen una influencia secuencial en el reclutamiento, diferenciación, maduración y actividad sintética de las células y de los fenómenos que de forma conjunta producen la incorporación del injerto óseo. (Amadio 1995, Douglas 1995, Virolaine 1998, Bostrom 1999, Solheim 1998 Fleming 2000, Douglas 1995)

La integración de los aloinjertos, implantes de hueso desmineralizado, se desarrolla mediante una secuencia de fenómenos que es cualitativamente similar, si no es que idéntica a la que permite la integración de los autoinjertos. Es importante notar las diferencias entre un injerto de hueso vivo, completo y el implante de hueso desmineralizado. El hueso completo contiene células vivas, algunas de las cuales podrían sobrevivir y ser capaces de generar factores de crecimiento y otras moléculas de señalización, que podrían acelerar el proceso de formación de matriz osteoide, formada por colágena y la matriz mineral. Además, tanto la matriz osteoide, como las células, son reconocidas por el receptor como propias y por tanto no generan una reacción de rechazo contra el injerto. El implante de hueso desmineralizado, carece de células y de matriz mineral, está únicamente constituido por la matriz osteoide. Esta matriz probablemente conserve las moléculas de adhesión para las células vasculares, osteoclastos y osteoblastos del receptor; presenta la ventaja de que no requiere la participación de los osteoclastos para "abrir" los canales a la angiogénesis, sin embargo será reconocida como ajena por el hospedero y generará una respuesta de rechazo más o menos importante. (Amadio 1995, Virolaine 1998, Bostrom 1999, Wimmer 1999, Fleming 2000, Douglas 1995, Dwight 1999, Bojrab 2001)

Sin embargo las características biológicas del hueso alogénico desmineralizado son relativamente inferiores a las del hueso autogénico, por lo que la integración de los aloinjertos es más lenta y menos extensa. Los aloinjertos no provocan una respuesta inflamatoria por la necrosis celular, pero promueven una respuesta inmune específica, que refleja el grado de disparidad genética, entre el donante y el receptor. Se ha podido demostrar, mediante estudios experimentales, que existe una alteración en la proliferación de los vasos sanguíneos en los implantes de hueso alogénico fresco, cuando se compara con tejido autólogo y este hecho sugiere que esta pérdida de vascularización es la responsable de que ocurra menores índices de resorción y de formación ósea. En perros se ha observado que existe una relación directa entre el grado de diferencia en la

histocompatibilidad y el grado de revascularización y remodelación. (Amadio 1995, Steven 1996, David 1998, Dwight 1999)

La respuesta inmune de rechazo por el receptor, es de tipo celular y responde a la antigenicidad de las proteínas y glicoproteínas de la matriz osteoide. Los antígenos del complejo principal de histocompatibilidad (MHC) son los mayores aloantígenos reconocidos por la respuesta de linfocitos T. Los MHC clase I y II pueden inducir la producción de interferón – alfa y otro tipo de mediadores inflamatorios. Los mecanismos de rechazo de los aloinjertos incluyen células citotóxicas dependientes de anticuerpos. (Stites 1993, David 1998, Stevenson 1999, Friedlaender 1999)

La mayoría de los aloinjertos óseos que se utilizan en la clínica, son sometidos a algún método de preservación, generalmente a congelación, liofilización, desmineralización o a combinaciones de estos métodos. Estas técnicas disminuyen la respuesta inmune al reducir la antigenicidad, al disminuir o eliminar las células, pero por otra parte, pueden también influenciar la capacidad osteogénica. Los componentes antigénicos de los injertos son los diferentes tipos de células y específicamente, sus glicoproteínas de superficie; hay evidencias en animales, que los métodos de preservación provocan respuesta alterando la biología del injerto, lo que provoca una disminución en la respuesta inmune del receptor. (Amadio 1995, Duglas 1995)

Los métodos utilizados para la desmineralización de los aloinjertos pueden influir en la capacidad de osteoinducción. El agente más comúnmente utilizado es el ácido clorhídrico (HCl); se utilizan también una mezcla 1:1 de ácido fórmico y ácido cítrico, mezcla de ácido clorhídrico y alcohol (metanol, etanol o isopropílico) y la mezcla ácido acético, nítrico, nítrico y láctico. Se ha observado que el HCl, la mezcla fórmico y cítrico, y acético, ácido nítrico y láctico promueven la osteoconducción, mientras que las restantes no. (Boyce 1999, Solheim 1998 Fleming 2000, Douglas 1995)

Por otro lado se ha demostrado que el uso de solventes orgánicos (alcohol, éter, acetona) para remover la grasa de los aloinjertos, no tiene efecto sobre la osteoinductividad; además es común el uso de antimicrobianos, como las oxitetraciclinas, la eritromicina, la estreptomycin, el cloranfenicol y las penicilinas. (Boyce 1999 Solheim 1998)

I. 6 Antecedentes.

La historia del uso de aloinjertos es muy antigua y está considerada como una leyenda. Los santos patronos del trasplante de aloinjertos son Cosmos y Damián, estos gemelos nacieron en el siglo III A.C. en el este de la isla de Celicia (al sur de Italia). Cosmos era físico y Damián cirujano. En el siglo V D.C. hicieron un milagro póstumo en la basílica de Roma; un alcalde feligrés que tenía un tumor en la pierna, exhausto por su sufrimiento se encontraba aletargado orando, en su sueño aparecen los santos gemelos y le realizaron una cirugía. Primero retiraron el miembro enfermo y lo reemplazaron con una porción de extremidad inferior perteneciente a Moor quién había muerto el mismo día. Esta milagrosa cirugía captó la atención de los feligreses del mundo y fue ilustrada en numerosas pinturas del Renacimiento, una de las más famosas pinturas por Fra Angélico se encuentra en el Museo de San Marco en Florencia (Mankin1983).

Trasplantes de aloinjertos fueron reportados en 1908 por Lexer, quién realizó 23 trasplantes completos y 11 semicompletos en rodillas de humanos. Posteriormente evaluó a estos pacientes y en 1923 declaró que el 50% habían tenido muy buenos resultados. Siguieron una serie de casos reportados (Lexer 1908), que se publicaron hasta 1960. La razón por la que despertaron interés fue el procedimiento, lo relatan Hendón y Chase (1954), Curtiss *et al* (1959) y Bonfiglio *et al* (1955), ellos plantean que la inmunogenicidad del injerto se puede disminuir congelándolo. Parrish (1966) y Ottolenghi (1972), demostraron que el procedimiento de injertación ósea no fue posible porque en la primera etapa del seguimiento, los resultados positivos pudieron ser subjetivos en más de la mitad de los casos. La evaluación de los pacientes por Parrish, fue la contribución clínica más importante, demostró que los injertos fueron parcialmente reemplazados e incorporados en el receptor y las articulaciones se conservaron bien por 20 años después de la cirugía (Citado por Mankin 1983).

En 1971 en la Unidad de Oncología y Ortopedia del Hospital General de Massachussets, intentaron definir el comportamiento ideal para un segmento de aloinjerto implantado, llegando a los siguientes conclusiones: 1. El hueso fresco congelado puede almacenarse por varios periodos de tiempo; 2, puede permanecer suficientemente fuerte para proporcionar estabilidad estructural al esqueleto; 3. puede unirse con el hueso del receptor en un sitio de anastomosis; 4. puede reemplazarse el hueso del receptor lentamente pero en cantidades limitadas y 5. previamente congelado, es ideal y demuestra antigenicidad. (Mankin1983)

Además de hueso, en ortopedia se realizan aloinjertos de tendones y ligamentos, con lo que se logra estabilizar las articulaciones. La principal ventaja es que proporcionan al cirujano de material orgánico (colágena) que puede unirse a músculos y ligamentos y con ello reestabilizar una articulación sin fijarla, esta es la mayor y crucial ventaja de los aloinjertos sobre implantes metálicos. (Mankin1983)

Las células presentes en el tendón pueden morir por congelamiento y ser reemplazadas por células del receptor; además el colágeno de la matriz sería gradualmente también reemplazado por colágeno secretado por células del huésped. La colágena de estos tejidos no desencadena respuesta inmune de rechazo o ésta es limitada.

El cartílago que cubre los extremos de un hueso tiene una función esencial en la articulación, debe ser considerado como un sistema diferente, que debe mantener una superficie intacta y conservar la actividad sintética de los condrocitos.

Cuando el implante incluya cartílago articular se debe considerar lo anterior y tratar de mantener la viabilidad en el proceso de congelación y descongelación, que se considera necesario para disminuir la inmunogenicidad del cartílago y de soporte de ligamentos y tendones. (Mankin1983)

Smith (1965) fue el primero en describir el sistema para la conservación de condrocitos aislados, utilizando dimetilsulfoxido (DMSO) para congelar, notando la presencia de un alto porcentaje de células viables, después de una congelación prolongada.

Se han propuesto varios protocolos para el uso de crioprotectores para condrocitos aislados y para el cartílago intacto; ya que en este último, la matriz de cartílago puede servir como un reflector o más bien como un transmisor de energía haciendo que el calor se pierda durante el proceso de congelamiento. (Smith 1965)

Schachar y Tomfort (1977), demostraron que el DMSO al 8% o el glicerol al 10% permiten que sobreviva un alto porcentaje de condrocitos. Ello se debe a que estos agentes disminuyen la formación de cristales de agua durante la congelación y el descongelamiento, y por tanto protegen la integridad física de la membrana y el núcleo. Tomfort recomienda "el congelado lento y descongelado rápido". Utilizando esta técnica, los condrocitos adyacentes a hueso se mantienen vivos durante el proceso de congelado a menos 80 grados centígrados y descongelado rápido justo antes de utilizarse. Lo anterior posibilita la obtención de tejidos y la creación y mantenimiento de un banco, lo cual es importante en un programa de aloinjertos. (citado por Mankin 1983)

El programa de banco de hueso, sugerido por Tomfort y Friedlaender (1982), consiste en cuatro congeladores que contiene 300 espacios separados en una funda estéril de polietileno. Los injertos se obtienen bajo condiciones estériles, se les realizan numerosos cultivos bacterianos para corroborar la ausencia de bacterias y microorganismos y evitar que se transmita una infección. Al momento de la cirugía, el injerto se descongela en solución ringer de lactato caliente, y después de haber obtenido muestras para los cultivos microbiológicos, se le adicionan antibióticos. El uso de la solución ringer caliente de 40 a 45 grados centígrados es para darle un mejor tratamiento al cartílago. (Mankin1983)

Makley (1984), analizó el uso de aloinjertos intercalados en la reconstrucción de huesos largos de 24 pacientes humanos que presentaron diferentes patologías, caracterizadas por presentar defectos óseos. Les aplicó aloinjertos frescos y congelados, observando que no existían diferencias en cuanto al tiempo de integración de estos al hueso receptor, excepto una mejor calidad de unión. El autor observó un 54% de complicaciones menores con esta técnica, considerando los procedimientos involucrados en la aplicación de los aloinjertos.

Goran y col. (1992) utilizaron aloinjertos corticales óseos perforados, para favorecer la osteoinducción en conejos, para lo cual evaluaron cinco grupos diferentes: 1) injertos no desmineralizado y no perforados, 2) perforados no desmineralizados, 3) no perforados desmineralizados, 4) perforados desmineralizados y 5) perforados desmineralizados envueltos en una hoja de goma de silicón (Silastic); los cuales fueron colocados en un defecto de diáfisis ulnar de 2 cm. y evaluados a los 18 días por métodos radiográficos e histológicos. Ellos observaron una mejor respuesta de osteoinducción en aquellos injertos desmineralizados y que presentaban perforaciones en relación a los otros grupos (Sigholm 1992).

Kumta (1998), Utilizó una técnica para mejorar la unión de aloinjertos y el hueso del receptor, consiste en aplicar un aloinjerto en forma de telescopio y fue realizada en nueve niños, los cuales presentaban sarcoma osteogénico; una vez realizada la escisión del tumor, intercaló en el defecto óseo el aloinjerto fijándolo para evitar su desplazamiento. Monitoreó el progreso clínico de los pacientes y radiográficamente el estado de unión entre el aloinjerto y el hueso receptor así como la respuesta perióstica y endóstica. Concluyó que el uso de esta técnica le permite optimizar la estabilidad y una adecuada integración del injerto; siendo una buena alternativa en cirugías de salvamento en niños con tumores.

Cornelius y col. (1999), en un estudio realizado entre 1987 y 1994 utilizaron la técnica de injertos óseos para el tratamiento de lesiones vertebrales. En 104 pacientes humanos que padecían espondilolistesis lumbar dolorosa, realizaron un tratamiento combinado con fusión anteroposterior. La fusión posterior fue operada en todos los pacientes usando un sistema enroscable pediátrico y en la fusión anterior fueron utilizados injertos óseos autogénicos y alogénicos; no observaron diferencia significativa entre los dos diferentes tipos de tratamiento de injertos, para la fusión 95% y 92% respectivamente. Encontraron en ambos casos, complicaciones de pseudoartrosis sin que existiera diferencia significativa, por lo cual consideran acertado el uso de los aloinjertos para este tipo de tratamientos.

Piattelli (2002), compara la reparación ósea con el uso de aloinjertos óseos mineralizados y desmineralizados, con la finalidad de poder sustituir injertos autólogos en cirugía oral en humanos. Durante su evaluación histológica e histoquímica, observó que no existía un efecto de osteoinducción con los aloinjertos mineralizados y desmineralizados, sin embargo encontró, que existía un mejor efecto de osteoconducción en los que utilizó aloinjertos mineralizados.

En México se han desarrollado trabajos referentes a la utilización de injertos para la reparación de defectos óseos. Aguilar (1994), utilizó xenoimplantes de hueso desmineralizado en la reparación de defectos críticos en la región frontonasal de perros, observando que no existía rechazo durante la reparación ósea y que el uso de estos implantes acelera la reparación de los defectos del tejido óseo.

Actualmente los tratamientos utilizados para los defectos de regeneración ósea utilizan injertos óseos autólogos frescos, injertos óseos alogénicos congelados y secados, injertos alogénicos de hueso desmineralizado y aumento óseo con hidroxipatita. Sin embargo se han encontrado desventajas que justifican la búsqueda de alternativas más eficientes y manejables, en este trabajo se prueba uno de estos métodos, con la utilización de fijadores esqueléticos externos (Borjab 1990, Douglas 1995, Brinker 1999).

II. OBJETIVOS

II.1 Objetivo general. Evaluar la cicatrización, integración, poder osteogénico y fibrogénico de aloinjertos de hueso desmineralizado en placa, en osteotomías de tibias en perros (*Canis familiaris*), como una alternativa en el tratamiento de fracturas con pérdida de hueso.

II.2 Objetivos específicos.

- 1) Estudiar y evaluar la evolución clínica de la cicatrización de osteotomías en tibias, con el uso de aloinjertos desmineralizados en placa.
- 2) Evaluar radiológicamente la integración de aloinjertos en la reparación de tibias con osteotomías.
- 3) Evaluar los cambios histológicos a diferentes tiempos en la cicatrización de osteotomías en tibia con el uso de aloinjertos de hueso desmineralizado en placa.
- 4) Determinar si el uso de aloinjertos de hueso desmineralizado, es una alternativa en el tratamiento de fracturas con defectos óseos.

III HIPOTESIS.

Si los aloinjertos son capaces de incorporarse e integrarse al receptor e inducir la osteogénesis y fibrogénesis, entonces es posible optimizar y reducir el tiempo de reparación ósea con la utilización de hueso desmineralizado en placa, en fracturas de huesos largos, con defectos óseos, en perros.

IV. MATERIAL Y METODOS

El trabajo se desarrolló en las instalaciones de la Facultad de Estudios Superiores Cuautitlán. UNAM. Localizada en el Km. 2.5 de la carretera Cuautitlán Teoloyucan, Municipio de Cuautitlán Izcallí. Estado de México.

El alojamiento de los animales de experimentación, así como el trabajo quirúrgico, radiológico y de laboratorio, se realizó en las instalaciones de la Unidad de Cirugía y el Hospital de pequeñas especies. Las muestras histológicas se procesaron en el laboratorio de Histología del departamento de Ciencias Biológicas.

IV.1. Animales de experimentación:

Todos los animales utilizados en este trabajo fueron tratados de acuerdo a las especificaciones técnicas para el cuidado y uso de animales de laboratorio de la norma oficial Mexicana. y de la Guide for the Care and Use of Laboratory Animals de los Estados Unidos

Se utilizaron 12 perros machos criollos sanos, obtenidos por donación, de 2 a 3 años de edad y con peso promedio de 20 kilos, los cuales se mantuvieron en jaulas durante 15 días previos al experimento, con alimentación de tipo comercial, balanceado, marca Hill's y en un medio ambiente confortable.

Se decidió utilizar machos, para evitar los efectos hormonales de las hembras, que pudieran influir en el experimento; el peso (20 - 25 Kg.) obedece a que éste es el promedio de la población canina; la edad (2 - 3 años) se considera de un perro adulto bien desarrollado y es el rango en el cual se ha observado con mayor frecuencia que son referidos a consulta por fracturas.

Por otro lado se seleccionaron los animales que a la evaluación clínica y de laboratorio, se consideraron sanos, lo cual permitió descartar la posibilidad de alguna complicación durante el experimento.

Durante la selección de los animales se excluyeron los animales que:

- a) No cubrieron los requisitos de referencia y los que presentaban un comportamiento agresivo durante el manejo.
- b) Animales que en la fase previa a la cirugía presenten alguna enfermedad o que después de ésta, presentaron alguna complicación.

- c) Se eliminó un animal que durante el postoperatorio presentó un cuadro de gastroenteritis, siendo éste reemplazado.

IV. 2. Obtención y preparación de los aloinjertos:

Los aloinjertos se obtuvieron a partir de escápulas de donadores sacrificados. A los animales donantes se les realizó una evaluación clínica, biometría completa y química sanguínea renal y hepática, constatando que se encontraban sanos, posteriormente se sacrificaron con una sobredosis de pentobarbital sódico, la obtención de las escápulas se realizó mediante asepsia, antisepsia y colocación de campos estériles.

Obtenida las escápulas se eliminaron elementos anatómicos anexos y fueron lavadas exhaustivamente con solución salina fisiológica. Posteriormente se procedió a la desmineralización, para lo cual se utilizó solución ácida, que se basa en solubilizar sales minerales en ácido. El calcio existente en las estructuras óseas, especialmente como fosfatos y carbonatos, es solo ligeramente soluble en agua. Un ácido libera el calcio de su combinación con los aniones y genera un intercambio de iones que produce una sal de calcio soluble. La solución que se utilizó para obtener la desmineralización, es conocida como mezcla de ácido clorhídrico-sodio de Van Ebner (Stevenson 1985).

Ácido clorhídrico 36%	15 ml.
Cloruro de sodio	175 gramos.
Agua destilada cbp.....	1000 ml.

Las escápulas se sumergieron en la mezcla ácida en un recipiente de cristal perfectamente cerrado hasta su desmineralización, agregando 1ml. de ácido clorhídrico por cada 200 ml. diariamente con la finalidad de controlar la acidez ($\text{pH} = 1$) de la mezcla antes preparada, hasta obtener una adecuada desmineralización, la cual se valoró de acuerdo a su consistencia (blanda), flexibilidad (de goma), para lo que se procedió a insertar una aguja hipodérmica para verificar si no existía resistencia a su paso a través del tejido, lo que indicaba que no habían depósitos de calcio dentro del mismo (Stevenson 1985).

Posteriormente a cada escápula se le realizaron cortes para eliminar en su totalidad la espina, los bordes anterior, craneal, caudal y dorsal, así como sus procesos articulares, de tal forma que quedara una lamina homogénea, la cual se cortó longitudinalmente, obteniéndose dos fragmentos similares (injertos), que fueron nuevamente sumergidos en la solución desmineralizadora por tres días más.

Previo a la cirugía, los injertos fueron lavados con agua destilada estéril, manteniéndolos sumergidos en la misma solución por tres días. Posteriormente fueron trasladados a una solución desionizada estéril, en la cual permanecieron durante 24 horas en refrigeración a 4°C.

Se tomó una muestra del injerto preparado para ser evaluada histológicamente y se le realizó control bacteriológico, mediante sembrado en agar enriquecido, para comprobar que estuviera libre de bacterias.

IV. 3. Grupos de Estudio:

Los animales del estudio se mantuvieron en jaulas individuales por un periodo de 15 días previos al experimento y fueron alimentados (400grs/diarios) con alimento comercial de mantenimiento y agua a libre demanda. Se bañaron con jabón medicado (piretrinas) y se desparasitaron utilizando praziquantel (Droncit) a dosis de 5mg/Kg/VO, Ivermectina (Ivomec) 300µg/Kg/SC. Durante este periodo se les realizó una evaluación clínica diaria peso corporal (PC), frecuencia cardíaca (FC.), frecuencia respiratoria (FR.), temperatura (T), Tiempo de llenado capilar (TLLC) y revisión de linfonodos (L). A los siete días previos al experimento se les realizó biometría hemática (BH), química sanguínea (QS), urea y creatinina sérica y examen general de orina (EGO), para reducir la posibilidad de presencia de enfermedad subclínica.

Posteriormente fueron divididos al azar en dos grupos. El primero, grupo I o control, y el grupo II o experimental, con 4 y 8 animales respectivamente, todos fueron sometidos a cirugía.

A los animales del grupo I (n=4) se le realizó una osteotomía en tercio medio de la tibia derecha de 1 cm aproximadamente, dejando libre la zona de fractura la cual fue estabilizada mediante la técnica de fijación esquelética externa y fueron sacrificados para la obtención de muestras a las 4,5,6 y 7 semanas después de la cirugía. Mientras que los pacientes del grupo II (n=8) se les realizó de igual forma una osteotomía, cubriéndola con el aloinjerto de hueso desmineralizado y estabilizándola por el mismo método y fueron sacrificados dos animales por semana, a las 4,5,6 y 7 semanas.

	Grupo Control	Grupo Experimental
	I	II
Tiempo	Animales	Animales
4 Semanas	1	2
5 Semanas	1	2
6 Semanas	1	2
7 Semanas	1	2
Total	4	8

IV. 4. Preparación prequirúrgica:

Los pacientes, 24 horas antes de la cirugía fueron puestos en ayuno. Antes de la cirugía se prepararon siguiendo los principios básicos de asepsia quirúrgica; rasurando el miembro elegido desde el tercio distal del fémur hasta el tercio proximal de los tarsos; se les colocó un catéter intravenoso y un equipo de venoclisis normogotero conectado a una solución isotónica de cloruro de sodio, perfundiendo 12 gotas por minuto.

La anestesia se realizó con pentobarbital sódico (Sedalvet) a dosis de 20 mg./Kg. de peso vivo, por vía intravenosa, previa tranquilización con propiopromacina (Combelen) a dosis de 0.2 mg./Kg. de peso vivo; para mantener la vía aérea permeable, se colocó una sonda endotraqueal de Rush con globo.

IV. 5. Técnica quirúrgica:

Se colocó a todos los pacientes decúbito dorsal, sujetando el miembro a ser operado en alto, por la región de los tarsos durante toda la cirugía; se procedió a realizar la asepsia y antisepsia con tintura de benzal sobre toda la zona quirúrgica y se colocaron los campos quirúrgicos y la sabana hendida.

Se aplicaron, por la cara medial de la tibia, cuatro clavos percutáneos de Steiman (7/64) marca SOLCO, siguiendo la técnica de fijación esquelética externa tipo II. Para lo cual se utilizó un taladro inalámbrico de baja revolución marca SKyl (300/600 RPM). El clavo 1 y 4 se colocaron transversales al eje axial de la tibia, y el 2 y 3 en ángulo de 45 grados con respecto a los primeros. Se unieron los cuatro clavos, por la cara lateral, con una barra conectora de 1 cm de diámetro. La barra fue elaborada con metacrilato autopolimizable de uso dental, marca Arias.

Posteriormente, se realizó una aproximación quirúrgica al cuerpo de la tibia, sobre el tercio medio de la misma; se inició con una incisión media, recta, de 4 cm. aproximadamente sobre la piel y tela subcutánea, preservando los vasos y nervios safenos, que son paralelos y “corren” junto a la tibia. Mediante incisión sobre la fascia crural, se expusieron los músculos tibial craneal y cabeza medial del flexor digital medial, liberándolos del hueso; posteriormente, con el hueso expuesto, se procedió a desperiostizarlo, para realizar la osteotectomía de aproximadamente un centímetro incluyendo la fíbula.

La osteotectomía se realizó utilizando brocas ortopédicas de $\frac{1}{8}$ de pulgada de diámetro, realizando varias perforaciones sobre dos líneas, se unieron las líneas de perforación con otra broca de $\frac{1}{4}$; posteriormente se afinó el corte, mediante una pinza Ronyer hasta obtener la longitud deseada (1 cm.). Se lavó la zona con solución salina estéril y se procedió o no al implante, dependiendo del grupo al que perteneciera el paciente.

El defecto óseo generado se cubrió con la placa de hueso desmineralizado (aloinjerto) previamente preparado, el cual se enrolló alrededor de la tibia y se fijó mediante suturas absorbibles (Vicryl 2/0), para evitar su desplazamiento, mientras que al grupo control no se le aplicó ningún material en el defecto.

Se procedió a reparar los planos anatómicos incididos, para las fascias se utilizó la técnica de puntos en X, incluyendo una porción del implante en ellos; siguiendo con una sutura subcuticular continua y reforzándolos con puntos separados en piel con Nylon de 3/0. Una vez reparado los planos anatómicos, se colocó la segunda barra conectora con metacrilato por la cara medial concluyendo así la estabilización de la fractura. Además, se aplicó un vendaje en la zona del fijador. Se tomó una placa radiográfica de control con dos proyecciones (CrCa y ML) al terminar la cirugía.

A todos los pacientes, durante el posquirúrgico se les administró por vía oral ampicilina a dosis de 30 mg./Kg. /c /8 hrs. durante 7 días. Diariamente se realizó limpieza con solución salina fisiológica en las interfases clavo – piel y se cambió de vendaje.

IV. 6. Evaluación Clínica:

La evaluación clínica que se realizó durante el posquirúrgico consistió en la revisión semanal del PC, así como la toma diaria de la T, FC, FR, el TLLC y revisión de linfonodos. La evaluación del defecto óseo expresada en milímetros se realizó cada tercer día, utilizando un vernier y tomando como puntos de referencia las caras cráneo – caudal (CC) y latero – medial (LM); se realizó una evaluación semanal del grado de apoyo, para lo cual, además de la observación en estática, se sometió al paciente a la marcha (dinámica) utilizando para esta evaluación una escala modificada de la propuesta por Ramírez (1996) con los siguientes criterios:

Criterio	Valoración
Apoyo constante en estática y existe apoyo ligero en dinámica	3
El apoyo se observa sólo en estática	2
El miembro afectado tan solo toca el piso para lograr el equilibrio	1
El miembro afectado se mantiene en el aire en todo momento	0

Se evaluó la presencia de procesos infecciosos, para lo cual durante la inspección clínica del área quirúrgica se observaba la producción de exudado purulento, necrosis de tejido y la evolución de la cicatrización; para determinar la respuesta de rechazo se consideró la apariencia general, la evolución de la cicatrización y la presencia de esfacelamiento de los tejidos. Se propuso una escala de evaluación de acuerdo con la experiencia que se tiene en la reparación de tejidos, con los siguientes criterios y valoración:

Criterio	Valoración
No se presenta infección ni hay evidencia de rechazo	2
Se observa infección de los tejidos blandos	1
Se observa infección y rechazo	0

IV. 7. Evaluación de pruebas de laboratorio.

Con la finalidad de investigar si el implante modificó la cuenta de eritrocitos y leucocitos de los animales que lo recibieron, se realizó un conteo de estas células por semana; para lo cual se obtuvo por punción venosa, 3 ml de sangre, los cuales se colocaron en tubo vacutainer con EDTA y se procedió al análisis.

IV. 8. Evaluación Radiológica:

Para la evaluación radiológica se utilizó un equipo de rayos X marca Universal de 150 Kv. 300 mili amperes; chasis con pantallas intensificadoras y placas marca Kodak sensibles al azul.

A cada uno de los pacientes, de los dos grupos, se les realizó una evaluación radiológica semanal, para lo cual se tomaron placas radiológicas utilizando la técnica de dos proyecciones (cráneo- caudal y medio-lateral) a las tibias.

Cada placa radiográfica se analizó considerando el criterio de tres diferentes médicos familiarizados con los aspectos radiológicos de la respuesta ósea, evaluando la respuesta perióstica y endóstica así como la presencia de material radiopaco en el área del espacio de la osteotomía (defecto). Considerando algunos trabajos realizados en la evaluación radiológica (San Julián 2000), se utilizaron tres escalas, con los siguientes criterios y valoraciones:

Respuesta perióstica	
Criterio	Valoración
Respuesta abundante > del 80 % del hueso	3
Respuesta regular > del 50 % del hueso	2
Respuesta pobre < 50% del hueso	1
No hay respuesta	0

Respuesta endóstica	
Criterio	Valoración
Respuesta abundante > del 80 % del canal medular	3
Respuesta regular > del 50 % del canal medular	2
Respuesta pobre < 50% del canal medular	1
Respuesta pobre < 50% del canal medular	0

Presencia de material radioopaco	
Criterio	Valoración
Respuesta abundante > del 80 % de material	3
Respuesta regular > del 50 % de material	2
Respuesta pobre < 50% de material	1
No hay material	0

IV. 9. Evaluación Histológica:

Para la evaluación histológica, se realizó el sacrificio de los animales, a diferentes tiempos (4, 5, 6 y 7 semanas después de la cirugía) por sobredosis de pentobarbital sódico. Esto para ambos grupos experimentales.

Para la recolección de las muestras, se realizó una disección minuciosa de la zona de lesión, de tal forma que se expusiera solamente los tejidos relacionados con la reparación ósea, posteriormente se realizaron dos cortes transversales al eje axial de la tibia utilizando una sierra que incluyeran parte de los fragmentos de la fractura y el espacio o injerto. Una vez obtenido este fragmento, se realizó un tercer corte longitudinal, obteniéndose dos fragmentos de la muestra, los cuales fueron sumergidos inmediatamente en frascos con formol al 10% y se mantuvieron bajo refrigeración a 4° centígrados, hasta su procesamiento histológico.

Para el procesamiento de las muestras se utilizó la técnica de desmineralización débil y fijación, con una solución de Bouin – tricloroacético en la cual se mantuvieron las muestras por dos semanas a temperatura ambiente y luego se utilizó ácido nítrico al 5 % para una desmineralización fuerte durante cinco días, posteriormente se mantuvieron 24 horas en solución de carbonato de calcio al 5 % , finalizando con un lavado de 24 horas con agua destilada.

Una vez desmineralizadas se procedió a deshidratarlas con alcoholes de grado, ascendente de 70°GL a 100°GL, monómero de estireno, para después ser incluidas en parafina y ser cortadas con micrótopo a 5 μ .

A las laminillas obtenidas se les realizaron tinciones de rutina, H.E y tricrómicas de Gomori o de Masson. Se evaluó, principalmente la reparación, organización o destrucción ósea (osteoblastos y/o osteoclastos), tejido fibroconectivo u otro tipo.

IV. 10. Análisis estadístico:

Para el análisis estadístico de los resultados (promedios / semana) de la evaluación clínica, radiológica y de laboratorio se realizó por el modelo de bloques aleatorizados, utilizando la prueba de Tukey, para lo cual se utilizó el programa SYSTAT versión 5.0 para Windows. Este análisis se aplicó a

$$Y_{ijk} = \mu + t_i + S_j + E_k$$

Donde:

Y_{ijk} = Cualquiera de las variables

μ = Media general.

T_i = Tratamiento ($i = 1$ s/injerto y 2 c/injerto)

S_j = Semana de estudio.

E_k = Error aleatorio.

Diferencias cuando ($P < 0.05$)

V. RESULTADOS

V. 1. Evaluación clínica .

V.1.1. Parámetros sanguíneos. No se observaron cambios en la biometría hemática, pese a una ligera tendencia a aumento en la cantidad de eritrocitos, sin significancia estadística. Ambos grupos incrementaron sus valores de eritrocitos, lo que sugiere una anemia previa, la cual pudo ser corregida con la dieta adecuada. (figura 1).

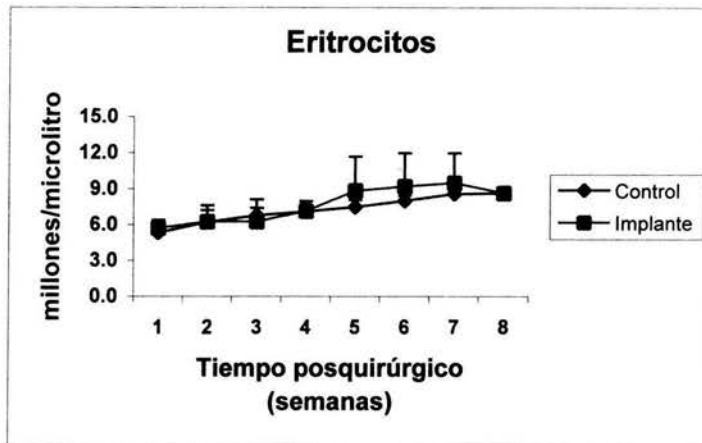


Figura. 1 Conteo de células rojas en ambos grupos experimentales. Cada valor representa el promedio + - la desviación estándar de al menos 3 animales. **Tukey p=NS**

También en el caso de la cuenta leucocitaria, se observó un comportamiento similar en ambos grupos, se presentó un ligero incremento que alcanzó una meseta en la semana seis después de la cirugía, sin embargo no fue significativo. En el grupo que recibió el implante, se observó una tendencia al incremento en la quinta y sexta semana posquirúrgica, pero sin significancia estadística, (figura. 2)

V.1.2. Temperatura corporal. Se observó durante la primera semana posterior a la cirugía, un ligero incremento de este parámetro, probablemente secundario al proceso inflamatorio. Ambos grupos tuvieron un comportamiento muy semejante en esta variable. (figura 3.)

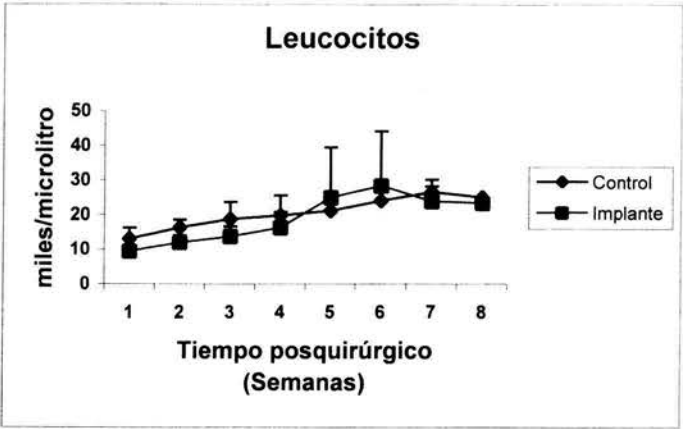


Figura. 2 Conteo de células blancas sanguíneas en ambos grupos experimentales. Cada valor representa el promedio + - la desviación estándar de al menos 3 animales. **Tukey p=NS**

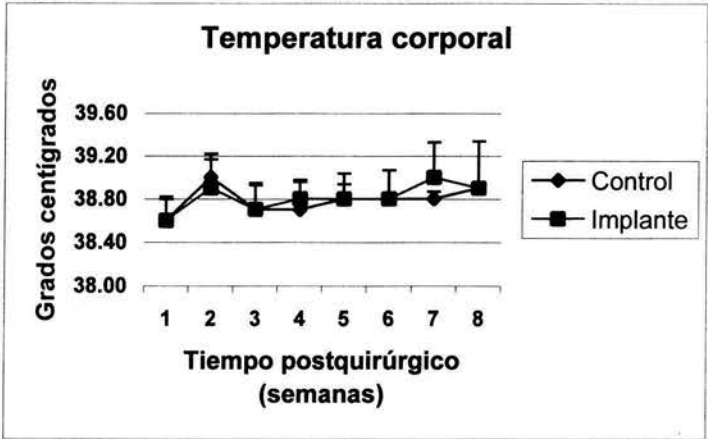


Figura. 3 Registro de la temperatura corporal de los animales. Cada valor representa el promedio durante la semana + - la desviación estándar de al menos tres animales. **Tukey p=NS**

V.1.3. Evaluación clínica del apoyo. En la figura. 4 se muestran los valores obtenidos al evaluar clínicamente el apoyo de la extremidad operada. Como se mencionó en la metodología, se utilizó una escala modificada propuesta por Ramírez (1996), en la que se da el menor valor (0) a la ausencia de apoyo y el mayor (3) al apoyo completo tanto en dinámica como en estática. El grupo de animales que recibió el implante tuvo la tendencia a un apoyo temprano, con animales que desde la segunda semana apoyaron completamente la extremidad, no así en el grupo control que no recibió el implante. Si bien las diferencias no son estadísticamente significativas entre las semanas 0 a 5, si se

observa una mayor tendencia al apoyo temprano. En la sexta semana posquirúrgica esta diferencia si fue estadísticamente significativa. En la séptima semana ambos grupos apoyaban casi completamente la extremidad.

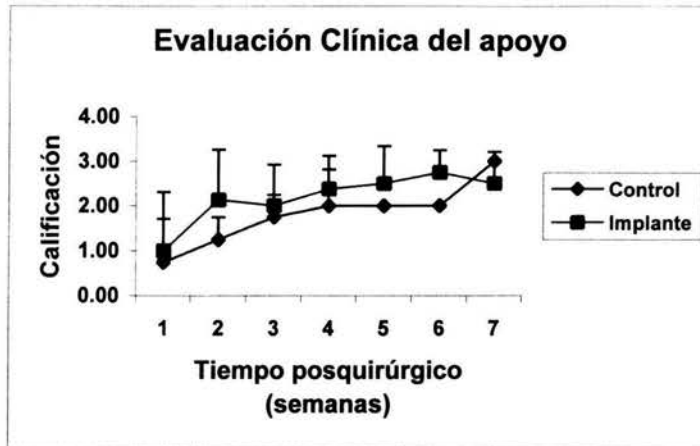


Figura. 4 Evaluación clínica del apoyo dinámico del miembro operado. Cada semana se evaluó el grado de apoyo de la extremidad en estudio durante la marcha, en un recorrido de al menos 5 metros. Cada valor representa el promedio + - la desviación estándar de al menos tres animales. Tukey $p=NS$

V.1.4. Inflamación en la zona quirúrgica. Con la finalidad de monitorear la presencia de respuesta inflamatoria en los grupos se realizó la medición semanal de los diámetros cráneo-caudal y latero-medial en la zona quirúrgica de ambos. En el caso de la medición cráneo-caudal, el comportamiento de ambos grupos fue muy similar. El proceso inflamatorio fue mayor en la primera semana y fue disminuyendo paulatinamente hasta alcanzar los valores iniciales hacia la quinta semana. Posteriormente se observó una disminución en el diámetro con respecto al que se tenía antes de la cirugía, lo que sugiere la presencia de atrofia. (figura. 5.)

El diámetro latero medial fue similar en ambos grupos, aunque se observa una tendencia a disminuir más rápido en el grupo que recibió el implante, se observó un gran incremento durante la primera semana posquirúrgica, el cual fue disminuyendo más lentamente que el anterior, llegando apenas en la séptima semana a los valores iniciales. (figura. 6)

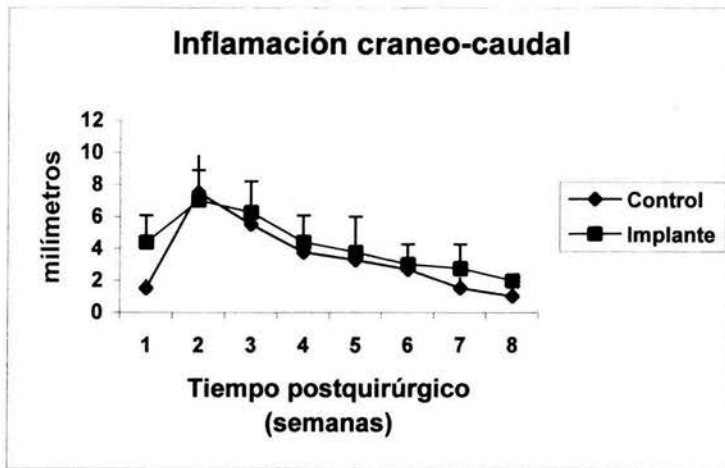


Figura. 5 Evaluación del proceso inflamatorio en el diámetro cara cráneo – caudal. Los valores representan la diferencia con respecto al diámetro inicial, del promedio + - la desviación estándar de al menos tres animales. **Tukey p=NS**

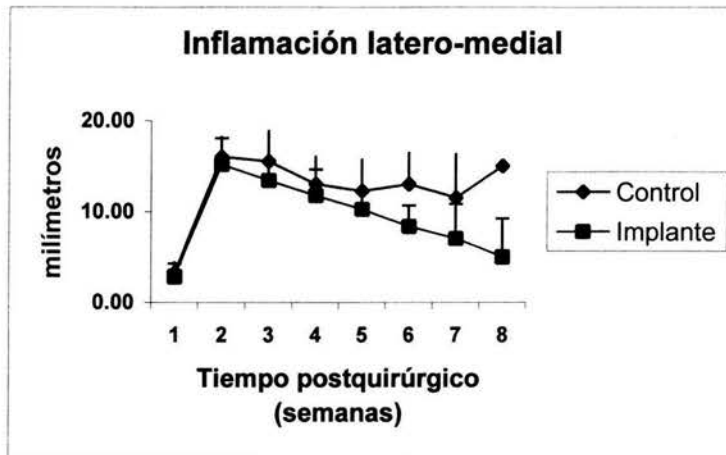


Figura. 6 Evaluación del proceso inflamatorio en la cara latero – medial. Los valores representan la diferencia con respecto al diámetro inicial, del promedio + - la desviación estándar de al menos tres animales. **Tukey p=NS**

V. 2. Evaluación radiológica .

Con la finalidad de cuantificar la reparación del defecto óseo se realizó una evaluación radiológica semanal, a cada animal. En cada caso se cuantificó la respuesta endóstica, perióstica y la presencia de material radiopaco en la lesión.

V.2.1. Respuesta endóstica. El engrosamiento del endostio en los bordes de la lesión, tal como se esperaba, fue mínima durante las primeras dos semanas y se incrementó a partir de la tercera semana. Tampoco en este caso ocurrieron diferencias estadística, en ambos grupos la respuesta se presentó a partir de la tercera semana y en el grupo con el implante el incremento en el grosor fue menor, lo que indica una menor respuesta endóstica. (figura. 7,9 y 10)

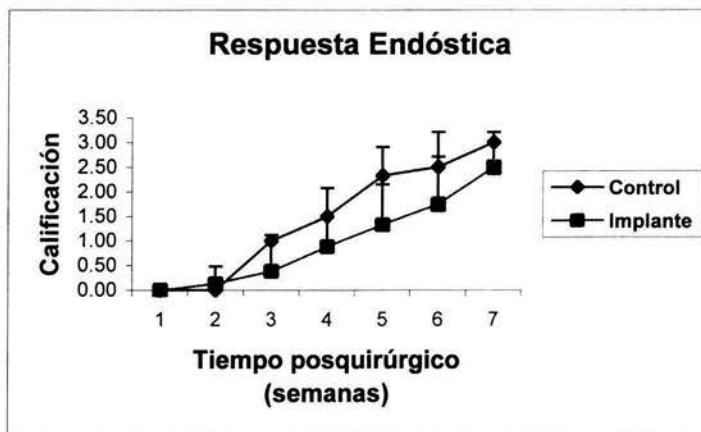


Figura. 7 Evaluación radiológica de la respuesta endóstica. La respuesta se evaluó con una tabla cuantitativa que otorga mayores valores a una respuesta mayor. Cada valor representa el promedio + - la desviación estándar de al menos tres animales. **Tukey p=NS**

V.2.2. Respuesta perióstica- El engrosamiento del periostio de los bordes del defecto óseo presentó pequeñas diferencias entre ambos grupos. Inició una semana antes en el grupo control; fue claramente menor en la segunda semana en el grupo que recibió el implante; posteriormente, solo se mantuvo la tendencia a ser menor, en el grupo experimental. De alguna manera, el implante retardó y disminuyó en forma relevante la presencia de la respuesta perióstica (figura. 8,9 y 10)

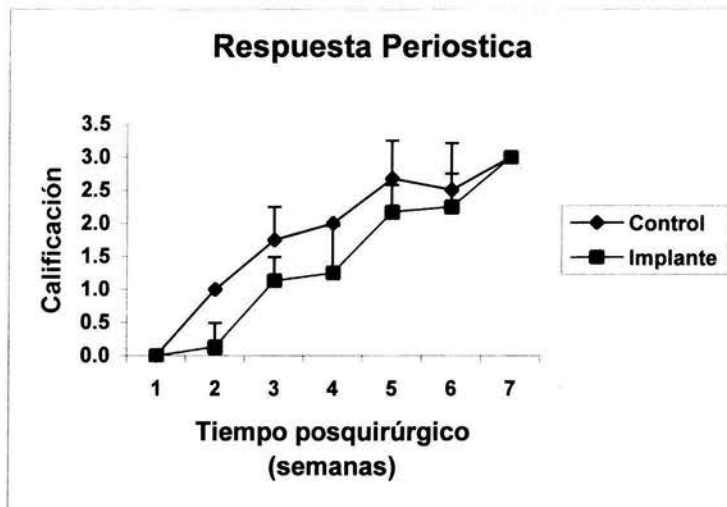


figura. 8. Evaluación radiológica de la respuesta perióstica. La respuesta se evaluó con una tabla cuantitativa que otorga mayores valores a una respuesta mayor. Cada valor representa el promedio + - la desviación estándar de al menos tres animales. **Tukey p=NS**

V.2.3. Presencia de material radiopaco

En lo referente a la presencia de material radiopaco en el defecto óseo, no se pudo observar durante las primeras seis semanas posquirúrgicas, presentándose un ligero incremento de la densidad en la zona del defecto a partir de la séptima semana, que fue más evidente en el grupo que recibió el implante hasta la octava semana (figura. 10)

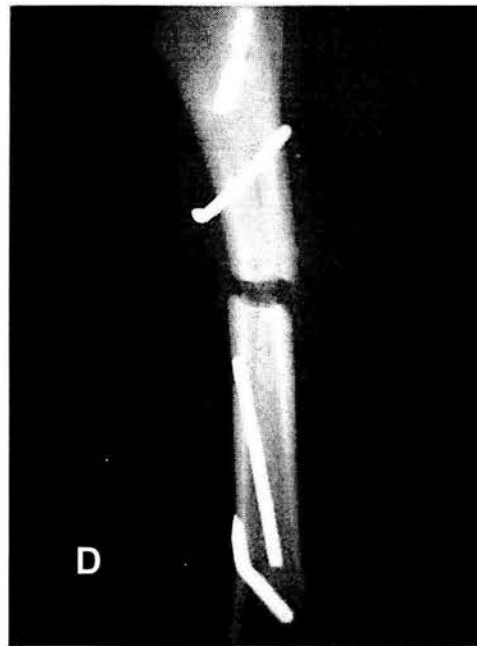
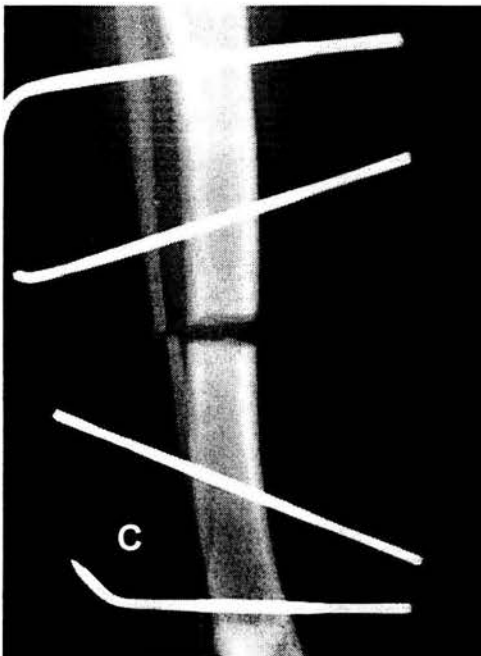
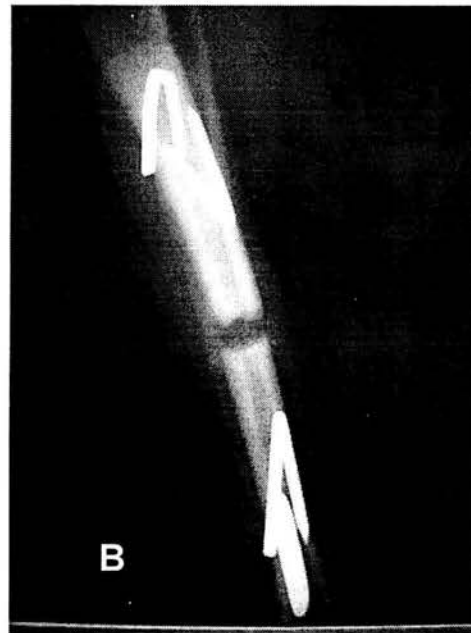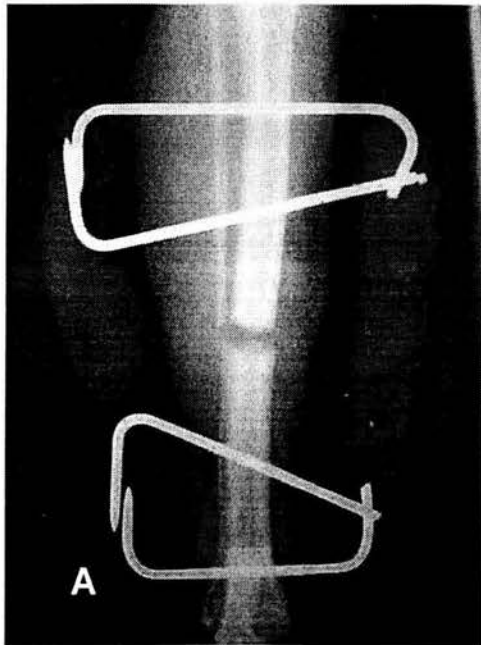


Figura. 9. Evaluación radiográfica posquirúrgica semana 2, tomas cráneo-caudal y latero medial. A y B perro control de ocho semanas. C y D, perro injertado de ocho semanas.

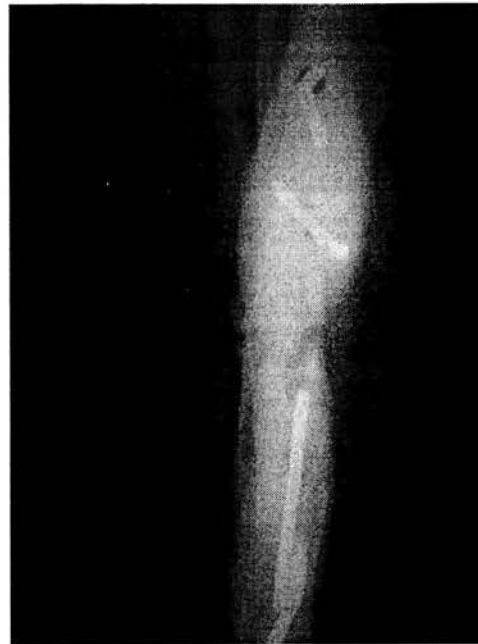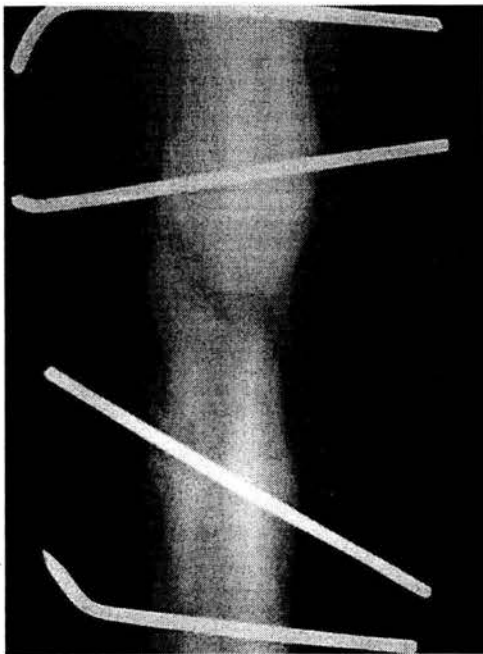
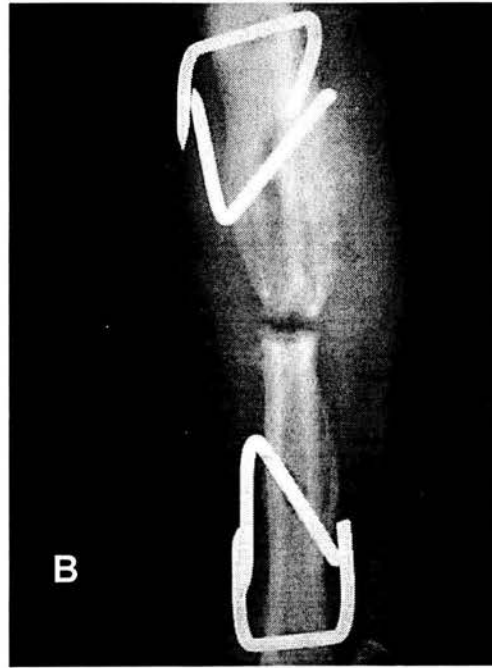
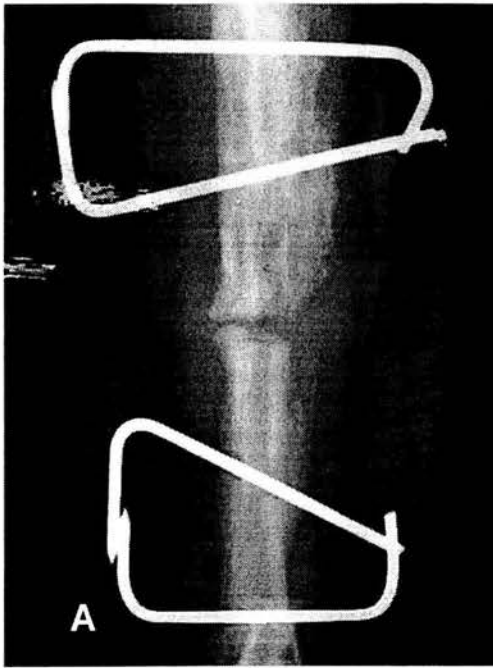


Figura. 10. Evaluación radiográfica posquirúrgica semana 8, tomas cráneo-caudal y latero medial. A y B perro control de ocho semanas. C y D, perro injertado de ocho semanas.

V. 3. Evaluación histológica.

Observaciones histopatológicas en los tejidos de los bordes y zona del defecto en un animal del grupo control a las cuatro semanas posoperado. Se observó un eje central de hueso compacto haversiano, rodeado de tejido esponjoso de nueva formación, con osteoblastos en la periferia de los espacios lagunares y tejido mieloide en los mismos. En la porción media del corte se interpone tejido fibroso, cartílago fibroso y cartílago hialino con grupos isogénicos axiales (Foto 1).

Observaciones histopatológicas en los tejidos de los bordes y zona del defecto en un animal del grupo control a las cinco semanas posoperado. Se observa una fuerte repuesta perióstica con neoformación ósea "sobrehueso"; se observa en el eje central hueso compacto y esponjoso, abundante cartílago fibroso y fibrosis; Tejido de granulación periostial penetrando a hueso, medula ósea roja y hueso esponjoso grueso (Foto 2).

Observaciones histopatológicas en los tejidos de los bordes y zona del defecto en un animal del grupo control a las seis semanas posoperado. Se observó similar al anterior, pero con menor respuesta fibrosa y de granulación del periostio.

Observaciones histopatológicas en los tejidos de los bordes y zona del defecto en un animal del grupo control a las siete semanas posoperado. Se observa una disminución en la fibrosis y el tejido de granulación del periostio (Foto 3).

Observaciones histopatológicas en los tejidos de los bordes y zona del defecto en un animal del grupo experimental (recibió el implante) a las cuatro semanas posoperado. Se observa, (Foto 4) hueso compacto haversiano, rodeado de tejido de nueva formación, con osteoblastos en la periferia de los espacios lagunares y presencia de tejido mieloide en los espacios. En la región media del corte, la presencia de tejido fibroso y cartílago hialino y fibroso; es notable la mayor presencia de tejido óseo de neoformación y menor fibrosis, presencia de respuesta inflamatoria caracterizada por la presencia de polimorfonucleares (PMN). La presencia de cartílago en la porción media del defecto es menor que en el control.

Observaciones histopatológicas en los tejidos de los bordes y zona del defecto en un animal del grupo experimental (recibió el implante) a las cinco semanas posoperado. Se observa, (Foto 5) menos elementos de inflamación que en la semana cuatro, es mayor la presencia de hueso neoformado periosteal y como dato importante se observa vascularización del injerto. La presencia de cartílago y tejido fibroso es semejante al control.

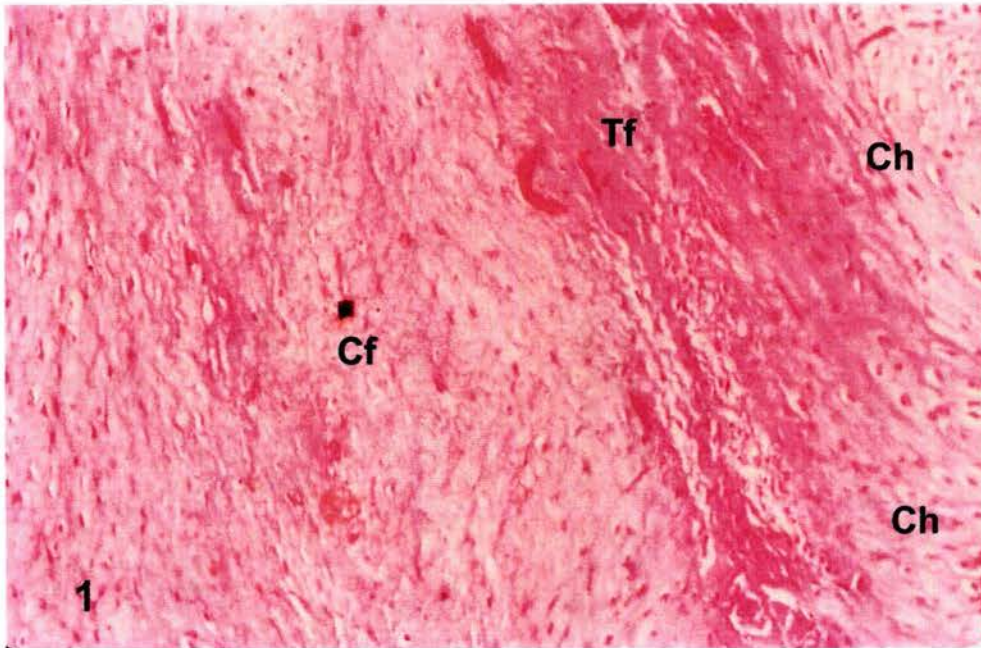
Observaciones histopatológicas en los tejidos de los bordes y zona del defecto en un animal del grupo experimental (recibió el implante) a las seis semanas posoperado. Se observa (Foto 6) semejante al de la semana cinco, observándose, mayor cantidad de hueso periosteal y vascularización del implante.

Observaciones histopatológicas en los tejidos de los bordes y zona del defecto en un animal del grupo experimental (recibió el implante) a las siete semanas posoperado. Se observa, (Foto 7) mayor vascularización, presencia de mayor cantidad de osteoblastos que en el control y se presentan núcleos de degradación del injerto y disminución del cartílago.

Muestras	Controles				Experimentales			
	C4	C5	C6	C7	E4	E5	E6	E7
Hueso de Neoformación	+	+	+	+	+	+	++	++
Fibroso/granulomatosis	+	+	+	+	+	+	+	+
Acumulo de PMN	-	-	+	-	+	-	-	+
Vascularización del injerto	-	-	-	-	-	+	+	+
Periostio de neoformación	-	-	-	+	-	+	+	++
Degradación del injerto	-	-	-	-	-	-	-	+
Cartílago Hialino	+	+	+	-	+/-	+	+	-
Cartílago fibroso	+	+	+	+	+	+	+	-

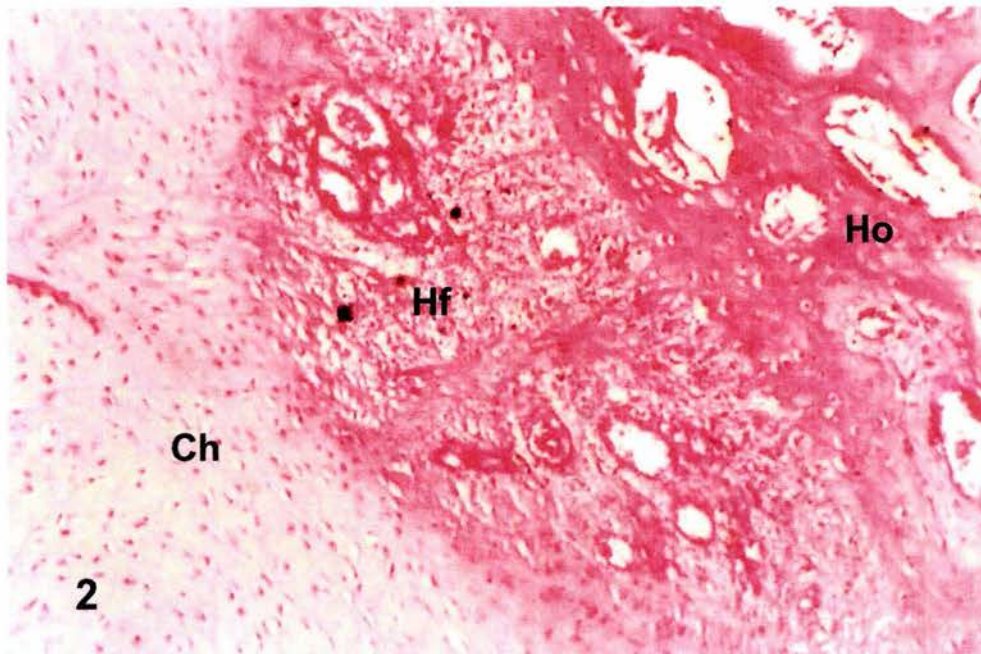
Cuadro No. 1 Características histológicas más importantes de las muestras de tejido de los bordes y zona del defecto óseo a diferentes tiempos. Se analizaron diferentes cortes de un mismo animal de cada tiempo posquirúrgico.

En el cuadro No. 1 Se muestra un resumen con las características histológicas más relevantes en ambos grupos experimentales a diferentes tiempos, entre las cuatro y siete semanas posquirúrgico. Destaca, primero, la presencia de vascularización (angiogénesis) en el injerto a partir de la quinta semana, lo que constituye la primera evidencia de integración del implante; la presencia de periostio de neoformación en la zona del defecto a partir de la quinta semana, en los animales que recibieron el implante, mientras que en el grupo control, este tejido se observó hasta la séptima semana, cuando ya era intenso (++) en el primer grupo. Se observó, también la presencia de más hueso de neoformación en la zona del defecto óseo en el grupo que recibió el implante en la semanas seis y siete. Destaca, el hecho de que en la semana 7, se observe reabsorción del implante en algunas zonas.



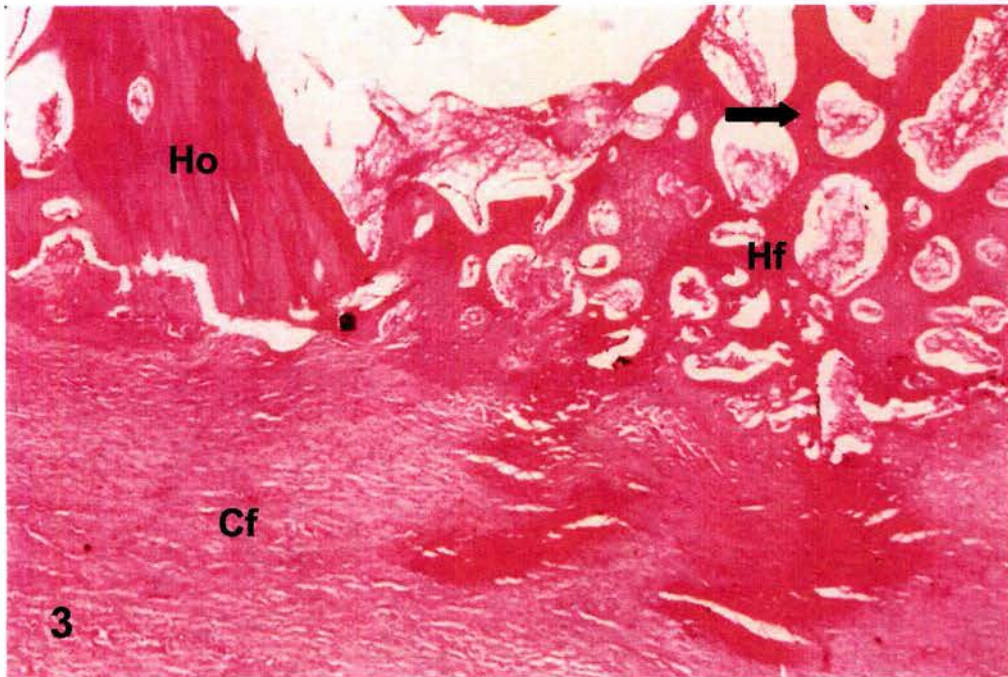
Fotografía 1: 10X H.E

Corte histológico de la zona de lesión a las 4 semanas de un animal control.
Ch – Cartilago hialino; Tf – tejidos fibroso; Cf – Cartilago fibroso

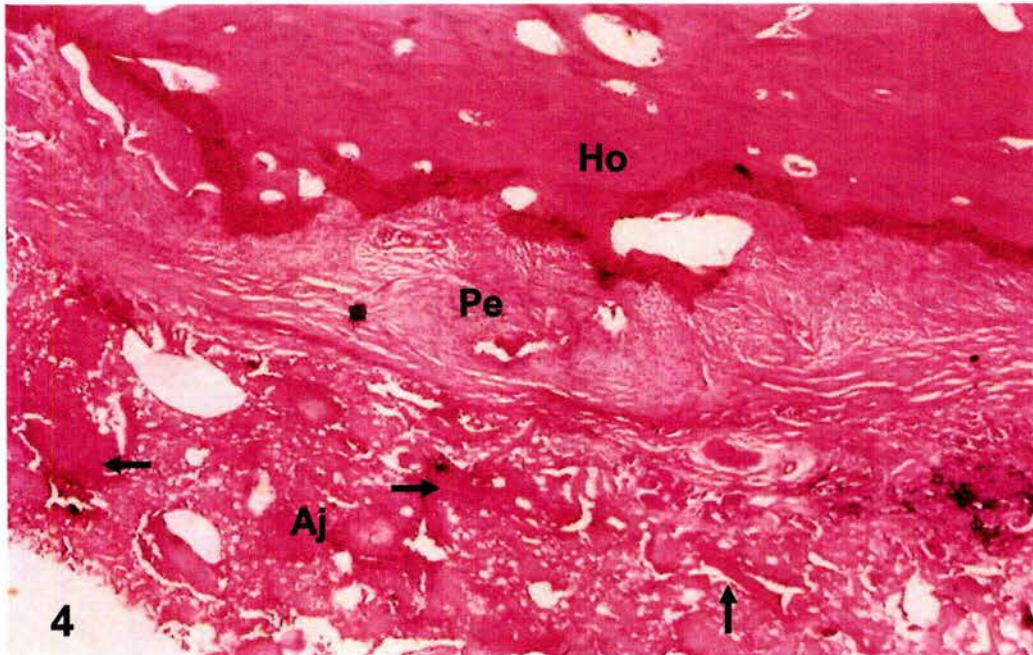


Fotografía 2: 10X H.E

Corte histológico de la zona de lesión a las 5 semanas de un animal control.
Ch – Cartilago hialino; Hf – Hueso de nueva formación; Ho – Hueso original

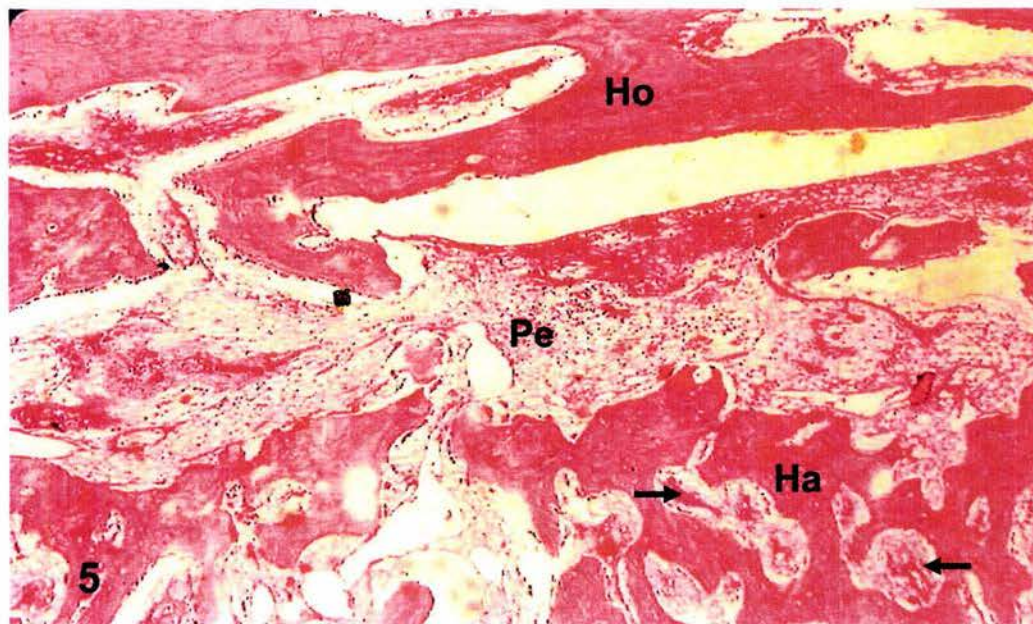


Fotografía 3: 10X H.E
Corte histológico de la zona de lesión a las 7 semanas de un animal control.
Cf – Cartílago fibroso; Hf – Hueso de nueva formación; Ho – Hueso original:
Vascularización (Flecha)



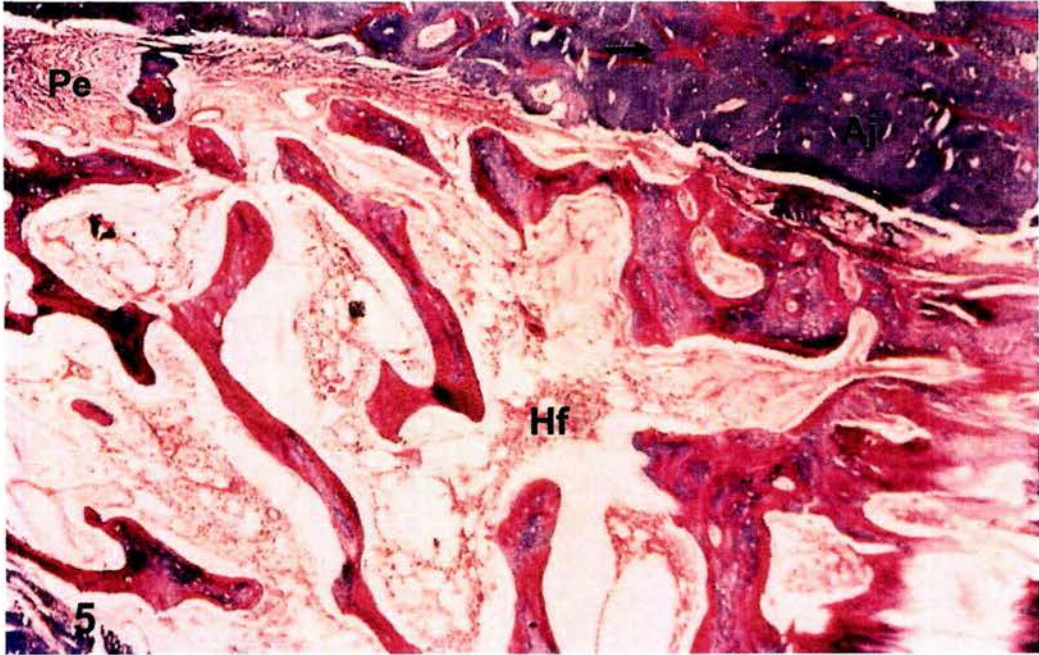
Fotografía 4: 4X H.E

Corte histológico de la zona de lesión a las 4 semanas de un animal injertado.
Aj – Aloinjerto, vascularizado (Flechas); Pe – Periostio; Ho – Hueso original.

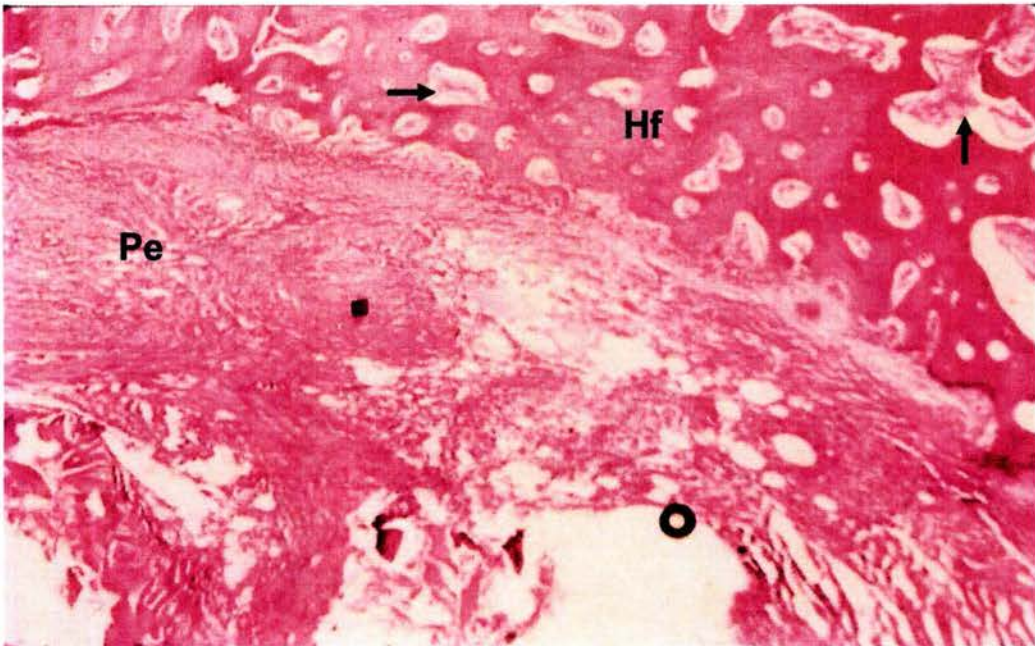


Fotografía 5: 4X H.E

Corte histológico de la zona de lesión a las 5 semanas de un animal injertado.
Ha – Hueso de aloinjerto, vascularizado (Flechas); Pe – Periostio; Ho – Hueso original.



Fotografía 6: 4X Masson.
 Corte histológico de la zona de lesión a las 6 semanas de un animal injertado.
 Aj – Aloinjerto, vascularizado (Flechas); Pe – Periostio; Hf – Hueso de nueva formación.



Fotografía 7: 4X H.E.
 Corte histológico de la zona de lesión a las 7 semanas de un animal injertado.
 Pe – Periostio; Hf – Hueso de nueva formación, vascularizado (Flechas)

VI. DISCUSION

Sin duda alguna el estudio y desarrollo de técnicas para el de injerto óseo, hoy en día un reto en ortopedia, para el tratamiento de ciertas patologías óseas y este trabajo contribuye a esta línea de investigación. Trabajos como los de Urist que desde 1965 demostró la formación de hueso a partir de matriz ósea alogénica y los estudios de diversos factores que intervienen en el proceso de integración de aloinjertos desmineralizados, marcan las bases que sustentan este ensayo (Urist 1970).

Los resultados obtenidos apoyan la capacidad que tienen los aloinjertos desmineralizados de osteoinducción y osteoconducción, reportados por Urist 1970, Zhang, 1997.

Así mismo Fleming 2000, dentro del concepto de ingeniería tisular ósea en ortopedia, enmarca los factores que intervienen en la reparación ósea mediante el uso de injertos, considerando además de la osteoconducción, osteoinducción, osteogénesis celular, los conceptos de vascularización y estabilización mecánica en el sitio de la reparación (Fleming 2000)

Según la literatura los injertos proveen de cierta estabilidad al sitio de la fractura, así como un molde o armazón para la invaginación de neohueso (Burwell, 2001), que es importante para una adecuada reparación ósea, lo cual se puede ver reflejado clínicamente en la capacidad de marcha de los pacientes. Al realizar la comparación entre los animales del grupo control y el injertado, se pudo observar clínicamente que estos últimos mostraron un mejor apoyo dentro de las primeras cuatro semanas del experimento, incrementándose esta respuesta al final de este, sin embargo el análisis estadístico por prueba de Tukey, no demostró diferencia estadística, el uso de los aloinjertos influyó en la estabilidad de la reparación, pero el no apoyo, probablemente se deba a la presencia de dolor en la zona anatómica, como resultado de la carga física y la inflamación, la tendencia observada no pudo confirmarse estadísticamente.

El proceso inflamatorio que se presentó en la zona de la fractura, por la cara lateromedial, en ambos grupos fue muy similar, sin embargo se pudo observar que el grupo experimental presentó una disminución más rápida de ésta, en el transcurso del experimento, lo cual hace suponer que el injerto influyó en el proceso inflamatorio, no se observó este efecto en el diámetro cráneo-caudal, lo cual se justifica por las

características anatómicas del hueso, en esta última existe un menor contacto con el injerto.

La evaluación de la inflamación fue realizada midiendo el diámetro externo de la extremidad en dos ejes, cráneo-caudal y latero-medial. Los cambios de estos diámetros se deben a la suma del aumento de volumen por la presencia de inflamación en tejidos blandos y la presencia del callo óseo y además a la disminución de la masa muscular debido a la atrofia. Los resultados mostraron una tendencia a un menor incremento de volumen en el eje latero-medial, mientras que en el otro eje no ocurrieron cambios. Se considera que este menor incremento de volumen se debe a la menor presencia de inflamación, lo cual también es sugerido por el hecho de que los animales manifestaron poco dolor al apoyo, pero también a la presencia de un menor callo óseo, esto último, como se comentará en detalle posteriormente, se observa en las radiografías y probablemente se deba a la menor reacción periostica presente en los animales que recibieron el implante, que se corroboró en el estudio histológico.

En el análisis radiográfico se observó que los animales que recibieron el implante presentaron una respuesta perióstica y endóstica tardía y menor que los que no lo recibieron. Por otro lado, la presencia de material radiopaco en la zona del defecto, la cual se observó con un ligero incremento en la densidad en ambos grupos, a partir de la séptima semana, indica el proceso de mineralización de la matriz ósea que fue más evidente en el grupo que recibió el injerto, a partir de la octava semana, lo que hace suponer que el material injertado puede reducir el tiempo y optimizar el proceso.

La pérdida de tejido óseo y especialmente de contacto físico entre los bordes de la fractura, fue de alguna manera disminuida por el implante, es decir actuó como un puente entre los bordes del defecto, lo que redujo la intensidad de la respuesta y probablemente una menor producción de factores de crecimiento celular. El espacio físico ocupado por el implante, reduce el espacio "vacío", que en el animal sin implante es ocupado por sangre y especialmente por un coágulo plaquetario. Las plaquetas activadas, además de participar en la hemostasis, participan en la reparación de la lesión, mediante la secreción del factor derivado de plaquetas (PDF), el cual actúa como factor de crecimiento para algunas células y ha sido postulado como participante en el fenómeno de reparación ósea, favoreciendo la angiogénesis. Se puede especular con que la mayor cantidad de plaquetas activadas en el control, produjo mayor cantidad de PDF y por tanto una mayor

proliferación celular; sin embargo no se observó lo mismo con respecto a la formación de vasos en el sitio de la lesión.

En condiciones normales, el proceso de reparación inicia con la presencia del coagulo plaquetario y de las células del sistema inmune, sigue con el arribo de fibroblastos, provenientes de los bordes, los que secretan grandes cantidades de matriz extracelular, principalmente colágena, posteriormente estos fibroblastos u otras células pluripotenciales que arriban al sitio, se diferencian a osteoblastos e inician la remineralización del tejido. Todo lo anterior se realiza en medio de una serie de mensajes químicos mediados por factores de crecimiento y citosinas, entre los que se han descrito el PDF, ya mencionado; TGF-Beta1 y el factor semejante a la insulina, entre otros.

El análisis histológico de la zona de reparación del grupo control, demostró mayor respuesta de granulación en el periostio y mayor presencia de tejido fibroso que en el grupo que recibió el implante. Por otra parte, la colágena del implante, probablemente, inhibió la proliferación de fibroblastos en el sitio, al no requerir tanta matriz extracelular, como en los animales que no recibieron el implante.

Un aloinjerto de hueso desmineralizado cumple dos funciones principalmente la osteoinducción y la osteoconducción, para esta última proporciona un soporte físico mecánico o armazón, que actúa como puente entre los extremos y que permite la invaginación de neohueso, caracterizada por la invaginación de capilares, tejido perivascular y células osteoprogenitoras a partir del lecho receptor, que conduce a la formación de hueso. (Bojrab, 2001; Goldberg, 2001). En el análisis histológico de los animales implantados, mostró estos mismos cambios.

Un injerto, dependiendo de su naturaleza puede ser incorporado al organismo, aceptado, puede ser tolerado, o ser rechazado. En este caso se partió de la hipótesis de que el aloinjerto implantado sería incorporado e integrado promoviendo la osteoconducción en el tejido de neoformación que repararía la lesión. La incorporación del injerto es un proceso secuencial que comienza con la identificación como no propio por parte del organismo, lo que produce inflamación y una respuesta inmune celular y continúa con diferentes estadios de revascularización y osteogénesis. En los casos en los que se ha utilizado un autotransplante como fuente del implante, la integración es más rápida, ya que no se presenta la respuesta a lo no propio pero las siguientes etapas sigue una secuencia histológica similar (Leniz, 1999).

A partir de la quinta semana, en el grupo que recibió el implante, se observó la presencia de vasos en el área del defecto, lo que indica la presencia de angiogénesis, estos vasos se observaron también dentro del implante, lo que sugiere la integración del mismo. La aparición temprana de la angiogénesis en los animales que recibieron el implante, probablemente se deba a que al estar constituido, principalmente de colágena, funcionó como soporte para los vasos circundantes, estos resultados coinciden con lo reportado por Goldberg, 1991.

Fleming, 2000, reporta la importancia de la vascularización del injerto, ya que el lecho vascular es un vehículo de liberación de células inflamatorias que secretan moléculas bioactivas que estimulan la cicatrización ósea y permite la transportación de oxígeno y nutrientes en el sitio de reparación y actúa como un sendero conductor para las células endoteliales y células progenitoras de osteoblastos.

Simultáneamente, con la formación de vasos se presenta actividad de neoformación del periostio y reduce la respuesta inflamatoria. Estos tres fenómenos en su conjunto, sugieren la integración del injerto al organismo receptor, y muestran un importante avance en el proceso de reducción del defecto óseo. Mientras que en el grupo control durante las últimas dos semanas del experimento se mantuvo una respuesta inflamatoria crónica muy evidente, caracterizada por intensa fibrosis y presencia de tejido de granulación, en el grupo experimental se incrementó la vascularización con gran cantidad de osteoblastos, que indican una optimización de la reparación a través del injerto, lo que concuerda con la propuesta de Fleming, 2000, donde la matriz ósea juega un papel trascendental en la reparación, facilitando la adhesión, migración y diferenciación de células progenitoras osteoblásticas.

El análisis histológico en este ensayo corroboró lo anterior, en las zonas de lesión – reparación solo se demostró en animales de la primera y última semana presencia de polimorfonucleares como indicativos de una respuesta inflamatoria, probablemente inducida por contaminantes bacterianos. No se observaron infiltrados celulares o indicadores tisulares sugestivos de una respuesta contra el aloinjerto, y a fuera de tipo inmune o inflamatoria a cuerpo extraño; lo que puede atribuirse a la escasa o nula inmunogenicidad de la materia de colágena.

La revascularización del injerto, como estructura de soporte al proceso de neoformación ósea y la ausencia de rechazo, sugiere que esta estrategia puede ser de

utilidad en procesos donde la destrucción traumática del hueso original, deja extensas áreas sin soporte mecánico para lograr una adecuada reparación ósea.

La precoz presencia de neohueso en los animales que recibieron los aloinjertos desmineralizados, sugiere la existencia de mecanismos de osteoinducción. La osteoinducción es el proceso mediante el cual las células mesenquimales del receptor se diferencian para formar hueso. Este proceso está controlado por ciertos factores bioactivos o de crecimiento, como la proteína morfogénica ósea y otras, las cuales son acidorresistentes durante el proceso de desmineralización y activan el proceso osteoinductivo endocondral. La actividad y eficacia de estas proteínas morfogénicas de la matriz ósea, no requiere células viables del donador (Bojrab, 2001; Zhang, 1997). Douglas, 1995, observó la formación de hueso en el sitio en que implantó partículas de matriz ósea desmineralizada, entre la 5 y 7 semanas, resultados similares fueron obtenidos por Fackelman, 1981; Syfestad y Uris, 1982.

Si bien dentro de las evaluaciones clínicas y radiográficas no se observó diferencia estadística mediante la prueba de Tukey, si se apreciaron diferencias desde el punto de vista clínico práctico, que pueden considerarse importantes dentro de los procesos de reparación ósea, que se reflejaron en la evaluación histológica con claras evidencias de la integración de los injertos, que concuerdan con trabajos realizados por diferentes autores.

VII. CONCLUSIONES

1. Los aloinjertos desmineralizados en placa, utilizados en osteotomías de tibia en perros, se integran favorablemente en la zona del defecto óseo, se vascularizan y optimizan la reparación ósea .
2. Los aloinjertos desmineralizados utilizados, en este trabajo son capaces de inducir osteoconducción y osteoinducción, permitiendo la migración y diferenciación de células del receptor a la zona del defecto.
3. La utilización de los aloinjertos desmineralizados pueden ser una alternativa en la reparación de fracturas con defectos óseos en la cirugía ortopédica en perros y otras especies ya que en este trabajo no se observó evidencia de rechazo.
4. La evolución clínica de los pacientes injertados en este trabajo, un tubo diferencia estadística, tal vez por el número de muestras utilizadas en el trabajo sin embargo el comportamiento de estos fue mejor en relación con los no injertados.
5. Pese a las tendencias no se observaron diferencias estadísticas en las evaluaciones clínicas y de laboratorio, ni en la radiográfica e histológica, por lo que se sugiere aumentar el número de animales en futuros estudios, o modificar el tipo de fractura a reparar.
6. Este trabajo permite crear las bases de futuros estudios en México que permitan evaluar otros aspectos relacionados con los injertos de hueso desmineralizado, en la reparación de defectos óseos.

BIBLIOGRAFÍA

1. Aguilar, B. Cortes, A. Arzate, B. : Xenoimplantes en la reparación de defectos óseos. Memorias de la 9ª. Jornada Medica UNAM. 1994. 67 - 72
2. Amadio,C.P. Akeson,HW., and Andersson, BG. Actualizaciones en Cirugía Ortopédica y Traumatología. Edit. GARSÍ. , S.A. 1era. Edi. 1995: 663 - 686
3. Birchard. S. J. Manual Clínico de Pequeñas Especies. 1ª. Edición. Editorial McGraw Hill Interamericana. 1996. 1159 - 1241
4. Bolander,M.E. and Balian, G. : The use of demeralized bone matrix in the rear of segmental defects. Jo. Bone Jt Surg. 1986; 68: 1264-1274
5. Borjab, J. M. : Medicina y Cirugía en Pequeñas Especies. Ed. Continental, S.A. de C.V. México 1990.
6. Bojrab, Joseph, M; Ellison, WG; Slocum, B. Técnicas Actuales en cirugía de pequeños animales. Edit. Intermédica, 4 Edi. 2001: 837 – 850
7. Bostrom. Mathias. P., Saled. Khaled.J., and Einhorn. T.A. Osteoinductive Growth factors in preclinical fracture and Long Bone defects Models. Ortho. Clin. Of North Amer. 1999; 30(4); 647-658
8. Boyce Todd., Edwards. J., and Scarborough N. Allograft Bone. The influence of processing on Safety and Performance. Ortho. Clin. Of North Amer. 1999; 30(4); 571-581
9. Brinker, W,; Piermattei, D. and Flo,G,: Handbook of Small animal Ortopaedics and Fracture Treatment. 2 ed. W.B. Saunders Co. Phuiladelphia, 1999.
10. Bruce,A. Bray,D. Lewis,J. Biología Molecular de la Célula. 3era. Edición Editorial Omega 1996.
11. Burwell, RG. The fate of bone grafts. En: Bojrab, Joseph, M; Ellison, WG; Slocum, B. Técnicas Actuales en cirugía de pequeños animales. Edit. Intermédica, 4 Edi. 2001: 837 – 850
12. Cañas Urbina Armin: Biomateriales estudio preeliminar del uso de poli pin H.T.D.V.F.N. Tesis para obtener el título en ortopedia y traumatología. UNAM 1998.
13. Cornell.N.C. Osteoconductive materials and Their Role as Substitutes for autogenous Bone Grafts. . Orth. Clin. Of North Ame. 1999; 4 (30): 591 - 598
14. Crouch. J. E. Anatomía Humana Funcional. 4ª. Edición. Editorial Continental Prensa Médica S. A. 2000; 113 - 132
15. Darnell,J. Lodish,H. Baltimore,D. Biología celular y Molecular. 3era Edición Editorial Labor 1988. 178 - 185
16. David F.Williams: Biocompatibility of Orthopedic implants. Vol II Editorial CRC Press. Inc. 1998
17. Douglas Janet., Andrew Clarke. Response to demineralized bone matrix implantation in foals and adult horses. Ame. J. Vet Res. 1995; 53 (5): 649-655
(proteínas morfogenica)
18. Durand,M, Favard,P. La Célula. Estructura y Anatomía Molecular. 2 Edición. Editorial Omega 1978. 170 - 198
19. Duve.C. La célula viva. Editorial Labor 1 era. Edición 1988. 36-40
20. Dwight. T.D. Biomechanical Issues in Bone Transplantation. Orth. Clin. Of North Ame. 1999; 4 (30): 553 - 563

21. Ettinger S. J, Tratado de Medicina Interna Veterinaria. 4ª. Edición. Editorial Inter-Médica. 1999; 2449 - 2520
22. Fackelman, GE; Rechenberg B; Fetter AW. Decalcified bone grafts in the Horse. Am J. Vet Res. 1981; 42: 943 – 948
23. Ferguson, D, Davis, W. Et all. Bovine bone morphogenetic protein (bBMP) fraction induced repair of craniotomy defects in the resus monkey (Macaca especiosa). Clin. Orthop.Relat.Res. 1987;219: 251-258
24. Fleming,J.E; Cornell, N, C; Muschler, F,G Bone cells and Matrices in orthopedic tissue engineering. Orthop Clin. of North America 2000; 31, 3: 357 - 373
25. Fossum. W. T. Cirugía en Pequeños Animales. 1era. Edición. Editorial Inter. – Médica. Buenos Aires Argentina 1999; 765 - 825
26. Frandson.R.D., Whitten. H. E. Anatomía y Fisiología de los Animales Domésticos. 4ª. Edición Editorial Interamericana S.A. México D.F. 1990; 137-143
27. Friedlaender.G.E., Strong. M., et all. Long-Term Follow-Up of Patients With Osteochondral Allografts. A Correlation Between Inmunologic Response and Clinical Outcme. Ortho. Clin. Of North Amer. 1999; 30(4); 583-588
28. Ganong Willam. F Fisiología Médica. 17ava. Edición Editorial. El Manual Moderno S.A. México 1998;329-336
29. Goldberg,VM; Stevenson, S; Shaffer, JW. Biologyof autografts and allografts. In: Bojrab, Joseph, M. Tecnicas Actuales en cirugía de pequeños animales. Edit. Intermedica, 4 Edi. 2001: 841 – 850
30. González Vargas Cesar.: Recuperación de la Longitud ósea de las Fracturas expuestas con pérdida ósea . Tesis UNAM. Hospital Dr. Antonio de la Fuente I.M.S.S. 1989
31. Goran S. Mckellop, H. et al. Graft perforations favor osteinduction. Acta Orthop. Scand. 1992; 63 (2): 177 - 182
32. Guyton. A. C. Tratado de Fisiología Médica. 11ava. Edición. Editorial Interamericana S.A. México D.F. 1991;1152- 1160
33. Ham. W. A. Tratado de Histología. 9a Edición. Editorial Interamericana. S.A. México. 1995; 352 - 403
34. Harper Harold. A., Rodwell Victor W., Mayes Peter A. Manual de Química Fisiológica 11ava Edición. El Manual Moderno S.A. México 1990; 574-577
35. Holtman,E. Navikoff,B.A. Estructura y Dinamia Celular. 3 era. Edición. Editorial Interamericana. 1988. 423 - 430
36. Huipin Yuan., Kurashina, K., et all. A preliminary study on osteoinduction of two kinds of calcium phosphate ceramics. Elsevier Science Biomaterials 1999; 20: 1799-1806
37. Jesse. F. Bone. Fisiología y anatomía animal. 1era Edición . Editorial El Manual Moderno. S.A de C.V . México 1983; 25-87
38. Junqueira. L.C. Histología Básica . 5ª. Edición. Editorial Masson. Barcelona España. 2002. 119 - 147
39. Kaban, L.B. and Glowacky, J. : Induced osteogenesis in the repair of experimental mandibular defects in rats. Jo. Dent. Res. 1981;60: 1356-1361
40. Kerwin,S.: Lewis,D. and Elkins,D.: Bone Grafting and Baking., Comp. Cont Educ. Pract. Vet. Vol 1991;13 (10): 1558-1569
41. Kumta.S.M, Leung.P.C, Griffith.J.F, et all. A Technique for enhancing union of allograft to host bone. Journal of Bone and Joint Surgery. 1998; 80 (6): 994-999

42. Leniz. P. and Forriol. F. Estudio de la incorporación de tres tipos de hueso (autoinjerto, aloinjerto congelado y liofilizado). Modelo experimental en corderos. Rev. Ortop. Traumatol. 1999; (4): 300 - 304
43. Makley. T. J. The use of allografts to Reconstruct Intercalary Defects of Long Bones. Clin. Orthop. and Related Research. 1985; (197): 58 - 75
44. Mankin.H.J., Doppelt.S., and Tomford.W. Clinical Experience with Allograft Implantation. Clin.Ortho. and Related Research. 1983; 174: 69 - 86
45. Mnamneh,Walid., and Malinin Theodore. Massive Allografts in surgery of Bone Tumors. Ortho. Clin. Of North America. 1989; 20 (3): 455-466
46. Mulliken, J.B. Kalgan, L.B., and Glowacky, J : Induced osteogenesis , the biological principles and clinical applications. Jo. Bone Jt. Surg. 1984; 37: 487-496
47. Numamaker,D. and Rhinelander,F.: Bone Grafting in Textbook of Small Animal Orthopaedics, ed. by Newton,Ch. And Numamaker, D.J.B. Lippincott Co. Philadelphia 1991
48. Penwick, R. Mosier, D. and Clark, D.: Healing os canine autogenous Cancellous bone Graft Donor Sites Vet. Surg. 1991;20 (4): 229-234
49. Piattelli. A. Scarano, A. Et al. Comparison of bone regeneration with the use of mineralized and demineralized freeze-dried bone allografts: a histological and histochemical study in man. Abstracts. PubMed – indexed for MEDLAINE. 2002
50. Pietrzak. W.S., Sarver.D., Verstyne.M. Bioresorbable implants Practical considerations. Bone (ELSEVIER). 1996; 1 Supplement (19) 109S – 119S
51. Ramirez, F.G. Castro, M.I. González, L.C. Memorias del 2do. Curso de Ortopedia en Pequeñas Especies. FES-C. AMMVEPEN. México. Octubre de 1996: 2-11
52. San Julian.A.M., Moreno.S.J., Forriol.F., Cañadel.C. Integración biológica y radiográfica de los aloinjertos óseos masivos. Rev. Ort. y Traumatología. 2000; 5 (44): 477 - 483
53. Sánchez, V.M.A. Traumatología y ortopedia de Pequeños Animales. 1era. Edición. Editorial. McGraw-Hill – Interamericana. 1998: 48 - 105
54. Santoscoy.M.C. Injertos Oseos. Revista AMMVEPE. México.1994; 30:258 - 260
55. Sighom.G., McKellop.H. et.all. Graft perforations favor osteoinduction. Acta Orthop. Scand. 1992; 63 (2): 177 - 182
56. Slatter,D.F.: Textbook of Small animal Surgery, 3a. Edition, Vol II, W.B. Saunders Company, California, 2002.
57. Smith, A. U. Survival of frozen chondrocytes isolated from cartilage of adult mammals. Nature. 1965. 205: 782
58. Steven. B. Connolly. K. Lee. D. Initial biocompatibility studies of a novel degradable polymeric bone substitute that hardens in situ. Bone (ELSEVIER). 1996; 1 Supplement (19) 101S – 107S
59. Stevenson,Sh.: Bone Grafting, in textbook of Small animal surgery. Ed. by Slatter,D.W.B. Saunders Co. Philadelphia, 1985.
60. Stevenson,Sh. Biology of Bone Grafts. Orthp. Clin. Of North Amer. 1999; 4 (30): 543 - 552
61. Stites. D. P. Inmunología Básica y Clínica. 7ª. Edición. Editorial El Manual Moderno S.A. 1993; 908 - 910
62. Solheim.E. Osteoinduction by demineralised bone. International Orthopaedics (SICOT) 1998; 22: 335 - 342
63. Syfestad, GT; Urist, MR. Bone aging. Clin. Orthop. 1991; 162: 288 - 297
64. urist, M.R. Hay, P.T. , et al. Osteogenetic competence . Clin. Orthop. 1970; 64: 194- 220

65. Virolainen, Petri., Kati Elima., Metsaranta, Marjo., et al. Incorporation of cortical bone allografts and autografts in rats. *Acta Orthop. Scand.* 1998; 69 (5): 537-544)
66. Wimmer.C., Krismer.M., Gluch.H., Ogon.M., Stockl.B. Autogenic Versus Allogenic Bone Grafts in Anterior Lumbar Interbody Fusion. *Cli, Orth. And Rel.Res.* 1999; 360: 122 – 126
67. Zhang, M., Powers, R.M. and Wolfenbarger, L Effects of the desmineralization process on the osteoinductivity of desmineralized bone matrix. *Journal Periodontol.* 1997; 1085 - 1092