



UNIVERSIDAD NACIONAL AUTONOMA DE MEXICO
FACULTAD DE MEDICINA
DIVISION DE ESTUDIOS DE POSGRADO

11205

I.S.S.S.T.E.
CENTRO MEDICO NACIONAL "20 DE NOVIEMBRE"

**"UTILIDAD DEL MARCAPASO DOBLE CAMARA
EN PACIENTES CON MIOCARDIOPATIA
HIPERTROFICA SEPTAL ASIMETRICA
EN EL CENTRO MEDICO NACIONAL
"20 DE NOVIEMBRE"**

Para obtener la especialidad en:
Cardiología

Presenta
Dr. Francisco Javier Flores Silva

Asesor
Dr. Rogelio Robledo Nolasco





Universidad Nacional
Autónoma de México

Dirección General de Bibliotecas de la UNAM

Biblioteca Central



UNAM – Dirección General de Bibliotecas
Tesis Digitales
Restricciones de uso

DERECHOS RESERVADOS ©
PROHIBIDA SU REPRODUCCIÓN TOTAL O PARCIAL


Todo el material contenido en esta tesis esta protegido por la Ley Federal del Derecho de Autor (LFDA) de los Estados Unidos Mexicanos (México).

El uso de imágenes, fragmentos de videos, y demás material que sea objeto de protección de los derechos de autor, será exclusivamente para fines educativos e informativos y deberá citar la fuente donde la obtuvo mencionando el autor o autores. Cualquier uso distinto como el lucro, reproducción, edición o modificación, será perseguido y sancionado por el respectivo titular de los Derechos de Autor.

... en el sistema de Bibliotecas ...
... de la Universidad Nacional ...
... de la Facultad de Medicina ...

FRANCISCO JAVIER
FLORES SILVA

2-FEBRERO-2004



**UTILIDAD DEL MARCAPASO DOBLE
CAMARA EN PACIENTES CON
MIOCARDIOPATIA HIPERTROFICA SEPTAL
ASIMÉTRICA EN EL CENTRO MEDICO
NACIONAL 20 DE NOVIEMBRE**



DR. MAURICIO DI SILVIO LOPEZ

SUBDIRECTOR DE ENSEÑANZA E INVESTIGACIÓN



DR. ENRIQUE GOMEZ ALVAREZ

PROFESOR TITULAR DEL CURSO DE CARDIOLOGÍA



SUBDIRECCIÓN DE ENSEÑANZA E INVESTIGACIÓN
DIVISIÓN DE ESTUDIOS DE POSGRADO
FACULTAD DE MEDICINA
UNIVERSIDAD DE CHILE



DR. ROGELIO ROBLEDO NOLASCO

ASESOR DE TESIS

*A Dios,
Mis padres y hermanos,
Mis Maestros y
A mis Amigos.*

RESUMEN

I. En español.

Flores -Silva F; Robledo -Nolasco R. UTILIDAD DEL MARCAPASO DOBLE CAMARA EN PACIENTES CON MIOCARDIOPATIA HIPERTROFICA SEPTAL ASIMÉTRICA EN EL CENTRO MEDICO NACIONAL 20 DE NOVIEMBRE., Departamento De Electrofisiología y Hemodinámica del Centro Médico Nacional 20 de Noviembre, I.S.S.S.T.E., México D.F.

OJETIVOS: Determinar la utilidad del marcapaso doble cámara en pacientes con miocardiopatía hipertrófica septal asimétrica en pacientes del Centro Medico Nacional 20 de Noviembre.

ANTECEDENTES: La miocardiopatía hipertrófica septal asimétrica (MHSA) se presenta en aproximadamente uno de cada quinientos adultos de la población general. La enfermedad relacionada con síntomas puede coexistir con obstrucción del tracto de salida del ventrículo izquierdo; su reducción o eliminación permanece como un objetivo importante de las modalidades terapéuticas. El marcapaso doble cámara ha sido propuesto como una alternativa a la cirugía en el tratamiento de la MHSA. Esta presentación revisa la experiencia del marcapaso doble cámara en la miocardiopatía hipertrófica septal asimétrica en pacientes del CMN 20 de Noviembre.

MATERIAL Y METODOS: Se incluyeron 8 pacientes con MHSA con síntomas refractarios a tratamiento médico y gradientes del tracto de salida del ventrículo izquierdo mayores de 30 mm Hg. En todos los pacientes se realizó valoración clínica, electrocardiográfica, ecocardiografica y radiológica antes y después de la implantación del marcapaso; así como ventriculografía previa a la implantación del mismo.

Por técnica convencional se realizaron 2 punciones subclavias, se introdujeron ambos electrodos; el ventricular se colocó en la punta del ventrículo derecho y en el auricular en la aurícula derecha correspondiente. se determinaron umbrales de estimulación y sensado en los dos sitios, dejándose en modo DDD o DDDR con una programación retardada del intervalo AV entre 80 y 180 milisegundos.

RESULTADOS: El gradiente intraventricular encontrado en los pacientes previo a la colocación de marcapaso fue de 56 ± 27.41 mm Hg, con una mejoría estadísticamente significativa posterior a la colocación del mismo de 34 ± 25.91 mm Hg ($p = 0.049$); los METS alcanzados en la prueba de esfuerzo previa a la colocación del marcapaso fue de 3.43 ± 1.61 , con una mejoría estadísticamente significativa posterior a la colocación del mismo de 7.24 ± 2.52 ($p = 0.042$); la clase funcional (NYHA) inicial fue de 3.14 ± 0.90 , con una mejoría posterior a la colocación del marcapaso de 1.43 ± 0.79 ($p = 0.150$); la fracción de expulsión inicial fue de 73.71 ± 5.12 mm Hg, con una mejoría posterior a la colocación del marcapaso de 78.14 ± 5.76 ($p = 0.550$); septum interventricular inicial de 28.57 ± 8.60 , con una disminución estadísticamente significativa posterior a la colocación del marcapaso de 25.43 ± 8 ($p = 0.003$).

CONCLUSIONES: El marcapaso doble cámara es un tratamiento seguro y eficaz en pacientes del CMN 20 de Noviembre con miocardiopatía hipertrófica septal asimétrica.

II. En inglés.

Flores -Silva F; Robledo -Nolasco R. THE UTILITY OF PACING DOUBLE CHAMBERS IN PATIENS WITH HIPERTROPHY ASYMMETRICAL SEPTAL MIOCARDIOPATY IN THE NATIONAL MEDICAL CENTER NOVEMBER 20., Department Of Electrophysiology and Hemodinamic of the National Medical Center November 20, I.S.S.S.T.E., México D.F.

PURPOSE: To determine the utility of the pacing double chambers in patients with hypertrophy asymmetrical septal miocardiopathy in patients of the National Medical Center November 20.

ANTECEDENTS: The hypertrophy asymmetrical septal miocardiopathy (MHSA) is present in approximately one of each five hundred people of the general population. The illness relationship with symptoms can coexist with obstruction of the tract of exit of the left ventricle; their reduction or elimination still like an important objective of the modality therapeutics. The pacing double chamber is propoust like fingernail alternative to the surgery in the treatment MHSA. This presentation review the experience of the pacing double chamber in the hypertrophy asymmetrical septal miocardiopathy in patients of the CMN 20 of November.

MATERIAL AND METHODS: Entered to this protocol at 8 patients with MHSA with unruly symptoms to medical treatment and gradients of the tract of exit of the ventricle left high of 30 mm Hg. In all the carry out valuation clinic, electrocardiography, echocardiography and radiography before and after the installation of the pacign; as well as previous to the installation of the same one.

For technique conventional carry out 2 subclavian puntions, to introduce both electrode; the ventricular to place in the tip of the right ventricle and the auricular in the auricle corresponding right. To determination stimulation umbrals and sense in the two places, to leave in way DDD or DDDR with the programming retard of the interval AV between 80 and 180 miliseconds.

RESULTS: The gradient opposing interventricular previous to the placement of pacing of the 56 ± 27.41 mm Hg, with fingernail improvement statistically significant later to la placement of the same one of 34 ± 25.91 mm Hg ($p = 0.049$); the METS needy in the test of effort previous to the placement of the pacing of 3.43 ± 1.61 , with fingernail improvement statistically significant later to la placement of the same one of 7.24 ± 2.52 ($p = 0.042$); the functional class (NYHA) initial of to of 3.14 ± 0.90 , with fingernail later improvement to the placement of the pacing of 1.43 ± 0.79 ($p = 0.150$); the fraction of expulsion initial of 73.71 ± 5.12 mm Hg, with fingernail later improvement to the placement of the pacing of 78.14 ± 5.76 ($p = 0.550$); septum interventricular initial of 28.57 ± 8.60 , with fingernail decrease statistically significant later to la placement of the pacing of 25.43 ± 8 ($p = 0.003$).

CONCLUTIONS: The pacing double camera is a sure and effective treatment in patients of the CMN 20 of November with hypertrophy asymmetrical septal miocardiopathy .

El marcapasos doble cámara reduce el gradiente de salida del ventrículo izquierdo por medio de una preexcitación en el septum del ventrículo derecho, resultando en una disminución del movimiento hacia dentro del septum durante la sístole. El movimiento septal alterado aumenta el diámetro del tracto de salida con el que disminuye el sustrato para el desarrollo de la obstrucción y permite un vaciamiento sistólico más completo. Un tiempo apropiado del intervalo aurículo-ventricular es esencial para la eficacia del marcapasos. Este intervalo debe ser menor que el intervalo aurículo-ventricular nativo asegurando una captura ventricular completa, pero lo suficientemente largo para permitir el vaciamiento auricular y evitar una disminución significativa del gasto cardiaco y de la presión arterial sistémica.

4.- OBJETIVOS

OBJETIVO GENERAL:

Determinar si la estimulación bicameral disminuye el gradiente intraventricular en los pacientes con miocardiopatía hipertrófica septal asimétrica.

OBJETIVOS ESPECIFICOS:

- a) Determinar si mejora la clase funcional de los pacientes según la New York Heart Association (NYHA) post-colocación del marcapaso doble cámara.**
- b) Determinar si mejora la clase funcional por ergometría con la estimulación bicameral en los pacientes con MHSA.**
- c) Determinar si disminuye el grosor del septum interventricular con la estimulación bicameral en los pacientes con MHSA.**
- d) Determinar si mejora la fracción de expulsión ventricular izquierda en los pacientes con MHSA posterior a la colocación del marcapaso doble cámara.**

5.- JUSTIFICACION

El tratamiento de pacientes con miocardiopatía hipertrófica septal asimétrica se dirige hacia el alivio de los síntomas, mejoría de las alteraciones hemodinámicas, prevención de complicaciones y reducción del riesgo de muerte por arritmias. La estimulación bicameral es una alternativa terapéutica con menor riesgo de complicaciones, mortalidad y rápida recuperación.

6.- DISEÑO

Se incluirán a los pacientes con MHSa a los cuales se les colocó o se les colocará marcapaso bicameral. Se revisará o realizará expediente clínico a cada paciente. Los datos se concentrarán en una ficha de recolección de datos. Se solicitará autorización por escrito. Se tomará electrocardiograma, ecocardiograma, prueba de esfuerzo y cateterismo antes de la implantación del marcapaso. En el seguimiento se valorará la clase funcional por clínica y ergometría; y se realizarán electrocardiogramas, así como ecocardiogramas de control.

A. Tipo de investigación

- a) Ambipectivo
- b) Transversal
- c) Experimental

1.- DEFINICIÓN DEL PROBLEMA

La miocardiopatía hipertrófica septal asimétrica (MHSA) es un trastorno hereditario heterogéneo que tiene una prevalencia mayor de la que antes se pensaba, 1 por cada 500 adultos. El dato característico de la enfermedad es una hipertrofia miocárdica inapropiada que ocurrió en ausencia de una causa obvia de la hipertrofia (como estenosis aórtica o hipertensión sistémica), a menudo con afección predominante del tabique interventricular de un ventrículo izquierdo no dilatado que muestra función hiperdinámica. Un dato clínico distintivo en cerca de 25% de los pacientes es un gradiente de presión dinámica en el área subaórtica; su reducción permanece como un objetivo importante de las modalidades terapéuticas. Esta obstrucción se explica por medio de dos mecanismos: hipertrofia septal y estenosis del tracto de salida del ventrículo izquierdo con generación de fuerzas de Venturi (fuerzas de succión), provocando un movimiento sistólico anterior (systolic anterior motion, SAM) de la válvula mitral hacia el tabique y un desplazamiento anterior del aparato valvular mitral.

El empeoramiento de la MHSA hasta convertirse en dilatación ventricular izquierda (miocardiopatía dilatada), se presenta hasta en 10 a 15% de los casos. La mortalidad anual es de aproximadamente 5%. La muerte súbita (principalmente por arritmias ventriculares) es mas alta, sobre todo en niños. Por lo tanto la pregunta es : ¿ La estimulación con marcapaso bicameral logra disminuir el gradiente intraventricular?

2.- HIPÓTESIS

La estimulación con marcapaso bicameral logra disminuir el gradiente intraventricular izquierdo.

3.- ANTECEDENTES

La enfermedad relacionada con síntomas (disnea, angina, palpitaciones y síncope) pueden coexistir con obstrucción del tracto de salida del ventrículo izquierdo (VI) hasta en 25% de los pacientes ; su reducción o eliminación permanece como un objetivo importante de las modalidades terapéuticas. El tratamiento establecido incluyen agentes inotrópicos negativos como beta-bloqueadores, calcioantagonistas y disopiramida; el tratamiento quirúrgico: miotomía / miectomía septal (considerada el estándar de oro) y la ablación septal por alcohol transcatéter. El marcapaso doble cámara (MDC) ha sido propuesto como una alternativa terapéutica de la miocardiopatía hipertrófica septal asimétrica.

Las primeras observaciones con la estimulación con marcapaso, son las informadas en 1967 por Hassentein y Wolter⁽¹⁾, que demostraron que la estimulación en el ápex del ventrículo derecho (VD) reducía el gradiente en el tracto de salida del ventrículo izquierdo hasta en un 56%; sin embargo esta reducción en el gradiente fue complicada por caídas significativas de la presión y volúmenes aórticos.

Observaciones similares fueron subsecuentemente realizadas por Gilgenkratz⁽²⁾ y colaboradores en 1968 y Rothlin y Mosseti⁽³⁾ en 1971. En 1975 Johnson y Deily propusieron un marcapaso que sincronizara el nodo atrio-ventricular para la MHSA, observando exitosamente la “abolición del gradiente transobstructivo” en los pacientes que tenían marcapaso DDD por bloqueo cardíaco de grado avanzado. Jeanrenaud y cols. demostraron que en los pacientes con MHSA, la estimulación auricular sincronizada con la estimulación apical en el VD reducía el gradiente subaórtico en un 43% sin alterar la presión sistémica o el gasto cardíaco, con mejoría clínica significativa.

B. Grupo de estudio

Pacientes sometidos a colocación de marcapaso doble cámara utilizando un intervalo aurículo-ventricular retardado y estimulación apical del ventrículo derecho.

1. Grupo problema

Pacientes con diagnostico de miocardiopatía hipertrófica septal asimétrica sometidos a colocación de marcapaso doble cámara.

2. Grupo testigo

Mismo grupo de pacientes posterior a la implantación del marcapaso doble cámara.

a) Tamaño de la muestra

Se revisarán los expedientes de los pacientes del Centro Médico Nacional 20 de Noviembre con diagnostico de miocardiopatía hipertrófica septal asimétrica, a los que se les colocó marcapaso doble cámara durante el periodo comprendido entre Octubre de 1996 y Septiembre del 2002.

C. Descripción general del estudio

Se realizará la revisión de los expedientes del CMN "20 de Noviembre" de los pacientes con diagnóstico de miocardiopatía hipertrófica septal asimétrica, a los que se les colocó marcapaso doble cámara durante el periodo comprendido entre Octubre de 1996 y Septiembre del 2002. Asimismo, se revisaran la distribución por sexo; edad; tiempo de evolución desde el inicio de los síntomas hasta la colocación del marcapaso; signos y síntomas más frecuentes; las características radiográficas, electrocardiográficas y el modo de estimulación cardiaca con el marcapaso. Los resultados se representaran mediante cuadros y graficas.

D. Métodos estadísticos

Se realizará promedios y porcentajes, haciendo comparación antes y después del implante, empleando χ^2 para variables discontinuas y T de Student para variables continuas. Se tomará como P estadísticamente significativa <0.005 .

E. Hoja de recolección de datos

Se anexa a continuación.

F. Hoja de autorización

Se anexa a continuación.



Instituto de Seguridad
y Servicios Sociales
para los Trabajadores
del Estado

CENTRO MEDICO NACIONAL
"20 DE NOVIEMBRE"



Centro Medico Nacional "20 de Noviembre" Servicio de Electrofisiología

Información y autorización para colocación de marcapaso doble cámara.

Procedimiento:

- 1.-Se interna un día previo al procedimiento, ya debe traer estudios preoperatorios recientes (no más de 3 meses de antigüedad).
- 2.-Se coloca el marcapaso vía subclavia (o el acceso venoso más adecuado para el paciente) realizándose 2 punciones por donde se introducen los electrodos del marcapaso; el ventricular se coloca en la punta del ventrículo derecho y el auricular en la aurícula derecha correspondiente.
- 3.-La anestesia es local en adultos y general en niños.

Complicaciones posibles:

- 1.-Perforación de una de las cavidades del corazón (es poco frecuente).
- 2.-Sangrado en el sitio de punción.

Procedimiento de internamiento y recomendaciones:

- 1.-Acudir a Relaciones Publicas del hospital el día antes de las 10:00 de la mañana y solicitar al Servicio de Electrofisiología (ext. 1438) orden de internamiento.
- 2.-Debe internarse el día , el procedimiento será el día .
- 3.-La alta del hospital es un día después del procedimiento, si no se presentan complicaciones.

Autorización:

Me he enterado y he comprendido lo que arriba se anota, y doy mi consentimiento para que se realice la implantación del marcapasos.

Paciente:

Familiar:

Testigo:

México D.F. a

del 2002.

RESULTADOS DE LA INVESTIGACIÓN

I. Trabajo realizado.

Se revisaron Expedientes clínicos del Archivo Clínico del Centro Médico Nacional 20 de Noviembre de pacientes a los que se les colocó marcapaso doble cámara utilizando un intervalo auriculo-ventricular retardado y estimulación apical del ventrículo derecho; así como su evolución en revisiones por consulta externa, identificando su gradiente intraventricular, clase funcional (NYHA y por ergometría), fracción de expulsión del ventrículo izquierdo y el grosor del septum interventricular durante el periodo comprendido entre Octubre 1996 y Septiembre de 2002.

Se encontraron 8 expedientes de pacientes con diagnóstico clínico, ecocardiográfico y hemodinámico de miocardiopatía hipertrófica septal asimétrica a los que se les colocó marcapaso doble cámara durante el periodo comprendido entre Octubre de 1996 y Septiembre de 2002, valorando la distribución por sexo; edad; tiempo de evolución; signos y síntomas más frecuentes; características radiográficas, electrocardiográficas y de modo de estimulación con el marcapaso.

El método estadístico se realizó por promedios y porcentajes, haciendo comparación antes y después del implante, empleando χ^2 para variables discontinuas y T de Student para variables continuas. Se tomará como P estadísticamente significativa <0.005 .

II. Resultados

Se determinó la utilidad del marcapaso doble cámara en 8 pacientes, 7 (87.50%) mujeres y 1 (12.50%) hombre (Grafica 1); con un rango de edad de 47 ± 26.96 años. No había historia de miocardiopatía en sus familias. Del tiempo de inicio de la sintomatología a la fecha de colocación del marcapaso transcurrieron 41.5 ± 28.28 meses. Dos pacientes (25%) se encontraban en clase funcional I y II de la NYHA y seis pacientes (75%) en clase funcional III y IV de la NYHA (Grafica 2). Los signos y síntomas más frecuentemente encontrados fueron los siguientes: disnea en 5 (62.50%) de los pacientes (Grafica 3), palpitations en 5 (62.50%) pacientes (Grafica 3), angina en 5 (62.50%) pacientes (Grafica 3), lipotimias en 3 (37.50%) pacientes (Grafica 3) y síncope en 2 (25%) pacientes (Grafica 3). Las características radiográficas, electrocardiográficas y de estimulación cardiaca con el marcapaso son las siguientes: medición del índice cardio-torácico en la radiografía de tórax (anteroposterior) fue de 0.61 ± 0.09 %; electrocardiográficamente se encontró un Índice de Cabrera de 0.26 ± 0.38 mv, Índice de Solokow-Lyon de 33.25 ± 11.26 mv; en el modo de estimulación con marcapaso la frecuencia cardiaca máxima programada fue de 162.5 ± 12.81 latidos por minuto, la frecuencia mínima programada fue de 57.5 ± 4.62 latidos por minuto y el retardo aurículo-ventricular fue de 113.5 ± 25.20 mseg (Tabla 1).

El gradiente intraventricular encontrado en los pacientes previo a la colocación de marcapaso fue de 56 ± 27.41 mm Hg, con una mejoría estadísticamente significativa posterior a la colocación del mismo de 34 ± 25.91 mm Hg, $p = 0.049$ (Grafica 4); los METS alcanzados en la prueba de esfuerzo previa a la colocación del marcapaso fue de 3.43 ± 1.61 , con una mejoría estadísticamente significativa posterior a la colocación del mismo de 7.24 ± 2.52 , $p = 0.042$ (Grafica 5); la clase funcional (NYHA) inicial fue de 3.14 ± 0.90 , con una mejoría posterior a la colocación del marcapaso de 1.43 ± 0.79 , $p = 0.150$ (Grafica 6); la fracción de expulsión inicial fue de 73.71 ± 5.12 mm Hg, con una mejoría posterior a la colocación del marcapaso de 78.14 ± 5.76 , $p = 0.550$ (Grafica 7); septum interventricular inicial de 28.57 ± 8.60 , con una disminución estadísticamente significativa posterior a la colocación del marcapaso de 25.43 ± 8 , $p = 0.003$ (Grafica 8). Estos resultados se agrupan en la Tabla 2.

III. Representación gráfica.

Los resultados anteriores se explican en las siguientes gráficas y tablas:

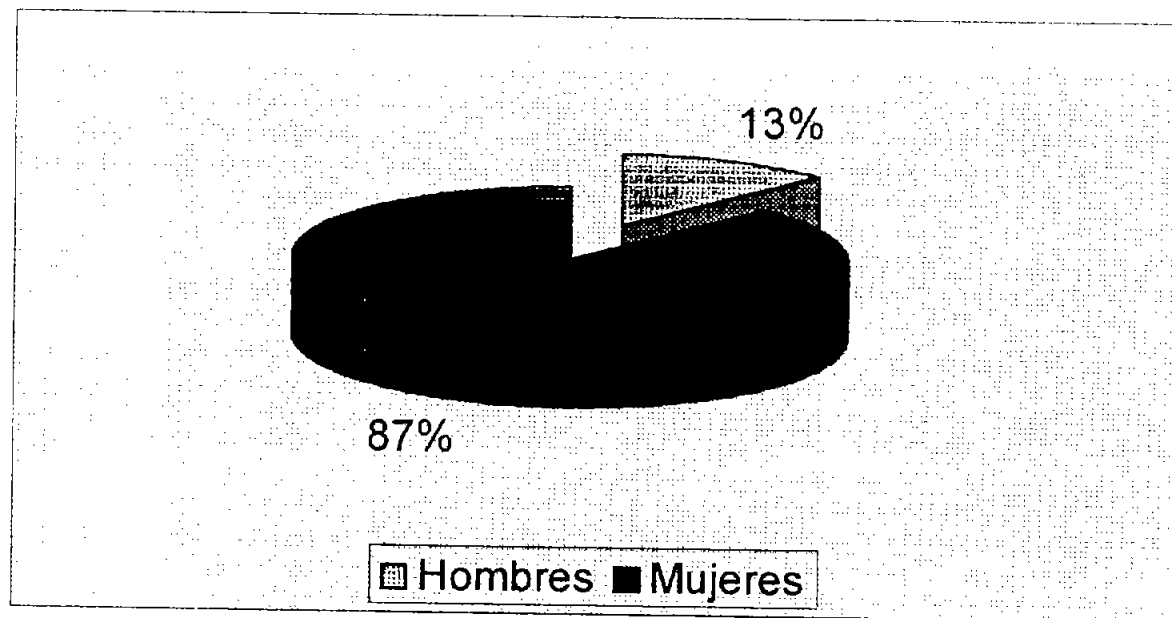
Pacientes	I.Cardiotoracico	I.Cabrera	I.Solokow-Lyon	FC. Maxima	FC.Mininma	Retardo AV
1	0.62	0.6	20	180	50	100
2	0.5	0.95	20	180	60	140
3	0.5	1.57	38	160	50	100
4	0.55	0	22	160	60	100
5	0.63	0	50	160	60	100
6	0.68	0	36	160	60	80
7	0.78	0	42	140	60	140
8	0.68	0	38	160	60	140
Media y Des.Estandar	0.61±0.09	0.26±0.38	33.25±11.26	162.5±12.81	57.5±4.62	113.5±25.20

Tabla 1. Características radiográficas, electrocardiográficas y de la estimulación con marcapaso bicameral de nuestros pacientes.

	ANTES	DESPUES	P
Gradiente IV.	56±27.41	34±25.91	0.049
METS.	3.43±1.62	7.24±2.52	0.042
CF (NYHA).	3.14±0.90	1.43±0.79	NS
FEVI.	73.71±5.12	78.14±5.76	NS
Septum	28.57±8.60	25.43±8	0.003

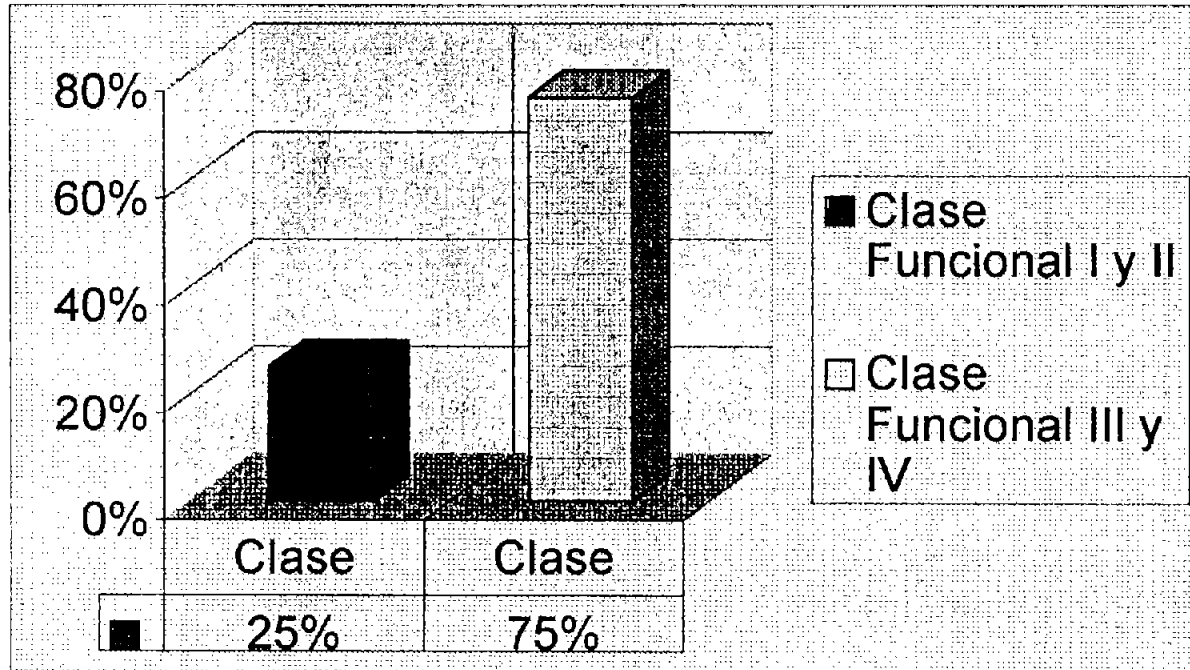
Tabla 2.

Distribución por sexo



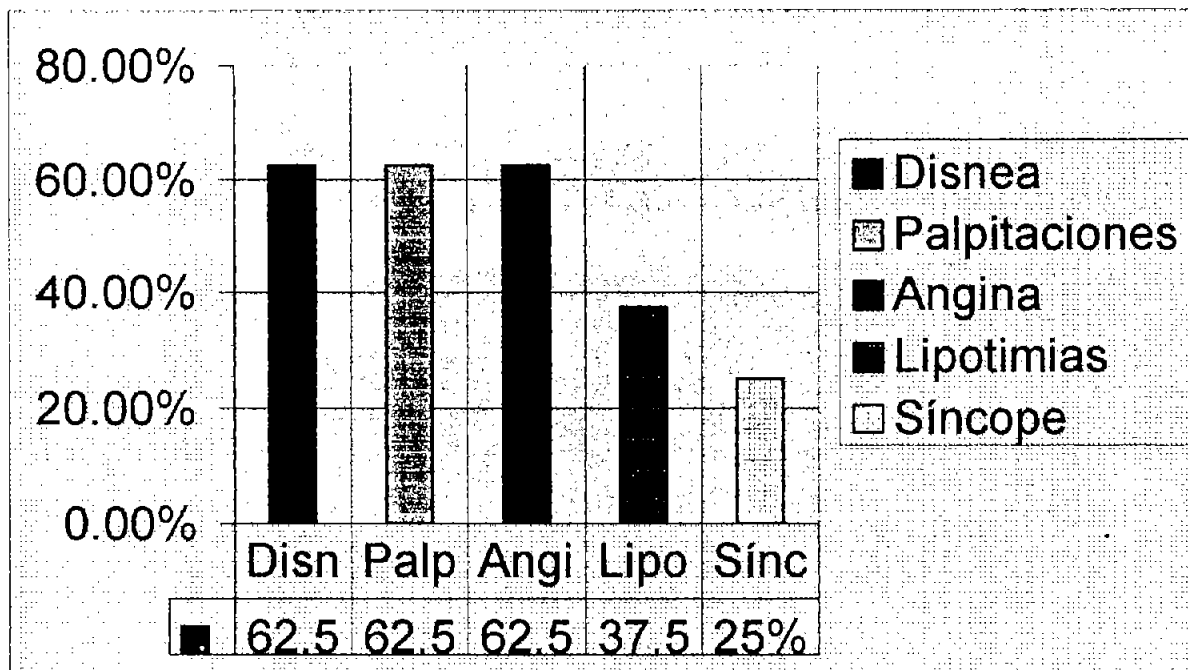
Grafica 1.

Clase funcional (NYHA)

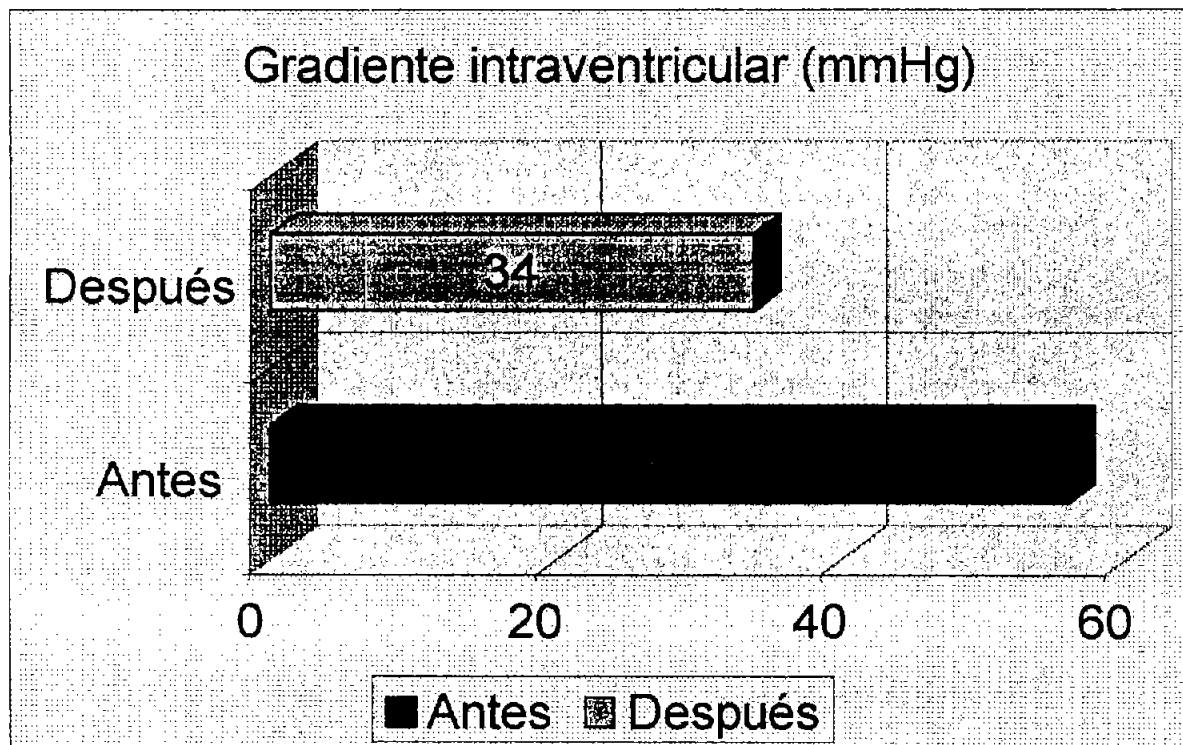


Grafica 2.

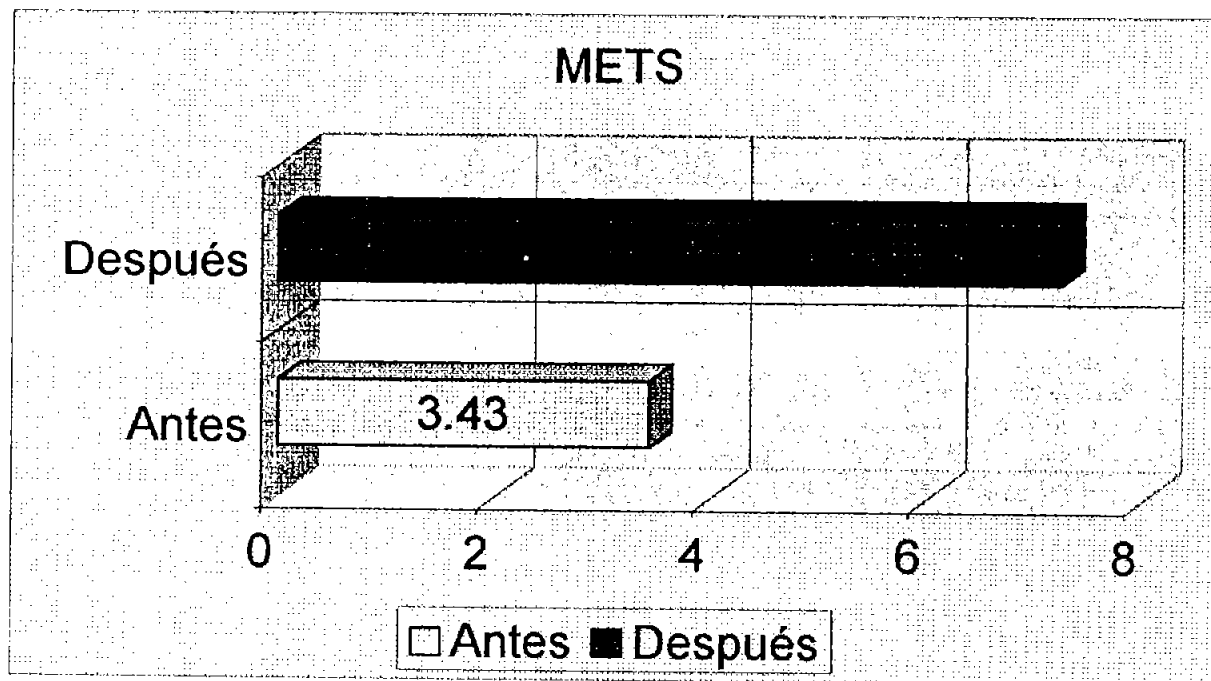
Signos y síntomas más frecuentes



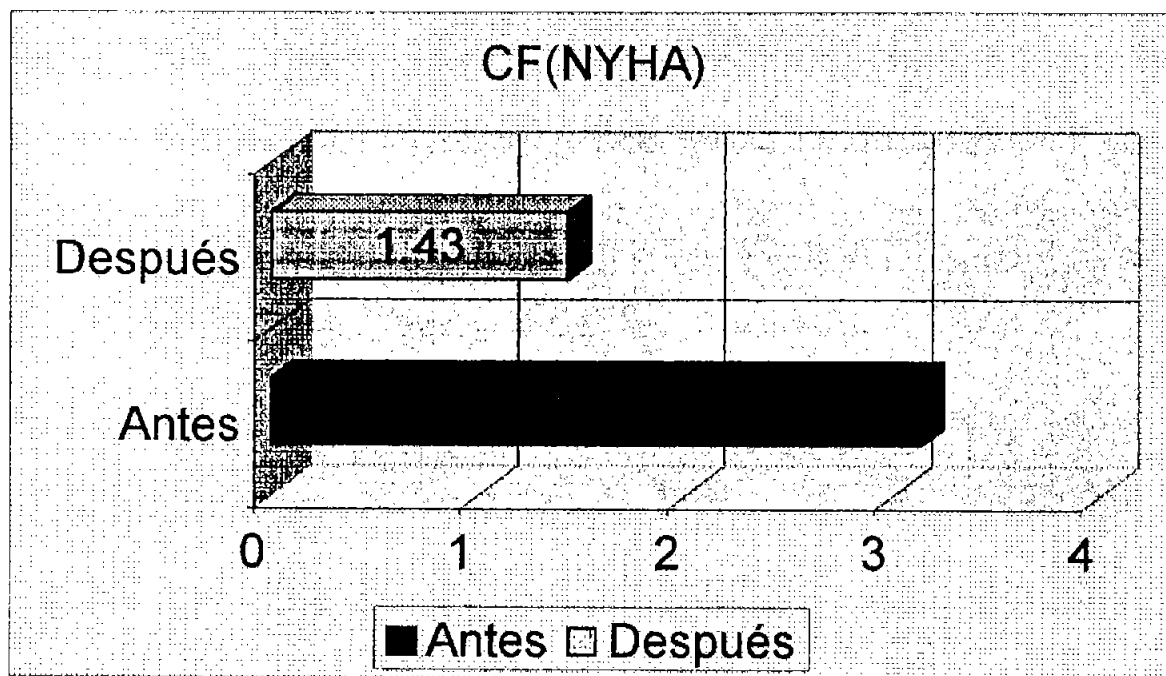
Grafica 3.



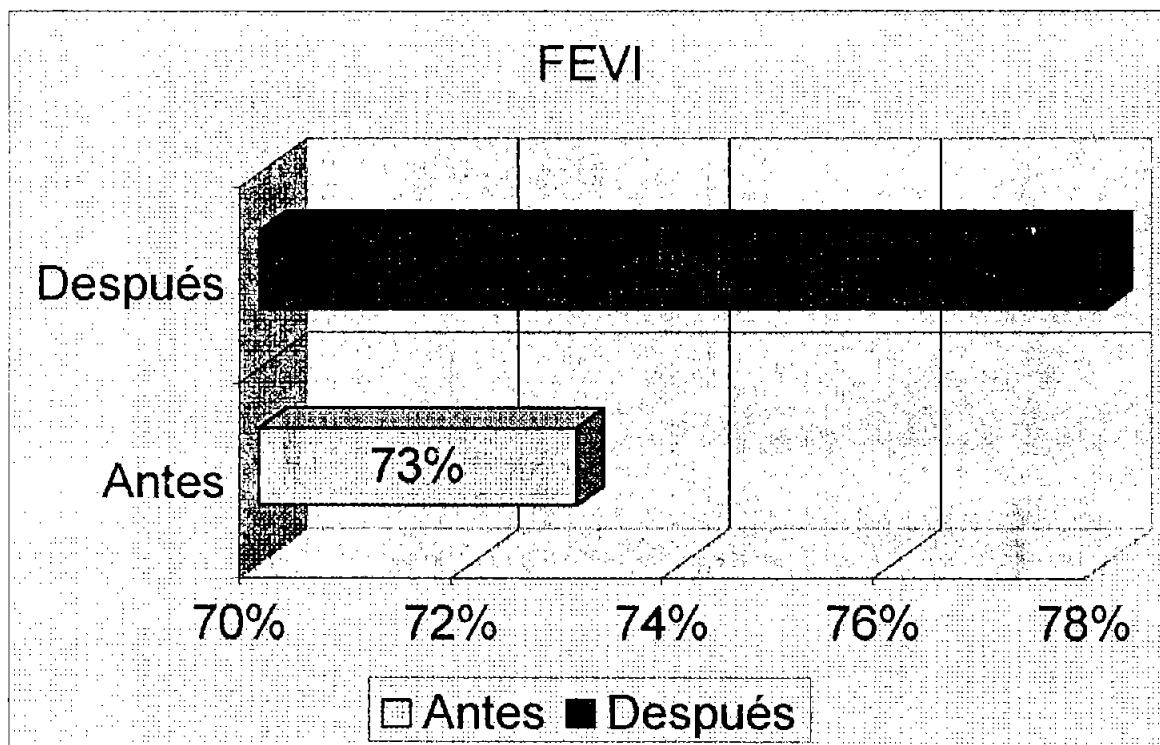
Grafica 4. Gradiante intraventricular encontrado antes y después a la estimulación con marcapaso bicameral.



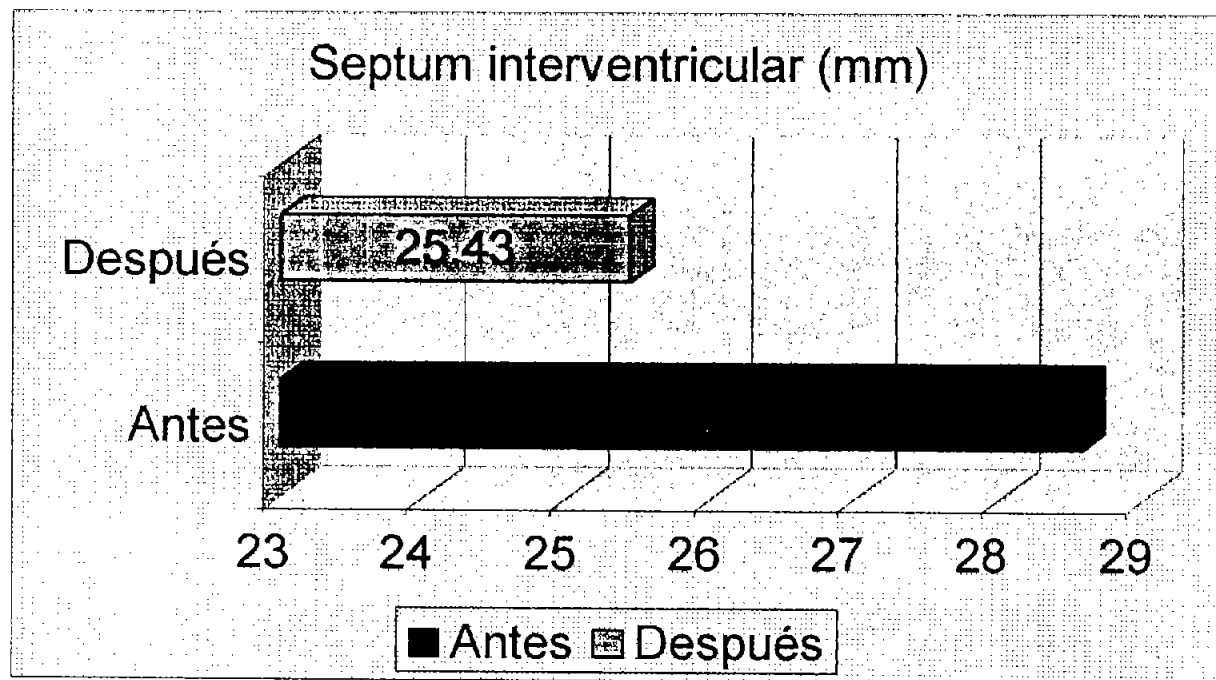
Grafica 5. METS logrados por los pacientes antes y después de la estimulación bicameral.



Grafica 6. Clase Funcional (NYHA) de los pacientes antes y después de la estimulación bicameral.



Grafica 7. Fracción de expulsión del ventrículo izquierdo antes y después a la estimulación bicameral.



Grafica 8. Grosor del septum interventricular antes y después de la estimulación bicameral.

DISCUSION

En nuestro Centro Médico Nacional 20 de Noviembre se colocan aproximadamente 140 marcapasos por año; por lo que de Octubre de 1996 a septiembre del 2002 se han colocado aproximadamente 840, de los cuales 8 (0.95%) fueron marcapasos doble cámara para pacientes con diagnostico de miocardiopatía hipertrófica septal asimétrica. Nuestro numero de paciente fue menor a la publicada por Slade en 1996, siendo la distribución de la población por edad y sexo muy similares.

El marcapasos doble cámara reduce el gradiente de salida del ventrículo izquierdo por medio de una preexcitación en el septum del ventrículo derecho, resultando en una disminución del movimiento hacia dentro del septum durante la sístole. El movimiento septal alterado aumenta el diámetro del tracto de salida con el que disminuye el sustrato para el desarrollo de la obstrucción y permite un vaciamiento sistólico más completo. Un tiempo apropiado del intervalo auriculo-ventricular es esencial para la eficacia del marcapaso. Este intervalo debe ser menor que el intervalo auriculo-ventricular nativo asegurando una captura ventricular completa, pero lo suficientemente largo para permitir el vaciamiento auricular y evitar una disminución significativa del gasto cardiaco y de la presión arterial sistémica.

Estudios realizados por Jeanrenaud y Fananapazir⁽⁴⁾ en 1992 en donde evaluaron el uso del marcapaso en la miocardiopatía hipertrófica obstructiva, encontraron una reducción del 30 al 60% en el gradiente del tracto de salida del ventrículo izquierdo; similar a nuestro estudio en el que se observó una reducción en el gradiente del tracto de salida del del ventrículo izquierdo del 60%.

En 1998 McDonald⁽⁵⁾ y colaboradores encontraron una disminución en la clase funcional (NYHA) de III a I, así como una mayor tolerancia al ejercicio (3 a 8 METS). Concordando con los hallazgos de nuestro estudio en el que hubo una mejoría de la clase funcional (NYHA) de III a I y una mayor tolerancia al ejercicio (3 a 7 METS).

En los estudios antes mencionados no se analizó el grosor del septum interventricular y la fracción de expulsión, encontrando en nuestro estudio una mejoría estadísticamente significativo para el primero y no significativa para el segundo.

CONCLUSIONES.

Durante el seguimiento de nuestros paciente con miocardiopatía hipertrófica septal asimétrica, a los que se les coloco marcapaso doble cámara se observo una disminución en el gradiente del tracto de salida del ventrículo izquierdo; mejoría en los METS alcanzados durante pruebas de esfuerzo así como en su clase funcional (NYHA); aumento en la fracción de expulsión del ventrículo izquierdo y una disminución del grosor del septum interventricular.

Por lo anterior podemos concluir que el marcapaso doble cámara es un tratamiento seguro y efectivo para pacientes con miocardiopatía hipertrófica septal asimétrica refractarios a tratamiento médico.

REFERENCIAS BIBLIOGRAFICAS

- 1.- Hassenstein VP, Wolter HH: Therapeutische beherrschung einer bderohlichen situation bei der idiopathischen hypertrophischen subaortenstenose. Verh Dtsch Ges Kresilaufforsch 33:242-246, 1967.
- 2.- Gilgenkrantz JM, Cherrier F, Petitier H: Cardiomyopathie obstructive du ventricule gauche avec bloc auriculo-ventriculaire complet : Considerations thérapeutiques. Arch Mal Cœur 60 :439-453, 1968.
- 3.- Rothlin M, Mocetti T: Beeinflussung der muskularen subaottenstenose durch intraventrikulare reizausbreitung. Verh Dtsch Ges Kreilaufforsch 37:411-415,1971.
- 4.- Slade AK, Sadoul N, Shapiro L. DDD pacin in hypertrophic cardiomyopathy: a multicentre clinical experience. Heart 1996;75:44-9.
- 5.- Fananapazir L, Cannon RO, Tripodi D, Panza JA. Impact of dual-chamber permanent pacing in patients with obstructive hypertrophic cardiomyopathy with symptoms refractory to verapamil and beta-adrenergic blocker therapy. Circulation 1992;85:2149-61.
- 6.- McDonald K, McWilliams E, O'kkeffe B, Maurer B. Functional assesment of patients treated with permanent dual chamber pacing as a primary treatment for hipertrophic cardiomiopathy. Eur Heart J 1998,9:158-63.
- 7.-Gregoratos, pacemaker implantation guide. JACC 1996,5:1175-209.
- 8.-Hayes DL, Naccarelli GV, Furman S, Parsonnet V. Report of the NASPE policy conference on training requirements for permanent pacemaker selection, implantation, and follow-up. North American Society of Pacing and Electrophysiology. PACE Pacing Clin Electrophysiol 1994;17:6-1

9.-Fananapazir L, Epstein ND, Curiel RV Tripodi D, Panza JA, McAreavey D. Long-term results of dual-chamber (DDD) pacing in obstructive hypertrophic cardiomyopathy: evidence for progressive symptomatic and hemodynamic improvement and reduction of left ventricular hypertrophy. *Circulation* 1994;90:2731-42.

10.-Nishimura RA, Hayes DL, Ilstrup DM, Holmes DR, Tajik AJ. Effect of dual-chamber pacing on systolic and diastolic function in patients with hypertrophic cardiomyopathy: acute Doppler echocardiography and catheterization hemodynamic study. *J Am Coll Cardiol* 1996;27:421-30.

11.-Jeanrenaud X, Schlapper J, Fromer M, Aebischer N, Kappenberger L. Dual chamber pacing in hypertrophy obstructive cardiomyopathy: beneficial effect of atrioventricular junction ablation of optimal left ventricular capture and filling. *PACE Pacing Clin Electrophysiol* 1997;20:293-300.

12.-Spirito P, Mccena WJ, Schultesis HP. DDD pacing in obstructive HCM. *Circulation* 1995;92:1670-3.

12.-Betocchi S, Lois MA, Piscione F. Effects of dual-chamber pacing in hypertrophic cardiomyopathy on left ventricular outflow tract obstruction and on diastolic function. *Am J Cardiol* 196,77:498-502.

13.-Cannon RO, Tripodi D, Dilsizian V, Panza JA, Fananapazir L. Results of permanent dual chamber pacing in symptomatic nonobstructive hypertrophic cardiomyopathy. *Am J Cardiol* 1994;73:571-6.

14.-Kappenberger L, Linde C, Daubert C. PACINE in hypertrophic obstructive cardiomyopathy (PIC): a randomized crossover study. *Eur Herat J* 1997;18:1249-56.

15.-Rishi F, Hulse JE, Auld DO. Effects of dual-chamber pacing for pediatric patients with hypertrophic obstructive cardiomyopathy. *J Am Coll Cardiol* 1997;29:743-40.

16.-Jeanrenaud X, Goy JJ, Kappenberger L. Effects of dual-chamber pacing for hypertrophic obstructive cardiomyopathy. Lancet 1992;339:1318-23.

17.-Nishimura RA, Trusty JM, Hayes DL. Dual-chamber pacing for hypertrophic cardiomyopathy: a randomized, double-blind, crossover trial. J Am Coll Cardiol 1997;29:734-40.