

11245



UNIVERSIDAD NACIONAL AUTONOMA DE MEXICO

FACULTAD DE MEDICINA
DIVISION DE ESTUDIOS DE POSGRADO
HOSPITAL GENERAL TACUBA

LA TECNICA DE STAMM EN EL TRATAMIENTO DEL HALLUX VALGUS Y METATARSO PRIMO VARO EN PACIENTES FEMENINO DE 25-50 AÑOS DE EDAD DEL HOSPITAL GENERAL DE TACUBA DEL ISSSTE.

TRABAJO DE INVESTIGACION

QUE PARA OBTENER EL TITULO EN

LA ESPECIALIDAD DE:
ORTOPEDIA

PRESENTA:

DRA. CANDIDA ALCOZER NAVARRETE

ASESOR DE TESIS: DR. JORGE LUIS HERNANDEZ LOPEZ

Facultad de Medicina



MEXICO, D. F.

2004



Universidad Nacional  
Autónoma de México

Dirección General de Bibliotecas de la UNAM

**Biblioteca Central**



**UNAM – Dirección General de Bibliotecas**  
**Tesis Digitales**  
**Restricciones de uso**

**DERECHOS RESERVADOS ©**  
**PROHIBIDA SU REPRODUCCIÓN TOTAL O PARCIAL**

Todo el material contenido en esta tesis esta protegido por la Ley Federal del Derecho de Autor (LFDA) de los Estados Unidos Mexicanos (México).

El uso de imágenes, fragmentos de videos, y demás material que sea objeto de protección de los derechos de autor, será exclusivamente para fines educativos e informativos y deberá citar la fuente donde la obtuvo mencionando el autor o autores. Cualquier uso distinto como el lucro, reproducción, edición o modificación, será perseguido y sancionado por el respectivo titular de los Derechos de Autor.

ESTA TESIS NO SALE  
DE LA BIBLIOTECA

**UNIVERSIDAD NACIONAL AUTONOMA  
DE MEXICO**

FACULTAD DE MEDICINA  
DIVISION DE ESTUDIOS DE POSGRADO  
HOSPITAL GENERAL TACUBA

LA TÉCNICA DE STAMM EN EL TRATAMIENTO  
DEL HALLUX VALGUS Y METATARSO PRIMO VARO  
EN PACIENTES FEMENINO DE 25-50 AÑOS DE EDAD  
DEL HOSPITAL GENERAL TACUBA DEL ISSSTE.

**TRABAJO DE INVESTIGACIÓN**  
QUE PARA OBTENER EL TITULO EN  
LA ESPECIALIDAD DE:  
O R T O P E D I A  
P R E S E N T A:  
**DRA. CANDIDA ALCO CER NAVARRETE.**

ASESOR DE TESIS: DR. JORGE LUIS HERNÁNDEZ LOPEZ.

MÉXICO, D.F.

2001.

Autorizo a la Dirección General de Bibliotecas de la UNAM a difundir en formato electrónico e impreso el contenido de mi trabajo recepcional.

NOMBRE: CARDOSO ALONSO  
NUÑEZ

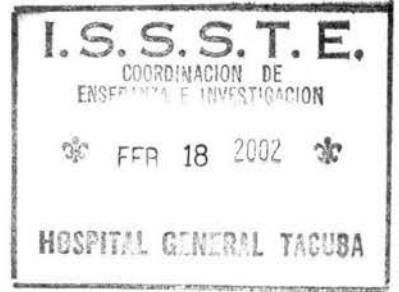FECHA: 14/ ENERO / 2009

FIRMA: \_\_\_\_\_

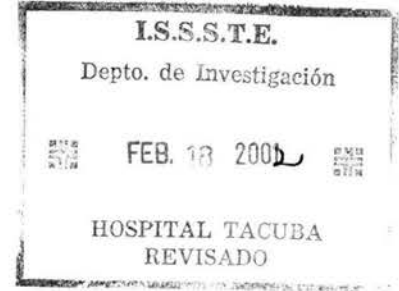
COORDINACION DE ENSEÑANZA E INVESTIGACION

N. 6801. TACUBA ISSSTE

- ENTREGADO -



**FIRMAS**




DR. JORGE LUIS HERNÁNDEZ LOPEZ  
JEFE DE SERVICIO DE ORTOPEDIA  
HOSPITAL GENERAL TACUBA  
ISSSTE.



SUBDIVISION  
DIVISION DE INVESTIGACION  
FACULTAD DE MEDICINA  
U.N.A.M.

DR. JORGE LUIS HERNÁNDEZ LOPEZ  
ASESOR DE TESIS  
MEDICO ADCRITO AL SERVICIO DE ORTOPEDIA  
HOSPITAL GENERAL TACUBA  
ISSSTE.

DR. EMILIO MONTES NÚÑEZ.  
JEFE DE ENSEÑANZA  
HOSPITAL GENERAL TACUBA  
ISSSTE.



## **AGRADECIMIENTOS.**

A DIOS, por permitirme el don de la vida.

A MIS PADRES, Por sus enseñanzas y amor.

A MI ESPOSO, por su comprensión y apoyo.

A MARQUITO, por darme esa mirada y hacer de mí un nuevo y mejor ser humano.

A MIS PROFESORES:

Por sus conocimientos heredados, su apoyo incondicional y su amistad.

Dr. Jorge Luis Hernández López-

Dr. Jesús Cruz Santos.

Dr. Elfego Bernabé.

Dra. Adriadna Ruvalcaba Mercado.

A MIS COMPAÑEROS:

Que sin ellos mi residencia no tendría ningún valor.

Ruíz, Campos, Birrott, González, Hernández, Ortega, Garibo, García, Gómez, Maldonado, Aliaga y Angel.

GRACIAS.

## **INDICE.**

**\*RESUMEN**

**\*SUMMARY**

**\*ANTECEDENTES CIENTIFICOS**

**\*MATERIAL Y METODOS**

**\*RESULTADOS**

**\*CONCLUSIONES**

**\*GRAFICOS**

**\*BIBLIOGRAFÍA**



## RESUMEN.

En el Hospital General Tacuba del ISSSTE de México, D.F., en el servicio de Ortopedia de Junio a Diciembre de 2001, se realizó un estudio acerca de la aplicación de la técnica de Stamm en el tratamiento del Hallux valgus y metatarso primo varo, en pacientes femenino con un rango de edad de 25 a 50 años de las cuales 2 se encontraban en un rango de 25-30 (13.3%), 4 entre 31-35 años (26.6%), 4 entre 36-40 años (26.6%), 3 en el rango de 41 a 45 años (20%) y 2 entre 46-50 años (13.3%), la edad promedio fue de 35 años.

A todas las pacientes se les aplicó el cuestionario de sintomatología y se les realizó una evaluación pre y postquirúrgica, previamente diseñados, así como se le solicitaron radiografías simples de ambos pies en bipedestación en proyección dorsoplantar y lateral.

Encontramos que las pacientes con Hallux valgus bilateral son 9 (60%) se les realizó la técnica en ambos pies concomitantemente, y las que presentaban unilateral predominó el pie derecho con 4 pacientes y 2 del izquierdo.

La medición radiográfica en promedio el ángulo metatarso falángico fue de 9° y el ángulo intermetatarsiano fue de 14°.

La corrección postquirúrgica en ambos ángulos metatarso falangico e intermetatarsiano en promedio fue de 10°.

En 10 pacientes (66.6%) se inició la deambulacion al día siguiente, 2 (13.3%) en 1 semana, y 3 (20%) a las 2 semanas.

El periodo del alta del servicio se realizó a las 4 semanas en 5 pacientes (33.3%), 4 pacientes (15%) a las 5 semanas, 3 pacientes (20%) a las 6 semanas y solo 2 pacientes (13.3%) a las 8 semanas. No se presentaron complicaciones postquirúrgicas en ninguna paciente.

En conclusión la técnica de Stamm en el tratamiento del Hallux valgus y metatarso primo varo es una técnica aplicable sobre todo si el ángulo metatarso falángico es mayor de  $8^{\circ}$  y en intermetatarsiano mayor de  $16^{\circ}$ , con artrosis metatarso falángico moderada.

Con ésta técnica se reduce el tiempo de recuperación post quirúrgica y por lo tanto el tiempo de incapacidad laboral, lo cual beneficia al paciente y al Instituto y previene complicaciones y recurrencias asociadas comúnmente al Hallux valgus.

## SUMMARY

In the Hospital General Tacuba of ISSSTE from México City. In the orthopedic's service, during June to December 2001, was realized a study about application of Stamm's technique in the treatment of Hallux valgus and metatarsus primus varus. In patients female with age between 25-50 años, two patients with age 25-30 (13.3%), 4 patients between 31-35 years old (26.6%), 4 between 36-40 years (26.6%), 3 patients between 41-45 years (20%) y 2 with age between 46-50 years old (13.3). The average for age went 35 years old.

All patients received test for symptoms and we realized an evaluation preoperative and postoperative with test designed previously. Also requested radiography simple foot both, backsole and lateral.

We found that the patients with Hallux valgus bilateral are 9 (60%), and realized the technique in foot both, and the patient with Hallux valgus unilateral, 4 for foot right and 2 for foot left.

The average of radiography measurement in ankle metatarsus phalanx went  $9^{\circ}$  and the ankle intermetatarsus went  $14^{\circ}$ .

The postoperative correction in ankle both metatarsus phalanx and intermetatarsus went  $10^{\circ}$ .

In 10 patients (66.6%) beging to walk next day, 2 (13.3%) beging to walk in 1 week, and 3 (20%) 2 weeks.

The period for leave from orthopeadic's service went 4 weeks in 5 patients (33.3%), 4 patients (15%) in 5 weeks, 3 patients (20%) in 6 weeks y 2 patients (13.3%), en 8 weeks.

We Don't present complications posoperative in none patients.

In conclusion, the Stamm's technique in the treatment of Hallux valgus and metatarsus varus is a technique applicable if the ankle metatarsus falanx is more than  $8^{\circ}$  and in intermetatarsus is more than  $16^{\circ}$ , with arthrosis metatarsus falanx moderate.

Whit this technique reduce the time in recuperation posoperative and the time for incapacity labor, this benefit to the pacient and the Institute, prevent complications and recurrent asociates to the Hallux valgus and metatarsus varus.

## ANTECEDENTES CIENTÍFICOS.

El Hallux valgus igual que el pie plano es la deformidad del pie más frecuente y de la patología del aparato locomotor. El término Hallux valgus se refiere a la angulación del dedo gordo desviado hacia fuera desviando con frecuencia los demás dedos. Es característica la prominencia que se forma en la cabeza del metatarsiano. En muchos casos se asocia con una desviación simétrica del 5to rayo, quinto metatarsiano en valgo y 5to dedo en varo junto con deformidades en martillo o luxaciones de los dedos centrales. Es lo que se ha llamado Hallux valgus o antepie triangular. Hay varias alteraciones de ésta deformidad que la integra: desviación del primer dedo en valgo mayor de  $15^\circ$ , aumento del ángulo entre el primero y segundo metatarsianos siendo normal hasta  $10^\circ$ , llegando hasta  $30^\circ$ , se halla frecuentemente acortamiento del primer metatarsiano llamado juanete o bunio, forma un higroma entre la piel y el hueso, luxación de los sesamoideos hacia fuera subluxándose en el primer espacio intermetatarsiano, disfunción muscular convirtiendo el adductor del primer dedo en flexor y los flexores en abductores originando una deformidad progresiva, alteraciones de la articulación metatarso falángica manifestada por artrosis, alteraciones metatarso cuneales condicionando una desviación del primer rayo, cuando las interlíneas son curvas, la desviación es coregible, pero cuando es recta es más difícil su corrección, el síndrome de insuficiencia del primer rayo origina metatarsalgias vecinas, dolor originado por sobrecarga de los metatarsianos centrales, roce de la prominencia medial con el calzado con presencia de hiperqueratosis e higroma y por la artrosis metatarso falangico más frecuente en personas mayores.

En cuanto al origen se han determinado diferentes factores del tipo congénito refiriéndose al tipo de pie Egipcio y primer metatarsiano corto y varo, sumado a una musculatura débil del primer rayo. Los

factores desencadenantes se refieren básicamente al tipo de calzado que ocupe la persona, así como el peso corporal, y enfermedades concomitantes como las reumáticas y osteoporosis. Es una enfermedad que afecta principalmente a las mujeres. Finalmente se reporta estructuración de la deformidad debida a artrosis metatarso falángica principalmente y de las articulaciones vecinas.

Filogenéticamente el primer rayo es prensil, con una divergencia medial considerable intermetatarsiana, esto acompaña con una mayor inclinación medial de la metatarso cuneana con una configuración de balón de Socket. En los antropoides el ángulo intermetatarsiano varía hasta 36° en el orangután, a 25° en el gorila.

Ontogenéticamente en la octava semana de la gestación en el humano el ángulo intermetatarsiano es de 32° el cual disminuye a 9° en el noveno mes de la gestación, el ángulo al nacimiento es de 6° con variación de 3 a 9°.

Cuando el ángulo intermetatarsiano se encuentra mayor de 9° se considera anormal y se califica como metatarso primo varo, el cual se valora con una radiografía dorsoplantar en bipedestación con dirección del rayo de 25° cefálico. Se traza una línea en la mitad del primero y segundo metatarsianos midiendo el ángulo en su intersección y calculando su severidad de acuerdo a: LEVE 10 a 12°, MODERADO 12 a 15° y SEVERO mayor de 15°, esto se correlaciona además con otros factores como hiperlaxitud de la metatarso cuneana y oblicuidad medial de ésta articulación.

El grado de Hallux valgus se clasifica también de acuerdo al ángulo formado por el primer metatarsiano y la falange proximal, siendo

LEVE menor a 20°, MODERADO 20-40° y SEVERO mayor de 40°.

Además se relaciona íntimamente con la subluxación de los sesamoideos que de acuerdo al porcentaje de la luxación se marca como LEVE menor del 25%, MODERADO 25 a 75 % y SEVERO más de 75%.

En cuanto al tratamiento se considera que el conservador es poco eficaz con el empleo de juaneteros o separadores siendo prácticamente inútil.

El manejo quirúrgico es controvertido existiendo más de 100 procedimientos, siendo algunas pésimas por alterar en forma importante la biomecánica del pie aun consiguiendo un resultado cosmético aceptable, también es aceptable comentar que las técnicas en las cuales no se invade la biomecánica del pie los resultados son buenos únicamente en el 80% de los casos en forma subjetiva, disminuyendo éste porcentaje con la valoración objetiva y radiológica.

Sobre éste antecedente se prefieren técnicas simples con post operatorio más corto. Los objetivos básicos del tratamiento independientemente de la técnica empleada se basa en varios parámetros; corrección del metatarso primo varo, primer metatarsiano corto o largo, artrosis cuneo metatarsiana, lo cual se logra con una artrodesis anatómica, si la artrosis se encuentra estructurada se debe recurrir ala osteotomía existiendo diferentes niveles en el metatarsiano ya sean proximales o distales. La corrección del Hallux valgus es lo más importante se encuentre o no artrósico. La resección del bunio es otro punto a tratar que se incluye en todas las técnicas pero que por si solo es completamente ineficaz. En las personas mayores se observan grandes desviaciones para las cuales se proponen técnicas que incluyen

desde artroplastías ya sea de interposición o de sustitución y en casos muy avanzados artodésis.

Según la literatura reporta que el metatarso primo varo y la insuficiencia del 1er MTT acompañan en el 40% de los casos de Hallux valgus. En el HGT se realiza la plastia de Lelievre para la corrección quirúrgica en la mayoría de los casos del Hallux valgus, en los que el resultado clínico varia de acuerdo a la deformidad de cada paciente de los cuales una gran mayoría presenta dolor residual y deformidad posterior recurrente, por éste motivo nace la inquietud de implantar un procedimiento sobre el 1er MTT que corrigiera la insuficiencia y que al mismo tiempo corrigiera el Hallux valgus.

Mann, indica el uso de la osteotomía metatarsiana en el tratamiento del Hallux valgus cuando el 1er MTT no puede ser reducido en relación al 2do tras un procedimiento único sobre partes blandas, como regla general esto ocurre si el ángulo del varo del 1er MTT es mayor de 15°.

Una de las causas más comunes de recurrencia del Hallux valgus tras su corrección, particularmente cuando se usa un procedimiento sobre partes blandas es la corrección inadecuada del varo significativo del 1er MTT o la pronación residual del 1er dedo.

En la mayoría de los casos el 2do MTT es ligeramente más largo que el primero. Al llevar a cabo un osteotomía metatarsiana es importante mantener una longitud adecuada del 1er MTT para evitar la aparición de metatarsalgia abajo del 2do MTT como resultado de la transferencia del peso corporal.

Stamm en 1957 utiliza una osteotomía descrita en 1923 por Trethowan y es una combinación de artroplastía de resección de la base de la



primera falange del Hallux y una osteoplastia basal proximal del 1er MTT, utilizando la parte de la falange resecada en forma trapezoidal y colocada a nivel de la osteotomía del 1er MTT en forma de cuña aditiva con la base del injerto hacia medial y dorsal para disminuir el varo del 1er MTT y proporcionar discreto cavo para así permitir el apoyo sobre la cabeza del 1er MTT y otorgar longitud para así corregir la insuficiencia del mismo.

Anteriormente se utilizaba como injerto el bunio resecado como lo reporta Trethowan sin embargo la cantidad de injerto es insuficiente y con abundante tejido esponjoso lo que permitía el fracaso de la consolidación.

## **MATERIAL Y METODO.**

En el Hospital General Tacuba, del ISSSTE, se realizó este estudio prospectivo, descriptivo y observacional, durante el periodo de Junio a Diciembre del 2001.

En una población de 15 pacientes del sexo femenino con un rango de edad de 25 a 50 años con un promedio de 35 años, que contaran con historia de Hallux valgus a las cuales se les aplicó el cuestionario de sintomatología, de las cuales en 9 pacientes se realizó cirugía en ambos pies y en 6 pacientes unilateral predominando el lado derecho principalmente.

Se solicitaron radiografías del pie con apoyo antes y después de la cirugía en proyecciones dorsoplantar y lateral, que tuvieran en ellas un ángulo metatarso falángico  $+16^\circ$ , ángulo intermetatarsiano no mayor de  $15^\circ$  con artrosis metatarso falángico presente, así como 1er metatarsiano corto, con parábola de Lelievre debajo de  $140^\circ$  indicativos de insuficiencia del 1er rayo así mismo que tuvieran el cuestionario de evaluación prequirúrgica con 5 de 6 puntos afirmativos.

Se excluyeron del estudio pacientes con rango de edad mayor o menor al indicado, con osteoporosis grado II, con enfermedad reumática comprobada y/o bajo tratamiento, así como pacientes que no cumplieron con los cuestionarios clínico, radiográfico y prequirúrgico, y las que no aceptaron el tratamiento.

A continuación se presentan el cuestionario clínico que se llenó en la primera de visita del paciente al servicio de ortopedia dirigida a Hallux

valgus con metatarso primo varo y la técnica de evaluación radiográfica para Hallux valgus y metatarso primo varo así como la parábola de Lelievre, así como el cuestionario de evaluación clínica que es indispensable para la programación quirúrgica.

**EVALUACIÓN PREQUIRÚRGICA PARA APLICACIÓN DE  
LA TÉCNICA DE STAMM EN EL HALLUX VALGUS Y  
METATARSO PRIMO VARO.**

PUNTOS	0	1
PULSO DE LA ARTERIA TIBIAL POSTERIOR Y PEDIA		
SENSIBILIDAD INTEGRAL DE LA CARA MEDIAL DEL DEDO GRUESO		
FUNCION MUSCULAR EXTRÍNSECA E INTRÍNSECA INTEGRAL DEL PIE		
ARTICULACIÓN METATARSO FALANGICA MOVIL		
ARTICULACIÓN CUNEO METATARSAL MOVIL		

## **CUESTIONARIO DE SINTOMATOLOGÍA EN EL HALLUX VALGUS.**

### **EVALUACIÓN PRE Y POSTQUIRURGICA.**

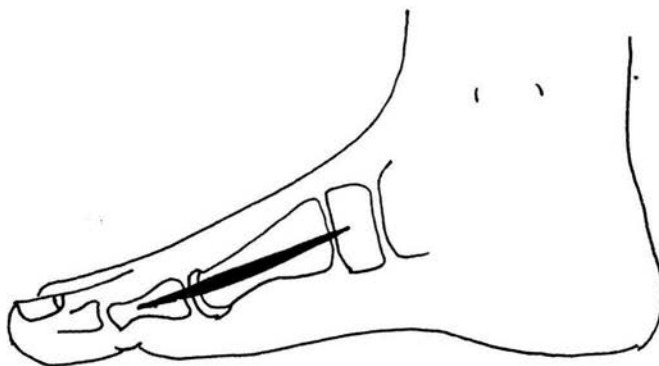
PUNTOS	0	1
DOLOR EN LA EMINENCIA MEDIAL DEL HALLUX		
DEFORMIDAD EN VALGO DEL HALLUX		
INFLAMACIÓN CIRCUNFERENCIAL SOBRE EL HALLUX		
QUERATOSIS PLANTAR BAJO EL 1ER Y 2DO METATARSIANO		
PARESTESIAS DEL LADO INTERNO DEL DEDO GRUESO		

La evaluación post quirúrgica se realiza a las 24 horas inmediatas, realizando cambio de gasas y vendaje para evitar que el sangrado de la herida quirúrgica complicara el proceso de cicatrización, se citó al paciente a las 4 semanas con radiografía de control para realizar mediciones y evaluar la corrección de las deformidades, así como para evaluar la consolidación de la osteotomía y el retiro del clavillo, observando consolidación II o III de IV se retira clavillo de lo contrario el paciente completó 6 semanas con el clavillo, que es el límite máximo en el que se dejó el clavillo, el vendaje elástico se mantuvo en todos los pacientes 8 semanas tiempo en el cual se decidiría el alta del paciente.

Se recabaron los resultados del uso de la técnica de Stamm, evaluando principalmente la corrección radiográfica de las deformidades así como la mejoría clínica y la presencia-ausencia de complicaciones, el tiempo de recuperación post quirúrgica y el inicio de la deambulación y el periodo de alta.

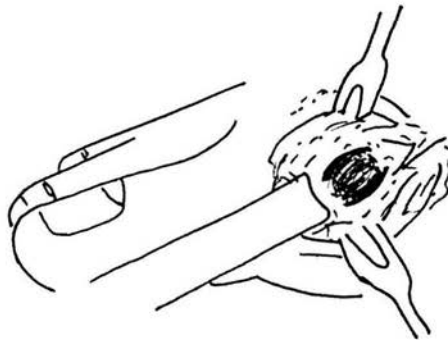
## **DESCRIPCION DE LA TÉCNICA.**

1. Se realiza una incisión medial longitudinal a nivel de la parte media de la falange proximal extendiéndola en dirección proximal y medial sobre la eminencia interna a lo largo de la diafisis del primer metatarsiano y finalizando a nivel de 1 cm proximalmente a la primera articulación metatarso cuneal.



2. Incidir longitudinalmente la bursa sobre la eminencia media o bunion teniendo cuidado de conservar la mayor cantidad posible de inserción proximal de la cápsula.

3. Ubique el surco parasagital y extirpe la eminencia medial con osteotómo o sierra neumática, desde la parte distal a la proximal, sin cizallar la diafisis metatarsiana.



4. Hadad sugiere que la tenotomía del tendón abductor es suficiente, sin realizar la transferencia del mismo a la cabeza del primer metatarsiano.

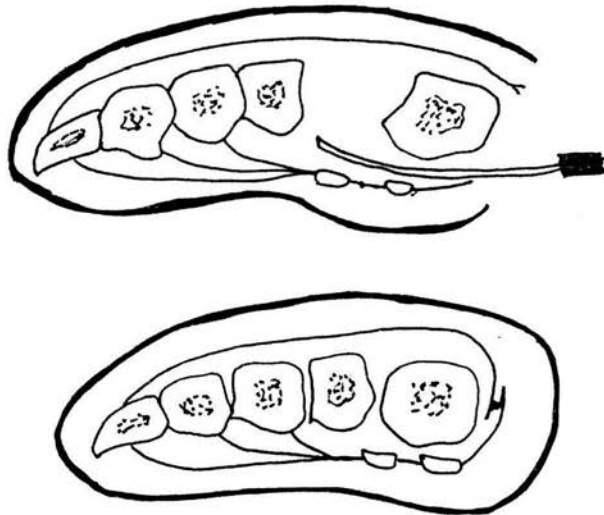
5. Se identifica la base de la primera falange y se desperiostiza mínimamente en dirección proximal a distal hasta la mitad de la falange y se reseca la base de la misma 10 mm distal a la superficie articular con sierra de Gigly, osteotómo o sierra neumática.



6. Este Fragmento resecado se conserva para injerto en la osteotomía proximal del primer metatarsiano.

7. Se liberan los sesamoideos para posterior realización de la osteotomía metatarsiana.

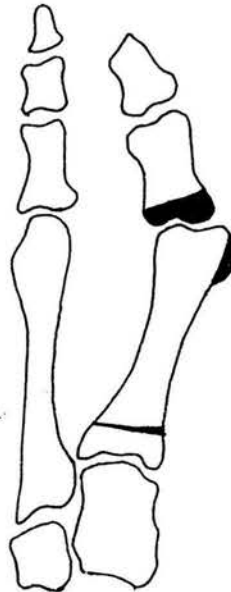
8. Realizar cerclaje fibroso de Lelievre con imbricación de la cápsula metatarsofalangica la porción plantar sobre la dorsal para reducir la luxación de los sesamoideos.



9. Se incide el periostio del primer metatarsiano medial y proximalmente y se desperiostiza gentilmente para no destruir el periostio, el cual se levanta dorsal y plantarmente.

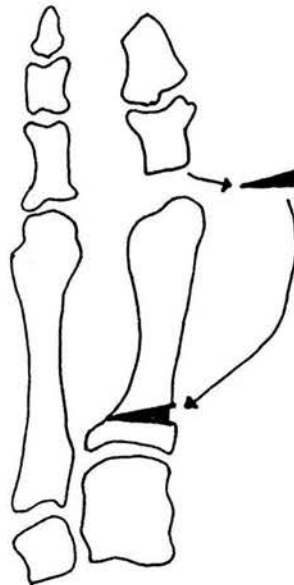
10. Se selecciona el punto de la osteotomía en la base del primer metatarsiano aproximadamente 10 mm de la interlinea articular metatarsocuneal.

11. Se realiza la osteotomía con un cincel fino o sierra neumática, el corte se hace paralelo a la superficie articular metatarsocuneal para evitar la penetración intraarticular del injerto en la cara medial del metatarsiano de preferencia conservar la cortical lateral.



12. Se realiza osteotomía de la cortical lateral cuando se requiere dar mayor longitud al metatarsiano.

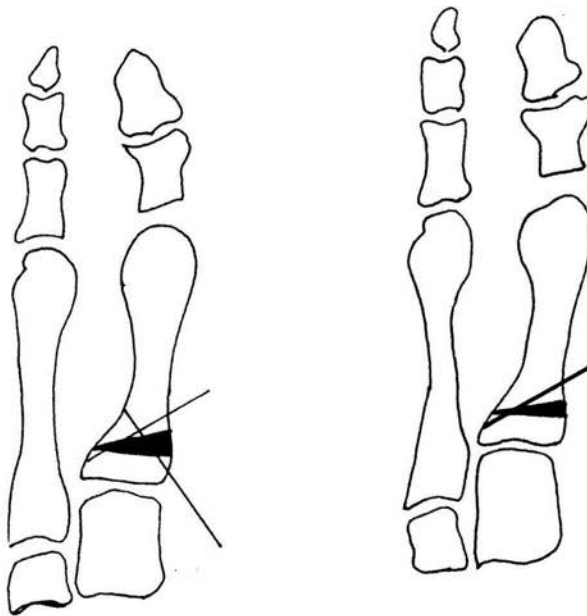
13. La base de la primera falange reseca se moldea cuneiformemente para colocar como injerto en la osteotomía realizada, la cual es una osteotomía en cuña de apertura.



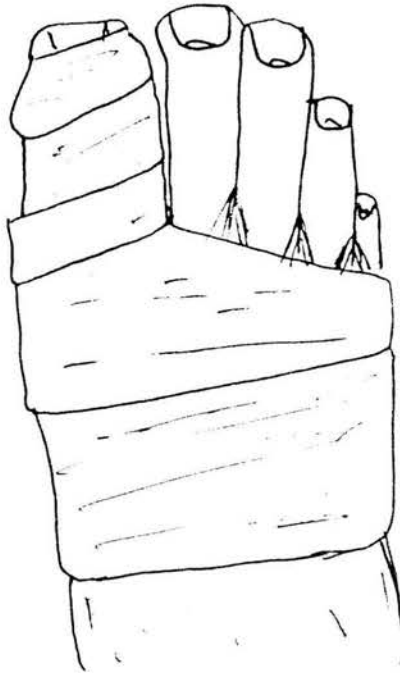
14. Se coloca el injerto con base medial y dorsal para disminuir el varo del primer metatarsiano, proporcionar plantiflexión al mismo y dar longitud.

15. Se sutura el periostio que cubre el injerto colocado lo cual le da cierta estabilidad, impidiendo la migración o desalojo del mismo.

16. De acuerdo a la preferencia y habilidad del cirujano se realiza osteosíntesis con clavo de Steinmann 2.77 sobrepasando 5 mm sobre la piel para facilitar su extracción generalmente un solo clavo da la estabilidad necesaria. Sin embargo si el cirujano lo prefiere se puede utilizar clavillos de kirschner 0.045 ó 0.062 de acuerdo al caso cruzados entre sí.



19. Se colocan gasas interdigitales y vendaje elástico, no se requiere inmovilización con vendas de yeso ya que se considera que la osteotomía se encuentra estable.



Se permite la deambulaci3n usando el vendaje y calzado de suela r3gida y horma amplia (tipo Zueco).

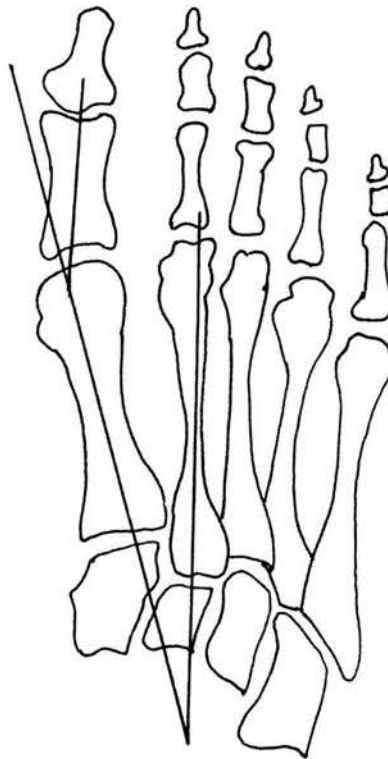
El sitio osteotomizado generalmente es estable a las 4 o 6 semanas tiempo en el que se extrae el clavillo. se mantiene el vendaje el3stico para dar seguridad a procedimiento de partes blandas, pudi3ndolo retirar a las 8 semanas

Se permite la deambulaci3n usando el vendaje y calzado de suela r3gida y horma amplia (tipo Sueco).

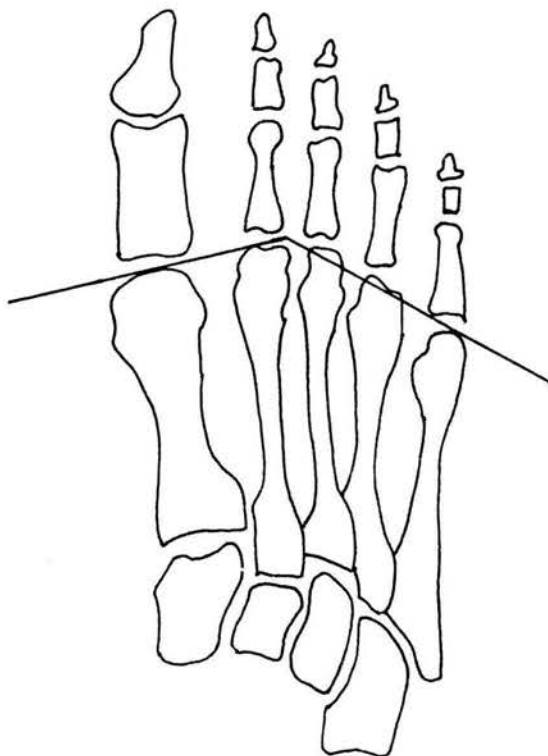
El sitio osteotomizado generalmente es estable a las 4 o 6 semanas tiempo en el que se extrae el clavillo, se mantiene el vendaje el3stico para dar seguridad a procedimiento de partes blandas, pudi3ndolo retirar a las 8 semanas.

## ESTUDIO RADIOGRÁFICO.

Proyección dorsoplantar se realiza la medición del ángulo intermetatarsiano que es de  $5-10^\circ$  normal, y el ángulo metatarso falángico que es normal de  $8-10^\circ$ .



El ángulo o parábola de Lelievre, una línea tangente sobre la primera y segunda cabezas de los metatarsianos que se une a otra línea tangente que va sobre las cabezas de los últimos 3 metatarsianos. Su valor es de 140-142.5°.





## **RESULTADOS.**

En este estudio se incluyeron pacientes del ISSSTE Tacuba consultadas durante el periodo de Junio a Diciembre del 2001, pacientes del sexo femenino de las cuales; 2 pacientes entre el rango de edad 25-30 años (13.3%), 4 pacientes entre 31-35 años (26.6%), 4 entre 36-40 años (26.6%), 3 entre el rango 41-45 años (20%), y 2 entre 46-50 años (13.3%).

Se excluyeron 1 paciente de 48 años con artritis reumatoidea, 3 pacientes entre 38 y 40 años con osteoporosis grado II, y 3 pacientes que no aceptaron el tratamiento que cumplían con lo requerido para aplicar la técnica artroplástica de Stamm.

De las 15 pacientes (100%), 9 pacientes (60%) se realizó cirugía bilateral y en 6 (40%) se realizó cirugía unilateral de las cuales 4 pacientes (66%) fue lado derecho y 2 pacientes (33.3%) pie izquierdo.

La deambulacion se inició al día siguiente en 10 pacientes con zapato tipo Zueco (66.6%), 2 pacientes 1 semana posterior a la cirugía por dolor postquirúrgico (13.3%), 3 pacientes 2 semanas después de la cirugía también por dolor postquirúrgico (20%).

El clavillo se retiró a las 4 semanas a 9 pacientes (60%), y a las 6 semanas a 6 pacientes (40%), no hubo problemas de consolidación en ninguna paciente.

De acuerdo al cuestionario de sintomatología que tuvo un total de 5 puntos 8 pacientes completaron 5 puntos (53.3%), 4 pacientes 4 puntos (26.6%), y 3 pacientes 3 puntos (20%), de los cuales los síntomas de

ausencia se asociaban a la queratosis plantar y parestesias del lado interno del 1er dedo, los cuales no son de suma importancia en el Dx del Hallux valgus y metatarso primo varo.

En el cuestionario de la evaluación prequirúrgica se completaban en total 6 puntos de los cuales 12 pacientes (80%) los tuvieron y 3 pacientes (20%) tuvieron 5 puntos, la ausencia fue queratosis plantar.

La evaluación radiográfica se realizó de la siguiente forma:

Angulo metatarso falángico 9 pacientes (60%) 16°, 1 paciente (6.6%) 17°, 2 pacientes (13.3%) 18° y 3 pacientes (20%) 20°.

Angulo intermetatarsiano 12 pacientes (80%) 14° y 3 pacientes (20%) 15°.

La parábola de Lelievre fue de 138° en 6 pacientes (40%), 5 de 136° (33.3%) y 4 pacientes con 135° (15°).

No se presentaron complicaciones postquirúrgicas en ninguna paciente.

Siendo dadas de alta 5 pacientes (33.3%) a las 4 semanas, 4 pacientes (15%) a las 5 semanas, 3 pacientes (20%) a las 6 semanas y solo 2 pacientes (13.3%) a las 8 semanas.

Las correcciones radiográficas obtenidas con la cirugía fueron de la siguiente forma:

Angulo metatarsofalangico (normal 8-10°) se corrigieron a 10°; 5 pacientes de 16°, 1 paciente con 17°, 1 de 18° y 2 de 20°, 5 pacientes -

se corrigieron a 9 ° y 1 paciente de 20° se corrigió hasta 8°. En promedio la corrección fue de 10°

Angulo intermetatarsiano (normal 5-10°) 12 pacientes con 14° prequirurgicamente 10 de ellas con 10° y 2 con 9°. Las pacientes con 15° , 2 de ellas 10° y una paciente 9°. En promedio la corrección postquirurgica fue de 9.9°.

## CONCLUSIONES.

Ya establecidas las indicaciones quirúrgicas del Hallux valgus y metatarso primo varo con su insuficiencia del primer rayo subsecuente, así como reconocida la necesidad de establecer un nuevo tratamiento en esta patología, en el Hospital General Tacuba del ISSSTE, queda claro que al protocolizar su estudio y tratamiento, el resultado es prevenir complicaciones y recurrencias postoperatorias, como ha sucedido en nuestro servicio, ante el abuso que se ha dado de la técnica de tejidos blandos.

Así mismo de acuerdo a recursos usados en los pacientes en total únicamente se requiere 2 sesiones de toma radiográfica, se utiliza 1 o 2 clavos de osteosíntesis, no se requiere el uso de aparato de yeso y el tiempo de incapacidad laboral se resume a 4-6 semanas tiempo en el que se requiere uso de clavillo, posteriormente iniciando labores con uso de zapato tipo Sueco, en resumen con ésta técnica se reducen en forma importante el uso de recursos, incapacidad laboral, complicaciones y recurrencias en el Hallux valgus y metatarso primo varo. Obteniendo como se demostró en los resultados del estudio una corrección biomecánica dentro de los parámetros normales.

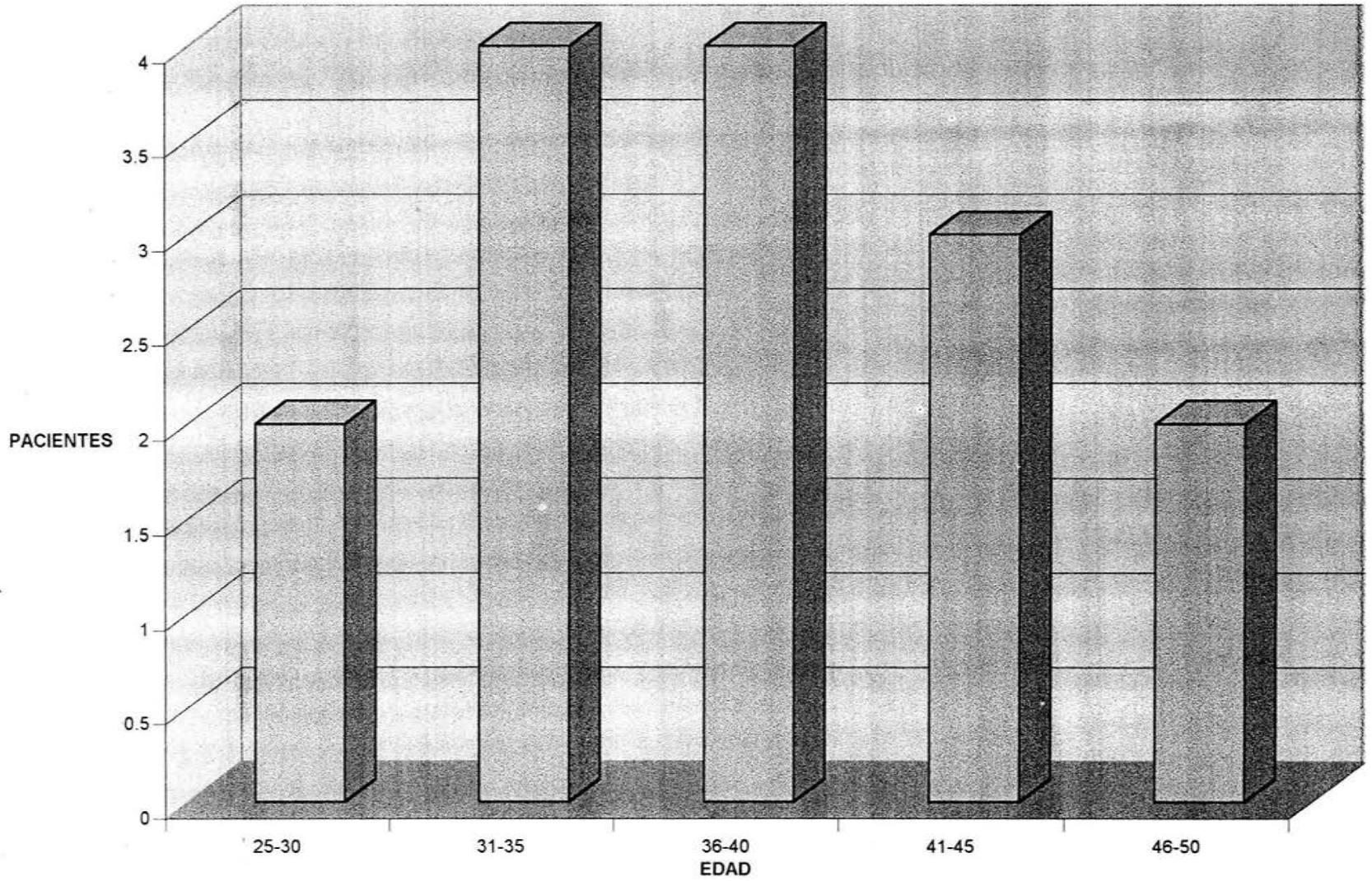
En conclusión con la técnica artroplástica de Stamm, se corrige el hallux valgus y la insuficiencia del primer rayo por metatarso primo varo, usando una osteosíntesis de mínima invasión y reduciendo el tiempo de recuperación postquirúrgica a un tiempo de 4-6 semanas, así como las complicaciones de cicatrización al no usar aparato de yeso. Es una técnica sencilla que únicamente requiere de conocimientos de la enfermedad así como un planteamiento prequirúrgico básico para su éxito.

## **BIBLIOGRAFÍA.**

1. CAMBELL. Cirugía ortopédica. Novena edición. 1998. ed. Médica panamericana. Pp.2469-2500.
2. MANN A. ROGER. Cirugía del pie. 6ta edición. Edit. Médica Panamericana. 1986.pp.120-130.
3. VILADOT PERICE A. Quince lecciones sobre patología del pie. Segunda ed. 1989. Ediciones Toray S:A. Pp 1-45,167-189,190-214.
4. MUÑOZ GUTIERREZ JORGE. Atlas de Mediciones Radiográficas. Primera ed. 1999. Edit. McGraw-Hill Interamericana.
5. ARANDES AR, VILADOT PS. Clínica y tratamiento de las enfermedades del pie. 1ª ed. Barcelona, Científico médica, 1956.
6. CALDERON RA, AVIÑA VJ. Tratamiento de la insuficiencia de los metatarsianos medios mediante alineación articular metatarso falangica. An Orthop and Trauma. 1975:1-17.
7. BAR HF. Analysis of angular deformities on radiographs. J Bone Joint Surg. 1989, 71 B : 710.
8. DEBRUNNER HU. Diagnóstico ortopédico. 1ª ed. Barcelona: Toray, 1968.
9. GAMBLE FO. Roetngenología clínica del pie. 2ª ed. Florida, Krieger 1981.

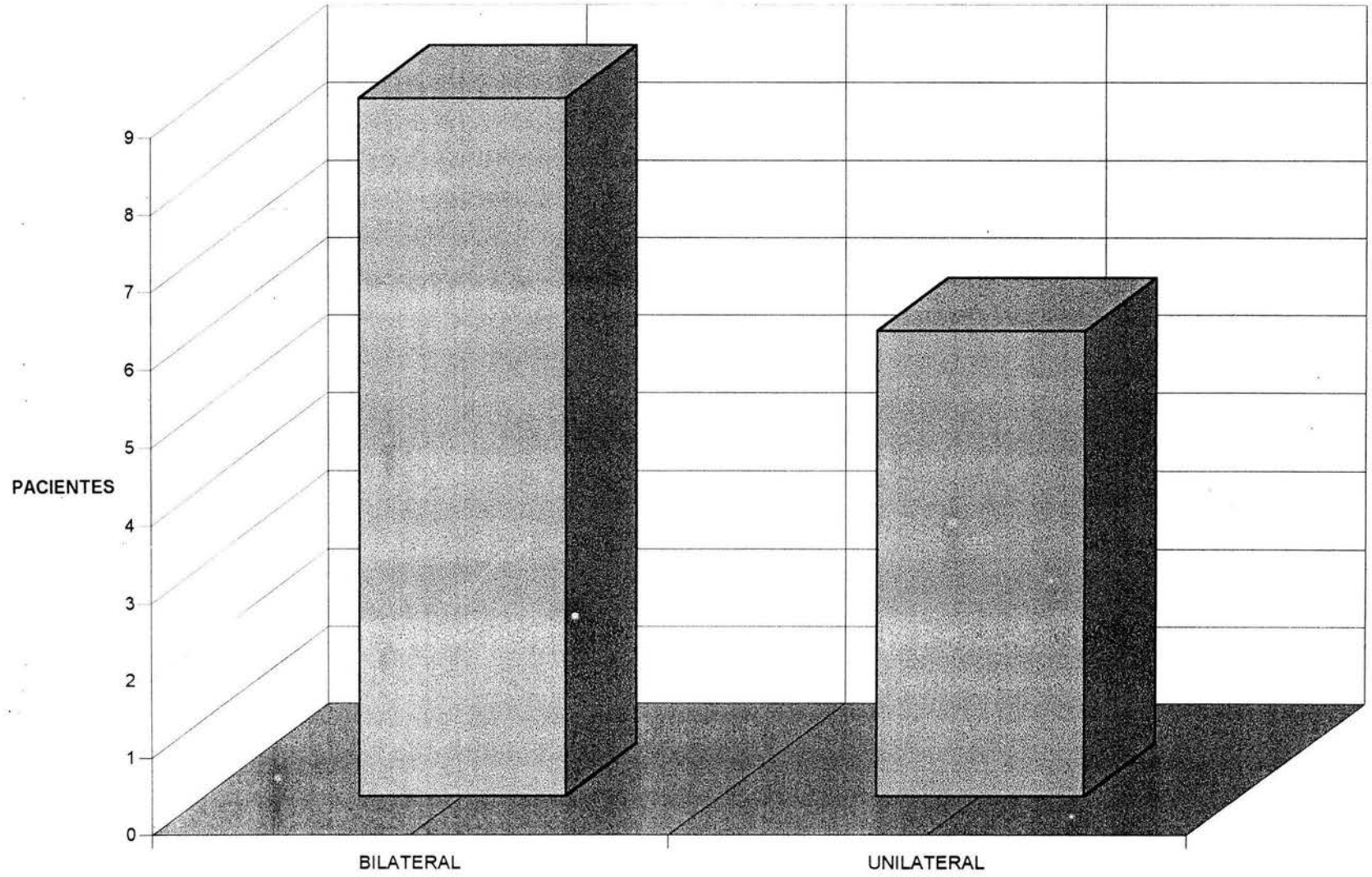
10. MONTAGE J. Atlas of foot radiology. Nueva York, Masson Publishing, 1981.
11. LAPORTA G. X ray evaluation of hallux adducto valgus deformity. J Am pod Ass, 1974 ; 64, : 544.
12. ROSEMBAUM S. The first metatarso sesamoideo joint. Int orthop, 1982;6 :61.
13. MUÑOZ GJ. Radiometría en ortopedia y traumatología, Parte II, Cir med urg, 1978,3:79-81.
14. VILADOT PA. Patología Del antepie. 2da ed. Toray 1985.

# POBLACION



□ Serie1

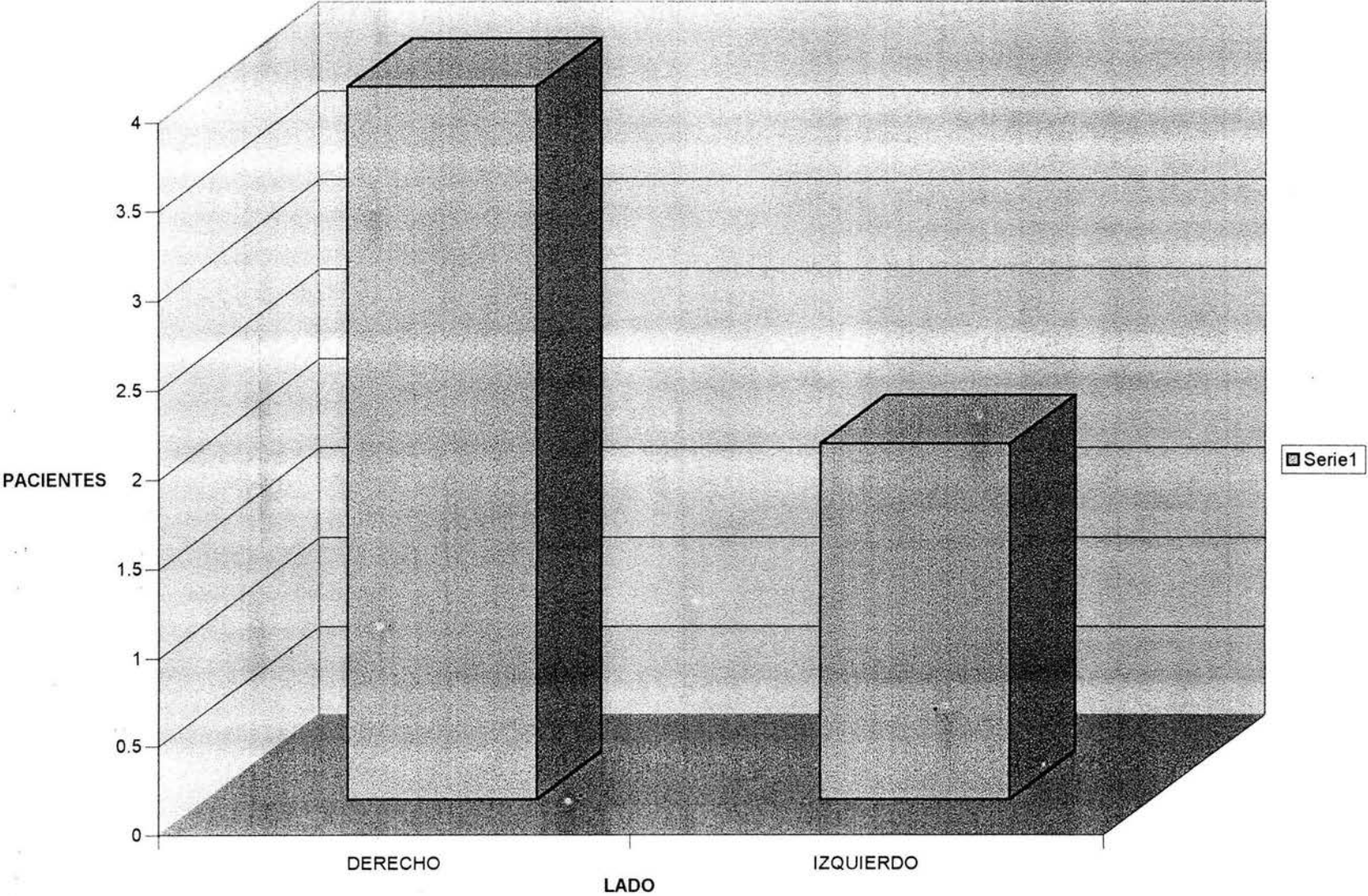
# CIRUGIA



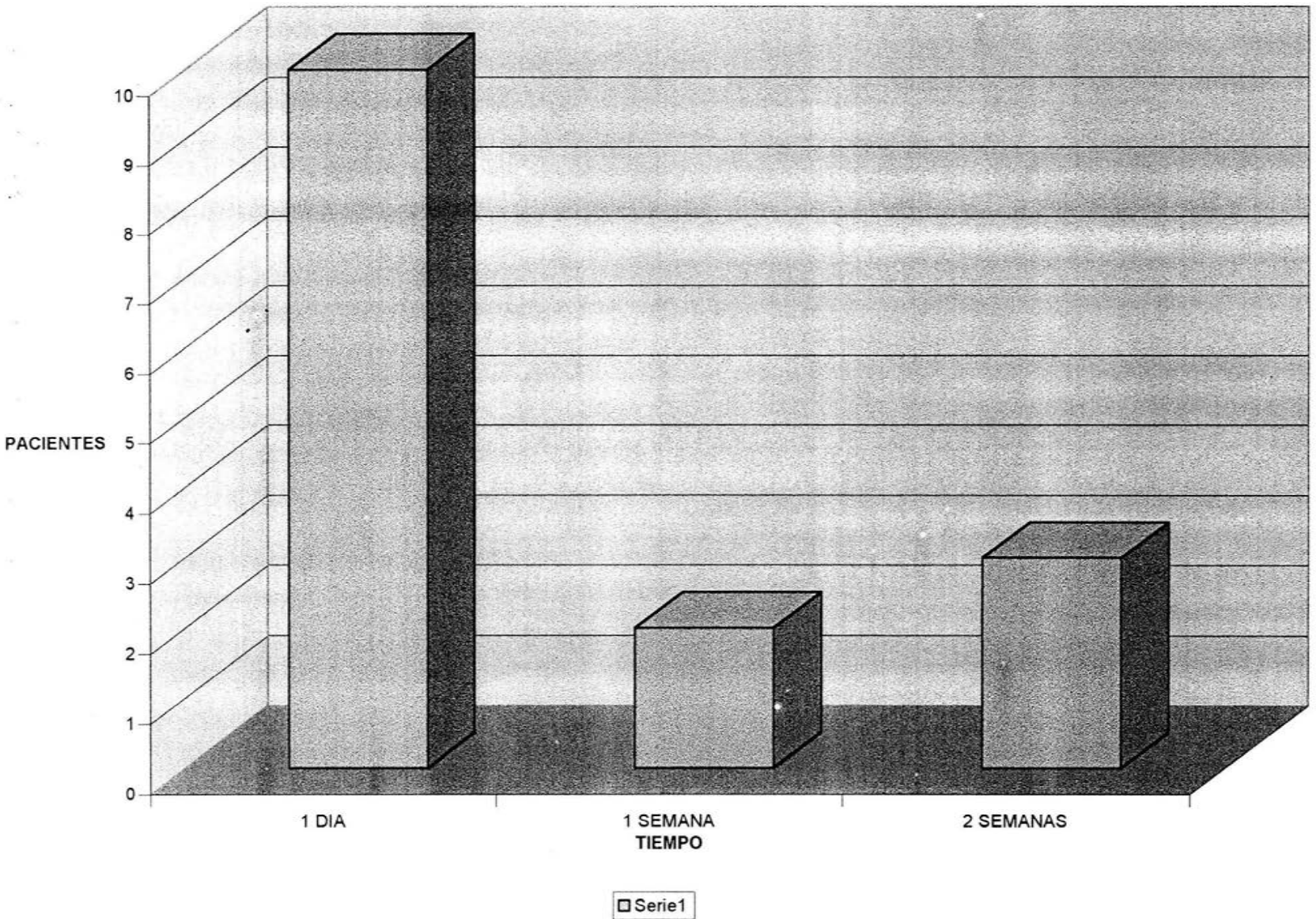
□ Serie1



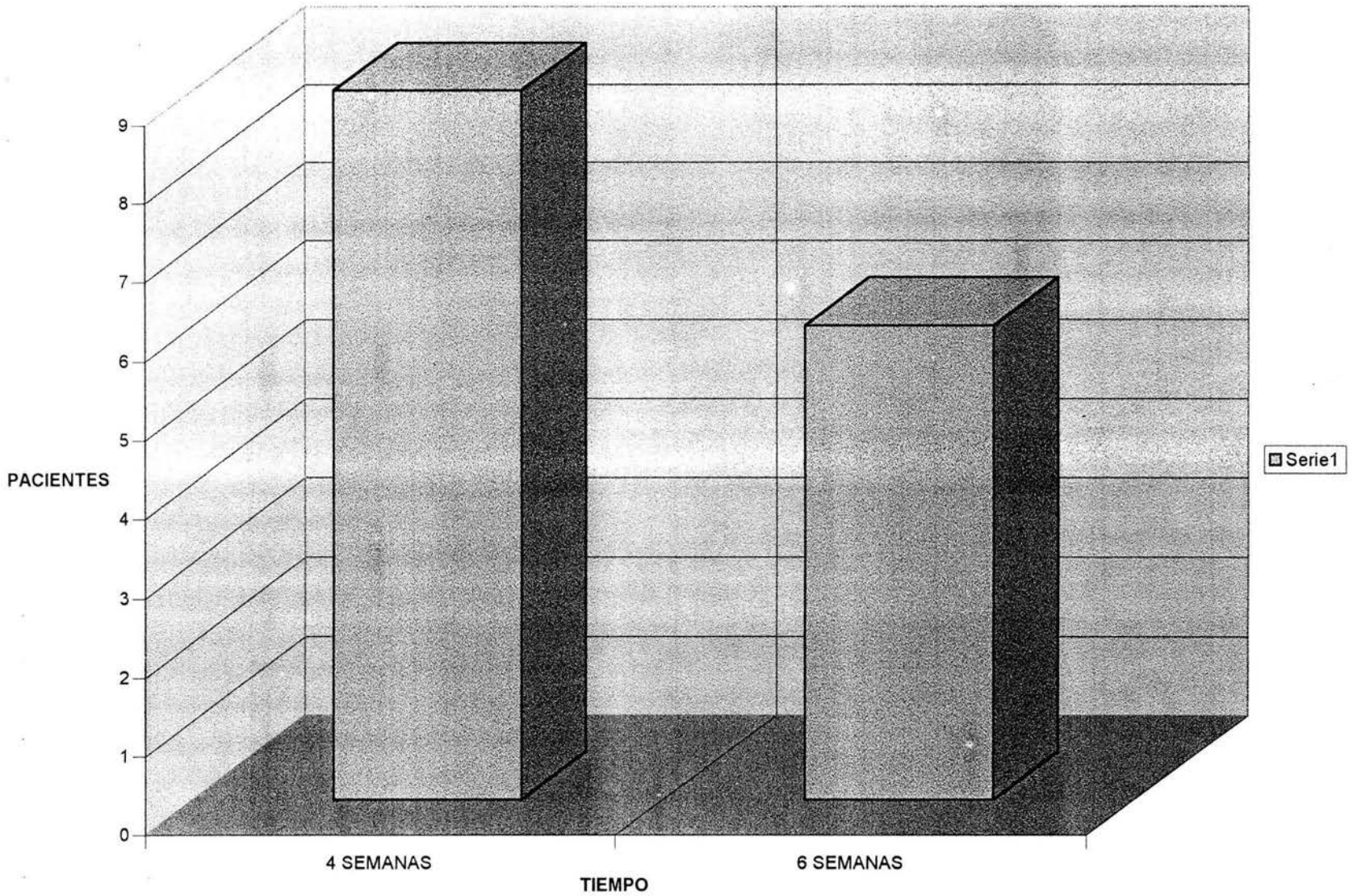
PIE AFECTADO



# INICIO DE LA DEAMBULACION

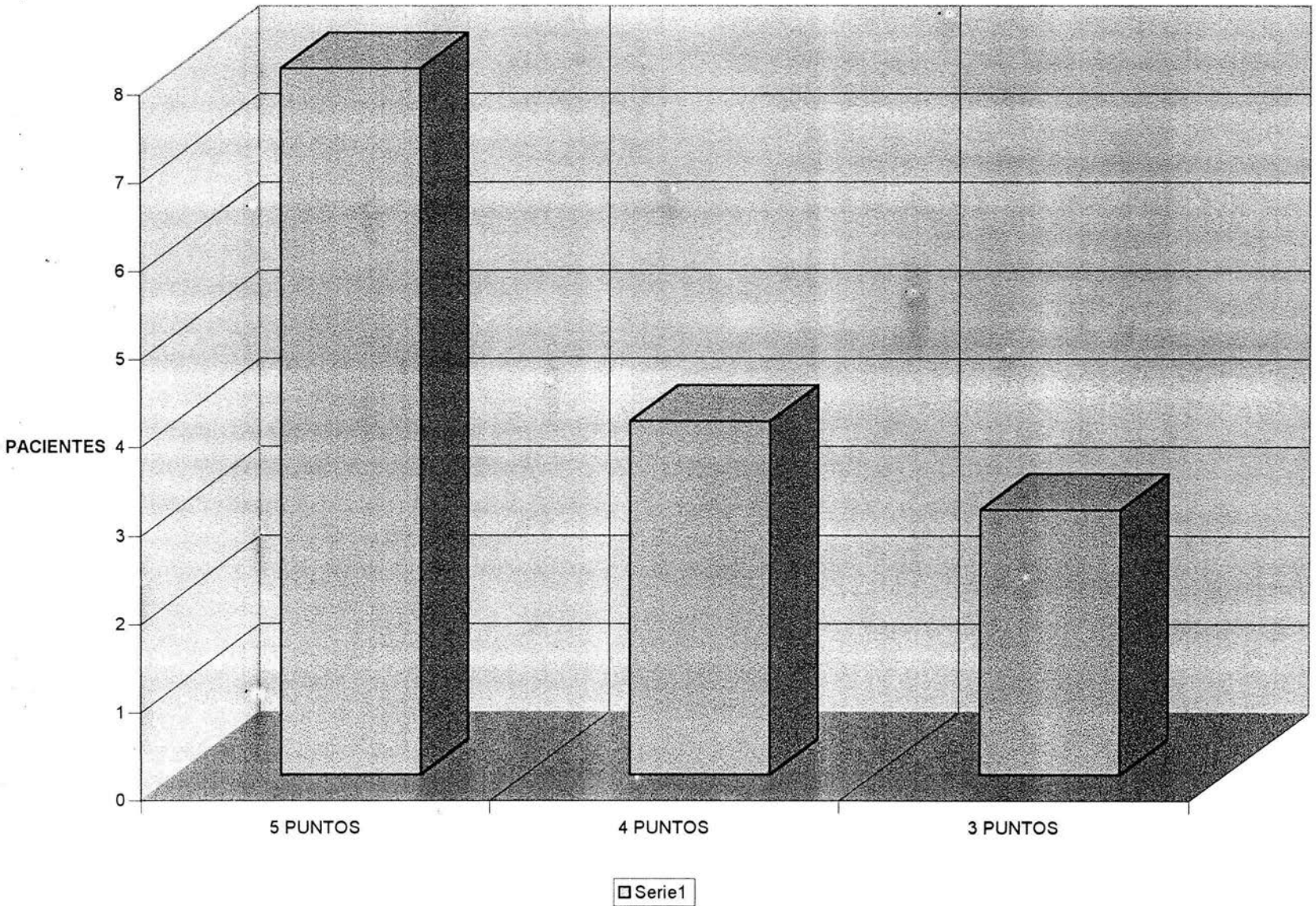


# RETIRO DEL CLAVILLO

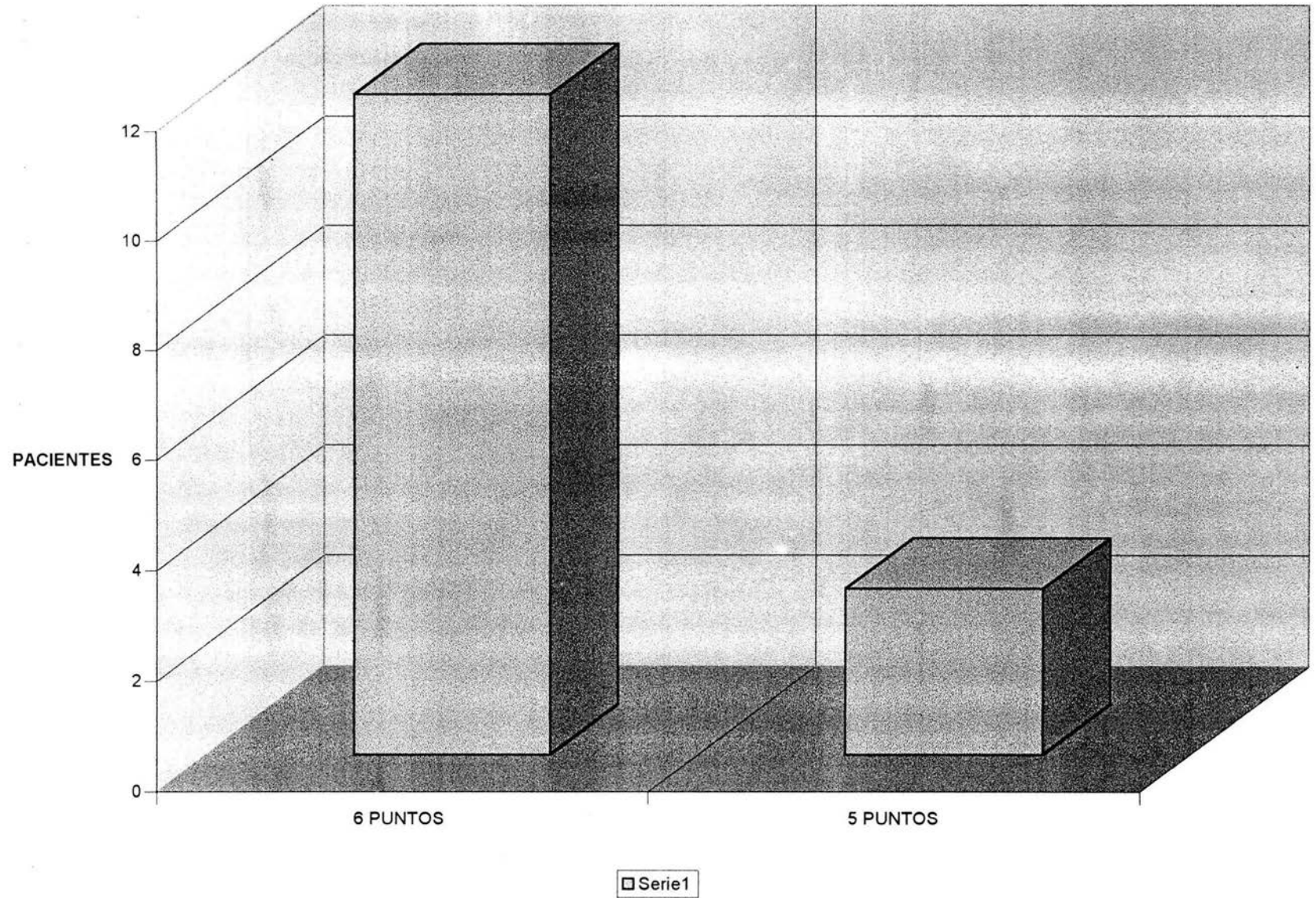




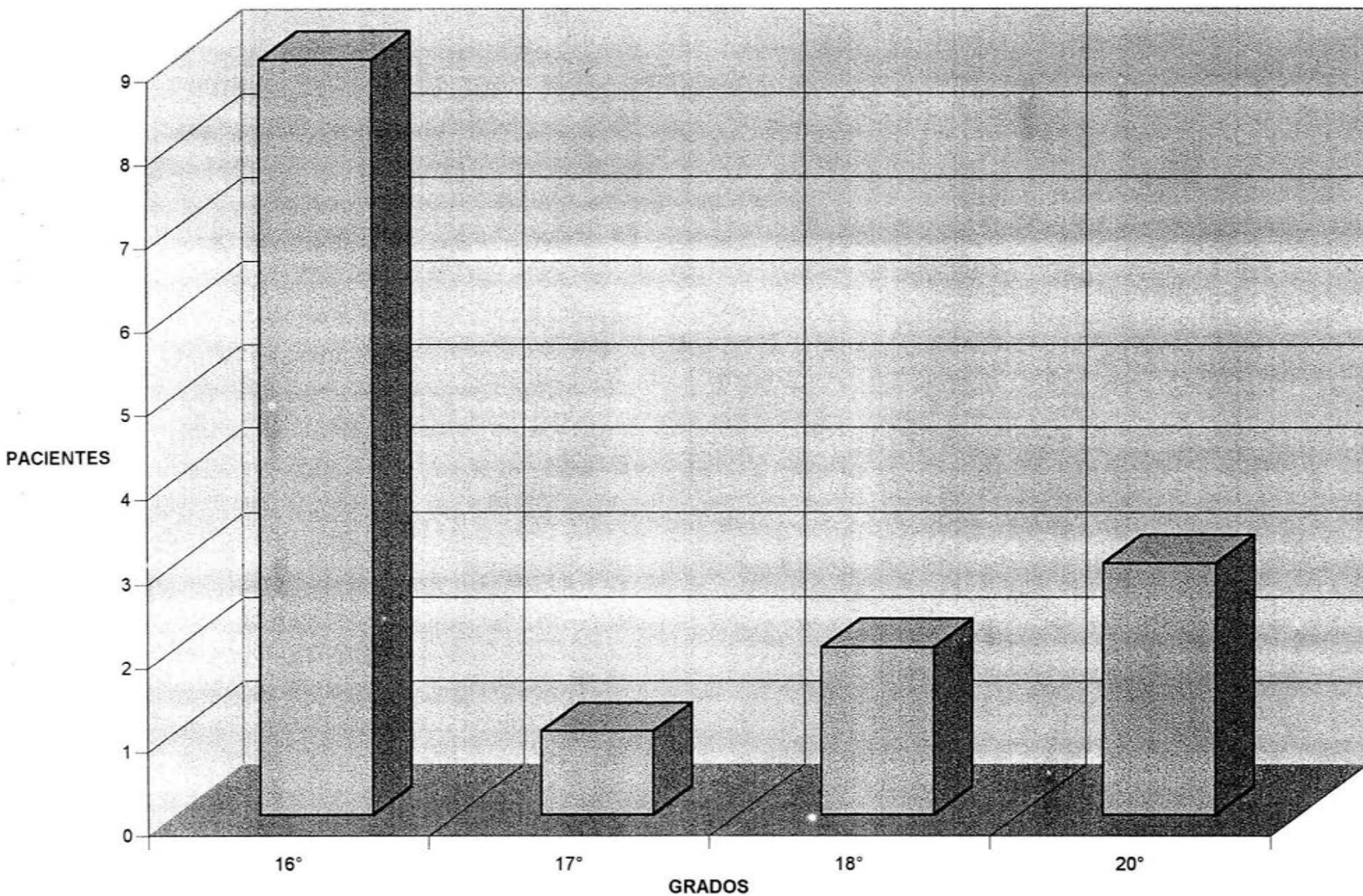
# TEST DE SINTOMATOLOGIA



# TEST DE EVALUACION PREQUIRURGICA



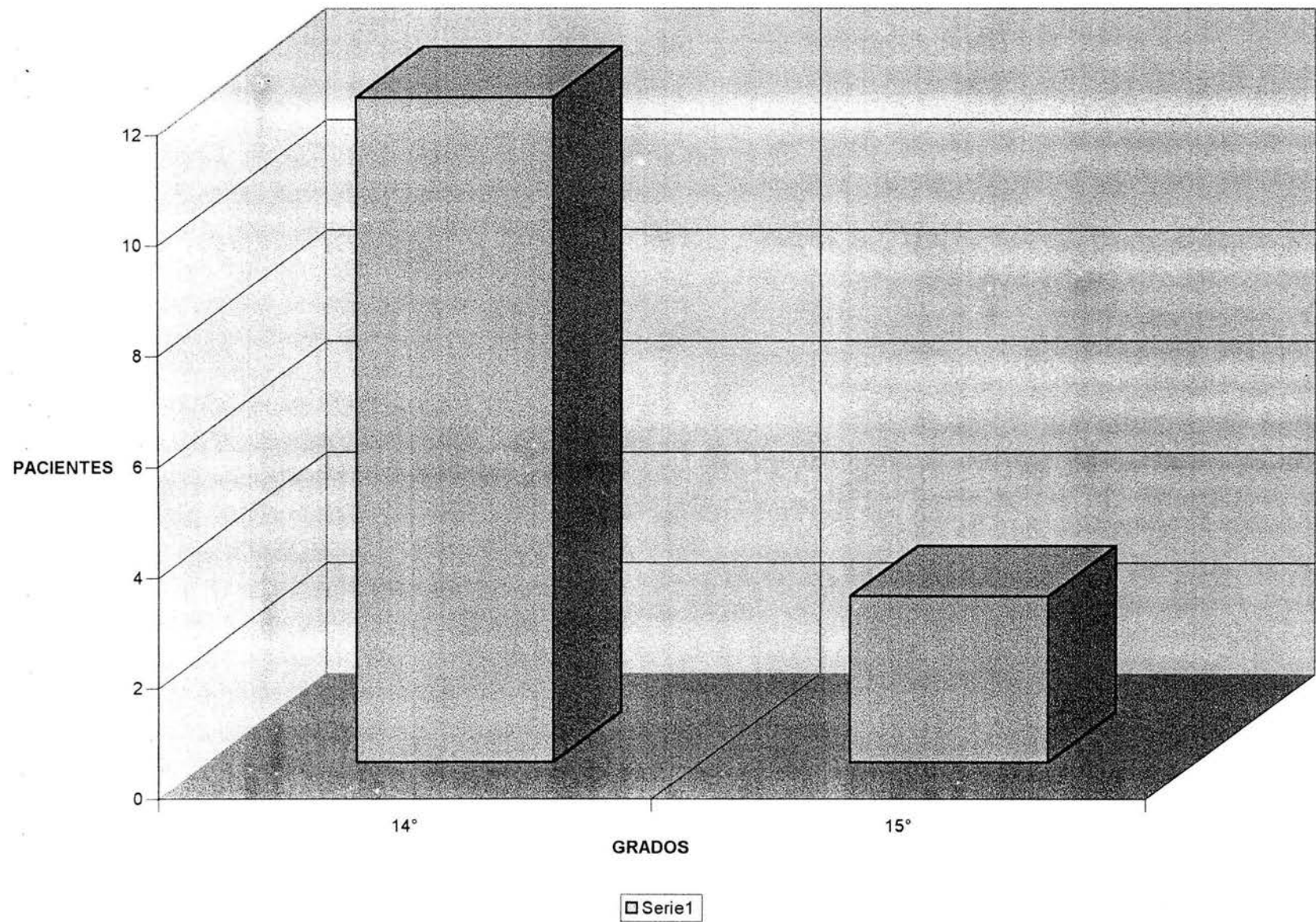
# ANGULO METATARSOFALANGICO



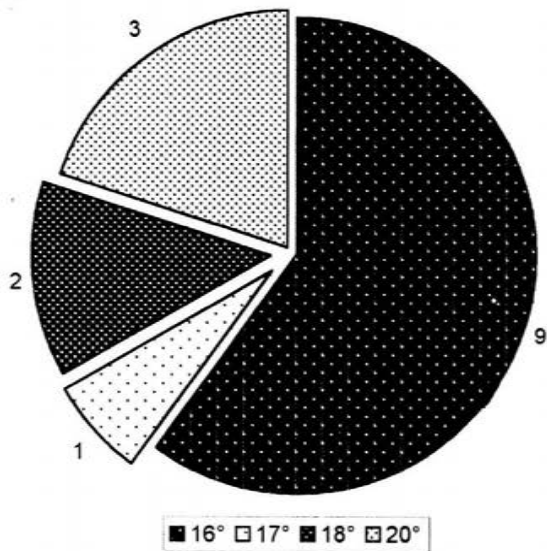
□ Serie1



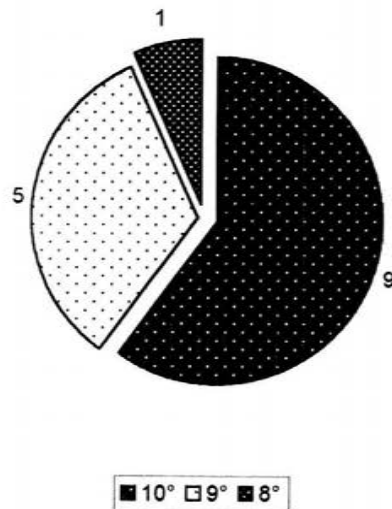
# ANGULO INTERMETATARSIANO



### ANGULO METATARSO FALANGICO PREQUIRURGICO

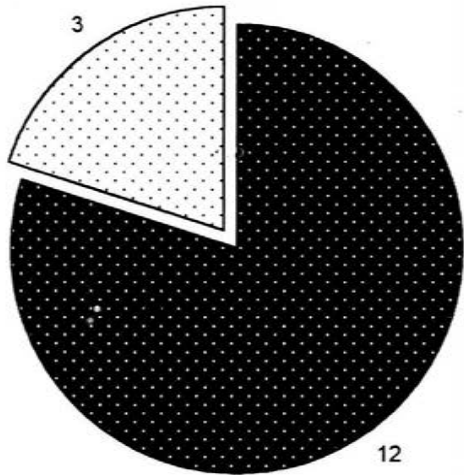


### CORRECCION POSTQUIRURGICA



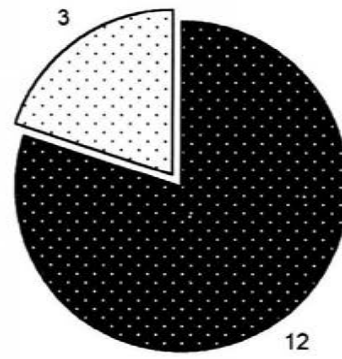


# ANGULO INTERMETATARSIANO PREQUIRURGICO



■ 14° □ 15°

# CORRECCION POSTQUIRURGICA



■ 10° □ 9°

# TIEMPO DE ALTA

