

11234  
38



**UNIVERSIDAD NACIONAL AUTONOMA  
DE MEXICO**

**FACULTAD DE MEDICINA  
DIVISION DE ESTUDIOS DE POSTGRADO  
HOSPITAL GENERAL DE MEXICO O.D.**

**"RESULTADO POSTQUIRURGICO DE LOS PACIENTES CON  
DIAGNOSTICO DE DACRIOCISTITIS CRONICA OPERADOS  
EN LA CLINICA DE OCULOPLASTICA Y ORBITA DEL  
SERVICIO DE OFTALMOLOGIA DEL HOSPITAL GENERAL DE  
MEXICO O.D. 2000 - 2002."**

SECRETARIA DE SALUD  
HOSPITAL GENERAL DE MEXICO  
SERVICIO DE ENCENTRALIZADO

**TESIS DE POSTGRADO**

**QUE PARA OBTENER EL TITULO DE  
ESPECIALISTA EN OFTALMOLOGIA**

**P R E S E N T A :**

**DRA. MONICA EUGENIA MORELL URIARTE**



DIRECCION DE ENSEÑANZA  
MEDICA

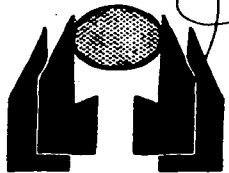
**ASESORES DE TESIS.**

**DRA. MA. TERESA DEL ANGEL ARENAS**

**OFTALMOLOGO JEFE DE LA CLINICA DE OCULOPLASTICA Y  
ORBITA DEL SERVICIO DE OFTALMOLOGIA, H.G.M. O.D.**

**DRA. ARACELI ROBLES BRINGAS**

**MEDICO OFTALMOLOGO ADSCRITO A LA CLINICA DE OCULOPLASTICA  
Y ORBITA DEL SERVICIO DE OFTALMOLOGIA, H.G.M. O.D.**



2003

**TESIS CON  
FALLA DE ORIGEN**



Universidad Nacional  
Autónoma de México

Dirección General de Bibliotecas de la UNAM

**Biblioteca Central**



**UNAM – Dirección General de Bibliotecas**  
**Tesis Digitales**  
**Restricciones de uso**

**DERECHOS RESERVADOS ©**  
**PROHIBIDA SU REPRODUCCIÓN TOTAL O PARCIAL**

Todo el material contenido en esta tesis esta protegido por la Ley Federal del Derecho de Autor (LFDA) de los Estados Unidos Mexicanos (México).

El uso de imágenes, fragmentos de videos, y demás material que sea objeto de protección de los derechos de autor, será exclusivamente para fines educativos e informativos y deberá citar la fuente donde la obtuvo mencionando el autor o autores. Cualquier uso distinto como el lucro, reproducción, edición o modificación, será perseguido y sancionado por el respectivo titular de los Derechos de Autor.

# **TESIS CON FALLA DE ORIGEN**

**“RESULTADO POSTQUIRÚRGICO DE LOS PACIENTES  
CON DIAGNÓSTICO DE DACRIOCISTITIS CRÓNICA DEL  
HOSPITAL GENERAL DE MÉXICO O.D. 2000- 2002.”**

**DRA. MÓNICA EUGENIA MORELL IRIARTE  
HOSPITAL GENERAL DE MÉXICO  
MÉXICO D.F. 2003**

**TESIS CON  
FALLA DE ORIGEN**

Autorizo a la Dirección General de Bibliotecas de la  
UNAM a difundir en formato digital esta tesis y su  
contenido de mi trabajo profesional.

NOMBRE: Mónica Morell


Irarte

FECHA: 7 de Mayo 2003

FIRMA: [Firma]

**TESIS QUE PARA OBTENER EL TITULO DE LA ESPECIALIDAD EN  
OFTALMOLOGÍA  
PRESENTA**

**DRA. MÓNICA EUGENIA MORELL IRIARTE**



---

**DRA. MÓNICA EUGENIA MORELL IRIARTE  
RESIDENTE DE TERCER AÑO DE OFTALMOLOGIA , HGM. OD.**



---

**DRA. MARIA TERESA DEL ANGEL ARENAS  
MÉDICO JEFE DE LA CLÍNICA DE OCULOPLÁSTICA Y ÓRBITA  
ASESOR DE TESIS**



---

**DRA. ARACELI ROBLES BRINGAS  
MEDICO ADSCRITO A LA CLINICA DE OCULOPLÁSTICA Y ÓRBITA  
ASESOR DE TESIS**



---

**DRA. GUADALUPE TENORIO GUAJARDO  
PROFESOR TITULAR DEL CURSO DE OFTALMOLOGÍA, HGM. OD.  
MÉDICO JEFE DEL SERVICIO**

**TESIS CON  
FALLA DE ORIGEN**

## **AGRADECIMIENTOS**

Quiero agradecer inicialmente al Sr. Jaime Siman C. Y al Dr. Oscar Chapa, dos personas sin las cuales yo no hubiera podido iniciarme en el camino de la Oftalmología en el Hospital General de México.

A mi padre por todo su amor y por ser un excelente padre siempre.

Al "chicharin", mi madre, por su apoyo incondicional y sus múltiples consejos en las decisiones difíciles.

A mis hermanos: Liz, Manolo y Miguel por todo su apoyo durante mi formación como médico y como oftalmóloga.

Por último y no por ser el menos importante a Sergio, mi esposo, el cual día a día me impulsa con su ejemplo para ser una mejor persona y un excelente médico.

No olvidar un agradecimiento a todos mis maestros, profesores y amigos y en especial a todos y cada uno de mis pacientes por el conocimiento impartido día a día.

Gracias a todos ellos.

TESIS CON  
FALLA DE ORIGEN

## INDICE

DESARROLLO DEL APARATO LAGRIMAL	1
ANATOMIA DEL SISTEMA EXCRETOR	2
DACRIOCISTITIS CRONICA	5
TRATAMIENTO	9
COMPLICACIONES	10
PLANTEAMIENTO DEL PROBLEMA	13
JUSTIFICACION	13
OBJETIVOS	14
MATERIAL Y METODO	15
METODO ESTADÍSTICO	19
RESULTADOS	20
ANALISIS DE RESULTADOS	22
COMENTARIOS Y CONCLUSIONES	23
GRAFICAS	24
ANEXOS	37

TESIS CON  
FALLA DE ORIGEN

## DACRIOCISTITIS CRÓNICA

### Desarrollo del aparato lagrimal

Las vías lagrimales poseen un componente ectodérmico que surge de la hendidura lagrimal y que va hasta la cavidad nasal. Las etapas morfológicas del desarrollo ectodérmico son: 1) el ascenso repentino de la placa lagrimal embrionaria, 2) la aislación de la cuerda lagrimal embrionaria, 3) la progresión de ambos extremos de la cuerda donde el extremo inferior se acerca al meato nasal inferior y el extremo superior se transforma en el canaliculo y saco lagrimal definitivo, 4) la cavitación segmentaria de la columna epitelial sólida y 5) la confluencia de ambas zonas de canalización para constituir un conducto tubular continuo.

El componente mesodérmico se forma a través de una serie de pasos característicos: 1) formación de la submucosa de los conductos, 2) delimitación de la hendidura ósea del saco lagrimal y el canal óseo del conducto lagrimal, 3) desarrollo de la cobertura músculo-fibrosa del canaliculo y del saco, 4) estructura muscular y fascial en las áreas orbitarias del sistema excretor.

En el embrión de 19 a 21 mm puede identificarse el origen de cada canaliculo, en el embrión de 28 a 30 mm puede identificarse el canaliculo común, al igual que su relación con el saco lagrimal. Al comenzar el periodo fetal (+ de 31 mm) ya se encuentran constituidos todos aquellos elementos morfológicos que constituyen la estructura básica de la via lagrimal del adulto.

TESIS CON  
FALLA DE ORIGEN



En el feto de 40 a 50 mm se produce una reabsorción de la membrana basal que separa el epitelio palpebral del canalicular. La membrana basal del epitelio canalicular se continúa con la membrana del epitelio palpebral. El punto lagrimal así constituido se cierra gracias a un conglomerado celular que actúa como tapón. Dentro del canaliculo se forma una serie de pliegues intraluminales. El saco lagrimal sufre durante este mismo periodo un crecimiento considerable y comienza el proceso de cavitación del saco.

El conducto lacrimonasal se caracteriza por tener un calibre irregular con paredes internas continuas y frecuentes diverticulos exofiticos. Aproximadamente a los 3 meses el contorno del complejo saco ductal modifica su concavidad nasal original adquiriendo forma de S y dirige su extremo inferior hacia delante alcanzando el epitelio del meato inferior. La porción superior, que luego habrá de transformarse en el saco lagrimal, se inclina hacia atrás.

A los 4 meses el canaliculo posee una envoltura fibrocolagenosa la cual, a su vez se encuentra circundada por fibras musculares longitudinales. El conducto lacrimonasal transcurre por un canal óseo cuya pared está formada por los huesos del maxilar superior y lagrimal. A medida que prosigue el proceso de canalización el canaliculo se fusiona y establece comunicación con el fondo del saco lagrimal.

El recién nacido puede producir lágrima dentro de las primeras 24 hr pero el reflejo lagrimal por estimulación trigeminal no empieza hasta días e incluso semanas después del nacimiento.

## ANATOMIA DEL SISTEMA EXCRETOR

### Los puntos lagrimales

El punto lagrimal se sitúa en la unión de la porción ciliar y lagrimal de los párpados sobre una ligera elevación denominada papila lacrimalis alineada con el borde palpebral. Mide entre 0.2 y 0.3 mm. Se encuentra circundado por un anillo de tejido conectivo y es posible dilatarse sin que exista una alteración funcional.

TESIS CON  
FALLA DE ORIGEN

### Los canaliculos

El canaliculo se encuentra dentro del borde palpebral orientado en forma paralela a la región nasal y a 6 o 7 cm del borde. Cada canaliculo está compuesto por un componente vertical de 2 mm. de longitud y uno horizontal de 8 mm. En la unión de los componente vertical y horizontal el canaliculo se ensancha para constituir una ampolla de 1.5 a 2 m. de diámetro.

El canaliculo inferior tiene orientación horizontal, mientras que el superior una angulación de 25°. El canaliculo está permanentemente permeable aunque su luz varía con el parpadeo. Los canaliculos se unen para formar el canaliculo común de 3 a 5 mm. de largo que se vacía en el saco lagrimal a nivel de la pared lateral por un hoyuelo el cual es constantemente permeable, pero que tiene unos pliegues que actúa como valvas, que en ocasiones pueden comportarse como válvulas lo cual explicaría su incapacidad para descomprimir el saco en casos de mucocele o piocele.

### Saco lagrimal

Se localiza en la fosa ósea lagrimal en la región anterior de la pared orbitaria media. El saco descansa sobre una capa perióstica y se encuentra cubierto por una fascia que es una extensión del periostio. Se relaciona en su región medial con las estructuras que constituyen la fosa lagrimal, en la parte anterior el apéndice frontal del maxilar y en la región posterior el hueso lagrimal.

La fosa lagrimal está delimitada por las crestas lagrimales anterior y posterior. La cresta anterior puede ser afilada o roma. La cresta lagrimal anterior se continúa por debajo con el borde orbitario inferior. La cresta lagrimal posterior se continúa por encima del borde orbitario superior. La mayor parte de la fosa lagrimal se relaciona con el meato medio de la nariz pero su región superior es contigua con las celdillas etmoidales anteriores.

TLSIS CON  
FALLA DE ORIGEN

La región externa del saco lagrimal se relaciona con la fascia lagrimal lateral a la cual se encuentra libremente adherida. Se encuentra además en íntima relación con la inserción ósea del músculo oblicuo inferior.

Prácticamente la totalidad del fondo del saco lagrimal se encuentra bajo la cobertura del tendón medio del canto interno, el cual se inserta en un tubérculo en el apéndice maxilar frontal. Dado que la relación del tendón medial se limita a la parte superior del saco lagrimal, los abscesos y fístulas aparecerán siempre por debajo de su borde libre.

Una tumefacción por encima del tendón del canto debe sugerirnos la existencia de una tumoración más que una enfermedad inflamatoria del saco.

#### Conducto lacrimonasal

Es una continuación del saco hacia abajo hasta su terminación en el meato inferior de la nariz. El pasaje óseo de 12 mm de largo se continúa por debajo de la porción nasal como porción intrameatal (5mm). La abertura de dicho conducto se encuentra en la parte anterior de la pared lateral del meato inferior. La distancia desde el orificio nasal externo hasta la apertura del conducto es de 30 a 35 mm. En su extremo inferior existe un pliegue mucoso denominado válvula de Hasner cuya función es evitar el reflujo nasal hacia el conducto lacrimonasal.

#### Irrigación

1. Arteria oftálmica a través de la arteria palpebral media superior que irriga al saco y la arteria palpebral media inferior que irriga el conducto.
2. La rama angular de la arteria facial que irriga el saco
3. La arteria maxilar interna.

TESIS CON  
FALLA DE ORIGEN

El plexo venoso que se encuentra bajo la membrana mucosa del saco lagrimal drena a las venas angular y orbitaria inferior. La vena angular es una confluente de las venas supraorbitarias y frontal corre a lo largo de la nariz paralela a la arteria angular. Cruza el borde nasal del tendón medial en forma latera a su inserción.

#### Inervación

La inervación excretora proviene el Nervio Trigémimo a través de la rama infratroclear del nervio nasociliar. La inervación motora se realiza a través del N. Facial que inerva al músculo orbiuclar.

La secuencia en la eliminación de las lágrimas es la siguiente: las lágrimas penetran en el punto y pasan por los canaliculos, el canaliculo común, el punto común y hacia abajo por el conducto lacrimonasal a la nariz. La vía atraviesa diversas estructuras y cambia su dirección varias veces, siendo variable su accesibilidad quirúrgica. La visualización directa es sólo posible en los 2 extremos de drenaje. Todo lo que se encuentra en el medio, incluyendo las diversas variaciones, afecta no sólo al proceso patológico sino también a los posibles abordajes quirúrgicos.

## DACRIOCISTITIS CRÓNICA

#### Definición

Consiste en la infección del saco lagrimal, la cual puede ser secundaria a un bloqueo del conducto nasolacrimal. La presentación de la dacriocistitis crónica consiste en epífora que puede asociarse con una conjuntivitis unilateral crónica o recidivante. El saco lagrimal desarrolla un mucocele y se llena con una sustancia mucopurulenta que puede exprimirse al comprimir el saco lagrimal.

TESIS CON  
FALLA DE ORIGEN

Es frecuentemente observada en mujeres de mediana edad sin una causa aparente, lo que conduce a pensar en una obstrucción primaria adquirida.(2) (3)

#### Cuadro clínico

El lagrimeo es el síntoma más frecuentemente asociado con la obstrucción lagrimal que refiere el paciente. La evaluación clínica de la epífora simple debe empezar con la inspección de la cara del paciente. Habrá que descartar la presencia de una parálisis de VII par; valorar la posición de los párpados su anatomía y función; la presencia de triquiiasis, ya que es una causa frecuente de lagrimeo reflejo mas no de epífora y estamos obligados a hacer la distinción entre lagrimeo y epífora, siendo éste uno de los síntomas cardinales de la dacriocistitis crónica. (4) (5)

Los halos policromáticos son raros pero frecuentes en la obstrucción lagrimal. Al haber una estasis del flujo lagrimal se acumulan partículas y residuos mucosos en la película lagrimal produciendo difracción de la luz.

#### Dacriocistitis crónica

La obstrucción canalicular habitualmente causa epífora como signo aislado, pero la obstrucción de las vías lagrimales bajas se encuentra típicamente asociada con cierto grado de infección del saco y visión borrosa. (6) La obstrucción distal convierte al saco en una bolsa cerrada que se contamina por los detritos del medio, la flora conjuntival y las secreciones de la mucosa lagrimal. La mezcla resultante es un medio de cultivo ideal para las bacterias incluyendo los gérmenes anaerobios y los hongos. Es notable ver que muchos pacientes toleran esta afección durante años sin episodios de infecciones agudas. La presencia de bacterias y hongos constituye, sin embargo, una amenaza para el ojo. Los traumatismos corneales mínimos pueden causar una úlcera infecciosa y las posibilidades de una endoftalmítis son mayores si se requiere una cirugía intraocular.

TESIS CON  
FALLA DE ORIGEN

El saco lagrimal obstruido habitualmente se dilata con el tiempo y se manifiesta como una masa quística en el canto interno. El saco podrá o no ser doloroso, de acuerdo con el grado de infección o inflamación crónica. (7) Cuando existe permeabilidad canalicular puede exprimirse un contenido mucopurulento por los puntos mediante la compresión digital del saco. El reflujó de este líquido amarillo espeso por los puntos es patognomónico de una obstrucción.

La apertura del canaliculo común al saco puede cerrarse ante procesos inflamatorios crónicos. Esta situación frecuentemente desencadenará una dacriocistitis aguda o un mucocele en el saco lagrimal cerrado. Los mucoceles se agrandan en el saco cerrado pudiendo llegar a ser muy voluminosos.

#### Etiología

Los organismos más frecuentemente observados en la dacriocistitis crónica son los *Staphylococcus*, los neumococo y el *Streptococcus* beta hemolítico aunque existe una amplia variedad de patógenos responsables. (8)(9). El *Haemophilus influenzae* es más frecuente en niños. En adultos se cultivan ocasionalmente otros bacilos gram negativos como la *Pseudomona aeruginosa*, la *Klebshiella pneumonia* o las enterobacterias. (10)(11)

Se ha observado como causa rara de la dacriocistitis, la infección por gémenes anaerobios especialmente los *Actinomices*. Los anaerobios prefieren o requieren una baja tensión de oxígeno par multiplicarse y el sistema de drenaje lagrimal provee este medio. El saco lagrimal contiene habitualmente aire siendo muy pequeño el volumen total del flujo lagrimal (conteniendo oxígeno). El sistema lagrimal se continúa con los conductos nasales y la conjuntiva, teniendo ambos a los anaerobios como flora normal. La urgencia de una infección por anaerobios se acentúa por los factores presentes en el líquido lagrimal del sistema obstruido, como ser la depleción de oxígeno por el crecimiento de bacterias aeróbicas, cuerpos extraños (dacriolitos) y manipuleo quirúrgico (sondeo). A pesar de la presencia de anaerobios en la flora del saco, y de las circunstancias que acentúan el crecimiento de aquellos, resultan rara vez una causa de dacriocistitis.

7  
TESIS CON  
FALLA DE ORIGEN

En ciertos casos raros de dacriocistitis crónica se han observado hongos como *Candida*, *Aspergillus* y organismos de la cromoblastomycosis. En los pacientes con obstrucción lagrimal los lavados lagrimales revelaron una población con numerosos hongos, los cuales parecen ser importantes en la génesis de ciertos dacriolitos. ( 12 )

El tratamiento de la dacriocistitis crónica no llegará a ser exitoso si no se realiza un drenaje del saco (dacriocistorrinostomía) o una extirpación del mismo (dacriocistectomía). En nuestra era de la cirugía lagrimal sofisticada es raro la extirpación del saco como primera pauta de tratamiento quirúrgico mientras no haya saco retenedor. Los antibióticos locales y el masaje frecuente del saco sirven para minimizar la inflamación de la dacriocistitis crónica hasta que pueda realizarse la cirugía.

#### Causas de obstrucción

En la mayoría de los pacientes adultos con obstrucciones adquiridas se ignora la causa. En las mujeres éste cuadro es más frecuente que en hombre, en proporción de 4:1.(13). Esto se piensa que tiene relación con la anatomía, ya que las mujeres poseen un canal óseo lacrimonasal más estrecho. Otra causa pero menos frecuente es la presencia de un cuerpo extraño en el saco lagrimal de variedad endógena o exógena.

En los pacientes bajo dacriocistorrinostomía la incidencia de cuerpos extraños es del 15 al 20%. La mayoría de los pacientes son menores de 50 años y presentan un pico de incidencia entre los 40 y 50 años.

TESIS CON  
FALLA DE ORIGEN

## TRATAMIENTO

El tratamiento de dacriocistitis crónica es definitivamente quirúrgico, siendo en un alto porcentaje la realización de una dacriocistorrinostomía y en ocasiones dacriocistectomía. (14)(15)(16). Puede realizarse dacriocistorrinostomía intranasal (17)(18)(19)(20)(21)(22)(23)(24) o externa. (25)(26)(27)(28).

### Dacriocistorrinostomía

#### Anestesia

La cirugía del saco lagrimal se realiza mejor bajo anestesia general. Existen medidas complementarias para evitar o disminuir el riesgo de sangrado, como son evitar seccionar los grandes vasos y en su defecto ligarlos inmediatamente; colocar la cabecera inclinada 20 o 30° por encima de la horizontal para reducir la presión venosa; taponar brevemente la cavidad nasal con epinefrina o lidocaína al 4% con adrenalina 1:100 000. Actualmente existe una nueva técnica de anestesia regional para procedimientos de dacriocistorrinostomía endoscópica, siendo ésta el bloqueo de la fosa lagrimal. (29)

#### Incisión

La incisión se efectúa en la pared lateral de la nariz justo por encima de la vena angular. En esta región solo existe la piel, los anillos periféricos del orbicular y el periostio. Es más seguro efectuar una incisión hasta el hueso de un solo corte, produciendo así bordes limpios. La incisión debe ser derecha y en ángulo recto con la superficie cutánea. No debe extenderse más allá del tendón del canto interno o por debajo del hueso nasal. Las incisiones curvas tiende a cicatrizar con efecto de cuerda de arco produciendo pliegues pseudoepicánticos.

TESIS CON  
FALLA DE ORIGEN



Una incisión recta hasta el hueso nasal permite la separación del periostio y conserva intactas las capas entre éste último y la piel. Se disecciona simultáneamente el tendón del orbicular mediante la separación del periostio del hueso nasal. Y se continúa hasta la cresta lagrimal anterior, mediante una legra de Freer.

Si el saco se encuentra a baja tensión deberá descomprimirse para facilitar su exposición. Cuando existe duda respecto a la posición del saco, se le podrá identificar mediante una suave irrigación a través de los puntos lagrimales superior e inferior que evidenciarán el aumento de volumen a la palpación.

#### Osteotomía

El objeto de la osteotomía es posibilitar la anastomosis del saco lagrimal a la mucosa nasal. Para poder efectuar esto debe extraerse el hueso que constituye la fosa lagrimal o sea parte de la apófisis ascendente del maxilar y del hueso lagrimal. Los límites de la osteotomía son: en la parte posterior la cresta lagrimal posterior, en la parte inferior su curva que se transforma en el reborde orbitario inferior, en la parte superior, el fondo de saco. Dado que la osteotomía es suficientemente grande es poco probable que fracase la dacriocistostomía.

La mucosa nasal se encuentra inclinada lateralmente y el saco lagrimal medialmente y ambos contactan en el límite posterior de la osteotomía.

Se realiza dacriointubación con tubo de silastic de 0.30 mm x 0.64 mm. (30)(31) y más recientemente se realiza dacrioplastia con balón. (32)(33)(34)(35)(36). Se reporta un 74% de éxito con el uso de dacriointubación en pacientes adultos. (30)

TESIS CON  
FALLA DE ORIGEN

#### **Anastomosis**

El saco nos debe brindar un colgajo anterior. La mucosa nasal es la fuente principal del colgajo, el cual debe conservarse hasta el final.- El punto de entrada al saco es en su unión con el conducto lacrimonasal. El primer corte en el ángulo recto es en el punto donde el conducto desciende al canal. A través de ésta incisión es posible insertar una hoja de la tijera y completar el corte vertical sobre la pared media del saco hasta alcanzar su fondo. El colgajo nasal debe igualarse con el colgajo del saco y suturarse. (37)

#### **Cierre de la herida**

Se coloca un punto de nylon subcutáneo para afrontar bordes y piel con subdémico continuo. Bajo ninguna circunstancia irrigamos en forma postoperatoria salvo que se requieran medicaciones locales.

Algunos estudios sugiere el uso de mitomicina C como tratamiento adyuvante para mejores resultados a largo plazo. (38)

### **COMPLICACIONES**

Pueden clasificarse en transquirúrgicas y postquirúrgicas.

#### **Complicaciones transquirúrgicas:**

1. Hemorragia
2. Lesión del saco
3. Daño de la mucosa nasal durante la trepanación

#### **Complicaciones postquirúrgicas:**

1. Hemorragia
2. Efecto de cuerda o pseudoepicanto en el sitio de incisión por mala técnica
3. Infección
4. Pérdida de la función

TESIS CON  
FALLA DE ORIGEN

La DCR tiene un índice elevado de éxitos por lo cual es una cirugía deseable y recomendada. La principal consideración quirúrgica es el estado del paciente dado que la edad no es un impedimento. (39)(16)

### Dacriocistectomía

La incisión es igual, se localiza el saco, la osteotomía es igual que en la DCR, y se reseca la mucosa nasal por debajo del hueso reseca; siendo ésta la única variable con respecto a la DCR. Se utiliza en gran parte en pacientes en los cuales ha fallado la DCR. (40)

TESIS CON  
FALLA DE ORIGEN

## **PLANTEAMIENTO DEL PROBLEMA**

Actualmente se desconoce el resultado del tratamiento quirúrgico de la dacriocistitis crónica del los pacientes del Servicio de Oftalmología.

## **JUSTIFICACIÓN**

El tratamiento quirúrgico en pacientes con dacriocistitis crónica es uno de los que se realiza con mayor frecuencia en la Clínica de Oculoplástica y Orbita en el servicio de Oftalmología del Hospital General de México.

A nuestro hospital acude una población de bajos recursos, en su gran mayoría con cuadros muy avanzados que requieren de un tratamiento resolutivo, porque muchas veces no regresan para un seguimiento. Con este estudio pretendemos conocer cuales son los resultados de las diferentes técnicas quirúrgicas que se realizan en los pacientes con dacriocistitis crónica para brindarles de acuerdo al grado del cuadro de su enfermedad la técnica quirúrgica más adecuada en cada caso.

TESIS CON  
FALLA EN EL ORIGEN

## **OBJETIVOS**

Los objetivos del estudio son:

1. Determinar el porcentaje de pacientes asintomáticos posterior a cirugía
2. Determinar los síntomas y signos recidivantes o recurrentes
3. Determinar el porcentaje de reintervención
4. Conocer cual es el lado más afectado de la vía lagrimal

TESIS CON  
FALLA DE ORIGEN

## **MATERIAL Y MÉTODOS**

### **TIPO DE ESTUDIO**

- 1. RETROSPECTIVO**
- 2. TRANSVERSAL**
- 3. OBSERVACIONAL**

### **POBLACIÓN**

- 1. Por medio del Quirófano del Servicio de Oftalmología se obtendrán los números de expedientes con el nombre del paciente, que tengan como diagnóstico prequirúrgico dacriocistitis crónica, del periodo de marzo del 2000 a junio del 2002.**

**TESIS CON  
FALLA DE ORIGEN**

## **CRITERIOS DE INCLUSIÓN**

**Pacientes con diagnóstico de dacriocistitis crónica sin antecedente de trauma de la Clínica de Oculoplástica y Órbita del Servicio de Oftalmología del Hospital General de México.**

## **CRITERIOS DE EXCLUSIÓN**

**Pacientes con diagnóstico de dacriocistitis crónica con antecedente de trauma orbitario y/o sección de vía lagrimal.**

**Pacientes menores de 8 años con diagnóstico de dacriocistitis crónica**

## **CRITERIOS DE ELIMINACIÓN**

**Pacientes que no completaron su tratamiento o que no se les dió seguimiento por más de 3 meses.**

**TESIS CON  
FALLA DE ORIGEN**

## MÉTODO

Se revisaran los expedientes de acuerdo al número de expediente oftalmológico de los pacientes programados para cirugía con el diagnóstico de dacriocistitis crónica del periodo de marzo del 2000 a junio del 2002, operados en la Clínica de Oculoplástica y Orbita del Servicio de Oftalmología del Hospital General de México. Se excluirán a los pacientes menores de 8 años porque los criterios de tratamiento son diferentes y se remitirán a otra clínica.

Se analizarán y se vaciarán los datos en una hoja de recolección de datos que incluya lo siguiente:

- a) Edad en años
- b) Sexo: masculino o femenino
- c) Vía lagrimal afectada: derecha, izquierda o ambas
- d) Cuadro clínico pre-quirúrgico: Se determinará la presencia de epífora, secreción y tumefacción del saco lagrimal
- e) Antecedente de cirugía previa: Se calificará como presente o ausente.
- f) Presencia de fistula
- g) Cirugía realizada: Dacriocistorrinostomía, dacriocistectomía y/o fistulectomía
- h) Fecha de cirugía
- i) Cuadro clínico post-quirúrgico: presencia o ausencia de epífora, secreción, tumefacción del saco lagrimal.
- j) 2ª cirugía realizada: Dacriocistorrinostomía, dacriocistectomía
- k) Fecha de 2ª cirugía
- l) Cuadro clínico post-quirúrgico de 2ª intervención: presencia o ausencia de epífora, secreción, tumefacción del saco.

° Se anexa una hoja de recolección de datos.

TESIS CON  
FALLA DE ORIGEN



**Indicaciones quirúrgicas:**

**Dacriocistectomía:**

**Pacientes con cirugía previa de dacriocistorrinostomía fallida**

**Pacientes con dacriocistitis crónica y saco retenedor**

**Pacientes con saco retenedor con aumento de volumen que deforme la zona del saco lagrimal con salida o no de material purulento a la digitopresión del saco**

**Pacientes con dacriocistitis crónica con cuadro de celulitis orbitaria agregado.**

**Cuando accidentalmente en el transoperatorio se lesiona el saco o la mucosa nasal y no hay manera de realizar colgajos.**

**Dacriocistorrinostomía:**

**Pacientes con dacriocistitis crónica**

**Pacientes con epifora con salida de material purulento a la expresión y/o irrigación de la vía lagrimal sin deformidad de la región del saco lagrimal.**

**Fistulectomía**

**Pacientes con la presencia de fistula a piel.**

**TESIS CON  
FALLA LE ORIGEN**

## **MÉTODO ESTADÍSTICO**

Se realizará método estadístico de tipo descriptivo-observacional con análisis multivariado. Los datos recolectados de la revisión completa del expediente y su seguimiento en la hoja de recolección de datos de cada paciente fueron codificados y digitados para su análisis estadístico en el programa SPSS versión 8.0, Windows. Los textos y cuadros se procesaron en un PC utilizando Office Word y Excell.

TESIS CON  
FALLA LE ORIGEN

## RESULTADOS

Se revisaron pacientes con diagnóstico de dacriocistitis crónica sometidos a tratamiento quirúrgico del periodo de marzo del 2000 a junio del 2002 con un seguimiento de 3 a 6 meses posterior a su intervención. Se recolectó la información de 59 pacientes, se eliminaron 3 de acuerdo a los criterios de inclusión y eliminación siendo un total de 56 pacientes, de los cuales en 2 casos la intervención fue bilateral, por tal motivo y para fines de análisis de resultados tomamos en cuenta 58 vías lagrimales.

Encontramos que el rango de edad va desde los 8 años hasta los 78 siendo el promedio  $35 \pm 15$  años. En cuanto a sexo 90% mujeres y 10% hombres; el lado mayormente afectado fue el izquierdo en mujeres en 33 casos; ya que en hombres no existió diferencia entre derecho e izquierdo siendo 3 y 3.

Los signos de interconsulta de los pacientes con dacriocistitis crónica fueron epifora 23 casos (40%), secreción 13 casos (22%), secreción y epifora 12 (21%), tumefacción del saco 7 (12%) y secreción más tumefacción en 3 casos (5%). Antecedentes de cirugía previa en 11 casos (19%).

Las cirugías realizadas fueron de primera intención DCR 25 casos (43%), Dacriocistectomía en 11 (19%), DCR + fistulectomía en 9 (16%) y otras en 13 (22%) siendo éstas últimas dacriointubación y sondeo de vía lagrimal. El cuadro clínico posquirúrgicos fue secreción en 7 casos (12%), epifora en 7 casos (12%), secreción y epifora en 2 (3%), otros 1 (2%) y asintomáticos en 41 casos (71%). Encontrando la siguiente relación en cuanto a cirugía y signo postquirúrgico:

TESIS CON  
FALLA DE ORIGEN

DCR: asintomáticos 17, secreción 3, epifora 3, secreción y epifora 1, otros 1.

Dacriocistectomía: asintomáticos 7, secreción 2, epifora 1, secreción y epifora 1.

DCR + fistulectomía: asintomáticos 8, secreción 1.

Otra cirugía: asintomático 9, secreción 1, epifora 3.

De los pacientes que persistieron con sintomatología posterior a la primera cirugía 17 casos (29%), se reintervinieron 15 (26%), realizándose DCR en 3 casos, persistiendo con epifora en 1 caso y secreción en 1 caso; Dacriocistectomía en 8, persistiendo con secreción en 3 casos, epifora en 1; y retiro de tubo en 4 casos continuando con epifora 2 casos; teniendo como resultado final 48 casos asintomáticos y 2 con síntomas ocasionales considerados como asintomáticos siendo un total de 50 casos asintomáticos (86%).

° Seanexan gráficas

TESIS CON  
FALLA DE ORIGEN

## **ANÁLISIS DE RESULTADOS**

Una vez obtenidos los resultados, observamos que lo que encontramos en nuestro servicio es muy semejante a lo reportado en la literatura, la incidencia de presentación en cuanto a la edad es en pacientes que se encuentran entre los 30 y 50 años de edad, teniendo una mayor prevalencia por sexo femenino 9:1, mayor de lo que se reporta en la literatura,(41) afectándose la vía lagrimal izquierda, lo cual se ha visto tiene relación directa con la anatomía de la vía lagrimal.

Los síntomas principales de motivo de interconsulta son básicamente epífora, secreción y tumefacción del saco, ya sea como único síntoma o combinados. Los síntomas postquirúrgicos son básicamente epífora y secreción como síntomas aislados.

La cirugía que se realiza inicialmente en nuestro servicio es la Dacriocistornostomía, dejando la Dacriocistectomía para los casos en que ha fallado la DCR o bien en pacientes con la presencia de saco retenedor.

De los 58 casos el 86% permanece asintomático y el índice de reintervención es del 26%, sin embargo el 50% de los casos que ameritan una segunda intervención permanecen asintomáticos.

Tuvimos un caso el cual ameritó una tercera intervención siendo ésta una dacriocistectomía quedando finalmente asintomático.

TESIS CON  
FALLA DE ORIGEN

## COMENTARIO Y CONCLUSIONES

Considero de suma importancia conocer las estadísticas y los resultados de los pacientes operados en nuestro país, ya que la gran mayoría de las referencias son extranjeras y es difícil poder comparar los resultados por la diferencia que existe en los periodos de seguimiento y los criterios de éxito. (8)(24). Es importante comparar los resultados que se reportan en otras instituciones con lo que nosotros en la Clínica de Oculoplástica y Orbita del Servicio de Oftalmología del Hospital General de México obtenemos.

Además el realizar este tipo de estudio nos permite analizar y proyectar protocolos de investigación con el fin de mejorar la calidad de atención, nuestras técnicas y tener resultados más favorables para nuestros pacientes. Así mismo conocer la evolución natural de la enfermedad para realizar diagnósticos tempranos y tratamientos oportunos y no esperar a que se presente las complicaciones o cuadros más severos que dificultan el tratamiento y su evolución hacia la mejoría o resolución en éstos casos.

Creo que el conocer las indicaciones precisa de cada una de las técnicas y los resultados de éstas, nos permite brindar al paciente que acude a nuestro hospital la mejor alternativa de tratamiento para cada caso, independientemente de que el paciente regrese o no a su consulta subsiguiente sabiendo que en un alto porcentaje de éstos el resultado es satisfactorio.

Y lo exitoso de éste trabajo fue que logramos conocer cada uno de los datos que requeríamos y lograr nuestros objetivos iniciales.

Podemos concluir que la dacriocistitis crónica es una enfermedad la cual tiene como datos principales epifora y secreción, y en un porcentaje tumefacción del saco, rebelde a tratamiento médico siendo el tratamiento de elección el tratamiento quirúrgico y en la mayoría de los casos (86%) resolutivo. En la literatura se reporta hasta un 90% de éxito.

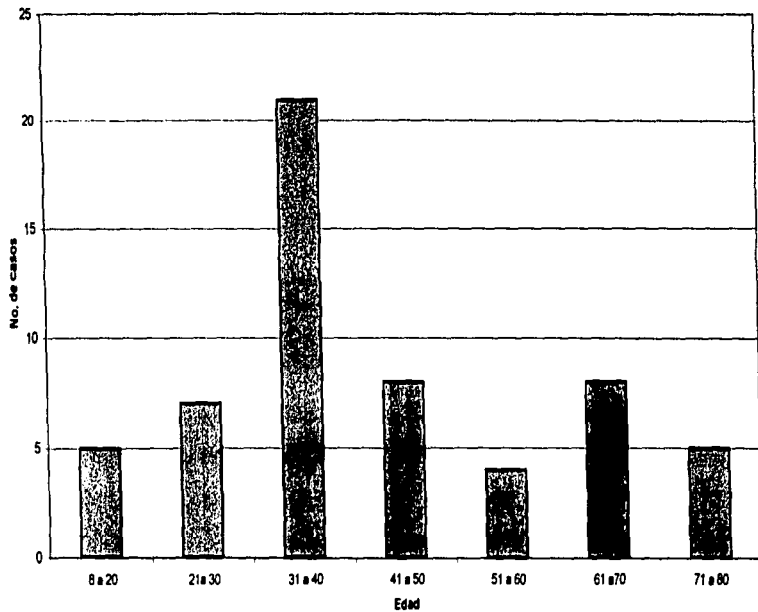
(16)

TESIS CON  
FALLA DE ORIGEN

**GRÁFICAS**

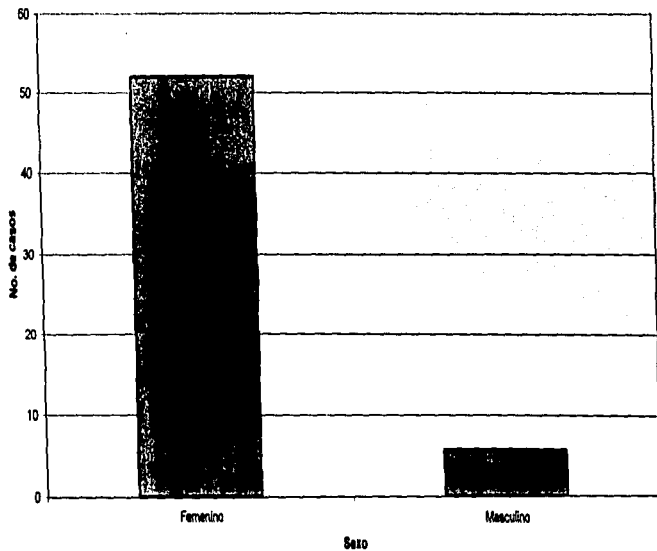
TESIS CON  
FALLA DE ORIGEN

## Distribución por edad

TESIS CON  
FALLA DE ORIGEN

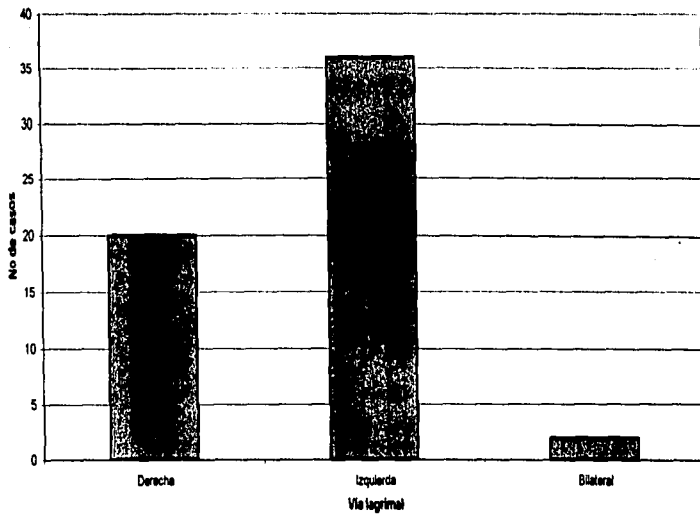


## Distribución por sexo

TISIS CON  
FALLA DE ORIGEN


### Distribución por vía lagrimal

27



TESIS CON  
FALLA DE ORIGEN

Distribución por cirugía previa

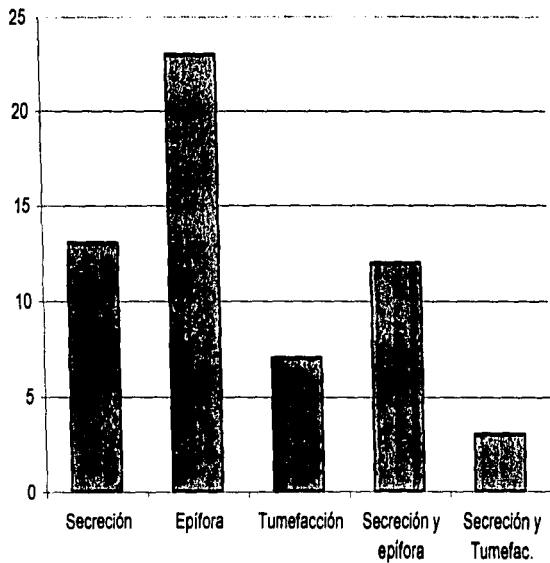


No  
 Si

28

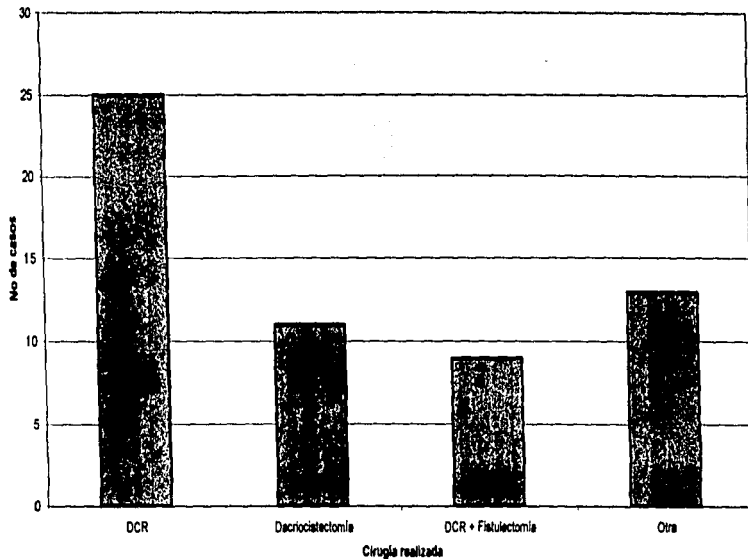
TESIS CON  
FALLA DE ORIGEN

Distribución por síntomas prequirúrgicos



TESTS CON  
FALLA DE ORIGEN

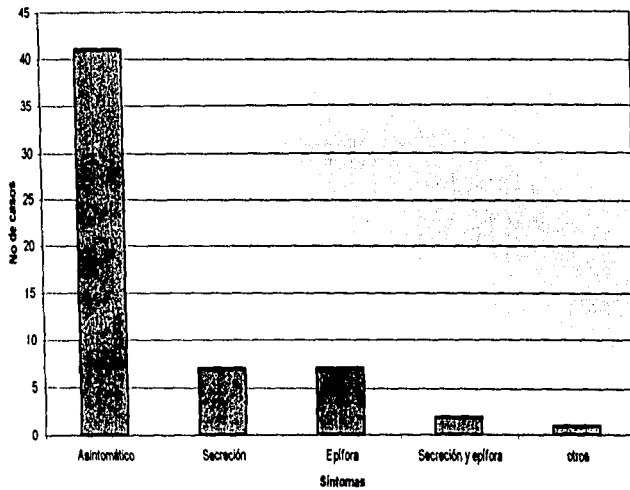
### Distribución por cirugía realizada



TESIS CON  
FALLA DE ORIGEN

### Distribución por síntomas posquirurgicos

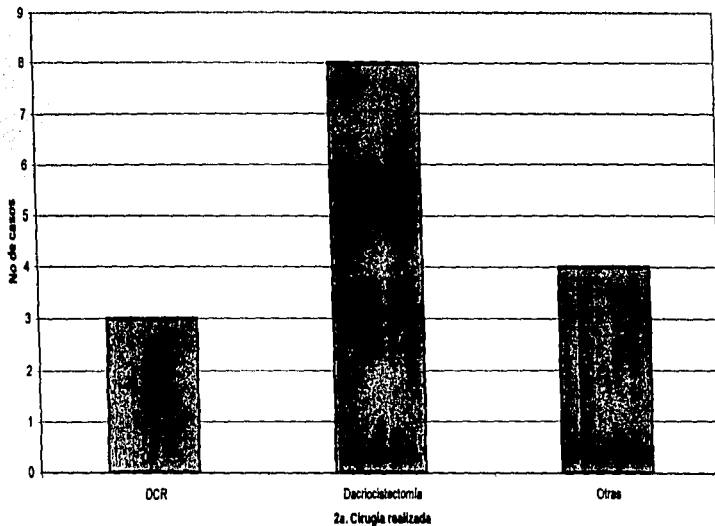
31



TESIS CON  
FALLA DE ORIGEN

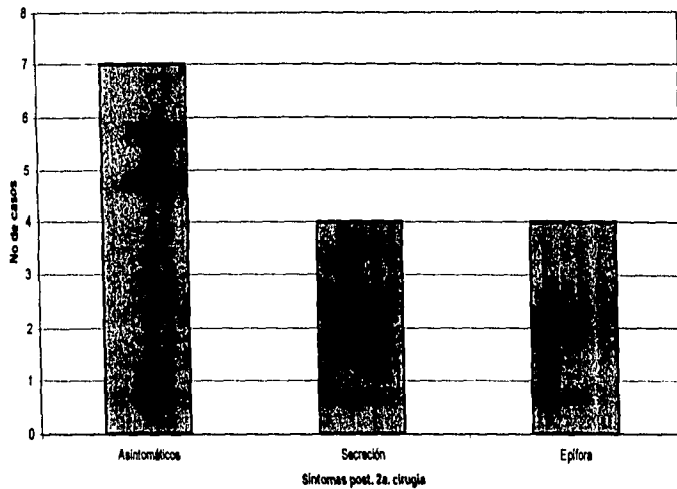
### Distribución por reintervención

32



TESTS CON  
FALLA DE ORIGEN

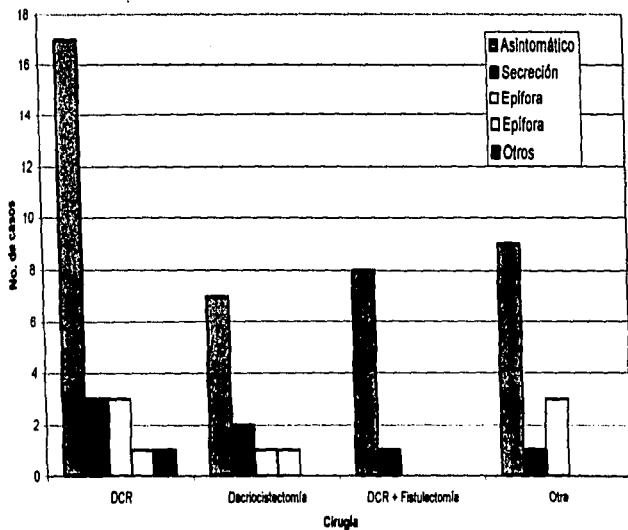
### Distribución por síntomas de 2a. cirugía



TESIS CON  
FALLA DE ORIGEN

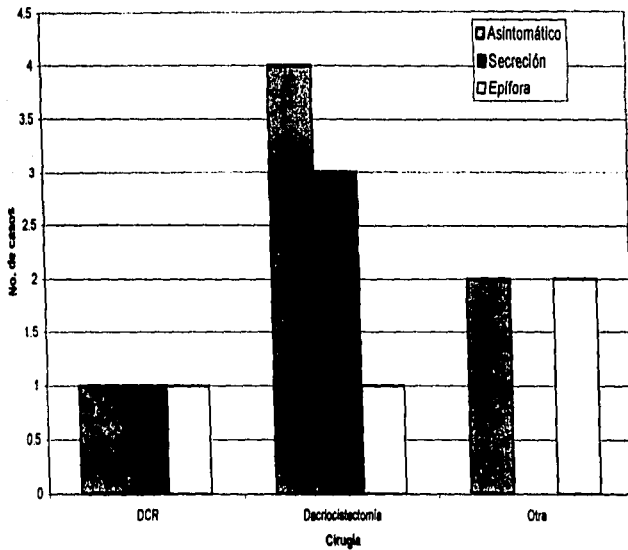


### Distribución por cirugía y Sx. postquirúrgicos



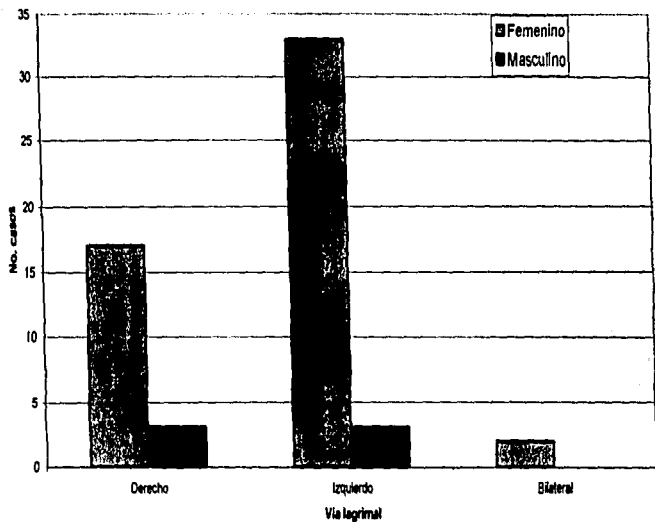
TESIS CON  
FALLA DE ORIGEN

Distribución por 2a. cirugía y Sex: postquirúrgicos



TESIS CON  
FALLA DE ORIGEN

### Distribución por sexo y vía lagrimal afectada



TESIS CON  
FALLA DE ORIGEN

**ANEXOS**

**TESIS CON  
FALLA DE ORIGEN**

Hoja de recoleccion de datos

Expediente

Edad

Sexo M F

Vía lagrimal Der. Izq.

Qxprevia Si No

Sx PreQx

Qx realizada

Fecha Qx

Sx postQx

2a Qx

Fecha 2a Qx

Sx postQx

Fistula Si No

Expediente

Edad

Sexo M F

Vía lagrimal Der. Izq.

Qxprevia Si No

Sx PreQx

Qx realizada

Fecha Qx

Sx postQx

2a Qx

Fecha 2a Qx

Sx postQx

Fistula Si No

TESTIS CON  
FALLA DE ORIGEN

Hoja de recoleccion y vaciado de datos

Expediente	Edad	Sexo	Via lagrimal	Sx PreQx	Qxprevia	Fistula	Qx realizada	Fecha Qx	Sx postQx	2a Qx	Fecha 2a Qx	Sx Post
10												

ESTA TESIS NO SALE  
DE LA BIBLIOTECA

TESIS CON  
FALLA DE ORIGEN

## BIBLIOGRAFÍA

- (1) McEwen DR. Surgical treatment of dacryocystitis AORN J. 1997 Aug; 66 (2): 268 -70, 275 -8.
- (2) Bartley GB: Acquired lacrimal drainage obstruction: An etiologic classification system, case report and a review of the literature. I. Ophthalmic Plast. Reconstr. 1992. Surg 8:237-242.
- (3) Linberg J. V. Mc. Cormick. Primary Acquired nasolacrimal duct obstruction Ophthalmology 1986. 93:1055-1063.
- (4) Ophthalmology 2001. Feb 72 (2) p.103-11
- (5) Patrick Yeatts. Acquired Nasolacrimal duct obstruction Ophthalmology Clinics of North American 2000 Dec. 13 (4)
- (6) Chang Gung Med J. Reconstruction of acquired nasolacrimal duct obstruction. Med J. China 2001 Jun24 (6) p 361-7
- (7) Lee Wing MW. Clinicopathologic analysis of 166 patients with primary acquired nasolacrimal duct obstruction Ophthalmology 2001-Nov 108(11) p 2038-40
- (8) Cahill. Bucias J.A. Management of acute dacryocystitis in adults. Ophthalmic Plast. Reconstr. Surg 1993. 9-38-42.
- (9) Hurwitz J.J. Management of acquired dacryocystitis Can J. Ophthalmol. 1983. 18:213-216.
- (10) Hartikain J. Bacteriology of lacrimal duct obstruction in adults. Br. J. Ophthalmol 1997 Jan 81 (1) p 37-40
- (11) Sood. Ratnaraj. Chronic dacryocystitis. A clinico-bacteriological study J. of the all Indian Ophthalmological Society. 1967. 15:107-110.
- (12) Am j. Ophthalmology 52:619
- (13) Vic Er.: Lacrimal disorders St. Luis Mosby, 76. p73
- (14) Mauricello JA. Dacryocistectomy Surgical indications and results in 23 patients. Ophthalmic Plast. Recons Surg. 1997. 13:216-220.

TESIS CON  
FALLA DE ORIGEN

- (15) Wilkins R. B. Dryden R.M. Lacrimal drainage system disorders Dx and Tx. Oculoplastic Surgery Ed 2. NY Raven 1987 p 337
- (16) Yeatts R.P. Current concepts in lacrimal drainage surg. Curr Opin Ophthalmol. 1996. 7:43-47.
- (17) Cunningham M.S. Endonasal endoscopic Dacryocystorriostomia in children. Arch. Otolaryngol. Head Neck Surg 1998. 124:328-33.
- (18) Gonnering. Endoscopic laser assisted lacrimal surgery. AM J. Ophthalmol. 1991. 111:152-57
- (19) Grenmann. Prospective randomized comparison of external Dacryocystorriostomia and endonasal laser Dacryocystorriostomia Ophthalmology. 1998. 105:1106-1113.
- (20) Hausler. Microsurgical endonasal Dacryocystorriostomia with long-term insertion of bicanalicular silicon tubes. Arch Otolaryngol Head Neck Surg. 1998. 124:188-191.
- (21) Campomanes BSA, et al. The endoscopic and the radiofrequency unit in Dacryocystorriostomia surg. Ophthalmic Plast. Surg. 1995. 11:54-58.
- (22) Mussaro B.M. Endonasal laser Dacryocystorriostomia. Arch Ophthalmol. 1990. 208:1172-76.
- (23) Mickelson S.A. Endoscopic laser assisted Dacryocystorriostomia. Am J. Otolaryngol 1997. 18:107-111.
- (24) Von Arx G. Endonasal laser Dacryocystorriostomia. Br. J. Ophthalmol 1998. 82:976.
- (25) Gonnering. Endoscopic laser assisted lacrimal surgery Am J. Ophthalmol. 1991. 111:152-257.
- (26) Kao ACS. Dacryocystorriostomia. with intraoperative mitomycin C Ophthalmology. 1997. 104:86-91
- (27) Mantynen. J. Results of Dacryocystorriostomia. in 96 patients Acta Otolaryngol Suppl. 1997: 529:187-189.
- (28) Welham. RAN. Management of unsuccessful lacrimal surgery. Br. J. Ophthalmol 1987. 71:152-157.

TESIS CON  
FALLA DE ORIGEN



- (29) Ibrahim HA, Batterbury M. Lacrimal fossa block: an adult of a minimal invasive regional anaesthetic. Technique for endoscopic Dacryocystorhinostomia. Clin Otolaryngol 2001. Oct 26(5) p 407-10
- (30) Angrist R.C. Silicone intubation for partial and total nasolacrimal duct obstruction in adults. Ophthalmic Plast. Recons. Surg. 1985. 1:51-54.
- (31) Dortzbach JRk, et al. Silicone intubation for obstruction of the nasolacrimal duct in children Ophthalmology 1982. 94:585-590.
- (32) Becker B.B. Ballon catheter dilation for treatment of congenital nasolacrimal duct obstruction Am J. Ophthalmol. 1996.121:304-309.
- (33) Janssen A.G. Obstructed nasolacrimal duct system in epiphora. Radiology 1997. 205:791-96.
- (34) Lee J.M. Ballon dacryoplasty. Results en the treatment of complete and partial nasolacrimal obstruction of the lacrimal system. Radiology 1994. 193:453-56.
- (35) Kao ACS DCR with intraoperative mitomycin C Ophthalmology. 1997. 104:86-91.
- (36) Perry J. D. et al. Ballon dilation for treatment of adults with partial duct obstruction Am J. Ophthalmol. 1998. 126:811-816.
- (37) Dupuy-Dutemps. Procedure plastic en DCR. Results Ann. Ocul. 1921 158:241-261.
- (38) You Ya; Fang CT. Intraoperative mitomycin C in Dacryocystorhinostomia. Ophthalmol Plastic. Recons. Surg. 2001. Mar 17(2) p 115-9
- (39) Carney AS , Jones Endoscopic inferior Dacryocystorhinostomia. Clin Otolaryngol 1999. 24:80-84.
- (40) Ophthalmic Surg. Lasers 1996 Feb 27 (2) p 133
- (41) O'Donnell B. Dacryocystorhinostomia. for epiphora in the presence of a patient lacrimal system . Clin Experiment Ophthalmol 2001. Feb 29 (1) p27-29
- (42) Weil-milder Sistema lagrimal. Dacriología básica: diagnóstico y tx de sus afecciones. Ed. Panamericana. Buenos Aires 1995
- (43) Jack. J. Kanski. Oftalmología clinica. Mosby, 3a ed. España 1996

TESIS CON  
FALLA DE ORIGEN

- (44) Benjamin Boyd. M.D. FACS. Highlights of Ophthalmology. Atlas de  
Cirugía Ocular Vol II. Panama
- (45) Adler. Fisiología del ojo. William M Hart. 9a ed. Mosby España 1994

TESIS CON  
FALLA DE ORIGEN