



11245
43
UNIVERSIDAD NACIONAL AUTÓNOMA DE MÉXICO

FACULTAD DE MEDICINA
DIVISION DE ESTUDIOS DE POSTGRADO

HOSPITAL REGIONAL "GRAL. IGNACIO ZARAGOZA"
I.S.S.S.T.E.

**PLASTIA DE SCHEKER EN LESIONES
DE LA ARTICULACIÓN RADIO CUBITAL
DISTAL, EN EL HOSPITAL REGIONAL
"GENERAL IGNACIO ZARAGOZA"**

T E S I S

PARA OBTENER EL TÍTULO DE
E S P E C I A L I S T A E N

ORTOPEDIA

P R E S E N T A
DR. MARTÍN LÓPEZ GUTIÉRREZ

ASESORES DE TESIS

DR. CARLOS MEJÍA ROHINES
DR. ONAR PÉREZ ORTÍZ



ISSSTE

MÉXICO, D.F.

FEBRERO 2003

TESIS CON
FALLA DE ORIGEN

A



Universidad Nacional
Autónoma de México

Dirección General de Bibliotecas de la UNAM

Biblioteca Central




UNAM – Dirección General de Bibliotecas
Tesis Digitales
Restricciones de uso

DERECHOS RESERVADOS ©
PROHIBIDA SU REPRODUCCIÓN TOTAL O PARCIAL

Todo el material contenido en esta tesis esta protegido por la Ley Federal del Derecho de Autor (LFDA) de los Estados Unidos Mexicanos (México).

El uso de imágenes, fragmentos de videos, y demás material que sea objeto de protección de los derechos de autor, será exclusivamente para fines educativos e informativos y deberá citar la fuente donde la obtuvo mencionando el autor o autores. Cualquier uso distinto como el lucro, reproducción, edición o modificación, será perseguido y sancionado por el respectivo titular de los Derechos de Autor.

**TESIS
CON
FALLA DE
ORIGEN**


DR. LUIS CARLOS MEJÍA ROLDÁN
JEFE DEL SERVICIO DE ORTOPEDIA.


SUBDIRECCION
DIVISION

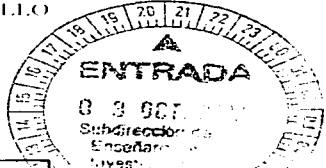
OPACON
REGISTRADO


DR. OMAR PÉREZ ORTIZ
MEDICO ASISTENTE Y ASESOR DE TESIS


DRA. LUZ MARÍA DEL CARMEN SAN GERMÁN TREJO
JEFE DE INVESTIGACION




DR. CARLOS MICHAEL SALAZAR JUÁREZ
COORDINADOR DE CAPACITACION, INVESTIGACION Y
DESARROLLO



TIENE CON
FALLA DE ORIGEN

INDICE

Resumen	2
Summary	4
Introducción	6
Material y métodos	9
Criterios de inclusión	10
Criterios de exclusión	10
Criterios de eliminación	11
Técnica quirúrgica	12
Resultados	16
Discusión	19
Conclusiones	21
Anexos	22
Bibliografía	31

TESIS CON
FALLA DE ORIGEN

RESUMEN.

En el servicio de Ortopedia del Hospital Regional "General Ignacio Zaragoza" del I.S.S.S.T.E., se realizó un estudio clínico, observacional, longitudinal, ambipolítico y comparativo, comprendido en un periodo de Marzo de 2003 a Agosto de 2003, realizándose 6 cirugías con la técnica de Scheker en pacientes adultos con inestabilidad radio cubital distal.

El propósito de esta investigación fue evaluar la eficacia del tratamiento quirúrgico con la técnica de Scheker en pacientes con inestabilidad radio cubital distal tipo traumático, tomando como referencia la sintomatología principalmente el dolor, los arcos del movimiento y la potencia muscular prequirúrgica y posquirúrgica, así como valorar el tiempo en el cual los pacientes se reintegran a sus actividades laborales posterior a la cirugía.

La plastia de Scheker se realiza como técnica quirúrgica innovadora en el Hospital Regional " General Ignacio Zaragoza" del I.S.S.S.T.E., la cual tiene como objeto la reparación del complejo triangular fibrocartilaginoso de la articulación radio cubital distal afectada, para mejorar el dolor, la potencia muscular y los arcos del movimiento.

En este periodo de 6 meses se realizaron 6 cirugías con técnica de Scheker, captando a los pacientes por la consulta externa de ortopedia así como por urgencias.

Los resultados a corto plazo de la reconstrucción de los ligamentos radio cubitales distales a sido favorable, reportando la disminución del dolor en un periodo de 3 meses de seguimiento postquirúrgico, se obtuvieron rangos de movilidad normales y la fuerza de


TESIS CON
FALLA DE ORIGEN

preensión aumento en relación al prequirúrgico, los 6 pacientes volvieron a su ocupación previa y no presentaron signos de residivas.

El rango de edad de los pacientes fue de 25 a 45 años y el intervalo entre la lesión inicial y la cirugía vario de 4 meses a 1 año.

Los resultados del estudio con seguimiento de 3 meses dieron buenos resultados en los pacientes sometidos a esta cirugía ya que el dolor disminuyó importantemente así como la movilidad de la articulación radio cubital distal, sobre todo en la pronación y supinación así como en la potencia muscular de esta articulación, lo que contribuyo a que los pacientes se reintegraran a sus actividades laborales y a su vida social en un plazo de tiempo corto, por lo que en el servicio de ortopedia del Hospital Regional "General Ignacio Zaragoza" seguirán realizándose las plastias con técnica de Seheker en las inestabilidades de la articulación radio cubital distal traumáticas por el éxito que se obtuvo con esta técnica quirúrgica.

PALABRAS CLAVE: Inestabilidad radio cubital distal y plastia de Seheker.



Summary.

In the service of orthopedics of the General Regional Hospital Ignacio Zaragoza"del I.S.S.S.T.E. , he/she was carried out a clinical, observational, longitudinal study, ambipectivo and comparative, understood in a period of March from the 2003 to August of the 2003. Being carried out 6 surgeries with technique of Secheke in mature patients with uncertainty radio cubital distal.

The purpose of this investigation was mainly to evaluate the effectiveness of the surgical treatment with the technique of Secher in patient with inestabilidad radio cubital distal type traumática,tomando like reference the sintomatología the pain, the arches of the movement and the power muscular prequirurgica and postquirurgica, as well as to value the time in which the patients are reinstated to their later labor activities to the surgery.

The plastia of Secher is carried out as innovative surgical technique in the Regional Hospital "General Ignacio Zaragoza" of the I.S.S.S.T.E., which has like object the repair of the complex triangular fibrocartilaginosa of the articulation affected cubital radio, to improve the pain, the muscular power and the arches of the movement.In this period of 6 months they were carried out 6 surgery with technique of Secher, capturing the patients for the external consultation and orthopedics urgencies.

The short term results of the reconstruction of the ligaments radio cubital distales had been favorable, reporting the decrease of the pain in a period of 3 months of pursuit postquirurgico, normal ranges of mobility and the force of prehension increase were obtained in relation to the prequirurgico, the 6 patients returned to their previous occupations and they didn't present residivas signs.

The rando of the patients' age went from 25 to 45 years and the interval between the initial lesion and the surgery it varies from 4 months to 1 years.

TESIS
FALLA DE ORIGEN

The results of the study with pursuit of 3 months of the postquirurgico, gave good results in the subjected patients to this surgery since the pain diminishes considerablemente as well as the mobility of the articulation radio cubital distal, mainly in the pronación and supinación like in the muscular power, what I contribute to that the patients were reinstated to their labor activities and its social life in a short term of time, for these reasons in the service of orthopedies of the Regional Hopsital General Ignacio Zaragoza will follow realizandoece surgeries with technique of Scheker in patient with uncertainty radio cubital traumatic distal type, for the satisfactory results that you obtubieron with this technique.

WORDS KEY: uncertainty radio cubital distal and plastia of Scheker.

TESIS CON
FALLA DE URGEN

INTRODUCCION.

La primera descripción de una lesión de la articulación radio cubital distal fue realizada por Desault en 1791. El mayor progreso fue realizado por Palmer y Warner quienes introducen el concepto de complejo fibrocartilago triangular. Que es una estructura anatómica que le da el mayor soporte al sistema de la articulación radio cubital distal. (10)

La articulación radio cubital distal es de tipo trocoide. (2) Estudios en cadáveres han confirmado la estabilización de las estructuras por los ligamentos, siendo el más importante el complejo fibrocartilaginoso triangular. En suma juega un rol importante en la transmisión de las fuerzas entre el carpo y el cubito. (3) El fibrocartilago triangular es un complejo de estructuras cartilaginosas y ligamentos similar al menisco, suspendido entre el cubito distal, el carpo cubital y la articulación carpo cubital. Surge de la escotadura sigmoidea distal del radio y se dirige hacia el cubital para insertarse en la base de la apófisis estiloides cubital. (12)

El aporte vascular del fibrocartilago triangular es variable, las ramas de la arteria cubital abastecen la parte cubital, mientras la arteria interosea anterior nutre la parte radial. Estudios histológicos han demostrado que la parte central del disco es avascular. La innervación no esta claramente definida. (7)

Mecanismo de lesión.

Han sido descritos varios tests que son de ayuda en el diagnostico del dolor en la cara cubital de la muñeca. El tests de compresión del fibrocartilago triangular es positivo si la


compresión axial del fibrocartilago triangular con desviación cubital resulta en dolor significativo. Tests de Araujo el cual provoca dolor en hiperextensión, desviación cubital y compresión axial de la muñeca. El tests de la tecla de piano, si el cubito distal se mueve libremente en plano dorso palmar. La formación de ayuelos a lo largo de la superficie dorsal de la muñeca particularmente en supinación. (8)

La articulación radio cubital distal no solo interviene en la pronación y supinación del antebrazo, si no que también es crucial para la fuerza de presión y capacidad de levantar peso de los individuos. Existen dos fuerzas que actúan en el antebrazo: compresión axial, creada por los músculos implicados en la prensión y la fuerza transversa que se traslada desde la mano hacia el cubito a través del radio y que consiste en la fuerza de gravedad frente a la cual el brazo tiene que levantar peso. (5) Existen controversias referente al tratamiento del dolor y la inestabilidad de la articulación radio cubital distal. (1)

La principal opción quirúrgica para el tratamiento de la inestabilidad de la articulación radio cubital distal es la re inserción del complejo fibrocartilago triangular en la fovea, que es el lugar habitual de ruptura. Si el complejo fibrocartilago triangular no es reparable, esta indicado el uso de procedimientos reconstructivos.

Se han descrito numerosos procedimientos para el tratamiento de estas lesiones siendo en orden:

- 1.- Estabilización radio cubital directa extra articular.
- 2.- Estabilización radio cubital indirecta mediante una cinta cubito carpiana o una tenodesis. (4)
- 3.- transposición muscular dinámica .
- 4.- Reconstrucción de los ligamentos radio cubitales.



Aunque las técnicas incluídas en las dos primeras categorías pueden mejorar los síntomas presentan desventajas biomecánicas significativas .

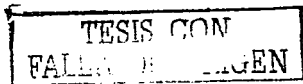
La estabilización radio cubital a nivel del cuello del cubito no guía al antebrazo a lo largo de su eje normal de rotación y conlleva al riesgo de limitar la rotación del antebrazo . Las cintas o tenodésis cubito carpianas utilizan el carpo para estabilizar el radio y el cubito . Aunque estas técnicas establezcan la estabilidad cubito carpiana, la conexión radio cubital indirecta es inherentemente laxa y no restaura la estabilidad de la articulación radio cubital distal en forma óptima. (11)

De igual manera no es posible diseñar una transposición muscular que restablezca una movilidad normal y su función estabilizadora dinámica puede no resultar viable.

La reconstrucción de los ligamentos radio cubitales distales ofrece la mejor posibilidad de restablecer la estabilidad y cinemática normal de la articulación radio cubital distal. (9)

Los padecimientos que pueden afectar la articulación radio cubital distal son: subluxación dorsal, subluxación palmar, lesiones del cartilago triangular, fracturas de la estiloides, condromalasia, artritis degenerativa y varianza cubital. (6)

Los objetivos del tratamiento de la articulación radio cubital distal inestable son establecer la estabilidad y conseguir arcos de movilidad completo y no doloroso, la técnica descrita por Scheker, los ligamentos dorsal y palmar se reconstruyen utilizando injertos que se fijan a través de múltiples túneles interconectados entre el radio y el cubito. (13)



MATERIAL Y METODOS.

En el Hospital Regional "General Ignacio Zaragoza" del I.S.S.S.T.E., se llevo a cabo un estudio clínico, observacional, longitudinal, ambipectivo y comparativo, en un periodo comprendido de Marzo de 2003 a Agosto de 2003.

Se estudiaron un total de 6 pacientes con inestabilidad radio cubital distal que fueron evaluados en el prequirúrgico y el posquirúrgico, tomando como referencia de evaluación el dolor, valorado por una escala visual análoga del 0 al 10, siendo el 0 ausencia de dolor y el 10 como dolor más intenso posible, los arcos del movimiento de la articulación radio cubital distal se midieron por grados y la potencia muscular se midió con una escala del 0 al 5, 0 nula potencia y 5 máxima potencia muscular.

El principal objetivo de esta investigación fue conocer los resultados a corto plazo mediante el tratamiento quirúrgico por plastia con la técnica de Scheker en pacientes con inestabilidad radio cubital distal en el Hospital Regional "General Ignacio Zaragoza"

Los pacientes con inestabilidad radio cubital distal, se captaron por la consulta externa y la consulta de urgencias del servicio de Ortopedia, en base al interrogatorio, exploración física y valoración radiográfica, se tomo en cuenta la sintomatología, el mecanismo de lesión, dolor, arcos de movilidad, potencia muscular y funcionalidad.

Los pacientes captados por urgencias y la consulta externa se ingresan a piso con dos días previos a la cirugía, para poder solicitar muestras de sangre para los estudios prequirúrgicos, (biometría hemática completa, química sanguínea, tiempos de coagulación, grupo y Rh y pruebas de funcionamiento hepático). También a los pacientes mayores de 40 años se les solicitan estudios de gabinete como tele de tórax, electrocardiograma y valoración prequirúrgica a los servicios de medicina interna y anestesiología.

Si el paciente se encuentra en buenas condiciones generales para ser intervenido quirúrgicamente, se programa su cirugía indicando ayuno a las 22:00 hrs. del día anterior a la cirugía.

Se captaron 6 pacientes con promedio de edad de 35 años, 5 hombres y una mujer con lesión de la articulación radio cubital distal siendo 4 en muñeca derecha y 2 en la izquierda.

Grupo problema.


Pacientes con diagnóstico de inestabilidad radio cubital distal, tratados en el servicio de extremidad torácica mediante la técnica descrita por Seheker.

Criterios de inclusión.

- 1.- Pacientes de ambos sexos.
- 2.- Pacientes con madurez esquelética.
- 3.- Pacientes con evidencia clínica y radiográfica de inestabilidad radio cubital distal.

Criterios de exclusión

- 1.- Pacientes con lisis activa.
- 2.- Pacientes con datos de artrosis radio cubital distal.
- 3.- Pacientes con tratamiento quirúrgico previo.
- 4.- Pacientes con patologías agregadas (fracturas, condromalasia, artritis degenerativa).



Criterios de eliminación.

- 1.- Pacientes que no aceptan tratamiento quirúrgico.
- 2.- Pérdida de expediente clínico de los pacientes.
- 3.- Muerte del paciente.

Para la realización de este estudio se requirió de recursos humanos, personal médico y paramédico del servicio de ortopedia en el módulo de extremidad torácica, médico especialista (asesor), residente de ortopedia, técnicos radiólogos y enfermeras de consulta externa y quirófanos. Requiriendo también de recursos físicos como las áreas físicas del hospital, Rx, salas de quirófano y consultorios de la consulta externa y urgencias del servicio de ortopedia.

TESIS CON
FALSA DE ORIGEN

TECNICA QUIRURGICA.

Se procede a realizar la técnica quirúrgica descrita por Scheker, la cual se inicia colocando un torniquete proximal en el brazo y el ante brazo en pronación. Se procede a realizar una incisión entre el cuarto y quinto compartimiento extensor, se incide la fascia entre el extensor digitorum común y el extensor carpi radialis brevis proximal al retinaculo extensor, exponiendo la porción músculo tendinosa retrayéndolos y exponiendo la metafisis distal del radio.

Se realiza una capsulotomía entre el cuarto y el quinto compartimiento extensor, exponiendo la esquina de la cavidad sigmoidea.

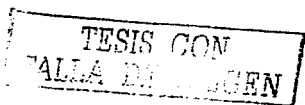
Se perfora con una broca de 3mm, iniciando en el labio dorsal de la cavidad sigmoidea con dirección a palmar y radial.

Un segundo túnel en la metafisis distal radial a 3cm. proximal y radial de la cavidad sigmoidea uniendo ambos túneles.

Se realizan otros dos orificios unicorticales a 1cm de distancia cada uno. Se aborda el cubito distal entre el quinto y sexto compartimiento extensores. Se realiza capsulotomía en la estiloides cubital radialmente al extensor carpi ulnaris.

Se realizan otros tres túneles con las mismas características en el radio. (fig. 1)

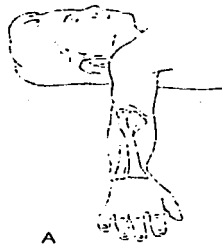Se toman injertos tendinosos del palmaris longus o del plantar. Se pasa el tendón a través de los orificios formando una asa de la porción distal radio cubital a nivel articular. Se suturan entre sí el cabo más proximal del tendón a nivel cubital. Se coloca el antebrazo en supinación, se tensa el tendón para reducir completamente la luxación y se sutura el cabo radial sobre sí mismo. (fig. 2 y 3)



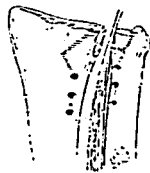El antebrazo es inmovilizado en posición neutral con un yeso por 3 semanas. en este tiempo posterior se retiran las suturas y un nuevo yeso es aplicado en el antebrazo a 20 - 30 grados de pronación por otras tres semanas.

Se inicia la rehabilitación temprano para conservar potencia muscular y arcos de movilidad de zonas no comprometidas y en forma activa de las articulaciones afectadas al retiro de la inmovilización.

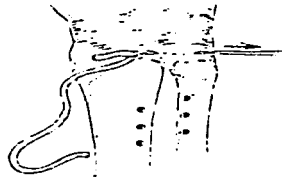10.1
FALLA DE ORIGEN



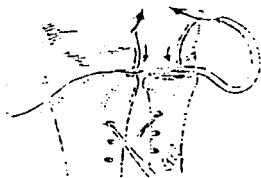A




B



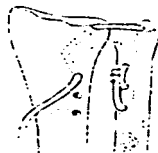C



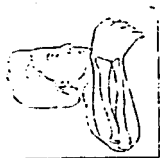D



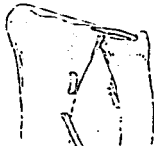E



F



G



H



I

Figura 1. Técnica Quirúrgica
Fuente. Clínica Orthopedic of North América. Vol. 1
No. 2,2001

TESIS CON
FALLA DE ORIGEN




Figura 2. Posición de los túneles radial y cubital

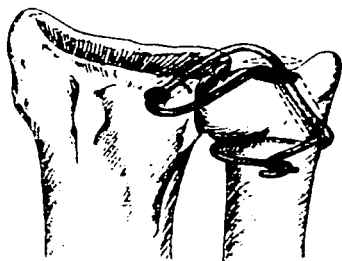



Figura 3. El injerto tendinoso se pasa a través de los túneles óseos.

Fuente. Clinie Orthopedic of North America

Vol. 1, No. 2, 2001.



RESULTADOS.

Los resultados de esta investigación comprendida en el periodo de Marzo de 2003 a Agosto de 2003, han sido favorables a corto plazo. Se realizaron 6 cirugías con la técnica de Scheker en pacientes con inestabilidad radio cubital distal, siendo 5 hombres (83%), y 1 mujer (17%). Anexo 1.

La edad promedio fue de 35 años con predominio de 4 (67%) articulaciones radio cubitales derechas y 2 (33%) articulaciones radio cubitales izquierdas.

Referente al mecanismo de lesión se encontró que el mayor número fue por traumatismo directo con 4 (67%), y por carga por hiperextensión solo 2 (33%). Anexo 2.

En cuanto a la escala visual análoga del dolor valorada del 0 al 10 se encontró lo siguiente:

No. De pacientes.	Prequirúrgico	Posquirúrgico.
1	GI (0-3) 17%	6 Pacientes
5	GII (4-7) 83%	GI (0-3) 100%

Anexo 3 y 4.

Con respecto a los arcos del movimiento se tomo como medida los grados del movimiento, encontrando cambios importantes en los movimientos de la pronación y supinación con respecto del prequirúrgico al posquirúrgico, los movimientos restantes de la muñeca no se encontraron cambios significativos. Anexo 5 y 6.

Tipo de movimiento.	Movilidad en grados	Movilidad en grados
	Prequirúrgico.	Posquirúrgico.
Flexión	80	80


ESTRUC. CON
VALOR DEL ORIGEN

Extensión.	75	75
Pronación	40	65
Supinación.	45	70
Des. Radial.	15	15
Des. Cubital.	15	15

Los resultados en cuanto a la fuerza muscular se midió por la escala de 0 a 5 encontrando:

Músculos	Potencia muscular	Potencia muscular
	Prequirúrgica.	Posquirúrgica.
Flexores.	4	4
Extensores.	4	4
Pronadores.	3	4
Supinadores.	3	4

Los resultados obtenidos mejoraron la fuerza de prensión en el grupo de músculos de los supinadores y pronadores, ningún paciente alcanzó la potencia muscular máxima de 5. en este período de 3 meses. Anexo 7 y 8.



Respecto a la integración laboral posquirúrgica, los resultados fueron satisfactorios en 5 pacientes (83%) en un periodo de 3 meses, solo un paciente (17%) se reintegro a sus labores después de los 3 meses de la cirugía. Anexo 9.


Los resultados a corto plazo de la reconstrucción de los ligamentos radio cubital distal ha sido favorable, reportando en 3 meses disminución significativa del dolor con rango de movilidad en el posquirúrgico completo y la fuerza de prensión aumento en un 80% sobre todo en la pronación y supinación.

Los 6 pacientes volvieron a sus actividades previas y no presentaron signos de recidivas, solo un paciente presento debilidad leve a moderada de prensión muscular y fatiga de la mano durante la realización de actividades. Aunque ninguno de los pacientes evito ninguna actividad particular.

El rango de edad de los pacientes fue de 25 a 45 años con una media de 35 años. El intervalo entre la lesión inicial y la cirugía vario de 4 meses a 1 año.

Todos los pacientes se mostraron satisfechos con el resultados de la cirugía. Las radiografías simples de seguimiento mostraron mejoría del ensanchamiento articular en todos los casos. No se presentaron datos de artrosis en la articulación radio cubital distal.

Clinicamente la reconstrucción ligamentaria del complejo triangular fibrocartilaginoso de la articulación radio cubital distal, demuestra el restablecimiento eficaz de la estabilidad de la articulación sin comprometer la movilidad articular en pacientes con inestabilidad postraumática.




DISCUSION.

En este estudio se encontró una frecuencia por sexo predominantemente masculino, ya que el mecanismo de lesión fue el traumatismo directo y en los hombres se ha visto que este es de mayor intensidad, ya sea por sus actividades laborales o de recreación donde se involucra una mayor energía y el mecanismo de menor frecuencia fue la carga con hiperextensión.

Los resultados de este estudio nos evidenciaron que la cirugía con la técnica de Scheker en pacientes con inestabilidad radio cubital distal mejora notablemente el dolor, así como los arcos del movimiento sobre todo de la pronación y supinación, lo que se refleja en el aumento de la potencia muscular. Estos pacientes se reincorporaron tempranamente a sus actividades laborales en 3 meses del posquirúrgico sin molestias.

Durante la realización de este estudio no se encontraron complicaciones para la recolección de los datos y la clasificación de los pacientes, referente a la cirugía no se encontraron accidentes ni incidentes y la cicatrización de las heridas quirúrgicas fueron satisfactorias sin presentar ningún dato de infección, en cuanto a la rehabilitación un paciente no la llevo a cabo adecuadamente por falta de cooperación del mismo.

Se concluye que la inestabilidad radio cubital distal es una patología frecuente en pacientes en edad productiva laboral, que anteriormente se trataban conservadoramente con rehabilitación física, reposo, terapia laboral, siendo estas medidas no resolutivas ya que los pacientes no se recuperaban como se ha visto con la cirugía, en especial con esta técnica, ya que se observaba a los pacientes con dolor crónico permanente importante, acompañado de limitación de los arcos del movimiento y de la fuerza muscular, llevando a una artrosis de la articulación radio cubital distal y el paciente abandonaba sus labores hasta el grado de



incapacitarse por esta patología, lo que reflejaba pérdidas importantes para el desarrollo socio económico para el paciente y sus familiares.

El conocimiento y la importancia que se le ha dado al complejo fibrocartilaginoso triangular en la estabilidad de la articulación radio cubital distal y su reparación con la técnica de Scheker ha revolucionado el tratamiento de esta patología para el beneficio del paciente y sus familiares.

TESIS CON
FALLA DE ORIGEN


CONCLUSIONES.

Este estudio nos ha dejado nuevos conocimientos en cuanto al tratamiento de la inestabilidad radio cubital distal con la técnica quirúrgica de la plastía de Scheker, dándonos resultados satisfactorios en corto plazo, conservando los arcos del movimiento de la articulación, disminuyendo el dolor y conservando la potencia muscular de esta articulación y lo más importante que a mantenido a los pacientes sin molestias de dolor crónico, pérdida de la fuerza o disminución de los arcos del movimiento, reflejándose en la pronta integración a sus actividades laborales.

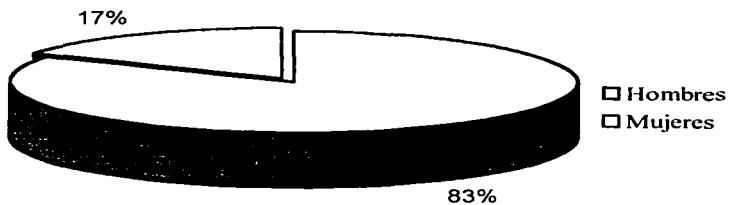
En cuanto al dolor concluimos que los pacientes sometidos a tratamiento quirúrgico, disminuye significativamente y con los arcos del movimiento se obtuvo un rango de movilidad completa en el posquirúrgico. La potencia muscular aumento en un 80% en el posquirúrgico.

Todos los pacientes volvieron a sus trabajos y aficiones previos en un lapso de 3 meses con excepción de 1 paciente que presento debilidad de leve a moderada y fatiga de la mano.

Por lo tanto podemos concluir que los resultados de esta investigación en comparación con los signos y síntomas prequirúrgicos con los posquirúrgico, han revelado buenos resultados con la plastía de Scheker a corto plazo tomando como referencia más significativas el dolor, los arcos del movimiento y la potencia muscular, por lo que en el Hospital Regional "General Ignacio Zaragoza" seguirán realizándose este tipo de cirugías para el beneficio de los pacientes.



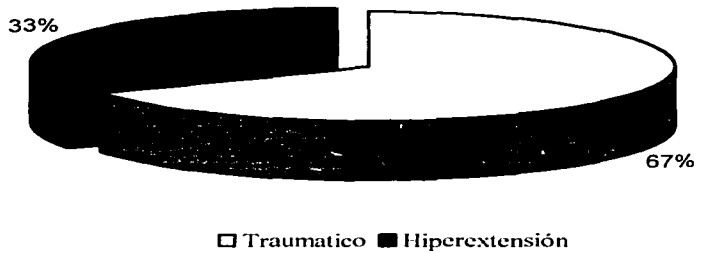
Anexo 1. Frecuencia por Sexo




Fuente: Hospital Regional "General Ignacio Zaragoza"
Expediente Clínico

TESIS CON
VALOR DE ORIGEN

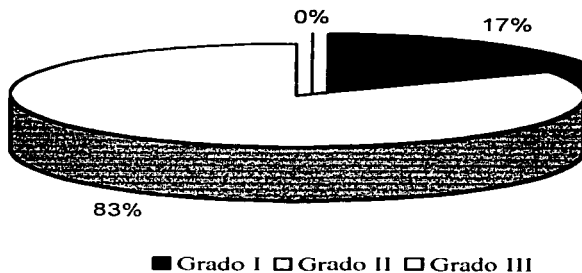
Anexo 2. Mecanismo de lesión



Fuente: Hospital Regional "General Ignacio Zaragoza"
Expediente Clínico




Anexo 3. Escala visual análoga de la intensidad del dolor prequirúrgico



Fuente: Hospital Regional "General Ignacio Zaragoza"
Expediente Clínico

TESIS CON
FALLA DE CUBIEN

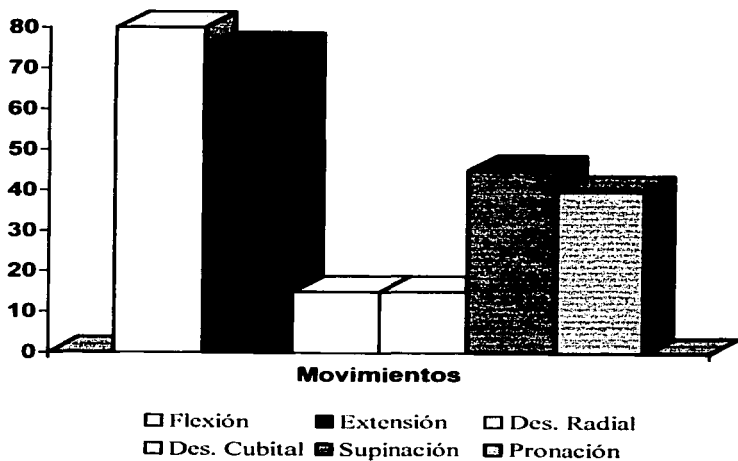
Anexo 4. Escala visual análoga de la intensidad del dolor postquirúrgico



Fuente: Hospital Regional "General Ignacio Zaragoza"
Expediente Clínico

TESIS DE GRADO
FALLA DE ORIGEN

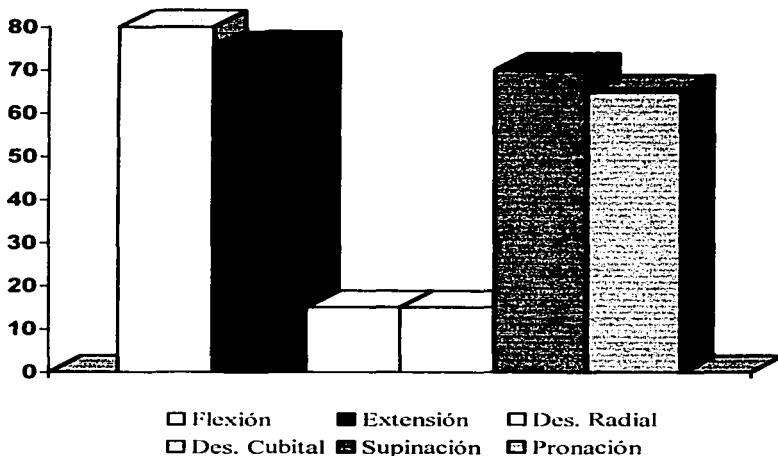
Anexo 5. Arcos de movilidad prequirúrgica en grados



Fuente: Hospital Regional "General Ignacio Zaragoza"
Expediente Clínico




Anexo 6. Arcos de movilidad postquirúrgicos en grados



Fuente: Hospital Regional "General Ignacio Zaragoza"
Expediente Clínico

TESIS CON
FALLA EN LA CALIFICACION

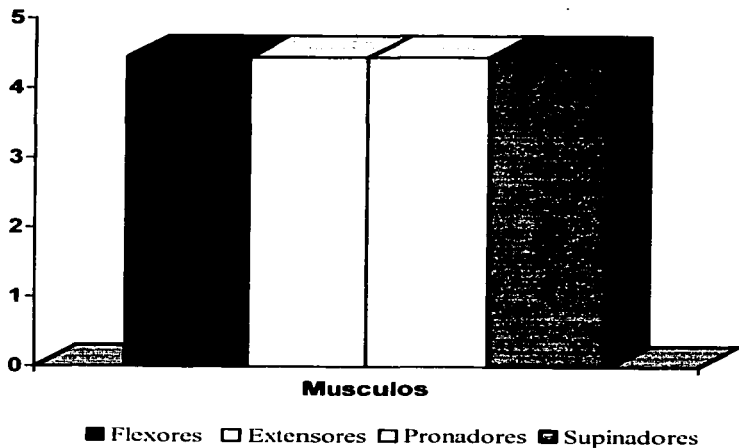
Anexo 7. Potencia muscular prequirúrgica del 0 al 5



Fuente: Hospital Regional "General Ignacio Zaragoza"
Expediente Clínico

TESIS CON
FALLA DE CUMPLIMIENTO

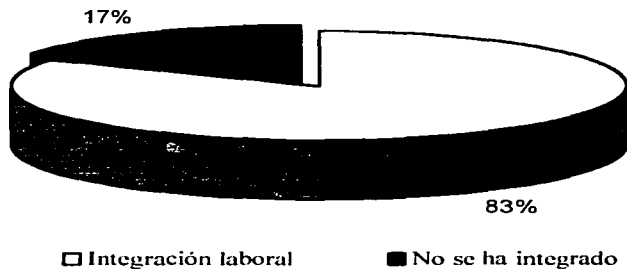
Anexo 8. Potencia muscular del 0 al 5 Postquirúrgico



Fuente: Hospital Regional "General Ignacio Zaragoza"
Expediente Clínico

ESTADO DE GUATEMALA
FACULTAD DE CIENCIAS
ESTÁ TESIS NO SALE
DE LA BIBLIOTECA

Anexo 9. Integración a la actividad laboral en 3 meses



Fuente: Hospital Regional "General Ignacio Zaragoza"
Expediente Clínico

TESIS CON
FALLA DE ORIGEN

BIBLIOGRAFIA.

- 1.-Soteranos D, Leit M.A. Modified darrach procedure for treatment of painful distal radioulnar joint. *Clin Orthop Rel Res.* 1996; 325: 140-147.
- 2.-Kihara H, Short W. The stabilizing mechanism of the distal radioulnar joint during pronation and supination. *J. Hand Surg.* 1995; 20^o: 930-936.
- 3.-Ward L, D. Ambrose C, G. The role of the distal radioulnar ligaments, interosseous membrane, and joint capsule in distal radioulnar joint stability. *J Hand Surg.* 2000; 25 (2):123-128.
- 4.-Schoonhoven J.V, Neustadt B. Salvage of failed resection arthroplasties of the distal radioulnar joint using a new ulnar head prothesis. *J Hand Surg.* 2001;16 (3):135-139.
- 5.-Luna J, Espinosa A, Mendoza M. Reconstrucción del ligamento radio cubital distal mediante plástis de Scheker. *Rev. Mex. de Ortop. y Traum.* 2001;15 (3) :96-100.
- 6.-Cooney W. The wrist diagnosis and operative treatment. *Mosby.* 1998; 2: 819-866.
- 7.-Scheker L. Reconstrucción of the dorsal ligament of the triangular fibrocartilage complej. *J. Hand Surg.* 1994;19b(3) :310-318.
- 8.-Kleinman W. Salvage of failed darrach procedure. *J. Hand Surg.* 1995;20^o: 951-958.
- 9.-Hove I. Surgery for postraumatic wrist deformity. *Acta Orthop. Scand.* 1994;65:434-438.
- 10.-Zelimir D. M. Treatment of acute injures of the triangular fibrocartilage complex associated with distal radioulnar joint instability. *J. Hand Surg.* 1995;20^o (2) :820-826.
- 11.-Akio M, Kiyoshi K. Hemiresection-interposition arthroplasty of the distal radioulnar joint associated with repair of triangular fibrocartilage complex lesions. *J. Hand Surg.* 1991;16^o(6):630-635.
- 12.-Scheker L, Bryan A. Artroplastia de sustitución cubital distal. *Clinic Orthopedic of the North America.* 2001;1 (2):369-380.
- 13.-Brian D, Brian J. Reconstrucción de la inestabilidad postraumatica de la articulación radio cubital distal. *Clinic Orthopedic of North América.* 2001;1(2):357-367.

FALLA DE ORIGEN