

01421
1



UNIVERSIDAD NACIONAL AUTÓNOMA DE MÉXICO

FACULTAD DE ODONTOLOGÍA

**LEIOMIOMA VASCULAR:
REVISIÓN DE LA LITERATURA
Y PRESENTACIÓN DE UN
CASO CLINICO**

T E S I S

**QUE PARA OBTENER EL TÍTULO DE
CIRUJANO DENTISTA
P R E S E N T A**

PAOLA ABASCAL ZERMAN

**DIRECTOR: C.D. MARIO NAVA VILLALBA
ASESOR: NTRA. BEATRIZ ALDAPE BARRIOS**

MÉXICO, D.F.

2003

VoBo
VoBo
[Signature]

**TESIS CON
FALLA DE ORIGEN**

A





Universidad Nacional
Autónoma de México

Dirección General de Bibliotecas de la UNAM

Biblioteca Central



UNAM – Dirección General de Bibliotecas
Tesis Digitales
Restricciones de uso

DERECHOS RESERVADOS ©
PROHIBIDA SU REPRODUCCIÓN TOTAL O PARCIAL

Todo el material contenido en esta tesis esta protegido por la Ley Federal del Derecho de Autor (LFDA) de los Estados Unidos Mexicanos (México).

El uso de imágenes, fragmentos de videos, y demás material que sea objeto de protección de los derechos de autor, será exclusivamente para fines educativos e informativos y deberá citar la fuente donde la obtuvo mencionando el autor o autores. Cualquier uso distinto como el lucro, reproducción, edición o modificación, será perseguido y sancionado por el respectivo titular de los Derechos de Autor.

**TESIS
FALLA
DE
ORIGEN**

PAGINACION DISCONTINUA

AGRADECIMIENTOS

A mi Mama

Por ser la mujer que más admiro, por ser el ejemplo de mi vida,
por enseñarme a luchar, a salir adelante, a no darme por vencida y por nunca
soltarme. Por ser una mujer llena de maravillas que día con día me deleito
descubriéndolas.

Lo logramos Mamá! Esta sí que va por ti, por tu entrega a mis sueños,
por nosotras, por todo lo que representa, por todo el esfuerzo,
por tus enseñanzas a lo largo de mi vida... gracias.
Mamá: Para ti.

A mi Abuelita

Por ser luz en mi vida.

A Salvador

Porque no tenemos límites y porque nunca los tendremos... para ti, mi vida!
Eres la estrella de mi vida.

A Alfredo

Por ser un mago y convertir los sueños en realidad.
Vivir contigo ha sido la experiencia más increíble en mi vida;
gracias por compartir tu vida de esta manera.
Aquí te quedaste, conmigo, por siempre.
Gracias por tu paciencia, tu cariño
y ser mi adorado Peponete Cuete.

A Sushi

Porque todo lo hemos compartido juntos y esto, no podía ser la excepción.
Gracias por caminar a mi lado y por tu cariño incondicional. Te adoro.

A Alex

Por hacer de las noches más largas, las más divertidas, gracias.
Te quiero mucho.

A Emiliano

Por ser esa personita mágica que enciende chispas en mi vida.

A Ericka

Porque siempre estaremos juntas y nunca nada nos va a separar,
mi hermana, te quiero mucho!!

A mi Dios

Por darme la paciencia y la claridad en los momentos mas desesperantes.

A Ale

Porque conocerte hizo todo más fácil, aunque el léxico lo complique un poco.
Me encantó conocerte, no necesitas que te lo diga... ya lo sabes.

B

TESIS CON
FALLA DE ORIGEN

A Carlos
Porque a pesar de todo, sigues creyendo en mí;
por ayer, por hoy y por siempre.
Por tantos sueños compartidos, por tantas cosas que decir,
por tantos cielos que cruzar y millones de amaneceres que ver.

A Tovi
Por tu gran esfuerzo por motivarme, por ser un increíble amigo
al que adoro y con el que quiero estar siempre. Gracias.

A José
Por ser quien eres en mi vida, por las risas
y el secreto de la magia compartida.

A Carolita, a Tere, a Mariana, a Maripé y a Joaquín,
Porque aunque no tuvieron participación en esto como tal,
siempre han estado conmigo y son unos excelentes amigos
y esto también lo comparto con ustedes!! Los quiero!!!

A Mario
Por tu paciencia, tu tiempo y tu entrega.
Gracias, me encantó haber trabajado contigo.

A todos los doctores del Seminario de Patología
Por su inmensa paciencia y dedicación a todos los proyectos.
Gracias por su interés en transmitir sus conocimientos.
Me dio mucho gusto conocerlos.

A la U.N.A.M.
Por permitirme vivir esta experiencia.

TESIS CON
FALLA DE ORIGEN

ÍNDICE

1. Introducción	Pag. 2
2. Antecedentes	Pag. 3
3. Leiomioma	Pag. 12
3.1 Clasificación de acuerdo a la OMS	Pag. 15
3.2 Tipos de acuerdo a Enzinger	Pag. 15
3.3 Sinomimia	Pag. 15
4. Leiomioma vascular	
4.1 Definición	Pag. 15
4.2 Edad	Pag. 18
4.3 Predilección	Pag. 20
4.4 Localización	Pag. 21
4.5 Características clínicas	Pag. 25
4.5.1 Tamaño	Pag. 26
4.5.2 Color	Pag. 27
4.5.3 Sintomatología	Pag. 28
4.5.4 Tratamiento	Pag. 28
4.5.5 Recurrencia	Pag. 29
4.5.6 Métodos de diagnóstico	Pag. 29
4.5.7 Características histopatológicas	Pag. 30
4.5.8 Características radiográficas	Pag. 32
5. Músculo	Pag. 36
5.1 Características de músculo esquelético	Pag. 37
5.2 Características de músculo liso	Pag. 41
6. Diagnósticos diferenciales clínicos	Pag. 46
6.1 Fibroma odontógeno periférico	Pag. 47
6.2 Lipoma	Pag. 48
6.3 Neurofibroma	Pag. 49
6.4 Hiperplasia fibrosa focal	Pag. 51
6.5 Mucocele	Pag. 53
6.6 Adenoma pleomorfo	Pag. 55
6.7 Hemangioma	Pag. 57

6.8 Linfangioma	Pag. 60
6.9 Granuloma piógeno	Pag. 62
7. Diagnósticos diferenciales histológicos	Pag. 64
7.1 Leiomioma sólido	Pag. 64
7.2 Leiomioma epiteliode	Pag. 65
7.3 Neurofibroma	Pag. 66
7.4 Neurilemoma	Pag. 67
7.5 Fibromatosis	Pag. 69
7.6 Miofibromas	Pag. 71
7.7 Histocitoma fibroso benigno	Pag. 72
7.8 Histocitoma fibroso maligno	Pag. 73
7.9 Leiomiosarcoma	Pag. 75
8. REPORTE DE UN CASO	Pag. 77
9. DISCUSIÓN	Pag. 81
10. CONCLUSIONES	Pag. 85
11. GLOSARIO	Pag. 87
ANEXO: Reporte histopatológico de leiomioma vascular	Pag. 88
12. REFERENCIAS	Pag. 89
13. INDICE DE FIGURAS	
Fig. 1. Corte histológico de Leiomioma Vascular	
Fig. 2. Corte histológico de Leiomioma Vascular	
Fig. 3. Corte histológico de Leiomioma Vascular	
Fig. 4. Características histológicas del músculo	
Fig. 5. Fibras musculares esqueléticas	
Fig. 6. Fibras musculares esqueléticas	
Fig. 7. Músculo liso	
Fig. 8. Corte longitudinal de músculo liso	
Fig. 9. Corte transversal de músculo liso	
Fig. 10. Fibroma odontógeno periférico de encía anterior inferior.	
Fig. 11. Fibroma odontógeno periférico de encía anterior superior.	
Fig. 12. Lipoma en mucosa yugal.	

-
-
- Fig. 13. Neurofibroma en boca y tejidos adyacentes.
Fig. 14. Hiperplasia fibrosa focal localizada en encía superior izquierda.
Fig. 15. Hiperplasia fibrosa focal localizada en carrillo derecho.
Fig. 16. Anatomía de un mucocelo.
Fig. 17. Mucocelo en el labio inferior.
Fig. 18. Mucocelo en el labio inferior
Fig. 19. Adenoma pleomorfo.
Fig. 20. Hemangioma cavernoso de borde lateral de la lengua
Fig. 21. Hemangioma cavernoso de mucosa yugal
Fig. 22. Hemangioma en carrillo.
Fig. 23. Linfangioma en lengua.
Fig. 23. Granuloma piógeno en encía inferior derecha
Fig. 24. Granuloma piógeno en mucosa.
Fig. 25. Imagen microscópica de un leiomioma sófido.
Fig. 26. Imagen microscópica de leiomioma epitelióide
Fig. 27. Imagen microscópica de Neurofibromas
Fig. 28. Imagen microscópica de Neurofibromas
Fig. 29. Histopatología de un Neurilemoma
Fig. 30. Histopatología de un Neurilemoma
Fig. 31. Histopatología de un Neurilemoma
Fig. 32. Corte histológico de Fibromatosis
Fig. 33. Cortes histológicos de Miofibromas
Fig. 34. Cortes histológicos de Miofibromas
Fig. 35. Corte histológico de Histiocitoma fibroso benigno
Fig. 36. Corte histológico de un Fibrosarcoma
Fig. 37. Corte histológico de Leiomiomasarcoma
Fig. 38. Lesión inicial
Fig. 39. Imagen macroscópica
Fig. 40. Imagen microscópica del caso clínico
Fig. 41. Imagen microscópica del caso clínico
Fig. 42. Imagen microscópica del caso clínico
Fig. 43. Imagen microscópica del caso clínico
Fig. 44. Imagen microscópica del caso clínico
Fig. 45. Imagen microscópica del caso clínico
Fig. 46. Imagen de paciente 8 meses después de realizada la cirugía

14. INDICE DE TABLAS

- Tabla 1. Casos reportados por *Merrill R.* hasta 1967 con sus características clínicas.
Tabla 2. Casos reportados por *Cherrick H.* Hasta 1973 y sus características clínicas.
Tabla 3. Casos reportados de leiomiomas por fecha y autor.
Tabla 4. Edad promedio y rangos de edad de leiomiomas vasculares por autor.
Tabla 5. Relación masculino / femenino de leiomiomas vasculares por autor.
Tabla 6. Localizaciones mas frecuentes de leiomioma vascular por autor.
Tabla 7. Rangos de tamaño de leiomioma vascular.

FALTA
PAGINA

1

1. INTRODUCCION

El leiomioma es un tumor benigno del músculo liso que puede aparecer en cualquier localización, siendo el mas frecuente el útero, el tracto genitourinario y el tracto gastrointestinal. Es raro en la cavidad oral debido a la escasez de músculo liso en esta localización.

Se ha sugerido que la fuente de origen de músculo liso en la cavidad oral es la túnica media de las paredes de los vasos sanguíneos y sugiere que las demás fuentes de músculo liso en la boca son las papilas circunvaladas de la lengua¹.

El leiomioma oral puede aparecer a cualquier edad, aunque la incidencia máxima se sitúa entre los 40 y 59 años. No presenta predilección por ningún sexo, la proporción masculino / femenino es de 1.02:1.

Dentro de la cavidad oral, la localización más frecuente son: labios, lengua y paladar. Sin embargo, se han presentado casos en mejilla, enclia, piso de la boca, mandíbula, entre otros.

El tratamiento de elección para este tipo de tumores es la extirpación quirúrgica y ha sido el único tratamiento empleado hasta el momento. La recurrencia es muy rara, habiendo reportes de ello en muy pocos casos y, se considera que la recurrencia se debió a la extirpación incompleta de la lesión.

Se llevó a cabo una revisión de la literatura desde 1884 hasta el año 2003, habiendo encontrado únicamente 156 casos de leiomiomas orales descritos. El propósito del presente estudio es presentar un nuevo caso de

leiomioma localizado en fondo de saco, así como exponer las características clínicas e histológicas del mismo y revisar las características de los 156 casos revisados.

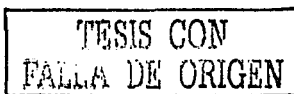
2. ANTECEDENTES

De acuerdo a *Hagy D.*¹, el primer caso de un leiomioma vascular se reportó en 1854 por Virchow; describió un caso en el que un grupo de pequeños tumores compuestos de músculo liso envolvían la piel de la pared torácica muy cerca de la región aureolar. Desde 1854 a 1884, numerosos casos de leiomiomas múltiples o solitarios se reportaron en áreas como el escroto, pezones y extremidades.

De acuerdo a la literatura inglesa, antes de que *Stout A.*¹ reportara el 1er leiomioma en la cavidad oral en 1938, 5 casos de leiomiomas en la cavidad oral se habían reportado en la literatura foránea.

El primer caso de leiomioma en boca fue descrito por *Blanc E.*¹ en 1884. Describió un tumor localizado en la base de la lengua compuesto de músculo liso y abundante tejido fibroso que se presentó en un hombre de 33 años de edad. El paciente no refería dolor, solo un cambio en el tono de voz desde hacía 12 años. Parte de la lesión se eliminó utilizando un alambre, a esto le siguió una infección, posteriormente necrosis y el paciente se encontraba en un estado de abatimiento por la lesión. No hubo ninguna evidencia de recurrencia 5 meses después².

En 1905, *Glas E.*¹ reportó el segundo caso de leiomioma en la cavidad oral. El tumor estaba localizado en la lengua en un hombre de 44 años. Lo describió del tamaño de una nuez y el paciente refería sensación de



comezón en la garganta. Se retiró la lesión con cauterio galvánico y se sometió a una biopsia en la que a la observación microscópica demostró estar compuesta por cúmulos de fibras de tejido muscular, tejido fibroso y algunas glándulas mucosas. El paciente se recuperó normalmente. No hubo seguimiento de recurrencia. Por la localización de esta lesión, *Glas E.* sugirió que el origen de esta lesión era de los conductos linguales. También mencionó el hallazgo de *Shaffer* quien había descrito músculo liso en las papilas circunvaladas y sugirió esto como el posible origen del tumor reportado por *Blanc E.* en 1884.

En este mismo año, *Fein J.*¹ reportó el tercer caso de leiomioma en la cavidad oral. El caso se reportó en una mujer de 20 años quien acudió al médico por un tratamiento para faringitis severa que le provocaba ronquera desde hacía varios días. El tumor se localizaba en el paladar blando y fue descrito como pequeño, de color pálido, de base pedunculada. La paciente comentó que ya había visto la lesión pero la relacionó con el padecimiento actual y no le dio ninguna importancia. El tumor se eliminó y se sometió a examinación. El Dr. *Sternberg* examinó el tejido y lo describió como cúmulos de fibras musculares lisas entrelazadas pero sin vasos sanguíneos. *Fein J.* dio su opinión sugiriendo que el tumor no era de origen vascular ni de tejido embrional desplazado.

En 1914, *Weil L.*¹ reportó un leiomioma localizado en la superficie posterior de la úvula observada en un hombre de 69 años. Describió el tumor como del tamaño de la mitad de una ciruela y de base pedunculada. Asintomática y de varios años de evolución. El tumor fue removido por electro-cauterio y el tejido se remitió al Dr. *Koritschner* quien dio el diagnóstico de leiomioma con grandes espacios vasculares.

En 1938, *Stout A.*¹ reportó dos casos. El primero era en un paciente masculino de 50 años de edad con un tumor localizado en la base de la lengua y proyectado hacia dentro y hacia la epiglotis. A la examinación, la lesión era de consistencia suave, fluctuante y móvil. Clínicamente se sospechó de un angioma o un quiste. El único síntoma que refería el paciente era dolor en la garganta desde hacía 5 semanas. La lesión se eliminó; *Stout A.*¹ observó que se componía de tejido fibroso y músculo liso con vasos sanguíneos de pared engrosada. No hubo recurrencia después de 6 años.

El segundo caso reportado por *Stout A.*¹ se presentó en una mujer de 29 años con un tumor localizado en el borde lateral de la lengua entre la punta y la epiglotis. Fue descrita como una lesión de consistencia suave, de base pedunculada y asintomático. El tumor se eliminó por biopsia excisional y la herida cicatrizó normalmente. Microscópicamente el tumor estaba compuesto de una gran cantidad de tejido fibroso y músculo liso de apariencia normal sin relación alguna con vasos sanguíneos.

El séptimo caso fue reportado por *Burford W.*,³ en 1944. El tumor se presentó en un hombre de raza negra de 32 años de edad quien presentó un aumento de volumen del lado derecho del piso de la boca. El paciente refería dificultad para tragar. A la examinación clínica se observó una masa de 5.5 a 6 cm., de color blanco-gris, de consistencia firme, irregular, con un crecimiento hacia el lado derecho del piso de la boca. La superficie estaba ulcerada y debajo de está se encontraron células tumorales. El tumor estaba compuesto por numerosos vasos sanguíneos de tamaño muy pequeño.

Cada célula presentaba un núcleo fusiforme. Se realizó una biopsia y se observó que el tumor estaba compuesto de tejido conectivo y músculo liso con numerosos vasos sanguíneos. El diagnóstico fue leiomioma. Después de 20 meses se notificó una masa en esa área, se pensó que podía ser una recurrencia pero no se confirmó histológicamente.

En resumen, los hallazgos observados en los 7 casos presentados fueron que los pacientes tenían una edad promedio de entre 20 y 69 años; 5 hombres y 2 mujeres. El sitio más común donde se presentó el tumor fue en la lengua (4 casos), en paladar blando, piso de la boca asociado a la glándula sublingual y úvula.

Respecto a las características clínicas, todos los tumores reportados eran de base pedunculada, firmes, móviles, de color azul-rojizo dependiendo de la profundidad y vascularidad. Todos asintomáticos.

De acuerdo a *Stout A.*¹, el origen de estos tumores es que en algunas ocasiones las papilas circunvaladas contienen tejido muscular liso y que posiblemente el origen de los tumores presentados por *Blanc E.* y *Glas E.* fueron de este tejido. Sugirió que en el caso de *Fein J.*, el tumor fue de origen odontogénico. Concluyó que los tumores reportados por *Weil L.* y *Burford W.* junto con el primer caso reportado por él, tuvieron su origen en la pared de un vaso sanguíneo.

Todos los casos presentaron la misma característica: abundante células de músculo liso bien diferenciado.

En 1963, *Hagy D.*¹ describe el octavo leiomioma en boca. Observado en una paciente femenina de raza negra de 76 años, localizado en el labio; clínicamente redonda, de consistencia firme, descrita como un nódulo de 2 cm. aproximadamente, sin sintomatología aparente. La mucosa que lo recubría era ligeramente más oscura y daba la impresión clínica de un mucocele. Se eliminó por medio de una biopsia incisional y los hallazgos

patológicos encontrados fue tejido nodular de 1 cm. Con tejido blanco homogéneo con 2 focos de material gelatinoso de color gris. Microscópicamente el tumor estaba formado por *células bizarras* y dos focos de material gelatinoso color gris. Células alargadas y gran cantidad de gránulos observados en el citoplasma.

El diagnóstico microscópico fue: leiomioma atípico.

En 1967, *Merril R.*⁴, reporta tres nuevos casos. Para su estudio, hace una recopilación de todas las características halladas en los 8 casos anteriores, integra sus hallazgos y estudia un total de 11 casos.

Autor	Año	Casos reportados	Sexo	Edad	Localización	Tipo
Blanc E.	1884	1	Masculino	33	lengua	No - vascular
Glas E.	1905	1	Masculino	44	lengua	No-vascular
Fein J.	1905	1	Femenino	20	paladar blando	No-vascular
Weil L.	1914	1	Masculino	69	Úvula	Vascular
Stout A.	1937	1	Masculino	50	lengua	Vascular
Stout A.	1937	1	Femenino	29	lengua	No-vascular
Burford W.	1944	1	Masculino	32	Piso de la boca	Vascular
Hagy D.	1963	1	Femenino	76	Labio	Vascular
Merril R.	1967	3	Masculino	72,76	Lengua Mejilla	Vascular No-vascular

Tabla 1. Casos reportados por Merril R. hasta 1967 con sus características clínicas.

*Cherrick H.*⁵ hace una revisión literaria en 1973 y publica el hallazgo de 28 leiomiomas en boca. A su vez, reporta 7 nuevos casos que, para su estudio, los integra y cuenta con un muestreo total de 35 casos.

*Características de los 7 casos presentados por Cherrick H.*⁵

Sexo	Edad	Localización	Tipo	Síntomas
M	53	Paladar	Vascular	Sésil y encapsulado
M	53	Sulcus mandibular	Sólido	Asintomático
M	56	Paladar	Sólido	Interfería con el habla
M	47	Paladar	Vascular	Asintomático
F	28	Paladar	Vascular	Ligeramente doloroso
M	24	Cara lingual mandibular del 3er. molar	Vascular	Crecimiento rápido
M	24	Mucosa labial	Vascular	Aumento / disminución de tamaño periódicamente

Tabla 2. Casos reportados por Cherrick H. hasta 1973 y sus características clínicas.

Un año después, en 1974, *Gutmann J.*⁶, reporta 2 nuevos casos y, para su estudio, integra los 35 casos reportados por *Cherrick H.*⁵ teniendo una muestra de 37 leiomiomas.

En marzo de 1982, *Naitella J.*⁷, reporta 6 nuevos casos de leiomiomas en boca y hace una revisión de la literatura de 67 casos para hacer un estudio con un muestreo total de 73 casos.

En una revisión bibliográfica hecha por *McMillan M.*⁸ en 1985, reporta que en 1982 se llevó a cabo un extensa revisión literaria hecha con base en documentos que datan desde 1884 y reportan 78 casos de leiomiomas vasculares en la cavidad bucal. Posteriormente se reportaron 6 casos más y 2 en la literatura foránea. A su vez, en otra revisión hecha desde 1957 hasta

1982 de la literatura japonesa, se encontró 28 casos más no incluidos en la publicación de 1982. Haciendo un conteo total de 114 casos.

Posteriormente, *Baden E.*⁹ hace una revisión literaria desde 1884 hasta 1992 y reporta 142 casos de leiomiomas vasculares.

En el año 2001, *Orsini G.*² presenta un caso más.

En el 2002, *John K. Brooks*¹⁰ hace un estudio retrospectivo y confirma el estudio hecho por *Baden E.*⁹ reportando que, hasta 1992, solamente se habían 142 casos de leiomiomas en boca. (cabe mencionar que no hace referencia alguna al caso presentado por Orsini G. en el 2001). Posteriormente hizo una revisión desde 1963 al 2001, en la Facultad de Odontología y el Departamento de ciencias diagnósticas y patología de la Universidad de Maryland y encontró que de entre 76,412 biopsias con diversos diagnósticos previos de: leiomioma, leiomioma vascular, angioma, angiomioma, angioleiomioma, angioliopoma, hamartoma, hamartoma neurovascular, hamartoma vascular, hamartoma fibrovascular y leiomiosarcoma; solamente 12 casos fueron *angioleiomiomas*. El hace un estudio utilizando 97 casos adicionales tomados de la literatura inglesa y hace un estudio en 109 casos.

Sumando todos los casos que se han presentado, en total, en el año 2002, se habían reportado 155 leiomiomas en boca.

En el 2003, *Lloria Benet M.*¹¹ presentó un nuevo caso (sumando 156 en total) en una mujer de 62 años de edad que presentó un leiomioma en la mejilla derecha de 6 meses de evolución. Clínicamente, una tumoración en la mucosa yugal derecha, con un tamaño de 2 x 3 cm de diámetro, de

consistencia dura a la palpación con un aspecto de mucosa sana en la superficie. Radiográficamente no se observó nada e histológicamente presentó cúmulos de células de músculo liso pequeñas y uniformes, separadas por un estroma fibrovascular.

Cabe mencionar que el estudio de *Lloria M.*, es el estudio mas reciente publicado en el 2003 y refiere que en la actualidad sólo hay 139 casos de leiomiomas en boca.

Autor	Año	Nuevos casos presentados	Cantidad de casos tomados para su estudio	Número de casos reportados por autor
Blanc E.	1884	1		
Glas E.	1905	1		
Fein J.	1905	1		
Weil L.	1914	1		
Stout A.	1938	2		
Burford W.	1944	1		
Hagy D.	1963	1		
Merril R.	1967	3	8	11
Cherrick H.	1973	7	28	35
Gutmann J.	1974	2	35	37
Naitella J.	1982	6	67	73
McMillan M.	1985	1	114	114
Baden E.	1994	Revisión de la literatura	142	142
Orsini G.	2001	1	1	143
Brooks J.	2002	12	109	142
Lloria M.	2003	1		139
U.N.A.M	2003	1	156	157
TOTAL	2003	157		

Tabla 3. Casos reportados de leiomiomas por fecha y autor.

3. LEIOMIOMAS

De acuerdo a *Shafer W.*¹², los leiomiomas son tumores que generalmente se originan en los vasos sanguíneos; sin embargo, *Chernick H.*⁵, hacen una descripción más amplia y los describen como tumores de músculo liso que se originan en cualquier parte del cuerpo en donde se encuentre músculo liso, incluyendo las paredes arteriales. *McMillan M.*⁸, hace una descripción más de los leiomiomas, definiéndolos como una combinación de colágeno y células musculares lisas con una vascularidad variable, mientras que los angiomiomas o leiomiomas vasculares están formados por numerosos vasos sanguíneos con la pared engrosada, con cúmulos de células de tejido muscular liso bien diferenciado.

*Sapp J.*¹³, hace la descripción de nódulo submucoso móvil o desplazable de superficie lisa. A la palpación, los tumores son firmes y generalmente bien delimitados. En los tejidos laxos del labio y la mucosa bucal se mueven libremente.

Se encuentra en diversas zonas anatómicas, incluida la piel y tejidos subcutáneos. Es raro en la cavidad bucal ^{1,2,3,4,5,6,7,8,9,10,11,14,15,16,17,18,19} probablemente debido a la ausencia general de músculo liso en ella, excepto en las paredes vasculares y, a veces, en las papilas calciformes de la lengua. Sin embargo, *Chernick H.*⁵, señala que la fuente de origen de músculo liso en la cavidad oral es la túnica media de las paredes de los vasos sanguíneos y sugiere que las demás fuentes de músculo liso en la boca son las papilas circunvaladas de la lengua, el ducto ligual y el músculo liso herotópico^{2,16}. Por otra parte, *Naitella J.*⁷, agrega que los tumores de músculo liso, se originan a partir de cualquier zona del cuerpo donde exista la presencia de músculo liso: pared uterina, tracto digestivo, escroto, pene,

labios mayores, músculo de la glándula mamaria en la zona de los pezones, las papilas circunvaladas de la lengua, y tejido retroperitoneal.

*Brooks J*¹⁰. los describe clínicamente como un nódulos firmes, pequeños, de color rojo o café siguiendo una disposición lineal están encapsulados, de consistencia suave⁸ y desplazables¹².

De acuerdo a *McMillan M.*⁶, los leiomiomas en la piel, tienden a ser múltiples y dolorosos, afectando principalmente a mujeres en edad reproductiva.

De acuerdo a *Brooks J.*¹⁰ y *Naitella J.*⁷, los leiomiomas ocurren en el tracto genitourinario femenino y en menor frecuencia en la piel y en el estómago. En una revisión hecha en 562 casos de angioleiomiomas, 500 tumores (89 %) se presentaron en extremidades, 48 casos (8.5 %) en la cabeza y 14 casos (2.5 %) en el tronco. Agrega que los leiomiomas orales son raros y hace referencia a que hasta 1992, solo se han reportado 142 casos. *Baden E.*⁹ reporta que en una serie de 7,748 tumores de músculo liso de todos tipos, solo 5 (0.06 %) fueron encontrados en la cavidad bucal, 371 casos en piel, los demás en estómago, en intestino y en esófago; *Brooks J.*¹⁰ menciona que los angioleiomiomas representan el 64 al 66.2% de todas las variantes de leiomiomas en la cavidad oral. *Naitella J.*⁷, cita que el número total de los leiomiomas vasculares representan 75%.

En cuanto a su localización más frecuente hemos encontrado distintas localizaciones; concuerdan en que por lo general se presenta en el útero; en aproximadamente el 25% de todas las mujeres durante la etapa reproductiva y en tracto digestivo, principalmente en el estómago^{1,2,5,7,9,10,11,13,14,16,17,19}.

*Cherrick H.*⁵, agrega que los leiomiomas uterinos son estrógeno-dependientes. *Spomenka M.*¹⁴, sin embargo, difiere en la localización pues dice que la más común es el tracto genitourinario y gastrointestinal, seguido por los lugares donde hay músculo liso, es raro que se presente en cabeza y cuello¹⁵. *Natiella J.*⁷, afirma que el útero y el tracto gastrointestinal son los sitios más comunes en los que se presentan los leiomiomas. *Gutmann J.*⁶ y *Anastassov G.*¹⁵ concuerdan en que los angiomiomas se observan especialmente en las extremidades inferiores¹⁶ y que afectan predominantemente a las mujeres de edad media¹⁵.

En un estudio realizado por *Cherrick H.*⁵ en donde incluye 7 casos descritos por él junto con los primeros 28 casos de leiomiomas, sumando una revisión de 35 casos de leiomiomas intra-orales, 21 resultaron ser de tipo vascular y 14 de tipo no vascular o sólido; *Natiella J.*⁷ agrega que la lengua tuvo una mayor incidencia en ser de tipo sólido. La gran mayoría de los leiomiomas en piel tienden a ser de tipo sólido.

Se observan pobremente delimitadas y están compuestas por cúmulos de células musculares lisas entrelazadas con colágeno, con una vascularidad variable.

En conclusión, entendemos que un leiomioma es un tumor benigno derivado del músculo liso, generalmente originado en los vasos sanguíneos. Generalmente localizado en el útero, el tracto gastrointestinal, el tracto genitourinario, la piel y tejidos subcutáneos. Se manifiesta como un nódulo submucoso, firme y desplazable. Rara vez se presenta en la cavidad bucal debido la carencia de músculo liso; se ha propuesto que el origen es en las papilas calciformes, el ducto lingual, las paredes vasculares y tejido muscular embrional heterotópico.

3.1 Clasificación de leiomiomas de acuerdo a la OMS

La OMS ²⁰ clasifica a los tumores de origen muscular liso benignos en tres tipos:

- **Leiomioma vascular (Angiomiomas)**
- **Leiomioma sólido**
- **Leiomioma epitelial**

3.2 Tipos según Enzinger

- Leiomioma epitelioide
- Leiomiomas cutáneos: **Leiomiomas vasculares**
Leiomiomas genitales
Leiomiomas profundos de tejidos blandos

3.3 Sinonimia

- Angiomiomas
- Angioleiomiomas
- Mioma vascular
- Leiomioma vascular
- Angioma
- Leiomioma

4. LEIOMIOMA VASCULAR

4.1 Definición

Se conoce como leiomioma vascular, a los tumor benigno originados en el músculo liso que rodea las arterias y arteriolas. Se le llama leiomioma vascular cuando su origen es evidente a partir de una pared vascular. Está compuesto de varios números de vasos sanguíneos de naturaleza atípica o poco común con capas de músculo liso orientadas irregularmente.

Marx R. ²¹ define que los leiomiomas vasculares son casi idénticos a los leiomiomas cutáneos excepto porque tienen las paredes de los vasos sanguíneos engrosados y que en los de tipo cutáneo, son delgados e indiferenciables.

Con el fin de comprender las características, a continuación expondremos el estudio hecho por *Brooks J.* ¹⁰ que se llevó a cabo en una muestra de 12 leiomiomas vasculares presentados en boca, que a su vez integra a 97 casos para contar con un muestreo de 109 casos en total. Se eligió tomar como base estos casos para iniciar con el tema en sí, pues al parecer, abarcan la mayor parte de las características básicas de los leiomiomas, para comprender el tema, y posteriormente integrarlos a los estudios en muestras mucho más extensas, comparar las características de todos los casos con el que se presenta en este trabajo y, de esta forma, obtener datos concluyentes.

John K. Brooks ¹⁰ reporta que en un estudio retrospectivo desde 1963 al 2001 en 76,412 muestras tomadas a pacientes con diagnósticos previos de leiomiomas, leiomiomas vasculares, angioleiomiomas, angiomas, angiomiomas, angiolipomas, hamartomas, hamartomas vasculares, hamartomas neurovasculares, hamartomas fibrovasculares y leiomiosarcomas, únicamente 12 casos resultaron ser angioleiomiomas orales verdaderos.

Los 12 casos presentaron las siguientes características: El 66.7 % (8 casos) fueron encontrados en pacientes femeninos y el 33.3 % (4 casos) en pacientes del sexo masculino. Lo cual indica una predilección por el sexo

femenino de 2:1. La edad de los pacientes (disponible en 11 casos) tuvieron un rango de edad de entre 14 y 75 años, el 45 % de los pacientes se encontraba entre la 5ta. y 6ta. década de vida; lo que nos indica un rango de edad promedio en mujeres de 58.1 años y en hombres de 34 años. El 75% fueron de raza blanca y el 25% de raza negra (3:1).

El labio fue el sitio más frecuente representando el 41.7% presente en 4 casos (3 en el superior y 1 en el inferior), los demás se presentaron 2 en el paladar (uno en paladar blando y el otro en paladar duro), 2 en la mucosa bucal, 1 en encía, 1 en la lengua y, 1 uno mas, en la porción anterior de la mandíbula.

En 9 de los 12 casos, las lesiones tenían un tamaño que variaba de 2 mm a 1 cm; 5 de los 9 casos fueron descritos como redondos, algunos pedunculados y encapsulados.

El tiempo de evolución en 7 de los 12 pacientes varió entre 1 mes de edad y 10 años. Uno de los pacientes reportó cierto adormecimiento de la zona y otro reportó ulceración ocasional.

El color de 5 casos, variaba ligeramente dependiendo de su localización: en el labio, 2 fueron de color blanco y 1 más de color rojo-azul. La lesión en el paladar era de color azul; en la lengua, presentó un color blanco en la parte dorsal y visto desde una perspectiva ventral, era de color azul.

Los hallazgos histológicos observados en estos 12 casos fueron básicamente iguales; tumores bien circunscritos, rodeados por una cápsula

completa o parcial. Grandes espacios vasculares rodeador por paredes musculares gruesas compuestas por células musculares lisas. El tamaño de la luz fue variable en todos. También se observaron entre los vasos, cúmulos de fibras musculares lisas que se entrefazaban unas con otras. Los cúmulos de músculo liso se encontraron compenetradas con fibras colágenas. Las células fusiformes del músculo liso mostraron núcleos alargados y citoplasma eosinófilo. En un solo caso se observaron trombos con focos de calcificaciones. El diagnóstico se confirmó a través de tinción tricrómica de Masson.

Con la finalidad de ampliar el estudio, *Brooks J.*¹⁰ hace una nueva revisión de las características de los leiomiomas vasculares utilizando sus 12 casos e integrándolos a las características descritas en la literatura inglesa de 97 casos. Contando con un muestreo de 109 casos en total y agregándolos a las características descritas por otros autores, se analizarán las características de los mismos y se compararán con el que se reporta.

4.2 Edad

La edad promedio de 87 de 109 pacientes fue muy variable, osciló entre los 3.5 años hasta los 85 años y la edad promedio fue de 47 años. En el 40.2 % de los casos, la edad predominante se encontró entre la 5ta. y 6ta. décadas de vida¹⁰.

Por otra parte, *Cherrick H.*⁵ en 35 casos, reporta que la edad promedio observada fue de 39 años. Posteriormente, *Gutmann J.*⁶, toma como base el estudio de *Cherrick H.*⁵ e integra 2 nuevos casos; menciona que el rango de edad varió entre los 11 hasta los 73 años siendo más comúnmente observados en pacientes adultos entre los 30 y 60 años.

*Giovanna Orsini*² hace una revisión literaria y menciona que la edad promedio es entre los 40 a los 59 años. En 1967, *Merril R.*⁴ analiza 8 casos e incluye 3 más; afirma que el promedio de edad es de 40 años con un rango de edad de 20 a 76 años. *Naitella J.*⁷ en la revisión de 67 casos, más 6 reportados por él, menciona que el promedio de edad varía de entre los 14 y 73 años de edad y que la edad promedio es de 42.7 años.

De acuerdo a *Shafer*¹², no es factible sacar conclusiones sobre la prevalencia de edad por la escasez de casos, sin embargo, otros autores que afirman que la edad promedio es de 45 a 47 años pero se han presentado casos desde los 3.5 años hasta los 85 años⁵.

De acuerdo a *Sapp J.*¹³, aparece en adultos en la 4ta. década de vida. *Lloria M.*¹¹ menciona que el promedio de edad es de los 40 a los 59 años de edad.

Autor	Año	Número de casos presentados	Tamaño de la muestra	Rango de edad	Edad promedio
Merril R.	1967	3	11	20 a 76 años	40 años
Cherrick H.	1973	7	35		39 años
Gutmann J.	1974	2	37	11 a 73 años	30 y 60 años
Naitella J.	1982	6	73	14 y 73 años	42.7 años
Baden E.	1994	142	142	40 a 59 años	41 años
Orsini G.	2001	1	1		59 años
Brooks J.	2002		97	3.5 a 85 años	47 años
Brooks J.	2002	12	12	14 a 75 años	48.7 años
Lloria M.	2003	1	1	40 a 59 años	62 años
Total		156 casos		3.5 a 85 años	46.9 años

Tabla 4. Edad promedio y rangos de edad de leiomiomas vasculares por autor.

Podemos concluir que, con base en los casos analizados, el rango de edad varía desde los 3.5 años de edad hasta los 85 años, con un promedio de edad de 46.9 años.


4.3 Predilección

*Brooks J.*¹⁰, encontró una marcada predilección por el sexo masculino (53 de 90 pacientes), representado el 59 % y el 41 % respectivamente, (37 de 90) fueron pacientes del sexo femenino. Lo cual indica una predilección por el sexo masculino representando una proporción de 1.43:1. Siendo esto un hallazgo contrario a lo reportado con anterioridad por *Brooks J.* en su estudio de 12 casos, en los que notó predilección por el sexo femenino. Se reportó predilección por la raza blanca aunque muy pocos casos contaban con el dato.

*Cherrick H.*⁵ y *Gutmann J.*⁶ reportan predilección por el sexo femenino, representando una proporción de 2:1. *Natiella J.*⁷, reporta predilección por el sexo masculino en sus 6 casos, sin embargo, en la revisión realizada de 73 casos, los leiomiomas en boca no presentaron ninguna predilección por algún sexo².

Cabe mencionar que 2 de los casos reportados por *Merril R.*⁴, se presentaron en el sexo masculino y el caso de *Lloria M.*¹¹ se presentó en el sexo femenino.

De acuerdo a *Shafer W.*¹², no es factible sacar conclusiones sobre la prevalencia de sexo, aunque hay autores que afirman que la prevalencia es de 1.43: 1 en hombres sobre mujeres. *Marx R.*²¹ dice que cuando los leiomiomas se presentan en boca, tienen predilección por el sexo masculino.



Autor	Número de casos presentados	Frecuencia	Proporción
Merril R.	3	2 Masculinos 1 Femeninos	2:1
Cherrick H.	7	4 Femeninos 3 Masculino	2:1
Gutmann J.	2	1 Masculino 1 Femenino	1:1
Naitella J.	6	3 Masculinos 3 Femenino	1:1
Baden E.	137	72 Masculinos 65 Femeninos	1.43:1
Brooks J.	12	8 Femeninos 4 Masculinos	2:1
Lloria M.	1	Femenino	
TOTAL	151	76 Masculinos 74 Femeninos	1.02:1

Tabla 5. Relación masculino / femenino de leiomiomas vasculares por autor.

En conclusión, se puede decir que no existe una marcada predilección por ningún sexo ya que se presentaron 76 casos en total en el sexo masculino y 74 en el sexo femenino.

4.4 Localización más frecuente

En el estudio realizado por *Cherrick H.*⁵ quien revisó los primeros 35 casos de leiomiomas bucales, reporta que la localización más frecuente, con 9 casos reportados, fue la lengua (siendo la más frecuente la base de la lengua), la segunda localización más frecuente fue la mejilla con 7 lesiones encontradas, seguidas por el paladar con 6 lesiones y, por último, las demás

localizaciones fueron la úvula, el piso de la boca, el labio inferior, el labio superior, la encía, el vestibulo mandibular bucal y el área lingual y mandibular del tercer molar.

*Baden E.*⁹, reporta que el labio fue la localización más frecuente presente en 39 casos representando el 27.46 %, en segundo lugar la lengua con 26 casos, representando el 18.30%, seguidos por la mejilla y el paladar con 22 casos cada uno, representando el 15.49%, la encía con 12 casos, representando el 8.45%, la mandíbula con 8 casos, representando el 5.63% y los 13 restantes, representando el 9.15%, en distintas localizaciones como el piso de la boca, la parótida, la glándula submaxilar y la úvula.

En el estudio hecho por *Brooks J.*¹⁰ el labio fue la localización más frecuente de los leiomiomas vasculares orales, representando el 48.6 %, presentándose en 53 pacientes. El labio inferior fue el mas afectado. El 21.1% se presentó en el paladar en 23 de 109 casos; 76.9% en paladar duro y 23.1% en paladar blando. Le siguen en frecuencia con el 9.2 %, 10 casos que se presentaron en la lengua y la mucosa bucal. El 8.3 % corresponde a las lesiones en mandíbula central. El resto corresponde a lesiones únicas que se presentaron en el surco bucal, labial, en el piso de la boca y la encía.

En el estudio realizado por *McMillan M.*⁵ en 114 casos, 25 casos involucran el labio superior e inferior, 24 la lengua, 23 el paladar suave o duro, 17 las mejillas, 8 en encías o gingiva, 6 en el sulcus bucal o labial, 3 el piso de la boca, 2 en la glándula salivar mayor, 2 en alveolos dentales, 1 en úvula y 1 mandíbula central.

*Orsini G.*² reporta que la localización más común de los leiomiomas es en labios, seguido por el paladar, la lengua¹⁷, mucosa bucal y mandíbula.

*Natiella J.*⁷, reporta que en un estudio realizado en 73 muestras, la localización más frecuente resultó ser la lengua, el paladar duro y la mucosa bucal; sin embargo, 5 de los 6 casos que presenta, los reporta en labio.

*Anastassov M.*¹⁵ agrega que pueden estar localizados en dermis o epidermis y que rara vez involucra la cara o el cuello pero que cuando aparecen en cara, los sitios de mayor predilección son: labio, lengua, paladar, mejillas, piso de la boca y encías. En una revisión de 84 casos de leiomiomas en boca hasta 1995, 15 se manifestaron en el labio (el superior involucrado con mayor frecuencia) representando el 26%, en la lengua en se presentó en el 21% de todos los casos, el 21 % en el paladar, el 18% en mejilla y el 14% restante, en encía y piso de la boca.

De acuerdo a *Spomenka M.*¹⁴, la localización más frecuente en la cavidad oral es la parte posterior de la lengua pero, también puede aparecer en el paladar, en los labios⁶, piso de la boca y mucosa bucal.

Tabla 6. Localizaciones más frecuentes de leiomioma vascular por autor.

Autor	Localizaciones más frecuentes	Otras localizaciones
Spomenka M.	1. Lengua 2. Paladar 3. Labios	Piso de la boca Mucosa bucal
Cherrick H. y Gutmann J.	1. Lengua 2. Mejilla 3. Paladar	Uvula, piso de la boca, labios, encía, vestibulo mandibular bucal y lingual y mandíbula.
Naitella J.	1. Lengua 2. Paladar duro 3. Mucosa	Labios
Orsini G.	1. Labios 2. Paladar 3. Lengua	Mucosa bucal Mandíbula
Brooks J.	1. Labio 2. Paladar 3. Lengua	Mucosa Bucal Mandíbula central Sulcus bucal y labial Piso de la boca Encía
Baden E.	1. Labio 2. Paladar 3. Mejilla	Paladar Encía Mandíbula
McMillan M.	1. Labio 2. Lengua 3. Paladar	Mejillas Encía Sulcus labial o bucal Piso de la boca Glándula Salival mayor Alveolos dentales Uvula Mandíbula
Anastassov G. y Lloria M.	1. Labio 2. Lengua 3. Paladar	Mejillas Piso de la boca Encías

En conclusión, se puede decir que la localización más frecuente es el labio, la lengua, el paladar, mejilla y mucosa. Se presenta en otras localizaciones como el piso de la boca, encía, úvula, glándulas salivales, alveolos dentales, y sulcus labial y bucal, siendo raras por sí mismas, en estas localizaciones lo son aún más.

4.5 Características clínicas

*Brooks J.*¹⁰ describe a la mayoría de los Angioleiomiomas como nódulos elevados, redondos, de base sésil y con diferentes grados de dureza. En algunas ocasiones presenta base pedunculada y algunos otros, evidencia de ulceración. *Cherrick H.*⁵ los describe clínicamente como una lesión pequeña, no ulcerada, de base sésil³, y cubierta por mucosa oral de apariencia normal. *Orsini G.*² agrega a las características que son de lento crecimiento, bien diferenciadas, móviles y algunas veces pedunculadas.

*Naitella J.*⁷, los describe como lesiones firmes, bien circunscritas y de base sésil; conformadas por numerosos vasos sanguíneos con paredes engrosadas, asociadas a cúmulos de células musculares lisas bien diferenciada. *Gutmann J.*⁶ los describe como nódulos superficiales no ulcerados, de lento crecimiento, y de consistencia variable.

*Burford*³ describe un caso en lengua en el que la superficie de la lesión estaba ulcerada. *Cherik H.*⁵ describió a la mayoría de los tumores como masas sésiles, sin embargo, *Merril G.* y *Downs J.*⁴ reportaron un caso de una masa pedunculada.

Afirma que la etiología de los leiomiomas vasculares es desconocida aunque hace referencia en que varios autores están de acuerdo en que el tumor se origina de las paredes vasculares del músculo liso, de tejido

muscular liso aberrante, de la anastomosis arteriovenosa, del ducto tirogloso, y de los hamartomas.

La mayoría de los leiomiomas reportados son de origen vascular. En un estudio hecho por *Natiella J.*⁷ y colaboradores, se revisaron 72 casos de leiomiomas vasculares bucales de los cuales solo 18 casos fueron de tipo no vascular.

4.5.1 Tamaño

En el estudio hecho por *Brooks J.*¹⁰, todos los leiomiomas presentaron un tamaño variable desde 2 mm a 1 cm; sin embargo, se han reportado de mayor tamaño; *Orsini G.*^{2,11} menciona que el tamaño varía de entre 1 a 2 cm. En la mandíbula son de mayor tamaño, varían de 2 a 4 cm. *Natiella J.*⁷, reporta que el tamaño de los leiomiomas que estudió, tuvieron un tamaño no mayor de 1.5 cm. *McGowan D.*¹⁸ presenta 3 casos de angioleiomiomas con tamaños entre 1 y 3 cms, siendo el más grande localizado en la hipofaringe. *Gutmann J.*⁶ reporta que el tamaño varía desde unos cuantos milímetros hasta 3 cm; sin embargo, *Burford*³ reporta un caso en lengua de 4 cm.

Varios pacientes referían cambios en el tamaño dependiendo de factores externos como por ejemplo, si el ambiente era frío, la lesión disminuía de tamaño y con el calor o la agitación, aumentaba de tamaño. Otros pacientes referían aumento de tamaño con la ingesta de alcohol.

Autor	Tamaño
Brooks J.	de 2 mm a 1 cm.
Orsini G. y Lloria M.	de 1 a 2 cm.
Naitiella J.	1.5 cm.
McGowan D.	de 1 a 3 cm.
Gutmann J.	mm a 3 cm.

Tabla 7. Rangos de tamaño de leiomioma vascular

En conclusión, los leiomiomas en boca presentan un tamaño variable de entre 2 mm a 3 cm; un solo caso reportado de 4 cm. Los de mandíbula de mayor tamaño, alcanzando hasta 4 cm.

4.5.2 Color

*Brooks J.*¹⁰ refiere datos acerca del color, solamente se pudieron encontrar en el 31 % de los casos (31 de 100). De estos casos, 15 fueron descritos de color rojo, azul o morado, 6 fueron de color blanco o gris y 9 del mismo color de la mucosa adyacente. Sumando a estos el caso reportado por *Brooks J.* observado en la lengua, el color blanco en la parte dorsal y azul en la parte ventral y el caso de *Burford*³ de un leiomioma presente en la lengua en el que color se describe como blanco-gris.

*Orsini G.*² y *Gutmann J.*⁶ concuerdan en que el color varía de rojo a azul, dependiendo del número de vasos sanguíneos presentes y la profundidad del tumor.

4.5.3 Sintomatología

La sintomatología reportada por *Brooks J.*¹⁰, *Cherrick H.*⁵ y *Naitella J.*⁷ es que los pacientes han referido intervención de la lesión con la masticación, con el habla, disfagia, faringitis, sangrado gingival tras el cepillado, adormecimiento de la lengua y aumento de volumen de lenta evolución; *Naitella J.*⁷ presentó un caso en se relacionó con trauma provocado por un tratamiento de ortodoncia; *Cherrick H.*⁵ agrega otros síntomas clínicos como dolor en la garganta, sensación de comezón en la garganta y dificultad para abrir la boca. Debido a que una de sus características es que son indoloros, cabe mencionar que *Cherrick H.*⁵ reportaron que en un hombre de 24 años hubo un rápido crecimiento en una lesión con 2 semanas de evolución; y 6 casos⁶ localizados en la lengua, de 35, eran dolorosos.

Brooks J.^{10,2,5,6,7} y demás autores, están de acuerdo en que en contraste con los leiomiomas cutáneos, en donde la mayoría son dolorosos, los leiomiomas en boca se presentaron como asintomáticos aunque se han presentado casos que causan dolor.^{10,11}

4.5.4 Tratamiento

A pesar de su origen vascular, el tratamiento de elección para un angioleiomioma oral es la excisión quirúrgica incluyendo tejido circundante de aspecto normal pues, aunque se podría pensar que por tratarse de origen vascular, se corre el riesgo de una hemorragia, sin embargo, pocas veces se ha reportado hemorragia durante la remoción.^{1,3,4,5,7,8,9,14,15,17,18,19,20} Sin embargo, hay autores que mencionan que la enucleación de la lesión, da buenos resultados.⁴

4.5.5 Recurrencia

La recurrencia de esta lesión, es muy rara ^{1,2,3,4,5,6,7,8,9,10,11,14,15,16,17,18,19,21}; sin embargo se han reportado 2 casos de recurrencia: el primero a los 9 meses de la cirugía y el segundo, 2 semanas después. *Burford* ³ reportaron la recurrencia de un angioliomioma en lengua, 20 meses después de practicada la cirugía; *Naitella J.* ⁷ reporta un caso más de recurrencia. *Anastassov G.* ^{15,11} dice que la incidencia de recurrencia es baja y si se llega a dar, se debe a la excisión inadecuada en la lesión inicial.

4.5.6 Métodos de diagnóstico

Para identificar un leiomioma de otras tumoraciones de células fusiformes, es necesario emplear tinciones específicas que indiquen las fibras musculares y de colágeno, entre estas tinciones están: ^{7,11}

- la tricrómica de Masson
- la técnica de Van Gieson
- Tricrómica de Mallory (hematoxilina ácida y ácido fosotúngstico)
- hematoxilina y eosina (H&E)
- cuerpos monoclonales específicos para la actina del músculo liso

En la tinción tricrómica de Masson, las fibras musculares se tiñen de rojo, mientras que el colágeno se tiñe de azul o verde; debido a que ambas tinciones pueden dar falsos positivos para el músculo y para las fibras de colágeno, para solucionar este problema se recomienda verificar la existencia de miofibrillas con la tinción de Mallory.

Los métodos inmunohistoquímicos más empleados para la distinción entre un tumor maligno y benigno son de relevancia significativa en este caso, y los métodos más utilizados son PCNA, bcl-2, CDK4, p53¹⁶ y MDM2.

10

Para la identificación de un leiomioma de un leiomiোসарcoma de bajo grado de malignidad, se ha sugerido la teoría de que el factor más importante es la presencia de figuras mitóticas, así pues si encontramos más de 10 figuras mitóticas por campo, nos indica un comportamiento maligno de la lesión, mientras que menos de 2 figuras mitóticas por campo, indican un buen pronóstico de la lesión.¹¹

4.5.7 Características histológicas

Los leiomiomas están formados por células musculares lisas fusiformes con núcleos alargados, semejantes a los fibroblastos. Las células del leiomioma carecen de bordes celulares nítidos, por lo que el citoplasma de cada célula parece fusionarse con las células adyacentes. Los núcleos alargados generalmente presentan extremos romos, que les confieren aspecto de "puro". Estas células neoplásicas se disponen en haces paralelos y las lesiones están encapsuladas o bien delimitadas del tejido circundante. No se aprecia estroma fibroso. A menudo es difícil diferenciarlos de los neurofibromas.¹³

Brooks J.^{10,7} los describe histológicamente como tumores bien circunscritos, a veces rodeados por una cápsula completa o parcial. Una característica notable fue la presencia de abundantes espacios vasculares, rodados por paredes musculares engrosadas compuestas por células

musculares lisas. El tamaño de la luz y de las paredes musculares, varía entre los tumores y las diferentes áreas del mismo tumor. Entre los vasos, se observan cúmulos de fibras musculares lisas, entrelazadas. Los cúmulos de músculo liso están entrelazadas con fibras colágenas. Las células fusiformes de músculo liso mostraron núcleos enlogados y citoplasma eosinófilo. El origen muscular de estos tumores se confirmó por medio de la tinción tricómica de Masson.




Fig. 1 Corte histológico de Leiomioma Vascular ⁴⁾

Katou F. ¹⁸⁾, hisopatológicamente se observó un tumor parcialmente encapsulado y bien circunscrito. La superficie estaba recubierta por un epitelio escamoso estratificado ulcerado. El tumor estaba compuesto por fascículos de células fusiformes pleomorfas. Las células contenían citoplasma eosinófilo y núcleos en forma elíptica, ocasionalmente hiperromático. Esporádicamente se observó actividad mitótica. Un número considerable de vasos sanguíneos alineados con células endoteliales que se concentraban mas en el área adyacente de la mucosa.

*Gutmann J.*⁶ los describe histológicamente como tumores conformados por vasos sanguíneos, músculo liso y tejido conectivo en distintas cantidades.



Fig. 2 Corte histológico de Leiomioma Vascular^{b)}

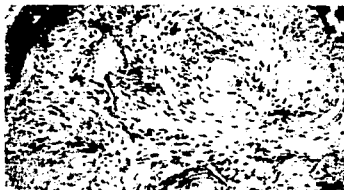

Fig. 3 Corte histológico de Leiomioma Vascular^{c)}

4.5.8 Características radiográficas

Los leiomiomas en boca son muy raros, pero aún más raros si se presentan en hueso. Hasta 1985, solamente 14 casos de leiomioma intra óseos se habían reportado. *McMillan M.*⁸ describió un leiomioma intra óseo presente en un hombre de 54 años que presentó un aumento de volumen irregular, firme, indoloro y asintomático en la mandíbula derecha a la altura

⁶⁾ Neville "Oral and Maxillofacial Pathology" Mosby, EUA, 2002

^{b)} Leslie P. Gartner. Histología Texto y Atlas. Editorial McGraw-Hill Interamericana 1997

^{c)} Neville "Oral and Maxillofacial Pathology" Mosby, EUA, 2002

del primer molar. Radiográficamente lo describió como una lesión multilocular radio lúcida que abarcaba desde la cara mesial del segundo molar hasta la cara mesial del primer premolar. Presentó resorción de la raíz mesial del segundo premolar y primer molar. En la biopsia se observó pérdida de cortical.

Por lo general, radiográficamente se observan como lesiones uniloculares radio lúcidas, pero no es una característica válida para el diagnóstico pues se han observado también lesiones multiloculares.

Debido a la rareza de estos casos, el diagnóstico radiográfico no tiene ninguna validez. Las consideraciones para el diagnóstico deben abarcar las lesiones centrales de células gigantes, ameloblastomas, mixoma, quiste óseo traumático, hemangioma, neurofibroma y sarcomas. ¹⁷

Algunas de las características radiográficas y aspectos epidemiológicos más frecuentes observados en las lesiones óseas incluyendo el leiomioma intra óseo son: lesiones radiolúcidas uniloculares o multiloculares en la parte posterior de la mandíbula, un mismo rango de edad y la presencia de resorción dental y de corticales.

En una revisión literaria de 10 casos de leiomiomas intra óseos en la mandíbula o la maxila, 2 casos se presentaron en la maxila y 8 en la mandíbula. La mayoría se observaron radiográficamente como lesiones radio lúcidas uniloculares aunque se presentó un caso de lesión radiolúcida multilocular con resorción dental. La mayoría presentó un tiempo de evolución de entre 3 semanas y 1 ½ años. Clínicamente se observó un

aumento de volumen en la mayoría de los casos y uno presentó movilidad dental. Todos fueron asintomáticos.

*Goldblatt L.*¹⁹, presentó un caso de leiomioma mandibular central en una niña de 3 ½ años en el que radiográficamente se observaba una radiolucidez de 2 a 2.5 cm con expansión de corticales que se encontraba asociado a la erupción de un molar. La madre notó la lesión al presentarse sangrado en la zona después del cepillado normal y notó que el crecimiento era rápido. Se incluyeron los diagnósticos diferenciales de fibrosa osificante y granuloma central de células gigantes.

Posteriormente revisó otros 3 casos que se presentaron en pacientes entre los 8 meses y 18 años de edad. Sumando estos 4 casos, no hubo predilección por ningún sexo, pues 2 se presentaron en pacientes de sexo femenino, 1 en el sexo masculino y en el último no se especificó. De estos 4 casos, 2 fueron de crecimiento rápido y 1 de lento crecimiento; los 4 casos fueron asintomáticos.

En 1997, *Katou F.*¹⁶ hace una revisión de 4 casos de leiomioma mandibular e incluye uno nuevo. Describe un leiomioma mandibular en un hombre de 24 años que presentaba un aumento de volumen en la región molar de la mandíbula; el paciente refería movilidad dental del primer molar pero no notó una masa en esa región. Clínicamente se observó una masa dura submucosa de 3 cm de diámetro con una pequeña zona ulcerada, consecuencia de la extracción del molar. El segundo premolar también presentaba movilidad. El diagnóstico clínico fue sarcoma.

A la examinación radiográfica, se observó como una radiolucidez en la región del primer molar. A la examinación histológica, se sugirió el diagnóstico de angioleiomioma. Para el momento de la escisión quirúrgica, la lesión había aumentado su tamaño a 4 cm. El tumor se encapsuló parcialmente y se eliminó. No hubo recurrencia 16 meses después.

Como información adicional a este tema, resulta interesante la rareza de los leiomiomas en niños, en la revisión de la literatura se encontró un artículo de un leiomioma infantil el cual asegura ser el primero en reportarse en esta localización.

En el año 2000, *Manojovic S.*¹⁴ reportó el primer caso de un leiomioma calcificado en el músculo pterigoideo lateral presente en un niño de 8 años de edad. El paciente refería que 4 años antes había notado un nódulo pequeño y firme en el área de arco zigomático que lentamente aumentó de volumen sin dolor ni ningún otro síntoma. Clínicamente se observó un nódulo firme, elástico de 4 cm, localizado en la región inferior del temporal y parte medial del arco cigomático.

Radiográficamente era una lesión redonda, bien circunscrita y con focos de calcificación.

Histopatológicamente se observó un tumor de forma oval, bien encapsulado de 3.5 cm. con grandes áreas calcificadas. Reveló bandas entrelazadas con cúmulos de células fusiformes uniformes, con núcleos alargados y abundante citoplasma eosinófilo. No presentó actividad mitótica. Las células estaban rodadas por abundantes fibras reticulares. Focalmente, el tumor mostraba un incremento en la vascularidad. Se observaron también, numerosos focos de calcio amorfo depositado entre las células.

La histogénesis de los leiomiomas en tejidos profundos todavía es incierto si tomamos como base que los leiomiomas se originan a partir de las células de cualquier parte donde exista músculo liso como en las paredes vasculares, en las glándulas salivares y en la piel. En los tejidos profundos, las paredes vasculares están compuestas por músculo no-estriado.

En el año 2002, *Brooks J. ¹⁰*, presenta un caso de leiomioma en mandíbula y reporta que las características radiográficas son lesiones radiolúcidas uni o multiloculares con un borde esclerótico difuso o bien definido. Presenta expansión de corticales y resorción radicular.

5. MÚSCULO

Las células musculares son alargadas y se denominan de músculo estriado o de músculo liso, de que depende de la presencia o la ausencia respectiva de una distribución regularmente repetida de proteínas miofibrilares contráctiles, llamadas *miofilamentos*. Las células de músculo estriado manifiestan alternancias características de bandas cruzadas claras y oscuras que no se encuentran en el músculo liso.

El músculo estriado puede ser de dos tipos:

- *Esquelético*, que constituye la mayor parte de la dotación muscular voluntaria del cuerpo, y
- *Cardíaco Involuntario*, que se limita casi exclusivamente al corazón.

El músculo liso está localizado en las paredes de los vasos sanguíneos y de las vísceras, lo mismo que en la dermis.

Los componentes de las células musculares son: la membrana de la célula muscular se llama *sarcolema*; el citoplasma, *sarcoplasma*; el retículo endoplasmático liso, *retículo sarcoplásmico*, y en ocasiones, las mitocondrias, *sarcosomas*. Como las células musculares son mucho más largas que anchas, a menudo se les denomina fibras musculares.

Los tres tipos de músculos se derivan del mesodermo. El músculo cardíaco se origina en el mesodermo esplacnopleural, la mayor parte del músculo liso se deriva del mesodermo espláncnico y somático, y la mayor parte de los músculos esqueléticos se originan en el mesodermo somático.




Fig. 4. Características histológicas del músculo ⁴⁾

5.1 MÚSCULO ESQUELÉTICO

Se fusionan entre sí varios cientos de mioblastos, precursores de las fibras de músculo esquelético, extremo contra extremo para formar las células largas que se conocen como miotubos. Estos miotubos recién formados elaboran constituyentes citoplásmicos lo mismo que elementos contráctiles, llamados miofibrillas. Las miofibrillas están compuestas por

⁴⁾ Leslie P. Gartner. *Histología Texto y Atlas*. Editorial McGraw-Hill Interamericana 1997

distribuciones específicas de miofilamentos, proteínas encaradas de la capacidad de contracción de la célula.

Las fibras musculares están distribuidas de manera paralela entre sí, con sus espacios intracelulares intercalares que albergan distribuciones paralelas de capilares continuos. Cada fibra de músculo esquelético es larga, cilíndrica, multinucleada y estriada. El diámetro de las fibras varía entre 10 y 100 μm , aunque las fibras hipertróficas pueden exceder de tamaño. La fuerza relativa de una fibra muscular depende directamente de su diámetro, en tanto que la potencia de todo el músculo es una función del número y el espesor de sus fibras componentes.

El músculo esquelético es de color rosa a rojo a causa de su vascularidad y la presencia de pigmentos de mioglobina, proteínas de transporte de oxígeno que se parecen a la hemoglobina, pero más pequeñas. Según la cantidad de mioglobina, el número de mitocondrias, la concentración de las diversas enzimas y la tasa de contracción, la fibra muscular puede clasificarse como roja, blanca o intermedia. Por lo general, un músculo grande, contendrá los tres tipos de fibras musculares.

Revestimientos

Todo el músculo está rodeado por epimisio, que es tejido colagenoso denso de distribución irregular. El perimisio, tejido conectivo colagenoso menos denso menos denso derivado del epimisio, rodea a los haces (fascículos) de fibras musculares, y el endomisio, compuesto por fibras reticulares y una lámina externa (lámina basal) rodea a cada célula muscular.

Como estos elementos del tejido conectivo están interconectados, se transfieren a ellos las fuerzas contráctiles ejercidas por las fuerzas contráctiles de las fibras musculares individuales. Tendones y aponeurosis, que conectan a los músculos con los huesos y otros tejidos, se continúan con las túnicas de tejido conectivo del músculo y, por tanto, actúan como refuerzo de las fuerzas contráctiles para el movimiento.

Microscopía de luz de las fibras musculares esqueléticas

Las fibras musculares esqueléticas son células multinucleadas, y tienen los núcleos localizados en la periferia justamente por debajo de la membrana celular. Cada célula está rodeada por endomisio, cuyas fibras reticulares finas se entremezclan con las de las células musculares vecinas. Se encuentran células satélites pequeñas, que poseen un solo núcleo y actúan como células regenerativas, en depresiones superficiales de la superficie de las células musculares, y comparten la lámina externa de la fibra sobre la que se encuentran. La red de cromatina del núcleo de la célula satélite es más densa y más burda que la de la fibra muscular.



Fig. 5. Fibras musculares esqueléticas⁴⁾

⁴⁾ Leslie P. Gartner. Histología Texto y Atlas. Editorial McGraw-Hill Interamericana. 1997

Gran parte de la célula del músculo esquelético está compuesta por distribuciones longitudinales de miofibrillas de forma cilíndrica, cada una de 1 a 2 μm de diámetro. Se extienden a lo largo de toda la longitud de la célula, y se encuentran alineadas de manera precisa con sus vecinas. Esta distribución paralela estricta de las miofibrillas es la causa de las estriaciones cruzadas de las bandas claras y oscuras que caracterizan al músculo esquelético visto en corte longitudinal.

Las bandas oscuras se conocen como bandas A (anisotrópicas a la luz polarizada), y las bandas ligeras como bandas I (isotrópicas con la luz polarizada). El centro de cada banda A está ocupado por una zona pálida, la llamada banda H, disecada por una línea M delgada. Cada banda I se encuentra disecada por una línea oscura delgada, el disco Z (línea Z). La región de la miofibrilla entre dos discos Z sucesivos, que se conoce como sarcómero, mide 2.5 μm de longitud y se considera la unidad contráctil de la fibra de músculo esquelético.

Durante la contracción muscular las diversas bandas transversas se comportan de manera característica. La banda I se vuelve más estrecha, la banda H se extingue y los discos Z se aproximan más entre sí, pero la anchura de las bandas A se conserva sin cambios.

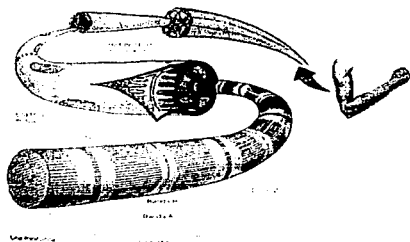


Fig. 6. Fibras musculares esqueléticas⁹

5.2 MÚSCULO LISO

Las células del músculo que no tienen estriaciones, se conocen como fibras de músculo liso. Además, no poseen un sistema de túbulos T. Este tipo de músculo se encuentra en las paredes de las vísceras huecas (vías gastrointestinales, útero y vías urinarias), paredes de los vasos sanguíneos, conductos de mayor tamaño de las glándulas compuestas, vías respiratorias y haces pequeños dentro de la dermis. El músculo liso no se encuentra bajo control voluntario; lo regulan el sistema nervioso autónomo, las hormonas (como bradicinina) y las condiciones fisiológicas locales. Es por esto que también se le conoce como músculo involuntario.

⁹ Leslie P. Gartner. Histología Texto y Atlas. Editorial McGraw-Hill Interamericana 1997



Fig. 7 Músculo liso⁹⁾

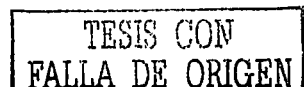
Además de las funciones contráctiles, algunas células de músculo liso son capaces de efectuar síntesis exógena de proteínas. Entre las sustancias elaboradas por las células de músculo liso para su utilización extracelular están colágena, elastina, glucosaminoglucanos, proteoglucanos y factores del crecimiento.

Microcopia de luz de las fibras de músculo liso

Las fibras de músculo liso son células fusiformes alargadas que miden 0.2 mm de largo y 5 a 6 μm de diámetro. Estas células disminuyen de calibre en cada extremo, en tanto que la porción central contiene un núcleo de forma ovalada que alberga a dos o más nucleólos. Durante el acortamiento del músculo, el núcleo adopta un aspecto en sacacorchos característico, a causa de la manera en que se contrae el músculo de este tipo.

Cada fibra de músculo liso está rodeada por una lámina externa, que invariablemente separa al sarcolema de las células musculares contiguas. Embebidas en la lámina externa existen numerosas fibras reticulares que

⁹⁾ Leslie P. Gartner. Histología Texto y Atlas. Editorial McGraw-Hill Interamericana 1997



parecen envolver a las células de músculo liso individuales y funcionar en el refuerzo de la contracción.

Bajo tinción de hematoxilina y eosina, el citoplasma de las fibras de músculo liso no ofrece aspectos muy sobresalientes; sin embargo, la tinción con hematoxilina férrica demuestra la presencia de cuerpos densos que se adhieren a la superficie citoplásmica de la membrana celular. Además de los cuerpos densos, pueden observarse estriaciones longitudinales en el sarcoplasma de estas células, que representan acúmulos apiñados de miofilamentos.

Las células de músculo liso suelen formar láminas de diversos espesores, aunque pueden encontrarse también como células individuales. Cuando forman láminas, las células están distribuidas de modo que constituyen una red continua en la cual sus porciones que terminan afiladas se ajustan casi precisamente en los espacios existentes entre las regiones ampliadas de las células de músculo liso vecinas. En el corte transverso se pueden observar los contornos de diversos diámetros, algunos con núcleos y otros sin ellos. Los cortes transversos sin núcleos representan los extremos disminuidos de diámetro de las células de músculo liso en los sitios en que se interdigitan con las otras fibras de este músculo.



Fig. 8 Corte longitudinal de músculo liso^{h)}

^{h)} Leslie P. Gartner. Histología Texto y Atlas. Editorial McGraw-Hill Interamericana 1997




Fig. 9 Corte transversal de músculo liso¹⁾

A menudo las láminas de células de músculo liso están distribuidas en dos capas, perpendiculares entre sí, como sucede en los sistemas digestivo y urinario. Esta distribución permite que ocurran las ondas peristálticas.

Estructura fina del músculo liso

El citoplasma perinuclear de las células de músculo liso, sobre todo en las regiones adyacentes a los dos polos del núcleo, contiene abundantes mitocondrias, aparato de Golgi, retículo endoplásmico rugoso y liso e inclusiones como glucógeno. Por añadidura, se observa una distribución extensa de los filamentos delgados (7nm) y gruesos (15nm) entretejidos. Los filamentos delgados están compuestos por actina, en tanto que los filamentos gruesos están compuestos por miosina.

Los miofilamentos del músculo liso no están distribuidos de la manera paracrestal del músculo estriado, más bien las moléculas de miosina se encuentran alineadas, de modo que se proyectan las cabezas de meromiosina pesada desde los filamentos gruesos a toda la longitud del filamento con los dos extremos carentes de meromiosina pesada. La mitad del filamento, a diferencia de los que ocurren en el músculo estriado, posee

¹⁾ Leslie P. Gartner. Histología Texto y Atlas. Editorial McGraw-Hill Interamericana 1997

también meromiosina pesada, lo que pone a la disposición una zona de superficie más extensa para la interacción de la actina con la miosina y para permitir las contracciones de larga duración.

Las fuerzas contráctiles se ven reforzadas, desde el interior de la célula, por un sistema adicional de filamentos intermedios, vimentina y desmina en el músculo liso vascular, y desmina (nada más) en el músculo liso no vascular.

Estos filamentos intermedios, los mismo que los filamentos delgados, se insertan en cuerpos densos, formados por actina a y otras proteínas asociadas con el disco Z. Los cuerpos densos pueden estar localizados en el citoplasma o encontrarse asociados con la superficie citoplásmica del sarcolema del músculo liso, y cree que su función se parece a la de los discos Z. La fuerza de la contracción se descarga, a través de la asociación entre los miofilamentos y los cuerpos densos, hacia los filamentos intermedios, que actúan para torcer y acortar la célula a lo largo de su eje longitudinal.

Justamente por debajo de la membrana celular se encuentran elementos que se pueden correlacionar con el retículo sarcoplásmico escaso, que se conoce con el nombre de cavéolas (vesículas sarcolémicas). Estas vesículas puede funcionar en la descarga y el secuestro de iones de calcio.

6. DIAGNÓSTICOS DIFERENCIALES CLÍNICOS

El diagnóstico diferencial clínico de los leiomiomas vasculares en boca deben incluir a los tumores benignos de origen mesenquimatoso como los fibromas, lipomas y neurofibromas; a las lesiones benignas de origen de la glándula salival como los mucocelos, adenoma pleomorfo, lingangiomas, hemangiomas, granuloma piógeno, quiste dermoide e hiperplasia focal epitelial y lesiones vasculares.

Los leiomiomas y los angioleiomiomas son histológicamente similares y están compuestos de espacios vasculares de diferente calibre. Las células de músculo liso están interconectadas entre y con células de músculo liso de los vasos adyacentes; por eso es probable que el origen histológico de estos tumores benignos están relacionados al músculo liso de la pared vascular.¹⁵

El diagnóstico diferencial histopatológico deberá incluir todas las lesiones de origen muscular liso compuestas principalmente por células fusiformes como el neurofibroma, Neurilemoma, fascitis nodular e histiocitoma fibroso. Por otra parte, deberán tomarse en cuenta las lesiones que contienen músculo liso como el hemangioepitelioma. También a los hamartomas vasculares y neurovasculares. Sin embargo, por encima de todas las lesiones mencionadas, los leiomiomas deben de ser cuidadosamente distinguidos de su contraparte maligna, el leiomiomasarcoma. La presencia de mitosis en un tumor de músculo liso representa una fuerte sugerencia de malignidad.⁷

Tumores de origen conjuntivo:

6.1 Fibroma odontógeno periférico

Es la forma más frecuente de fibroma odontógeno tiene su origen del epitelio gingival superficial o de residuos de la lámina dental que permanecen en una localización extraósea.

Clinicamente tiene un aspecto similar al de otras tumoraciones focales de la encía. Puede ser de color normal o eritematosa cuando se presenta ulceración. Suelen provocar diasternas²².



Fig. 10. Fibroma odontógeno periférico de encía anterior inferior.²²



Fig. 11. Fibroma odontógeno periférico de encía anterior superior.²³

²² Sapp Philip J.: Patología Oral y Maxilofacial Contemporánea. Ediciones Harcourt, S.A.

²³ www.arturomahiques.com/clasificacion.htm

Radiográficamente no se observa alteración radiográfica del hueso. Cuando las lesiones contienen numerosas calcificaciones en el tejido conjuntivo celular, se pueden ver algunas manchas radio-opacas. Si las lesiones son de gran tamaño, radiográficamente se puede observar aplanamiento del hueso cortical o ensanchamiento de la porción cervical de espacio periodontal.

Los diagnósticos diferenciales de esta lesión son el fibroma periférico, ameloblastoma periférico y el hamartoma gingival.

El tratamiento consiste en la extirpación local. Se presenta recidiva si solo se elimina la lesión superficialmente sin alcanzar el hueso subyacente o el ligamento periodontal.

6.2 Lipoma

Son neoplasias benignas de tejido adiposo formada por grasa madura.

Aparecen como una tumefacción blanda y móvil, generalmente de color amarillento.

Clinicamente se presenta como una lesión bien delimitada, blanda y desplazable. Cuando se presentan en múltiples localizaciones, se les llama lipoblastomatosis.

No tiene predilección por ningún sexo y aparece por lo general en adultos.

Los lipomas que aparecen en la cavidad bucal se desarrollan en el tejido conjuntivo submucoso superficial. Algunos aparecen en los tejidos profundos de las mejillas y solo se detectan por medio de la palpación. Los lipomas más superficiales presentan una superficie lisa y amarillenta.



Fig. 12. Lipoma en mucosa yugal¹⁾

Suelen estar bien delimitados aunque a veces no presentan cápsula. La mayoría de los lipomas muestran lobulillos de células adiposas separadas por tabiques fibrosos. A veces contienen lipoblastos benignos que se caracterizan en pompas de jabón y multinucleadas.

El tratamiento consiste en la extirpación simple. Rara vez recidivan.

6.3 Neurofibroma

Es una proliferación benigna que puede ser circunscrita o difusa, derivada de los fibroblastos perineurales, orientados al azar en un fondo mixoide o formando un patrón nodular plexiforme. La mayoría se detectan por primera vez en adultos y no tiene predilección por ningún sexo.

La mayoría de los neurofibromas en la cavidad oral y el cuello son solitarios pero si se presentan múltiples neurofibromas en el cuerpo, se le conoce como *neurofibrotosis múltiple*. Algunos son difusos e infiltrantes y otros son multinodulares y encapsulados. Si se presentan múltiples neuromas en boca, se le conoce como enfermedad de *Von Recklinghausen* la cual se da en pacientes que heredan una mutación del gen NF, que codifica un factor supresor de tumores.

¹⁾ www.medicinaoral.com

Clinicamente aparecen con mayor frecuencia en la lengua, mucosa bucal y labios. Se manifiestan como nódulos subcutáneos relativamente bien delimitados. Dependiendo del grado de colagenización pueden ser más o menos duros a la palpación. En la mucosa bucal pueden ser localizados y móviles o blandos y difusos. El tamaño de los neurofibromas varía de entre unos pocos milímetros y varios centímetros, son esféricos y producen una elevación redondeada en la piel. El número de neurofibromas en la neurofibromatosis múltiple varía entre unos cuantos y cientos de ellos.




Fig. 13. Neurofibroma en boca y tejidos adyacentes^{m)}

Dentro de la cavidad oral se manifiestan como múltiples elevaciones difusas de las partes blandas.

En la cabeza y el cuello afectan a los tejidos subcutáneos y el cuero cabelludo por lo que se mucha gente conoce esta enfermedad como el Síndrome de Proteus.

Otra característica de la neurofibromatosis múltiple es que los pacientes presentan una o más manchas pardas en la piel, conocidas como

^{m)} www.medicinaoral.com

manchas café con leche (aumento focal de melanina). Rara vez se observan en la mucosa oral.

Los neurofibromas tienen una variedad más. Cuando se presentan intraóseos se le conoce como neurofibromas centrales. Se presentan con mayor frecuencia en la mandíbula debido a que ningún otro hueso tiene un paquete vasculo-nervioso tan largo como este. Rara vez se asocia con parestesia o dolor. Suelen manifestarse como un abultamiento en la mandíbula. Por lo general se descubren a través de una radiografía panorámica de rutina. Radiográficamente aparece bien delimitado, radiotransparente, uni o multilocular y al expandirse puede producir divergencia de las raíces.

El tratamiento de elección es la extirpación. En los casos en los que estos tumores son difusos y sin una cápsula bien definida, el tratamiento deberá ampliarse y eliminar tejido adyacente macroscópicamente normal. En los casos donde se ha presentado recidiva, la mayoría se han asociado con una transformación maligna en neurosacroma. Por ello, cuando la recidiva es frecuente, lo más recomendable es dejar la enfermedad sin tratar.

6.4 Hiperplasia fibrosa focal

Se conoce como una hiperplasia de tejido conjuntivo fibroso que surge como una respuesta a una irritación crónica en la que se observa aumento de haces maduros de colágeno.

Es más frecuente en adultos y su principal localización es en las encías, los labios, la mucosa bucal y los bordes de la lengua. Aparecen en las partes blandas del plano de oclusión.

Clinicamente se observa de superficie lisa y de coloración normal. Rara vez presentan ulceración. A veces se observa hiperqueratosis superficial.

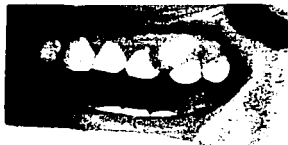


Fig. 14 Hiperplasia fibrosa focal localizada en encía superior izquierda.ⁿ¹



Fig. 15 Hiperplasia fibrosa focal localizada en canillo derecho.ⁿ¹

El tratamiento de elección para la hiperplasia fibrosa focal es la extirpación local así como eliminar el factor local. Rara vez presentan recurrencias.

ⁿ¹ www.medicinaoral.com

ⁿ¹ www.patologiaoral.com

Lesiones benignas de origen de la glándula salival:

6.5 Mucocele

Tumefacción tisular formada por moco acumulado tras escapar al tejido conjuntivo a partir de un conducto excretor roto.¹³

*Bermejo A.*²³ los describe como una lesión común originada de las glándulas salivares menores. Clínicamente los describe como un aumento de volumen que aparece discretamente y son totalmente indoloros.

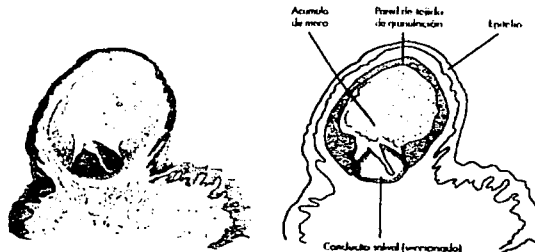


Fig. 16 Anatomía de un mucocele⁰¹

Aparecen con mayor frecuencia en niños y adultos jóvenes, en las primeras tres décadas de vida. Afectan igual a hombres que a mujeres. *Sapp J.*¹³ concuerda con todo lo referido por *Bermejo A.*²³, pero difieren en la localización, ya que *Sapp J.*¹³ menciona que la zona más afectada es la superficie mucosa del labio inferior, seguida por la mucosa bucal, el suelo de la boca, la cara ventral de la lengua y el paladar y agrega que en el labio superior son muy raros, mientras que *Bermejo A.*²³ menciona que los

mucocelos pueden aparecer con la misma frecuencia en cualquier parte donde existan glándulas salivares menores, incluye al paladar blando, la región retromolar y la mucosa bucal.

Se presentan como aumentos de volumen fluctuantes, de color azulado y translúcido.²

Los mucocelos aparecen cuando la mucina extravasada se mezcla con eritrocitos y se desarrolla un mucocelo equimótico que puede ser de color azul oscuro o morado rojizo, semejando un hemangioma cavernoso (diagnóstico diferencial).



Fig. 17 Mucocelo en el labio inferior^{p1}



Fig. 18 Mucocelo en el labio inferior^{q1}

Generalmente existe un antecedente traumático de la zona que se transforma en tumefacción progresiva con duración de 2 a 4 días.

En el caso de mucocelos superficiales, los diagnósticos diferenciales incluyen al líquen plano y herpes recurrente.

^{q1} Sapp Philip J.: Patología Oral y Maxilofacial Contemporánea. Ediciones Harcourt, S.A

^{p1} www.medicinaoral.com

^{q1} www.medicinaoral.com

Clinicamente el herpes recurrente tiene características similares a un mucocoele superficial pues los mucocoeles tienen un grado de fluctuación poco perceptivo y la lesión suele desaparecer debido a que posiblemente hubo escape de mucina a través del epitelio adelgazado de la mucosa y al cicatrizarse, recidiva la lesión. En estos casos, suelen aparecer como una lesión nodular, más difusa y firme a la palpación.

El tratamiento consiste en la extirpación quirúrgica y para minimizar el riesgo de recidiva deben extirparse las glándulas adyacentes al mucocoele o desde la base del lecho quirúrgico después de haber hecho la extirpación.

6.6 Adenoma pleomorfo

Es considerado el tumor benigno de la glándula salivar más frecuente. Representa el 60 % de todos los tumores de la glándula parótida, el 50 % de los tumores de la glándula submandibular y el 25 % de las neoplasias de la glándula sublingual.

Aparece a cualquier edad, aunque cabe mencionar que el 60 % de los casos se dan entre los 30 y 50 años y solo el 10 % aparece en niños.

Tiene predilección por el sexo masculino en una proporción 2:1.

El 50 % de los tumores de las glándulas menores orales son tumores mixtos, lo que significa que es un tumor con una amplia mezcla de diferentes tipos tisulares en un solo tumor.

La localización más frecuente es el 55 % en el paladar, 25% en labio (generalmente el labio superior), 10 % en la mucosa bucal y 10 % en el resto de la boca.

Son lesiones de crecimiento lento y bien delimitado. De consistencia blanda y libremente desplazable en las glándulas salivales mayores de mayor tamaño. Es generalmente esférico en forma de una masa evidente delante del lóbulo de la oreja y encima del ángulo de la mandíbula.

Las características clínicas en boca de un adenoma pleomorfo es una tumefacción blanda o ligeramente indurada en el paladar blando o duro, con ulceración y telangiectasias en la mucosa que la recubre. Rara vez se ulceran. En la mucosa y el labio, los adenomas pleomorfos son encapsulados, bien delimitados y desplazables a la palpación.



Fig. 19 Adenoma pleomorfo'

El hallazgo más frecuente es la marcada presencia de una cápsula fibrosa (característica importante para distinguir entre tumores salivales benignos y malignos).

El tratamiento es una lobectomía o sialadenectomía. En la cavidad oral deben extirparse las lesiones palatinas, la mucosa que las recubre y el periostio. Los adenomas pleomorfos de labio y mucosa raramente recidivan por lo que la enucleación simple, es suficiente; contrario a los adenomas pleomorfos localizados en cualquier otra zona de la cavidad bucal.

Lesiones de origen de tejido vascular:

Debido al tema central de este proyecto, los diagnósticos diferenciales clínicos de las lesiones de origen vascular tienen una relevancia sumamente grande por lo que, para su estudio, se decidió dividir a las lesiones que tienen su origen en el tejido vascular se dividen en:

- a) las derivadas del revestimiento endotelial de los vasos sanguíneos llamadas hemangiomas y,
- b) las derivadas de los vasos linfáticos que se conocen como linfangiomas.

6.7 Hemangiomas:

Son proliferaciones benignas que se dividen en dos tipos dependiendo de su origen: si su origen es de los canales vasculares grandes, se les conoce como hemangiomas cavernosos y si su origen es de los canales vasculares pequeños, se les conoce como hemangiomas capilares.

Los hemangiomas tienen un tiempo de evolución lento: algunos aumentan de tamaño hasta que llegan a un punto en el que se estabilizan, deja de crecer y permanecen toda la vida. A este tipo de hemangiomas se les conoce con el nombre de hamartomatosos; otros hemangiomas desaparecen lentamente y algunos otros pueden crecer de forma gradual pero continua y se les considera benignos.

Afectan principalmente a niños y pueden estar presentes al nacer o manifestarse durante los primeros años de vida. No tienen predilección por ningún sexo.

La mayoría se localizan en piel y pueden ser elevado o planos. Estos últimos pueden ser relativamente grandes y se les conoce como "marcas de nacimiento". Los hemangiomas presentes en la cavidad oral suelen afectar principalmente la lengua y los labios. Suelen ser elevados y multinodulares característica que le da el aspecto de arracimado o polipoide.



Fig. 20 Hemangioma cavernoso de borde lateral de la lengua⁴¹



Fig. 21 Hemangioma cavernoso de mucosa yugal⁴¹

Los hemangiomas son lesiones que están formadas por canales vasculares proliferativos que contienen eritrocitos, por lo que clínicamente se observan como lesiones de color rojo, azul o morados.

⁴¹ Sapp Philip J.: Patología Oral y Maxilofacial Contemporánea. Ediciones Harcourt, S.A



Otra variedad de los hemangiomas son los que aparecen en estratos profundos y se le denominan hemangiomas intramusculares. A la palpación, los hemangiomas intramusculares presentan una textura esponjosa. Son difíciles de tratar y pueden no producir ninguna coloración en la superficie cutánea o mucosa.



Fig. 22 Hemangioma en carrillo⁴¹⁾

En la cara se llega a observar un tipo de hemangioma conocido como **mancha en vino de Oporto** (asociado al *síndrome de Sturge-Weber*) las cuales suelen ser unilaterales y parecen seguir una o dos o las tres divisiones del nervio trigémino. La mayoría son máculas de color morado y difusas, con bordes irregulares.

El diagnóstico diferencial de un hemangioma capilar debe incluir al **granuloma piógeno**.

El método de diagnóstico más utilizado para los hemangiomas es la **vitopresión** mediante la cual, provocará que a la compresión con un portaobjetos la lesión se tome isquémica debido a la salida de los eritrocitos de los canales vasculares. A la auscultación revelará un **soplo** y a la

⁴¹⁾ www.medicinaoral.com

⁴²⁾ www.arturomahiques.com/clasificacion.htm

aspiración con una aguja de calibre grueso se obtendrá abundante sangre; esto indica la presión arterial que existe dentro de estas malformaciones.

Los hemangiomas óseos centrales suelen ser de tipo cavernoso. Afectan principalmente a mujeres y se detectan en la infancia. La malformación AV nos suele biopsiarse, ya que su intervención quirúrgica puede provocar graves hemorragias e incluso la muerte. Radiográficamente, la mayoría de las malformaciones arteriovenosas se observan como una radiotransparencia multilocular.

El tratamiento de elección es la embolización inducida, administrada a través de los vasos nutricios. Dicho tratamiento es fundamental, ya que una hemorragia espontánea producida por la pérdida de un diente puede provocar fácilmente la muerte.

El tratamiento a seguir para los hemangiomas infantiles y los hamartomas es no hacerles nada hasta que evolucionen espontáneamente. Los hemangiomas mucocutáneos como las manchas en vino de Oporto, por lo general responden bien al tratamiento con laser.

6.8 Linfangioma

Como su nombre lo indica, los linfangiomas son lesiones que contienen líquido linfático. Se les conoce como una proliferación benigna de los vasos linfáticos que en la cavidad oral se manifiesta como una lesión focal superficial y que en el cuello se presenta como una lesión difusa de gran tamaño mejor conocido como higroma quístico.

Un higroma quístico se observa como una gran tumoración en la cara lateral del cuello, suelen estar cubiertos de piel de aspecto normal y pueden

ser muy pedunculados y alcanzar varios centímetros de diámetro. A la palpación es de consistencia quística y fluctuante.

Al igual que los hemangiomas, los linfangiomas aparecen durante la infancia y no tienen predilección por ningún sexo.

Aparecen con frecuencia en la lengua de niños y pueden evolucionar espontáneamente y alcanzar un tamaño determinado, establecerse y dejar de crecer.

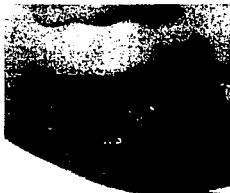

Fig. 23 Linfangioma en lengua ⁹¹

Clinicamente se observan arracimados (aspecto de uvas), pueden ser de color amarillento y a la palpación ser blandos. Tienden a ser superficiales. La segunda localización más frecuente es el labio.

Existen varios tratamientos para los linfangiomas entre ellos está la extirpación quirúrgica, sin embargo existen limitantes para considerarlo como el tratamiento ideal pues debido a la imposibilidad de extirpar completamente todos los espacios vasculares, la probabilidad de recidiva es alta. Se han

empleado otros tratamientos con buen pronóstico como la criocirugía y la cirugía con láser.

6.9 Granuloma piógeno

Se le denomina Granuloma piógeno al desarrollo reactivo focal de tejido fibrovascular o de granulación con proliferación endotelial importante, esto quiere decir que es una proliferación reactiva de crecimiento rápido de las células endoteliales.


Antes se pensaba que se debía a la reacción del cuerpo ante una infección causada por el streptococcus pyogenes (estreptococo beta hemolítico responsable de la faringitis, amigdalitis y algunas formas atípicas de mucositis y gingivitis) y debido a que el tejido está infiltrado por abundantes neutrófilos, se le relacionaba a una infección bacteriana, sin embargo, no existe ninguna relación entre estos microorganismos y la lesión.

Aparecen en cualquier parte del cuerpo aunque tienen predilección por los dedos de los pies y manos. Dentro de la cavidad oral, los granulomas piógenos suelen aparecer con mayor frecuencia en las encías.

El diagnóstico diferencial del granuloma piógeno debe considerar al éupulis. El éupulis es un término clínico empleado para hacer referencia a cualquier crecimiento focal de las encías.

Clinicamente se observa con frecuencia en la región de la papila interdental. Pueden extenderse desde la encía bucal a la lingual o la palatina, sin embargo, se limitan a la superficie bucal o facial. Debido a que son

¹⁾ Marx Robert E.: Oral and Maxillofacial Pathology-A rationale diagnosis and treatment. Quintessence Publishing Co, Inc. 2003



altamente vasculares, son de color rojizo con una delgada membrana color gris sobre la superficie.




Fig. 23 Granuloma piógeno en encía inferior derecha⁸¹



Fig. 24 Granuloma piógeno en mucosa⁸²

Existe predilección por el sexo femenino. Tienden a aparecer más a menudo durante el segundo y tercer trimestre del embarazo; de ahí proviene su nombre de tumores del embarazo.

Pueden crecer muy rápido alcanzando entre 1 y 4 cm de diámetro en un periodo de 4 a 7 días. La superficie puede estar ulcerada.

Se presentan en forma de respuestas exuberantes de tejido de granulación tras una extracción dental. La lesión se presenta en la zona de la extracción aunque pueden aparecer en cualquier zona de la mucosa, especialmente en la lengua, los labios y la mucosa bucal. En estos lugares se supone que el constante mordisqueo estimula la respuesta hiperplásica.

En mujeres embarazadas, los granulomas piógenos tienen un alto índice de recurrencia. Poseen un tallo único y deben ser extirpados

⁸¹ www.medicinaoral.com

⁸² www.arturomahiques.com/clasificacion.htm

quirúrgicamente, el tejido subyacente debe ser legrado y hacer un alisado radicular. La recidiva de los granulomas piógenos extragingivales es rara.

7. DIAGNÓSTICO DIFERENCIAL HISTOPATOLÓGICO

A lo largo de esta revisión, hemos conocido las características clínicas de varias lesiones que se semejan a un leiomioma vascular; a continuación revisaremos las características histopatológicas de otras lesiones que clínicamente no son similares a los leiomiomas vasculares pero tienen características histopatológicas similares.

7.1 Leiomioma sólido

En el 2003 *Hiroaki I.*³⁵, reportó un caso por en un paciente de 46 años de edad que presentó una masa asintomática en la mejilla; clínicamente, se observaba como una masa del color de la mucosa adyacente, de 2.3 cm de diámetro, firme a la palpación y de bordes bien circunscritos.

Histopatológicamente el tumor mostraba una cápsula fibrosa compuesta de cúmulos de células fusiformes con un prominente citoplasma eosinófilo y núcleos alargados o elípticos con presencia ocasional de vacuolas perinucleares. No se observó actividad mitótica ni atipia nuclear. Sin embargo, se observaron numerosos vasos sanguíneos capilares. Las células neoplásicas fueron positivas a la tinción de actina para músculo liso y negativo para S-100. El diagnóstico final fue leiomioma sólido.

Fig. 25 Imagen microscópica de un leiomioma sólido³⁵



7.2 Leiomioma epiteloide

Los tipos más frecuentes de leiomiomas son el sólido y el vascular, siendo el leiomioma epitelial el más raro en localizaciones distintas de la cavidad abdominal, el tracto gastrointestinal y el útero. En 1996, *Koutlas I.*²⁵ reporta un caso de leiomioma epitelial y hace referencia a que en la literatura inglesa, solamente se ha reportado un caso en el labio. Lo cual nos indica la rareza de esta lesión.

*McMillan M.*⁶ está de acuerdo en que la localización más frecuente es la pared estomacal y describe las características de los leiomiomas epiteloideos como células poligonales con citoplasma acidofílico con espacios vacíos que cubren parcial o totalmente al núcleo.



Fig. 26 Imagen microscópica de leiomioma epiteloide²¹

*Naitella J.*⁷, afirma que los leiomiomas epiteloiales o de células bizarras tienen la característica de llegar a tener un gran tamaño y a pesar de tener características microscópicas benignas, pueden llegar a metastatizar. Describe a los leiomiomas epiteloiales como tumores redondos o poligonales con espacios perinucleares en el citoplasma.

²¹ Neville "Oral and Maxillofacial Pathology" Mosby, EUA, 2002

²² Neville "Oral and Maxillofacial Pathology" Mosby, EUA, 2002

7.3 Neurofibroma

Los patrones histológicos de un neurofibroma son diversos, entre las características encontramos que contiene células fusiformes desordenadas que elaboran un colágeno débil. En algunos tumores destaca la sustancia fundamental mucinosa lo que le da un aspecto mixioide. Otro tipo de neurofibromas es el neurofibroma plexiforme, la cual se caracteriza por múltiples nódulos de tejido fibroblástico también con aspecto mixioide. Cada nódulo posee una seudocápsula y cuando estos nódulos encapsulados son predominantemente mixioides, se les conoce como mixoma de la vaina nerviosa.



Fig. 27 y 28 Imagen microscópica de Neurofibromas ⁸¹

Los neurofibromas centrales son frecuentemente fibromixomatosos y carecen de focos encapsulados multinodulares típicos de la variedad plexiforme.


⁸¹ Neville "Oral and Maxillofacial Pathology" Mosby, EUA, 2002

7.4 Neuroliomoma

Es una lesión benigna bien delimitada que aparecen en forma de nódulos lisos, firmes, elevados y móviles en las partes blandas de la cavidad oral. Son frecuentes en la superficie dorsal de la lengua pero pueden aparecer también los nervios dentarios inferiores, como lesiones centrales de la mandíbula.

Los neuroliomomas centrales cuando se presentan en la mandíbula, se manifiesta como una radiotrasparencia expansiva y bien delimitada. Si son de gran tamaño pueden aparecer como multilobulados provocando divergencia de las raíces y expansión de corticales.

Histopatológicamente están formados por estructuras derivadas del colágeno. No poseen mielina. Las lesiones están bien delimitadas gracias a la presencia de una cápsula verdadera o una seudocápsula de tejido conjuntivo fibroso. La célula básica es fusiforme y con núcleo alargado. No se distingue el contenido citoplasmático ya que se entrelaza con el tejido circundante.



Figuras 29 y 30 Histopatología de un Neurolioma ^{b1)}

^{b1)} Sapp Philip J.: Patología Oral y Maxilofacial Contemporánea. Ediciones Harcourt, S.A

Existen dos patrones patognomónicos de Neurilemoma:

Tejido de *Antoni A* y tejido de *Antoni B*.

El tejido de *Antoni A*, consiste en filas paralelas de núcleos en empalizada separadas entre sí por una zona acelular ocupada por fibras de colágeno paralelas. Estas forman unos remolinos organoides que se conocen como *cuerpos de Verocay*.

El tejido de *Antoni B*, se caracteriza por núcleos ovalados, rodeados por colágeno y espacios extracelulares nítidamente vacuolados.

El tejido de *Antoni A* forma nódulos múltiples entremezclados por tejido de *Antoni B*.



Figura 31 Histopatología de un Neurilemoma ⁽¹⁾

Una variante histológica es que el neuroma en empalizada y encapsulado parece proceder de fibras de los órganos terminales del tacto (corpúsculo de Meissner) y aparece en la superficie, es pequeño y bien encapsulado. Son solitarias, firmes, de base sénil y aparecen en adultos de mediana edad. Son frecuentes en el paladar duro. La disposición en empalizada de los núcleos es muy notoria aunque en las zonas acelulares del tejido de *Antoni A* no lo son tanto.

⁽¹⁾ Neville "Oral and Maxillofacial Pathology" Mosby, EUA, 2002

Debido a que son tumores encapsulados y bien delimitados, el tratamiento a seguir es la extirpación quirúrgica pues es fácil disecarlos del tejido circundante. La tasa de recidiva de los neurilemomas después de su extirpación es inferior al 10 %.

Neoplasias de células fusiformes

Las neoplasias de células fusiformes de tejido muscular liso son muy comunes en cualquier parte del cuerpo, sin embargo, son extremadamente raros en la cavidad oral conformando el 1 % de todos los tumores de la cavidad oral²⁴.

7.5 Fibromatosis

Se conoce como fibromatosis a una proliferación infiltrante difusa benigna de fibroblastos y colágeno maduro que aparece en partes blandas de la cabeza y el cuello en pacientes jóvenes. Sin embargo, cuando aparece fundamentalmente en la parte central de la mandíbula o maxila, se le conoce con el nombre de **fibroma desmoplásico** y es una proliferación diferenciada y agresiva. Provoca expansión ósea, desplazamiento de los dientes y resorción radicular. Radiográficamente se observa una radiotransparencia que puede ser uni o multilocular con bordes bien delimitados.

La fibromatosis aparece en cualquier parte del cuerpo aunque tiene cierta predilección por las palmas de la manos y la cara lateral del cuello. Es rara en las partes blandas orales. No tienen predilección por ningún sexo.

En el cuello se presentan como masas nodulares dentro de tejidos profundos, generalmente al lado del músculo esternocleidomastoideo. Por lo general, crecen lentamente aunque se han presentado casos en los que el crecimiento es muy rápido. Si la lesión cervical lateral es bilateral, se conoce como torticolis.

La fibromatosis oral es una lesión agresiva que crece rápidamente, las lesiones son firmes, generalmente difusas y están fijas a los tejidos circundantes. Afectan principalmente la mucosa bucal, generalmente en la mejilla, la lengua y la región submandibular. Puede haber erosión del hueso subyacente.

Histopatológicamente se caracteriza por una proliferación hiper celular de fibroblastos *monomorfos*, alargados y típicamente fusiformes acompañados por fibras de colágeno maduro. No se observan atipias citológicas ni actividad mitótica. Las fibras de colágeno son relativamente gruesas y maduras. Pueden estar bien delimitadas aunque no tienen cápsula y, la mayoría de los tumores infiltrarán a los músculos cercanos y otros tejidos conjuntivos dando la impresión de que son invasivos.



Fig. 32 Corte histológico de Fibromatosis ⁴¹

⁴¹ Marx Robert E.: Oral and Maxillofacial Pathology-A rationale diagnosis and treatment. Quintessence Publishing Co, Inc. 2003

El tratamiento de una fibromatosis aislada suele tratarse mediante la extirpación local amplia incluyendo el tejido adyacente normal. Tienen un porcentaje de recurrencia del 25 %.

Sin embargo, el tratamiento de elección para un fibroma desmoplásico óseo (mandíbula o maxila), incluye la extracción de los dientes afectados y la extirpación del tumor mediante raspado o legrado. Las lesiones de gran tamaño expansivas requieren extirpación en bloque.

7.6 Miofibromas

Los miofibromas se consideran como lesiones raras que aparecen como tumores solitarios^{26,27} en personas entre los 11 y 56 años. Se presenta como un aumento de volumen firme e indoloro. La localización mas frecuente es la lengua, la mucosa bucal. Son nódulos de aproximadamente 1.5 a 2 cm de diámetro.

Histopatológicamente, están compuestos por cúmulos de células fusiformes acomodados en fascículos. Los núcleos son enlogados y presentan un citoplasma eosinófilo.²⁸



Fig.33 y 34 Cortes histológicos de Miofibromas²⁸⁾

²⁸⁾ Neville "Oral and Maxillofacial Pathology" Mosby, EUA, 2002

7.7 Histocitoma fibroso benigno

Se conoce como una neoplasia benigna de las proliferación fibrosa con tendencia a diferenciarse en histocitos.

Pueden aparecer en cualquier parte de la cabeza y el cuello así como partes blandas y región oral. Suelen estar bien delimitados y son móviles. Son firmes y duros a la palpación.

Histopatológicamente, está formado por fibroblastos fusiformes y alargados que elaboran colágeno maduro. Son grandes células con núcleos ovalados y abundante citoplasma, que representan histocitos. Sus bordes son infiltrantes aunque pueden estar parcialmente encapsulados o bien delimitados.




Figura 35 Corte histológico de Histocitoma fibroso benigno ¹¹

Las lesiones superficiales presentan formaciones celulares fibroblásticas que dan el efecto visual de una "rueda de fuegos artificiales". A esto se le denomina *patrón storiform* y es característico de las lesiones fibrohistocíticas. A menudo en grupos aislados de células pueden presentar núcleos pleomorfos con citoplasmas que se tiñen intensamente y pueden ser multinucleadas.

El tratamiento de elección es la resección amplia y tiene un porcentaje de recurrencia del 20 % durante los primeros 2 años.

7.8 Fibrosarcoma

Se conoce como fibrosarcoma a una neoplasia maligna de células fibroblásticas, de carácter destructivo y agresiva. Se diferencia de un histiocitoma fibroso maligno por la tendencia que presenta este último, a diferenciarse en líneas histiocíticas y fibrohistiocíticas.


Ambas lesiones son frecuentes en cuello, en partes blandas orales como la encía, la lengua, la mucosa bucal y el suelo de la boca. No existe predilección por ningún sexo.

Una característica diferencial entre un histiocitoma fibroso maligno y un fibrosarcoma es la edad en la que aparecen. Los primeros afectan comúnmente a adultos de mediana edad mientras que los segundo, afectan principalmente a niños.

Ambos son firmes e indurados a la palpación. Carecen de cápsula y se fija a los tejidos adyacentes. Si son de gran tamaño, pueden ulcerar el epitelio superficial.

Ambas pueden aparecer en hueso. Pero la predilección por la localización varía entre una y otra. Los fibrosarcomas son frecuentes en la mandíbula, provocan resorción radicular, desplazamiento de los diente y expansión de corticales. El histiocitoma fibroso maligno se presenta por lo general en el seno maxilar y es muy raro que se presente en la mandíbula.

¹¹ Neville "Oral and Maxilofacial Pathology" Mosby, EUA, 2002



Histopatológicamente el fibrosarcoma es un tumor formado por células con núcleos anaplásicos fusiformes y citoplasma eosinófilo entrelazados con finas fibras de colágeno. Las células se disponen en fascículos. Presentan una elevada tasa mitótica por medio de la cual se distingue esta lesión de otros tumores fibroblásticos benignos.

El histiocitoma fibroso maligno es un tumor fibroblástico muy pleomorfo, formado por células fusiformes y una mezcla de células pleomorfas y multinucleadas con abundante citoplasma eosinófilo. Los núcleos presentan un notable pleomorfismo y gran actividad mitótica.

Ambas lesiones carecen de cápsula y sus bordes infiltran los tejidos adyacentes.




Figura 36. Corte histológico de un Fibrosarcoma ⁰¹

El tratamiento es la extirpación radical amplia. En los maxilares se recomienda la resección radical. Debido a que son tumores malignos rápidamente proliferativos y agresivos que tienden a metastatizar por vía vascular y el pronóstico por lo general es malo.

⁰¹ www.medicinaoral.com

7.9 Leiomiocarcoma

Tumor maligno que se origina en cualquier parte donde existan células musculares lisas o células indiferenciadas de tejido conjuntivo. Es raro en la cavidad bucal. En los últimos 50 años, solamente 59 casos de leiomiocarcoma se han reportado en la literatura ^{28,29}. Se desconoce si es producto de una transformación maligna de leiomioma o si comienza sin antecedentes. Existen teorías que dicen que el origen está asociado a traumas, a la estimulación de estrógeno, a la radiación ionizante y al virus de Epstein-Barr. ²⁹

Se presenta por lo general en adultos ³⁰. Su localización más frecuente es en carrillos, lengua y piso de la boca ³¹. Carter L. ³² reportó un caso que se presentó en la mandíbula en una niña de 7 años.

Clinicamente se presenta como un aumento de volumen doloroso.

Microscópicamente, suelen revelar sus células de origen con unos núcleos fusiformes y citoplasma eosinófilo, bien delimitado y miomatoso. Una característica fiable es la disposición de las células en grandes grupos, como fascículos que se entremezclan.

Histopatológicamente es considerablemente parecido a un leiomioma, sin embargo el número de mitosis presentes en la lesión es el factor más importante para distinguir entre los dos. Hay casos en los que pueden existir características más evidentes de malignidad, como pleomorfismo nuclear o hiperchromatismo pero no siempre están presentes.



Fig. 37 Corte histológico de Leiomiosarcoma ¹¹⁾

El tratamiento es totalmente quirúrgico y el pronóstico es grave como cualquier lesión diagnosticada como maligna. Aunque debido a que son muy pocos los casos que se han presentado, no se puede estar seguro de que la extirpación quirúrgica sea el tratamiento de elección. Las probabilidades de recidiva están en relación directa con el número de mitosis halladas. Se han observado metástasis ganglionares y generalizadas a pesar de la extirpación quirúrgica radical.

Entre los diagnósticos diferenciales de esta lesión se debe incluir el schwannoma maligno , neurilemoma y neurofibroma.

¹¹⁾ Neville "Oral and Maxillofacial Pathology" Mosby, EUA, 2002

8. REPORTE DE UN CASO

Se presenta el caso de una paciente de sexo femenino de 43 años de edad que acude al servicio de Patología Bucal de la División de Estudios de Posgrado de la Facultad de Odontología de la Universidad Nacional Autónoma de México presentando un aumento de volumen localizado en el fondo de saco a nivel de incisivo lateral derecho inferior. Al interrogatorio no refirió antecedentes personales patológicos ni heredo-familiares.

A la exploración clínica se observa un nódulo submucoso de color azul-gris, de superficie lisa, bien delimitado, de morfología ovoide, móvil; a la palpación, de consistencia blanda y ligeramente doloroso, con un diámetro de aproximadamente 8 mm.

Diagnóstico clínico: mucocele.

La lesión se eliminó quirúrgicamente en el servicio de Cirugía Maxilofacial de la misma unidad de pos-grado mediante infiltración de anestesia local (dentocalina con levonordefrina al 1:100,000) realizando una incisión superficial y la enucleación de la lesión; durante el curso transoperatorio no se observó glándulas salivales en asociación y el nódulo se encontraba completamente encapsulado; se fijó en formalina al 10%. La descripción macroscópica refiere una tumoración sólida, bien delimitada.



Fig. 38. Lesión inicial




Fig. 39. Imagen macroscópica

El fragmento se recibió en la sala de descripción del laboratorio de Patología y a la descripción microscópica se observan múltiples vasos de paredes engrosadas, rodados por células musculares fusiformes en un patrón storiforme (arremolinado);

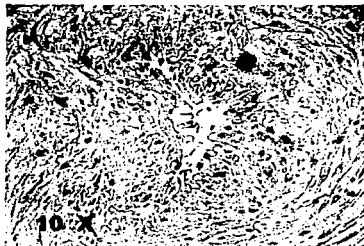


Figura 40

estas células presentan un núcleo alargado con extremos romos, en forma de "puro", localizados centralmente en el citoplasma.



Figura 41

En el centro, se observa un vaso dilatado que en su interior contiene un coágulo organizado;




Figura 42

en su periferia se aprecian haces de fibras colágena con núcleos fusiformes, además de leucocitos y eritrocitos.



Figura 43

TESIS CON
FALLA DE ORIGEN

Se encuentra rodeado por una delgada cápsula de tejido conjuntivo fibroso laxo, bien vascularizado, con hemorragia reciente.



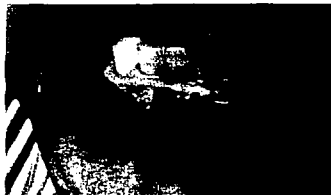Figura 44 Tinción de Hematoxilina y Eosina



Figura 46

En la actualidad, después de 8 meses de la extirpación de la lesión, la paciente se encuentra bien y no se observa ningún signo de recidiva.

Figura 46



9. DISCUSIÓN

Las neoplasias de músculo liso son poco frecuentes en la cavidad oral debido a la ausencia del mismo en esta localización. El origen del músculo liso en la cavidad oral es probablemente la túnica media arterial, teoría propuesta por *Stout A.*¹, o de restos de tejido embrionario como el conducto lingual o las papilas circunvaladas propuesto por *Glas E.*¹. En el caso presentado en este estudio, se sugiere el mismo origen.

Ocurren principalmente en el útero, tracto gastrointestinal y tracto genitourinario. En 1884, *Blanc E.*¹ publicó el primer caso de leiomioma bucal en un paciente de 33 años con una tumoración en la lengua. *Glas E.*¹ Describió el segundo caso de un leiomioma bucal que se presentó en la lengua de un paciente masculino de 44 años de edad; desde entonces hay descritos en la literatura 156 casos, siendo las localizaciones más frecuentes el labio, la lengua, el paladar, mejilla y mucosa. Se añade con este caso uno mas a la literatura, con localización en el fondo de saco

De los leiomiomas descritos en la literatura, 76 fueron en pacientes masculinos y 74 en pacientes femeninos con un rango de edad de entre los 3.5 años hasta los 85 años de edad. No obstante, el pico de edad de estos tumores benignos de músculo liso se sitúa entre los 40 y 49 años de edad, *Baden E.* ⁹ propone que la proporción masculino femenino es 1.43:1, en nuestra revisión, la proporción es de 1.02:1, por lo que podemos decir que no existe una marcada predilección por ningún sexo. Se ha descrito el caso de una paciente de sexo femenino de 43 años, dato que se ajusta a lo anteriormente mencionado.

En la mayoría de los casos, el leiomioma se presenta como una masa asintomática, de lento crecimiento que pasa desapercibida por el paciente, firme a la palpación, mientras que el color de las lesiones dependen de la vascularidad y profundidad de las mismas. El caso que se presenta era de color azul-gris con la mucosa periférica de aspecto normal.

Aunque la mayoría de los casos son asintomáticos, hay autores que han publicado lesiones sintomáticas, siendo los más frecuentes: dolor, dificultad a la masticación y deglución, interferencia con el habla, movilidad dentaria. El caso que se presenta refería ligero dolor a la palpación.

Suelen presentarse como lesiones de pequeño tamaño, entre 1-2 cm, sin embargo *McGowan D.* ⁶ y *Gutmann J.* ¹¹ presentan casos de mayor tamaño (3cm), el caso que se presenta, se ajusta a esta característica también, al presentar un tamaño de 0.7 x 0.5 x 0.4 cm. Cuando se presentan en mandíbula, pueden alcanzar un tamaño mayor, hasta 4 cm, como el caso presentado por *Katou F.* ¹⁶

La OMS²⁰ clasifica a los leiomiomas en tres tipos: leiomioma vascular (angiomioma), sólido y epitelial (leiomioblastoma), siendo el más frecuente el leiomioma vascular en aproximadamente el 74 % de los casos, seguido por el leiomioma sólido con un 25 %, y sólo se ha descrito un caso de leiomioma epitelial (leiomioblastoma). Sin embargo, *Koutlas I.*²⁷ en 1996 reporta un caso más de leiomioma epitelial. El caso que se presenta se diagnosticó como leiomioma vascular.

Hay autores que sugieren que el leiomioma vascular representa sólo un estadio de un continuo proceso de maduración del músculo liso y que el proceso sería el siguiente: hemangioma, angioma, leiomioma vascular, leiomioma y leiomioma sólido.

Por la apariencia clínica es muy difícil diferenciar un leiomioma de otros tumores mesenquimales como: fibroma, neurofibroma, lipoma, mucocele, leiomiosarcoma, por lo que el diagnóstico final de un leiomioma está basado en el análisis histológico de la lesión.

Para diferenciar un leiomioma de otras tumoraciones de células fusiformes, es necesario emplear técnicas de tinciones específicas que identifiquen las fibras musculares y de colágeno, entre estas tinciones encontramos: la tricrómica de Masson, la técnica de Van Gieson, Tricrómica de Mallory (hematoxilina ácida y ácido fosotúngstico) y hematoxilina y eosina. En la técnica tricrómica de Masson, las fibras musculares se tiñen de rojo, mientras que el colágeno se tiñe de azul o verde. Tanto la tricrómica de Masson como la tinción de Van Gieson pueden dar falsos positivos para el músculo y el colágeno, por lo que para solucionar este problema, se recomienda verificar la existencia de miofibrillas con la tinción de Mallory.

En nuestro caso se hizo la tinción con hematoxilina y eosina y tricrómica de Masson. También es importante el empleo de técnicas inmunohistoquímicas para hacer el diagnóstico diferencial con otras patologías, en el leiomioma se encuentra una positividad frente a la actina, marcador de músculo liso.

Debido a la dificultad para diferenciar un leiomioma de un leiomiosarcoma de bajo grado de malignidad, para resolver este problema, *Gorlin R.*²³ sugiere tomar en cuenta la presencia de figuras mitóticas, así pues, si encontramos más de 10 figuras mitóticas por campo, nos indica un comportamiento maligno de la lesión, mientras que menos de 2 figuras mitóticas por 10 campos, nos indican un comportamiento benigno de la lesión.

El tratamiento de elección para este tipo de lesiones es la extirpación completa de la lesión incluyendo tejido circundante de aspecto normal pues, aunque se podría pensar que por tratarse de origen vascular, se corre el riesgo de una hemorragia, sin embargo, pocas veces se ha reportado hemorragia durante la remoción^{1,3,4,5,7,8,9,10,15,21,22,23,24}; otros autores mencionan que la enucleación de la lesión, da buenos resultados.⁴

Hasta el momento, la recurrencia de esta lesión, es muy rara^{1,2,3,4,5,6,7,8,9,10,11,14,15,16,17,18,19,21}; sin embargo se han reportado 2 casos de recurrencia: el primero a los 9 meses de la cirugía y el segundo, 2 semanas después. *Burford et al.*⁵ reportaron la recurrencia de un angioleiomioma en lengua, 20 meses después de practicada la cirugía; *Naitella J.*⁷ reporta un caso más de recurrencia. *Anastassov G.*^{15,17} dice que la incidencia de recurrencia es baja y si se llega a dar, se debe a la escisión inadecuada en la lesión inicial. En el caso reportado, no se a observado recurrencia después de 8 meses de practicada la cirugía.

10. CONCLUSIONES

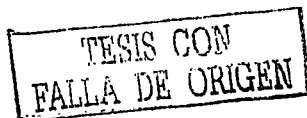El leiomioma es un tumor benigno del músculo liso que puede aparecer en cualquier localización, siendo el más frecuente el útero, el tracto genitourinario y el tracto gastrointestinal. Es raro en la cavidad oral debido a la escasez de músculo liso en esta localización.

Se ha sugerido que la fuente de origen de músculo liso en la cavidad oral es la túnica media de las paredes de los vasos sanguíneos y sugiere que las demás fuentes de músculo liso en la boca son las papilas circunvaladas de la lengua.

El leiomioma oral puede aparecer a cualquier edad, aunque la incidencia máxima se sitúa entre los 40 y 59 años. No presenta predilección por ningún sexo, la proporción masculino / femenino es de 1.02:1.

Dentro de la cavidad oral, la localización más frecuente son: labios, lengua y paladar. Sin embargo, se han presentado casos en mejilla, encía, piso de la boca, mandíbula, entre otros.

Histológicamente se describen como tumores bien circunscritos, a veces rodeados por una cápsula completa o parcial. Con presencia de abundantes espacios vasculares, rodados por paredes musculares engrosadas compuestas por células musculares lisas. El tamaño de la luz y de las paredes musculares, varía entre los tumores y las diferentes áreas del mismo tumor. Entre los vasos, se observan cúmulos de fibras musculares lisas, entrelazadas. Los cúmulos de músculo liso están entrelazadas con fibras colágenas. Las células fusiformes de músculo liso muestran núcleos enlogados y citoplasma eosinófilo. El origen muscular de estos tumores se confirmó por medio de la tinción tricómica de Masson.



El tratamiento de elección para este tipo de tumores es la extirpación quirúrgica y ha sido el mas empleado hasta el momento. La recurrencia es muy rara, habiendo reportes de ello en muy pocos casos y, se considera que la recurrencia se debió a la extirpación incompleta de la lesión.

TESIS CON
FALLA DE ORIGEN

FALTA

PAGINA

87



Facultad de Odontología
SERVICIO DE DIAGNÓSTICO HISTOPATOLÓGICO

Estudio Núm: 058-03 Fecha: 29-01-03 Edad: 43

Nombre del paciente: Santiago Ma. Elena Sexo: F

Solicitó el estudio Dr(a): Cruz Alphet Jaram

Aderción: CMF

Diagnóstico clínico: Mucocela.

Área de localización: Fondo de vestíbulo derecho, entre incisivos.

Naturaleza del espécimen: Reactivo

Descripción macroscópica:

Se recibe fragmento (corte de tejido blando) fijado en formalina, de consistencia blanda, superficie lisa, forma ovalada, color café claro con áreas café oscuras, que mide $0.7 \times 0.5 \times 0.4$ cm. Se incluye en su totalidad en cápsula PD-99-03

Descripción microscópica:

El espécimen examinado es un nódulo formado por múltiples vasos de paredes engrosadas, rodeados por células mucosarias filiformes en un patrón difuso (anastomozado), estas células presentan un núcleo alargado con extremos romos, en forma de "palo", localizadas principalmente en los alrededores. En el centro del espécimen se observa un vaso dilatado, que en su interior contiene un coágulo organizado, en su periferia se aprecian haces de fibras colágenas con nodosales filiformes, además de leucocitos y eritrocitos. Se encuentran rodeado por una delgada cápsula de tejido conjuntivo fibroso liso, bien vascularizado, con hendiduras radiales.

Diagnóstico: Lesión vascular y coágulo fibroso.

ICD 9: 210.4 Loc.: 33.2 Tipo: 1.1

Mtro. Basilio C. Alzate Escobar

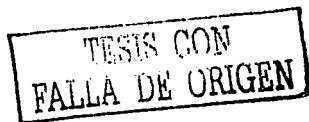C.D. Dulce Consuelo Oña

Comentarios:

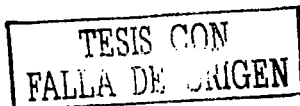
TESIS CON
FALLA DE ORIGEN

12. REFERENCIAS

- ¹ Hagy D.M.: Leiomyoma of the oral cavity. *Oral Surgery Oral Medicine & Oral Pathology* 1964: 17: 748-755
- ² Giovanna Orsini: Leiomyoma of the Lip: Report of a case. *J Oral Maxillofacial Surgery* 2001: 59: 80-83
- ³ Burford, Acherman, and Robinson: Leiomyoma of the tongue. Symposium on twenty cases of benign and malignant lesions of the oral cavity, from the Ellis Fishel State Cancer Hospital, Columbia, Missouri. *Am J Orthod* 1944: 395-398
- ⁴ Merrill G. Ralph. Oral leiomyomas. *Oral Surgery Oral Medicine & Oral Pathology* 1967: 23: 436-442
- ⁵ Cherrick Henry M. Leiomyomas of the oral cavity. *Oral Surgery Oral Medicine & Oral Pathology* 1973: 35: 54-66
- ⁶ Gutmann Jorge, D.D.S.: Angiomioma of the oral cavity. *Oral Surgery Oral Medicine & Oral Pathology* 1974: 38: 269-273
- ⁷ Natiella Joseph R. :Oral Leiomyoma. *Journal of Oral Pathology* 1982: 11: 353-365
- ⁸ McMillan M.D: Mandibular vascular leiomyoma. *Oral Surgery Oral Medicine & Oral Pathology* 1985: 62: 427-433
- ⁹ Baden Ernest: Leiomyoma of the Oral Cavity: A Light Microscopic and Immunohistochemical Study with Review of the Literature from 1884 to 1992. *Oral Oncol, Eur J Cancer* 1994: 30B: 1-7
- ¹⁰ Brooks John K.: Clinicopathologic characterization of oral angioleiomyomas. *Oral Surgery Oral Medicine & Oral Pathology* 2002: 94: 221-227
- ¹¹ Lloria Benet María: Leiomioma oral: A propósito de un caso clínico. *Medicina Oral* 2003: 8: 215-219
- ¹² Shafer William G. *Patología Bucal*. Ed. Interamericana Mc-Graw-Hill
- ¹³ Sapp Philip J.: *Patología Oral y Maxilofacial Contemporánea*. Ediciones Harcourt, S.A.
- ¹⁴ Spomenka Manojtovic: Calcified leiomyoma of the lateral pterygoid muscle in an 8-year-old boy. *Oral Surgery Oral Medicine & Oral Pathology* 2000: 89: 199-203



-
- ¹⁵ Anastassov, G. Angioleiomioma of the upper lip: report of a case. *J. Oral Maxillofacial Surgery* 1995; 24:301-302
- ¹⁶ Katou Fuminori. Leiomyoma of the mandible. *Oral Surgery Oral Medicine & Oral Pathology* 1997; 84: 45-50
- ¹⁷ Loyola, A.M.: Intraosseous leiomyoma of the mandible. *Oral Surgery Oral Medicine & Oral Pathology* 1999; 87:78-82
- ¹⁸ McGowan, D.A. Angioma (vascular leiomyoma) of the oral cavity. *Oral Surgery Oral Medicine & Oral Pathology* 1969; 27: 649-652
- ¹⁹ Goldblatt Lawrence I. Central leiomyoma of the mandible. *Oral Surgery Oral Medicine & Oral Pathology* 1977; 43: 591-597
- ²⁰ www.oms.mx
- ²¹ Marx Robert E.: *Oral and Maxillofacial Pathology-A rationale diagnosis and treatment.* Quintessence Publishing Co, Inc. 2003
- ²² Gorlin Robert J: *Patología Oral.* Salvat Editores, S.A. 1983
- ²³ Bermejo Ambrosio: *Superficial Mucocele.* *Oral Surgery Oral Medicine Oral Pathology Oral Radiol Endod* 1999; 88:469-472
- ²⁴ Jordan Richard: *Oral spindle cell neoplasms: A review of 307 cases.* *Oral Surgery Oral Medicine Oral Pathology Oral Radiol Endod* 2003; 95: 717-724
- ²⁵ Koutlas Ioannis G. Epithelioid leiomyoma of the oral mucosa. *Oral Surgery Oral Medicine Oral Pathology Oral Radiol Endod* 1996; 82: 670-673
- ²⁶ Lingen Mark: *Myofibromas of the oral cavity.* *Oral Surgery Oral Medicine Oral Pathology Oral Radiol Endod* 1995; 80: 297-302
- ²⁷ Montgomery Elizabeth: *Myofibromas in the oral cavity: A series of 9 cases.* *Oral Surgery Oral Medicine Oral Pathology Oral Radiol Endod* 2000; 89: 343-348
- ²⁸ Kenji Izumi: *Primary Leiomyosarcoma of the maxilla with regional lymph node metastasis.* *Oral Surgery Oral Medicine Oral Pathology Oral Radiol Endod* 1995; 80: 310-319
- ²⁹ Diz Dios Pedro: *Synchronous oral leiomyosarcoma and squamous cell carcinoma.* *Oral Surgery Oral Medicine Oral Pathology* 2001; 91: 70-75
- ³⁰ Joseph A. Regezi, D.D.S. *Patología Bucal* Editorial Interamericana Mc-Graw-Hill
- ³¹ Leslie P. Gartner. *Histología Texto y Atlas.* Editorial McGraw-Hill Interamericana 1997



³² Laurie C. Carter: Primary Leiomyosarcoma of the mandible in a 7-year-old girl. Oral Surgery Oral Medicine Oral Pathology Oral Radiol Endod 1999; 87: 477-484

³³ www.medicinaoral.com

³⁴ www.arturomahiques.com/clasificacion.htm

³⁵ Hiroaki Inaba: Painless mass of the cheek. Oral Surgery Oral Medicine & Oral Pathology 2003; 95: 3-6

TESIS CON
FALLA DE ORIGEN