

UNIVERSIDAD NACIONAL AUTÓNOMA DE MÉXICO

FACULTAD DE MEDICINA

INSTITUTO NACIONAL DE CANCEROLOGÍA
SERVICIO DE ONCOLOGÍA MÉDICA
DR. ALBERTO MEJIA NOVELO

CÁNCER DE MAMA METASTÁSICO
AL GLOBO OCULAR Y REGIÓN
RETROOCULAR

T E S I S

QUE PARA OBTENER EL TÍTULO DE:
ESPECIALIDAD EN ONCOLOGÍA

PRESENTA :
DR. ALBERTO MEJIA NOVELO

ASESOR:

DR. FERNANDO LARA MEDINA

TESIS CON
FALLA DE ORIGEN

2003

3

11235
12



Universidad Nacional
Autónoma de México

Dirección General de Bibliotecas de la UNAM

Biblioteca Central



UNAM – Dirección General de Bibliotecas
Tesis Digitales
Restricciones de uso

DERECHOS RESERVADOS ©
PROHIBIDA SU REPRODUCCIÓN TOTAL O PARCIAL

Todo el material contenido en esta tesis esta protegido por la Ley Federal del Derecho de Autor (LFDA) de los Estados Unidos Mexicanos (México).

El uso de imágenes, fragmentos de videos, y demás material que sea objeto de protección de los derechos de autor, será exclusivamente para fines educativos e informativos y deberá citar la fuente donde la obtuvo mencionando el autor o autores. Cualquier uso distinto como el lucro, reproducción, edición o modificación, será perseguido y sancionado por el respectivo titular de los Derechos de Autor.

**TESIS
CON
FALLA DE
ORIGEN**

**Los ojos son el punto donde se mezcla el
alma y el cuerpo**

Hebbel, Christian Fredrich

TESIS CON
FALLA DE ORIGEN

Agradecimiento

A Dios

A los pacientes con cáncer:

Por su ejemplo en su lucha por la vida.

A mis padres Nery e Ignacio:

Por que sin ejemplo y amor no se hubieran cumplido mis sueños.

A Leidy:

Por su amor y apoyo incondicional.

A Ignacio Alberto y María Fernanda:

Perdón por el tiempo que no he podido estar con ustedes.

A mis hermanos Ignacio, Carolina y Angélica:

Gracias por su apoyo.

Al Dr. Fernando Lara Medina, Dr. Juan W. Zinser, Dr. Noel Núñez, Dr. Carlos Gamboa, Dra. Adela Poitevin:

Por su enseñanzas y críticas en la realización de este trabajo.

A mis compañeros de residencia:

Gracias por su amistad.

Índice

Introducción.....	1
Material y Métodos.....	5
Justificación	5
Objetivos.....	6
Resultados	7
Discusión	12
Conclusiones	18
Bibliografía	19

Introducción

Generalidades

Cáncer de mama.

El cáncer de mama es una entidad heterogénea. Aproximadamente 40,000 mujeres murieron de cáncer de mama metastásico en USA en el año 2000. La supervivencia media para pacientes con CMM es de 2 a 3 años, pero hay una gran variabilidad. Raramente las pacientes fallecen de su enfermedad en las semanas siguientes de su diagnóstico; otras viven por muchos años.¹

En el curso clínico el cáncer de mama alcanza a producir metástasis, esto es por múltiples mutaciones genéticas, la expresión fenotípica de la cual resulta en una enorme variabilidad clínica, órganos blanco, resistencia y sensibilidad a las intervenciones terapéuticas.²

Los objetivos del tratamiento del CMM son:

- 1.- Mejorar y mantener la calidad de vida.
- 2.- Mejorar la supervivencia.

La calidad de vida se alcanza controlando los síntomas relacionados con la enfermedad minimizando la toxicidad del tratamiento.

La enfermedad metastásica a mama es principalmente a pulmón, hueso, SNC e hígado (Tabla 1); existen otros muchos sitios donde metastatizan menos frecuencia, uno es el ojo y las metástasis a coroides son los tumores malignos intraoculares más frecuentes.³

En México ocupa la 2da causa de cáncer en la mujer con un 10.6% de casos, en total se presentaron 9563 casos en el 2000. Junto con el cáncer de cervix ocupan el 49% de las neoplasias malignas. La media de edad al diagnóstico es de 51 años, siendo el grupo de edad más afectado el de 40-49 años.⁴

TESIS CON
FALLA DE ORIGEN

Tabla 1⁵
Porcentaje de metástasis por sitio en cáncer de mama
(Series de autopsias)

Órgano	Warren 1933 n = 160	Shaprio 1941 n = 43	Haggensen 1986 n = 100
Pulmón	59	65	69
Hígado	58	56	65
Hueso	44	--	71
Pleura	37	23	51
Suprarrenales	31	41	49
Piel	39	7	30
Peritoneo	12	9	13
Cerebro	--	9	22
Bazo	14	23	17
Ojo	?	?	?

En nuestro medio la mayor parte de pacientes con cáncer de mama llegan en estadios avanzados o metastásicos. En el INCan durante el periodo de 1985 a 2000 casi el 60% de los pacientes fueron localmente avanzados.

Metástasis a ojo

TESIS CON
FALLA DE ORIGEN

El carcinoma metastásico a región ocular particularmente a coroides

es un evento raro. La frecuencia de metástasis oculares en pacientes con cáncer es bajo, se ha estimado aproximadamente de 2 a 7%. En la actualidad las metástasis oculares son consideradas la malignidad más común en el ojo.⁶

El primer caso reportado de metástasis coroideas fue en 1872 por Perls. Lemoine y McLeod en 1936 reportaron 230 casos. Godfredsen, reportó solo 6 (0.07%) de casos en 8712 pacientes con cáncer.⁶

Las metástasis oculares son más frecuentes de lo que se diagnostican. La frecuencia en autopsias va de 0.5% a 10%. En un estudio realizado por Thomas Wigel, encontró 5% de metástasis a coroideas asintomáticas en pacientes con cáncer de mama metastásico, dicho porcentaje se incrementaba a 11% si presentaba más de 2 sitios metastásicos.⁷

La principal neoplasia que produce metástasis a coroides es el cáncer de mama. Dicho esto por la supervivencia prolongada que llegan a tener a pesar de estadios clínicos avanzados. (Tabla 2)

Tabla 2⁶
Porcentaje de pacientes con metástasis oculares. Sitio primario.

Sitio	Ferry Y Font	Freedman y Folk	Shields
Mama	30	49	47
Pulmón	30	14	21
Gastrointestinal	-	-	4

Los síntomas principales de las metástasis coroideas son el de visión borrosa con un 91%, defecto en el campo visual 22%, Fotopsia con un 15% y metamorfopsia con 12%.⁸

El diagnóstico y plan de manejo consiste en la revisión de un oftalmólogo, fluorangiografía, TAC o IRM del cráneo y orbitas. Tiene que documentarse la presencia o ausencia de metástasis cerebrales. El tratamiento dependerá de varias situaciones como son:

- 1.- La condición general del pacientes y expectativa de vida.
- 2.- El estado del ojo involucrado.
- 3.- El tamaño, multiplicidad y bilateralidad del tumor.

- 4.- El efecto del tumor sobre la visión del pacientes.
- 5.- Si se va administrar terapia sistémica.⁵

Las opciones del tratamiento son radioterapia externa, quimioterapia, hormonoterapia, enucleación o exenteración orbitaria.

El principal tratamiento empleado es la radioterapia externa. Los objetivos del mismo son el controlar el dolor y mejorar la visión. Se debe planear un campo de tratamiento que abarque todo el coroides del ecuador hacia atrás con un margen (Figura 1).

Figura 1
Campo de tratamiento para cáncer de coroides
Lateral con angulación de 5% posterior



La dosis terapéutica en la literatura no son uniformes. Varían de 20 Gy en 10 fracciones a 50 Gy en 25 fracciones. La energía utilizada también varía, puede utilizarse mega voltaje y electrones.⁵

Material y métodos

4-A

TESIS CON
FALLA DE ORIGEN

Material y métodos

Es un estudio retrospectivo, de revisión de casos de cáncer de mama metastásico a globo ocular y región retrocular. Se trataron en el INCan en el período del 1 de Enero de 1991 al 31 de Diciembre de 2002.

Los criterios de inclusión son pacientes con expediente clínico en el INCan, diagnóstico histopatológico de cáncer de mama y metástasis al ojo y área periocular.

Justificación

La literatura mundial refiere 2.5% de metástasis a coroides sintomáticas y 11% asintomáticas. El porcentaje de cáncer de mama metastásico a globo ocular no se conoce en una población mexicana. El hecho de presentar disminución de agudeza visual en estos pacientes conlleva al detrimento importante en su calidad de vida, requiriendo mayor atención; por lo anterior se realizó este estudio.

Objetivos

El objetivo general del estudio es:

-Conocer las características clínicas de los pacientes con cáncer de mama metastásico a globo ocular.

Los objetivos particulares son:

- Conocer la incidencia de metástasis oculares por cáncer de mama.
- Determinar el cuadro clínico presentado.
- Conocer la pruebas diagnósticas empleadas.
- Determinar el tratamiento y resultados obtenidos.
- Valorar complicaciones con el tratamiento empleado

TESIS CON
FALLA DE ORIGEN

Resultados

6-A

TESIS CON
FALLA DE ORIGEN

Resultados

Se revisaron en total 5953 expedientes de pacientes con diagnóstico de cáncer de mama del día 1 de Enero de 1991 a 31 de Diciembre de 2002.

Se detectaron 18 casos de metástasis tanto oculares como retrocuiarres (ver tabla 3), el porcentaje de incidencia es de 0.29%. Únicamente analizaremos resultados de 16 pacientes pues 2 expedientes se extraviaron.

Tabla 3

Año	Número	Metástasis oculares	%
1991	495	1	0.20
1992	292	0	0.00
1993	486	0	0.00
1994	505	1	0.19
1995	417	1	0.23
1996	464	1	0.21
1997	426	1	0.23
1998	540	4	0.55
1999	717	2	0.27
2000	606	4	0.66
2001	680	2	0.29
2002	820	0	0.00
Total	5953	18	0.29

La edad de los pacientes presentó una media de 40 años con un intervalo de 24 a 58 años. El 94% del total de la pacientes es menor de 50 años.

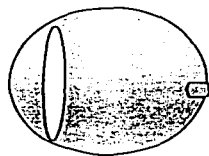
Por estadio clínico 11 pacientes se presentaron con estadio clínico IIB a IV (70%). Únicamente 2 pacientes se presentaron con EC I y IIA. El resto fueron no clasificables por haberse tratado fuera del Instituto.

Los síntomas presentados fueron principalmente disminución de agudeza visual con 11 pacientes (70%), dolor ocular 3 (19%), molestias oculares 1(6%), proptosis 1 (6%), edema palpebral 1(6%).

El sitio metastásico dentro del globo ocular se presentó la mayoría dentro del globo ocular con 11 casos (70%), y 1 en segmento anterior (ver figura 2).

Figura # 2
Localización de sitio metastásico

Segmento anterior Segmento posterior Región retrocular



1 (6%)



11(79%)

1 intraconal
3 intra y extraconal

2 (25%)

TESIS CON
FALLA DE ORIGEN

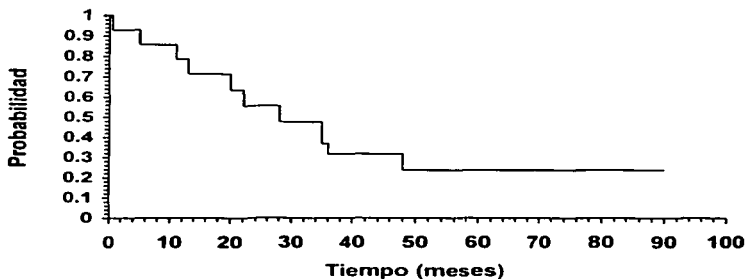
En total se presentaron 19 ojos metastásicos, de lo cuales 11 (69%) son

de ojo derecho y 8(50%) del izquierdo. # pacientes se presentaron con enfermedad bilateral.

Los estudios realizados fueron Fluorangiografía retiniana en 7 pacientes (44%), TAC en 3 (19%), USG 1 (6%), TAC + USG 3(19%).

El tiempo de presentación de las metástasis desde el tiempo de diagnóstico de cáncer de mama fue de 22.5 meses, y desde el diagnóstico de enfermedad metastásica de 10 meses. La supervivencia global se presenta en la gráfica # 1.

Gráfica # 1
Supervivencia global en cáncer de mama con metástasis a globo ocular y región retrocular



**TESIS CON
FALLA DE ORIGEN**

De todas la paciente en total 16, 12 se trataron con radioterapia, 2 se encuentran en tratamiento en este momento y 2 se perdieron sin tratamiento. De las 12 pacientes tratadas 10 lo hicieron en CO 60 y 2 en Acelerador lineal de 6 MV. En total se emplearon 3 planeaciones diferentes y 3 esquemas de fraccionamiento.

De los 3 fraccionamientos se utilizó en 5 pacientes 30 Gy en 10

fracciones, en 6 pacientes 8 Gy en 1 fracción y en 1 pacientes 50 Gy. en 25 fracciones. Los tamaños de campo presentaron las siguientes dimensiones de 5 x 5 cm en 8 pacientes, 1 de 4.5cm x 4 cm, 2 de 6 x 6 cm y 1 de 7 x 6 cm. En 1 pacientes se utilizó el mismo campo de tratamiento para metástasis cerebrales únicamente ampliando el limites anterior para cubrir el segmento posterior del ojo.

De los 12 pacientes tratados se presentaron 15 ojos metastásicos que tuvieran disminución de agudeza visual. De los 15 ojos solamente se trataron 12 presentando mejoría en agudeza visual en 4, o sea mejoría en agudeza visual de 41%. (figura 2).

Con respecto al dolor lo presentaron 3 pacientes, se mejoró dicha sintomatología en todos. Todos los pacientes se controló la enfermedad pues no requirió ninguno enucleación del globo ocular.

TAC de una metástasis a segmento anterior



TESIS CON
FALLA DE ORIGEN

Todos los pacientes se presentaron con enfermedad metastásica excepto 1, dicho paciente su único sitio de enfermedad metastásica fue el

coroides.

En global se detectaron en promedio 2.3 sitios metastáticos previos a la metástasis al ojo. El principal sitio metastático fue el pulmón con un porcentaje de 56%.(Tabla 3)

Tabla 3
Sitios de metástasis

Sitio	No. de metástasis	%
Pulmón	9	56
SNC	8	50
Hueso	4	25
Hígado	3	19
Axila contralateral	2	6

Nuestros pacientes en global presentaban las siguiente características clínicas:

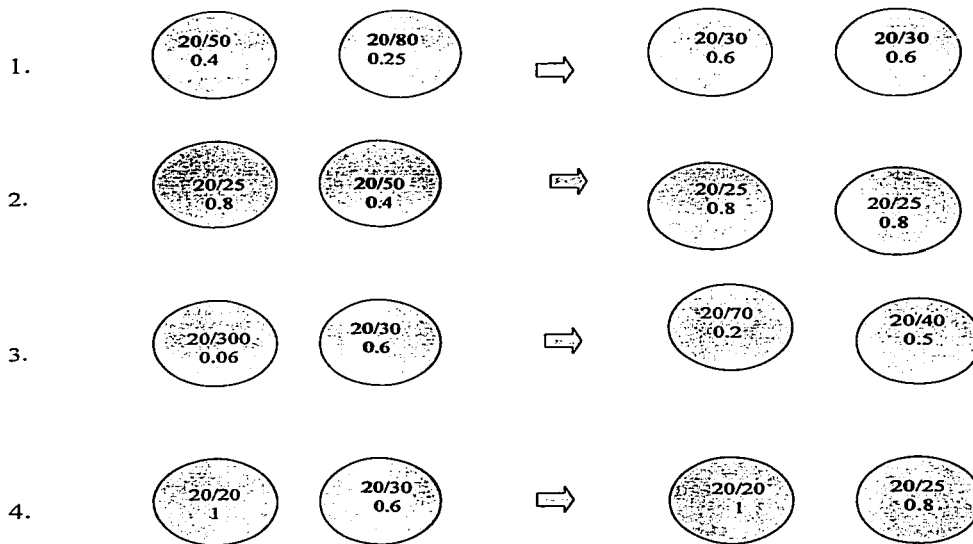
- 1.- Prácticamente todas son premenopáusicas.
- 2.- Presentan 2 o más sitios metastáticos.
- 3.- Presentan en su mayoría metástasis a pulmón.
- 4.- Presentan metástasis a SNC.

Por lo cual podemos inferir que cualquier paciente con las características antes mencionadas es de alto riesgo de presentar metástasis coroides, tomando en cuenta la frecuencia de dicha patología es baja.

En nuestra serie aunque pequeña presenta diferentes características que la hacen muy interesante, primero obtuvimos la presentación de metástasis coroides bilaterales, tuvimos 1 metástasis a segmento anterior del ojo lo cual es extraordinariamente raro, una pacientes que se presentó como una uveítis, 2 pacientes se presentaron con carcinomatosis meníngea, y 1 pacientes que

presentó enfermedad metastásica exclusivamente a ojo y actualmente se encuentra viva sin enfermedad.

Figura 2
Mejoría de agudeza visual en las 4 pacientes que mejoraron



Discusión

11-8

TESIS CON
FALLA DE ORIGEN

Discusión

1.- ¿Cuáles son las características clínicas de este grupo de pacientes?

La literatura refiere que las metástasis al globo ocular se producen en un grupo de pacientes con enfermedad metastásica previa, principalmente en pulmón y SNC⁷, igualmente el hecho de presentar 2 o más sitios metastásicos se incrementa el riesgo de enfermedad metastásico al globo ocular. En nuestra serie de pacientes se detectó el principal sitio de enfermedad metastásica en pulmón, SNC y hueso. (ver tabla 4).

Tabla 4

Análisis de factores que influyen en la incidencia de metástasis coroidales en cáncer de mama diseminado⁷

	Univariado	INCan (p valor)
Edad	0.95	
Tiempo del diagnóstico primario	0.70	
Estadio T1/2 vs. T3/4	0.64	
Estado ganglionar: +/-	0.34	
Un sitio metastático vs. Más	0.006	2.3 sitios
Metástasis óseas	0.60	40%
Metástasis pulmonares	0.03	56%
Metástasis cerebrales	0.04	40%
Metástasis hepáticas	0.62	16%

La sintomatología presentada correlaciona con lo reportado en la literatura⁹, siendo el principal síntoma el defecto de visión cuando la metástasis es coroidal, y proptosis si la metástasis es orbitaria intraconal.

2.- ¿Cuál es la mejor forma de tratar a este grupo de pacientes?

Existen varias modalidades de tratamiento reportadas en la literatura, entre ellas la radioterapia, la quimioterapia, hormonoterapia, observación o

procedimiento quirúrgico como la enucleación. Con el tratamiento que se tiene más experiencia y más reportado en la literatura es la radioterapia externa.^{5,6,7,8,10,11,12}

El tratamiento dependerá de varias situaciones como son la condición del paciente y el estado del ojo involucrado.⁵

En nuestro Hospital utilizamos la radioterapia externa, ya sea en dos modalidades, una con 2 campos 1 anterior y otro lateral y en uno exclusivamente lateral.

La condición de realizar RT externa es la de protección del segmento anterior para evitar morbilidad innecesaria. En nuestra serie la mayoría de las pacientes no se protegió el segmento anterior, se utilizaron 2 campos 1 anterior y otro lateral, lo interesante es que los 4 pacientes que mejoraron visión se trataron de esa manera y solo se ha reportado morbilidad secundaria a Rt en solo 1 paciente con una media de seguimiento de 12 meses. Dicho paciente presentó glaucoma neovascular y hemovitreo a los 6 meses de seguimiento, actualmente se encuentra viva con pérdida de visión.

Existen escasos reportes de tratamiento con quimioterapia, en una serie de 6 pacientes tratados de esa manera se reporta respuesta en todos.⁵

3.- ¿Cómo debemos medir la respuesta?

No existe una manera única de medir la respuesta del tratamiento, desde 1972 tenemos reportes de Orenstein y Chu¹² que definieron las respuestas como mejoría marcada una recuperación completa o casi completa de la visión, mientras que parcial o leve mejoría para menores respuestas. Reddy¹³ y Thatcher respuesta completa como una recuperación visual como al inicio, respuesta parcial como una notable mejoría. Mao y Mewis¹² utilizan un criterio objetivo, como es mejorar 2 líneas en la tabla de agudeza visual.

En nuestro serie la respuesta se valora de manera objetiva, se utiliza una tabla de agudeza visual, pero no tenemos ningún parámetro para decidir cuánto es mejoría de la agudeza visual 1 o 2 líneas, mantener la visión igual, simplemente con no enuclear el ojo es respuesta o aliviar el dolor.

Por lo anterior se necesita unificar criterios para poder estandarizar nuestras respuestas.

4.- ¿Cómo son nuestros resultados?

De nuestra serie de 12 pacientes que presentaron disminución de agudeza visual y se trataron se presenta mejoría de la visión de cuando menos 1 línea en la tabla de agudeza visual en 4, o sea obtenemos una mejoría de visión en 41% de nuestros paciente. D

Dicha cifra obtenida es similar a algunas series reportadas en la literatura. Igualmente tenemos conservación del globo ocular en el 100% de los pacientes, el dolor se controló totalmente en los 3 pacientes que lo presentaban con radioterapia.

Comparándonos con otras series sobre la mejoría de agudeza visual ver tabla 5.

Tabla 5

Resultados de mejoría de visión posterior a tratamiento con radioterapia¹²

Serie	No. de ojos	Mejoría visión	%	Preservación de GO
Jaeger ¹⁹⁷¹	21	7/21	33	NR
Chu ¹⁹⁷⁷	57	20/57	35	NR
		16/57	28	
Thatcher ¹⁹⁷⁵	57	13/49	26	100%
Maor ¹⁹⁷⁷	62	31/35	89	NR
Reddy ¹⁹⁸¹	10	10/30	33	NR
Mewis ¹⁹⁸²	52	14/52	26	NR
Ratanatharathorn ¹⁹⁹¹	17	15/21	71	NR
Nylen ¹⁹⁹⁴	21	13/16	81	NR
INCAN ²⁰⁰³	19	5/12	41	100%

5.- Existe una manera de predecir quién responderá al tratamiento?

El único autor que plantea tal pregunta es Rudoler¹², en la cual analiza la serie más grande publicada hasta ahora. Concluyen después de analizar 188

pacientes con metástasis a coroides que a los pacientes que recuperan visión son los que cumplen las siguientes características:

- 1.- Visión inicial excelente $< o = 20/50$. RR 4.5
- 2.- Edad menor de 55 años., RR 2.5.
- 3.- Blancas RR 6.1
- 4.- Diámetro s}del tumor < 15 mm. RR 5.8.

Por lo cual si lo aplicamos nuestra serie dicho análisis, los pacientes que mejoraron eran los que tenían el menor deterioro de la visión en 3 de los 4 con visiones previas de 20/30 a 20/50, excepto 1 paciente que presentaba 20/300. Igualmente el diámetro del tumor en 3 de las que mejoraron era menor de 15 mm y el 4to no se encuentra reportado. Con respecto a la edad todas nuestras pacientes que mejoraron eran menores de 55 años.

Por lo anterior podemos concluir que nuestros pacientes que mejoraron tenían factores de buen pronóstico para recuperar visión.

6.- ¿Existe un patrón para predecir quién desarrollara metástasis coroides?

Difícil de responder si tomamos en cuenta que es una patología muy poco frecuente. Pero analizando a nuestro grupo de pacientes podemos considerar que si puede existir un grupo de alto riesgo para el desarrollo de metástasis, sería aquel paciente que presentará algunas de las siguientes características.

- 1.- Paciente con CA de mama avanzado.
- 2.- Premenopáusica.
3. Metástasis a SNC.
- 4.- Metástasis pulmonares.
- 5.- Más de 2 sitios metastásicos.

Por lo anterior si realizamos fluorangiografía (FAG) retiniana a dicho grupo de pacientes podríamos encontrar metástasis coroides hasta en un 11 % con respecto a lo que refiere la literatura⁷. La pregunta sería que si podemos detectar las lesiones metastásicas más tempranas obtendríamos mejores resultados manteniendo la visión en un grupo mayor de pacientes.

Sino podemos realizar FAG en este grupo de pacientes por la situación

económica cuando menos debemos estar muy pendientes que ante cualquier sintomatología solicitar FAG ocular para detectar la lesión lo más temprana posible.

TESIS CON
FALLA DE ORIGEN

Conclusiones

TESIS CON
FALLA DE ORIGEN

Conclusiones

- 1.- La metástasis a ojo es una patología muy poco frecuente.
 - 2.- Las características clínicas de nuestros pacientes son similares a los reportado por otros grupos.
 - 3.- La frecuencia es menor a los reportado en la literatura.
 - 4.- Es el reflejo de una enfermedad multimetastásica.
 - 5.- El diagnóstico de metástasis coroideas fue con fluorangiografía.
 - 6.- El tratamiento empleado en todas nuestras pacientes es la radioterapia.
 - 4.- Los resultados de tratamiento para mejorar visión son de aproximadamente 40%
 - 6.- La radioterapia evita la enucleación en todas la pacientes.
 - 7.- Para planear un mejor manejo multidisciplinario necesitamos una mayor comunicación entre los servicio de oftalmología, radioterapia y oncología médica.
-

TESIS CON
FALLA DE ORIGEN

Bibliografía

- 1.- De Vita VT, Hellman S, Rosenberg SA: Cancer Principles and Practice of Oncology. Philladelphia, USA. Lippincot William & Wilkins,2001: 1651-1692.
- 2.- Perry MC: American Society of Clinical Oncology Educational Book. Alexandria, VA. 2003: pag 111-119.
- 3.- Ratanatharathorn V, Powers E, Grimm J, et al: Eye metatases from carcinomma:diagnosis,radiation treatment and results. Cancer tratment reviews 18:261-276,1991.
- 4.- Registro histopatológico de neoplasias de México SSA, 2000.
- 5.- Mc Cormick B.: Ocular metastases. Disease of tha breast. 2ed. Harris D.1998:889-891.
- 6.- Small W: Management of the ocular metastasis. Cancer control 5:326-332, 1998.
- 7.-Wiegel T, Martín K, Bornfeld N, et al. Frecuency of asymptomatic choroidal metastases in patients with dessimimnated breast cancer: results of a prospective screnning programme. Br J Ophthalmology. 82:1159-1161, 1998.
- 8.- Roset A. Radiotherapy of choroidal metastases. Radiotherapy and oncology 46:263-268,1998.
- 9.- Shields J, Shields C, Brotman H, et al: Cancer metastatic to the orbit. Ophthlamic Plastic and reconstructive Surgery 17:346-354,2001.
- 10.- Rosset A, Zografos L, Coucke P, et al: Radiotherapy of choroidal metastases. Radiotherapy and Oncology 46:263-268,1998.
- 11.- Maor M, Chan R, Young S. Radiotherapy of choroidal metastases. Cancer 40:2081-2086,1977.

TESIS CON
FALLA DE ORIGEN

12.- Rudoler S, Shields C, Corn B W: Functional Vision is Improved in the Majority of the patients treated With external-Beam-Radiotherapy for Choroid Metastases: A Multivariate Analysis of 188 Patients. *Journal of Clinical Oncology*. 15:1244-1251, 1997.

13.- Reddu S; Saxena V, Hendrickson F, et al. Malignat Metastatic Disease of the eye: Management of an uncommon Complication *Cancer*198147:810-8121981.