

11234
60

UNIVERSIDAD NACIONAL AUTÓNOMA DE MÉXICO

**FACULTAD DE MEDICINA
CENTRO MEDICO NACIONAL 20 DE NOVIEMBRE**

**MACULOPATIA POR CLOROQUINA
INFLUENCIA DE DOSIS Y TIEMPO
DE TRATAMIENTO**

T E S I S

**QUE PARA OBTENER EL TITULO DE:
MEDICO CIRUJANO OFTALMOLOGO**

**PRESENTA :
MONICA SANCHEZ PEREZ**

ASESOR:

DR. LUIS PORFIRIO OROZCO GÓMEZ

**TESIS CON
FALLA DE ORIGEN**

2003

A



Universidad Nacional
Autónoma de México



UNAM – Dirección General de Bibliotecas
Tesis Digitales
Restricciones de uso

DERECHOS RESERVADOS ©
PROHIBIDA SU REPRODUCCIÓN TOTAL O PARCIAL

Todo el material contenido en esta tesis esta protegido por la Ley Federal del Derecho de Autor (LFDA) de los Estados Unidos Mexicanos (México).

El uso de imágenes, fragmentos de videos, y demás material que sea objeto de protección de los derechos de autor, será exclusivamente para fines educativos e informativos y deberá citar la fuente donde la obtuvo mencionando el autor o autores. Cualquier uso distinto como el lucro, reproducción, edición o modificación, será perseguido y sancionado por el respectivo titular de los Derechos de Autor.

**TESIS
CON
FALLA DE
ORIGEN**

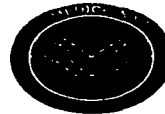


Instituto de Seguridad
y Servicios Sociales
de los Trabajadores
del Estado

ISSSTE

CENTRO MEDICO NACIONAL
"20 DE NOVIEMBRE"

60
11234




Mauricio Di Silvio Lopez

DR. MAURICIO DI SILVIO LOPEZ
Subdirector de Enseñanza e Investigación.



Sergio Martinez Oropeza

DR. SERGIO MARTINEZ OROPEZA
Profesor titular del curso de oftalmología.



DRA. MONICA SANCHEZ PEREZ
Autor de tesis.

SUBDIVISION
DIVISION DE ESTADISTICA
FACULTAD DE...

Monica Sanchez Perez

2003

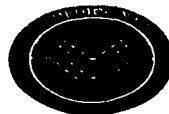TESIS CON
FALLA DE ORIGEN



Instituto de Seguridad
y Servicios Sociales
de los Trabajadores
del Estado

CENTRO MEDICO NACIONAL
"20 DE NOVIEMBRE"

60
11234



[Signature]


DR. MAURICIO DI SILVIO LOPEZ
Subdirector de Enseñanza e Investigación.



[Signature]

DR. SERGIO MARTINEZ OROPEZA
Profesor titular del curso de oftalmología.

DRA. MONICA SANCHEZ PEREZ
Autor de tesis.



TESIS CON
FALLA DE ORIGEN

SUBDIVISION
DIVISION DE ENSEÑANZA
FACULTAD

2003

INTRODUCCION.

TESIS CON
FALLA DE ORIGEN

Desde el reporte inicial de la maculopatía por cloroquina hecho por Hobbs, Sorsby y Freedman en 1959¹, numerosas descripciones de esta condición han sido publicadas. En 1967, Shearer y Dubois describieron una maculopatía en uno de 94 pacientes tratados con hidroxiclороquina. El paciente afectado había recibido 600 a 1200 mg de hidroxiclороquina por día (dosis acumulativa 770 g), tuvo reducción en la agudeza visual y maculopatía en ojo de buey bilateral ².

El mecanismo por el cual la hidroxiclороquina puede llevar al desarrollo de retinopatía aun no se conoce. La cloroquina, un compuesto estrechamente relacionado con la hidroxiclороquina por su estructura química ha mostrado tener una alta afinidad por los gránulos de melanina, especialmente en el ojo, y acumularse en la coroides humana, los cuerpos ciliares y el epitelio pigmentado de la retina en proporción a la dosis y duración del tratamiento. Adicionalmente, una vez depositada en el tejido la droga es excretada lentamente. La cloroquina puede interferir con la función del epitelio pigmentado de la retina mediante interferencia con procesos celulares como el reciclaje de los receptores de superficie, digestión fagolisosomal, síntesis proteica o metabolismo y reparación del ácido desoxirribonucleico. Ya que las manifestaciones clínicas de la maculopatía asociada con cloroquina e hidroxiclороquina son similares, puede especularse que el mecanismo para el desarrollo de la maculopatía es similar para ambas drogas. Los cambios clínicamente observables por terapia con cloroquina incluyen depósitos corneales, pérdida de la pigmentación de las pestañas y pérdida de la agudeza visual asociada con daño en el epitelio pigmentado. De las diversas reacciones tóxicas oculares asociadas con el uso de cloroquina e hidroxiclороquina, el daño a la retina es el más serio. Usualmente las anomalías tempranas en el fondo de ojo en pacientes con retinopatía por cloroquina son un moteo pigmentario de la mácula que puede ser tan sutil como para ser indetectable con o sin la ayuda de fotografías del fondo de ojo. Puede haber progresión a la forma típica en ojo de buey u otras variantes de anomalías del pigmento. La campimetría puede mostrar campos visuales normales o puede tener escotoma paracentral o pericentral aun antes de presentarse cambios observables en el fondo de ojo. También constricción periférica de los campos visuales y daño en la agudeza visual pueden estar presentes ³.

La maculopatía se hace evidente por los hallazgos anormales en los campos visuales, en la prueba de Amsler, en el mapeo computado de la agudeza de la mácula, en la electrorretinografía focal, la oftalmoscopia y la fluorangiografía 4.


Las pruebas de función visual subjetivas han mostrado ser los más sensibles detectores de estadios tempranos de daño en la retina 5.

Los signos detectables clínicamente más temprano de daño a la retina parecen ocurrir relativamente tarde en el curso de daño tóxico a la misma. Los hallazgos en estudios histopatológicos obtenidos de material humano postmortem de primates no humanos indican que el daño a la retina ocurre a dosis mucho menores y mucho tiempo antes de que cambios oftalmoscópicos observables sean detectables. Cuerpos citoplásmicos membranosos aparecen en los cuerpos celulares de las células ganglionares, y cambios degenerativos ocurren en los segmentos externos de los conos antes del desarrollo de la despigmentación y pérdida de procesos vellosos apicales de las células del epitelio pigmentado. Los estados tardíos de daño a la retina se caracterizan por grandes áreas de pérdida del pigmento por células del epitelio pigmentado, y una presunta disrupción del contacto funcional entre las células del epitelio pigmentado y los segmentos externos de los conos 6.

Es por eso que, inicialmente se pensó que los cambios secundarios a cloroquina eran irreversibles, más tarde, algunos investigadores mostraron que los cambios pueden ser progresivamente reversibles después de la suspensión del tratamiento, en pacientes que presentan estados tempranos de retinopatía y por otra parte, que pacientes con estados avanzados de la enfermedad pueden mostrar progresión aún después de suspender el tratamiento, por lo que hacen énfasis en la detección del padecimiento 7.

Berstein en 1967 reportó que la relación entre dosis diaria, dosis total y duración de la terapia era importante: Aunque muchos pacientes desarrollaron maculopatía recibiendo por mucho tiempo una dosis promedio de 500 mg diarios se encontraron 7 casos con una dosis de 250 mg al día en los que hubo retinotoxicidad, pero la incidencia fue menor. 8

Mackenzie y Scherbel en 1970 recomendaron una dosis máxima de 0.91 mg por kilogramo de peso corporal por día de fosfato de cloroquina y 1.59 mg por Kg de peso corporal por día de hidroxiclороquina 9.



Actualmente la dosis de mantenimiento diaria sugerida para el tratamiento del Lupus eritematoso sistémico es de 200 a 400 mg/día. También se ha sugerido que pacientes que reciben dosis diarias iguales o menores a 400 mg/día (igual o menor a 6.5 mg/Kg de peso corporal por día) pueden tolerar dosis acumulativas masivas de hidroxicloroquina (por ejemplo 3.923 g) sin desarrollar retinopatía. Sin embargo, Weiner y cols. En 1991 reportaron un caso de un paciente que fue tratado con una dosis de 400 mg de hidroxicloroquina por día (6.1 mg/Kg de peso corporal por día) que desarrolló maculopatía a pesar de esto. 10

De esta forma podemos observar que no existe la certeza de que la dosis recomendada en la actualidad sea segura en cuanto al desarrollo de maculopatía en los pacientes tratados con cloroquina o hidroxicloroquina.

MATERIAL Y METODOS.

Se estudiaron 51 pacientes del CENTRO MEDICO NACIONAL 20 DE NOVIEMBRE, bajo terapia con hidroxicloroquina por diversos padecimientos. De septiembre de 1997 a julio de 1999. De los cuales se excluyeron 20 por presentar alguno de los siguientes criterios: opacidad de medios de refracción (leucoma, catarata u opacidades en vítreo), con antecedentes de maculopatía o retinopatía no cloroquinica, con glaucoma u otras alteraciones que pudiesen ocasionar alteraciones campimétricas, malas condiciones generales que impidieran la realización de los estudios.

Se incluyeron 31 pacientes bajo tratamiento con hidroxicloroquina, a quienes se realizó exploración oftalmológica completa que consiste en: registro de agudeza visual, exploración de segmento anterior, tonometría, exploración de fondo de ojo. Campimetría computada Humphrey utilizando estrategias para 30° centrales y 10° centrales (programas central 30-2 y 10-2) el segundo específico para detectar alteraciones maculares. A los pacientes con sospecha campimétrica y/o clínica de maculopatía se les realizó fluorangiografía retinoscópica con equipo Imagenet for Windows 98. A cada uno de los pacientes estudiados se les registró peso, dosis diaria administrada de cloroquina y tiempo en que estuvieron bajo tratamiento con la misma.

TESIS CON
FALLA DE ORIGEN

RESULTADOS.

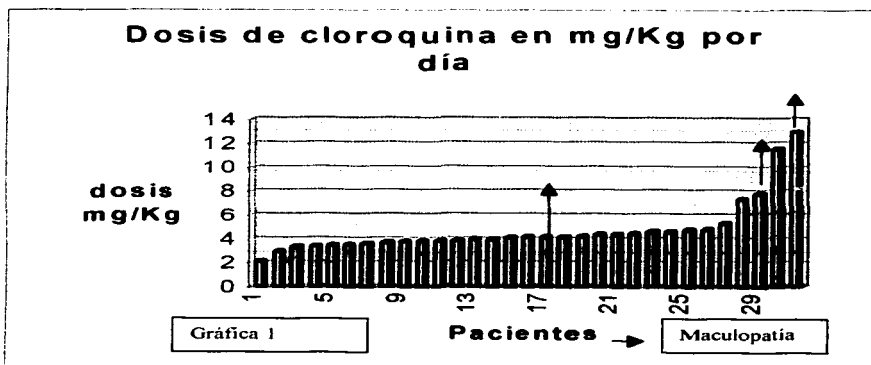
Se incluyeron en el estudio 31 pacientes, todos del sexo femenino sin ser criterio de exclusión el sexo masculino, con una edad media de 46 años (mínima 11 años y máxima 74 años). El tiempo promedio de tratamiento fue de 3.55 años, con un mínimo de un mes y un máximo de 13 años (tabla 1). Veintisiete (27) pacientes se encontraban en tratamiento con cloroquina a una dosis ponderal inferior a 6.5 mg/kg/día, de las cuales dos (7.4%), presentaron maculopatía por cloroquina (fig.1) en etapa inicial y se les suspendió la administración del fármaco, con lo que se revirtieron las manifestaciones oftalmológicas. Cuatro pacientes (4) se encontraban en tratamiento a dosis superior a 6.1 mg/kg/día, de las cuales uno (25%), presentó maculopatía por cloroquina severa con imagen en ojo de buey en la fundoscopia. (fig.2) (graficas. 1,2,3)

Los pacientes que presentaron maculopatía con dosis inferior a 6.5 mg/kg/día estuvieron en tratamiento con cloroquina:

El primero durante 3 años, con una dosis ponderal de 4.38 mg/kg/día, y una dosis total acumulativa de 273.75 g.

El segundo durante 7 años, con una dosis ponderal de 3.72 mg/kg/día, y una dosis total acumulativa de 638.75 g

En cuanto al paciente que presentó maculopatía en ojo de buey, recibió cloroquina a dosis de 7.81 mg/kg/día durante 10 años, con una dosis total acumulativa de 1825 g.



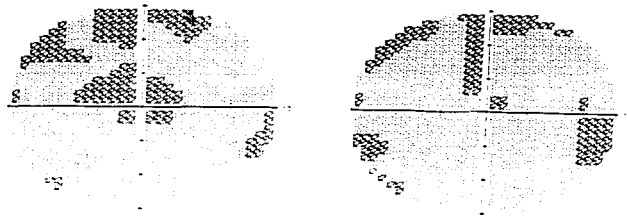


Figura 1. Escala de grises en una campimetria computada que muestra escotoma central en paciente con terapia con cloroquina


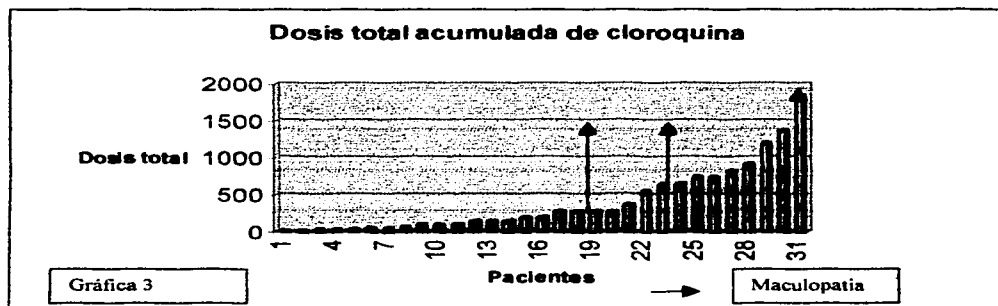
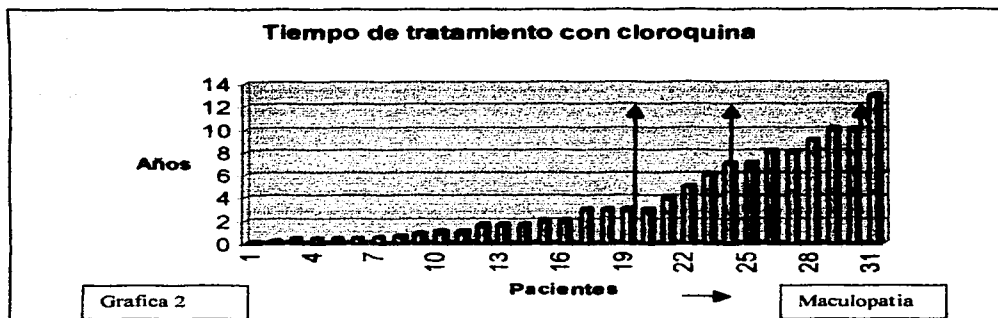


Figura 2. Fotografía a color del polo posterior de la retina que muestra imagen típica en ojo de buey en un paciente con maculopatía por cloroquina e estado avanzado

TESIS CON
FALLA EN LA ORIGINAL



DISCUSION.

TESIS CON
 FALTA DE EVIDENCIA

Se encontró mayor riesgo de presentar maculopatía en pacientes que recibieron una dosis superior a la considerada segura según la literatura (25%) que en pacientes que recibieron una dosis menor a ésta (7.4%). Por otra parte, los pacientes que presentaron

maculopatía por cloroquina en este estudio, estuvieron en tratamiento por un periodo largo de tiempo; sin embargo es importante mencionar que algunos pacientes que se encontraron en tratamiento por periodos largos de tiempo y con dosis ponderal elevadas, uno de ellos con 12.9 mg/kg/día. No presentaron datos de toxicidad por cloroquina a nivel macular.

Se comprende el tamaño pequeño de la muestra de pacientes con maculopatía por cloroquina, dada la baja incidencia de la misma. Sin embargo, es de gran valor demostrativo ya que pudo cumplirse el objetivo del trabajo.

CONCLUSIONES.

Aunque los hallazgos fueron similares a los reportados en la literatura, pudimos observar casos de maculopatía por cloroquina en pacientes tratados con dosis ya consideradas seguras en cuanto a la prevención de toxicidad retiniana y adecuadas para el tratamiento de algunas enfermedades autoinmunes como Lupus eritematoso sistémico y Artritis reumatoide, estos hallazgos nos llevan a sugerir que aun cuando ya se ha mostrado la menor incidencia de casos de la patología estudiada a las dosis establecidas, cada paciente bajo tratamiento con cloroquina debe mantenerse en vigilancia oftalmológica constante, aun cuando se encuentre recibiendo dosis muy bajas, ya que siempre existe el riesgo de que se presente toxicidad retiniana.

La respuesta al fármaco, así como la tolerancia a dosis tóxicas es personal, deben esperarse respuestas idiosincráticas y en base a esto se tendrá la facultad de prevenir daños irreversibles en la función visual, de pacientes que (como encontramos en este trabajo) se encuentran en su mayor parte en edades tempranas o productivas.

La vigilancia periódica de pacientes en tratamiento con cloroquina puede contribuir a la mejoría en la calidad de vida de los pacientes, en este caso del CENTRO MEDICO NACIONAL 20 DE NOVIEMBRE.

Quizá sea importante continuar la investigación, enfocándose a detectar factores asociados con susceptibilidad personal a la toxicidad retiniana del fármaco.

TESIS CON
FALLA EN ORIGEN

BIBLIOGRAFIA.

1. Hobbs, H.E; Sorsby, A; and Freedman, A. Retinopathy following chloroquine therapy. *Lancet* 2: 478. 1959.
2. Shearer, R.V; and Dubois, E.L. Ocular changes induced by long-term hydroxychloroquine (plaquenil) therapy. *Am. J. Ophthalmol.* 64:245, 1967.
3. Johnson M.W; and Vine, A.K. Hydroxychloroquine therapy in massive total doses without retinal toxicity. *Am. J. Ophthalmol.* 104: 139, 1987.
4. Weiner, M.D; Sandberg, Ph D; et al. Hydroxychloroquines retinopathy. *Am J. Ophthalmol.* 112: 528-34, 1991.
5. Brinkley, Jr, M.D, Dubois M.D; and Ryan, M.D. Long-term course of chloroquine retinopathy after cessation of medication. *Am. J. Ophthalmol.* 88: 1 – 11, 1979.
6. Hart, Jr. M.D., Ph D; Burde, M.D; Johnston, M.D. Static perimetry in chloroquine retinopathy. *Arch Ophthalmol.* 102: 377-80, 1984.
7. Aylward J.M. Hydroxychloroquine and chloroquine: assessing the risk of retinal toxicity. *J. Am Optom Assoc.* 64: 787-97, 1993.
8. Bernstein H.N. Chloroquine ocular toxicity. *Surv. Ophthalmol.* 12: 415, 1967.
9. Mackensie, A.H. and Sherbel, A.L. A decade of chloroquine maintenance therapy. Rate of administration governs incidence of retinotoxicity, abstracted. *Arthritis Rheum.* 11: 496, 1968.
10. Rennie I.G. Clinically important ocular reactions to systemic drug therapy. *Drug Saf.* 9: 196-211, 1993.

TESIS CON
FALLA DE ORIGEN

ESTADÍSTICA DE CALIDAD