



UNIVERSIDAD NACIONAL AUTONOMA DE MEXICO
FACULTAD DE MEDICINA

DIVISION DE ESTUDIOS DE POSGRADO E INVESTIGACION



CIUDAD DE MEXICO

SECRETARIA DE SALUD DEL DISTRITO FEDERAL
DIRECCION DE EDUCACION E INVESTIGACION
SUBDIRECCION DE ENSEÑANZA
UNIDAD DEPARTAMENTAL DE ENSEÑANZA DE POSGRADO
CENTRO DERMATOLOGICO "DR. LADISLAO DE LA PASCUA"

CURSO UNIVERSITARIO DE ESPECIALIZACION EN
DERMATOLOGIA

MINIINJERTOS AUTOLOGOS EPIDERMICOS
EN PACIENTES CON VITILIGO ESTABLE

TRABAJO DE INVESTIGACION
CLINICO - QUIRURGICO

PRESENTADO POR: DRA. VERONICA GARCIA SALAZAR
PARA OBTENER EL DIPLOMA DE ESPECIALISTA EN DERMATOLOGIA

DIRECTORA:

DRA. OBDULIA RODRIGUEZ R.

ASESORES DE TESIS:

DR. JULIO ENRIQUEZ MERINO

DRA. MA. ANTONIETA DOMINGUEZ G.

MEXICO

2003

TESIS CON
FALLA DE ORIGEN



Universidad Nacional
Autónoma de México

Dirección General de Bibliotecas de la UNAM

Biblioteca Central



UNAM – Dirección General de Bibliotecas
Tesis Digitales
Restricciones de uso

DERECHOS RESERVADOS ©
PROHIBIDA SU REPRODUCCIÓN TOTAL O PARCIAL

Todo el material contenido en esta tesis esta protegido por la Ley Federal del Derecho de Autor (LFDA) de los Estados Unidos Mexicanos (México).

El uso de imágenes, fragmentos de videos, y demás material que sea objeto de protección de los derechos de autor, será exclusivamente para fines educativos e informativos y deberá citar la fuente donde la obtuvo mencionando el autor o autores. Cualquier uso distinto como el lucro, reproducción, edición o modificación, será perseguido y sancionado por el respectivo titular de los Derechos de Autor.

TESIS CON FALLA DE ORIGEN

**Miniinjertos autólogos epidérmicos en
pacientes con vitiligo estable**

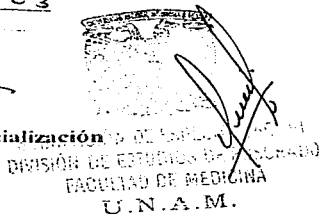
Dra. Verónica García Salazar

Autorizo a la Dirección General de Bibliotecas
UNAM a difundir en formato digital el contenido
de este trabajo de investigación.
NOMBRE: Verónica García Salazar

FECHA: 12 - JUNIO - 03

FIRMA: _____
Vo. Bo.

Dra. Obdulia Rodríguez R.
**Profesora Titular del Curso de Especialización
en Dermatología**




Vo. Bo.

Dr. Roberto Sánchez Ramírez
Director de Enseñanza e Investigación

DIRECCION DE EDUCACION
E INVESTIGACION
SECRETARIA DE
SALUD DEL DISTRITO FEDERAL

TESIS CON
FALLA DE ORIGEN

B



Vo. Bo.


Dr. Julio Enriquez Merino
Jefe del Servicio de cirugía

Vo. Bo.




Dr. Virgilio Santamaría G.
Jefe de Investigación

Vo. Bo.



Dr. Fermín Jurado Santa Cruz
Jefe de Enseñanza y Profesor Adjunto



C

DEDICATORIAS

A DIOS

Por que me diste el privilegio de la vida, me enseñaste que amar es la verdadera finalidad con la cual nos creaste, porque me lo has dado todo sin esperar nada a cambio, siempre a mi lado dándome la fortaleza necesaria en los momentos difíciles de la vida, te pido señor humildad para respetar siempre tus decisiones.

A TI MAMITA


Gracias a la vida por haberme dado alas y gracias a ti mamita por enseñarme a volar. Siempre has sido un ejemplo en mi vida, admiro tu fortaleza y tu valor. Gracias mami por tu gran amor, por estar siempre conmigo en los buenos y malos momentos de la vida, por que sin tu apoyo se que no podría haber llegado a este momento tan especial en mi vida, gracias por tu dedicación, tu tiempo, tu apoyo, tus besos, tus palabras, por cuidar de mi pequeña que se que es más hija tuya que mía, te amo mami, recuerda siempre que eres muy importante en mi vida, y que siempre seré tu niña.

A TI DAVID

Mi bonito te agradezco el que me hayas hecho conocer la gran capacidad que tengo de amar, por que ahora se que no hay nada más perfecto que el amor. El amor es paciente, servicial y sin envidia, no quiere aparentar ni se hace el importante. No actúa con bajeza, ni busca su propio interés. El amor no se deja llevar por la ira, sino que olvida las ofensas y perdona. El amor disculpa todo, todo lo cree, todo lo espera y todo lo soporta.

Gracias amor por compartir tu vida con la mía, por todos los momentos maravillosos que me has dado, si Dios permitió nuestra unión es porque sabe que tenemos una gran misión en la vida y ambos con su ayuda podremos cumplirla, nos a obsequiado el privilegio de ser padres y esta es una gran responsabilidad pero con nuestro amor y su ayuda lograremos que nuestra pequeña sea una persona de bien.

TE AMO



D

A TI MI PEQUEÑA GERALDINE

Mi pequeña te pido perdón por todos esos días que no pude estar a tu lado, ojala la vida nos permita recuperar cada momento. Eres la razón de mi vida, cada logro es para ti mi niña, quiero que sepas que te amo y que mi vida no sería la misma sin ti, por que hemos tenido momentos muy difíciles pero tu siempre me brindaste tu tierna sonrisa, escuchar de tus labios decirme mamá y recibir tus abrazos es lo mejor que me ha pasado en la vida.

TE AMO

A TI HERMANITO

Porque en los momentos difíciles siempre estuviste conmigo, dándome aliento para continuar adelante, siempre creíste es mi, a pesar de todo. Porque tu amor siempre a sido incondicional, no solo con palabras sino con hechos, gracias por ser ese gran roble en el que se que puedo acercarme en los momentos de tormenta pues siempre estarás ahí para protegerme.

TE AMO HERMANITO.

A TI PATY

Por el gran amor que le tienes a mi hermano. Que Dios los bendiga

A MI PAPA Y HERMANO BENI.

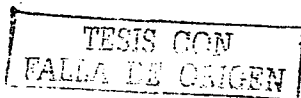
Antes no entendía porque Dios se los llevo de mi lado pero ahora comprendo que eran tan buenos que los necesitaba con el. Donde quiera que estén se que comparten este momento conmigo, confío en que algún día podremos volver a estar juntos. Los extraño mucho.

LOS AMO.

A MIS COMPAÑERAS Y AMIGAS

LEO, SARITA, LAURIS, KATI, IVONNE, VERO, SONI, LUCY, YULI.

Gracias por compartir mis locuras.



E

AGRADECIMIENTOS

A la Dra . Obdulia Rodríguez

Con inmensa gratitud y respeto, por sus enseñanzas por permitirme realizar la especialidad en el Centro Dermatológico Pascua y recordar la importancia de tener valores en la vida.

Al Dr. Fermín Jurado


Por ser un ejemplo a seguir, digno de respeto y admiración.

Al Dr. Julio Enríquez

Por su ayuda para la realización de este trabajo, por sus enseñanzas por toda la paciencia que siempre me tuvo y por su magnifico sentido del humor.

A la Dra. Tony Dominguez

Por su ayuda en la elaboración de este trabajo, pero sobre todo por apoyarme en los momentos difíciles de mi vida, recordándome que DIOS siempre esta a nuestro lado.



F

A la Dra. Myrna Rodríguez

Por apoyarme siempre con sus palabras de aliento, por ser mi maestra, por su confianza. La admiro y la respeto.

A la Dra. Virginia Martínez

Por todas sus enseñanzas y por confiar en mí.

A la Dra. Enriqueta Morales

Por sus enseñanzas y por su apoyo en los momentos difíciles de mi vida. Mil Gracias.

Al Dr. Armando Medina

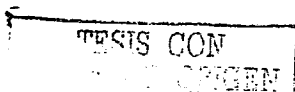
Por todas sus enseñanzas.

A la Dra. Josefina de Peña

Por sus enseñanzas y por su ayuda incondicional.

Al Dr. Alvaro Peñaloza y Al Dr. Virgilio Santamaría

Por ayudarme a la realización de este trabajo.



G

A todos los Médicos Adscritos del Centro Dermatológico Pascua
Por todas sus enseñanzas.

Al Ing. José Luis Angeles
Por su gran ayuda en la realización de este trabajo y por su gran calidad humana.

Al personal de Enfermería
Por todo su apoyo durante mi estancia en el Centro Dermatológico Pascua

A Ray, Tere, Irma y Pao.
Por su gran ayuda durante mi estancia en el Centro Dermatológico Pascua.

Al Químico Samuel y Arlen
Por sus enseñanzas y su amistad.

A la Dra. Verónica Alvarez
Por transmitirme su inquietud para la realización de este trabajo.

A todos los pacientes
Por su confianza y apoyo en la realización de este trabajo.


TESIS CON
DE ORIGEN

1+

INDICE	Página
INTRODUCCIÓN	4
DEFINICIÓN	6
HISTORIA	6
EPIDEMIOLOGÍA	8
MELANOGENESIS	10
EL MELANOCITO	13
MELANOSOMAS	16
MELANINAS	19
<i>Eumelanina</i>	19
<i>Feomelaninas</i>	20
<i>Neuromelaninas</i>	20
UNIDAD EPIDÉRMICA DE MELANIZACIÓN	22
ETIOPATOGENESIS	24
TEORÍA GENÉTICA	24
TEORÍA AUTOINMUNE	24
TEORÍA DE AUTODESTRUCCIÓN TOXICA DEL MELANOCITO	26
TEORÍA DE ORIGEN NEURAL	27
HIPÓTESIS UNITARIA	28
FACTORES PSICOSOCIALES DEL VITILIGO	28
CUADRO CLÍNICO	30
VARIEDADES CLÍNICAS	31
ENFERMEDADES Y DERMATOSIS ASOCIADAS	40
HISTOPATOLOGÍA	44
DIAGNÓSTICO	46
DIAGNÓSTICO DIFERENCIAL	48
<i>Hipopigmentación congénita</i>	50
<i>Hipopigmentación adquirida</i>	54
TRATAMIENTO	62
TRATAMIENTO MÉDICO (NO QUIRÚRGICO)	63

PSORALENOS Y FOTOQUIMIOTERAPIA.....	64
1.- PSORALENOS TÓPICOS.....	64
2. FOTOQUIMIOTERAPIA TÓPICA " BATH PUVA".....	65
3. FOTOQUIMIOTERAPIA Y PSORALENOS ORALES.....	66
4.- PUVASOL.....	68
5. PUVA/Oil bath.....	68
CONTRAINDICACIONES DE PUVA.....	69
6. KHELLIN/PUVA (KUVA).....	70
7. PUVA/ CALCIPOTRIOL.....	71
8. MINOXIDIL TÓPICO/PUVA.....	71
9. L-FENILALANINA/PUVA.....	71
10. UVB BANDA CORTA.....	72
11 PSEUDOCATALASA Y CALCIO CON UVB.....	73
12 PUVA/LASER (ULTRAPULSOS DE DIOXIDO DE CARBONO).....	74
13.- LASER EXCIMER 308-NM.....	74
ESTEROIDES.....	75
1. ESTEROIDE TOPICO.....	75
2 ESTEROIDES ORALES.....	76
3 ESTEROIDE INTRAMUSCULAR.....	77
4. ESTEROIDE INTRALESIONAL.....	77
HORMONA SEXUAL ESTEROIDE-TIROIDEA (METHARMON- F).....	77
DESPIGMENTACION.....	78
LEVAMISOL.....	80
TOSILATE SUPLAST (IPD).....	80
OTROS TRATAMIENTOS.....	81
TERAPÉUTICA ADJUNTA.....	81
TRATAMIENTOS QUIRÚRGICOS.....	83
INJERTOS DE EPIDERMIS.....	83
TRANSPLANTE DE EPIDERMIS CULTIVADA IN VITRO.....	84
TRANSPLANTE DE MELANOCITOS NO CULTIVADOS.....	86
INJERTO DE FOLICULOS PILOSOS AISLADOS.....	86
DERMOABRASIÓNS-FLUORACILO.....	87
MICROPIGMENTACIÓN (TATUAJE).....	87
MINIINJERTOS AUTÓLOGOS.....	88

<i>TÉCNICA</i>	89
<i>RESULTADOS</i>	93
<i>COMPLICACIONES</i>	93
<i>PLANTEAMIENTO DEL PROBLEMA</i>	96
<i>Hipótesis</i>	96
<i>Objetivo general</i>	96
<i>Objetivos específicos</i>	96
<i>Material y método</i>	97
<i>Descripción del procedimiento</i>	98
<i>Análisis estadístico</i>	99
<i>RESULTADOS</i>	101
<i>CASOS CLINICOS</i>	110
<i>CONCLUSIONES</i>	117
<i>COMENTARIO</i>	119
<i>BIBLIOGRAFIA</i>	120




INTRODUCCIÓN

El vitiligo es una enfermedad común que afecta a individuos de todas las edades en todo el mundo, tan antigua como el hombre mismo y ha evolucionado junto con él. En el mundo antiguo se le denominó de muchas formas: *ShwetaKustha* en el libro sagrado indio *Atharva Veda* (1400 a.C), *sutra* en Manuscriti (200 a.C), *bofiak*, y *baras* (árabe); sin embargo, probablemente el término vitiligo provenga del latín *vitium* (mancha). El estigma asociado al vitiligo en algunas culturas data de tiempos antiguos en los que se le confundía con la lepra u otras enfermedades contagiosas y deformantes.

La causa del vitiligo aun se desconoce, se han propuesto diversas hipótesis: un mecanismo auto inmune, un origen neural, la autodestrucción o la combinación de las tres; generalmente existe una historia familiar de esta patología que se hereda de forma autosómica dominante, con penetrancia incompleta y expresión variable, en donde existe un gran número de causas potencialmente precipitantes.

En la actualidad se utilizan varias formas de tratamiento y en cada paciente se debe intentar más de una para considerar resistencia terapéutica. Sin embargo, cuando la terapia médica falla y se han agotado todos los recursos médicos disponibles para conseguir la mejoría y se trata de un vitiligo estable (aquel donde la despigmentación ha cesado por más de un año quedando como secuela un área acrómica), es susceptible de repigmentación mediante la utilización de métodos quirúrgicos.

Los métodos quirúrgicos de repigmentación han sido descritos en las dos últimas décadas; cada uno de ellos con indicaciones especiales, metodología y grado de dificultad variable. Por el contrario en los casos de vitiligo inestable, especialmente en aquellas que se encuentran en pleno proceso evolutivo, donde nuevas áreas se están despigmentando, el tratamiento quirúrgico no está indicado, puesto que destruye cualquier intento de implantación de nuevas células




pigmentarias. En la actualidad no existe un tratamiento efectivo al 100%, ni médico, ni quirúrgico para el vitiligo.

Las alteraciones estéticas causadas por el vitiligo con frecuencia conllevan dificultades sociales que repercuten en la integridad psíquica del paciente, haciendo imprescindible la elección de un tratamiento específico e individualizado en cada caso.

Es de ahí donde surge el interés por realizar este trabajo, ya que consideramos de gran utilidad la realización de la técnica de mini injertos en los pacientes con vitiligo estable en quienes se han agotado tratamientos conservadores previos para observar los resultados terapéuticos, los riesgos, las complicaciones y la posibilidad de implementar esta técnica quirúrgica en los pacientes que acuden a el centro Dermatológico Pascua dependiendo de los resultados obtenidos.

Este trabajo incluye también una revisión bibliográfica sobre el Vitiligo su etiopatogenia, clasificación, variedades clínicas, así como las diversas formas de tratamiento.

Esperando que este trabajo sea de utilidad al establecer si la técnica de mini injertos autólogos puede ser una buena opción de tratamiento en pacientes con vitiligo estable, y así poder ofrecer una alternativa de tratamiento cuando se han agotado los tratamientos conservadores.



DEFINICIÓN

El vitiligo se define como la falta de pigmentación cutánea, adquirida e idiopática, debida a múltiples factores que ocasionan la destrucción del melanocito. Se caracteriza por la aparición de manchas acrómicas en ocasiones rodeadas de un anillo hiperpigmentado, distribuidas generalmente de forma bilateral y simétrica, asintomáticas. El folículo piloso en las zonas enfermas también pueden estar afectados (poliosis) ^(1,2). Fitzpatrick lo define como una alteración melanocitopénica adquirida, con predisposición genética, caracterizada por manchas acrómicas bien limitadas, que pueden cursar con alteraciones oculares (40%) y la presencia de autoanticuerpos contra los melanocitos (hasta en un 80%), así como una alta incidencia de asociación con otras enfermedades como leucotriquia prematura, diabetes mellitus (2%), tiroiditis (30-40%) , alopecia areata (16%) , anemia perniciosa (1.6- 10.6%) ^(2,3,10,23,24)

HISTORIA

En la antigüedad a las personas con manchas blancas se les denominó con el termino hebreo de "*Zaru atfi*"según descrito en el capítulo XIII del levítico en el antiguo testamento. En esos tiempos existía una confusión entre vitiligo y lepra ya que quienes la padecían también recibían el termino de "*Zaru at*". Esta confusión de lepra con vitiligo fue una importante causa del estigma social en que vivían las personas con manchas blancas en la piel, también se han encontrado referencias del vitiligo en el libro sagrado de la India Atharva Veda, que data de 1400 a. C. y en libros médicos de la India: Charack Samhita (800 a. C) y Manu Smriti (200 a. C.) donde se le describe como "*Shiweta Kushita*".

En la literatura árabe se utilizaron terminos como "*bohaK*", "*bañaK*" y "*baras*" para designar al vitiligo. La palabra "*baras*" que significa piel blanca se menciona en el Corán. (500 D .C.) ^(1, 2, 3, 4,11)

La palabra vitiligo probablemente derive de la raíz latina *vitium*, que significa defecto; así como *vitifus* que significa becerro o *vitefius* que significa parches blancos. Aulo Cornelio Celso a principios de la era cristiana agrupa bajo el término de "vitiligo" a un conjunto de vocablos empleados por los griegos, "leuce" a las manchas blancas, y "alphos" se utilizaba cuando las manchas eran más extensas y se acompañaban de despigmentación del pelo. Plinio lo designó también como vitiligo, sin describir correctamente las características clínicas.

En el siglo XVI Mercuriali menciona un capítulo dedicado a las alteraciones de la coloración de la piel, incluyendo al vitiligo.

1877 Hafennefer, Turner y Lorry lo describen en su "Tractatus de morbis Cutaneis" donde lo confunden con otras dermatosis.

1757-1812.- William lo confunde con mastocitosis cutánea.

1816- 1890.- Cazenave lo confunde con alopecia areata, Wilson lo asocia con el Lupus vulgar.

1833.- Gull designa el xantasma como Vitiligo, Bielt hace una descripción exacta de esta alteración pigmentaria.

1884.- Munch habla sobre el vitiligo endémico del Turquestán, describiéndolo como una discromía no contagiosa, caracterizada por la presencia de manchas blancas bilaterales.

Barenpung, Ardi, Bazin; y diversos autores como Kaposi en la segunda mitad del siglo XIX agrupan el vitiligo entre las dermatosis discrómicas adquiridas.

1996.- Le Poole IC en Amsterdam realiza un estudio acerca de los factores inmunológicos que pueden actuar en la destrucción del melanocito. ⁽³⁰⁾

1999.- Ronald reporta que la incidencia de anticuerpos contra los melanocitos se encuentra elevada, investigó la presencia de anticuerpos antitirosinasa encontrando que dichos anticuerpos son similares en pacientes con o sin vitiligo, por lo que concluye que los anticuerpos no actúan directamente contra la tirosinasa ⁽¹⁷⁾. Ese mismo año Kim en Corea observó la asociación de vitiligo y anemia perniciosa, por lo que sugirió que los bajos niveles sericos de ácido fólico y vitamina B12 pudieran estar relacionados con vitiligo. Realizó estudios con

radioinmunoensayo midiendo los niveles séricos de ambas sustancias, no demostrándose una diferencia significativa entre el grupo normal y el control ⁽³¹⁾.

Overwijk menciona que el empleo de una vacuna viral recombinante inductora de antígenos causa protección tumoral contra melanoma e induce vitiligo ⁽³²⁾

En el año 2000 Taieb en Francia habla sobre los mecanismos patogénicos intrínsecos y extrínsecos en vitiligo ⁽¹⁴⁾ Lazarova reporta la presencia de niveles elevados de neuropéptido en la piel afectada por vitiligo, lo que sustenta la teoría neural del Vitiligo. ⁽²⁶⁾ Boisseau reporta que la prevalencia de vitiligo en pacientes con Lepra lepromatosa fue del 10.9% en un estudio retrospectivo realizado en French West Indies (Martinique) por lo que propone que la autoinmunidad juega un papel importante en ambas enfermedades ⁽¹⁸⁾.

En el 2001 Zamani en Bélgica reporta la asociación de genes HLA clase III con vitiligo en la población belga ⁽¹⁵⁾

En el 2002 Arcos y Burgos en los Estados Unidos reportaron la existencia de alteraciones genéticas con respecto a un microsátélite Loci de HLA ⁽¹³⁾.

Actualmente el vitiligo se considera un síndrome, cuyo origen aun se encuentra en estudio, mencionándose factores genéticos, autoinmunes y metabólicos. (1,2,3,4,11)

EPIDEMIOLOGÍA

Su distribución es cosmopolita, sin predilección por algún tipo de piel. Afecta a todas las razas ⁽⁷⁴⁾

Su incidencia es del 0.5% al 3% en la población mundial, el 25% de los casos son niños, es más frecuente en hispanos (32%), caucásicos (22%), africanos y americanos (25%).

Puede aparecer poco tiempo después del nacimiento o en la vejez; pero la mitad de los pacientes desarrolla la enfermedad antes de los 20 años; y el 70-80% antes de los 30 años ^(2,4) El vitiligo congénito así como los casos que inician después de los 50 años ha sido reportados en forma ocasional ^(4,5,6)

El vitiligo se presenta con un patrón de herencia autosómico dominante y penetrancia incompleta. Existe una historia familiar positiva hasta en un 30% de los casos ⁽⁷⁾

En México se menciona que el vitiligo ocupa entre el 3ro y 5to lugar entre todas las dermatopatías, con un 3 a 5% del total. No se reporta predominio de sexo.

Fitzpatrick refiere una frecuencia general del 1 al 2%, Rook calcula que afecta al 1% de la población mundial ^(10,12)

En el Centro Dermatológico Pascua en un estudio realizado en 1976, ocupó el cuarto lugar de la consulta general ⁽¹¹⁾, con una incidencia del 3.3%.

MELANOGENESIS

Es una función del melanocito que consiste en sintetizar un pigmento llamado melanina en organelas especializadas llamadas melanosomas, cuya función primordial es la de fotoprotección contra los efectos dañinos del sol al dispersar y absorber las radiaciones ultravioleta.

Existen 4 pigmentos en el organismo. La melanina es el pigmento principal de los cuatro existentes, tiene un color negro parduzco; los otros pigmentos son el amarillo de los carotenos, los rojos que dan color a la hemoglobina de las arteriolas y el azul por la oxihemoglobina.

Los melanosomas deben ser transferidos a los queratinocitos para que el color se haga visible, un melanocito cede sus melanosomas a 37 queratinocitos, con los cuales forma la "unidad epidérmica de melanización" (UEM).

Dentro del proceso de pigmentación se destacan los siguientes eventos:

1. Migración de los melanoblastos desde la cresta neural y su diferenciación en Melanocitos epidérmicos.
2. Formación de proteínas estructurales de la enzima tirosinasa, y su unión en el melanosoma.
3. Melanización de los melanosomas
4. Migración de los melanosomas hacia las dendritas.
5. Transferencia a los queratinocitos y su posterior incorporación ya sea como partículas sueltas o agrupadas en complejos.
6. Degradación de los Melanocitos dentro de los queratinocitos (Fig 1) ^(8,10,11)

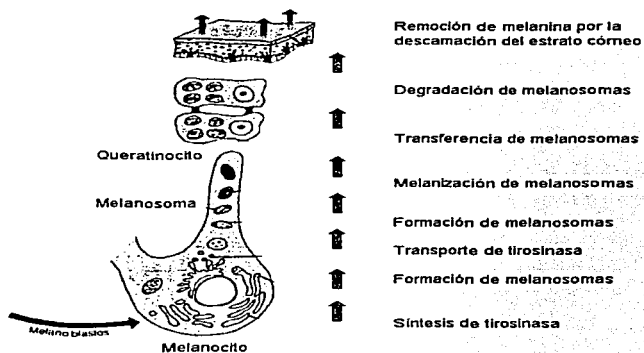


Fig 1 Etapas de las vías morfológica y metabólica de la pigmentación melánica de la epidermis (Tomado de Cordero. Biología de la piel)

El funcionamiento de esta unidad está regido por factores genéticos, hormonales y factores de orden externo tales como los rayos ultravioleta (UV) ⁽³³⁾

El color permanente de la piel o pigmentación constitutiva se evidencia en las partes de piel no expuestas, es la cantidad de pigmentación melánica cutánea generada según programas genéticos celulares sin ningún efecto directo de las radiaciones de origen solar.

Los factores externos dan el color facultativo, el cual se observa en piel expuesta a radiación solar u otros factores ambientales, estimulación hormonal y estados patológicos que estimulan la producción de melanina; es transitoria, ya que al suspenderse el estímulo inductor, el color vuelve al tono primario. Incluye el bronceado inmediato de corta duración por fotooxidación de la melanina incolora

preformada (efecto Meirowsky) y las reacciones de bronceado tardío o mediato (el más importante y duradero) al cabo de 1 a 3 días secundario a la neoformación de melanina, en buena parte como consecuencia de la inflamación. La pigmentación inmediata es producida por rayos ultravioleta A (UVA 320 nm a 400 nm) y luz visible. Mientras que la melanogénesis (pigmentación mediata o demorada) es inducida por radiaciones UVB (290nm a 320nm). La interrupción, aumento en la síntesis o trastorno en la distribución de melanina es la base de las alteraciones del pigmento ^(8, 10, 11,33)

TESIS CON
FALLA DE ORIGEN

EL MELANOCITO

Es la célula encargada de la fabricación de melanina, mediante la síntesis de tirosinasa, enzima indispensable para la producción del pigmento.

Desde el punto de vista morfológico son células claras, redondeadas, ubicadas a lo largo de la membrana basal; es una de las células dendríticas de la epidermis. Al teñir con DOPA se observan como células oscuras; contienen melanosomas, un aparato de Golgi bien desarrollado y una red de microfilamentos y microtúbulos; no contienen desmosomas ni tonofibrillas, conociéndose poco su sistema de anclaje, el melanocito se relaciona con los queratinocitos vecinos a través de sus dendritas, que se extienden hacia arriba por las diferentes capas (Fig. 2)

Derivan de la cresta neural, se originan a partir de la 8ª.ª semana de vida intrauterina, los melanoblastos migran en un sentido dorso – ventral y céfalo-caudal a través de la dermis hasta llegar a la epidermis; entre la 8ª.ª y 14ª.ª semana se produce la diferenciación de melanoblastos a melanocitos (aparecen dendritas y se convierten en DOPA positivos), alojándose en la membrana basal y en los folículos pilosos, territorios definitivos.



Fig. 2. Esquema del Melanocito en la epidermis. (Tomado de Atlas de Dermatología. Zandoss)

El sistema melánico se localiza en mucosas, ojo (tracto uveal y células pigmentarias de la retina) y en el sistema nervioso central (leptomeninges). (Fig. 3)

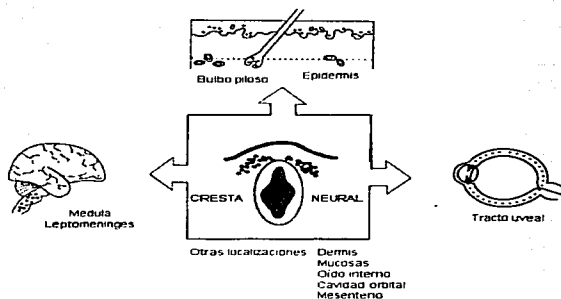


Fig. 3 Origen embrionario y dispersión de los melanocitos. (Tomado de Cordero. Biología de la piel)

El primero en postular el origen neural del melanocito fue Harrison en un estudio realizado en 1910; la extirpación y transplante de fragmentos de la cresta neural han revelado que es ésta la única fuente de todas las células pigmentarias del organismo, exceptuando a los melanocitos retinianos que derivan de la cúpula óptica.

Los melanocitos emigran desde la cresta neural siguiendo vías dermatomales. El comportamiento de los melanocitos en los folículos pilosos es distinto que el de los melanocitos epidérmicos, ya que tienen un ritmo cíclico que acompaña al ciclo piloso. Durante la fase anágena los melanocitos están al máximo de producción de pigmento, disminuyendo ésta en las fases catágena y telógena hasta desaparecer, los melanocitos que sobreviven, proliferan, se diferencian y se ubican en el bulbo durante la siguiente fase anágena. (Fig. 4)

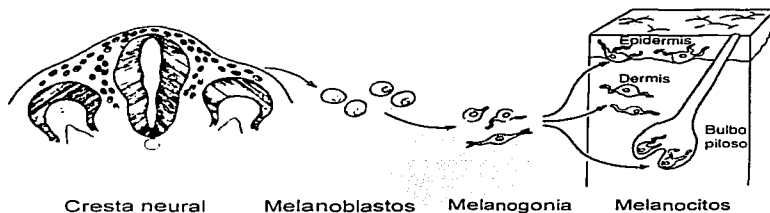


Figura. 4 Migración de los melanocitos (tomado de Fitzpatrick's. Dermatology in General Medicine)

De acuerdo a la liberación o retención del pigmento se conocen dos tipos de melanocitos:

- A. Melanocitos secretores: aquellos que ceden su pigmento
- B. Melanocitos continentales: aquellos que guardan el pigmento durante toda la vida sin cederlo, por ejemplo en los melanocitos de las leptomeninges y en las células pigmentadas del ojo.

Existen melanocitos que fabrican melanina únicamente en cierta etapa de la vida intrauterina como los melanocitos del ojo del feto. En cambio los melanocitos de la epidermis y del pelo pueden sintetizar melanina durante su vida, frente a estímulos externos (Radiación Ultravioleta).

La concentración de melanocitos es variable en todo el tegumento siendo aproximadamente de 2000 por mm^2 en cara, 2300 por mm^2 en genitales y 1000 por mm^2 en el resto del cuerpo. Se muestra la distribución aproximada de los melanocitos en la fig. 5

TESIS CON
MILLA DE ORO

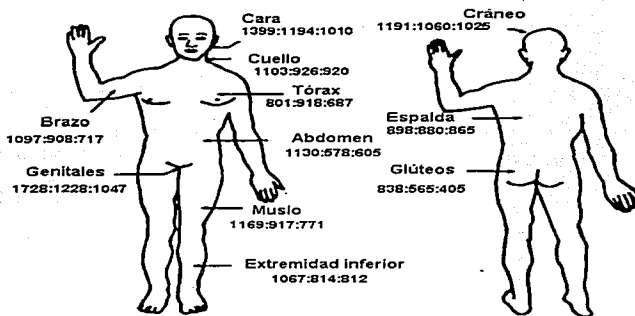


Fig. 5. Distribución de los melanocitos. (Tomado de Fitzpatrick's, Dermatology in General Medicine)

El número de melanocitos totales es más o menos constante en las diferentes razas, lo que puede variar es el número de melanocitos activos ^(8, 9, 10, 33)

MELANOSOMAS

Los melanosomas son organelas ubicadas dentro del melanocito en cuyo interior se lleva a cabo la síntesis y almacenamiento de la melanina.

En la formación del melanosoma se considera la formación y organización de cuatro componentes:

1. Proteínas estructurales
2. Tirosinasa
3. Membranas
4. Enzimas auxiliares.

La síntesis de los melanosomas se lleva a cabo en un proceso bipartita; los dos componentes principales, son el premelanosoma y la enzima tirosinasa; estos dos interactúan para producir uno de los dos tipos de gránulos pigmentarios:

- Eumelanosomas que son de forma oval
- Feomelanosomas de forma esférica.

En el desarrollo de los melanosomas se reconocen cuatro etapas de maduración que llevan a la melanización:

1. Inicia como una vesícula redondeada que contiene tirosinasa en su interior, así como filamentos.
2. Se convierte en organela ovalada, con numerosos filamentos.
3. Se borra la estructura interna de la anterior por el depósito de melanina.
4. Organela ovalada, opaca sin estructura discernible, en esta etapa el melanosoma maduro contiene estructuras esféricas cuya función no es bien conocida, probablemente sean transportadoras de enzimas, denominadas " cuerpos vesicoglobulares", los cuales presentan las siguientes características:
 - a. Se encuentran en todas las etapas del desarrollo
 - b. El número de estos cuerpos aumenta con el desarrollo activo de los melanosomas.
 - c. Se hallan unidos a las superficies de las laminillas internas.
 - d. Al finalizar la melanización se hallan cubiertos de granos de melanina.
 - e. Su tamaño no se modifica aunque el melanosoma modifique el suyo.
 - f. No son degradados una vez incorporados a la matriz interna.
 - g. Son tirosinasa positivo
 - h. La tirosina que transportan es inactiva en un comienzo, luego se activa y al liberarse se rompen las vesículas liberando cuerpos vacíos.

Los componentes melanosómicos también están regulados por un control genético.

Los mecanismos de transcripción y de traslación del ADN pueden modificar no sólo el número sino también las características individuales de cada melanosoma. (fig. 6)




Fig. 6. Estadios del melanosoma (Tomado de Atlas de Dermatología. Zandos)

MELANINAS

Son el producto final de la síntesis llevada a cabo en los melanosomas constituyen el pigmento de la piel y cabello.

Melanina es un término utilizado para describir un biopolímero complejo, principal responsable de la coloración de la superficie en los seres humanos y en muchos otros vertebrados, está formado por acción de una enzima denominada tirosinasa que produce la oxidación de los sustratos tirosina y levodopa (Dopa) y polimerización posterior de los intermedios.

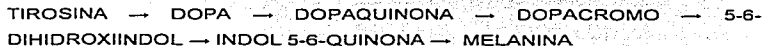La melanina brinda protección contra el daño causado principalmente por la radiación ultravioleta no ionizante.

Actualmente ha resultado útil la definición operacional que establece la fuente de las melaninas y el procedimiento de aislamiento.

Las melaninas animales se han dividido en dos grupos: eumelaninas y feomelaninas, aunque en estudios actuales sobre melanogénesis se ha denominado un tercer grupo denominado melanina de tipo mixto que posee propiedades en común con las eumelaninas y las feomelaninas.

Eumelanina

La eumelanina que se encuentra en los mamíferos es indol-melanina y la que se encuentra en los vegetales es catecol- melanina, las cuales requieren oxígeno para su formación. Raper postuló el siguiente esquema después modificado por Mason



Los dos primeros pasos son catalizados por una misma enzima, la tirosinasa, los pasos siguientes son reacciones espontáneas de oxidación y ciclización no enzimáticos.

Su estructura definitiva se desconoce ya que hasta el momento no se ha podido aislar.

Las eumelaninas polímeros que dan color oscuro al pelo tienen un alto peso molecular, son insolubles en casi todos los solventes, resistentes al tratamiento químico, al microscopio se observan como partículas intracitoplasmáticas de color negro.

Feomelaninas

El término feomelanina deriva de la palabra griega *phaios*. Se utiliza para designar los pigmentos macrocelulares de color pardo rojizo, distinguidos de las eumelaninas negro parduscas por su solubilidad en álcalis diluidos.

Las feomelaninas están constituidas por pigmentos rojos y amarillos y se encuentran en los cabellos de los pelirrojos y en las plumas de ciertas aves.

La feomelanina contiene azufre, parecen formarse de una vía metabólica común en un principio con las eumelaninas; pero en determinado momento por adición de elementos ricos en azufre como puede ser la cisteína, forman feomelaninas.

La cisteína interactuó con la dopaquinona, formando la cisteinildopa, que da origen por reacción enzimática a los intermediarios benzotiazínicos, elementos importantes en la formación de feomelaninas.

Neuromelaninas

Representadas por partículas negras en estructuras del Sistema Nervioso Central (locus Níger y el locus cerúleo, los ganglios de las raíces del trigémino y raíces dorsales) del hombre y primates superiores.

Se encuentra disminuida en entidades como en la enfermedad de Parkinson, se considera como un derivado de la epinefrina y norepinefrina.

La vía metabólica inicia con la tirosina para terminar en catecolaminas, la enzima reguladora es la tirosina- hidroxilasa. (fig 7)

TESIS CON
FALLA DE ORIGEN

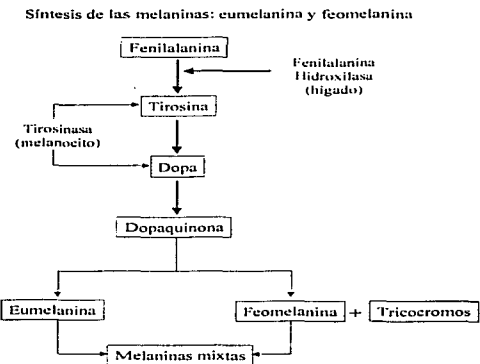


Fig. 7 Síntesis de las melaninas: eumelanina y feomelanina. (Tomado de Cordero. Biología de la piel)

UNIDAD EPIDÉRMICA DE MELANIZACIÓN

El concepto de Unidad melánica epidérmica se ha propuesto como el sistema multicelular integrado fundamentalmente para la pigmentación melánica en seres humanos y otros mamíferos.

La pigmentación melánica de la piel en mamíferos, incluyendo al ser humano, es el resultado de la estrecha interacción entre los melanocitos epidérmicos que sintetizan melanosomas y los queratinocitos que los adquieren secundariamente e intervienen en su transporte. Para que la pigmentación se haga visible el melanocito debe transferir la melanina a través de los melanosomas a los queratinocitos vecinos a los cuales se une por medio de sus dendritas.

El proceso de transferencia se ha propuesto que sea por fagocitosis, y los queratinocitos son capaces de englobar las porciones terminales de las dendritas cargadas de melanina, reproduciéndose éstas secundariamente.


El segundo paso es la dispersión que sufren los melanosomas dentro del queratinocito.

La intensidad de pigmentación se determina por:

- a) El número total de melanosomas dentro de los queratinocitos y melanocitos.
- b) Índice de melanogénesis en los melanocitos
- c) Velocidad de transporte dentro de la población queratinocítica.

Aun existen muchas interrogantes sobre la regulación de las unidades melanocito-epidérmicas de los mamíferos, los mecanismos genéticos parecen influir en el tamaño de las unidades epidérmicas melanocíticas.

Mecanismos hormonales: La administración de hormona estimulante de los melanocitos alfa a humanos produce hiperpigmentación de la piel con mayor número de melanosomas en los queratinocitos y por melanocitos melanógenos con muchas dendritas. Hormonas específicas producen mayor pigmentación en pezones y areolas en las embarazadas. Por biopsia de la zona se demuestra que el aumento de color se debe a un aumento del número de melanocitos activos.



Se postula que la regulación genética se lleva a cabo por una chalona epidérmica (hormona-like tejido específica) que actuando junto con la epinefrina y una hormona glucocorticoide regula el índice de actividad mitótica de los queratinocitos.

La teoría de las chalonas fue modificada por Voorhess y colaboradores quienes sostienen que el papel principal en la regulación lo tiene el AMP cíclico y las chalonas pasan a formar sólo una parte de este complejo mecanismo.

Bullough comenta que la actividad mitótica tiene otro mecanismo regulador dado por un factor mesenquimatoso sintetizado en la dermis, las prostaglandinas E y las chalonas.

Lerner sostiene que el AMP cíclico actúa como 2do. Mensajero, la hormona estimulante de los melanocitos aumenta los niveles de AMP estimulando la síntesis de los melanocitos; este AMP lo controla aumentando la síntesis de la tirosinasa, que pasa de su forma inactiva a su forma activa.

Después de una exposición solar hay aumento de los melanosomas en etapas II, III, IV en la raza blanca y I, II, III en la raza negra. Los rayos ultravioleta regulan la melanogénesis, haciendo que una como otra raza no modifiquen su distribución después de una exposición, aunque si cambia el número de melanosomas (8,9,10,33) (fig. 8)

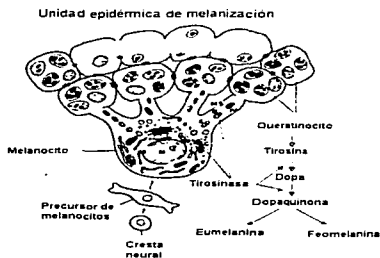


Fig. 8. Unidad epidérmica de melanización. (Tomado de Fitzpatrick's. Dermatology in General Medicine)

ETIOPATOGENÉISIS

Hasta este momento actual no se ha logrado establecer la causa precisa del vitiligo; se han propuesto varias teorías, sin lograr aun la comprobación total de alguna de ellas.


TEORÍA GENÉTICA

No existen marcadores genéticos específicos para el vitiligo, pero se ha observado una historia familiar en esta patología que se hereda de forma autosómica dominante, con penetrancia incompleta y expresión variable. Numerosos estudios epidemiológicos han demostrado que una cuarta parte o un tercio de los pacientes tienen historia familiar de vitiligo, sin embargo el patrón de mutación específica no ha sido demostrado, en un estudio realizado por Arcos y colaboradores en Estados Unidos se sugiere que dicho factor puede estar localizado en el loci 6p21.3-21.4.

La tipificación serológica de HLA ha demostrado diferencias dependiendo de las poblaciones étnicas. Zamani y colaboradores en Bélgica reportan que los pacientes con alelos DRB4*0101 y DQB1*0303 tienen un alta susceptibilidad para el desarrollo de vitiligo. (1, 2, 3, 13, 14, 15,27)

TEORÍA AUTOINMUNE


La asociación con enfermedades auto inmunes como tiroiditis, anemia perniciosa, enfermedad de Addison, diabetes mellitus, esclerodermia localizada, alopecia areata, miastenia gravis, pénfigo vulgar y halo nevo, la presencia de cambios inflamatorios en la piel y la detección de autoanticuerpos como antitiroglobulina, antitiroideo microsomal, anti células parietales y antianticuerpos antiadrenales. han sugerido una base inmunológica para el desarrollo de vitiligo En 1965 se detectó por primera vez a los anticuerpos antimelanina, corroborado posteriormente con pruebas de inmunofluorecencia indirecta. En el 80% de los



pacientes se han detectado además anticuerpos circulantes antimelanocitos humanos, en un estudio realizado en 24 animales con vitiligo y 17 normales, se determino la existencia de una molécula en la superficie celular del melanocito, hacia la cual van dirigidos dichos anticuerpos. Se menciona que existe una proporción entre la incidencia y el nivel de los anticuerpos antimelanocitos y la extensión de la despigmentación. En un estudio realizado por Xie y colaboradores buscaron intencionadamente anticuerpos contra la tirosina, encontrando la presencia de los mismos tanto en pacientes sanos como en aquellos pacientes con vitiligo, por lo que descartaron la posibilidad de la existencia de anticuerpos específicos contra la tirosina en los pacientes con vitiligo. Esta teoría sugiere que una aberración de la vigilancia inmune es destructiva para los melanocitos; el defecto puede originarse como una autoinmunización primaria con formación de autoanticuerpos contra un antígeno del sistema melanogénico, o el acontecimiento primario puede ser una lesión en los melanocitos con liberación de sustancia antigénica y autoinmunización consecutiva. Existe un alta prevalencia de HLA-DR4 y sabemos que los genes de la respuesta inmune se encuentran en la región DR del complejo HLA, según reportes de Margasin, en su artículo sobre Vitiligo publicado en Argentina en el año 2000

Se han comunicado alteraciones de la inmunidad celular y humoral; en diversos estudios se ha encontrado una disminución del cociente CD4/CD8, a expensas del descenso de CD4, una alteración en la estructura del ritmo circadiano de los linfocitos T, mayor en el vitiligo activo que en el estable y en las fases tempranas de la enfermedad. Se ha evidenciado un mayor número y actividad de células natural Killer en el período estable de la enfermedad, esto indica que las células CD4 desempeñan un importante papel en la patogenia de la enfermedad y las células natural Killer en su mantenimiento (1,2,3,16,17,18,19,20,21,22,23)


Los anticuerpos en vitiligo que se relacionan al daño del melanocito son las tirosinasas, TRP-1, TRP-2 y MART-1 (35)



TEORÍA DE AUTODESTRUCCIÓN TÓXICA DEL MELANOCITO

Fue propuesta por Lerner en 1971 refiriéndose a la presencia de un intermediario o metabolito de la síntesis de la melanina, tóxico para los melanocitos. Se ha sugerido que éstos poseen un mecanismo protector intrínseco que elimina los precursores tóxicos de la melanina; la alteración de este proceso destructivo lábil permitiría la acumulación de indoles y radicales libres destructivos para los melanocitos; la tirosina, DOPA y dopacromo son sustancias citotóxicas para el melanocito, aunque aún no se han demostrado niveles tóxicos de las mismas en la piel con vitiligo. Escobar en su artículo de actualización en Vitiligo en 1990 menciona que las regiones más comúnmente afectadas por el vitiligo son aquellas normalmente más pigmentadas con mayor actividad melanogénica. Se considera que en el vitiligo se hereda un gen(es) defectuoso (s) que origina (n) una incapacidad enzimática para remover los catecoles o fenoles tóxicos resultantes de la síntesis de melanina.

Se ha encontrado una reducción de hasta 30% en la actividad de la enzima tioredoxina-reductasa en la piel acrómica, por el contrario que está aumentada en la piel clínicamente normal. Se piensa que esta enzima que se encuentra en la superficie de los queratinocitos humanos podría funcionar como la primera línea de defensa contra la lesión celular provocada por radicales libres, catalizando su reducción antes de que puedan dañar la membrana plasmática de queratinocitos y melanocitos. Se ha postulado también que una anomalía en la regulación de calcio tiene un papel en la patogénesis del vitiligo por su asociación con la tioredoxina-reductasa. (2, 3, 23, 24,25) En el último congreso Mundial de Dermatología celebrado en París Schallreuter refiere la existencia de evidencias substanciales de que los pacientes con vitiligo acumulan altos niveles de peróxido de hidrógeno (H₂O₂) en la epidermis, lo que tiene el papel importante en el daño oxidativo y en la fisiopatología de esta enfermedad. La acumulación de peróxido de hidrógeno se asocia con disminución de la catalasa, enzima tioredoxina-reductasa y glutatión peroxidasa (34)



TEORÍA DE ORIGEN NEURAL

También propuesta por Lerner en 1959, explica el desarrollo de la enfermedad por la acción de un mediador neuroquímico liberado por las terminaciones nerviosas, que daña los melanocitos, provoca su destrucción o inhibe la reacción tirosina-tirosinasa. Este hecho se fundamenta en la observación clínica de lesiones de vitiligo en piel neurológicamente comprometida, vitiligo tras estrés emocional y patrón dermatómico del vitiligo segmentario, así como el hecho de que la acetilcolina puede causar despigmentación inhibiendo la actividad de la dopaoxidasa en los melanocitos marginales del vitiligo, así como la ausencia de la actividad de la acetilcolina-esterasa en la piel despigmentada, no así en la piel repigmentada.

Finalmente el hecho de que los melanocitos y las células neurales tengan un origen embriológico común, y que tanto la biosíntesis de la melanina como de la epinefrina compartan a la tirosina como sustrato básico, son argumentos que conectan la función neural con la destrucción melanocítica, sugiriéndose que algún producto intermediario o final del metabolismo de la epinefrina puede destruir al melanocito. Hasta el momento no se ha podido descubrir la existencia del mismo. En un reciente estudio realizado en julio del 2000 por Lazarova en pacientes con vitiligo del departamento de dermatología y venereología de la facultad de medicina de Bulgaria se encontró niveles elevados de Neuropeptido Y, por técnica de inmunofluorescencia indirecta sugiriendo que este péptido puede servir como un marcador neuroquímico en la patogénesis de esta enfermedad, lo que apoya la teoría neural de vitiligo (2, 23, 24, 25,26)


HIPÓTESIS UNITARIA

Esta propone que el vitiligo es el resultado de una sucesión de fenómenos a partir de un factor precipitante en un individuo genéticamente predispuesto. La acción de un neurotransmisor o sus metabolitos, o un desequilibrio enzimático que acumula productos tóxicos, son los factores inductores. La destrucción resultante origina productos antigénicos ante los cuales reacciona el sistema inmune, amplificando y perpetuando la destrucción celular. La migración de células de Langerhans representa el brazo aferente del sistema inmune activado, en tanto que los linfocitos son el brazo eferente que mantiene la destrucción de los melanocitos. Los cuadros segmentarios se explican como la lesión de un solo grupo de melanocitos genéticamente diferentes al resto de células pigmentarias, en tanto que en las formas generalizadas todos los melanocitos están expuestos a la destrucción ^(2,23)

FACTORES PSICOSOCIALES DEL VITILIGO

En el primer Simposio internacional de Psicología Dermatológica realizado en Cuba en 1991, B.B. Arnetz señaló que en los años recientes se ha renovado el interés por el conocimiento del papel de los factores psicosociales en la etiología y curso clínico de los trastornos de la piel, sin embargo, considera que nuestro entendimiento sobre los posibles mecanismos a través de los cuales los estímulos psicosociales pueden influir en la piel, es aún limitado, y la relación causal entre estos aspectos no es bien comprendida todavía.

Al ser el vitiligo una enfermedad dermatológica que no provoca daños sistémicos, excepto desde el punto de vista estético, los estudios sobre la influencia de los factores psicosociales han sido limitados. La evaluación de un grupo pareado de enfermos de vitiligo y otras enfermedades cutáneas, demostró que los pacientes con vitiligo presentan como grupo una baja puntuación en las pruebas de autoestima de Cooper-Smith Self-Esteem donde se evaluó la edad, sexo, raza, nivel educativo y estado civil encontrándose que se ajustaban mejor y



experimentaban menos rechazo social que los pacientes con psoriasis ⁽³⁶⁾. El problema es mucho más serio en las razas de piel oscura por el brusco contraste entre las zonas acrómicas y la piel normal.

Se ha constatado que los pacientes adultos con vitiligo sufren depresión, ansiedad, intranquilidad, agresividad, irritabilidad, nerviosismo, estado de ánimo decaído, son antisociales, se sienten rechazados, lo que trae como consecuencia dificultades en sus relaciones interpersonales, sintiéndose además decepcionados ante la imposibilidad de la cura, las mujeres parecen más afectadas por el vitiligo, debido a sus implicaciones estéticas.

En la medida que la enfermedad progresa y se extiende por todo el cuerpo, aumenta también el desajuste psicológico, se han identificado fundamentalmente tres grupos de individuos:

- 1) Los que se caracterizan por el "enfrentamiento activo" por medio del aprendizaje, conociendo la enfermedad y aceptándola.
- 2) Los que "aceptan" la enfermedad, que no parecen perturbados ni hacen esfuerzos por ocultar las lesiones.
- 3) Aquellos que se encuentran extremadamente deprimidos, hacen esfuerzos por ocultar sus lesiones y se apartan de la interacción social

En estudios llevados a cabo en niños enfermos de vitiligo en La Habana Cuba se comprobó que en el 50% de los casos presentaban manchas acrómicas después de haber sufrido estrés emocional, por ejemplo el divorcio de los padres, la adaptación al jardín de niños entre otros, sin encontrarse asociación a diabetes u otras enfermedades autoinmunes. Otros autores sin embargo, han encontrado también relación entre el estrés y el desencadenamiento del vitiligo en niños que tienen una predisposición hereditaria hacia la enfermedad.

Debe recordarse que el vitiligo es una enfermedad y no sólo "un trastorno estético" y que el paciente requiere una evaluación y manejo cuidadoso de todos aquellos elementos que definen el concepto de salud: "completo bienestar físico, mental y social y no sólo la ausencia de enfermedad". Por lo que se refuerza la necesidad de apoyo y estímulo por parte del personal médico. ^(23, 28, 29)

CUADRO CLÍNICO

Las manifestaciones clínicas de vitiligo son características y en general asintomáticas.

Las lesiones de vitiligo pueden localizarse en cualquier zona del tegumento sin embargo tienen predilección por las áreas expuestas: cara, cuello, dorso de las manos, alrededor de los orificios naturales: boca, ojos, pezones, nariz, ombligo y genitales. Se presentan también en pliegues axilares e inguinales, alrededor de nevos pigmentarios, sitios de traumatismo o fricción como los codos o rodillas, sitios con quemaduras o agresión local debido a un fenómeno de Koebner. Cabello y zonas de trayectos nerviosos (metameras). El pelo puede o no conservar su pigmento (leucotriquia), siendo esto último signo de mal pronóstico en cuanto a la eventual recuperación posterior del color, se observa en 9 a 45% de los pacientes en forma de poliosis (despigmentación de cejas y pestañas), las mucosas se afectan con menor frecuencia sobre todo la de genitales.

Generalmente las manchas acrómicas aparecen en forma lenta e insidiosa y su comienzo pasa inadvertido, tienden a incrementar su tamaño en forma periférica. Las manchas blancas son hipersensibles a las radiaciones ultravioletas y sufren quemaduras fácilmente al ser expuestas al sol⁽²⁾

La lesión inicial consiste en una mancha blanca, despigmentada, de morfología oval o anular, con unos límites muy bien definidos en la piel normal que lo rodea. Aparte de la despigmentación, que suele ser total, la piel tiene un aspecto clínico normal, destacando la ausencia de escama y de cambios en la consistencia a la palpación.

A medida que aumentan de tamaño, las lesiones pueden confluir formando grandes maculas acrómicas de bordes irregulares o geográficos, pero siempre bien definidos.

Generalmente se hacen más evidentes en los meses de verano al aumentar el contraste con la piel normalmente pigmentada y al carecer de la protección del pigmento melánico, se enrojecen y queman con facilidad tras la exposición solar. Tiende a ser bilateral y simétrica

VARIETADES CLÍNICAS

Mácula típica. Tiene un diámetro que fluctúa de varios milímetros a centímetros, es anular u ovalada, tiene color blanco lechoso, con bordes ligeramente irregulares o relativamente definidos, festoneados.



Foto1. Mancha típica de vitiligo.

Vitiligo tricrómico. Las áreas acrómicas están rodeadas por un halo de hiperpigmentación y zonas de hipopigmentación alternan con zonas despigmentadas totalmente.




Foto 2. Vitiligo Tricrómico

Vitiligo cuadricromo: Alude al cuarto color, es una hiperpigmentación macular perifolicular o marginal que se observa en algunos casos de vitiligo repigmentado.

Vitiligo pentacromático: Se observan cinco tonalidades diferentes de la piel

Máculas confetti. Son típicas en cuanto a su color, con diámetro de 1 a 2 mm, pueden presentarse de manera aleatoria o en forma perifolicular.




Foto 3 Mancha en confetti. Perifolicular.

Vitiligo inflamatorio: Tiene un borde eritematoso y elevado, similar al visto en la pitiriasis versicolor, el eritema es mayor después de exposición solar

Pueden aparecer una, varias o cientos de manchas de tamaño variable en un mismo paciente. Con el tiempo las lesiones pueden agrandarse, unirse y ofrecer un aspecto festoneado a la interfase con la piel normal (2, 6, 23,38)

Existen varias clasificaciones de vitiligo. Koga en 1977 realiza un intento de sistematización e indica dos clases: 1) dermatómico y 2) No dermatómico, con etiologías diferentes. En 1979 McBurney amplía el concepto y distingue cuatro tipos: 1) Localizado; 2) generalizado, 3) Universal y 4) perinévico. En 1980 Moftý

propone una clasificación etiológica: 1) autoinmune o progresivo, que sería el vitiligo idiopático o vulgar; 2) Segmentario (dermatómico), y 3) Químico (o vitiligo por contacto, leucodermia por quinonas o antioxidantes del caucho).

Más recientemente la clasificación de Mosher y colaboradores indica la existencia de 3 tipos:

- 1) Localizado con formas focal y segmentaria



Foto 4. Vitiligo localizado en cara lateral de cuello.

- 2) Generalizado que puede ser diseminado o universal

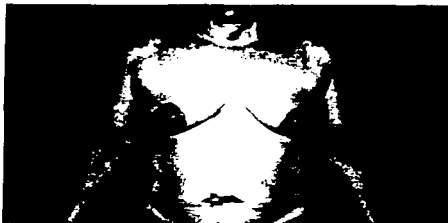
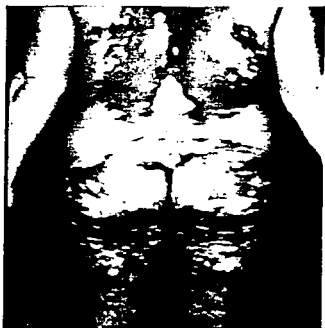
Foto 5 y 6. Vitiligo diseminado, vista anterior y posterior. Cortesía Dra. Domínguez.

3) Mixto ⁽²³⁾



Foto 7. Vitiligo Mixto. Cortesía Dra. Domínguez.

En el año 2000 Margasin S. propone que desde el punto de vista general puede dividirse al vitiligo en dos grandes tipos para los cuales es posible que exista también un mecanismo patogénico distinto. El tipo A no segmentario, y el tipo B, segmentario.

TIPOS DE VITILIGO

	TIPO A	TIPO B
Aparición	Cualquier edad	Jóvenes y niños
Evolución	Progresivo	Estático.
Fenómeno de Koebner	Si	No
Fenómeno de halo nevo	Si	No
Enfermedades Inmunológicas	Frecuente	Infrecuente
Antecedentes familiares	Si	No

Las características del Vitiligo tipo A (No segmentario) son:

1. Las manchas afectan a más de a un dermatoma
2. Aparecen manchas durante todo el transcurso de su vida
3. En la población general el tipo A es tres veces más frecuente que el tipo B
4. El tipo A no tiene predilección en cuanto a la edad
5. El fenómeno de Koebner es evidente
6. Se asocia con halo nevo
7. Tienen una importante historia familiar de enfermedades inmunológicas
8. Aquellos pacientes con antecedentes familiares de Vitiligo tienden a desarrollarlo entre los 22 y los 42 años de edad.
9. Presentan un alto riesgo de desarrollar otras enfermedades de tipo autoinmune
10. Alta incidencia de autoanticuerpos séricos órgano- específicos

TESIS CON
FALLA DE ORIGEN



Foto 8. Vitiligo Tipo A.

Características de Vitiligo tipo B (Segmentario)

1. Las manchas están confinadas a un dermatoma
2. Las manchas tienden a ser estables después de un año
3. En la población general el tipo B es menos común que el tipo A
4. Generalmente se presenta en pacientes jóvenes
5. Es común la poliosis en pestañas , cejas o piel cabelluda
6. No presentan fenómeno de Koebner
7. No se asocia con halo nevo
8. Menor respuesta a PUVA
9. Se sustenta la hipótesis neuroquímica. (2,3,6, 23, 38,39,41,46)

TESIS CON
FALLA DE ORIGEN

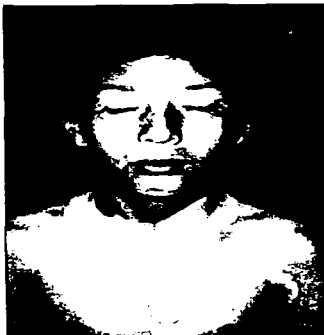

Foto 9 Vitiligo tipo B. Frecuente en niños
Cortesía de Dra. Domínguez.

La clasificación más aceptada se basa en la extensión de las manchas dividiéndose en:

1. **Localizado.** Cuando la enfermedad queda limitada a un solo segmento corporal y este a su vez se subdivide en:
 - A) **Focal:** son lesiones aisladas o varias manchas de tamaño y número pequeño, que suelen responder bien al tratamiento.




Foto 10. Vitiligo Focal, Cortesía. Dra. Domínguez.

- B) Segmentario:** manchas unilaterales en una distribución dermatómica asimétrica, generalmente tiene una evolución estable y una baja frecuencia de asociación con enfermedades autoinmunes, la cara es el sitio más afectado (dermatoma trigeminal), seguido por los dermatomas torácicos, cervical, lumbar y sacro




Foto 11. Vitiligo Segmentario.

2. **Generalizado.** Es el tipo más común, afecta varios territorios cutáneos y se caracteriza por algunas o por muchas manchas dispersas, que se localizan a menudo en forma bilateral y con tendencia a la simetría. Con frecuencia afecta las superficies extensoras: articulaciones interfalángicas, codos y rodillas, muñecas, maléolos, ombligo, área lumbosacra, tibia anterior y axilas. Puede ser periorificial, afectando la piel que circunda los ojos, la nariz, las orejas, la boca y el ano; el compromiso periungueal puede presentarse solo o coexistiendo con algunas superficies mucosas como labios, pene a nivel distal, pezones, etc. Según su tamaño y distribución se subclasifican en :


- A) **Diseminado (vulgar)** es el tipo de vitiligo más frecuente. Afecta dos o más segmentos corporales, pero menos del 75% de la superficie corporal, a su vez puede consistir en:
- 1) **pequeñas máculas**, cuando las lesiones son de 0.5 a 2 cm.
 - 2) **grandes máculas**, cuando son mayores de 2cm.
 - 3) **orodigital (lip-tip)** cuando solo se afectan la mucosa oral y los dedos
- B) **Universal**. Cuando se afecta más del 75% de la superficie corporal, se asocia con mayor frecuencia a endocrinopatías múltiples, alopecia areata, candidiasis mucocutánea crónica y otros trastornos. ^(2, 6, 10, 39, 43,44)

CLASIFICACIÓN MÁS UTILIZADA

LOCALIZADO	GENERALIZADO
FOCAL Acrofacial Areata	DISEMINADO Pequeñas máculas Grandes máculas orodigital
SEGMENTARIO	UNIVERSAL
MIXTO	

Tomado de Morgasín. Vitiligo. Piel 2000; 15: 436-441.

En cualquiera de las formas pueden afectarse los melanocitos del folículo pilosebáceo y dar lugar a la aparición de mechones blancos (poliosis) o canicie precoz. El compromiso palmoplantar es bastante común. Es relativamente frecuente que se presente fenómeno de Koebner. ^(2,10)



ENFERMEDADES Y DERMATOSIS ASOCIADAS

El vitiligo puede presentarse con **leucotriquia, encanecimiento prematuro, fenomeno halo nevo y alopecia areata**. Además pueden presentarse alteraciones extracutáneas.

El **nevo de Sutton** o vitiligo perinévico es un nevo pigmentado, tanto de unión como intradérmico, el cual a través de un mecanismo inmunológico, desarrolla un halo acrómico que va blanqueando lentamente el nevo. Este fenómeno no se presenta en todos los nevos de una persona ni en todas las personas con nevos. Dió origen a la teoría inmunológica del vitiligo; en estos casos si una persona con un halo nevo desarrolla vitiligo éste es progresivo y desaparece con la extirpación del nevo en cuestión.

Todos los cuadros descritos anteriormente son secundarios a lesión directa del melanocito cutáneo y su posterior desaparición. también pueden estar afectados los melanocitos del iris, retina, sistema nervioso central y, quizás, los del tracto auditivo ^(2,45)

Anormalidades oculares .Comprenden alteraciones coroidéas, del iris y de la retina, se observan en 40% de los pacientes y en el 5% de los casos hay disminución de la agudeza visual, escasa vision nocturna o fotofobia.El epitelio pigmentado de la retina deriva de la cresta neural cefálica y los melanocitos de la cresta neural espinal; el color del iris no se ve afectado en pacientes con vitiligo extenso. La incidencia de uveítis en pacientes con vitiligo es elevada. En el 4.8% de los casos. Un estudio prospectivo en 156 casos de vitiligo demostro pigmentación anómala en la fundoscopia en el 40% de los casos aunque sólo menos del 1% desarrollo uveítis. Otros autores han reportado la presencia de destrucción del pigmento retiniano originando la llamada "retina tigróide" hasta en un 60% de los pacientes con vitiligo, también son frecuentes las cicatrices de coriorretinitis, capaces de disminuir la capacidad visual.

No se presentan alteraciones auditivas significativas. Sin embargo se ha descrito sordera en un grupo de pacientes en una pequeña isla en la que la endogamia y el

vitiligo son comunes. En un estudio con pacientes con vitiligo menores de 40 años de edad, 16 % desarrollaron hipoacusia.

Prueba del importante papel que representa la inmunidad en la patogenia del vitiligo es su asociación, en una significativa proporción de pacientes, con una serie de enfermedades consideradas de etiología autoinmune. Entre ellas las más comunes son los **trastornos tiroideos** (hiper e hipotiroidismo) **enfermedad de Addison, diabetes mellitus, anemia perniciosa, la enfermedad de Graves, el bocio tóxico y las tiroiditis**, pueden coexistir hasta en un 30 a 40 % de los casos. En los pacientes con vitiligo se desarrollan con mayor frecuencia anticuerpos antitiroglobulina y antimicrosómicos. La incidencia de vitiligo entre aquellos con enfermedad tiroidea es del 0.62% al 12.5%. No hay relación entre las dos patologías en cuanto al comienzo, evolución y comportamiento.

La **diabetes mellitus** de tipo juvenil y del adulto se presenta en el 1 al 7.1% de los pacientes y a la inversa, el vitiligo se presenta en el 4.8% de los pacientes con diabetes. La alta incidencia de vitiligo en diabéticos apoya la evidencia de los factores inmunológicos también se ha encontrado un aumento de la aclorhidria de reposo y un aumento de la incidencia de gastritis atrófica. Diversas pruebas han revelado deficiente absorción de vitamina B12 en un tercio de los pacientes con vitiligo.

El síndrome de **endocrinopatía múltiple** suele asociarse con el vitiligo extenso.

Es bien conocida la coexistencia del vitiligo con otras manifestaciones del **síndrome de Vogt-Koyanagi-Harada**, que se caracteriza por el desarrollo de uveítis aguda, alopecia areata, vitiligo, poliosis, hipoacusia y meningitis aséptica. En este síndrome se ha demostrado una microtoxidad dirigida hacia las células de melanomas alogénicos in vitro además de un estímulo de los linfocitos de los pacientes en cultivos ante pigmento uveal. Los diversos cambios clínicos tienen en común la existencia de melanocitos en cada uno de los tejidos afectados (piel, tracto uveal, leptomeninges, cóclea).

Se ha observado en algunos pacientes la asociación de **melanoma** con lesiones de vitiligo, tanto en la proximidad como a distancia de la lesión tumoral. Esto puede ser causado debido a que los anticuerpos antimelanoma destruyen a los

melanocitos normales en los pacientes con enfermedad metastásica. Los melanocitos de las personas con vitiligo o con una base genética para desarrollarlo están predispuestos a sufrir una transformación maligna, es decir, que el vitiligo sería una manifestación supresora de los melanocitos malignos por parte del sistema inmune del individuo este hecho nos reafirma la necesidad de realizar una exploración dermatológica detallada y completa en todos los pacientes con vitiligo.

Liquen plano: Existen reportes actuales en los cuales se habla de la asociación de vitiligo y líquen plano, y se sugiere una probable etiología inmunológica común .Se han observado casos en los cuales el líquen plano puede desarrollarse en los bordes de las manchas con vitiligo, aunque son pocos casos reportados.

En 1981 Peserico y colaboradores reportaron el caso de tres pacientes con vitiligo y candidiasis, hipoparatiroidismo, hipoadrenalismo y otras enfermedades autoinmunes, estos pacientes presentaban autoanticuerpos para las células productoras de melanina. ⁽⁵⁵⁾


Stevens en 1996 reporta el caso de una paciente femenina de 22 años con vitiligo, miositis de la órbita y miocarditis de células gigantes en las tres coexisten factores inmunológicos. ⁽⁵⁷⁾

Keyvan y colaboradores reportaron en 1997 el caso de un paciente con hepatitis C crónica activa tratada con interferón alfa , quien desarrollo vitiligo durante el segundo mes de terapia ^(2,3,10,23,24,39,41,42,53,54,56,60,61,62,66,69)

Seung-lee en el año 2001 reporta un caso de carcinoma epidérmico y queratosis actínicas en las placas de vitiligo, lo cual es raro en estos pacientes ⁽⁶³⁾

Acantosis Nigricans Blume y colaboradores reportaron un caso en 1996 de un paciente quien presenta la aparición de manchas de vitiligo ⁽⁶⁵⁾


Lupus Eritematoso: De alba reporta en 1993 el caso de un paciente masculino de 35 años de edad quien presenta vitiligo y lupus eritematoso, donde menciona que cuando estas dos enfermedades se asocian presentan características clínicas especiales y consisten en que las lesiones de lupus eritematoso se encuentran solo en áreas de vitiligo, tanto en zonas expuestas como no expuestas, y el vitiligo generalmente precede al lupus ⁽⁶⁸⁾



Yeung W. y colaboradores reportan el caso de un paciente con leucemia en fase de recaída quien desarrollo vitiligo generalizado después de la terapia con infusión de linfocitos ⁽⁷⁰⁾

Virus de la inmunodeficiencia humana (VIH). Las infecciones virales persistentes, han sido implicadas como factores desencadenantes para el desarrollo de la enfermedad autoinmune, la explicación en el caso de SIDA y vitiligo sugiere las siguientes posibilidades:

- a) Infección aguda directa del virus hacia los melanocitos.
- b) La activación policlonal no específica de las células B por el VIH y la producción de anticuerpos, dirigidos contra los melanocitos explicaría las lesiones acrómicas.
- c) La citotoxicidad celular contra melanocitos, que ocurre con células activadas y/o producción de citocinas (especialmente Gamma interferón) se producen en respuesta al virus e incide en una expresión aberrante HLA- DR sobre las células epidérmicas y puede inducir una reacción inmune celular, que teóricamente dañaría a los melanocitos.
- d) Cambios en el balance entre células "helper", supresoras y citotóxicas, debido a infección de éstas por el retrovirus.
- e) Por estructura similar entre el antígeno viral y el HLA o por expresión de nuevos antígenos, como partículas virales de células infectadas.
- f) La explicación puede ser una combinación de lo antes señalado y ninguna por si misma sería satisfactoria. ⁽¹¹⁾



HISTOPATOLOGÍA

Lo más característico de la lesión despigmentada es la falta o disminución de melanina en las capas basal y espinosa, así como la ausencia de melanocitos corroborada con tinciones de plata o reacción de DOPA. Si ésta es positiva, indica actividad melanogénica pues refleja la existencia de la enzima tirosinasa y por lo tanto la presencia de un melanocito funcional. En las zonas acrómicas la reacción es negativa. Esta prueba histoquímica ha dividido al vitiligo en tres tipos:


1. Absoluto: Total ausencia de células DOPA (+)
2. Relativo tipo 1: Sin alteración del número de melanocitos, pero con reacción DOPA débilmente (+)
3. Relativo tipo 2: Con reducción en el número de melanocitos, pero son grandes y funcionalmente hipertróficos.

Las células de Langerhans existen tanto en la piel acrómica como en la normal, pero hay contradicción en cuanto a si están disminuidas o aumentadas. Se dice que se encuentran en menor número en los bordes hiperpigmentados, pero para algunos autores no existe diferencia entre las zonas normales o las afectadas desde un punto de vista cuantitativo, sin descartar la presencia de un trastorno cualitativo. Finalmente se sugiere que su número no se altera pero sí su localización, incrementándose en la capa basal y disminuyendo en el estrato espinoso.

Mediante el microscopio electrónico se ha determinado que los melanocitos en los márgenes de transición entre áreas acrómicas y pigmentadas son anormales, con signos de desintegración y disminución del número de melanosomas. Estos cambios se producen también en zonas bastante alejadas de las manchas clínicas y los queratinocitos adyacentes sufren un daño similar, con degeneración vacuolar y depósitos de un material granuloso extracelular. Se desconoce cuál es el significado de esto, pero indica que probablemente toda la llamada "unidad epidérmica de melanización" se encuentra afectada ante el proceso del vitiligo. Existen infiltrados inflamatorios linfocíticos, especialmente localizado en los bordes activos de lesiones evolutivas, y en el microscopio electrónico se localizan

cercanos a los melanocitos que muestran cambios degenerativos y la vacuolización. En algunos casos se ha determinado que en el infiltrado predominan las células leu-2 (+) citotóxicas.

Finalmente, las células indeterminadas están presentes en las lesiones tempranas del vitiligo pero en las tardías desaparecen, su número inicialmente se incrementa y se ha sugerido la existencia de un intercambio dinámico entre melanocitos, células indeterminadas y células de Langerhans, estableciéndose que las células indeterminadas son unos melanocitos inactivos, que aumentan proporcionalmente a medida que los melanocitos activos desaparecen de la lesión pigmentada. Sin embargo el hallazgo de que las células indeterminadas están más relacionadas con las de Langerhans parece contradecir este hecho, ya que en forma similar a ellas, reaccionan específicamente con los anticuerpos monoclonales OKT-6. Algunos estudios realizados reportan que la piel con vitiligo desarrolla hiperplasia e hiperqueratosis epidérmica para compensar la falta de pigmento y ofrecer así fotoprotección semejante a la piel normal^(1,3,6,10,23,47,48,49,50,51,52)



DIAGNÓSTICO


El diagnóstico es habitualmente sencillo se basa en la en presencia de manchas acrómicas de evolución lenta (aunque en ocasiones puede ser acelerada), con distribución segmentaria o simétrica. Con antecedentes familiares. Se requiere una historia clínica completa con un exhaustivo examen físico, el interrogatorio debe incluir la edad de comienzo, el curso de la enfermedad, los factores precipitantes, el estado emocional.

El diagnóstico de vitiligo en un paciente con manchas blanco tiza, progresivas y adquiridas, en sitios típicos, es normalmente evidente, pocas afecciones adquiridas son tan características y simétricas como ésta enfermedad, sin embargo en algunos casos se requiere el examen con lámpara de luz de Wood para visualizar las manchas en los pacientes de piel más blanca y/o para identificar manchas en las áreas protegidas por el sol. En algunos casos es útil realizar una biopsia.


Una vez establecido el diagnóstico, se requieren exámenes de laboratorio que incluyen Biometría hemática completa, química sanguínea, pruebas de función hepática, y en algunas ocasiones deben indicarse los estudios séricos (T4, TSH por radioinmunoanálisis, glucemia en ayunas, cortisol plasmático) para descartar enfermedad tiroidea u otras enfermedades asociadas.^(2, 10,24)

Criterios de evaluación diagnóstica:

1. Edad de inicio del vitiligo
2. Historia familiar
3. Encanecimiento temprano (antes de los 30 años)
4. Inflamación, irritación o rash antes de la aparición de las primeras placas
5. Potenciales eventos desencadenantes (estrés emocional, quemadura de sol u otros traumas cutáneos), 2 o 3 meses antes del comienzo de la enfermedad
6. Estrés del paciente como el resultado de la patología
7. Disfunción ocular y auditiva
8. Tratamientos previos (sus resultados)



9. Estabilidad y progresión de la afección
10. ocupación de riesgo (exposición a agentes químicos que puedan inducirla)
11. Historia familiar o personal de las enfermedades asociadas (tiroiditis, alopecia areata, diabetes mellitus, enfermedad vascular del colágeno, anemia perniciosa, enfermedad de Addison, historia personal de otros desordenes fotoagravados).⁽⁷¹⁾



DIAGNÓSTICO DIFERENCIAL

Existen una serie de padecimientos dermatológicos que en algún momento de su evolución pueden manifestarse con manchas hipopigmentadas similares a las de vitiligo.


El diagnóstico diferencial del vitiligo generalizado incluye: leucodermia química, piebaldismo, Síndrome de Waardenburg, lupus eritematoso cutáneo crónico, hipomelanosis postinflamatoria, esclerosis tuberosa, pitiriasis alba, pitiriasis versicolor, caso indeterminado de lepra, leucodermia asociada con melanoma, nevo despigmentado, nevo anémico, e hipomelanosis idiopática en gotas. A continuación señalaremos sus características clínicas, poniendo mayor énfasis en los signos y síntomas que permitan hacer el diagnóstico diferencial entre ellas. En este sentido debemos recordar que el vitiligo es una enfermedad adquirida, que produce lesiones totalmente despigmentadas, que tienden a localizarse en ciertas áreas y que a diferencia de otros procesos carece de descamación superficial. Como ayuda diagnóstica es útil el examen de las lesiones con la luz de Wood, que permite valorar con mayor certeza el grado de pérdida del pigmento, así como la identificación de maculas hipopigmentadas en individuos de piel blanca. Una clasificación útil desde un punto de vista práctico de las lesiones hipopigmentadas permite dividir las, según el tiempo de inicio en congénitas y adquiridas.



FOTO 12. Síndrome de Waardenburg. Cortesía de Dra. Araceli Alvarado.



FOTO 13 y 14. Síndrome de Waardenburg. Cortesía de Dra. Araceli Alvarado.



LESIONES HIPOPIGMENTADAS

(Clasificación de acuerdo al tiempo de evolución.)

CONGÉNITAS	ADQUIRIDAS
Albinismo	Factores endocrinos
Piebaldismo	Vitiligo
Esclerosis tuberososa	Inducida por agentes químicos
Nevo acrómico	Pitiriasis versicolor
Nevo anémico	Pitiriasis alba
	Hipopigmentación postinflamatoria
	Hipomelanosis guttata idiopática
	Lepra caso indeterminado
	Factores nutricionales
	Sarcoidosis
	Lupus eritematoso
	Liquen plano
	Mal del pinto

Hipopigmentación congénita

Albinismo oculocutáneo. Se caracteriza por una hipopigmentación congénita generalizada de la piel y pelo, con iris translúcido, hipopigmentación del fondo de ojo y nistagmo horizontal y sordera, se hereda de forma autosómica recesiva y existe una alteración en la síntesis de melanina debida generalmente a un déficit de tirosinasa; los dos más comunes son los tipos tirosinasa negativo y tirosinasa-positivo que pueden distinguirse uno del otro por las características genéticas y clínicas, así como por diferencias en la ultraestructura e histoquímica de los melanocitos de la piel y del pelo. El albinismo tirosinasa negativo puede diferenciarse del tirosinasa positivo por la prueba del bulbo piloso, los bulbos pilosos arrancados en anágeno no consiguen oscurecerse y formar melanina tras la incubación prolongada in vitro con tirosina y DOPA, en el albinismo tirosinasa positivo los bulbos de los cabellos se oscurecen con rapidez.puede haber un número normal de melanocitos pero estos no producen melanina, o bien pueden estar ausentes.

TESIS
FALLA DE CALIDAD

La piel de estos pacientes se quema fácilmente, pero no se pigmenta con las radiaciones luminicas las cuales ocasionan el desarrollo temprano de carcinomas cutáneos.

Piebaldismo: Es una enfermedad autosómica dominante. Ocasiona áreas despigmentadas que suelen localizarse en región anterior del tórax y abdomen, se asocian en el 90% de los casos a un mechón de pelo blanco originado a partir de un área triangular despigmentada en el centro de la frente, no hay melanocitos. A diferencia del vitiligo, las manchas despigmentadas permanecen estables a lo largo de la vida, tiene distinta localización, respetan las manos y presentan islotes de piel normal o hipermelanótica en su interior, en ocasiones se puede asociar con heterocromia del iris y sordera (síndrome de Waardenburg) (foto 12,13. y 14) Hasta el momento no existe ningún tratamiento efectivo, deben prescribirse fotoprotectores para proteger las áreas amelanóticas de las quemaduras por la exposición solar.

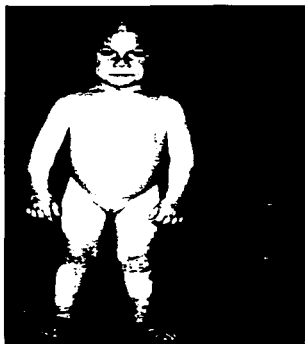


Foto 15 y 16. Piebaldismo. Cortesía Dra. Beirana.

Esclerosis tuberosa: También llamada enfermedad de Bourneville Pringle. Pertenecce al grupo de las llamadas facomatosis o enfermedades genéticas neuro-óculo-cutáneas junto con la enfermedad de Von Recklinghausen, en el 90% de los casos existen máculas hipopigmentadas de localización preferente en tronco y nalgas, de bordes irregulares lanceolados, que se observan mejor con luz de Wood ya que estas manchas absorben ondas de 360 nanómetros. Suele ser la manifestación más precoz de este trastorno neurocutáneo autosómico dominante y su diagnóstico es evidente cuando además se asocia a angiofibromas en cara, convulsiones y retraso mental.

No hay tratamiento específico para estas manchas y el manejo de estos pacientes debe ser multidisciplinario.

Nevo acrómico: También llamado nevo despigmentante, fue descrito por primera vez por Lesser en 1884, afecta a personas de ambos generos y se presenta al nacer o en los primeros años de vida ; es consecuencia de una disminución de la densidad de los melanocitos dopa positivos que contienen agregados de melanosomas en racimos. La lesión, es unilateral, de formas variables y puede presentarse en cualquier zona del cuerpo, con mayor frecuencia en tronco y extremidades inferiores. En ocasiones se confunde con vitiligo congénito. En el segundo tipo, el área de hipomelanosis se dispone con un patrón dermatomérico. El tercero es un síndrome característico: —incontinencia pigmentaria acrómica de Ito, esta entidad no es rara y se han descrito casos familiares. Hay lesiones en espiral extrañas y asimétricas, y líneas de hipomelanosis con un patrón marmóreo.



Foto 17. Nevo acrómico en extremidad inferior.
Cortesía Dra. Domínguez.

Hipomelanosis de Ito: Incontinencia pigmentosa acromiante, es una genodermatosis, probablemente autosómica dominante, poco frecuente, más común en mujeres que en hombres, se ha señalado su mayor frecuencia en Japón India y Europa, las lesiones se presentan desde el nacimiento o durante la lactancia, aparecen en tronco y extremidades , rara vez en la cara y se observan manchas hipocrómicas , con figuras abigarradas como en" jarrón chino", bilaterales pero asimétricas, de contornos aserrados se unen en la línea media . La hipopigmentación puede ser estacionaria, progresar o involucionar espontáneamente durante los siguientes 20 años.

En 76% de los casos se ha señalado que cursan con anomalías del sistema nervioso central como convulsiones y retraso mental, por lo que se le ha considerado como parte de los síndromes neurocutáneos; otros síntomas relacionados con esta entidad son estrabismo, hipertelorismo, y retardo en el habla. Algunos lo han considerado como la forma negativa de la incontinencia pigmenti, aunque ésta se transmite ligada al X y se presenta sólo en mujeres; no hay más tratamiento que la explicación al enfermo y a sus familiares.


Nevo anémico: Consiste en una mancha hipopigmentada localizada habitualmente en región anterior del tórax, en espalda, o en las piernas, es más frecuente en mujeres, su etiología es la vascular y no una verdadera hipomelanosis, por lo que existen diversas maniobras que distinguen al nevo acrómico de las manchas hipomelanóticas. Al exámen con luz de Wood la hipopigmentación no se acentúa y al presionar la lesión con un portaobjetos ésta se hace inaparente e indistinguible de la piel normal que la rodea. El color pálido de la lesión se atribuye a una sensibilidad vascular local a las catecolaminas lo cual se prueba por la ausencia de vasodilatación con acetilcolina y de vasoconstricción por la adrenalina, aunque estructuralmente los vasos parecen normales.

Síndrome de Zíprkowski- Margolis: Síndrome congénito raro, con herencia recesiva ligada al cromosoma X, por lo tanto afecta al sexo masculino, presenta sordera, iris heterocrómicos e hipermelanosis de piel y pelo de tipo piebaldismo, manchas circulares, ovales o geográficas en la piel congénitamente amelanótica, predomina en extremidades y tronco, rara vez en piel cabelluda. Histológicamente el número de melanocitos en piel acrómica e hipercrómica es igual, la reacción de DOPA es débilmente positiva en la zona acrómica y netamente positiva en la hipercrómica.

Síndrome de Alezzandrini: Existen reportes de pacientes con este síndrome, constituido por vitiligo facial, poliosis, sordera y degeneración retiniana unilateral ⁽¹¹⁾

Hipopigmentación adquirida.

Las lesiones hipopigmentadas adquiridas constituyen un motivo de consulta mucho más frecuente en la práctica diaria que las congénitas, se deben valorar las diferencias en el tono de pigmento, la presencia o no de descamación, la distribución de las lesiones y la ayuda que pueden proporcionar las distintas pruebas de laboratorio, estas pueden ser secundarias a :



Agentes químicos: Existen un gran número de compuestos químicos capaces de producir despigmentación cutánea, por su frecuencia se debe destacar al monobenciléter de hidroquinona, sustancia utilizada en muchas ocasiones para el tratamiento de diversos trastornos, que puede producir un tipo bastante antiestético de despigmentación, conocida como la discromia en confeti de Lapatí. Solía verse en mejillas como un fondo hipercrómico donde destacaban las manchas acrómicas, lenticulares, el medicamento puede absorberse y dar lesiones vitiligoides a distancia, por lo que fue retirado del mercado y la hidroquinona que se usa en la actualidad para el melasma no ocasiona esta cuadro. Objetos de hule como ligas, sandalias, preservativos que contienen esta sustancia y otros derivados fenólicos que pueden ocasionar manchas acrómicas en los pies, abdomen o pene. Varios preparados fenólicos germicidas pueden producir despigmentación de la piel como por ejemplo butilcatecol 4- terciario. Las zonas con más probabilidades de afectarse son el dorso de manos, aunque también otras que no están necesariamente en contacto con sustancias químicas. Con frecuencia las zonas despigmentadas crecen y aparecen otras nuevas, incluso después de que el paciente deja de estar en contacto con el producto, áreas que pueden repigmentarse o no. En las áreas hipomelanóticas y amelanóticas a menudo existe una ausencia casi completa de melanocitos, los estudios experimentales indican que estos fenoles sustituidos tienen un efecto letal selectivo sobre los melanocitos funcionales, muchos de los pacientes también presentan una dermatitis alérgica de contacto a los agentes químicos despigmentantes.

Selvaag en 1995 reporta un caso de vitiligo –like secundario a la administración de cloroquina para profilaxis de malaria.

Pitiriasis versicolor: Es una infección micótica de la piel producida por la proliferación en el estrato córneo del *Pityrosporum orbiculare*, aunque el organismo forma parte de la flora normal de la piel, en determinadas circunstancias, (como el exceso de calor y humedad o en los años de mayor actividad sebácea como en la adolescencia), prolifera y se manifiesta clínicamente


en forma de pequeñas manchas circulares, que aumentan en forma radial llegando a confluir. Pueden presentarse con coloración rosada, marrón o más frecuentemente blanquecinas, especialmente en los meses de verano al contrastar con la piel bronceada, debido en parte a que el estrato córneo colonizado y engrosado sirve como barrera solar protectora, impidiendo a la luz ultravioleta alcanzar y estimular los melanocitos subyacentes . Por otro lado la acción de diversas enzimas del *Pityrosporum* actúa sobre sustancias lipídicas de la superficie epidérmica, produciendo ácidos dicarboxílicos que inhiben la tirosinasa, enzima melanocítica responsable de la formación de la melanina. La pitiriasis versicolor se localiza principalmente en región superior del tronco, cuello y porción superior de brazos. Un signo clínico importante es la fina descamación de las lesiones que se acentúa con el rascado, el exámen microscópico de la descamación con hidróxido de potasio es diagnóstico, al mostrar hifas y esporas características, el tratamiento es a base de queratolíticos como el ácido salicílico, disulfuro de selenio, y jabones azufrados.



Foto 18. Pitiriasis versicolor hipocromiante. Cortesía de Dra. M. Vences.

Pitiriasis alba: Se le llama también impétigo seco, dartos volante, pitiriasis simple de vidal y en la población general es conocido como "jiote", es la enfermedad hipocromiante más frecuente, sobre todo en los niños. Se presenta en todos los grupos raciales y en niños de medio socio- económico bajo en donde predominan el hacinamiento y la promiscuidad. Las manchas predominan en la cara: mejillas, mentón, regiones maseterinas y preauriculares, conducto auditivo externo y menos frecuentemente en brazos y antebrazos; se considera que la hipopigmentación es la consecuencia de un fenómeno postinflamatorio cuyo evento inicial es una reacción ecematososa leve. Las lesiones ya establecidas se presentan en forma de manchas aisladas, redondeadas, hipopigmentadas de 1 a 4 cm de tamaño, con fina descamación superficial, con frecuencia se confunde con el vitiligo y con la pitiriasis versicolor, su etiología se desconoce del todo, Sabouraud le llamo "impétigo seco" y le atribuyó un papel causal al estafilococo dorado y al estreptococo. Se ha considerado un estigma de atopia, pero es tan frecuente esta enfermedad que no se podría aceptar que todos los pacientes fueran atópicos. El sol, la polución y la desnutrición, tienen algún papel en su etiología. Una preparación con KOH la distingue de la pitiriasis versicolor. Su tratamiento incluye cremas con ácido salicílico y vioformo al 3%.

Dermatitis solar hipocromiante: También llamada dermatitis actínica numular, se observa en personas que habitan zonas tropicales, altiplanicies y costas. Se presenta con mayor frecuencia en mujeres que en hombres con una proporción 3:1; es más frecuente en edad escolar o adolescencia, ocupa uno de los 10 primeros lugares de las dermatosis más frecuentes en los niños, la localización habitual de las lesiones es en mejillas y caras externas de brazos y antebrazos, al inicio hay ligero eritema y finas pápulas posteriormente aparecen las manchas hipocrómicas, difusas, mal limitadas, en ocasiones con papulas foliculares, asintomáticas, de diferente forma y tamaño. La evolución es crónica, tienden a desaparecer si el paciente deja de exponerse a las radiaciones lumínicas. La consulta se realiza por el aspecto antiestético o porque lo relacionan con anemia.



enfermedades hepáticas o renales. Su tratamiento es a base de pantallas solares, queratolíticos y desde luego, protegerse de los rayos solares con ropa adecuada.

Liquen estriado lineal: Es una Erupción inflamatoria lineal adquirida. Frecuente entre los 5 y 15 años de edad tanto en hombres como en mujeres, también puede presentarse en la edad adulta (Blaschkitis). Afecta extremidades.

Habitualmente se inicia en la punta de un dedo y se va extendiendo linealmente siguiendo la longitud del antebrazo y brazo. Se caracteriza por finas pápulas de aspecto liquenoide, brillantes, rosadas, que confluyen formando una banda de medio a un centímetro de ancho que van dejando poco a poco la hipocromía e involucionando espontáneamente después de varios meses, aunque la hipocromía puede permanecer más tiempo, el padecimiento es asintomático su tratamiento es a base de queratolíticos como el ácido salicílico al 2-4%.

Hipopigmentación postinflamatoria: Es una lesión residual secundaria a diversas dermatosis entre las que se encuentran el lupus eritematoso discoide, las dermatosis eczematosas, especialmente la dermatitis atópica y la psoriasis. Su diagnóstico es relativamente fácil al asociarlo con una dermatosis previa, la hipopigmentación rara vez es total como en el vitiligo y suele repigmentarse al cabo de varios meses o años.

Hipomelanosis guttata idiopática: Se caracteriza por pequeñas manchas acrómicas, de 2-6 mm de diámetro, diseminadas en áreas expuestas como antebrazos y piernas. Es más frecuente en adultos y personas que tienen signos de envejecimiento cutáneo precoz (queratosis, lentigos, xerosis) e historia de exposición solar en dichas áreas, es asintomática y no existe un tratamiento específico.

Lepra caso indeterminado: Especialmente en regiones endémicas, la lepra siempre debe ser una enfermedad ha descartar cuando nos encontramos ante una o varias manchas hipopigmentadas. En la forma inicial de lepra o en un caso

indeterminado la presencia de una lesión hipopigmentada puede constituir la única manifestación en el paciente.

La lepra es una enfermedad infecciosa de baja transmisibilidad causada por *Mycobacterium leprae*, que tiene preferencia por la piel y los nervios periféricos.

Son los casos indeterminados y algunos tuberculoideos residuales los que pueden presentar manchas hipocrómicas; pueden aparecer en cualquier parte del cuerpo, de preferencia en la cara anterior del cuello, tronco, nalgas, y extremidades, se caracteriza por manchas hipocrómicas, de tamaño y forma variable, mal limitadas, de superficie lisa y con disestesias al calor y al dolor dato sugestivo del diagnóstico. Puede haber además de la anestesia, alopecia y anhidrosis.

La determinación de la sensibilidad puede hacerse por la prueba de pica y toca o con un tubo de agua caliente o fría y cuando ello no es posible por la edad del paciente, se puede utilizar la prueba de la histamina o de Lewis que consiste en aplicar una gota de histamina en la zona problema y en piel normal, dar un piquete y si la sensibilidad es normal se produce la triple respuesta: una zona eritematosa inicial, una roncha y un minuto después un segundo halo rojizo reflejo. Cuando hay anestesia no se forma el segundo halo.

En los casos tuberculoideos residuales puede haber cierto grado de hipocromía después de que las lesiones eritematosas infiltradas han desaparecido, esas áreas seguirán siendo anestésicas, pero el dato de que antes de la hipocromía hubo una placa eritematoescamosa hará la diferenciación con un caso indeterminado. Puede haber afección de los nervios periféricos como el cubital, el mediano, el radial o el facial con las subsecuentes alteraciones: engrosamiento de los nervios, trastornos de la sensibilidad, motilidad y troficidad en las áreas inervadas por tales nervios. El diagnóstico es en base al cuadro clínico, la búsqueda de bacilos ácido alcohol resistentes tanto en mucosa nasal como en las lesiones y por la histopatología, la reacción de Mitsuda, prueba inmunológica que mide la respuesta celular ante el bacilo de Hansen puede ser positiva o negativa, según la evolución del caso hacia el polo lepromatoso o tuberculoide del espectro inmunológico

Histiocitosis maligna: Akiyama reporta el caso de un paciente con múltiples placas eritematosas y placas hipocrómicas que semejaban vitiligo. (Vitiligo Like) (5, 7, 10, 12, 24, 45, 58, 63)

Micosis fungoide: Cribier reporta en el año 2000 4 casos de vitiligo con bordes inflamatorios, los cuales semejaban micosis fungoide variedad hipocrómica, lo cual se descarto por medio de biopsia y estudios de inmunohistoquímica. (67)

Mal del pinto: Es una treponematosi puramente cutánea crónica y benigna, producida por el *Treponema carateum* o herrejoni, las lesiones tardías son discrómicas leucomelanodérmicas, resultado de la evolución de las pintides, puede ser localizada o diseminada, predominan en salientes óseas, expuestas a traumatismos como codos, rodillas, tobillos, manos, pies y cara anterior de muñecas, son simétricas, el pelo a nivel de las lesiones se decolora y las uñas se engrosan. Histológicamente hay degeneración por licuefacción de la basal, con pérdida de melanina, melanóforos, células plasmáticas, linfocitos, histiocitos y neutrófilos en dermis papilar, las lesiones acrómicas más antiguas tienen disminución o ausencia de melanocitos. El diagnóstico se efectuaba en base al cuadro clínico, apoyado por datos epidemiológicos. En México se presentaban casos en los Estados de Guerrero, Michoacán, México y Puebla; los lugares más afectados se encuentran en los márgenes de los ríos Balsas, Grijalva y Usumacinta. En la actualidad el padecimiento se considera erradicado, anteriormente se le trataba con Penicilina lo cual revierte las manchas hipocrómicas recientes pero no las tardías: (11)

Liquen escleroso y atrófico. De causa desconocida con localización frecuente a nivel de genitales aunque en ocasiones puede afectar cualquier parte del cuerpo. Caracterizado por manchas acrómicas, con superficie esclerosa.

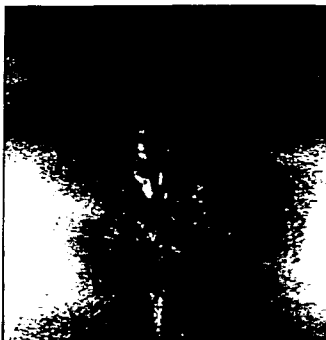

Foto 19. liquen escleroso y atrófico vulvar

TRATAMIENTO

Durante muchos años se han realizado múltiples investigaciones en la búsqueda del origen del vitiligo, y muchas otras se han destinado a buscar el tratamiento ideal, y curativo de la enfermedad.

Desafortunadamente al desconocer la etiología, es casi imposible lograr un tratamiento adecuado. En muchos casos los tratamientos realizados se ha obtenido repigmentación parcial, no siendo agradable estéticamente, por lo que generalmente los pacientes recurren a múltiples tratamientos desde empíricos hasta los tratamientos médicos más innovadores.

Para el tratamiento del vitiligo se requiere conocer:

1. Las características de las células melánicas y su conducta biológica.
2. La farmacología de las drogas usadas para el tratamiento.
3. Los principios de la foto quimioterapia y sus riesgos inherentes.
4. Los resultados terapéuticos. ⁽⁷¹⁾

Todo el arsenal terapéutico existente, se dirige a estimular los melanocitos que persisten en los folículos pilosos o reemplazar a los ausentes por otros llevados artificialmente al lugar afectado.

La necesidad o no de realizar tratamiento depende del fototipo de piel del paciente y de la repercusión psicológica de la enfermedad, en cuyo caso debemos brindar el apoyo psicológico correspondiente. A menudo el paciente solo requiere ser tranquilizado, informado acerca del trastorno y las opciones de tratamiento. Papadopoulos en 1999 realizó un estudio donde concluyó que la terapia cognoscitiva mejora la calidad de vida de estos pacientes y por lo tanto se observa una mejor respuesta al tratamiento del vitiligo ^(2, 23,72)

Los pacientes deben ser instruidos en el uso de pantallas solares, para evitar el daño actínico, alentados a emplear cosméticos o tinturas y de ser informados acerca de las opciones de repigmentación y despigmentación. Esto sucede,

por ejemplo, en los pacientes con fototipos I y II, sin graves repercusiones psicológicas. El éxito en el tratamiento se evidencia por repigmentación en el orificio del folículo piloso y su expansión.

La elección del tratamiento dependerá de:

1. La edad del paciente. No es aconsejable la PUVAterapia en menores de 12 años de edad pues se desconocen los efectos a largo plazo. En los niños el tratamiento indicado se menciona posteriormente.
2. La extensión de la enfermedad, cuando es menor del 20% de la superficie, se realizara tratamiento tópico, del 30 al 70% tratamiento sistémico y más del 70% se planteara la despigmentación de las zonas normalmente pigmentadas.
3. El tipo de enfermedad: en el vitiligo metamérico, que es de evolución estable y extensión reducida, se prefiere la cirugía.^(2,23,73)

TRATAMIENTO MÉDICO (NO QUIRÚRGICO)

De los primeros tratamientos empleados, la mayoría se basaban en la aplicación local de sustancias irritantes o rubefacientes como las cantáridas y el ácido acético glacial.

Besnier introduce la aplicación local de pilocarpina sin mucho éxito. Darier a principios de este siglo buscando un mejor efecto estético, sugiere la despigmentación de las zonas vecinas, para lograr disminuir o hacer menos evidente el contraste con la coloración de la piel normal, para ello utilizo mercuriales o agua oxigenada. En 1927 Uhlmann pregoniza el uso tópico de la esencia de bergamota al 10% en fricción local, con exposición posterior a los rayos solares.⁽¹¹⁾

Los psoralenos extraídos de los cítricos como el aceite esencial de la lima o esencia de bergamota, son menos activos, pero también menos peligrosos, diluidos con alcohol brindan mejores resultados sin llegar a producirse esas quemaduras ampollas de la piel que han desprestigiado tanto a los psoralenos sintéticos. También se utilizan los toques con ácido acético y éter que producen irritación y por tanto hiperemia de los tejidos.⁽⁴⁾

TESIS CON
FALLA DE ORIGEN

Cuando se usan deben diluirse, permitiendo su acción gradualmente, recomendando primero que no se expongan directamente al sol, sino más bien a la luz filtrada que entra a través de una ventana de vidrio y progresivamente aumentar la exposición a los medicamentos y a las radiaciones.

PSORALENOS Y FOTOQUIMIOTERAPIA.

Es una de las terapéuticas más empleadas para la repigmentación:

1.- PSORALENOS TÓPICOS

Los psoralenos (8-metoxipsoraleno, trimetilpsoraleno y 5 metoxipsoraleno) son furocumarinas naturales o sintéticas, diferentes culturas lo emplearon en la antigüedad para el tratamiento del vitiligo, al obtener extractos de la *Psoralea corylifolia* y el *Ammi majus*, se emplearon junto con la exposición solar. En 1948 El Mofty fue el primero en utilizar terapia con luz en combinación con psoralenos tópicos u orales.

En 1891, se había obtenido la 5-metoxipsoraleno de la esencia de bergamota y de la "imperatoria ostruthim" se aisló el 8- isomyleneoxypsoraleno, estableciendo así su producción sintética, tanto en preparados para uso tópico, como por vía oral, bajo el nombre comercial de "meladinina", a partir de su presentación en 1952, se implanto la modalidad de inyecciones intradérmicas, con posterior exposición solar, al inicio con resultados alentadores pero con el paso del tiempo observaron mayor pigmentación perilesional que la deseada en piel acrómica por lo que el resultado estético no fue el adecuado. Está indicada en pacientes con enfermedad limitada (menos del 20% de la superficie corporal); cuando el vitiligo se restringe a pequeñas áreas (menores de 6 cm²) en niños mayores de 5 años, y sólo en circunstancias muy especiales en niños menores.

TESIS CON
FALLA DE ORIGEN

2. FOTOQUIMIOTERAPIA TÓPICA " BATH PUVA"

La fotoquimioterapia tópica o baños con psoraleno (PUVA) consiste en hacer un baño (20 min) en una solución con el medicamento (psoraleno) en la piel afectada, para exponerse posteriormente a radiación ultravioleta de onda ancha (UVA).

La palabra PUVA deriva del acrónimo de psoraleno más exposición UVA.

Para obtener el control del padecimiento se requieren de 30 a 35 sesiones posteriormente se espacian en intervalos fijos. Mientras el tratamiento progresa, las lesiones mejoran o desaparecen.

Es ideal en niños ya que proporciona un mayor margen de seguridad, requiriendo una menor exposición a PUVA y la absorción sistémica de psoraleno es mínima. (2,76)

Los psoralenos tópicos producen quemaduras severas cuando su uso y exposición a fuentes de UVA son inadecuadas, además es difícil restringir el medicamento a las zonas despigmentadas y se produce hiperpigmentación acentuada en las zonas circundantes en la lesión, incrementando el efecto antiestético. (2, 3, 4, 23, 71,73)




Foto 20. Quemadura secundaria a la aplicación de psoralenos tópicos.
Cortesía de Dra. Domínguez.

La terapia con PUVA constituye un mediador inmunológico en el proceso de repigmentación, ya que disminuye el potencial antigénico de los anticuerpos directos contra los melanocitos y la densidad de células de Langerhans, también afecta el número de citocinas. Algunos autores afirman que con PUVA se incrementa el tamaño pero no el número de melanosomas en los queratinocitos. (3,11, 24)

Los melanocitos amelanicos en el folículo piloso fueron descubiertos en 1959 por Staricco quien describió la teoría de la repigmentación folicular.

Se considera que la exposición a la luz ultravioleta favorece la migración de los melanocitos a partir de la parte baja del folículo piloso hacia la epidermis mediante la liberación de citoquinas por los queratinocitos así como la liberación de factores de crecimiento e interleucina 1 por parte de los fibroblastos (4)

3. FOTOQUIMIOTERAPIA Y PSORALENOS ORALES

Se indica en pacientes con vitiligo muy extenso con afección mayor del 30% de la superficie corporal o en aquellos que recibieron terapia tópica por tiempo prolongado con escasos resultados. Wildfang y colaboradores en un estudio realizado en 1992, reporta el uso de PUVA en pacientes con vitiligo localizado y generalizado encontrando mejoría similar en ambos casos, a pesar de estar contraindicado en vitiligo localizado, en este estudio se demostró que puede ser efectivo (77).

La repigmentación ocurre con el 8-Methoxypsoralen a una dosis de 0.4-0.6 mg/Kg., deberá ser ingerido 1 a 2 horas antes de la exposición a UVA. La dosis de UVA inicial es de 1 a 2 joule/cm² y se incrementa 0.25J/cm² (para los tipos de piel I y II) ó 0.5 J/cm² (para los tipos de piel III a V) en cada sesión, dos o tres veces por semana, nunca en días consecutivos hasta que aparezca el eritema moderado y asintomático. La dosis deberá ser ajustada en cada paciente. La respuesta beneficiosa es variable en cada paciente y dependerá del tiempo de evolución y porcentaje de piel afectada en caso de que se obtengan se continúa

hasta un total de 200 sesiones. Si transcurridos 4 meses no hay respuesta, no es conveniente proseguir

A pesar de que el 70 a 80 % de los pacientes experimentan repigmentación con dicho tratamiento, menos del 20% de los pacientes tienen una repigmentación total, y el 30% al 40% de los pacientes pueden cursar con una respuesta parcial ^(2, 23,71)

La repigmentación es habitualmente estable y los mejores resultados se observan en la cara, cuello, pecho, abdomen y parte proximal de las extremidades. La región genital no pigmenta rápidamente en respuesta al PUVA, las lesiones de mucosas, dedos, tobillos o palmoplantares usualmente no repigmentan. Cuanto más joven es el paciente la respuesta es más rápida, los pacientes con fototipo IV y V responden mejor, cuando más crónica la enfermedad, menor es la respuesta. ^(2,78)

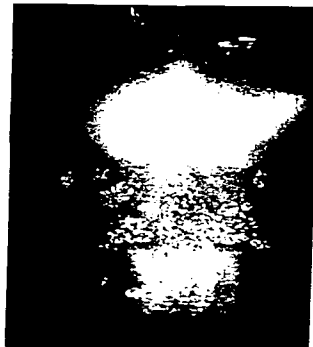


Foto 21 y 22 . Paciente con vitiligo diseminado. Antes y después del tratamiento con PUVA .Cortesía Dra. Domínguez.

4.- PUVASOL

Si el paciente no puede acudir para hacer el tratamiento con PUVA, el trisolaren y la luz solar (helioterapia) es una segunda opción. El trisoralen se indica en una dosis inicial de 0.3mg/Kg. con una exposición de 5 minutos después de 2 a 4 horas de ingerido el medicamento, el tiempo de exposición se irá incrementando hasta que aparezca eritema. En México se utiliza Methoxaleno con buenos resultados.

El trisoralen es menos fototóxico y menos efectivo como agente repigmentante que el metoxaleno, por su pobre absorción intestinal, los pacientes de piel tipo I ó II que reciben helioterapia, deberán usar protectores solares con altos factores de protección y anteojos protectores de UVA debido a que los psoralenos alcanzan concentraciones sanguíneas, dos horas después de su administración , de 140 a 800 ng/ml; en el humor acuoso se registran 224 más o menos 17ng/ml y en el humor vítreo 63 más o menos 6 ng/ml , por lo que deberán ser usados por lo menos hasta el anochecer , después de haber ingerido el medicamento, se recomienda revisión oftalmológica anual y protección labial adecuada ^(3,4)

5. PUVA/Oil bath

Se sugirió el uso del baño con un aceite mineral en la combinación con PUVA, no cambia los resultados obtenidos con PUVA pero además hidrata la piel de manera simultanea, así es como se piensa que mejora la dermatosis ^(4,81)

EFFECTOS COLATERALES DE PUVA

AGUDOS:	TARDÍOS:
Molestias gástricas	Carcinoma epidermoide
Náuseas	Melanoma
Fatiga	Alteraciones de la hipersensibilidad retardada
Insomnio	Cataratas
Fototoxicidad en la piel acrómica	Evolución a un aspecto tricrómico
Xerosis	Posibilidad de "Koebnerización" (2,3,4,23,71)
Erupción polimorfa -like	
Mayor pigmentación de la piel normal	

CONTRAINDICACIONES DE PUVA

Absolutas	Relativas Mayores	Relativas menores
Síndrome de carcinomas basocelulares	Menos de 10 años de edad	Menor de 16 años
Síndrome del nevus displásico hereditario	Arsenicismo	Cataratas
Antecedentes personales y familiares de melanoma	Embarazo, lactancia	Penfigoide, pénfigo
Lupus eritematoso sistémico	Antecedentes de carcinoma epidermoide	Tratamiento anterior o concomitante con metrotexato o ciclosporina

Absolutas	Relativas Mayores	Relativas menores
Dermatomiositis	Queratosis actínicas	Alteraciones hepáticas en los análisis de laboratorio
Enfermedades con trastornos de la reparación del ADN	Tratamiento inmunosupresor concomitante	Insuficiencia renal
Glaucoma	El vitiligo acral o segmentario	Fotosensibilidad cutánea, relacionada o no con medicamentos fotosensibilizantes
	Porfirias	Fototipo 1 (2,4,106)

6. KHELLIN/UVA (KUVA)

Khellin es un furanocromo previamente empleado en el tratamiento de la angina de pecho y el asma, ahora utilizado para el tratamiento del vitiligo. Se ha reportado que dicho tratamiento es más efectivo que la PUVA terapia. KUVA no provoca eritema fototóxico como el que se observa con PUVA, lo que permite que dicha técnica se pueda utilizar en el domicilio requiriendo menos supervisión médica que con PUVA. La dosis por vía oral es de 50 a 100 mg, dos horas y media antes de la exposición solar, La dosis de UVA depende de el tipo de piel del paciente y va de 5 a 15 J/cm², también puede utilizarse por vía tópica.

El efecto colateral más importante es la frecuencia en las pruebas de función hepática, náusea e hipotensión, por lo que su uso fue prohibido en los EE.UU (2,4,71,73,79,80,83)

7. PUVA/ CALCIPOTRIOL

Recientemente se ha reportado que la combinación de PUVA y calcipotriol es más efectiva y tiene resultados más rápidos que el tratamiento con PUVA únicamente. La aplicación de calcipotriol en crema (59ng/g) por la noche y la exposición a la luz solar en la siguiente mañana durante 10 minutos es el método hasta ahora estudiado. Con este tratamiento se obtuvo repigmentación de marcada a completa en 10 de 18 pacientes. La primera evidencia de repigmentación se obtuvo de las 6 a 12 semanas de tratamiento. Muchos investigadores han sugerido que la 1,25 dihidroxivitamina D3 esta relacionada con la regulación de la síntesis de melanina. También se ha propuesto que ésta modifica el defecto de la homeostasis del calcio⁽⁴⁾

En un estudio realizado por Alpsoy y colaboradores en Turquía en el año 2001, se reporta mejoría en el 70% de los pacientes con la combinación de calcipotriol y PUVAso1 en 6 meses^(4, 82, 84, 98)

8. MINOXIDIL TÓPICO/PUVA

Diversos autores mencionan algunos casos donde la aplicación conjunta de minoxidil y PUVA repigmentó mejor las áreas de vitiligo que en los casos donde solo se utilizo PUVA^(2, 3, 4, 80)

9. L-FENILALANINA/PUVA

Existen varios reportes del manejo de pacientes con vitiligo con L- fenilalanina (un precursor de tirosina) y PUVA, a una dosis de 50 a 200 mg/kg, por vía oral de 30 minutos a una hora antes de la exposición a UVA. Tres veces por semana, la dosis de radiación UVA varia de 2 a 12 J/cm², dependiendo del tipo de piel del paciente, cuando se agrega la aplicación tópica de fenilalanina se acelera la repigmentación. Escobar en su articulo de repigmentación comenta que la L- fenilalanina logra pigmentación de las áreas con tejido subcutáneo graso tras 32 sesiones; no se han reportado efectos colaterales y un 95 % de los enfermos tienen una respuesta adecuada. La fenilalanina es absolutamente precisa en el fenómeno de


la melanogénesis cutánea ya que se metaboliza mediante hidroxilación, a tirosina, que después de varios procesos metabólicos da lugar a la melanina.

La hipótesis de su actuación en el vitiligo sería que la L-fenilalanina, o alguno de sus metabolitos, inhibiría la producción de anticuerpos citolíticos antimelanocitos, mientras que la exposición a UVA estimularía la migración de melanocitos desde áreas adyacentes y activaría los melanocitos alterados, pero no destruidos, de las manchas de vitiligo más recientes. Además es posible que tenga un efecto estimulador de la actividad del melanocito y formación de melanosomas en los melanocitos aun existentes en las placas de vitiligo, ya sea en la epidermis o en el bulbo folicular. También se ha demostrado que las células de Lanhergans tanto las activadas como las no activadas que están aumentadas en las zonas con vitiligo, se modifican después del tratamiento con L- fenilalanina-UVA, incrementando las células activadas y disminuyendo las no activadas. Tiene la ventaja de no ser fototóxico como los psoralenos e induce tolerancia a la luz solar del área con vitiligo, por lo que puede administrarse sin riesgo a los niños. Entre los efectos secundarios se presentan náuseas por su sabor desagradable, no se han descrito mutagenicidad ni carcinogénesis.

Las contraindicaciones incluyen fenilcetonuria, falla hepática o renal, neoplasias de la piel, embarazo, lactancia, historia de exposición a arsénico, y enfermedades autoinmunes (3,23,73,86,91,94)

10. UVB BANDA CORTA

En múltiples estudios se ha comparado y corroborado la utilidad del uso de UVB sobre UVA observándose una repigmentación más rápida, menos fototoxicidad y xerosis, no presenta reacciones fotoalérgicas ni hiperqueratosis después de largo tiempo de tratamiento, menos contraste en el color de pigmentación y debido a que no utiliza drogas se puede utilizar durante el embarazo y en los niños y mejorar su calidad de vida ^(4, 87,89) El mecanismo de acción de la fototerapia de banda corta no ha sido completamente entendido ⁽⁸⁸⁾



Goodwin y colaboradores reportan el caso de un paciente que presento manchas de vitiligo sobre las placas de psoriasis tratadas con UVB de banda corta, por lo que lo han considerado como un efecto secundario de la fototerapia con UVB: ⁽⁹⁰⁾

11. PSEUDOCATALASA Y CALCIO CON UVB

Alarcón y colaboradores mencionan en su artículo de vitiligo el estudio de Schallreuter y colaboradores donde aplicaron pseudocatalasa tópica y calcio seguido de una exposición corta a la luz UVB, obteniendo después de 2 a 4 meses de tratamiento, repigmentación completa de la cara y dorso de las manos en el 90% de sus pacientes .Por lo que se a propuesto como una nueva modalidad terapéutica para el vitiligo ,que consiste por una parte en la restitución de la actividad de la catalasa a fin de proporcionar a toda la epidérmis la enzima necesaria para degradar el exceso de peróxido de hidrógeno y por otra parte en el aporte de calcio para restaurar la homeostasis cálcica alterada, tanto en los queratinocitos afectados como en los aparentemente sanos. El tratamiento consiste en la aplicación, dos veces al día sobre toda la superficie corporal, de un vehículo que contiene pseudocatalasa y CaCl_2 . La pseudocatalasa es un complejo de bajo peso molecular capaz de producir mayores cantidades de O_2 y peróxido de hidrógeno que la propia catalasa y que posee una excelente capacidad de penetración en la capa córnea debido a sus propiedades aniónicas. El tratamiento se completa con la exposición a radiación UVB (a dosis eritematógenas) una hora después de la aplicación de la crema, dos veces por semana.

La optimización de la actividad de la tirosinasa residual en la epidérmis despigmentada y el suficiente aporte de O_2 se consigue mediante irradiación con UVB, cuya penetración se considera suficiente por encontrarse limitado a la epidérmis el defecto de la melanogénesis y la catalasa en el vitiligo. ^(4, 79, 92)

12. PUVA/LASER (ULTRAPULSOS DE DIÓXIDO DE CARBONO)

Allen y colaboradores reportan el uso de láser de dióxido de carbono ultra pulsado en pacientes que habían recibido previamente terapia con PUVA sin respuesta, encontrándose repigmentación al mes y medio después de iniciado el tratamiento con láser^(4,93)

13.- LASER EXCIMER 308-NM

Spencer y colaboradores reportan el uso de láser excimer 308-nm en 18 pacientes con vitiligo, usándolo tres veces por semana con un máximo de 12 tratamientos. Los pacientes que recibieron 6 sesiones presentaron 57% de repigmentación en las manchas tratadas. Los pacientes que recibieron las 12 sesiones presentaron 82% de repigmentación

Estos cambios se observaron en un periodo de 2 a 4 semanas lo cual constituye una ventaja sobre cualquier otro tratamiento para vitiligo, por lo que este puede ser una nueva modalidad para el tratamiento del vitiligo estable. Baltas y colaboradores reportan también el caso de una paciente de 24 años con vitiligo estable, quien presentó repigmentación total de sus lesiones a los 6 meses de uso de Láser Excimer, tres meses después de el tratamiento con láser la repigmentación fue estable. No presento reacciones de fototóxicidad ni de fotoalergia, así como tampoco la presencia de hiperpigmentación perilesional ni ningún otro efecto adverso. Su mecanismo de acción aun se desconoce pero probablemente puede tener efectos inmunomoduladores^(95,96,97)

TRISTE CON
FALLA DE ORIGEN

ESTEROIDES

1. ESTEROIDE TÓPICO.

El uso de esteroides en vitiligo se inició por Tsukada en 1959, los esteroides de alta potencia han sido utilizados para lesiones localizadas, la hidrocortisona puede utilizarse para áreas como la cara y las axilas, la aplicación debe de ser diaria durante tres semanas, descansar una semana y continuar el tratamiento siempre monitorizando al paciente de que no curse con efectos adversos. En caso de no presentar respuesta alguna después de dos meses de tratamiento, éste debe ser abandonado, si el resultado es positivo debe valorarse su evolución cada dos meses. La aplicación tópica de betametasona o clobetasol cursa con buenos resultados, especialmente en cara y cuello.


Deben ser considerados para el tratamiento de niños menores de 9 años, sobre todo los esteroides de baja potencia

Los efectos adversos que requieren discontinuar el tratamiento con esteroides son:

- a) Telangiectasias capilares
- b) Atrofia de la epidermis
- c) Estrías ^(4,73)

En 1977 Koga uso varias preparaciones tópicas y descubrió que la cara y el cuello responden mejor que otras partes del cuerpo y que el vitiligo generalizado responde, mejor que el segmentario. ⁽³⁾

Westerhof y colaboradores reportan un estudio donde comparan la eficacia de el Propionato de Fluticasona y UVA observando una mejor respuesta que cuando se utilizan de manera aislada, por lo que se sugiere que puede ser efectivo utilizado durante un corto tiempo para el vitiligo ⁽⁹⁹⁾




Njoo y colaboradores menciona que los corticoesteroides suprimen el proceso inflamatorio que frecuentemente se observa en las lesiones activas. tienen un efecto estimulante en la migración y división de los melanocitos, por lo que los esteroides tópicos están bien indicados para las lesiones activas y localizadas.⁽¹⁰⁰⁾ Khalid y colaboradores reportan el estudio de 40 pacientes con diagnóstico de vitiligo segmentario tratados únicamente con propionato de clobetasol en crema al 0.05%, el 34% de los pacientes presentaron 50% de repigmentación de las lesiones, 47.8% de los pacientes presentaron más del 50% de repigmentación. Los efectos colaterales que se observaron en seis pacientes fueron a las seis semanas presentando telangiectasias, atrofia leve y pápulas acneiformes.⁽¹⁰¹⁾

2. ESTEROIDES ORALES

Radakovic y colaboradores en un estudio realizado en pacientes de vitiligo, con terapia de pulsos de corticoesteroide oral administrando 10 mg de dexametasona durante 5 días de tratamiento, seguidos de dos días consecutivos de descanso por un periodo máximo de 24 semanas. Se evaluó la respuesta clínica y los efectos adversos, se monitorizaron los niveles de cortisol y de corticotropina. Después de 18 semanas la actividad de la enfermedad se limitó en el 88% de los pacientes, hubo una buena repigmentación en el 6.9% de los pacientes, una moderada a leve repigmentación en el 10.3%, no hubo respuesta en el 72% de los pacientes. Los efectos adversos fueron observados en el 69% de los pacientes e incluyeron aumento de peso, insomnio, acné, agitación, disturbios menstruales e hipertricosis. Los niveles de cortisol y corticotropina fueron disminuyendo 24 hrs después de la segunda dosis de dexametasona.

Los autores concluyen que los pulsos de dexametasona son efectivos para detener la progresión del vitiligo, pero no son del todo adecuados para la repigmentación de las lesiones.⁽¹⁰²⁾

Min y colaboradores reportan en un estudio realizado con 81 pacientes con vitiligo a quienes administraron dosis bajas de prednisolona (0.3mg/kg de peso) inicialmente durante dos meses, las dosis fueron disminuyéndose durante el tercer mes y fue suspendido al cuarto mes.



Ellos obtuvieron la detención de la progresión del vitiligo y la repigmentación en el 87.7% de los pacientes, con un mínimo de efectos adversos. ^(4,103)

3. ESTEROIDE INTRAMUSCULAR

La aplicación intramuscular de corticotropina ha tenido también resultados favorables en el 30 a 60% de los pacientes generalmente después de 26 semanas de tratamiento, aunque ocasionalmente existe recurrencia de la enfermedad al suspender el tratamiento. ⁽⁴⁾

4. ESTEROIDE INTRALESIONAL

La aplicación intralesional de acetato de triamcinolona durante 5 semanas produjo el 90% de repigmentación en 30 de 52 manchas acrómicas, pero causó atrofia en 26 de las manchas tratadas. Este fue el efecto adverso más frecuentemente observado. Al parecer en un estudio realizado con la aplicación de triamcinolona 10 mg/ml intralesional durante dos meses no hubo diferencia comparado con el uso de solución salina. ⁽⁴⁾

HORMONA SEXUAL ESTEROIDE-TIROIDEA (METHARMON- F)

Aumenta el número de melanocitos y gránulos de melanina en los queratinocitos. Ichimiya M reportó 5 casos tratados satisfactoriamente con esta hormona dos tabletas al día, observándose repigmentación después del primer mes de tratamiento. Inicialmente este medicamento fue para el climaterio (constituido por pregnenolona (1.0 mg), androstendiol (0.5 mg), testosterona (1.0 mg), estrona (5ng) y polvo tiroideo (7.5 mg)) ^(4, 107)

DESPIGMENTACIÓN

Se utiliza para unificar el color de la piel en los casos de vitiligo extenso con más del 80% de afectación y/o en los pacientes que no obtuvieron una buena respuesta terapéutica o para los pacientes que presentan extrema desfiguración en la cara o no están dispuestos a intentar la repigmentación. El blanqueamiento implica la destrucción de los melanocitos residuales con monobencileter de hidroquinona al 20% en crema aplicada dos veces al día.

Sus resultados se comienzan a observar al mes de tratamiento, requiriendo frecuentemente sólo diez meses de aplicación. Se ha demostrado que dicho medicamento inhibe competitivamente a la tirosinasa, así como también disminuye el número de melanosomas, altera su configuración y produce lisis de los organelos de los melanocitos, lo que a su vez incrementa subtipos específicos de células de Langerhans.

Los efectos adversos más frecuentes son:

- a) Dermatitis por contacto
- b) Prurito
- c) Xerosis
- d) Melanosis conjuntival
- e) Pigmentación corneal
- f) Despigmentación distal.

Consideraciones y precauciones

1. Instruir al paciente de evitar el roce de otra parte de la piel con la piel que recibe el tratamiento de despigmentación de 1 a 2 hrs después de la aplicación del medicamento.

TESIS CON
FALLA DE ORIGEN

2. La despigmentación es permanente e irreversible, por lo tanto existe fotosensibilidad permanente. (Por lo que se requiere de fotoprotección).
3. Esta forma de tratamiento no es recomendable en niños menores de 12 años, dado que el 40% de los niños pueden presentar repigmentación espontánea.
4. Se debe decidir en conjunto con otros miembros de la familia (2,3,4,71,73)

En los pacientes en quienes quedan lesiones remanentes de vitiligo que no responden al tratamiento se sugiere también la despigmentación con laser de rubi, logrando despigmentación permanente, sin efectos colaterales graves. (104)


MELAGENINA

La melagenina es un extracto alcohólico de la placenta humana que tiene la propiedad de incrementar la reproducción de los melanocitos, así como de acelerar el proceso de producción de melanina dentro del mismo, por lo que puede utilizarse en vitiligo al acelerar la reproducción de los melanocitos remanentes en el borde o zona interior de las regiones acrómicas del enfermo.

En un artículo publicado por Miyares y colaboradores mencionan la presencia de dos tipos de melageninas I y II, teniendo una mayor acción estimulante de la reproducción de los melanocitos la tipo II.

Se ha reportado una repigmentación exitosa del 84% de un grupo de 80 pacientes en Rusia estudiados en 11 meses.

En México el Dr. Jurado en 1988 realizó un estudio en pacientes con vitiligo tratados con melagenina , 50 pacientes fueron tratados con melagenina 3 veces al día, reportando solo 3 pacientes con repigmentación total (6%), presentando todos los pacientes eritema en las manchas de vitiligo desde el primer mes de tratamiento, sin reacciones adversas. Se realizó un comparativo con pacientes con vitiligo tratados con toques de éter diario por la noche ninguno de estos pacientes presento repigmentación total, fue parcial en el 8% de los pacientes, y el 38% de



ellos presentarán eritema en las manchas desde el primer mes de tratamiento. Sin efectos secundarios. Por lo que concluye que la melagenina es una opción de tratamiento para el vitiligo pero que su eficacia no es tan alta como se mencionaba en los estudios previos realizados en Cuba, presenta la ventaja de no desarrollar ningún efecto secundario, por lo que no hay riesgo de intolerancia.

Sus mejores resultados se observan en los pacientes con formas localizadas de vitiligo y con un corto tiempo de evolución. ^(4, 11, 105)

LEVAMISOL.

Alarcón y colaboradores mencionan que el uso de levamisol es simple, seguro y efectivo en el tratamiento de vitiligo ya que limita su diseminación, sin embargo para obtener repigmentación se recomienda asociarlo a otros tratamientos como pueden ser esteroides tópicos ^(4, 79)

TOSILATE SUPLAST (IPD)

Este medicamento se desarrolló como un agente antialérgico, teniendo como propiedades el inhibir la transcripción de las células T, interleucina 4 (que se relaciona con la producción de anticuerpos) y del RNA mensajero, lo anterior suprime la síntesis de IgE y las reacciones de hipersensibilidad tipo 1 y la degranulación de los mastocitos. El IPD contiene grupos metilo lábiles los cuales alteran la actividad de los linfocitos por la mutilación de las proteínas, fosfolípidos y su RNA. Este tipo de actividad de transmetilación se observa en otros agentes inmunorreguladores como el levamisol, D- penicilamina, bumilcina y el auranofin ⁽⁴⁾

TESIS CON
FALLA DE ORIGEN

OTROS TRATAMIENTOS

Hierbas medicinales chinas: Son extractos de hierbas preparadas por médicos chinos y administrado en combinación oral y tópica. Se desconoce la composición y el método de preparación.

Vitamina E y PUVA, cobre, clofazimina, ciclofosfamida, ciclosporina, isoprinosina, emulsiones con alquitrán. Terapia multivitamínica (ácido fólico/ vitamina B12/vitamina C) a provocado repigmentación en niños. El cobre acelera la oxidación de la DOPA, y se ha visto que los animales (ratas, conejos y gatos) que reciben una dieta libre de cobre cursan con despigmentación del pelo⁽⁴⁾. La vitamina E y C son agentes antioxidantes y, según algunos datos publicados, estas preparaciones alteran o promueven la respuesta inmune y actuarían en los radicales libres^(2,63)

TERAPÉUTICA ADJUNTA

- Protectores solares de amplio espectro
- Camuflaje cosmético
- Consulta con psicología

En personas de piel clara, al aplicar pantallas solares de amplio espectro sobre la piel normal, el vitiligo se hace menos ostensible. Debemos recordar que cuando están al aire libre, los pacientes con vitiligo deben emplear protectores solares eficaces contra rayos UVB, a fin de evitar las quemaduras solares en las áreas no pigmentadas.

El tratamiento cosmético está indicado para lesiones muy limitadas y que no hayan respondido a otros tratamientos (por ejemplo las lesiones localizadas a las manos). Se usan maquillajes con lociones que contienen hidroxiacetona y anilinas. Son solubles en agua y deben volver a aplicarse luego del lavado. Dan un color muy natural. Los maquillajes opacos con óxido de zinc combinan con una base

Miniinjertos autólogos epidérmicos en pacientes con vitiligo estable

opaca resistente al agua con un filtro solar de amplio espectro, pero tienen el inconveniente que pueden manchar la ropa.

Se menciona también que la hipnosis puede ser una terapia alternativa o complementaria para el vitiligo según un estudio realizado en 1998 por Shenefelt (2,24,108)

TESIS CON
FALLA DE ORIGEN

TRATAMIENTOS QUIRÚRGICOS

El tratamiento quirúrgico se utiliza cuando los tratamientos habituales no han sido útiles.

El tipo de vitiligo que mejor responde a la terapéutica quirúrgica es el focal y el segmentario, que tienden a ser estables (sin modificaciones por más de un año).

INJERTOS DE EPIDERMIS

Es la técnica quirúrgica más frecuentemente utilizada para el tratamiento del vitiligo. Fue descrita por primera vez por Falabella en 1971; al provocar la formación de una ampolla en el área donadora mediante el uso de un aparato de succión de 200 a 500 mmHg durante una hora o dos o por medio de la aplicación de nitrógeno líquido por 20 a 25 segundos, posteriormente el techo de la ampolla es removido y colocado en el área a tratar, reforzándolo con un vendaje. La repigmentación se puede observar en una o dos semanas y la repigmentación total se obtiene en uno a tres meses. Malakar y colaboradores reportan que en el área receptora de los injertos debe realizarse previamente dermoabrasión y al momento de colocar los injertos estos deben cubrirse con una película semipermeable (Tagaderm), sobre esta se coloca antibiótico, gasa estéril y micropore obteniéndose buenos resultados. Cuando se a obtenido el injerto se colocan en gasas delgadas impregnadas de solución salina para facilitar su transporte y evitar accidentes. Las ampollas se pueden formar mediante diversos métodos, existen técnicas modificadas de succión con diferentes aparatos, Sachdev y colaboradores reportan un estudio realizado con tres pacientes dos de ellos con vitiligo estable y uno con despigmentación postinflamatoria en quienes se modifico la técnica de la formación de ampollas por succión y además la zona receptora fue tratada con láser YAG con luz de erbio pulsado para realizar la dermoabrasión. En los tres pacientes la repigmentación fue evidente a los 7 días

al ser removida la cubierta, y persistió durante las 20 semanas de seguimiento, no presentaron complicaciones en el área donadora.

Se ha reportado que el tratamiento con injertos de epidermis es el manejo que brinda mejores resultados en el vitiligo estable, y el efecto adverso frecuentemente encontrado es la hiperpigmentación del área donante, las cicatrices son poco frecuentes, puede haber fenómeno de Kóebner.

Alarcón y colaboradores mencionan que la preparación del área donadora mediante tratamiento con PUVA incrementa el número de melanocitos y mejora los resultados clínicos. Koga reporta el uso de PUVA tópico en el área donadora para estimular la melanogénesis; teniendo buen respuesta en los pacientes con vitiligo estable, pero en los pacientes con vitiligo diseminado la respuesta no fue adecuada, los efectos adversos reportados fueron el desarrollo de dermatitis por contacto al methoxaleno en tres de los pacientes.

Agrawal y colaboradores reportan que los pacientes con leucotriquia responden adecuadamente a la aplicación de injertos epidérmicos logrando la repigmentación del pelo de 6 a 9 meses después de realizado el procedimiento: (3,4,71,79,109,110,111,112,113,114,115,125,142,143,144,145,146)

Guerra y colaboradores reportan que el vitiligo estable responde adecuadamente con el trasplante de injertos autólogos epidérmicos, pero no es una buena opción para el tratamiento del vitiligo en los labios y región perioral⁽¹³¹⁾

TRANSPLANTE DE EPIDERMIS CULTIVADA IN VITRO

Se forman ampollas por medio de la técnica de succión o de nitrógeno líquido, luego se hace una biopsia por rasurado de 1 a 10 cm². La epidermis es tratada con trisina, los melanocitos son aislados y cultivados durante tres semanas en un cultivo celular. Los melanocitos se adhieren a una gasa envaselinada que se coloca en el área a tratar. Se aplica un vendaje Telfa con ayuda de una banda elástica.

TESIS CON
FALLA DE ORIGEN

Una variante de esta técnica es la aplicación de los melanocitos en una piel tratada con dermoabrasión. Con el método de transplante in Vitro, el área repigmentada puede ser 10 veces más grande que el área donadora.

Lerner y colaboradores reportan la técnica, de crecimiento selectivo de melanocitos en 12-0 tetradecanol-forbol-13-acetato (TPA), tóxina del cólera y xantina isobutilmetilil. También se ha sugerido el medio de cultivo MCDB-153 cuando se quiere cultivar tanto melanocitos como queratinocitos, dicho cultivo inhibe el crecimiento de los fibroblastos.

Andreassi y colaboradores proponen la utilización de un cultivo llamado "Laserskin", el cual consiste en que las células crezcan en una membrana con ácido hialurónico, completamente esterilizada con alcohol benzilo, para posteriormente colocar los injertos directamente en la piel acrómica después de desepitelializarla con dióxido de carbono líquido. Se reporta la repigmentación satisfactoria en 6 de 11 casos.

Las ventajas respecto a otros tratamientos quirúrgicos para el vitiligo consisten en:

1. Poder realizar un tratamiento completo mediante utilización de una mínima zona donante, el procedimiento, podría repetirse en los meses sucesivos criopreservandose los melanocitos sobrantes.
2. Obtención de un mejor resultado estético, sin observarse cicatrices en zonas receptoras, ya que se trata de dermoabrasiones muy superficiales, y sin apreciarse hiperpigmentaciones en las zonas tratadas. Aunque inicialmente pueden aparecer hiper e hipopigmentaciones, después de 6 a 8 meses adquieren el mismo color de la piel que los rodea.
3. Por último, aunque a priori resulte un tratamiento caro y complejo, a largo plazo, puede ser más económico y eficaz que otros tratamientos convencionales como por ejemplo PUVA- terapia, a razón de 2-3 sesiones semanales durante varios años.

La clave de este tratamiento radica en disponer de un laboratorio, con infraestructura suficiente para procesar y cultivar los melanocitos en un medio selectivo adecuado. Finalmente, parte del éxito recae en la inmovilidad tras el postoperatorio inmediato, en la aplicación correcta de los vendajes, que deben

permitir al paciente moverse con libertad la semana siguiente a la intervención y, al mismo tiempo, evitar la pérdida de las células implantadas^(4,116,117,118,119)
Hatchome y colaboradores mencionan en un estudio realizado en 1990 que este tratamiento es exclusivo para pacientes con vitiligo localizado, debido a que en el vitiligo generalizado es frecuente que se presente el fenómeno de koebner⁽¹³⁸⁾

TRANSPLANTE DE MELANOCITOS NO CULTIVADOS

Alarcón y colaboradores mencionan que existe un método parecido al de melanocitos cultivados in vitro, sin embargo en este caso los melanocitos fueron aislados directamente de la piel occipital (2 cm²). Los melanocitos fueron tratados con tripsina y EDTA, colocados en solución salina e, inyectados como una suspensión dentro de las ampollas creadas con nitrógeno líquido en el área receptora. Los autores consideran que dicha técnica es más rápida que la anterior, pero aun se requieren de más estudios comparativos.^(3,4)

INJERTO DE FOLÍCULOS PILOSOS AISLADOS

Yoen NG y colaboradores realizaron injertos de folículos pilosos obtenidos mediante la realización de una incisión de 1 cm² de forma helicoidal en la piel cabelluda del área occipital, se les cortó su tercio inferior para poder aplicarlos en el área a tratar, posteriormente se colocó un vendaje oclusivo que se retiró después de una semana, para alcanzar una mejor repigmentación se utilizó terapia con esteroides tópicos o PUVA.⁽⁴⁾ Malakar reporta también el uso de injerto de folículos pilosos obteniendo buenos resultados con repigmentación de las lesiones de vitiligo, con seguimiento a los 12 meses, los pacientes persistían con la repigmentación.⁽¹³⁸⁾

DERMOABRASIÓN/5-FLUORACILO

Posterior a la dermoabrasión del área afectada, se aplica fluoracilo al 5% crema durante 1 a 10 días, 2 veces al día, la repigmentación puede observarse al mes del tratamiento. El 60 al 64% de los pacientes experimentó repigmentación, sin embargo, el 13% de los pacientes han cursado con recurrencia después de un año. El vitiligo segmentario no responde a este tratamiento y pueden presentarse defectos en la pigmentación de la periferia, infecciones, cicatrización queiloide así como Koebnerización. (2, 4, 71, 121)

MICROPIGMENTACIÓN (TATUAJE)

Es la introducción microquirúrgica de pigmento dentro de la zona con vitiligo para reemplazar el color en el área. Es un método recomendado para el área de los párpados o labios en individuos de piel oscura. Es difícil obtener una pigmentación homogénea. Los tatuajes pueden ofrecer resultados en ocasiones transitorios en caso de que la mancha acrómica aumente su diámetro contrastará con el pigmento del tatuaje, perdiéndose el efecto estético logrado. (4, 71, 122, 126)

MINIINJERTOS AUTÓLOGOS

La técnica del mini injerto para la repigmentación del vitiligo se basa en el fenómeno de la repigmentación perifolicular, observado en el vitiligo en tratamiento y en las acromias posquemadura durante las fases tempranas de recuperación de la pigmentación normal. Las diminutos islotes pigmentarios de 1-1.2 mm de diámetro implantadas en las zonas carentes de pigmento generan a su alrededor, y a expensas de los melanocitos epidérmicos, un halo progresivo de repigmentación que, a partir de su borde, repigmentan una zona de aproximadamente 5 mm de diámetro. La coalescencia de múltiples de estos islotes implantados a una distancia no superior a 4 o 5 mm entre sí produce la repigmentación total de la zona en tratamiento. Se ha estimado mediante numerosas mediciones y cálculo matemático ($a=\pi r^2$), que el área de repigmentación obtenida con estos pequeños fragmentos de piel origina un rendimiento que supera en 25 veces el tamaño del implante original.

La repigmentación obtenida es el resultado del desplazamiento y multiplicación de los melanocitos, los cuales invaden la epidermis acrómica e inician el proceso de melanogénesis con producción de nuevo pigmento melánico, como ha sido demostrado previamente. Esta técnica del mini injerto ha sido diseñada no sólo simulando el fenómeno de la repigmentación perifolicular, sino como una miniaturización de intentos u observaciones llevados a cabo por otros investigadores al implementar fragmentos mayores de piel para repigmentar zonas afectadas. La repigmentación obtenida es de carácter permanente siempre y cuando la noxa despigmentante haya cesado de actuar.

Los elementos indispensables para la realización de esta técnica son mínimos; se requiere un sacabocado de 1 a 1.2 mm de diámetro; este último tamaño es el que ofrece mejores resultados, con una mayor área de repigmentación y mayor facilidad en su manejo.

También se precisa una pinza de punta fina para la obtención y colocación de los injertos y una tijera de iris de hojas delgadas para el recorte de los mismos; y lidocaina al 1%. Para recolectar y posteriormente trasladar los injertos al lugar del

implante es necesario contar con una gasa de teflón humedecida con solución salina, en la cual serán depositados los miniinjertos a medida que se vayan obteniendo.

TÉCNICA

Para iniciar el procedimiento, después de la desinfección rutinaria y anestesia local con lidocaína al 1%, se procede a la preparación del lecho receptor efectuando perforaciones múltiples con el sacabocado de 1.2 mm separados a una distancia no mayor de 4-5 mm entre cada futuro miniinjerto; su profundidad no deberá ser superior a 1.5 mm, acto seguido, se recortan y descartan los minúsculos fragmentos de piel acrómica. Una vez preparado el lecho receptor, se cubre con gasa humedecida en solución salina, mientras se obtienen los injertos del área donante. Lo cual facilita la hemostasia e impide el acúmulo de coágulos y sangre desecada en la zona receptora, además de actuar como protección ante posibles contaminaciones involuntarias.

Se prefiere como área donante la región glútea en el "área del biquini". Tras la desinfección rutinaria e infiltración anestésica de una pequeña área cuadrada de aproximadamente 3X3 cm de tamaño, de la cual se pueden obtener hasta 100 miniinjertos, se procede a practicar múltiples perforaciones en la zona donante con un sacabocado de 2mm a una distancia que no supere los 2 mm entre cada perforación. Una vez logrados los cortes de las perforaciones, se toma cada miniinjerto con la pinza de punta fina y se recorta con la tijera de iris, para ser posteriormente colocado en la zona receptora cubierta con la gasa de teflón humedecida con solución salina.

Los mini injertos son entonces colocados en cada uno de los orificios del lecho receptor, ubicando la cara dérmica del injerto en contacto con la dermis de la zona receptora, para lo cual es imprescindible el empleo de una lupa, con la finalidad de visualizar con todo detalle las manipulaciones de los implantes.

Una vez finalizado, se procede a comprimir firmemente la zona receptora con un apósito seco, para adosar efectivamente los pequeños fragmentos de piel en su nuevo lecho definitivo.

Una vez finalizada esta maniobra se aplica solución de Monsel con aplicador de algodón sobre la zona injertada con el fin de obtener un sello que impida el transudado de suero en la periferia de los injertos, maniobra que facilitará el vendaje de la zona tratada con cinta adhesiva quirúrgica. Se seca completamente a continuación la solución de Monsel mediante gasas secas y después de unos minutos se coloca la cinta quirúrgica (micropore) directamente sobre los injertos y piel circundante a fin de inmovilizarlos y afianzarlos en su nueva ubicación, para cubrir la totalidad del área bajo tratamiento. Esta cubierta quirúrgica sólo será retirada días más tarde, cuando los injertos hayan prendido adecuadamente y no exista la posibilidad de desprendimiento. No obstante la cinta quirúrgica de la zona receptora deberá ser retirada lenta y tangencialmente a la superficie tratada, y no perpendicularmente a ella, con el objeto de evitar el arrancamiento accidental de los injertos recientemente colocados.

La zona donante se cubre con gasa o apósitos secos y cinta quirúrgica, aunque algunos autores como Falabella refieren que puede pincelarse con violeta de genciana al 2% y deben ser retirados una semana más tarde. La repigmentación se iniciará paulatinamente y progresará durante 3 o 4 meses hasta cubrir toda la zona injertada, pero los ajustes de color y la disminución de la hiperpigmentación inicial del injerto continuarán paulatinamente hasta reducir marcadamente o desaparecer por completo durante los 6 a 12 meses postintervención. Sin embargo, en personas jóvenes, y particularmente en el rostro, es posible que se presente un leve efecto de "empedrado" cuando los injertos protruyen un poco sobre la superficie cutánea, en estos pacientes se pueden utilizar miniinjertos de 1 mm para evitar este efecto indeseable.

Para completar el proceso de repigmentación, se pueden practicar varias sesiones de mini injertos, se recomienda un promedio de 100-150 implantes por sesión, lo cual corresponde aproximadamente a una hora de trabajo. Pero es necesario efectuar implantes focales adicionales en aquellas áreas donde se han perdido

injertos, particularmente en las zonas muy móviles , como las correspondientes a las articulaciones, o donde se han omitido algunos miniinjertos, cosa que solamente es posible notar cuando perduran focos acróxicos en las áreas repigmentadas. El paciente debe entender que ésta es una de las condiciones para continuar la terapia, puesto que no es posible en zonas de moderado o mayor tamaño realizar el tratamiento en una sola sesión. Los retoques finales podrán ser realizados también con miniinjertos de 1 mm de diámetro. Estos últimos consiguen una menor extensión de la pigmentación pero también ofrecen una coloración más tenue, lo cual los hace muy aptos en algunos casos para ser colocados en los límites con la piel normal, con el objeto de evitar cambios bruscos de la pigmentación entre la zona acrómica repigmentada y la piel normal. Es recomendable colocar los injertos en la periferia de la zona afectada justo en el límite de la piel normalmente pigmentada, a fin de reducir el posible desarrollo de fisuras acróxicas que requieren posteriores implantes.

El porque de la limitación del halo de repigmentación a unos pocos milímetros del borde de los miniinjertos , en lugar de una continua expansión y proliferación de los melanocitos hasta cubrir mayores áreas de la superficie acrómica, constituye un enigma aún no resuelto. Contrariamente al comportamiento de los queratinocitos, los cuales continúan su proceso de proliferación cubriendo la totalidad de las ulceraciones o esfacelaciones cutáneas cuando existe pérdida de la epidermis, los melanocitos solamente progresan unos pocos milímetros a partir del borde del miniinjerto implantado. Es posible que este efecto se deba a un mecanismo regulador basado en la presencia de proteínas celulares con funciones activadoras y depresoras; las cuales desempeñarían un papel en la regulación de los genes durante el crecimiento y la diferenciación celular. Estas proteínas podrían activar o reprimir los genes involucrados en la multiplicación y diferenciación de los melanocitos, facilitando la repigmentación hasta unos pocos milímetros por fuera del implante pero, a su vez, suprimiendo su progreso posteriormente.

La técnica de mininjerto de piel para la repigmentación de las acromías ha sido empleada con éxito en el vitiligo segmentario y focal (no progresivo), en las lesiones acrómicas del piebaldismo, en las leucodermias posquemadura, en las acromías por monobenciléter de hidroquinona y por trauma cutáneo con ulceración, en las acromías postdermabrasión y en las leucodermias postinflamatorias (lupus eritematoso discoide crónico). Es posible utilizarlo en zonas no muy extensas de vitiligo antiguo y no progresivo del tipo generalizado, es decir, en estado evolutivo de repigmentación, pero particularmente en zonas refractarias a los métodos médicos de tratamiento.

Sin embargo, en todas estas indicaciones es imprescindible realizar una prueba con 4 o 5 mininjertos colocados en la zona que potencialmente va a ser repigmentada para verificar la utilidad de este procedimiento en cada paciente.

En ningún caso esta terapia deberá sustituir al tratamiento médico cuando éste sea posible y efectivo, ni deberá realizarse sin verificar una prueba previa que garantice la utilidad y la aceptación del procedimiento por parte del paciente. Esta actitud permitirá seleccionar los casos que verdaderamente se benefician con esta modalidad terapéutica y contribuye a ubicar en un plano realista las expectativas de mejoría por parte del enfermo, antes de continuar con el tratamiento definitivo.




Foto 23 Sitio receptor de mininjertos.




Foto 24. Sitio donador de mininjertos

RESULTADOS

Los mejores resultados se obtienen en zonas totalmente acrómicas y no en zonas hipopigmentadas, precisamente por el efecto de moderada hiperpigmentación que se produce durante el proceso de repigmentación mediante miniinjertos. En las zonas de distinta tonalidad generada por el efecto de la noxa que ocasionó la leucodermia también se logran resultados menos satisfactorios, puesto que dicha diversidad de pigmentación ofrece un aspecto abigarrado en vez de un tono de color uniforme en la zona tratada. Muchos de estos detalles pueden ser adecuadamente detectados mediante la prueba original recomendada antes de efectuar el tratamiento definitivo.

La zona donante, por lo general una vez epitelizada, presenta un aspecto con diminutas cicatrices muy poco notorias, particularmente si los mini injertos son tomados en una zona adecuada como se menciona anteriormente. Si se escogen sitios visibles, se corre el riesgo de contar con la insatisfacción del paciente, en especial en aquellos individuos excesivos en el cuidado de su estética personal. En este momento debe recordarse la necesidad de sopesar cuidadosamente los riesgos costo-beneficio, entendiéndose por costo el mínimo defecto estético de la zona donante, y como beneficio la mejoría cosmética lograda en la zona receptora.

COMPLICACIONES

La complicación más importante de este procedimiento es la necrosis de la zona receptora, en aquellos casos de leucodermia posquemadura o ulceraciones de diversa etiología donde es frecuente la fibrosis dérmica consecutiva a la cicatrización. Las alteraciones de la microcirculación cutánea en estas zonas puede afectar desfavorablemente la irrigación sanguínea cuando se presenta el efecto vasoconstrictor de la epinefrina. En cambio en aquellos casos de vitiligo o de piebaldismo, se puede utilizar la lidocaína al 1% con epinefrina al 1x 160.000 o

1 x 320000, exceptuando aquellas áreas donde está contraindicado el empleo de la epinefrina en condiciones normales (dedos)

Otra eventual complicación podría producirse en personas con tendencia a desarrollar queloides o cicatrices hipertróficas, en cuyo caso cada enfermo deberá ser valorado específicamente a este respecto. En ocasiones algunos enfermos desarrollan hiperpigmentación exagerada, que puede detectarse examinando cuidadosamente algunas cicatrices recientes o antiguas en el mismo paciente. No obstante cabe esperar que exista una moderada hiperpigmentación en el área tratada, como resultado de los miniinjertos cosa habitual en todo tipo de injerto empleado para la repigmentación y que sucede con cualquiera de las técnicas mencionadas anteriormente. En un estudio realizado por Njoo y colaboradores en 1998 reporta que la técnica de miniinjertos en vitiligo es la que con mayor frecuencia desarrolla cicatrices residuales en el sitio donante^(123, 124,128,129,132, 134,137,139)

Yoen y colaboradores reporta en un trabajo publicado en 1998 que los miniinjertos de piel son efectivos para el tratamiento de vitiligo localizado y segmentario incluyendo los párpados y pequeñas áreas de vitiligo, observandose repigmentación perifolicular en el 71 % de los pacientes en 8 semanas⁽¹²⁷⁾

De la Riva comenta en el vigésimo congreso de Dermatología realizado en París sobre los buenos resultados que ha obtenido en los pacientes con vitiligo; siguiendo la técnica de Falabella, sugiriendo unicamente que el sitio receptor debía ser realizado con un sacabocado más pequeño que el del sitio donador, debido a que el injerto tiende a disminuir de tamaño al momento de ser trasladado al sitio receptor.⁽¹³⁰⁾

Bramiene y colaboradores reportan en un estudio realizado en 1995 en 23 pacientes con vitiligo quienes presentaron del 80 al 99% de repigmentación en 14 casos. Los pacientes con fenómeno de Koebner positivo desarrollaron despigmentación de los miniinjertos, por lo que se concluye que este método es efectivo solo en un grupo selecto de pacientes.⁽¹³³⁾

Malakar y colaboradores reportan que en 8 pacientes a quienes fueron colocados miniinjertos presentaron repigmentación espontánea de las áreas no tratadas,

sugiriendo que probablemente existía una estimulación inmunológica a distancia.⁽¹³⁵⁾

Hernandez A. y colaboradores reportan el caso de un paciente masculino de 18 años con vitiligo segmentario localizado en el dermatoma correspondiente a la rama oftálmica del trigémino con mininjertos autólogos obtenidos por sacabocado y posteriormente PUVA tópico en el postoperatorio logrando una repigmentación del 80%.⁽¹⁴⁰⁾

Navarro R y colaboradores reportan un estudio realizado en el 2002 en 40 pacientes con vitiligo estable utilizando mininjerto autólogo de piel e ingestión de 8- metoxipsoraleno , se distribuyeron a los pacientes en cinco grupos 1) mininjerto e ingestión de 8-MOP, 2) Mininjerto y placebo 3) Ingestión de 8- MOP 4) Ingestión de placebo 5) Mininjerto de piel. En todos los pacientes se midió la zona clínica del pigmento formado y el número de melanocitos por milímetro lineal de epidermis, cada 30 días y durante cuatro meses. El tratamiento que produjo mejores resultados fue el de la ingestión de 8-MOP más la aplicación del mininjerto de piel; la ingestión de 8 MOP y la aplicación de mininjertos dieron resultados similares entre ellos, sin diferencia significativa. En los grupos 3 y 4 se observó la formación de melanocitos no funcionales y la respuesta cambió de acuerdo con el tiempo de tratamiento.⁽¹⁴¹⁾



Foto 25. Fenómeno de Koebner en los mininjertos. (Blanqueamiento de los injertos)

PROTOCOLO DE INVESTIGACIÓN

Planteamiento del problema.

¿Cual es la efectividad de los mini injertos autólogos en el tratamiento de pacientes con vitiligo estable?

Hipótesis:

Ha: Los pacientes con vitiligo localizado o segmentario estable tienen una buena respuesta cuando el 80% de repigmentación se logra a los 180 días con miniinjertos autólogos epidérmicos.

Objetivo general.

Evaluación del tratamiento con mini injertos epidérmicos autólogos en pacientes con vitiligo estable en el Centro Dermatológico Dr. Ladislao de la Pascua de mayo del 2001 a junio del 2002.

Objetivos específicos.

- Determinar la incidencia y prevalencia de vitiligo en el CDP.
- Describir las características clínicas y epidemiológicas del grupo en estudio
- Describir la topografía, morfología y tiempo de evolución de las lesiones tratadas.
- Evaluar el porcentaje de pigmentación lograda a 90 y 180 días
- Determinar las complicaciones durante el seguimiento
- Determinar la asociación de los antecedentes personales patológicos, heredofamiliares, y el vitiligo.
- Determinar la eficacia del tratamiento.

Material y método.

Tipo de estudio

Se realizó un estudio descriptivo, longitudinal, prospectivo.

Población en estudio.

Pacientes subsecuentes de la consulta externa que no respondieron al tratamiento convencional

Tamaño de la muestra.

Se tomaran 32 pacientes de la consulta externa del CDP, con diagnóstico de vitiligo estable localizado.

Criterios de inclusión.


- Pacientes que no hallan respondido de manera satisfactoria al tratamiento médico convencional.
- Que no hallan presentado manchas nuevas en el transcurso del último año (vitiligo estable)
- Mayores de 10 años

Criterios de exclusión.

- Mujeres embarazadas
- Pacientes que presenten fenómeno de Koebner
- Pacientes con cicatrices queloides
- Pacientes que sean alérgicos a anestésicos locales.

Criterios de eliminación.

Se eliminaran del estudio aquellos pacientes que no acudan a sus citas de control.



Descripción del procedimiento

A cada paciente se le informara del procedimiento quirúrgico, riesgos, complicaciones y beneficios, solicitando por escrito su consentimiento (anexo 1)

Se aplicara un cuestionario para conocer sus antecedentes clínicos y epidemiológicos como sexo, edad, tiempo de evolución de la enfermedad, tiempo en el que no han aparecido manchas nuevas, tratamientos utilizados con anterioridad, si ha presentado fenómeno de Koebner, antecedentes familiares de vitiligo u otras enfermedades autoinmunes, alergia a anestésicos locales (anexo 2). Con los datos obtenidos del cuestionario y la exploración física se clasificará el tipo y extensión del vitiligo.

Se programara para su procedimiento quirúrgico según la técnica referida.

Se seleccionara la región glútea como área donadora por ser un sitio no visible y la receptora se tomo de acuerdo al tiempo de evolución y estabilidad de la lesión.

Se dan las indicaciones de cuidado de las lesiones donadora y receptora (lavado diario de la herida quirúrgica del sitio donador con cambio de aposito, la zona receptora debe permanecer cubierta y sin mojarse).

A los 8 días post quirúrgicos se cita para descubrir los injertos y valorar posibles complicaciones.

A los 90 y 180 días se valora la repigmentación de acuerdo a los criterios de evaluación y complicaciones. (Anexo 3)


Descripción de variables y métodos de evaluación del tratamiento

Variable independiente

Tamaño de la lesión, localización

Variable dependiente:

Porcentaje de repigmentación



La valoración de la repigmentación se realizará de forma subjetiva, considerándose como excelente respuesta cuando exista más del 70% de repigmentación, moderada respuesta del 40 al 69%, mínima respuesta menos del 40%, o sin respuesta cuando no exista presencia de pigmento.

Variables de interés secundario:

Características clínicas y antecedentes heredo familiares y personales patológicos.

Análisis estadístico

Con los datos clínicos epidemiológicos se determinaron medidas de tendencia central y frecuencias, realizando graficas de barra y de pastel para describir sus características clínicas del grupo en estudio.

Para contrastar las hipótesis se tomaron los resultados a 180 días de aplicado el tratamiento, para una población que sigue una distribución t de Student en el comportamiento de la repigmentación para muestras dependientes en escala ordinal cuando hay diversos momentos de corte y una probabilidad menor o igual a 0.05 de error.

Con los resultados de la repigmentación agrupamos los pacientes en función de su respuesta con el fin de buscar una asociación de las características clínicas, como tamaño, localización de la lesión, tiempo de evolución y antecedente de importancia para saber si influyen en la respuesta al tratamiento.

Aspectos éticos.

En el aspecto ético, los pacientes que sean sometidos a esta técnica podrían presentar fenómeno de Koebner o hiperpigmentación o cicatriz en el área donadora, infección tanto en el sitio donador como en el receptor, pérdida del injerto, formación de quistes de millium y repigmentación irregular en el área receptora, lo cual además de los problemas físicos podría crear algunos problemas psicológicos; por lo que se informará de manera detallada las probables complicaciones así como los objetivos de este estudio y por medio de una carta aceptar su consentimiento para practicar en ellos este método quirúrgico.

Apoyo y autorización.

Para cualquier procedimiento quirúrgico se contará con la asesoría del Dr. Julio Enriquez Merino, y la Dra. Antonieta Domínguez además todo procedimiento debe ir autorizado por los antes mencionados.

RESULTADOS

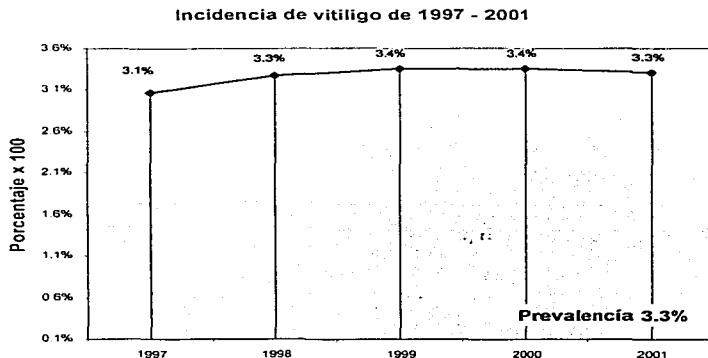
Frecuencia

Se obtuvieron datos del archivo clínico de 1997 a 2001 con diagnóstico de vitiligo encontrando una prevalencia de 33 casos por cada 1000 pacientes atendidos de primera vez en el Centro Dermatológico Pascua. La incidencia por año se muestra a continuación.

Tabla No. 1

Año	Pacientes primera vez	Frecuencia	Incidencia x 1000
1997	39903	1223	31
1998	38879	1273	33
1999	40166	1350	34
2000	40588	1361	34
2001	43266	1430	33
Total	202802	6637	33

Fuente: Archivo clínico del CDP.



Fuente: Archivo clínico del CDP

Gráfica 1

TESIS CON
FALLA DE CARGEN

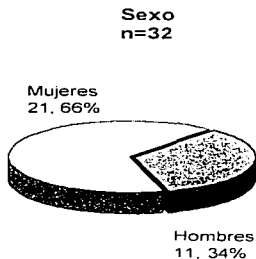
Características clínicas epidemiológicas del grupo en estudio

Se incluyeron 32 pacientes subsecuentes de la consulta externa que no respondieron al tratamiento convencional, valorados en el servicio de cirugía, cumpliendo con los criterios de inclusión. 21 fueron mujeres y 11 hombres (gráfica 2), el rango de edad vario de 11 a 55 años con un promedio de 27 años, el 68% de los casos fueron menores de 30 años, su distribución por grupos de edad se muestra en la tabla 2 y gráfica 3.

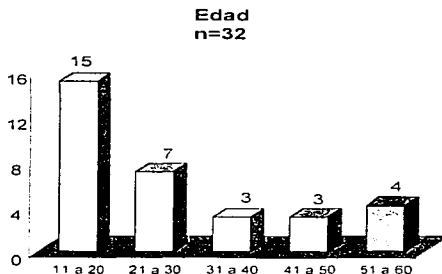
Tabla No. 2 Grupos de edad

Gpos de edad	no de caso	%
11 a 20	15	46.9%
21 a 30	7	21.9%
31 a 40	3	9.4%
41 a 50	3	9.4%
51 a 60	4	12.5%
Total	32	100.0%

Fuente: Archivo clínico del CDP.



Gráfica 2



Fuente: Archivo clínico del CDP

Gráfica 3

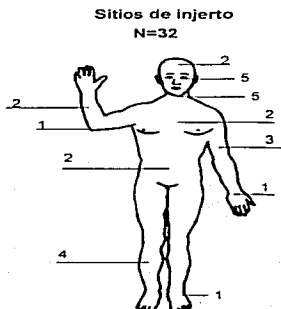
TESIS CON
FALLA DE ORIGEN

Características clínicas de las lesiones tratadas

Tabla No. 3 Localización de los injertos

Localización	Casos	%
Cuello	5	15,6%
Parpados	5	15,6%
Pierna	4	12,5%
Brazo	3	9,4%
Abdomen	2	6,3%
Antebrazo	2	6,3%
Frente	2	6,3%
Región Lumbar derecha	2	6,3%
Torax Anterior	2	6,3%
Codo	1	3,1%
Dorso	1	3,1%
Muñeca	1	3,1%
Tobillo	1	3,1%
Zona perioral superior	1	3,1%
	32	

Fuente: Archivo clínico del CDP.



Fuente: Archivo clínico del CDP

Diagrama 1

TESIS CON
FALLA DE CIEGOS

Tamaño de la lesión tratada

Se incluyeron lesiones de diferentes áreas desde 1.5 cm² hasta 64 cm², predominando 19 (59.4%) casos con lesiones menores a los 10 cm²

Tabla No 4. Tamaño de las lesiones tratadas.

Tamaño en cm ²	No casos	%
0 a 5	9	28.1%
6 a 10	10	31.3%
11 a 15	3	9.4%
16 a 20	3	9.4%
21 a 25	2	6.3%
> 30	5	15.6%
	32	100.0%

Fuente: Archivo clínico del CDP.

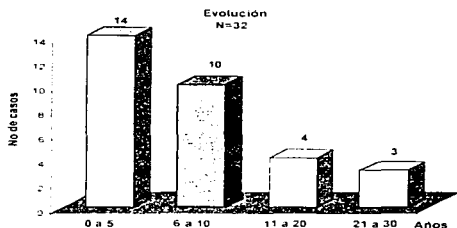
Tiempo de evolución

En 14 casos el área tratada presentaba una evolución menor a los 5 años, 10 pacientes entre 6 a 10 años y 8 de más de 11 años de evolución

Tabla No. 5 .Tiempo de Evolución.

Años	Casos	%
0 a 5	14	43.8%
6 a 10	10	31.3%
11 a 20	4	12.5%
21 a 30	3	9.4%
31 a 40	1	3.1%

Fuente: Archivo clínico del CDP



Fuente: Archivo clínico del CDP

Gráfica 4

Evaluación clínica

La evaluación clínica se tomo a los 180 días de realizado los injertos, observando que la respuesta no se relacionó con el sitio de injerto, tamaño de la lesión ni sexo o edad del paciente.

Tabla No. 6 Evaluación clínica

Sexo	Edad	Sitio de injerto	Tamaño cm ²	% a30 d	% a 90 d	% a180 d	Evaluación
F	14	Pierna	24	0	40	70	E
F	15	Pierna	20	0	40	80	E
F	36	Cuello	18	50	70	80	E
F	17	Cuello	12	10	50	70	E
F	20	Brazo	6	20	50	80	E
M	19	Cuello	2.4	10	40	70	E
M	29	Antebrazo	1	20	90	95	E
F	52	Tobillo	0.15	50	50	90	E
M	45	Región Lumbar derecha	12	0	20	50	M
F	53	Torax Anterior	7	20	50	50	M
F	19	Cuello	6	0	20	50	M
F	35	Brazo	6	0	20	50	M
F	11	Párpado	5	30	40	60	M
m	19	Dorso	1	10	40	50	M
M	45	Frente	60	10	10	10	MR
F	11	Torax Anterior	50	0	0	10	MR
f	17	Brazo	15	10	10	10	MR
M	16	Abdomen	64	0	0	5	SC
M	57	Abdomen	36	0	0	0	SC
F	24	Pierna	25	0	5	5	SC
F	20	Párpados	6	5	5	5	SC
M	19	Párpados	6	0	0	0	SC
F	11	Cuello	60	10	a	a	A
F	51	Antebrazo	19	0	a	a	A
F	12	Párpados	9	5	a	a	A
F	28	Pierna	8	0	a	a	A
M	26	Codo	8	10	a	a	A
F	22	Párpados	6	0	0	a	A
M	48	Muñeca	4	10	a	a	A
M	23	Zona Perioral superior	2	10	a	a	A
F	23	Frente	1.5	a	a	a	A
F	35	Region Lumbar derecha	1	20	a	a	A

E - Excelente, M - Moderada respuesta, MR - Mínima respuesta, SC - Sin cambios A - Abandono d - días

TESIS CON
FALLA DE ORIGEN

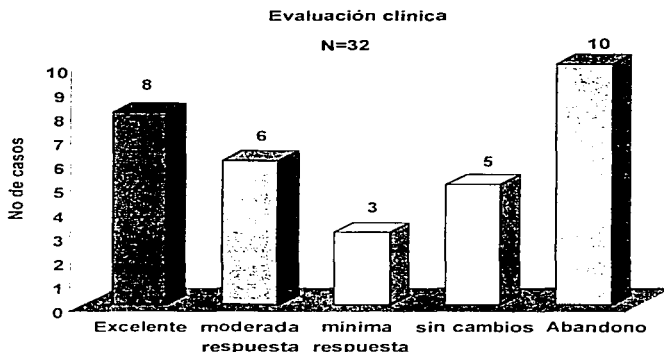
Eficacia del tratamiento

El 25%(8) de los pacientes tuvieron una respuesta excelente, y 15 (46.9%) no tuvieron cambios o abandonaron el tratamiento. Observando una relación de 2:1

Tabla No. 7 Eficacia del tratamiento.

Respuesta	Casos	%
Excelente	8	25.0%
moderada respuesta	6	18.8%
mínima respuesta	3	9.4%
sin cambios	5	15.6%
Abandono	10	31.3%
Total	32	100.0%

Fuente: Archivo Clínico del CDP



Fuente: Archivo clínico del CDP

Gráfica 5


Características clínicas – AHF -APP.

Dentro de los antecedentes heredofamiliares se refiere en 4 pacientes (12.5%) la presencia de vitiligo en algún familiar consanguíneo, 7 pacientes (21.8%) con familiares portadores de diabetes mellitus, 1 paciente (3.12%) con familiar portador de hipertiroidismo.

Tabla No. 8 Características clínicas – AHF -APP.

Sexo	Edad	Sitio de injerto	Evolución	memida	AHF	APP	Eva
M	16	Abdomen	3	8x8	s	n	SC
M	57	Abdomen	15	9x4	s	n	SC
f	17	Brazo	5	5x3	s	n	MR
F	11	Torax Anterior	8	10x5	s	n	MR
F	19	Cuello	7	3x2	s	n	M
M	45	Region Lumbar derecha	40	6x2	s	n	M
F	20	Brazo	4.5	3x2	s	n	E
M	48	Muñeca	10	2x2	s	n	A
F	28	Pierna	27	4x2	s	n	A
F	22	Parpados	5	3x2	s	n	A
F	11	Cuello	7	10x6	s	n	A
M	26	Codo	6	4x2	s	n	A
F	20	Parpados	5	3x2	n	s	SC
F	11	Parpado	1.3	1x.5	n	s	M
F	35	Brazo	5	3x2	n	s	M
M	19	Cuello	15	1.2x2	n	s	E
F	52	Tobillo	5	5x.3	n	s	E
F	23	Frente	1	1.5x1	n	s	A
F	35	Region Lumbar derecha	2	1x1	n	s	A
F	24	Pierna	15	5x5	n	n	SC
M	19	Parpados	3	3x2	n	n	SC
M	45	Frente	26	12x5	n	n	MR
F	53	Torax Anterior	6	3.5x2	n	n	M
m	19	Dorso	6	1x1	n	n	M
F	36	Cuello	21	6x3	n	n	E
F	14	Pierna	5	8x3	n	n	E
F	15	Pierna	9	5x4	n	n	E
F	17	Cuello	9.3	4x3	n	n	E
M	29	Antebrazo	1	1x1	n	n	E
F	12	Parpados	3	3x3	n	n	A
M	23	Zona Perioral superior	8	2x1	n	n	A
F	51	Antebrazo	13	9x2	n	n	A

Fuente: Archivo Clínico del CDP



Significancia estadística

Tipo de variables

Las mediciones de la repigmentación corresponden a un mismo grupo entre diversos momentos de corte con valores cuantitativos y en escala de intervalo que siguen una distribución t Student bajo las siguientes restricciones que se muestran en la diagrama 2

Comportamiento de la repigmentación esperado a 180 días de tratamiento

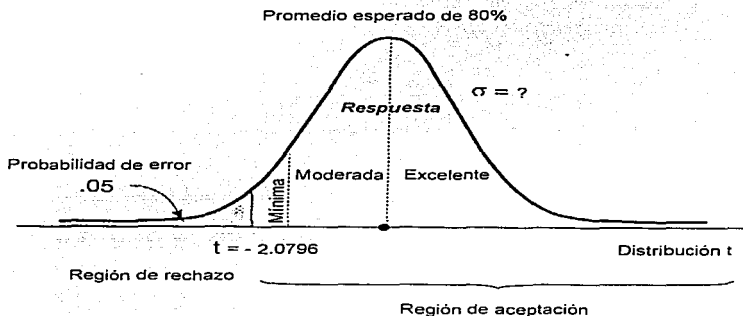


Diagrama 2

Hipótesis

Ho.- El promedio de la repigmentación es $\leq 80\%$

Ha.- El promedio de repigmentación es $> 80\%$ a los 180 días de tratamiento.

Estadístico de prueba.

$$t = \frac{\bar{x} - \mu_0}{\sigma / \sqrt{n}}$$

t= Valor estadístico mediante el cual se determina el nivel de significancia

X.- valor promedio de la muestra

μ_0 - valor promedio esperado de la repigmentación a 180 días

σ Desviación estándar de la muestra

n.- tamaño de la muestra.

Cálculo de la estadístico de prueba

Sustituyendo valores o mediante el programa estadístico SSPS calculamos:

Valor estadístico

	Promedio	Desviación std.	Error std.	2t
A los 180 días	45.00%	33.058	7.048	-4.966

Regla de decisión

Puesto que es una prueba unilateral con un nivel de significancia $p=0.05$ el valor calculado de $t=-2.48$ se encuentra en la zona de rechazo de la curva normal de distribución por lo que se rechaza la hipótesis de trabajo H_a que señala que el promedio repigmentación sea igual o mayor a 80% a los 180 días de tratamiento.

Decisión estadística

El promedio de 45% de repigmentación obtenido en la muestra a los 180 días de iniciado el tratamiento no es estadísticamente significativo.

TESIS CON
FALLA DE ORIGEN

CASOS CLÍNICOS

Caso 1

Paciente femenina de 36 años de edad con vitiligo estable localizado a cara lateral derecha del cuello con un área afectada de 6 X 3 cm, con 21 años de evolución, sin antecedentes de importancia. Se aplicaron mini injertos obteniendose repigmentación del 80%.



Inicio de tratamiento




Al final de tratamiento 180 días

Caso 2

Paciente femenino de 17 años de edad, con vitiligo localizado estable en cara anterior de cuello, con un área de 4X3 cm, de 9 años de evolución. Sin antecedentes de importancia. Después del tratamiento con miniinjertos presentó el 70% de repigmentación.



Al inicio de tratamiento



Al final de tratamiento

Caso 3

Paciente femenina de 15 años de edad con vitiligo estable localizado a rodilla derecha de 5 X 7 cm de longitud, con un tiempo de evolución de 9 años que tuvo una respuesta de 80%.



Al inicio del tratamiento



Al final de tratamiento 90 días

Caso 4

Paciente femenina de 14 años con vitiligo estable localizada en cara anterior de pierna derecha con un área de 8X3 cm y tiempo de evolución de 5 años, quien después de la aplicación de miniinjertos presentó el 70% de repigmentación.



Al inicio del tratamiento



Al final del tratamiento

Caso 5

Paciente femenina de 12 años de edad quien presenta vitiligo estable localizado a canto interno del ojo derecho con un área de 1x 1 cm, de un año y medio de evolución quien después de la aplicación de los miniinjertos presentó el 60 % de repigmentación




Al inicio del tratamiento



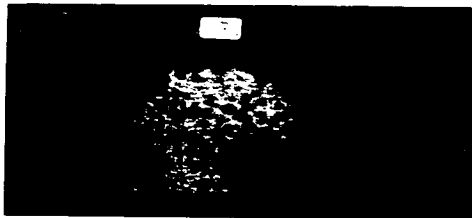
Al final del tratamiento

Caso 6

Paciente masculino de 45 años de edad con vitiligo estable localizado en región lumbar derecha con un área de 4x 5 cm con 40 años de evolución quien presentó 50% de mejoría



Al inicio del tratamiento



Al final del tratamiento

TESIS CON
FALLA DE ORIGEN

Caso 7

Paciente femenina de 35 años de edad quien presenta vitiligo estable localizado a codo derecho con una área afectada de 3X2 cm y 5 años de evolución, hipertiroidea desde hace 6 años, con miopía y astigmatismo. Madre portadora de hipotiroidismo con 50 % de mejoría.



Al inicio del tratamiento



Al final del tratamiento

CONCLUSIONES

1. Podemos afirmar que la técnica de miniinjertos autólogos epidérmicos es eficaz en algunos pacientes con vitiligo estable, sin poder relacionarse esta eficacia con el tiempo de evolución, diámetro de la lesión topografía ni la presencia o ausencia de antecedentes heredofamiliares y personales patológicos.
2. El vitiligo es frecuente en la población mexicana, encontrando una prevalencia de 3.3% en el Centro Dermatológico Pascua, lo cual coincide con lo publicado por otros autores.
3. Los grupos de edad más afectados se encontraron entre los 11 y 20 años, coincidiendo con lo reportado previamente en la literatura, donde se menciona que el 50% de los pacientes desarrollan la enfermedad antes de los 20 años y del 70 al 80% antes de los 30 años.
4. Observamos un predominio importante del sexo femenino. Lo cual pudiera atribuirse a que la mujer acude con mayor frecuencia a la consulta por cuestiones estéticas. A diferencia de lo reportado por otros autores.
5. No hubo un sitio de predominio en la lesiones tratadas, siendo más frecuente en cuello y párpados.
6. El diámetro promedio de las lesiones al inicio fluctuó de 1.5 cm² hasta 64 cm² predominando las lesiones menores a 10 cm².
7. Predominaron los pacientes con una evolución de las lesiones menor a los 5 años por lo que consideramos que la mayoría de los pacientes acuden a consulta desde el inicio de su enfermedad, probablemente por cuestiones estéticas.

8. Los resultados obtenidos durante el período de seguimiento (180 días), no fueron los esperados ya que ningún paciente presentó repigmentación total, aunque no excluimos la posibilidad de que continúen repigmentando y logren llegar a la repigmentación total en un mayor período de tiempo.
9. Las complicaciones observadas en 2 pacientes (6.25%) fueron hiperpigmentación de las cicatrices en el sitio donador, fenómeno de Koebner en el sitio receptor en 2 pacientes (6.25%), pérdida de injerto en 2 pacientes (6.25%) y efecto de empedrado en 1 paciente.
10. Se observó que no existe relación con la presencia de algún antecedente familiar o personal patológico en la respuesta clínica de los pacientes.
11. La evaluación estadística del tratamiento a los 180 días no fue significativa por que solamente el 25% (8) de los pacientes presentó una respuesta de 80 a 100% de repigmentación.

118

7 DE FEBRERO DE 1987
FALLA DE ORIGEN

COMENTARIO

La técnica de los miniinjertos de piel es un recurso eficaz para la repigmentación de las lesiones de vitiligo estable, pero en ningún caso debiera reemplazar a las modalidades médicas empleadas comúnmente cuando estas sean aplicables y potencialmente útiles en el proceso de repigmentación. Cuando estas técnicas fallan y solamente entonces, deberá procederse al empleo de las modalidades quirúrgicas como la de miniinjertos, procurando realizar una buena historia clínica para poder determinar si el paciente reúne las características necesarias para esta alternativa de tratamiento, con el fin de obtener un mejor resultado y evitar las complicaciones o secuelas propias de esta técnica quirúrgica.

BIBLIOGRAFIA

- 1.- Koranne R, Derm D, Sachdeva K. Vitiligo. Int. J Dermatol. 1988 ; 27 : 676-681.
- 2.- Margasin S. Vitiligo. Piel 2000; 15: 436-441
- 3.- Kovacs S. Vitiligo. J Am Acad Dermatol 1998; 38: 647-66
- 4.- Alarcón H, Gutiérrez R, Gracida C. Vitiligo. Actualidades en el tratamiento. Rev Cent Dermatol Pascua 2000; 9(3): Sep-Dic 2000
- 5.- Saul A. Lecciones de dermatología 11ava ed. Francisco Mendez editor. México 2002.
- 6.- Schwartz R, Krysicka C. Vitiligo. Cutis 1997; 60: 239-244.
- 7.- Bolognia P. Biology of hipopigmentation. J Am Acad Dermatol 1988; 19(2): 224- 229.
- 8.- Graciela BI. Melanogenesis. Arch Argent Dermatol 1984; XXXIV; 193-202.
- 9.- Alonso M, Simon P, Sanchez E. Desarrollo embrionario del melanocito epidérmico. Piel 1993; 8: 411-413.
- 10.- Quevedo W, Fitzpatrick TB, Szaba G et al. Dermatology in general medicine. 5ta ed. McGraw-hill Estados Unidos de Norteamérica 1999.
- 11.- Jurado F. Melagenina. Una alternativa en el tratamiento del vitiligo. Tesis de postgrado en dermatología, leprología y micología 1988.
- 12.- Rook ,Wilkinson, Ebling. Textbook of Dermatology. 5ta ed. Blackwell Scientific Publications. Oxford 1992.
- 13.- Arcos B, Parodi E, Salgar M et al. Vitiligo: Complex segregation and linkage disequilibrium analyses with respect to microsatellite loci Spanning the HLA. Hum Genet 2002; 110(4): 334-42.
- 14.- Taieb A. Intrinsic and Extrinsic pathomechanisms in vitiligo. Pigment Cell Res 2000; 1358-417.
- 15.- Zamani M, Spaepen M, Sghar S et al. Linkage and association of HLA class II genes with vitiligo in a Dutch population. Br J Dermatol 2001; 145 (1): 90-4.
- 16.- Mandry R; Ortiz L; Lugo S; Sanchez J. Organ-specific autoantibodies in vitiligo patients and ther relatives. Int J Dermatol 1996; 35(1): 18-21.
- 17.- Xiez; Chen D; Jiao D; Bystryrn J. Vitiligo antibodies are not directed to tyrosinase. Arch Dermatol 1999; 135 (4): 417-22

- 18.- Boisseau G; Vezon G, Helenon R, et al. High prevalence of vitiligo in lepromatous leprosy. *Int J Dermatol* 2000; 39(1): 837-9
- 19.- Palermo B, Campanelli R, Garbelli S. et al. Specific cytotoxic T lymphocyte responses against Melan- A/MART1, tyrosinase and gp 100 in vitiligo by the use of mayor histocompatibility complex/peptide tetramers: the role of cellular immunity in the etiopathogenesis of vitiligo. *J Invest Dermatol* 2001; 326-32
- 20.- Kemp E, Waterman E, Hawes B et al. The melanin- concentrating hormone receptor 1, a novel target of autoantibody responses in vitiligo. *J Clin invest* 2002; 109(7): 923-30
- 21.- Yamauchi P, Nguyen N, Grimes P. Idiopathic CD4+T cell lymphocytopenia associated with vitiligo. *J Am Acad Dermatol* 2002; 46(5): 779-82.
- 22.- Vanden Wijngaard R, Asghar S, Pijnenborg A. et al. Aberrant expression of complement regulatory proteins, membrane cofactor protein and decay accelerating factor in the envolved epidermis of patients with vitiligo. *Br J Dermatol* 2002; 146 (1): 80-7
- 23.- Escobar RC. Vitiligo. Actualización. *Piel* 1990; 5: 269-281
- 24.- Jiménez AF. Vitiligo. *Piel* 1987; 2: 519-523
- 25.- Morrone A, Pichardo M, De luca C et al. Catecholamines and vitiligo. *Pigment Cell Res* 1992; 5(2): 65-69.
- 26.- Lazarova R, Hristakieva E, Lazarov N et al. Vitiligo-related neuropeptides in nerve fibers of the skin. *Arch Physiol Biochem* 2000; 108 (3): 262-267
- 27.- Partha P, Majumder P, James J et al. Pattern of familial agregation of vitiligo. *Arch Dermatol* 1993; 129: 994-998
- 28.- Lopez GV. Algunas consideraciones sobre los factores psicosociales del vitiligo. *Dermatología Rev Mex* 1995; 39(6): 365-368.
- 29.- Cabildo M. La medicina psicosomática y el vitiligo. Tesis para obtener el titulo de Médico Cirujano y Partero. 1952.
- 30.- Le Poole IC, Wijngaard V, Westerhorf. Presence of T cells and macrophages in inflammatory vitiligo skin parallels melanocyte disappearance. *Am J pathol* 1996; 148 (4): 1219-1228.

- 31.- Kim SM, Kim YK, Hann SK. Serum levels of folic acid and vitamin B12 in Korean patients with vitiligo. *Yonsei Med J* 1999; 40(3): 195-8
- 32.- Overwijk WW, Lee DS, Surman DR et al. Vaccination with a recombinant vaccinia virus encoding a "self" antigen induces autoimmune vitiligo and tumor cell destruction in mice: requirement for CD4 (+) T lymphocytes. *Proc Natl Acad Sci* 1999; 96 (6): 2982-2987.
- 33.- Cordero A. *Biología de la piel. Estructura y funciones*. 1ª ed, Buenos Aires, Editorial Médica Panamericana.
- 34.- Schallreauter K. Vitiligo : What did we learn? Oral communications and co-opted speakers abstracts Wednesday 3 d July 2002: Schedule at a glance Symposia vitiligo 20th World Congress of Dermatology.
- 35.- Bystryn J. Is vitiligo an autoimmune disease ? Oral communications and co-opted speakers abstracts Wednesday 3rd July 2002: Schedule glance Symposia vitiligo.
- 36.- Porter J, Beuf A, Lerner A, Nordlund J. Psychological effect of vitiligo: A comparison of vitiligo patients with normal control subjects, with psoriasis patients and with patients with other pigmentary disorders. *J Am Acad Dermatol* 1986; 15(2), Part I.
- 37.- Concetta M, Bologna J. Pentachrome vitiligo. *J Am Acad Dermatol* 1995 ; 33: 853-856.
- 38.- Hann SK. Various clinical features of vitiligo. Oral communications 20th World Congress of dermatology 3 July 2002.
- 39.- Kyung S, Jung H. Segmental vitiligo: Clinical findings in 208 patients . *J Am Acad Dermatol* 1996; 35: 671-674.
- 40.- Jimbow K. Biology of vitiligo. Oral communications 20th World Congress of Dermatology 3 July 2002. Schedule at a glance Symposia vitiligo..
- 41.- Handa S, Kam I. Vitiligo: Clinical Findings in 1436 patients. *J Dermatol* 1999; 26: 653-657.
- 42.- Tsuruta D, Hamada T, Teramae H. Inflammatory vitiligo in Vogt- Koyanagi-Harada disease. *J Am Acad Dermatol* 2001; 44: 129-131.

- 43.- Koga M, Tango T. Clinical Features and course of type A and type B vitiligo. Br. J Dermatol 1988; 118: 223-228.
- 44.- Cho S, Kang H, Hahm J. Characteristics of vitiligo in Korean Children. Pediatric Dermatology 2000; 17(3): 189-193.
- 45.- Saúl A, Ibarra G. Discromias. PAC Derma-1 1ra Ed. Galderma México 2000.
- 46.- Halder R, Grimes P, Cowan C, et al. Childhood vitiligo. J Am Acad Dermatol 1987 ; 16: 948-954.
- 47.- Nordlund J, Partha P. Recent Investigations on vitiligo vulgaris. Dermatologic Clinics 1997; 15: 69-76.
- 48.- Gokhale B, Mehta N. Histopathology of vitiliginous Skin. Int J Dermatol 1983; 22: 477-480.
- 49.- Kyung S, Park Y, Choi E. Epidermal Changes in active vitiligo. J Dermatol 1992; 19: 217-222.
- 50.- Hann S, Kim Y, Hoan J. Clinical and Histopathologic Characteristics of trichrome vitiligo. J Am Acad Dermatol 2000; 42: 589-596.
- 51.- Gniadecka M, Christian H, Nymark N. Photoprotection in vitiligo and normal skin. Acta Derm Venereol 1996; 76: 429-432.
- 52.- Lever D, Elenitsas R, Jaworsky C, Johnson B. Histopatología de la piel. 8th ed Intermédica Buenos Aires Argentina 1999..
- 53.- Rubisz J, Bucher S, Itin P. Vitiligo associated with Lichen planus. Is there a pathogenetic relation ship? Dermatology 1996; 192: 176-178.
- 54.- Baran R, Ortonne J, Ferrin CH. Vitiligo associated with aq lichen planus border. Dermatology 1997; 194: 199.
- 55.- Peserico A, Rigon F, Semenzato G, et al. Vitiligo and polyglandular Autoimmune Disease with autoantibodies to Melanin- Producing Cells. Arch Dermatol 1981; 17: 751-752.
- 56.- Jelinek J. Cutaneous manifestations of Diabetes Mellitus. Int J Dermatol 1994; 33(9): 605-613.
- 57.- Stevens A, Grossman M, Barr M. Orbital myositis, vitiligo, and giant cell myocarditis. J Am Acad Dermatol 1996; 35: 310-312.

- 58.- Akiyama M, Inamoto N, Kakamura K. Malignant histiocytosis presenting as multiple erythematous plaques and cutaneous depigmentation. *Am J Dermatopathology*. 1997; 19(3): 299-302.
- 59.- Keyvan N, Busson M, Macheler B. Vitiligo associated with Alpha- Interferon in a patient with Chronic Active Hepatitis C. *Cutis* 1997; 60: 289-290.
- 60.- Tosti A, Bordazzi F, Tosti G, Monti L. Audiologic Abnormalities in cases of vitiligo. *J Am Acad Dermatol* 1987; 17: 230-233.
- 61.- Elston D, Clayton A, Meffert J et al. Migratory poliosis: A forme fruste of Alopecia areata?. *J Am Acad Dermatol* 2000; 42: 1076-1077.
- 62.- Barnes L. Vitiligo and the Vogt- Koyanagi-Harada Syndrome. *Dermatologic Clinics* 1988; 6(2): 229-238.
- 63.- Seung-Lee S, Kim H. Squamous cell carcinoma in a patient with generalized vitiligo. *J Am Acad Dermatol* 2001; 45: S227- S229.
- 64.- Selvaag E. Cloroquine- induced vitiligo. *Acta Derm Venereol* 1995; Stockh: 76-77.
- 65.- Blume L, Spieker T, Reupke H. Generalised Acanthosis Nigricans with vitiligo. *Acta Dermatol Venereol* 1996; 76: 377-380.
- 66.- Hegedus L, Heidenheim M, Gervil M. Et al. High frequency of thyroid disfunction in patients with vitiligo. *Acta Dermatol Venereol* 1994; 74: 120-123.
- 67.- Cribier B, Lipsker G. Vitiligo with inflammatory raised border mimicking mycosis fungoides: a clinicopathological study of 4 cases. *Am J Dermatopathol* 2000; 22(4): 349.
- 68.- De Alba L, Dobler G. Lupus eritematoso y vitiligo. Reporte de un caso. *Rev Centro Dermatol Pascua* 1993; 2(1): 6-8.
- 69.- Nordlund J, Albert D, Forget B. Halo nevi and the Vogt- Koyanagi- Harada Syndrome. *Arch Dermatol* 1980; 116: 690-692.
- 70.- Yeung W, Chan H, Lie A. Generalized vitiligo after lymphocyte infusion for relapsed leukaemia. *Br J of Dermatol* 2001; 145: 1015-1017.
- 71.- Nordlung J, Halder R, Grimes P. Manejo del vitiligo. *Act Terap Dermatol* 1994; 17: 369-372.

- 72.- Papadopoulos L, Bor R, Legg C. Doping UIT the Disfiguring effects of vitiligo: A preliminary Investigation Into the effects of cognitive- Behavioural therapy. Arch Dermatol 2001; 137: 786-788.
- 73.- Drake L, Scotch, Farmer E. Et al. Guidelines of care for vitiligo. J Am Acad Dermatol 1996; 35: 620-626.
- 74.- Fitzpatrick T, Allen R, Wolff K. Atlas de dermatología clínica. 3ª. Ed McGraw-Hill Interamericana 2000.
- 75.- Fitzpatrick T. Mechanisms of Phototherapy of vitiligo Successfully treated with Bath PUVA. Arch Dermatol 1997; 133: 1591.
- 76.- Mai D, Omohundro C, Dijkstra J et al. Childhood vitiligo Successfully treated with Bath PUVA. Pediatric Dermatology 1998; 15: 53-55.
- 77.- Wildfang L, Jacobsen F, Thestrup K. PUVA treatment of vitiligo: A retrospective study of 59 patients . Act Dermatol Venereol 1992; 72: 305-306.
- 78.- Sahin S, Hindioglu U, Karaduman A. PUVA treatment of vitiligo: a retrospective study of Turkish patients. Int J Dermatol 1999; 38: 542-545.
- 79.- Limbow K. Vitiligo therapeutic Advances. Dermatologic Clinics 1998; 16(2): 399-407.
- 80.- Gambichler T. Vitiligo Phototherapeutic options. J Am Acad Dermatol 1999; 40(6): 645.
- 81.- Behrens S, Leiter V. Phototoxicity profile of PUVA- oil bath therapy. J Am Acad Dermatol 2000; 14: 698.
- 82.- Alpsoy E, Ermis O, Cetin L. Is the efficacy of psoralen plus ultraviolet A therapy for vitiligo enhanced by concurrent topical calcipotriol? A placebo-controlled double-blind study. Br J Dermatol 2001; 145: 472-475.
- 83.- Orecchia G. Non. PUVA treatments for vitiligo. Oral communications 3 july 2002 20th World Congress of Dermatology.
- 84.- Parsad D, Saini R, Nagpal R. Calcipotriol in vitiligo: A preliminar study. Pediatric Dermatology 1999; 16(4): 317-320.
- 85.- Camacho F, Mazuecos J. Treatment of vitiligo with oral y topical phenylalanine: 6 year of experience. Arch Dermatol 1999; 135: 216-217.

- 86.- Mazuecos J, Camacho F. L-fenilalanina en el tratamiento del vitiligo. *Piel* 1999; 14: 222-225.
- 87.- Westerhof w, Krobotoval L. Treatment of vitiligo with UV-B radiation Vs topical psoralen plus UV-A. *Arch Dermatol* 1997; 133: 1525-1528.
- 88.- Scherhun L, Kim J, Lim H. Narrow- band ultraviolet B is a useful and well-tolerated tretment for vitiligo. *J Am Acad Dermatol* 2001; 44: 999-1003.
- 89.- Njoo M, Westerhof W. Treatment of generalized vitiligo in children with narrow-band (TL-01) UVB radiatrion therapy. *J Am Acad Dermatol* 2000; 42: 245-253.
- 90.- Goodwin R, Finlay A, Anstey A. Vitiligo following narrow- band TL- 01 phototherapy for psoriasis. *Br J Dermatol* 2001; 144: 1262-1265.
- 91.- Camacho F, Mazuecos F. Treatment of vitiligo with oral and topical phenylalanine: 6 years of experience. *Arch Dermatol* 1999; 135: 216-217.
- 92.- Puig L, Alegre M. Nuevas perspectivas terapéuticas para el vitiligo. *Piel* 1995; 10: 449-451.
- 93.- Allen K, Jason A, Milgraum S. Treatment of vitiligo with the ultrapulse carbon dioxide laser in patients concomitantly Receiving Oral Psoralen plus UV-A Therapy. *Arch Dermatol* 1997; 133: 1605-1606.
- 94.- Barkhart C. Phenylalanine with UVA for the tretment of vitiligo needs more testing for possible side effects. *J Am Acad Dermatol* 1999; 40 (6): 1015.
- 95.- Spencer J, Nossa R, Ajmeri J. Treatment of vitiligo with the 308-nm excimer laser : A pilot study. *J Am Acad Dermatol* 1999; 40(6): 1015.
- 96.- Baltas E, Nagy P, Bonis B . Et al. Repigmentation of localized vitiligo with the xenon chloride laser. *Br J Dermatol* 2001; 144: 1262-1295.
- 97.-Guttman Ch. Vitiligo Laser tx called "extraordinary". *Dermatology times* 2000; 1: 1-2.
- 98.-Ameen M, Exarchou V, Chu A. Topical Calcipotriol as monotherapy and in combination with psoralen plus ultraviolet A in the treatment of vitiligo. *Br J Dermatol* 2001; 145: 476-479.
- 99.- Westerhof W, Nieuweboer L, Mulder H. Et al. Left- Right comparison Study of the combination of fluticasone propionate and UV-A Vs either Fluticasone

- propionate or UV-A Alone for the long- term treatment of vitiligo. Arch Dermatol 1999; 135: 1061-1066.
- 100.- Njoo D, Bossyt P, Westerhof W. Manegement of vitiligo. Results of a questionnaire among dermatologist in the Netherlands. Int J Dermatol 1999; 38: 866-872.
- 101.- Khalid M, Mujtaba G. Response of segmental vitiligo to 0.05% Clobetasol propionate crema. Int J Dermatol 1998; 37: 701-708.
- 102.- Radakovic S, Furnsinn A, Hunigsmann H, Et al. Oral dexamethasone pulse treatment for vitiligo. J Am Acad Dermatol 2001; 44: 814-817.
- 103.- Min S, Seung H, Kyung S. The efficacy of low-dose oral corticosteroids in the treatment of vitiligo patients. Int J Dermatol 1999; 38: 546-550.
- 104.- Thissen M, Westerhof W. Laser treatment for further depigmentation in vitiligo. Int J Dermatol 1997; 36: 386-388.
- 105.- Mijares C, Hollands I, Roque S, Pimienta R. Efecto estimulante de la reproducción de los melanocitos ejercido por dos extractos de placenta humana (melagenina I y II). Dermatología Rev Mex 1995; 39 (2): 73-76.
- 106.- Jeanmougin M. Fototerapia y fotoquimioterapia por ultravioletas. Ed. Scientifiques et Médicales elsevier SAS, Paris 2002 pp. 98-930-A-10.
- 107.- Ichimiya M. Inmunohistochemical Study of ACTH and alfa-MSH in vitiligo patients succefully treted with a sex steroid- Thyroid Hormona Mixture. J Dermatol. 1999; 26: 502-506.
- 108.- Shenefelt F. Hipnosis in Dermatology Arch Dermatol 2000; 36: 393-399.
- 109.- Kahn A, Cohen M. Vitiligo: Treatment by dermoabrasion and epithelial sheet grafting. J Am Acad Dermatol 1995; 33: 646-648.
- 110.- Malakar S, Shah R. Surgical Pearl: Composite film and graft unit for in vitiligo the recipient area dressing after split-thickness skin grafting. J Am Acad Dermatol 2001; 44: 856-857.
- 111.- Sachder M, Sundara D. Suction blister grafting for stable vitiligo using pulsed erbium: YAG laser ablation for recipient site. Int J Dermatol 2000; 39: 471-473.

- 112.- Agrawal K, Agrawal A. Vitiligo: Surgical Repigmentation of Leukotrichia. *Dermatol Surg* 1995; 21: 711-715.
- 113.- Koga M. Epidermal Grafting Using the tops of Suction Blisters in the treatment of vitiligo. *Arch Dermatol* 1988; 124: 1656-1659.
- 114.- Ming W, Han J, Zhu N et al. Surgical Pearl: fine gauze is a useful carrier for epidermal graft in the treatment of vitiligo by means of the suction blister method. *J Am Acad Dermatol* 1999; 40: 247-249.
- 115.- Gupta S, Shroff S, Gupta S. Modified technique of suction blistering for epidermal grafting in vitiligo. *Int J Dermatol* 1999; 38: 306-309.
- 116.- Falabella R, Escobar C, Barrero I. Treatment of refractory stable vitiligo by transplantation of in vitro cultured epidermal autografts bearing melanocytes *J Am Acad Dermatol* 1992; 26: 230-236.
- 117.- Andreassi L, Pianigiani E, Andreassi A Et al. A new model of epidermal culture for the surgical treatment of vitiligo. *Int J Dermatol* 1998; 37: 595-598.
- 118.- Redondo P, García J. Tratamiento del vitiligo mediante cultivo de melanocitos. *Piel* 1997; 12: 220-227.
- 119.- Olsson M, Moellmann G, Lerner A. Et al. Vitiligo: Repigmentation with cultured melanocytes after cryostorage. *Act Dermatol Venereol* 1994; 74: 226-228.
- 120.- Olsson M, Juhlin L. Transplantation of melanocytes in vitiligo. *Br J Dermatol* 1995; 132: 587-591.
- 121.- Tsuji T, Hamada T. Topically Administered fluoracil in vitiligo. *Arch Dermatol* 1983; 119: 722-727.
- 122.- Basavaraj K. micropigmentation in the treatment. of vitiligo. *Ann Dermatol Venereol* 2002; 129: 1S371-1S602.
- 123.- Falabella R. Mininjertos de piel en el tratamiento de las acromías . Técnica y aplicaciones. *Piel* 1990; 5: 95-100.
- 124.- Falabella R, Arrunategui A, Barona M, Alzate A. The minigrafting test for vitiligo: Detection of stable lesions for melanocyte transplantation. *J Am Acad Dermatol* 1995; 32: 228-232.

FALTA

PAGINA

129

- 138.- Hatchome N, Kato T, Tagami H. Therapeutic success of epidermal grafting in generalized vitiligo is limited by the koebner phenomenon. *J Am Acad Dermatol* 1990; 22: 87-91.
- 139.- Fatabella R, Barona M, Escobar C. Et al. Surgical Combination therapy for vitiligo and Piebaldismo *Dermatol Surg* 1995; 21: 852-857
- 140.- Hernandez A, Dominguez J, Boeta L. Et al. Miniinjertos autólogos y PUVA tópico: terapia combinada para el manejo del vitiligo segmentario. *Dermatología Rev Mex* 1999; 43(2): 66-68.
- 141.- Navarro R, Canales A, Salado H, Feria A. Miniinjerto autólogo de piel e ingestión de 8-metoxipsoraleno en pacientes con vitiligo vulgar estable. *Dermatología Rev Mex* 2002; 46 (6): 260-267.
- 142.- Seok J, Chut Y. Treatment of vitiligo with autologous epidermal grafting by means of pulsed erbium: YAG Laser. *J Am Acad Dermatol* 1998; 38(2): 280-282.
- 143.- Kyung S, Im S, Wook H et al. Treatment of stable vitiligo with autologous epidermal grafting and PUVA. *J Am Acad Dermatol* 1995; 131: 1257-1258.
- 144.- Skouge J, Morison W, Et al. Vitiligo Treatment With a combination of PUVA therapy and Epidermal Autografts. *Arch Dermatol* 1995; 131: 1257-1258.
- 145.- Suga y, Iqbal K, Takimoto R. Et al. Successful treatment of vitiligo with PUVA- pigmented autologous epidermal grafting. *Int J Dermatol* 1996; 35 (7): 518-522.
- 146.- Lee A, Hoon J. Autologous epidermal grafting with PUVA- irradiated donor skin for the treatment of vitiligo. *Int J Dermatol* 1998; 37: 551-554.

Centro Dermatológico Pascua

Hoja de autorización de procedimiento.

Nombre del paciente _____

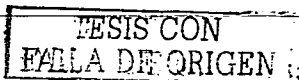
Expediente: _____

En la Ciudad de México DF; el día ____ de _____ del 2002.

Se me a informado cabalmente del procedimiento a que seré sometido (a), así como de sus beneficios, riesgos y posibles complicaciones, el cual servirá para el tratamiento de mi enfermedad, que consiste en la colocación de mini injertos autólogos epidérmicos en vitiligo estable, esto se llevara a cabo bajo anestesia local y toma de mini injertos por medio de un sacabocados de piel los cuales se injertaran en las manchas de vitiligo, lo cual puede dejar cicatriz permanente en el sitio donador.

Autorizo al personal médico del Centro Dermatológico Pascua, para que se lleve a cabo el procedimiento de referencia, asumiendo voluntariamente a todas las consecuencias que del mismo deriven para efectos de deslindar responsabilidades.

Firma: _____



Datos generales

Paciente número _____

Fecha _____

Nombre _____

Expediente _____

Sexo _____

Edad _____

Teléfono _____

Dirección _____

Antecedentes heredo familiares

Vitiligo _____ Especificar _____

Enf. Tiroideas _____ Especificar _____

Enf. Autoinmunes _____ Especificar _____

Diabetes Mellitus _____ Especificar _____

Antecedentes personales patológicos

Enf. Tiroideas _____ Especificar _____

Enf. Autoinmunes _____ Especificar _____

Diabetes Mellitus _____ Especificar _____

Otras enfermedades _____ Especificar _____

Problemas visuales _____ Especificar _____

Alergia medicamentos _____ Especificar _____

Alergia anestésicos _____ Especificar _____

Padecimiento actual

Tiempo de evolución _____

Tiempo sin manchas nuevas _____

Tratamientos utilizados _____

Tipo _____ Tiempo _____

Tipo _____ Tiempo _____

Tipo _____ Tiempo _____

Fenómeno de Koebner: _____

Seguimiento

Paciente número _____

Nombre _____

Visita 1 ingreso al protocolo

Fecha _____

Cuestionario _____

Foto 1 _____

Observaciones

Visita 2 Procedimiento quirúrgico

Fecha _____

Complicaciones transoperatorias _____

Foto 2 _____

Observaciones

TESIS CON
FALLA DE ORIGEN

Visita 3. Postoperatorio día 7

Fecha _____

Infección _____

Cicatriz _____

Hiperpigmentación _____

Quistes de millium _____

Pigmentación irregular _____

Foto 3 _____

Observaciones _____

Visita 4. Postoperatorio día 30

Fecha _____

Infección _____

Pérdida del injerto _____

Cicatriz _____

Hiperpigmentación _____

Quistes de millium _____

Pigmentación irregular _____

Foto 4 _____

Observaciones. _____

TESIS CON
FALLA DE ORIGEN

Visita 5. Postoperatorio 3er mes

Fecha: _____

Infección _____

Pérdida de injerto _____

Cicatriz _____

Hiperpigmentación _____

Quistes de millium _____

Pigmentación irregular _____

Foto 5 _____

Observaciones _____

Visita 6. Postoperatorio 6to mes.

Fecha: _____

Infección _____

Pérdida del injerto _____

Cicatriz _____

Hiperpigmentación _____

Quistes de millium _____

Pigmentación irregular _____

Foto 6 _____

Observaciones _____

Mininjertos autólogos epidérmicos en pacientes con vitiligo estable

Datos generales

Paciente Número _____

Fecha _____

Nombre _____

Expediente _____

Diámetro de la lesión _____

Localización de la lesión. _____

TESIS CON
FALLA DE ORIGEN