

01421  
249



UNIVERSIDAD NACIONAL AUTÓNOMA  
DE MÉXICO

---

---

FACULTAD DE ODONTOLOGÍA

DIAGNÓSTICO DIFERENCIAL  
DEL HEMANGIOMA

**T E S I N A**

QUE PARA OBTENER EL TÍTULO DE  
**CIRUJANO DENTISTA**  
P R E S E N T A  
**PALLARES TREJO CARLOS ANTONIO**

TESIS CON  
FALLA DE ORIGEN

TUTOR: C.D. ALBA HERRERA SPEZIALE

MEXICO, D.F., 21 DE MAYO DEL 2003

A





Universidad Nacional  
Autónoma de México

Dirección General de Bibliotecas de la UNAM

**Biblioteca Central**



**UNAM – Dirección General de Bibliotecas**  
**Tesis Digitales**  
**Restricciones de uso**

**DERECHOS RESERVADOS ©**  
**PROHIBIDA SU REPRODUCCIÓN TOTAL O PARCIAL**

Todo el material contenido en esta tesis esta protegido por la Ley Federal del Derecho de Autor (LFDA) de los Estados Unidos Mexicanos (México).

El uso de imágenes, fragmentos de videos, y demás material que sea objeto de protección de los derechos de autor, será exclusivamente para fines educativos e informativos y deberá citar la fuente donde la obtuvo mencionando el autor o autores. Cualquier uso distinto como el lucro, reproducción, edición o modificación, será perseguido y sancionado por el respectivo titular de los Derechos de Autor.

## Índice

1. Introducción.	4
2. Antecedentes.	5
3. Aspectos generales de la vascularización normal.	6
3.1. Organización general.	9
3.2. Sistema vascular sanguíneo.	10
3.3. Capilar.	10
3.3.1 Capilares arteriales y venosos.	11
3.4 Estructura general de los vasos sanguíneos.	12
3.5 Las células de la pared vascular.	12
3.6 Células musculares lisas de los vasos.	13
3.7 Células endoteliales.	13
4. Aspectos generales de la enfermedad.	14
5. Hemangioma.	16
5.1. Características clínicas.	17
5.2. Signos y exámenes.	17
5.3. Complicaciones.	18
5.4. Clasificación internacional.	18
5.5. Tipos de hemangioma.	19
5.6. Hemangioma en hueso.	20
5.7. Medios de diagnóstico	22
5.7.1. Angiografía.	22
5.7.2. Tomografía computarizada	22
5.7.3. Resonancia magnética.	24
5.7.4. Ultrasonografía Doppler.	25
5.8. Tratamiento.	25
6. Justificación.	28
7. Discusión.	29
7.1. Diagnóstico diferencial.	31
7.2. Malignidad del hemangioma.	32

Dirección General de Bibliotecas  
 a difundir en formato electrónico e impreso  
 de mi trabajo recepción:  
 M.A.R.E.: Palmas Tejo  
 Carlos Alfonso  
 28/11/03  
 M.A.R.E.: Palmas Tejo

<b>8. Conclusiones.</b>	<b>35</b>
<b>9. Bibliografía.</b>	<b>36</b>

## Indice de figuras

Fig. 1 Hemangioma localizado en la mucosa labial inferior.	5
Fig. 2. Ilustración de un hemangioma localizado en la zona abdominal.	15
Fig. 3. Hemangioma localizado en la mucosa oral, en la comisura labial.	16
Fig. 4. Hemangioma localizado en la zona frontal.	19
Fig. 5. Hemangioma intracraneal.	21
Fig. 6. Angiografía de hemangioma en riñón.	22
Fig. 7. Tomografía de hemangioma.	23

## 1. Introducción.

Desde las primeras observaciones de esta enfermedad denominada **hemangioma**, se han realizado numerosos intentos, así como numerosos hallazgos, acerca de su origen y razón de ser. Hasta nuestros días parece ser que no se encuentra con claridad la respuesta a esta incógnita, más aun se sigue intentando resolver el por que de su existencia.

En la siguiente revisión bibliográfica ponemos a juicio los recientes descubrimientos realizados por diferentes investigadores en otras partes del mundo para así dar una respuesta al porque de la presencia de esta enfermedad, pero también dar a conocer algo que podría ser de importancia para el medio odontológico.

En esta revisión se expone que el hemangioma ya no puede ser considerado ni como un hamartoma, ni como una tumoración benigna, si no que debe de tomarse mayor cuidado con esta clase de lesiones y no dejar pasar alguna otra consideración.

## 2. Antecedentes.

Se define normalmente al **hemangioma** como grupos anormalmente densos de pequeños vasos sanguíneos dilatados que pueden desarrollarse en la piel o en los órganos internos. El hemangioma clásicamente reconocido es una lesión cutánea visible de color rojo que puede aparecer de forma superficial, a un nivel más profundo o una combinación de ambos. Los hemangiomas usualmente están presentes al momento de nacer, pero pueden aparecer pocos meses después. Normalmente comienzan en un sitio que se ha mostrado ligeramente oscuro o de color diferente al tejido circundante. **1** En la figura número 1 mostramos un hemangioma en cavidad bucal.



Fig 1 Hemangioma localizado en la mucosa labial inferior.

En la antigüedad se creía que un niño podía quedar marcado *in útero* por las emociones que sufriera su madre y se culpaba a la madre de la lesión que el niño presentaba al nacer y a ésta se le denominaba *nevo materno*. **2**

Por la similitud de las lesiones con ciertos alimentos, se ha denominado al hemangioma de diferentes maneras basándose en términos descriptivos por ejemplo: hemangioma en "fresa" o "cereza", mancha en "vino de Oporto" y placa "salmón", por citar algunos ejemplos. 2

Durante el siglo XIX Virchow y su discípulo Wegner propusieron una clasificación histológica de las alteraciones vasculares. Virchow consideró a estas lesiones como tumores y las denominó, en base a la arquitectura de los canales que las constituyen, *angiomas simples, cavernosos y racemosos*. Postuló que un tipo de lesión podía transformarse en otro, tanto por proliferación celular como por dilatación de los vasos. Wegner, por ejemplo, propuso una clasificación histomorfológica similar para las lesiones de vasos linfáticos que se utiliza aún hoy en día. 2

En 1908 un patólogo, Adami, observó que no todas las lesiones vasculares se comportaban de forma similar. Propuso que el término *angioma* debía utilizarse solamente para tumores vasculares verdaderos con crecimiento independiente, excluyendo de esta definición otro tipo de lesiones constituidas también por vasos.

### **3. Aspectos generales de la vascularización normal.**

La estructura de los vasos refleja las distintas exigencias funcionales, por ejemplo las arterias resisten las presiones pulsátiles que han de soportar sus paredes y estas por lo general son más gruesas que las venas homólogas.

Existen tres clases de arterias según su tamaño y sus características estructurales: 1) arterias gruesas o elásticas, como la aorta y las grandes ramas, 2) arterias de mediano tamaño o musculares que comprende otras ramas de la aorta (como las arterias coronarias o las renales) llamadas también arterias distributivas; y 3) arterias pequeñas que discurren, en su mayor parte, en el interior de los tejidos y los órganos. 3



Los elementos básicos de la pared vascular son: las células endoteliales, las fibras musculares lisas y la matriz extracelular, que contiene elementos elásticos, colágeno y proteoglicanos. Todos ellos se disponen en capas concéntricas: la íntima, la media y la adventicia, que están bien delimitadas en los grandes vasos. **3**

La íntima está formada por células endoteliales de revestimiento y una cantidad mínima de tejido conjuntivo subendotelial. Está separada de la media por una densa membrana elástica llamada membrana elástica interna. Las capas de fibras musculares lisas próximas a la luz se nutren principalmente del oxígeno que atraviesa directamente la luz del vaso por difusión. Como esa difusión es insuficiente para llevar el oxígeno desde la luz hasta las capas externas de los vasos de grueso y mediano tamaño, hay pequeñas arteriolas que desde el exterior perforan a la membrana elástica externa y riegan la mitad o los dos tercios externos de la media. Estos vasos que nutren a las paredes vasculares se llaman vasa vasorum. **3**

La adaptación a las necesidades mecánicas o metabólicas hace que la cantidad relativa y la disposición de los elementos estructurales básicos varíen a lo largo del árbol arterial. En las arterias elásticas, la media contiene muchas fibras elásticas dispuestas en capas bastante compactas que están alternativamente separadas por capas de fibras musculares lisas. Con el envejecimiento se pierde elasticidad y estos vasos se vuelven menos distensibles, especialmente cuando aumenta la presión arterial. Por eso las arterias de los ancianos se vuelven cada vez más tortuosas y dilatadas. En las arterias musculares, la media está formada principalmente por fibras musculares lisas dispuestas circularmente o en espiral; solo hay elastina en las membranas interna y externa. En las arterias musculares y las arteriolas el riego sanguíneo regional y la presión arterial están reguladas por las variaciones de tamaño de la luz que se producen cuando las fibras musculares

lisas se contraen (vasoconstricción) o se relajan (vasodilatación), fenómenos controlados en parte por el sistema nervioso autónomo. **3**

Las arteriolas son las ramas arteriales más pequeñas. El grado de contracción de la musculatura lisa de la media arteriolar modifica enormemente el diámetro de la luz vascular, de ese modo se regula la presión arterial en la circulación general. Como la resistencia de un vaso al flujo sanguíneo es inversamente proporcional a la cuarta potencia del diámetro. Así pues, las arteriolas son fisiológicamente los puntos principales de resistencia al flujo sanguíneo, siendo responsables de una intensa disminución de la presión y la velocidad de la sangre, así como del paso de un flujo pulsátil a una corriente continua. **3**

Los capilares tienen aproximadamente el diámetro de los hematies (7 a 8 mm) y son de paredes delgadas, cada arteriola emite muchos capilares, el lecho capilar tiene una gran superficie de sección, y el flujo sanguíneo que los atraviesa es bastante lento. Los capilares están revestidos por células epiteliales, y por fuera se apoyan en una delgada membrana basal; carecen de capa media. La lentitud de su flujo, su gran superficie de sección y la delgadez de sus paredes cuyo espesor es de una célula solamente, convierten a los capilares en un lugar idealmente adaptado para que se produzcan rápidos intercambios de sustancias difusibles entre la sangre y los tejidos. **3**

La estructura de los vasos varía según los sitios, los capilares de los músculos, corazón, pulmones, piel y sistema nervioso poseen una capa endotelial continua, en las glándulas endocrinas el endotelio tiene fenestraciones que permiten un transporte de moléculas de mayor tamaño y de sustancias como hormonas y filtrado glomerular. **3**

Algunos capilares llamados sinusoides tienen un endotelio discontinuo y una membrana basal parcial o ausente lo que favorece el paso de células a través de sus paredes. **3**

Las venas son vasos de gran calibre, pero de paredes finas, que constan de una membrana elástica interna mal definida y una media no tan desarrollada como la de las arterias; aproximadamente dos tercios de la sangre de la circulación general se aloja en las venas. Las venas tienen poco sostén están predispuestas a sufrir dilataciones y compresiones irregulares y a dejarse invadir por procesos tumorales e inflamatorios. La inversión de su flujo se evita gracias a las válvulas que poseen muchas venas, especialmente las de los miembros inferiores, donde la sangre debe circular venciendo la fuerza de la gravedad. **3**

Los linfáticos son conductos de pared fina revestida de epitelio y no contiene células sanguíneas; actúan como un sistema de drenaje, devolviendo el líquido de los espacios intersticiales a la sangre. Pero también constituyen una vía importante para la propagación de enfermedades, al trasladar a las bacterias o las células tumorales a sitios distantes. **3**

### 3.1 Organización general

El aparato circulatorio consta de dos componentes principales: el sistema vascular sanguíneo y el sistema vascular linfático.

El sistema vascular sanguíneo esta formado por las siguientes estructuras: el corazón, las arterias y los capilares. **4**

El sistema vascular linfático consta de capilares y vasos linfáticos de diversos calibres que regresan la linfa de los espacios tisulares al torrente sanguíneo mediante las grandes venas del cuello. **4**

TESIS CON  
FALLA DE ORIGEN

### 3.2 Sistema vascular sanguíneo.

Tiene un revestimiento continuo formado por una sola capa de células endoteliales. En los capilares esta capa de células forma el principal componente estructural de la pared. **4**

**3.3 Capilar.** Son túbulos endoteliales simples que comunican los lados arterial y venoso de la circulación. Tiene un diámetro promedio de 7 a 9 $\mu$ m y forma una red de conductos estrechos. **4**

La pared de un capilar consta de una sola capa de células endoteliales aplanadas sostenidas por una lámina basal. Cada célula endotelial es una placa curva y delgada con un núcleo ovoide o alargado. Los límites celulares son ondulados o en forma de sierra. Dos o tres células y a veces solo una, revisten la circunferencia de un capilar a cualquier nivel del corte. Las células endoteliales conservan su unión por zonulas ocluyentes. Están envueltos por una delgada vaina de fibras colágenas y reticulares delgadas, acompañadas por lagunas celulares perivasculares o pericitos. El aspecto de estas células es semejante al de los fibroblastos y están envueltas por una lámina basal que a veces falta donde la membrana celular del pericito se une con la de las células endoteliales. Los **pericitos** son células indiferenciadas que pueden transformarse en otros tipos celulares, incluso músculo liso. **4**

Pruebas recientes demuestran que las células endoteliales por sí mismas son capaces de contraerse y de disminuir el diámetro de la luz del capilar. **4**

Las variaciones en las estructuras de las paredes de células endoteliales constituye la base de la clasificación de los capilares en tres tipos principales: continuos, fenestrados y sinusoidales. **4**

**Capilares Continuos.** Se encuentran en muchos de los tejidos incluso pulmón, músculo, piel y sistema nervioso central. El citoplasma de la célula endotelial carece de poros contiene filamentos delgados y muchas vesículas pequeñas (vesículas pinocitóticas o caveolas intracelulares) a lo largo de la cara

TESIS CON  
FALLA DE ORIGEN

luminal y basal. Se cree que las vesículas se forman en una de las caras por invaginación de la membrana celular, se desprenden, cruzan el citoplasma y se fusionan con la cara opuesta para de esta manera expulsar su contenido. **4**

Participan en el transporte de líquido en ambos sentidos a través de la pared capilar, y representan el lugar del llamado sistema de poros grandes de la permeabilidad capilar. **4**

**Capilares Fenestrados.** Se encuentran en la mucosa intestinal, muchas de las glándulas endocrinas, y el glomérulo renal, se caracterizan por la presencia de poros (fenestras) en el citoplasma endotelial atenuado. Los poros tienen un diámetro e de 30 a 80  $\mu\text{m}$  y están cerrados por un delgado diafragma, excepto en los capilares de los glomérulos renales, Las macromoléculas inyectadas en el torrente sanguíneo cruzan la pared capilar por estos poros para llegar al espacio tisular. **4**

**Capilares Sinusoidales.** Tiene un diámetro luminal mucho mayor que el de los capilares normales. Pueden tener 30 $\mu\text{m}$  o más de diámetro y poseen paredes irregulares y tortuosas. **4**

Hay macrófagos en estrecha relación con las células endoteliales. La lámina basal es incompleta y las células endoteliales están separadas del parénquima de los órganos sólo por una fina red de fibras reticulares. **4**

**3.3.1 Capilares arteriales y venosos.** Son vasos intermedios entre arterias y capilares, y entre capilares y venas, respectivamente. Los capilares arteriales (o metarteriolas) poseen una luz más amplia que las de los capilares y contiene una capa discontinua de células de músculo liso en sus paredes. **4**

Hay esfínteres precapilares situados en el lugar en que los capilares se originan en las metarteriolas o de las arteriolas propiamente dichas y que por su contracción intrínseca controlan la cantidad de sangre que circula por lecho capilar. **4**

TESIS CON  
FALLA DE ORIGEN

Los capilares venosos o vénulas poscapilares pueden tener hasta  $30\mu\text{m}$  o más de diámetro. Su pared consta de un revestimiento endotelial, una lámina basal y una delgada envoltura de tejido conectivo que contiene pericitos.

Los capilares guardan una íntima relación con los capilares verdaderos por el hecho de que permiten un considerable intercambio de metabolitos y líquido entre la sangre y el líquido de los espacios intercelulares. **4**

**3.4 Estructura general de los vasos sanguíneos.** La pared de cada uno de estos vasos presenta tres envolturas o tunicas concéntricas: la íntima, la media y la adventicia. **4**

1. - La envoltura más interna, la túnica íntima, consta de un revestimiento endotelial interno, su lámina basal subyacente, una capa subendotelial de tejido fibroelástico y una banda externa de fibras elásticas. **4**

2. - La envoltura media, la túnica media, consta de células musculares lisas dispuestas en forma circular. **4**

3. - La envoltura más externa, la túnica adventicia, esta formada sobre todo por tejido conectivo fibroblástico en el que la mayor parte de las fibras colágenas corren paralelas al eje mayor del vaso. **4**

En los vasos sanguíneos mayores hay vasos más pequeños (vasa vasorum) que se hallan en la adventicia y proporcionan a esta y a la media sustancias nutritivas, ya que las tunicas son demasiado gruesas para ser nutridas por difusión a partir de la luz. **4**

Con frecuencia los grandes vasos sanguíneos van junto con nervios periféricos en los llamados haces neuromusculares. **4**

### **3.5 Las células de la pared vascular**

Las células endoteliales y las células musculares lisas son las principales componentes de la pared de los vasos sanguíneos. **3**

**3.6 Células musculares lisas de los vasos.** Son capaces de ejercer muchas funciones, como la vasoconstricción y la dilatación en respuesta a los estímulos normales o farmacológicos; la síntesis de colágeno, elastina y proteoglicanos; la elaboración de factores del crecimiento y de citocinas y la posibilidad de emigrar a la intima y proliferar. Constituyen una estructura importante no sólo en la reparación vascular normal, sino también en los procesos patológicos. **3**

**3.7 Células endoteliales.** Las células endoteliales forman una mono capa que tapiza todo el sistema vascular. Su integridad estructural y funcional son fundamentales para mantener la homeostasis de las paredes vasculares y la función circulatoria. Tienen forma alargada y poligonal, poseen muchas vesículas de pinocitosis y forman complejos de unión con las células vecinas. Son las únicas que contienen cuerpos de Weibel-Palade, que constituyen las organelas donde se almacena el factor von Willebrand (vWF). Se pueden identificar inmunohistoquímicamente con anticuerpos dirigidos contra e vWF y otros antígenos como el CD31. **3**

El endotelio vascular es un tejido de gran versatilidad funcional que goza de muchas propiedades sintéticas y metabólicas:

- 1) Actúa como una membrana semipermeable controlando el paso de moléculas pequeñas y grandes al interior de la pared arterial y a través de las paredes de los capilares y las vénulas.
- 2) Mantiene libre de trombogénesis a la interfase tejido- sangre.
- 3) Modula el tono vascular y el riego sanguíneo.
- 4) Metaboliza ciertas hormonas.
- 5) Regula las reacciones inmunitarias e inflamatorias controlando las interacciones de los leucocitos con la pared vascular.
- 6) Modifica lipoproteínas de la pared arterial.
- 7) Regula el crecimiento de otras células, especialmente de las fibras musculares lisas.

Además aparte de contribuir a la formación de trombos, la lesión endotelial es esencial para que aparezcan la arterioesclerosis y los efectos vasculares de la hipertensión y de otros procesos. 3

#### **4. Aspectos generales de la enfermedad**

Los trastornos vasculares son causantes de mayor morbilidad y mortalidad que cualquier otra enfermedad. Entre ellas las más importantes son las enfermedades que afectan a las arterias, esto es debido a la estenosis que se presenta en los vasos, el daño del revestimiento endotelial que promueve la trombosis intravascular y el debilitamiento de las paredes de los vasos. Aunque los trastornos venosos no son triviales su importancia se ve aminorada en comparación con las enfermedades arteriales como sería la arterioesclerosis. 5

Los tumores de los vasos varían desde lesiones benignas que producen conductos vasculares, hasta tumores más delimitados denominados hemangioendoteliomas, hasta neoplasias de tipo maligno como sería el angiosarcoma. A pesar de que el tumor benigno bien diferenciado se puede distinguir fácilmente del cáncer, la línea que divide a la forma benigna de la maligna es muy delgada. 5

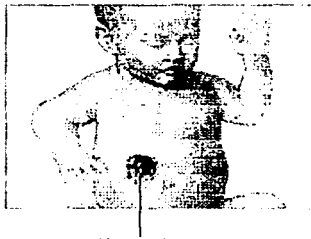
Además las malformaciones congénitas o del desarrollo, como las que se presentan en el síndrome de Sturge-Weber, pueden manifestarse como de tipo tumoral, así como proliferaciones vasculares no neoplásicas, como la angiomatosis bacilar. 3

Hay neoplasias que presentan diferenciación endotelial de sus células y hay otras que derivan al parecer de células que sirven de apoyo o que forman parte de los vasos sanguíneos. 3

Existen pocas lesiones que se encuentran en la zona denominada gris entre neoplásicas y no neoplásicas. En esta zona encontramos una lesión de origen



vascular denominada **hemangioma**. 5 En la figura 2 se muestra una Ilustración de un hemangioma.



Hemangioma

ADAM

Fig. 2. Ilustración de un hemangioma localizado en la zona abdominal.  
Tomada de <http://www.nlm.nih.gov/medlineplus/spanish/medlineplus.html>

TESIS CON  
FALLA DE ORIGEN

## 5 Hemangioma

Los hemangiomas son neoplasias caracterizadas por un gran número de vasos normales o anormales, siendo por ello difíciles de distinguir con seguridad de las malformaciones o hamartomas. Casi siempre son localizados, pero algunos se extienden a un gran segmento del cuerpo. La mayoría son lesiones superficiales que afectan a al cabeza o al cuello, pueden aparecer en órganos internos, localizándose casi un tercio de ellos en el hígado. Es rara la transformación maligna si es que ocurre alguna vez. Son sumamente frecuentes, especialmente en la lactancia y en la niñez. 3 En la figura número se presenta un hemangioma localizado en la mucosa oral, en la comisura labial.



Fig. 3. Hemangioma localizado en la mucosa oral, en la comisura labial.

Tomada de

La mayoría de los angiomas pediátricos benignos (capilares y cavernosos) se descubren al nacer y se extienden al crecer el niño. Sin embargo muchas de estas lesiones capilares retroceden espontáneamente en la pubertad o antes incluso. Hay algunas variedades histológicas y clínicas: los hemangiomas, tanto el profundo como el superficial, entran en una fase de crecimiento rápido en la que su volumen y tamaño aumentan aceleradamente, fase seguida de otra de reposo,

TESIS CON  
FALLA DE ORIGEN

en la que el hemangioma cambia muy poco y de una fase en la que inicia una regresión espontánea, en la cual pueden desaparecer completamente. Los hemangiomas cavernosos grandes distorsionan la piel que los circunda y a pesar de una involución total dejan cambios visibles en la piel. Los hemangiomas capilares más superficiales pueden involucionar completamente, sin dejar evidencia de su presencia pasada. 1 Los hemangiomas del párpado pueden interferir con el desarrollo normal de la visión y deben tratarse dentro de los primeros meses de vida. El tamaño y la localización de los hemangiomas casi nunca interfieren con la respiración, la alimentación u otras funciones vitales. 1 Los grandes hemangiomas cavernosos pueden provocar infecciones secundarias y ulcerarse. El sangrado es usual y puede ser significativo después de que el hemangioma se ha lesionado. 1

### 5.1 Características clínicas

Son lesiones de tamaño variable, entre unos milímetros a varios centímetros de diámetro, que van de color rojo-azul "vivo", cubiertas generalmente por un epitelio íntegro, en ocasiones se forman lesiones pediculadas unidas por un tallo ancho en la base que se adelgaza progresivamente. 1 Macroscópicamente el hemangioma es una masa esponjosa blanda, de 1 a 2 centímetros de diámetro. Existen formas gigantes, bastante raras, que pueden afectar grandes áreas subcutáneas de la cara, los miembros y otras regiones del cuerpo. 3

### 5.2 Signos y exámenes.

Los hemangiomas se diagnostican mediante el examen físico (En la figura 4 se muestra un hemangioma ubicado en paladar). En el caso de hemangiomas profundos o de lesiones mixtas, se puede tomar un TAC o una RM para confirmar que las estructuras más profundas no estén afectadas. En ocasiones, los

hemangiomas pueden estar asociados a síndromes extraños, cuya presencia se puede determinar con estudios adicionales. 1

### 5.3 Complicaciones.

Sangrado.

Anormalidades visuales (ambliopía, estrabismo).

Problemas sicosociales. 1

### 5.4 Clasificación internacional

(M9120/0)	Hemangioma
(M9123/0) D18.0	Hemangioma arteriovenoso
(M9131/0) D18.0	Hemangioma capilar
(M9121/0) D18.0	Hemangioma cavernoso
(M9125/0) D18.0	Hemangioma epitelioide
(M8832/0)	Hemangioma esclerosante (ver Tumor, piel, benigno)
(M9126/0) D18.0	Hemangioma histiocitoide
(M9131/0) D18.0	Hemangioma infantil
(M9131/0) D18.0	Hemangioma juvenil
(M9120/3)	Hemangioma maligno (ver Tumor, tejido, conjuntivo, maligno)
(M9131/0) D18.0	Hemangioma plexiforme
(M9142/0) D18.0	Hemangioma queratósico verrugoso
(M9123/0) D18.0	Hemangioma racemoso
(M9131/0) D18.0	Hemangioma simple
(M9122/0) D18.0	Hemangioma venoso 6

### 5.5 Tipos de hemangioma.

Se pueden observar diferentes tipos de hemangioma descritos en la literatura como son:

**Hemangioma capilar.** Es una masa no encapsulada de capilares estrechamente apilotonados, separados por un estroma escaso de tejido

conjuntivo. Los conductos suelen estar llenos de líquido sanguíneo. Las células endoteliales de revestimiento tienen aspecto normal. 5

Son el grupo más numeroso y están formados por vasos sanguíneos parecidos a los capilares. Son finos de pared delgada y tapizados por un endotelio bastante plano, suelen aparecer en la piel, tejido subcutáneo, en la mucosa de los labios y la cavidad bucal, pero también puede aparecer en los órganos, como el hígado, bazo y riñones. 3

Macroscópicamente tienen color rojo vivo o azul y varían desde unos pocos milímetros a varios centímetros de diámetro. Pueden estar al ras de la superficie del tejido vecino, un poco elevadas o incluso pedunculadas. 5 La figura 5 muestra un hemangioma en la zona frontal.

La variedad fresa (**hemangioma juvenil**) de la piel de los recién nacidos es muy frecuente (1 por cada 200 nacimientos) y puede ser múltiple. 3



Fig 4 Hemangioma localizado en la zona frontal

**Hemangioma cavernoso.** Menos frecuente que la variedad capilar, se distinguen por formar grandes conductos vasculares dilatados. Estos tumores suelen ser más grandes, menos circunscritos y afectan con más frecuencia a las estructuras profundas. 3

Aparecen preferentemente en piel y órganos, especialmente en el hígado. Esta formada por luces vasculares muy grandes con sangre, que a veces se trombosan, y una pared fina formada habitualmente por células endoteliales y una

membrana basal. En la enfermedad de von Hippel-Lindau los hemangiomas son multiorgánicos afectando a cerebelo, ojo y vísceras. 7

**Granuloma piógeno (hemangioma capilar lobulado).** Es una forma polipoide del hemangioma capilar que se manifiesta por un nódulo exofítico, rojo, de crecimiento rápido, que está unido por un tallo a la piel, a la mucosa de las encías o a la boca, que sangra y se ulcera fácilmente. Quizá un tercio de las lesiones aparecen después de un traumatismo y crecen rápidamente hasta alcanzar su tamaño máximo de uno a dos centímetros en unas semanas. La proliferación capilar se acompaña de intenso edema y de un infiltrado inflamatorio agudo y crónico. 3

#### 5.6 Hemangioma presente en hueso.

La incidencia del hemangioma intraoseo no es muy alta. Los hemangiomas presentes en hueso son raros, constituyen menos del 1% de los tumores óseos. La mayoría de ellos se presenta en mujeres adultas. Particularmente tiene predilección en presentarse en la espina dorsal y rara vez en huesos largos. Estas lesiones pueden involucrar sólo una porción de o el cuerpo vertebral entero. En ciertas ocasiones este tipo de hemangioma llega a producir trastornos neurológicos debido a que llega a presionar alguna terminación nerviosa. A la radiografía, los hemangiomas vertebrales tienen clásicamente un modelo trabecular, tosco, vertical, con refuerzo de hueso (trabeculado espeso) adyacente a los cauces vasculares que han causado resorción del hueso. 8

Otra variedad de hemangioma óseo es el hemangioma cortical el cual generalmente se presenta en la región de la diafisis de la tibia, esta lesión presenta causas vasculares multifocales, dando como consecuencia un área de destrucción ósea. Este tipo de hemangioma predispone al hueso de sufrir fractura.

8

La mandíbula, el zigoma, el hueso frontal y los huesos propios de la nariz, son las áreas en que mayormente se localizan en la región facial. Solamente han sido reportados 20 casos de hemangioma en el hueso cigomatico. Generalmente presentan en la 4 o 5 década de la vida. Se le considera como un tumor benigno de crecimiento paulatino que causa deformidad facial. **9**

En los casos en los que el hemangioma se presenta en el hueso temporal suele ser de gran malestar para el que lo padece debido a que puede ocasionar desde parálisis facial hasta deficiencias neurales, muchas otras veces puede llegar a involucrar el nervio facial, siendo la mejor solución el remover la tumoración. **10** La figura 6 muestra un hemangioma en la bóveda craneana.

El hemangioma intraoseo se caracteriza por presentar una apariencia de panal en las imágenes tomográficas. **10**



Fig. 5. Hemangioma intracraneal

### 5.7 Medios de diagnostico.

Dentro de los medios de diagnostico del hemangioma podemos encontrar el examen físico, pero cuando la lesión se encuentra localizada en órganos internos tenemos lo siguiente:

TESIS CON  
FALLA DE ORIGEN

5.7.1 Angiografía. Ha sido utilizado extensamente para el diagnóstico de varias lesiones en diferentes partes del cuerpo, pero pocas veces se ha usado para identificar la presencia del hemangioma en la región maxilofacial.

Zou Zhao-ju y colaboradores se dedicaron a confirmar el valor diagnóstico de la angiografía en los tejidos blandos y duros en la región maxilofacial. Además la angiografía provee los criterios de extensión, localización y tipo, así como el suministro sanguíneo y el drenaje, además de proveer información de si esta relacionado intracranialmente o no. Demostraron que la angiografía puede ser gran ayuda en la terapia del hemangioma plexiforme por ejemplo, debido a la dificultad de su extirpación. 11 La figura 7 muestra la localización de un hemangioma mediante la angiografía



Fig. 6. Angiografía de hemangioma en riñón.

5.7.2 Tomografía Computarizada. La CT o TAC es un procedimiento de diagnóstico por imagen que utiliza una combinación de rayos X y tecnología computarizada para obtener imágenes de cortes transversales (a menudo denominadas "rebanadas"), tanto horizontales como verticales, del cuerpo. Un escáner CT muestra imágenes detalladas de cualquier parte del cuerpo, incluyendo los huesos, los músculos, la grasa y los órganos. El escáner CT es más detallado que los rayos X regulares. El escáner CT también reduce al mínimo la exposición a la radiación. En los rayos X convencionales, se dirige un rayo de energía a la parte del cuerpo que se está estudiando. Una placa situada detrás de la zona del cuerpo captura las variaciones del rayo de energía después de que éste pasa a través de la piel,



el hueso, el músculo y otros tejidos. Aunque puede obtenerse mucha información de los rayos X regulares, no pueden obtenerse muchos detalles de los órganos internos y otras estructuras. 1 La figura 8 muestra la tomografía de un hemangioma.

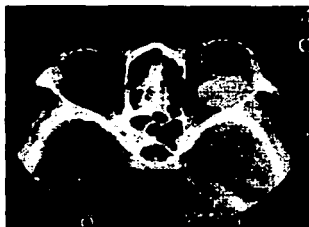

Fig. 7. Tomografía de hemangioma.

En la tomografía computarizada, el haz de rayos X se mueve en círculo alrededor del cuerpo. Esto permite tener muchas vistas diferentes del mismo órgano o estructura, y proporciona muchos más detalles. La información de los rayos X es enviada a una computadora que interpreta los datos de los rayos X y los presenta en forma bidimensional en un monitor. Aunque se toman muchas imágenes durante una CT, en muchos casos el paciente recibe menos exposición a la radiación que con una sola radiografía estándar. Los escáneres CT pueden realizarse con o sin contraste. "Contraste" se refiere a una sustancia administrada oralmente o inyectada por vía intravenosa (IV) que hace que se vea más claramente el órgano o tejido en particular que se está estudiando. Los escáneres CT pueden realizarse para ayudar a diagnosticar tumores, estudiar hemorragias internas o buscar otras lesiones o daño. 1

5.7.3 Resonancia magnética. Otro de los medios que actualmente es el de mayor uso para el diagnóstico del hemangioma es la resonancia magnética (MR). En

varias publicaciones sostienen que este tipo de diagnóstico provee una mejor imagen de la localización, riego sanguíneo, drenaje y posibles implicaciones intracraneales. Sinónimos: Imágenes por resonancia magnética, imágenes por resonancia magnética nuclear (RMN). 1

La IRM es un procedimiento no invasivo en el cual se utilizan poderosos electroimanes y ondas de radio para producir imágenes del cuerpo. A diferencia de las radiografías convencionales y de las imágenes de las tomografías computarizadas (TC), en las cuales se utiliza radiación potencialmente nociva (rayos X), las IRM están basadas en las propiedades magnéticas de los átomos. Las IRM se pueden realizar fácilmente a través de la ropa y de los huesos; sin embargo, la presencia de ciertos tipos de metal en el área que se va a evaluar puede ocasionar errores significativos en las imágenes reconstruidas. Si se va a administrar un medio de contraste, al paciente se le coloca una sonda intravenosa, usualmente en una pequeña vena de la mano o del antebrazo. El agente de contraste intravenoso más comúnmente utilizado en las RM es el gadolinio, el cual es muy seguro, y aunque se han presentado reacciones alérgicas documentadas a este agente, éstas son extremadamente poco comunes. 1

La IRM no debe realizarse a personas que poseen en sus cuerpos objetos metálicos como:

- Implantes en el oído interno (cocleares)
- Broches para aneurisma cerebral
- Válvulas cardíacas artificiales
- Stents vasculares viejos
- Articulaciones artificiales recientes

TESIS CON  
FALLA DE ORIGEN

Debido a que los efectos de los potentes campos magnéticos en el feto aún no están bien documentados, a las mujeres en embarazo se les recomienda no someterse a rastreos por medio de IRM. 1

5.7.4 Ultrasonografía Doppler. Con este estudio se examina el flujo sanguíneo en las arterias y venas principales de los brazos y las piernas utilizando el ultrasonido, que consiste de ondas sónicas de alta frecuencia que hacen eco en el cuerpo. El ultrasonido Doppler emplea recursos que permiten oír el ruido que hace la sangre al pasar por los vasos sanguíneos. 1

El fumar cigarrillos puede alterar los resultados del examen debido a que la nicotina puede ocasionar que se contraigan las arterias de las extremidades. 1

## 5.8 Tratamiento

El hemangioma capilar no se trata a menudo, permitiendo que la lesión involucre, en algunos casos puede ser utilizado algún tipo de rayo láser. Generalmente se tratan hemangiomas cavernosos que involucran el párpado y obstruyen visión con inyecciones de esteroides o tratamientos del láser que rápidamente reducen el tamaño de las lesiones y permiten el desarrollo de visión normal.6

En hemangiomas cavernosos grandes o mixto, se trata directamente con los esteroides orales o inyecciones de esteroides. Recientemente, se han usado láseres para reducir el volumen del hemangioma. Los láseres que emiten luz amarilla pueden dañar los vasos selectivamente en el hemangioma, algunas veces pueden dañar la piel. Algunos médicos utilizan una combinación de esteroides inyectables y terapia del láser juntos.6

TESIS CON  
FALLA DE ORIGEN

Dentro de los tratamientos, más comunes de esta enfermedad se puede encontrar lo que sería la extirpación de la lesión por medios quirúrgicos, pero ahora se presentan nuevas terapias que permiten una menor agresión al sujeto.

Interferon alfa-2a ha surgido como una nueva modalidad para combatir el hemangiomas que es resistente al tratamiento con esteroides. Interferon alfa-2a ejerce su efecto previniendo migraciones de la célula endotelial en hemangiomas. Se han mostrado regresión del tumor después del tratamiento con el interferon. Los efectos adversos incluyen fiebre, fríos, artralgias, y vasculopatía retinal. 6

B. Jurklic y colaboradores proponen una nueva terapia para el tratamiento del hemangioma en la coroides, denominada terapia fotodinámica. Se utilizó verteporfín en concentración de 6mg/m<sup>2</sup> sobre la superficie corporal y una dosis de luz de 100J/cm<sup>2</sup> a 692nm. Se llevó un seguimiento de 10 meses (2-24 meses). El número de sesiones fue de 2.15 (rango de 1-5). Se reportó mejoras en la apreciación visual y no se presentaron efectos colaterales después de la terapia, se pudo observar que estas mejoras iban en relación directa con el número de sesiones que fueron proporcionadas. 12

John L. Doppman y colaboradores proponen para el tratamiento de hemangiomas vertebrales sintomáticos el uso de una inyección directa de etanol. En seis pacientes con paraplejía y cinco con radiculopatía causada por hemangioma se les inyectó 5-50ml de etanol directamente en la lesión. En todos los pacientes se obliteraron las lesiones, en cinco de los seis pacientes con paraplejía se recuperaron por completo. Los cinco pacientes con radiopatía mejoraron notablemente. 13

Solamente se ha mencionado algunos de los tratamientos de mayor para el hemangioma pero el tratamiento va depender del tipo de hemangioma, su localización y el riesgo que implique para la vida normal del paciente.

## 6. Justificación

La entidad patológica denominada hemangioma aparece clasificada dentro de las publicaciones de patología como una tumoración de origen vascular del tipo benigno, en alguna otra publicación se presenta como un hamartoma debido a una serie de características presentes en la entidad patológica.

Dentro de los estudios realizados sobre esta entidad se ha encontrado que el hemangioma por si mismo todavía es una patosis de origen desconocido, padecido principalmente por niños en edades muy tempranas y tiende a desaparecer con el transcurso del tiempo.

Dentro de la bibliografía consultada en la clasificación de este tipo de patología, se han encontrado algunas discrepancias debido a la poca información que se tenía hasta los momentos de realizadas las publicaciones, pero en fechas recientes se ha obtenido nueva información, así como datos que puedan llevar a realizar una nueva valoración de la información que hasta el momento se puede obtener y poner en tela de juicio lo que hasta ahora se sabe y poder proporcionar un marco mas amplio para el aprendizaje y actualización de los acervos bibliográficos.

TESIS CON  
FALLA DE ORIGEN

## 7 Discusión

El origen del Hemangioma no es muy claro debido a que su clasificación fue sólo hecha en base a sus características superficiales. En base a esto, investigadores de diferentes nacionalidades se han dado a la tarea de descubrir el origen del hemangioma. A continuación se presentaran algunos de los datos recabados y las posibles teorías que se proponen.

A pesar de que se han postulado factores hormonales, factores de crecimiento así como influencias mecánicas, que alteran la proliferación normal de las células endoteliales en el hemangioma, la causa primaria de este defecto se ha mantenido en el incógnito y no se ha presentado alguna implicación genética, según Marchuck. 14

Cheung y sus colaboradores compararon la concordancia del hemangioma en gemelos monocigotos contra dicigotos y no encontraron evidencia alguna de predisposición hereditaria. Sin embargo Blei y colegas describieron seis familias que presentaban hemangiomas o alguna malformación vascular de característica autosómica dominante. Esto sugiere una predisposición genética por parte de estas familias como una característica propia de ella; al realizar el mapa genético de estas familias se pudo encontrar una anomalía en el cromosoma 5q, pero el gen responsable de esta anomalía aun todavía esta por ser identificado. Además, no es seguro que este gen en particular sea la respuesta para el origen del hemangioma en casos más comunes. 14

Boye y colegas han reportado por su parte que las células endoteliales derivadas del hemangioma tienen un origen clonal y surgen de una célula precursora. Se encontró, por otra parte que células obtenidas de estos tumores parecidas a fibroblastos no eran clones. Su hipótesis sostiene que el defecto primario se presenta en la célula endotelial. Williams y colaboradores apoyaron

TESIS CON  
FALLA DE ORIGEN

esta hipótesis al realizar un experimento en el cual inyectaron un oncogen de poliooma middle-T en un ratón adulto. Se observó como resultado la presencia de un hemangioma, mostrando que las células endoteliales obtenidas de este tumor eran derivadas del anfitrión. Boye mostró que las células que aislaron exhibían un aumento en la proliferación y migración; sin embargo se presentó una sorpresa, en presencia de la endostatina, la migración de estas células no se inhibía sino que se estimulaban, sugiriendo un fenotipo celular alterado radicalmente. Una posible explicación proporcionada por el autor es que estas células sufrieron una mutación, resultando en una expansión clonal. 14

Berg y sus colaboradores mostraron que la pérdida de heterocigoto en el tejido del hemangioma es prevalente en el cromosoma 5q, que sugiere que la pérdida de la función mutagena contribuye al desarrollo del hemangioma. 14 Otra posibilidad muy parecida es la de mutación somática que llevaría a la activación de un gen promotor de la angiogenesis. 14

Una interpretación alterna de los datos presentados viene del trabajo de North y colegas que han documentado la expresión vascular placentaria (epitopes) en el hemangioma: "Los hemangiomas despliegan altos niveles de inmunoestatinas para el GLUT1, transportador de glucosa, la cual es una proteína de superficie que se presenta comúnmente en las células embrionarias así como endoteliales del feto y la placenta". También demostró que otros antígenos presentes en el hemangioma se encontraban relacionados con los vasos placentarios. 14

North sugiere otra teoría: "las células endoteliales de la placenta pueden alcanzar el tejido fetal y crear alguna anomalía en la circulación, provocando la posible formación de células endoteliales dando por consecuencia la formación de un hemangioma" esto ayuda a reforzar la teoría de Boye. 7 Debido a que esta teoría esta basada en el tejido placentario ha resultado para los investigadores difícil de comprobar por el tipo de experimentos que se tienen que llevar a cabo.

TESIS CON  
FALLA DE ORIGEN

Otra de las incógnitas que se nos presentan es el hecho de la predilección del hemangioma por el sexo femenino (3:1 aproximadamente), lo cual nos sugiere un posible efecto **hormonal** causante de la enfermedad.

Para sustentar estas teorías el investigador Ying yu y colaboradores se dieron a la tarea de adentrarse en la manera en que las células endoteliales muestran un aumento en cuanto a su número: 15

Como primer paso para identificar alteraciones moleculares en el hemangioma, examinaron el mRNA de los receptores VEGF (factor de crecimiento vascular endotelial) así como los receptores Tie (factor de crecimiento endotelial). Se escogieron estos receptores, debido a que sobre ellos hay un gran acervo en cuanto a su actividad fisiológica y patológica en la angiogenesis. Se encontró que los niveles de los receptores no se encontraban alterados, a excepción de la expresión Tie2. En coincidencia con los niveles elevados de Tie2, se incremento la respuesta celular de la angioeptina-1 (Ang1) y una regulación alterada de angioeptina-2 (Ang2), lo cual da por resultado la formación de células endoteliales presentes en el hemangioma (HemECs), que no se comparan con la célula endotelial normal de la microvascularización humana. Este hallazgo tal vez contribuya a entender la angiogenesis que deriva al hemangioma, y sugiere la participación de la angioeptina y la Tie en la patogénesis del hemangioma. 15

## 7.1 Diagnóstico diferencial

El hemangioma debe de diferenciarse de algunas entidades patológicas como lo son los quistes en el hígado. En recientes estudios y gracias al avance de la tecnología, podemos diferenciar al hemangioma de los quistes. Los quistes muestran una masa hiperintensa bien definida al usar como medio de diagnóstico el ultrasonido, mientras que el hemangioma muestra masas pobremente definidas con una señal de mediana intensidad. 16

TESIS CON  
FALLA DE ORIGEN



También debe de tenerse en cuenta su diferenciación con el angiosarcoma; en un caso reportado por Yamanaka T. y sus colaboradores donde mediante una angiografía se había diagnosticado la presencia de un hemangioma en hígado, por presentar la apariencia de un hemangioma, ("algodón afelpado", vasos arteriales estrechos, bordes periféricos sin definir, se realizó la extirpación de la tumoración y los hallazgos histológicos fueron compatibles con los de hemangioma). Semanas después se presentaron molestias pero al realizarse un nuevo examen se encontró con la presencia de un angiosarcoma. (16)

Valanzano y sus colaboradores exponen un caso en el cual a pesar de todos los medios de diagnóstico que se tiene hoy en día, se debe de ser cuidadoso en cuanto al diagnóstico de alguna lesión como es el caso del hemangioma intramuscular, el cual es raro de presentarse y difícil de diagnosticar. Su diferenciación del angiosarcoma es difícil de realizarse, debido a que el medio más eficaz para poder diferenciar uno de otro es el realizar una biopsia. 17

## 7.2 Malignidad del hemangioma

El hecho de que un hemangioma llegue a malignizarse no es algo muy común, pero se puede llegar a presentar. 18

Rossi S. Fletcher reporta la malignización de cuatro casos de un hemangioma a **angiosarcoma**; en los casos presentados primeramente se les había diagnosticado con la presencia de hemangioma pero en la reexaminación presentaron masas de mayor tamaño y profundidad. Al realizar el estudio histopatológico se encontró que la tumoración presentaba características mezcladas de hemangioma y **angiosarcoma**. Para descartar alguna posibilidad relacionada con la radiación se verifico que los pacientes no hallan sido sometidos a radioterapia. 18

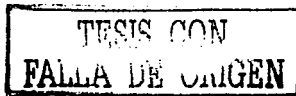
TESIS CON  
FALLA DE ORIGEN

Ninguno de los casos resultó afirmativo. En todos los casos se realizó la extirpación de la tumoración y al realizar las pruebas correspondientes mostraron las características de angiosarcoma y hemangioma principalmente de tipo arteriovenoso y capilar. 18

Por otro lado el McRae RD y colaboradores nos da a conocer el reporte del primer caso de hemangioma laríngeo que se maligniza. Previamente se reporta el diagnóstico de un hemangioma laríngeo, después de algún tiempo el paciente reporta molestias en el área de la laringe. A este paciente no se le dio ninguna terapia radiológica o algún otro tipo de tratamiento. Al realizarse las pruebas correspondientes encontraron la presencia de un **angiosarcoma**. Algunas de las teorías de su malignización se basan en el área en el que presenta la lesión, pero todavía no es claro cual fue el principal motivo de su transformación. 19

El Rhana J y colaboradores reportan un caso en un infante recién nacido el cual presentaba los siguientes problemas: hepatomegalia, necesidad de múltiples transfusiones tanto de fluidos como de productos sanguíneos. Al realizar los exámenes sanguíneos pertinentes, se encontró que presentaba trombocitopenia, anemia y coagulopatía diseminada intravascular. Además de todo desarrolló un problema cardíaco. Finalmente el recién nacido falleció y sólo hasta el momento de la autopsia se pudo saber el por qué de todos sus problemas: el recién nacido presentaba un caso de hemangiomatosis en hígado, pulmones, tracto gastrointestinal riñones y adrenales. 20

Cladwell y sus colaboradores presentan uno de diez casos reportados en la literatura de la aparición de un angiosarcoma en donde antes se presentaba un hemangioma de tipo capilar. Se reporta que presenta en primera instancia una lesión en el cuero cabelludo de apariencia parecida a una raspadura. El angiosarcoma se presenta a consecuencia de una terapia de radiación sobre la zona donde se encontraba el hemangioma. Dentro del pronóstico en esta secuela



que presenta el hemangioma se han presentado casos en los cuales los pacientes llegan a sobrevivir hasta 24 meses y un 10% hasta 5 años. 21

Obana y sus colaboradores un caso raro de un hemangioma de las vértebras torácicas que evoluciono a angiosarcoma después de terapias de irradiación así como quirúrgicas. A una persona de sexo femenino se le realizo la eliminación de un hemangioma de la primera vértebra torácica. Se confirmó el diagnostico de hemangioma con el espécimen obtenido de la cirugía. Durante el transcurso del postoperatorio se presentaron múltiples lesiones derivadas del hemangioma extirpado. Estas lesiones fueron también removidas y al ser examinadas presentaron las características de hemangioma. En el periodo intermedio de realizadas las operaciones para retirar las lesiones el paciente fue tratado con esteroides y radiación. En el momento de realizar la ultima cirugía y llevar a analizar el espécimen se encontró que la lesión había evolucionado a un angiosarcoma. 22

TESIS CON  
FALLA DE ORIGEN

## 8. Conclusiones

Dentro de lo que se pudo recopilar en las investigaciones realizadas se puede mencionar el hecho de que la lesión conocida como **hemangioma** ya no puede clasificarse dentro de los parámetros de un hamartoma como se hacía en épocas anteriores, todo esto basándose en las teorías de las células endoteliales que sufren clonación.

El hemangioma no solamente se presenta en tejidos cutáneos, gracias a la nueva tecnología, como sería la Tomografía Axial Computarizada, la Resonancia Magnética, etc., se le ha detectado en órganos internos tales como hígado, riñón, bazo, siendo en algunas ocasiones fatal para el que lo padece.

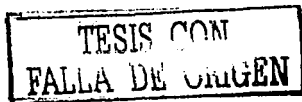
Por otro lado a la lesión se le había conocido como algo que no causaba daño al organismo y que lo peor que podía ocurrir era el hecho de una ulceración, pero en base a algunos otros estudios se ha observado que en ciertas ocasiones esta lesión puede llegar a malignizarse y en la mayor parte de los casos se habla de la aparición de un angiosarcoma como resultado de su transformación.

También se ha encontrado que se esta buscando la manera de tratarlo sin agredir al cuerpo y dejar las menos secuelas posibles mediante diferentes métodos como podría ser el uso de rayo láser.

En base a estos hechos se puede concluir que sobre **hemangioma** todavía falta mucho por investigar y descubrir y conforme avance el interés y la ciencia para poder encontrar una respuesta definitiva del por que de la aparición del hemangioma, así como saber la forma de tratarlo de manera adecuada y no simplemente mantenerse como un observador.

## 9. Bibliografía

1. <http://www.nlm.nih.gov/medlineplus/spanish/medlineplus.html>
2. Mulliken JB, Glowacki J. Hemangiomas and Vascular Malformations in Infants and Children: A Clasification Based on Endothelial Characteristics. *Plast Reconstr Surg*; 69(3):412-22. 1982.
3. Robbins Cotran K. *Patología humana*, 6a ed, edit. McGraw Hill, México, 1997. pag. 519-524, 559,560.
4. Lesson S Thomas. *Atlas de histología*, 1a ed, edit. Interamericana McGraw Hill, Mexico, 1990. pag. 195-214, 309-321.
4. Robbins L. Stanley. *Patología Humana*, 6ª ed, edit. McGraw Hill, Mexico 1990. pag. 311.
5. <http://www.iqb.es/Patologia/Hemangioma.htm>
6. Pardo Mindan F.J. *Anatomía patológica*, 1a ed, edit. Mosby, Espana, 1997. pag 527-529, 550,551.
7. Sandra L. Moore, Jin K. Chun, Sandra A. Mitre and Peter M. Som. Intraosseous Hemangioma of the Zygoma: CT and MR Findings *American Journal of Neuroradiology* 22:1383-1385 (8, 2001).
8. Graumuller S, Terpe H, Hingst V, Dommerich S, Pau HW. .An intraosseous hemangioma in the perpendicular lamina of the ethmoid bone. *HNO* 2003 Feb; 51(2):142-5



10. J. Gavilan, M. Nistal, C. Gavilan, and M. Calvo. Ossifying hemangioma of the temporal bone. Arch Otolaryngol Head Neck Surg 1990 116: 965-967.
11. Zou Zhao-ju, Wu Yun-tang, Sun Guan-xi, Zhu Xuan-peng, Meng Xian-zhong y He Zhong-qi. Clinical application of angiography of oral and maxillofacial hemangiomas. Oral Surg. Oral Med. Oral Pathol. May No 55(5): 437-47. 1983.
12. B. Jurklics, G. Anastassiou, S. Ortmann, A. Schöler, H. Schilling, U. Schmidt-Erfurth y N. Bornfeld. Photodynamic therapy using verteporfinin circumscribed choroidal hemangioma. Am. J. Neuroradiology. 1993;14(2):307-314.
13. John L. Doppman, Edward H. Oldfield y John D. Heiss. Symptomatic vertebral hemangiomas: Treatment by means of direct intralesion injection of ethanol. Am. J. Neuroradiology. No 14(3). 529-536. 1993.
14. Douglas A. Marchuck. Pathogenesis of hemangioma. J. Clin. Invest. March, No 107(6) 665-666. 2001.
15. Ying Yu, Joyce Varughese, Lawrence F. Brown, John B. Mulliken y Joyce Bischoff. Increased Tie 2 expression, enhanced response to Angiopoietin-1 and dysregulated Angiopoietin-2, expression in hemangioma-derived endothelial cells. Am. J. Pathol. No 159: 2271-2280. 2001.
16. Kiry Su (et-al). Differentiation between hemangiomas and cysts of the liver with single shot fast-spin echo image using short and long TE. J. Comput. Asist Tomogr. Sep-Oct. 26(5). 687-90. 2002.

17. Valanzano R, Ficari F, Tonelli F. Intramuscular hemangioma: problems of differential diagnosis from angiosarcoma. *Minerva Chir* 1989 Mar 15;44(5):901-6
18. Rossi S, Fletcher. Agiosarcoma arising in hemangioma/vascular malformation: report of four cases and review of the literature. *Am. J. Surg. Pathol.* Oct. No 26: 1319-29. 2002.
19. McRae RD, Gatland DJ, McNab Jones RF, Khan S. Malignant Transformation in a laryngeal hemangioma. *Ann. Otol. Rhinol. Laryngol.* Jul. No 99 (7 pt 1): 562-5. 1990.
20. Rohana J, Boo NY, Hayati AR, Baizura J. Diffuse neonatal Hemangiomatosis: a rare cause of hemorrhagic shock and refractory coagulopathy in the new born. *Med. J. Malaysia.* Sep. No 57(3): 364-7. 2002.
21. - Caldwell JB, Ryan MT, Benson PM, James WD. Cutaneous angiosarcoma arising in the radiation site of a congenital hemangioma. *J Am Acad Dermatol* 1995 Nov;33(5 Pt 2):865-70
22. - Obana Y, Tanji K, Furuta I, Yamazumi T, Hashimoto S, Kikuchi H, Tanaka S, Ohba Y. A case of malignant transformation in thoracic vertebral hemangioma following repetitive irradiation and extraction. *Pathol Int* 1996 Jan;46(1):71-8

TESIS CON  
FALLA DE ORIGEN

## Agradecimientos.

Le doy las gracias a mi familia por todo su apoyo, tiempo y comprensión. Les doy las gracias ser y dejar ser, por estar ahí.

Gabriela, gracias por las horas de apoyo, los días de enseñanza y aprendizaje, las semanas de paciencia, los meses de confianza y los años de amor. Gracias totales.

A todos mis amigos de antes y de ahora por escuchar y soportar, por acompañar y ayudar.

Gracias a Dios por todo lo que me rodea.

TESIS CON  
FALLA DE ORIGEN