



01421  
271

Universidad Nacional Autónoma de México

---

---

FACULTAD DE ODONTOLOGÍA

**Cierre apical en dientes  
permanentes jóvenes**

T E S I S A

QUE PARA OBTENER EL TÍTULO DE

CIRUJANA DENTISTA

P R E S E N T A :

GABRIELA ILIANA QUIÑONES GARIBAY

DIRECTOR: CD. GUSTAVO ARGÜELLO REGALADO

UoB





Universidad Nacional  
Autónoma de México



**UNAM – Dirección General de Bibliotecas**  
**Tesis Digitales**  
**Restricciones de uso**

**DERECHOS RESERVADOS ©**  
**PROHIBIDA SU REPRODUCCIÓN TOTAL O PARCIAL**

Todo el material contenido en esta tesis esta protegido por la Ley Federal del Derecho de Autor (LFDA) de los Estados Unidos Mexicanos (México).

El uso de imágenes, fragmentos de videos, y demás material que sea objeto de protección de los derechos de autor, será exclusivamente para fines educativos e informativos y deberá citar la fuente donde la obtuvo mencionando el autor o autores. Cualquier uso distinto como el lucro, reproducción, edición o modificación, será perseguido y sancionado por el respectivo titular de los Derechos de Autor.

## AGRADECIMIENTOS

*A nuestra máxima casa de estudios La Universidad Nacional Autónoma de México.*

*A la Facultad de Odontología por darme la formación para el desempeño de esta profesión.*

*Dr. Gustavo Argüello:* Gracias por su apoyo y su confianza para la realización de esta tesina, gracias principalmente por su ayuda y amistad a lo largo de la carrera que es algo muy importante para mí. Usted me enseñó que el mejor acero se pasa por el horno más caliente y que el carácter no puede desarrollarse en tranquilidad y quietud sólo a través de experiencias de ensayo.

*Dra. Ana Silvia Peñalosa:* Gracias por su confianza, ayuda, y amistad en esta etapa de mi Carrera y espero se continúe.

*A todos mis profesores:* Gracias por ayudarme en mi formación profesional y en mi formación humana, por enseñarme que hay que sacar lo mejor de lo que encontremos en nuestro camino, a salir adelante pese a todos los obstáculos que nos encontremos.

*A Dios:* Por darme la fuerza necesaria para continuar día a día logrando todos mis objetivos y darme la fe y la confianza para seguir adelante pese a todos los obstáculos.

*A mis papas y Rosy y Paulina :* Hoy quiero que sepan que mi principal motivación a lo largo de todo este tiempo han sido ustedes, gracias por su apoyo, comprensión y paciencia. Por enseñarme que ganamos fortaleza, experiencia y confianza con cada experiencia en la realmente nos enfrentamos, que necesitamos hacer lo que no podemos hacer.

*A mi familia:* A todos los que siempre han estado ahí, apoyándome e impulsándome a salir adelante.

*A Carlos:* Gracias por todo tu apoyo y comprensión a lo largo de esta etapa de mi vida, por estar en los momentos mas difíciles haciéndolos pequeños y en los más felices haciéndolos inolvidables. Simplemente por estar ahí, escucharme y compartir todas mis preocupaciones, gracias por ser parte de mi vida.

*A mis amigas:* (Marilu, Susana, Eloisa, Nayvi) Por que se que siempre estaremos las cinco juntas para apoyarnos en las buenas y en las malas. (Mariana, Alejandra, Miros, Ilian) Por su apoyo y amistad a lo largo de esta carrera que compartimos juntas.

*Gracias a todos por enseñarme que un ganador  
no es aquel que nunca fracasa sino el que nunca  
se rinde.*

*Dedicatorio.*

*Para los que ya no están aquí entre nosotros, que nunca se irán por que siempre los llevo en el corazón. Se que desde arriba siempre estarán guiándome y dándome la fuerza para continuar cada instante de mi vida, y siempre estarán en mi corazón por que gracias a ellos aprendí que los grandes sueños no requieren de grandes alas, sino de un tren de aterrizaje para lograrlos y que:*

*"TU.. ERES EL RESULTADO DE TI MISMO"*

# ÍNDICE

<b>INTRODUCCIÓN.....</b>	<b>1</b>
<b>I ODONTOGÉNESIS</b>	
1.1 Desarrollo del diente permanente .....	3
1.1.1 Desarrollo normal de la raíz .....	6
<b>II CIERRE APICAL ATÍPICO EN DIENTES PERMANENTES JÓVENES</b>	
2.1 Definición de términos .....	14
2.1.1 Ápice abierto, Apicogénesis, Apexificación .....	17
2.2 Diagnóstico pulpar y periapical .....	21
2.3 Apicogénesis .....	26
2.4 Apexificación .....	29
<b>III PROCEDIMIENTOS CLÍNICOS PARA INDUCIR EL CIERRE APICAL</b>	
3.1 Tratamientos pulpares en dientes permanentes jóvenes con ápices inmaduros.....	33
3.1.1 Planeación del tratamiento .....	34
3.2 Tratamientos para llevar a cabo el proceso de apicogénesis.....	36
3.2.1 Protección pulpar .....	36
3.2.2 Biopulpectomía parcial superficial .....	38
3.2.3 Pulpotomía o Biopulpectomía parcial cervical .....	40
3.2.4 Pulpotomía con formocresol .....	45

3.3 Tratamiento para llevar a cabo el proceso de apexificación .....	46
3.3.1 Técnica de Frank .....	54
3.3.2 Técnica de Maisto .....	60
3.3.3 Técnica de Lasala .....	62
3.4 Apicogénesis o apexificación en una sola visita con Compuesto Mineral de Tres Óxidos .....	65

#### **IV COMPUESTOS QUE INDUCEN EL CIERRE APICAL**

4.1 Hidróxido de calcio .....	68
4.2 Compuesto Mineral de Tres Óxidos (MTA).....	79
4.3 Otros medicamentos que inducen el cierre apical .....	84
4.3.1 Fosfato tricálcico .....	84
4.3.2 Enzimas y componentes de la matriz .....	85
4.3.3 Preparaciones a base de colágena .....	85
4.3.4 Glucocorticoides y Glutaraldeído .....	86
4.3.6 Preparaciones a base de formaldehído .....	86
4.3.7 Óxido de zinc y eugenol .....	87

<b>CONCLUSIONES</b> .....	88
---------------------------	----

<b>APÉNDICE</b> .....	90
-----------------------	----

<b>BIBLIOGRAFÍA</b> .....	93
---------------------------	----



## INTRODUCCIÓN

Los dientes permanentes que empiezan a erupcionar desde los 6 años hasta la pubertad, son considerados permanentes jóvenes ya que aunque hayan hecho erupción aún no está completo su desarrollo radicular, si no hasta unos 2 a 3 años después, y en muchas ocasiones por múltiples factores pueden sufrir algún tipo de traumatismo (más común en dientes anteriores) o caries profunda por una mala higiene ya que la dentina es joven y favorece la penetración de la caries (en dientes posteriores) que alteran su salud pulpar.

Muchos de los objetivos y técnicas que se aplican en dientes primarios y permanentes maduros se aplican en los dientes permanentes inmaduros pero la protección y terapéutica pulpar es de mayor interés. En estos encontramos una problemática mayor ya que su etapa formativa no ha terminado y generalmente no encontramos un cierre apical completo, lo cual dificulta el tratamiento endodóncico convencional. En estos dientes tenemos que intentar por diferentes medios (apicogénesis o apexificación) el cierre apical en primera instancia para poder concluir el tratamiento endodóncico.

Antes de la aparición de las técnicas para la apicogénesis o la apexificación, la única solución era la cirugía, obturando los conductos retrógradamente, aunque este tratamiento si tenía éxito por sus diferentes aspectos mecánicos y psicológicos planteaba numerosas contraindicaciones, ya que cuando se retiraba parte de la raíz para lograr el sellado disminuía la proporción corona-raíz y las paredes eran finas y frágiles provocando que resultase muy difícil el sellado apical, pudiendo resultar en una fractura radicular; además esta situación generalmente solía presentarse en pacientes pediátricos, lo que hacía difícil el abordaje; por lo que se requería de un tratamiento menos traumático.

Se han difundido numerosas técnicas ya sea para fomentar el cierre apical normal (apicogénesis) o atípico (apexificación), y no utilizar la opción quirúrgica a menos que no se logre el resultado deseado o los problemas encontrados durante el tratamiento así lo requiera.



---

Tanto los incisivos, como los primeros molares permanentes o cualquier otro diente en condiciones semejantes de desarrollo deben permanecer, de ser posible, en su alvéolo durante la vida del paciente, para cumplir su función masticatoria y estética y no crear inconvenientes para su salud. La sintomatología subjetiva y la exploración clínica minuciosa nos darán la pauta del estado dentinario y pulpar en el momento de la intervención.

El objetivo es permitir el desarrollo radicular manteniendo la vitalidad pulpar para que la raíz complete su formación, formándose la constricción apical y aumentando de grosor sus paredes, en caso de que exista una necrosis pulpar, se debe efectuar el tratamiento de conductos radiculares, pero éstos no se podrán obturar si no existe una barrera calcificada en el ápice que permita confinar los materiales de obturación en su interior.

Los dientes son muy importantes en múltiples funciones del organismo. Son esenciales para proteger la cavidad oral, en la ingesta y masticación del alimento y en colaborar con el aparato digestivo para digerir la comida, los dientes forman una dura barrera física que protege la cavidad oral. También actúan en la comunicación, y son necesarios para el propio habla y la fonética. Es la razón por la cual tenemos que buscar su permanencia en boca el mayor tiempo posible y en un estado de salud.

---

# I ODONTOGÉNESIS

## 1.1 DESARROLLO DEL DIENTE PERMANENTE

Para comprender los procesos que actúan en el cierre de ápices inmaduros y amplios como son Apicogénesis y Apexificación es necesario conocer el proceso de formación del diente y por consiguiente la formación normal de la raíz.<sup>1</sup>

Básicamente el diente se deriva del ectodermo y mesodermo, son papilas complejas de la lámina propia, estos están incluidos en el hueso de los maxilares superior e inferior y se disponen en dos arcos, de los cuales el superior es mayor que el inferior, en el ser humano se distinguen dos series de dientes, los dientes primarios (en número de 20) que brotan en un período aproximado de los seis meses a los dos años de edad. Estos se pierden entre los seis y los 12 o 13 años de edad ya que van a ser sustituidos de una forma gradual por los dientes permanentes y son 32 en total.<sup>2</sup>

Los dientes tienen una corona visible que sobresale de la encía y la raíz o raíces ocultas en el alveolo del maxilar superior o del inferior, cada diente tendrá una cavidad pulpar llena de tejido conectivo y cada raíz posee un ápice.

La formación del diente se origina durante la embriogénesis.

La yema epitelial (lámina dental) va a ser la fuente de toda futura actividad y diferenciación de la dentición durante su desarrollo.

Esta estructura se va alargar formando una estructura tubular sólida que penetra en el tejido conjuntivo, a este proceso se llama **invaginación**. (Fig.1)

Una vez que se alcanza la profundidad adecuada, la capa de células basales del extremo de la lámina dental aumenta de espesor formando una concavidad, esta etapa es conocido como el **período de caperuza**<sup>3</sup>. (Fig.1)

---

<sup>1</sup> Leeson, Leeson, Paparo. Atlas de Histología. p.p 400

<sup>2</sup> Ib. p.p.401

<sup>3</sup> Sapp Philip et al. Patología Oral y Maxilofacial, p.127-128

---

Al continuar la odontogénesis esta estructura va aumentar de tamaño y la capa interior se separa de la superior, entre estas se encuentran células epiteliales estrelladas organizadas de forma laxa a este se le conoce como *retículo estrellado*, a su vez hay una elongación de la periferia de la estructura epitelial que conforma la futura corona del diente a todo este período se le conoce como **campana precoz**. (Fig.2) Este epitelio especializado induce al tejido conjuntivo adyacente a diferenciarse en una zona circunscrita de tejido conjuntivo embrionario y mixomatoso que puede más tarde diferenciarse para formar dentina o tejido pulpar.<sup>4</sup>

El tejido conjuntivo modificado alrededor del cual se formará la raíz del diente futuro se denomina **papila dental**.

La zona externa de tejido conjuntivo que encapsula el germen del diente en desarrollo es densa y fibrosa y se denomina *folículo dental* que permanece alrededor del diente hasta que éste hace erupción.

Durante el **período de campana tardío** (Fig.2) las células del epitelio del esmalte interno se hacen alargadas y se organizan en forma de empalizada. Una vez que termina de formarse la corona del diente el epitelio que forma el borde externo del órgano del esmalte con forma de campana se alarga, modelando la forma y la longitud de las raíces. Este epitelio forma una membrana transitoria delgada que se denomina **vaina epitelial de Hertwig**.<sup>5,6</sup>

Durante esta etapa la lámina dental empieza a fragmentarse y forma pequeños islotes en el tejido conjuntivo que están inactivos y se llaman **restos de serres**.<sup>7</sup>

---


<sup>4</sup> Ib.p128

<sup>5</sup> Australian dental Journal, Parachos Peter, Apexification,1996

<sup>6</sup> Sapp Philip et al. Patología Oral y Maxilofacial .p.128

<sup>7</sup> Ib.

## ETAPAS INICIALES DE LA ODONTOGÉNESIS



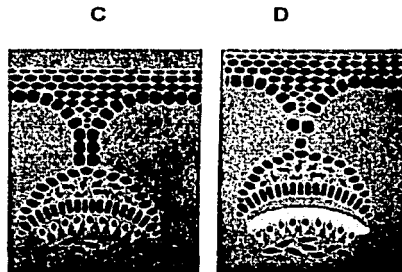
A

B

Fig.1

- A. Invaginación
- B. Periodo de caperuza

- C. Periodo de campana precoz
- D. Tardío



C

D

Fig.2 <sup>8</sup>

<sup>8</sup> Sapp Philip et al. Patología Oral y Maxilofacial, p.127-128

TESIS CON  
FALLA DE ORIGEN

---

### 1.1.1 DESARROLLO NORMAL DE LA RAÍZ.

El desarrollo de la raíz comienza después de la formación del esmalte y dentina, cuando estos alcanzan el nivel de la futura unión cemento-esmalte.<sup>9</sup>

Una vez que se completa la forma específica de la corona del diente (Fig.6), el epitelio que forma el borde externo del órgano del esmalte con forma de campana se alarga, modelando la forma y longitud de las raíces.(Fig.8)

Es en la vaina radicular de Hertwig donde se forman los *odontoblastos* que producen la dentina necesaria para constituir la raíz del diente.

Cuando la formación radicular esta casi terminada, la continuidad de la vaina radicular epitelial empieza a degradarse, se hace porosa y se fragmenta, esto hace posible que las células del tejido conjuntivo del folículo dental adyacente a la raíz entre en contacto con la dentina recién formada. La dentina entonces estimula a estas células y se diferencian en *cementoblastos* los cuales son los responsables de la generación de la capa calcificada situada sobre la dentina, que servirá para anclar las fibras de colágeno del folículo dental y el ligamento periodontal a la raíz del diente se denomina *cemento*. (Fig.9)<sup>10</sup>

Conforme la maduración y proliferación de la pulpa dental continúan, la erupción dentaria y la formación radicular se inicia. La vaina epitelial radicular (diafragma epitelial) se mantiene relativamente fija durante el desarrollo y crecimiento de las raíces, las células del diafragma epitelial causan la diferenciación de algunas de las células del diafragma epitelial causan la diferenciación de algunas de las células del tejido conectivo subyacente a los odontoblastos, mismos que formarán la dentina radicular.

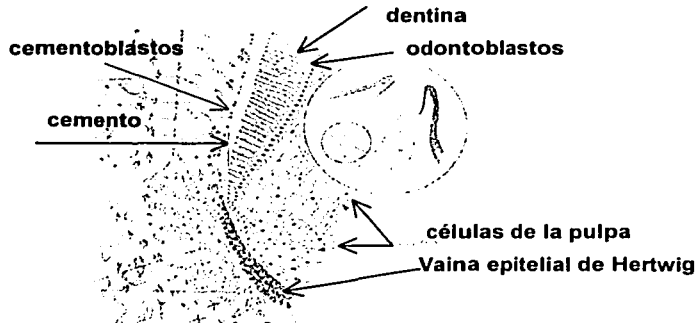
---

<sup>9</sup> Cohen/ Buns, *Vías de la pulpa*, p.p.712

<sup>10</sup> Sapp Phillip et al. *Patología Oral y Maxilofacial*, p.127-128

<sup>11</sup> Ib.

Algunas células de la vaina epitelial radicular permanecerán dentro del ligamento periodontal como restos de células epiteliales (*restos de Malassez*), éstas son precursoras del epitelio que suele proliferar en lesiones inflamatorias periapicales.<sup>11</sup>



**Fig.3** La vaina epitelial de Hertwig juega un papel importante en la formación de la raíz, las células de la pulpa inducen a la diferenciación de odontoblastos y las células del folículo inducen y diferencian para convertirse en células de la membrana periodontal (cementoblastos, fibroblastos y osteoblastos)<sup>12</sup>

En las últimas etapas del desarrollo radicular la proliferación del epitelio en el diafragma se atrasa en relación al que corresponde del tejido conectivo pulpar, el amplio agujero apical se reduce al ancho del orificio diafragmático mismo y después se estrecha más por la aposición dentinaria y de cemento en el ápice de la raíz.<sup>13</sup>

Mediante codificación genética, la proliferación epitelial cesa y el incremento en la longitud se detiene. Conforme a la erupción y formación dental continúan, la parte terminal apical de la raíz se estrecha debido a la aposición de dentina.

<sup>12</sup> Tsukiboshi Mitsuhiro. Autotransplantation of Teeth. Quintessence Publishing, 2001.p.p. 16

<sup>13</sup> Walton. Endodoncia. Principios y practica Clínica. Ed. Interamericana MacGraw-hill pag.408

---

Las raíces de los dientes se presentan en tres formas fundamentales:

1. Raíces simples
2. Raíces bifurcadas
3. Raíces fusionadas

El diámetro mayor del conducto lo observamos siempre a nivel del suelo cameral y a medida que transcurre por la región radicular, se va estrechando progresivamente hasta llegar al ápice radicular, pueden a su vez tener diferentes forma sus paredes ya sean convergentes hacia ápice, paralelas o divergentes.<sup>14</sup>

Cuando un diente erupciona tiene formadas dos terceras partes de la raíz, y no se completa su cierre hasta uno a cuatro años después de haber erupcionado, así, hasta que se cierra el ápice, el diente pasa por dos etapas. Una etapa es la preclusiva, donde el crecimiento apical depende de la vaina de Hertwig, que son células epiteliales que inducen la diferenciación de odontoblastos para la formación de dentina.

En la etapa post oclusiva, la vaina degenera y el crecimiento se termina a base de aposición de cemento. Este proceso se denomina Apicogénesis. Si durante este tiempo el diente sufre algún trauma, se pueden romper los vasos, provocando la contaminación de la pulpa y estaría indicado el tratamiento de apicoformación.<sup>15</sup>

La pulpa en el diente permanente joven se caracteriza por su gran vascularización y potencial de diferenciación celular y por tener intensa actividad calcificadora para seguir produciendo dentina adventicia junto a la existente, la cual formará con el cemento el tercio apical radicular.<sup>16</sup> La capacidad defensiva de la pulpa a la agresión se manifiesta con la formación de dentina reparativa en casos de lesiones cariosas, la pulpa se defiende de las lesiones con una respuesta inflamatoria. Existe una estrecha relación entre la dentina y la pulpa frente a la agresión.<sup>17</sup>

---

<sup>14</sup> lb.p.p9,10

<sup>15</sup> Cohen Op.cit .p.p.712

<sup>16</sup> Preconc. Odontología Integral para niños. Ed. Platees.1992 p.p.49

<sup>17</sup> Barberia Leache. et al. Odontopediatría. Ed. Masson. 2da. Edición ,2001

---

El cemento, periodonto y el hueso alveolar, constituyen el complejo biológico ápico-periapical. La pérdida de vitalidad pulpar en dientes permanentes jóvenes crea problemas ya que esta es necesaria para la formación de dentina, y si esta muere antes de completar la longitud radicular el diente tendrá una relación corona-raíz deficiente, como problemas de fractura en caso de trauma entre otros por lo que es importante mantener la vitalidad pulpar cuanto sea posible.<sup>18</sup>

La intensidad de la respuesta pulpar puede oscilar desde una lesión mínima hasta muerte pulpar e incluso a las manifestaciones periapicales hasta necrosis.

---

<sup>18</sup> Preconc. Odontología Integral para niños. Ed. Platees.1992 p.p.51



En dientes jóvenes, el conducto es extremadamente ancho, con un mayor diámetro apical que cervical, debido a la incompleta formación radicular.<sup>19</sup> Las paredes del conducto radicular divergentes o paralelas son extensas en forma del conducto con ápice abierto.<sup>20</sup>

Moorrees nos da esta clasificación de la formación de la raíz.<sup>21</sup>

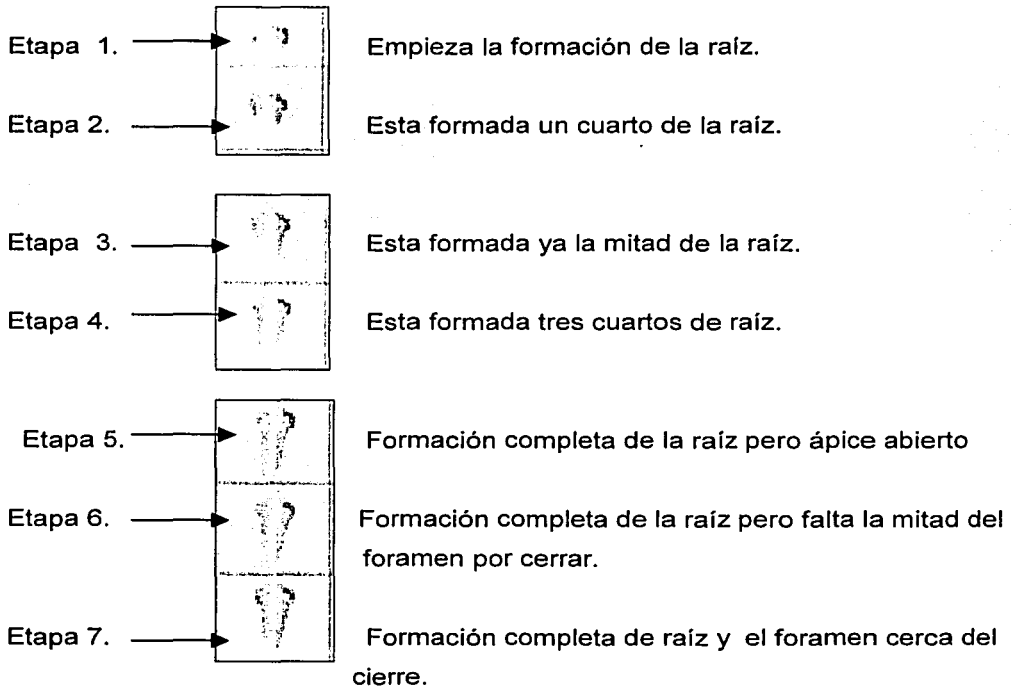


Fig.4 Estados del desarrollo de la raíz. ( Clasificación de Moorrees.)

<sup>19</sup> Walton. Endodoncia. Principios y práctica Clínica. Ed. Interamericana MacGraw-hill pag.9,10

<sup>20</sup> Raymond Webber. Clínicas Odontológicas de Norteamérica. Ed. Interamericana.1985. p.p 672

<sup>21</sup> Tsukiboshi Mitsuhiro , Autotransplantation of teeth. Pág.49

TESIS CON  
FALTA DE ORIGEN

También estas etapas de formación de las piezas dentarias permanentes han sido descritas por Nolla, quien va a distinguir diez fases, con una fase cero, ausencia de cripta al examen radiográfico, hasta la fase 10 que significa el cierre apical.<sup>22</sup>

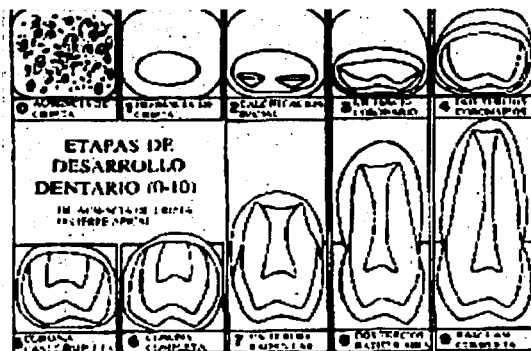


Fig. 5 Etapas de la maduración dentarias<sup>23</sup>

<b>Etapa 0</b>	Ausencia de cripta	<b>Etapa 4</b>	Dos tercios coronarios	<b>Etapa 8</b>	Dos tercios radicales
<b>Etapa 1</b>	Presencia de cripta	<b>Etapa 5</b>	Corona casi completo	<b>Etapa 9</b>	Raíz casi completa
<b>Etapa 2</b>	Calcificación inicial	<b>Etapa 6</b>	Corona completa	<b>Etapa 10</b>	Ápice completo y cerrado
<b>Etapa 3</b>	Un tercio Coronario	<b>Etapa 7</b>	Un tercio radicular		

Ambas clasificaciones son tomadas en cuenta por los investigadores para la observación de la formación dentaria. Y clasificar la etapa en la que se encuentre el diente en el momento de algún traumatismo o cualquier injuria hacia el diente y poder predecir y actuar correctamente dando una atención pronta y adecuada.

<sup>22</sup> Escobar. Odontología Pediátrica. p.p.298

<sup>23</sup> <sub>1b</sub>

TESIS CON  
FALLA DE ORIGEN

---

Los dientes en los que principalmente se observan traumatismos o incidencia de caries con o sin afectación pulpar son en las etapas 8,9,10 según Nolla y 5,6,7 según Moorrees la única diferencia entre ambas son las etapas que maneja uno y otro.

## ÁPICE RADICULAR

El conducto radicular desemboca en el extremo de la raíz, al que se denomina ápice. Lo que es normal en la región apical es la irregularidad, la inconstancia y multiplicidad.<sup>24</sup>

El depósito adicional de dentina y cemento cierra el ápice del diente y se produce la convergencia apical de los conductos radiculares.<sup>25</sup>

### Calcificación del ápice radicular (aproximadamente)<sup>26</sup>

- |                               |            |
|-------------------------------|------------|
| • Primer molar permanente     | 8-10 años  |
| • Incisivo central permanente | 8-12 años  |
| • Incisivo lateral permanente | 9-11 años  |
| • Canino permanente           | 13-14 años |
| • Premolares permanentes      | 13-15 años |
| • Segundo molar permanente    | 14-15 años |
| • Tercer molar permanente     | 21 años    |

---

<sup>24</sup> Walton, Endodoncia. Principios y práctica Clínica, Ed. Interamericana MacGraw-hill pag.9

<sup>25</sup> Cohen/ Buns. Op. cit p.p.712

<sup>26</sup> Barbería Leache, et al. Odontopediatría, Ed. Masson. 2da. Edición ,2001p.p.25

---

## ETAPAS TARDIAS DE LA ODONTOGÉNESIS




Fig. 6

**A. Formación de la corona y restos de la lámina dental**


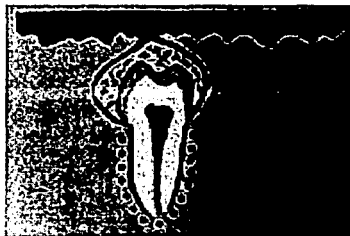


Fig.7

**B. Formación de la raíz**



**C. Formación completa del diente previa a la erupción y restos de Malassez**

Fig.8<sup>27</sup>

---

<sup>27</sup> Sapp Philip et al. *Patología Oral y Maxilofacial*, p.128

---

## II CIERRE APICAL ATÍPICO EN DIENTES PERMANENTES JÓVENES

### 2.1 DEFINICIÓN DE TÉRMINOS

En el diente fijo maduro, y con un desarrollo radicular normal, por lo general se presenta una constricción apical del conducto que corresponde de la mitad a tres cuartas partes de un milímetro desde el ápice anatómico.

En un estadio inicial del desarrollo radicular, cuando la raíz aún no ha alcanzado su longitud total, la sustancia dura de la zona del ápice se abre hacia apical como un embudo. El tejido de esta zona está bien irrigado y poco mineralizado.

Cuando un diente erupciona, presenta una raíz con un desarrollo de unos dos tercios de su longitud, es decir del 60% al 80%, y al cabo de un año se desarrolla hasta alcanzar su longitud total. En unos 3 años su ápice se encontrará maduro, es decir que se ha formado una constricción apical en la proximidad de la unión de la dentina con el cemento, las paredes del diente se van engrosando por aposición de dentina.<sup>28</sup>

Las actividades de los adolescentes hacen que los dientes (especialmente los incisivos centrales superiores) sean susceptibles al trauma o alguna lesión por caries. En donde el esmalte de los dientes erupcionados recientemente no tiene una máxima incorporación de fluoruro y por ello es más susceptible a la caries dental, así los dientes son más vulnerables a la exposición pulpar. La frecuencia de la ingesta, el contenido en azúcares y la consistencia de la comida, además de la higiene bucal, son factores decisivos en la aparición de la caries. Si la higiene bucal no es óptima y los hábitos alimentarios son inapropiados el peligro de caries para los dientes recién erupcionados es mayor.<sup>29</sup>

---

<sup>28</sup> Canalda Sahi. Endodoncia Técnicas Clínicas y bases científicas. Ed Mason. Barcelona 2001, p.p ,245

<sup>29</sup> Lasala. Endodoncia. Ed. Salvat. Barcelona. 583

---

Los alimentos que se adhieren a los dientes proporcionan, a las bacterias de la placa, hidratos de carbono, y tanto los niños como los adolescentes pueden presentar lesiones cariosas múltiples fuera de control, una o más de las cuales puede tener una afectación pulpar franca .<sup>30,31</sup>



Fig.9 Alimentos cariogénicos.<sup>32</sup>

El primer molar permanente ofrece la mayor prevalencia de caries involucrando la pulpa en edades tempranas, muchas veces antes de los 12 años un 98% al menos y un 75% en edad adolescente, la mayoría de los casos de tratamientos endodóncicos se observa en este diente, y es de suma importancia devolverle la salud ya que regula la erupción de los premolares y segundos molares, la oclusión y el crecimiento maxilofacial. También en dientes anteriores veremos problemas pulpares pero es mas frecuente debido a traumatismos.<sup>33</sup>



Fig.10 Observamos caries profunda y el resultado de un traumatismo.

---

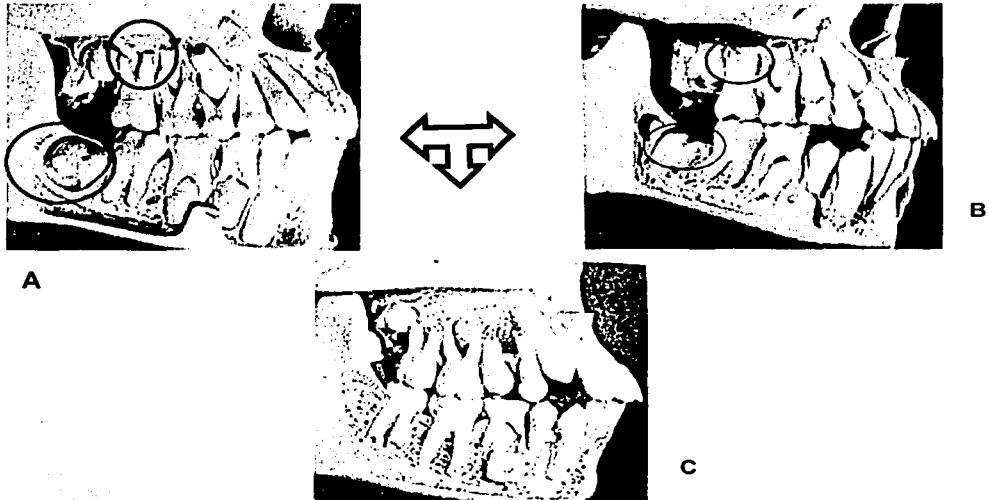
<sup>30</sup> J. R. Pinkhan. Odontopediatría. Ed. Interamericana McGraw-Hill.1991. p.p.495

<sup>31</sup> Hubertus J.M. Van Waes, Paul W. Stöckli. Atlas de odontología pediátrica. Ed Masson. 2002. P.p. 209-211.

<sup>32</sup> Ib.

<sup>33</sup> Lasala. Endodoncia. Ed. Salvat. Barcelona. 583-586

El recambio dentario ocurre a lo largo de varios años, de modo que cuando los incisivos y los primeros molares han completado su raíz los caninos y premolares todavía no han hecho erupción, por esto el período en que puede presentarse problemas de este tipo es más amplia.<sup>34</sup>



**Fig.11** Circulo negro : como va cerrando el ápice conforme va creciendo el diente.  
Circulo rojo.: vemos como va haciendo erupción el segundo y como van creciendo y cerrando las raíces.<sup>35</sup>

<sup>34</sup> Hubertus J.M. Van Waes, Paul W. Stöckli. Atlas de odontología pediátrica. Ed Masson. Barcelona, 2002. P.p. 22

<sup>35</sup> Ib.

TESIS CON  
FALLA DE ORIGEN

---

## 2.1.1 ÁPICE ABIERTO, APICOGÉNESIS, APEXIFICACIÓN

Los dientes considerados permanentes jóvenes con rizogénesis incompleta (ápice abierto) son aquellos cuyo ápice radicular histológicamente, no presenta la dentina apical revestida por cemento y que radiográficamente el ápice radicular no esta completo.<sup>36 37</sup>

Los odontoblastos degeneran y la enfermedad periapical causa la pérdida de capa epitelial formadora de raíz. Como cesa la odontogénesis, ésta es más corta y tiene un ápice con formación incompleta. Es resultado de la resorción extensa del ápice maduro como consecuencia del tratamiento ortodóncico, enfermedad periapical o traumatismos.<sup>38</sup> Es decir, que hasta que un diente erupcionado no ha terminado su desarrollo, se le denomina diente con *rizogénesis incompleta, inmaduro o con el ápice abierto*. El ápice con una abertura amplia, llamado a veces ápice divergente o en forma de trabuco, presenta una forma apical directamente opuesta a nuestras necesidades. Aquí la dimensión apical es más ancha que la del conducto, lo cual es una desventaja anatómica que hace imposible conseguir un sellado apical sin empujar una gran cantidad de material de obturación sobrante hacia la zona periapical.

La enfermedad pulpar y periapical relacionada con raíces inmaduras y conductos divergentes en dientes permanentes jóvenes provoca la perdida de vitalidad pulpar lo que nos darán ciertos problemas en cuanto a su tratamiento endodóncico se refiere ya que la pulpa es necesaria para la formación de la dentina, si esta se llega a perder antes de que el desarrollo de la raíz dental haya sido completado provocará que esta sea delgada y propensa a fracturas en caso de un traumatismo.<sup>40</sup>

---

<sup>36</sup> Leal y Silva, Endodoncia, Tratamiento de los conductos radiculares. ed Panamericana 1994. p.p.533.

<sup>37</sup> Veleiro Rodríguez Carolina, Revista Latinoamericana de Ortodoncia y Odontopediatría, Traumatismos dentales en niños y adolescentes, revisión bibliográfica actualizada, 2002

<sup>38</sup> Walton. Endodoncia. Principios y práctica Clínica, Ed. Interamericana MacGraw-hill pag.10

<sup>39</sup> Canalda Sahi Carlos, Endodoncia Técnicas Clínicas y Bases Científicas, 2001 p. 245

<sup>40</sup> Cohen Op cit., p. 713



---

Así mismo el conducto en su porción apical, de mayor tamaño que el diámetro en su tercio coronal que es pequeño, dificultará el desbridamiento, la falta de tope apical como de una constricción apical de una raíz madura, imposibilita la obturación en todas sus dimensiones.<sup>41</sup>

En los dientes permanentes el período en que encontramos los ápices abiertos es mayor debido a que el proceso de cierre apical es más largo.

La presencia de un ápice abierto crea dos problemas principales:

1. Compromete la proporción normal entre la corona y la raíz.
2. Se vuelve complicado o imposible lograr un sellado apical con una obturación endodóncica usual.<sup>42</sup>

Nuestro propósito es el de buscar que se lleve acabo el desarrollo radicular manteniendo si es posible la vitalidad de la pulpa para que la raíz complete su formación. Formándose la constricción apical y aumentando de grosor sus paredes, si no fuera posible mantener la pulpa es necesario efectuar el tratamiento de conductos pero es necesario que exista una barrera calcificada en el ápice que nos permita contener algún material de obturación.<sup>43</sup>

La terapéutica está por tanto encaminada a lograr la APICIFORMACIÓN (Apicogénesis o Apexificación) por medio de un estímulo o inducción que actúe sobre la pulpa o los tejidos apicales y periapicales,<sup>43</sup> para que se forme una barrera de tejido duro para proporcionar un tope o constricción apical para posteriormente llevar acabo una obturación permanente.

---

<sup>41</sup> Ingle y Bakland . Terapéutica Endodóncica Moderna. 4ta. Edición. Ed. McGraw-Hill. p.p. 894

<sup>42</sup> Walton. Endodoncia. Principios y práctica Clínica. Ed. Interamericana MacGraw-hill pag.398

<sup>43</sup> Canalda Sahi Carlos, Endodoncia Técnicas Clínicas y Bases Científicas, 2001 p. 245

<sup>44</sup> Lasala. Endodoncia. Ed. Salvat. Barcelona. 574

---

**APICOGÉNESIS.-** Es el procedimiento pulpar vital con el recubrimiento de la pulpa o pulpotomía a fin de permitir el cierre continuo del ápice abierto y el crecimiento radicular.<sup>45, 46</sup>

**APEXIFICACIÓN.-** Es el proceso por el cual se crea un ambiente dentro del conducto radicular y los tejidos periapicales luego de la necrosis pulpar que crea una barrera calcificada a través del ápice abierto.

Para tener éxito en la terapéutica endodóncica se requiere que el ápice este total y densamente sellado con algún material de obturación temporal.<sup>47</sup>

Patterson en 1958 publicó una clasificación de los dientes, según su desarrollo radicular apical, y los divide en cinco clases:<sup>48</sup>

1. Desarrollo parcial de la raíz con lumen apical mayor que el diámetro del conducto.
2. Desarrollo casi completo de la raíz, pero con lumen apical mayor que el conducto.
3. Desarrollo completo de la raíz con lumen apical de igual diámetro que el del conducto.
4. Desarrollo completo de la raíz con diámetro apical más pequeño que el del conducto.
5. Desarrollo completo radicular con tamaño microscópico apical.

En las cuatro primeras clases anteriores, esta indicada la terapéutica de inducción a la apicoformación y en la última clase se procederá al tratamiento convencional.<sup>49</sup>

---

<sup>45</sup> Leal y Silva. Endodoncia. Tratamiento de los conductos radiculares. ed Panamericana 1994. p..p533

<sup>46</sup> Walton. Endodoncia. Principios y práctica Clínica. Ed. Interamericana MacGraw-hill p.p 399

<sup>47</sup> Ib.p 400

<sup>48</sup> Lasala. Endodoncia. Ed. Salvat. Barcelona. 574

<sup>49</sup> Ib.

---

Después de la exposición pulpar, se produce inflamación aguda y la infección se torna inevitable, pero a pesar de esto su extensión de inflamación y virulencia de los microorganismos que la pulpa puede tolerar son impredecibles. La conservación de la pulpa, total o parcialmente, permitirá que la raíz dentaria continúe formándose y el diente conserve todas sus funciones. Por ello se suele optar por el tratamiento más conservador posible. La pérdida prematura de dientes puede afectar al paciente psicológicamente y también promueve daño estético y fonético severo así como alterar el desarrollo normal del arco dental.

---

## 2.2 DIAGNÓSTICO PULPAR Y PERIAPICAL

La realización de una anamnesis sistemática y de una exploración y registro clínico para poder llegar a un diagnóstico son elementos fundamentales en la medicina odontológica cualquiera que sea el problema a tratar, el seguimiento de lo anterior garantiza una correcta planificación y ejecución de la profilaxis, el tratamiento y el control del proceso.

Para que el tratamiento tenga éxito en los niños es importante hacerse una idea de cuáles son sus condiciones de vida y de la estructura del núcleo familiar, esto es importante para que el proceso psicológico del niño sea adecuado y permita valorar y prever el nivel de seguimiento de las instrucciones que se dan al paciente y el grado de aceptación de las intervenciones terapéuticas.<sup>50</sup>

Antes de iniciar un procedimiento en un diente permanente joven se tienen que llevar acabo una exploración clínica y radiográfica exhaustiva. Puede ser más complicado diagnosticar la enfermedad pulpar en dientes con ápices abiertos que en otros con ápices maduros ya que no existe ningún método de diagnóstico clínico confiable para evaluar con exactitud la pulpa inflamada y radiográficamente (ya que en la radiografía sólo se nota la dimensión mesiodistal) se puede confundir que la abertura apical presenta el inicio del cierre o la constricción mientras que en realidad tiene una configuración de arcabuz desde la vista proximal, esto puede conducirnos a una terapéutica inadecuada.<sup>51</sup>

Un correcto diagnóstico clínico-radiográfico permitirá conocer el estado en que se encuentra el diente a tratar, en aquellos casos con lesiones pulpares o periapicales, es preciso revisar los antecedentes del caso.<sup>52</sup> Ya que el punto de partida para planificar un tratamiento es un diagnóstico correcto.

---

<sup>50</sup> Hubertus J.M. Atlas de odontología pediátrica. Ed Masson. 2002, p.p 101

<sup>51</sup> Walton. Endodoncia. Principios y práctica Clínica. Ed. Interamericana MacGraw-hill p.p 400

<sup>52</sup> Maisto Oscar. A. Endodoncia. P.p.324

---

Además del diagnóstico individual de un determinado diente, hay que realizar un registro conjunto de toda la dentadura, de los tejidos blandos y de la posición mandibular, también hay que determinar las interrelaciones con otros ámbitos médicos y odontológicos.<sup>53</sup>

Es importante una historia clínica detallada desde el punto de vista diagnóstico y terapéutico. Primero se llevan a cabo las pruebas diagnósticas, se interpretan de manera diferencial los resultados de las pruebas y el manejo psicológico del paciente, y por último formular un apropiado diagnóstico y plan de tratamiento.<sup>54</sup>

Ya que la planificación es la base para el mantenimiento o el restablecimiento de la salud oral del niño, a la hora de escoger las medidas terapéuticas y de seguimiento que hay que tomar, el objetivo es que posibiliten una colaboración entre el odontólogo y niño motivado ya que el tratamiento del cual nos referimos en este trabajo es generalmente a largo plazo.<sup>55</sup>

La evaluación del estado pulpar de los dientes permanentes jóvenes se divide en 5 etapas: <sup>56</sup>

### 1. Historia Clínica

#### a. Motivo de consulta

- Historia del dolor dental
- Control del dolor
- Uso de medicamentos

#### b. Anamnesis

- Antecedentes familiares
- Antecedentes personales

### 2. Examen físico

Estado general del paciente.

---

<sup>53</sup> Hubertus J.M. Atlas de odontología pediátrica. Ed Masson. 2002, p.p 101

<sup>54</sup> Walton. Endodoncia. Principios y práctica Clínica. Ed. Interamericana MacGraw-hill p.p

<sup>55</sup> Hubertus J.M. Atlas de odontología pediátrica. Ed Masson. 2002, p.p 117

<sup>56</sup> Pinkhan. Odontopediatría. Ed. Interamericana McGraw-Hill. 1991. p.p.495

---

### 3. *Procedimientos Clínicos de Dx.*

- a. Examen extraoral
  - Alteraciones de forma
  - Cambio de color
  - Cambio en la consistencia
- b. Examen intraoral

- Tejidos blandos
- Inflamación
- Cambio de color
- Tejidos duros
- Diente causante
- Alteración ósea

### 4. *Exámenes Radiográficos.*

- Rx periapical
- diente causante
- Caries

- Rx Panorámica
- Valoración de los dientes adyacentes
- Valoración del diente permanente joven

### 5. *Evaluación pulpar.*

- Pulpitis reversible

- Pulpitis irreversible
- Necrosis pupar<sup>57</sup>

El problema clínico se deriva del hecho de que las manifestaciones y los datos que se pueden obtener no corresponden necesariamente con el estado histológico de la pulpa, pudiendo dar lugar a errores en el diagnóstico y fracaso del tratamiento. Cuando son niños se pueden dar degeneraciones pulpares con cuadros silentes o de que los datos que obtenemos no tienen fiabilidad por la edad del niño. La intensidad de la respuesta pulpar puede oscilar desde una lesión mínima hasta muerte pulpar e incluso a las manifestaciones periapicales a esta necrosis.

---

<sup>57</sup> lb.

<sup>58</sup> Barbería Leache. Etal. Odontopediatría. Ed. Masson. 2da. Edición ,2001 p.p 255

---

En dientes permanentes que aún muestran un crecimiento radicular incompleto, el médico debe apoyarse en criterios diagnósticos visuales, de palpación (inflamación, movilidad, fístulas) y pruebas radiográficas.<sup>59</sup>

Los elementos de diagnóstico utilizados son:

- **RADIOGRAFÍAS.**- Las cuales son fundamentales para evaluar la presencia de caries y cambios periapicales. Aunque esta no demuestra siempre la presencia de patología periapical, ni es posible determinar con exactitud la proximidad de la caries a la pulpa.<sup>60</sup> Las radiografías proporcionan una imagen bidimensional y en general no revelan la tercera dimensión, ya que sólo se nota la dimensión mesiodistal, y pudiéramos observar que ya se presenta el inicio del cierre pero en realidad tiene una configuración de arcabuz desde proximal.



Fig.12 Caso clínico

- **PRUEBAS PULPARES.**- Estos nos pueden indicar vitalidad pulpar. Estimulación directa de dentina, pruebas con frío, pruebas con calor, estas son más confiables que las eléctricas en dientes con ápices abiertos, pero se complican por la confiabilidad de la reacción en el niño pequeño, la falta de reacción del diente y una reacción positiva en el control contralateral señala una pulpa necrótica.<sup>61</sup>

---

<sup>59</sup> Hubertus J.M. Atlas de odontología pediátrica. Ed Masson. 2002, p.p 207

<sup>60</sup> Cohen Op.cit p.p 695

<sup>61</sup> lb.696

TESIS CON  
FALLA DE ORIGEN

---

• PERCUSIÓN.- Los dientes con inflamación extensa de la pulpa suelen mostrar hipersensibilidad a la percusión.<sup>62</sup>

• HEMORRAGIA Y EXPOSICIÓN DE LA PULPA.- El aspecto de la pulpa y la presencia de hemorragia son factores importantes para diagnosticar el grado de inflamación de la pulpa expuesta por caries. La hemorragia excesiva en el área de exposición o durante la amputación de la pulpa se considera signo de inflamación extensa.

• ANTECEDENTES DE DOLOR.- Los antecedentes de odontalgia espontánea suelen asociarse con cambios degenerativos importantes en la pulpa, es posible encontrar grados variables de degeneración e incluso necrosis completa de la pulpa sin antecedente alguno de dolor.<sup>63</sup> Mientras más intenso sea el dolor es más probable que se trate de una patología endodóncica irreversible, el dolor de larga duración por lo regular no es intenso, es de naturaleza leve a moderada o de larga duración no es por sí mismo diagnóstico. Si la pulpa es vital, el dolor continuo con estímulos térmicos indica pulpitis irreversible si la pulpa es necrótica, el dolor continuo después de la aplicación de presión al diente indica patología periapical.<sup>64</sup>

---

<sup>62</sup> Ib. 695

<sup>63</sup> Ib. 696

<sup>64</sup> Walton. Endodoncia. Principios y práctica Clínica. Ed. Interamericana MacGraw-hill p.p 400-401



---

## 2.3 APICOGÉNESIS



Es el conjunto de terapéuticas endodólicas cuya finalidad es mantener la vitalidad pulpar, de forma permanente o temporal, para que la raíz o raíces pueda completar su formación y desarrollo radicular fisiológico y esta indicada cuando la pulpa vital de un diente se expone.<sup>65</sup>

Las condiciones para que se lleve esta terapéutica son que la pulpa no este irreversiblemente inflamada y que el desarrollo apical y el cierre es incompleto. Esto involucra una remoción de la pulpa coronal afectada pero permite que la pulpa sana remanente lleve a un desarrollo y formación apical normal.

El contenido celular rico y la vascularización de una pulpa joven deben respetarse para la defensa y los mecanismos de curación<sup>66</sup>.

Hay tres clases de terapéuticas a seguir para inducir la **Apicogénesis** y son:

- **Protección pulpar directa.**- Consiste en recubrir una exposición en la superficie de la pulpa con un material que favorezca la formación de un puente dentinario que la aisle del exterior. Esta indicada en donde la exposición pulpar es pequeña.(Fig.13)
- **Biopulpectomía parcial superficial.**- Es la extirpación de una capa superficial mínima en una pulpa expuesta medianamente a consecuencia de una traumatismo(Fig.13)
- **Biopulpectomía parcial cervical.**- Esta podríamos decir que es la pulpotomía propiamente dicha.<sup>67</sup>(Fig. 13)

---

<sup>65</sup> Canalda Sahí Carlos, Endodoncia Técnicas Clínicas y Bases Científicas, 2001 p. 245

<sup>66</sup> Guidelines for Pulp Therapy for Primary and Young Permanent Teeth Reviewed and Reaffirmed May, 1998

<sup>67</sup> Canalada Op cit. p. 245

---

Las diferentes terapéuticas antes mencionadas (que después serán descritas), permitirán que la pulpa sana remanente conlleve a un desarrollo y formación apical normal, el contenido celular rico y la vascularización de una pulpa joven deben respetarse para la defensa y los mecanismos de curación.

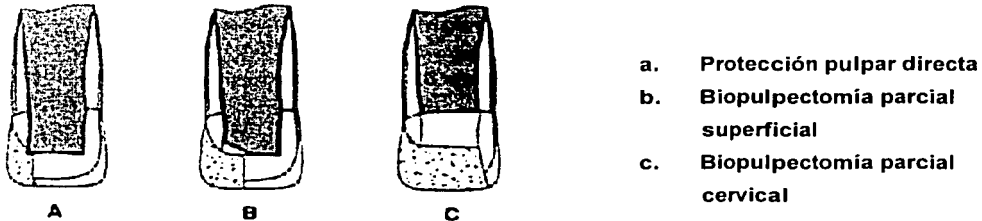


Fig. 13 Imagen tomada del libro de Canalda

Podemos resumir lo que pretendemos alcanzar por medio de la **APICOGÉNESIS** es lo siguiente:

- Mantener el epitelio de Hertwig para permitir un desarrollo continuo de la formación de la raíz
- Mantener su vitalidad pulpar, para que así los odontoblastos remanentes ayuden a formar una raíz más gruesa y de esta manera disminuir la posibilidad de fractura.
- Promover así el cierre radicular y se pueda crear una constricción apical natural para la obturación posterior permanente.<sup>68</sup>

---

<sup>68</sup> lb. p.p 246

TRONCO CON  
FALLA DE ORIGEN

---

Lo anterior lo conseguiremos en un promedio de 1 a 2 años dependiendo del grado de extensión del desarrollo dentario en el momento del procedimiento.<sup>69</sup>

Seltzer y Bender mencionan que el tamaño de la exposición tiene una directa relación con el resultado posterior por tanto a mayor área de exposición existirá mayor hemorragia y destrucción tisular, lo que lleva a una reacción inflamatoria más grande y no se podrá llevar a cabo tan solo un recubrimiento.

La técnica de apicogénesis tiene mayor éxito que la de apexificación debido a que en la segunda se elimina las capas odontoblásticas y deja las paredes delgadas y más susceptibles a las fracturas.<sup>70</sup>

El material más utilizado para estas técnicas es el hidróxido de calcio, a finales de los años 20 se realizaron una serie de estudios sobre la amputación pulpar en Alemania y Herman utiliza por primera vez el hidróxido de calcio.

Teuscher y Zandre publicaron un trabajo sobre el efecto del hidróxido de calcio en pulpotomías, describiendo la formación de una capa parecida a la dentina por debajo de la zona de exposición y una capa de odontoblastos por encima (puente dentinario), esta capa correspondía con una línea radiópaca apical al apósito que se ve en la radiografía de dientes sometidos a tratamiento de pulpa vital.<sup>71</sup>

Las complicaciones más frecuentes son la calcificación difusa del conducto por la formación exagerada de dentina en su interior y la aparición de reabsorciones dentinarias internas debido a la inflamación del tejido pulpar tras el tratamiento con frecuencia asintomáticos, que pueden llegar a comunicar el conducto con el periodonto.<sup>72</sup>

---

<sup>69</sup> Leal y Silva. Endodoncia. Tratamiento de los conductos radiculares. ed Panamericana 1994. p.p533

<sup>70</sup> Webber Raymod T.. Clinicas Odontológicas de Norteamérica. Endodoncia. Interamericana. 1985 vol. 4 Pág. 662,670

<sup>71</sup> Weine Franklin S. Tratamiento Endodóncico. Ed. Harcourt Brance, 5ta edición. 1997, p. 716

<sup>72</sup> Leal y Silva. Endodoncia. p.p533

---

## 2.4 APEXIFICACIÓN



Este es el tratamiento que se efectúa en un diente con rizogénesis incompleta y necrosis pulpar,<sup>73</sup> su finalidad al igual que la Apicogénesis es inducir o estimular al ápice para que provoque una barrera calcificada que oblitere el orificio apical o que permita el desarrollo radicular completo, obturando el conducto de forma temporal con medicamento, hasta que se observen condiciones anatómicas favorables que nos permitan realizar una preparación y obturación adecuada de los conductos de una forma definitiva<sup>74 75</sup> la mayoría de los autores mencionan que esta es la mejor opción para el tratamiento de estos dientes con necrosis pulpar.

Así mismo podríamos mencionar que el objeto de este proceso es el cierre apical inducido por el depósito posterior de tejido duro mineralizado, determinando o no el aumento de la longitud radicular y estrechando o no la luz del conducto radicular.

Cuando la pulpa de un diente inmaduro se necrosa, la vaina radicular de Hertwig normalmente termina en su función de formación del ápice radicular. En los jóvenes, las pulpas de dientes anteriores son muy susceptibles al trauma pero en los dientes posteriores la causa principal es la caries avanzada.<sup>76</sup>

---

<sup>73</sup> Preconc. Odontología Integral para niños, 1992. Paltex pág. 56-62. Necrosis es la muerte de la pulpa, en donde pueden producirse fenómenos de coagulación, su etiología es un estado pulpar inflamatorio no resuelto, un traumatismo violento o irritación química.

<sup>74</sup> Ingle y Bakland . Terapéutica Endodóntica Moderna. 4ta. Edición. Ed. McGraw-Hill. México. p.p. 844

<sup>75</sup> Leal y Silva, Endodoncia. Tratamiento de los conductos radiculares. ed Panamericana 1994. p.p 532,533.

<sup>76</sup> Ib. 534

---

El procedimiento de apexificación fue descrito por Níger desde 1838, pero no es hasta 1959 con Granath y en 1961 Marmasse, señalaron a este como una técnica, posteriormente Kaiser en 1964 y Frank en 1967 la presentan como una técnica reproducible y predecible.

**La apexificación** se define como el método de inducción del cierre apical por la formación de osteocemento o un tejido duro similar con la continuación del desarrollo apical de la raíz, de un diente formado incompletamente en el cual la pulpa no tiene vida debido a una causa traumática o infecciosa que ha detenido el proceso de cierre fisiológico apical natural. La mejoría del conducto y del entorno apical permiten la reanudación de dicho proceso.<sup>77</sup> Se han publicado numerosos artículos sobre apexificación, con diferentes descripciones de los depósitos apicales inducidos, como cemento, hueso, osteocemento, osteodentina y cementoide, etc. También estudios realizados tras la inducción experimental de la Apexificación demuestran que la nueva formación apical no es maciza, sino que presenta huecos como si fuera el aspecto de un queso suizo.<sup>78</sup>

Otros autores mencionan la posibilidad de que la vaina epitelial de Hertwig no queda completamente destruida cuando la pulpa pierde su vitalidad en un diente en proceso de formación, entonces los procedimientos o técnicas empleadas de apexificación estimularían a la vaina para que continuase con el desarrollo apical. Y otros más aseguran que es la capacidad del hidróxido de calcio que crea una masa calcificada en sus proximidades que cierra el ápice, sin relación alguna con la vaina.<sup>79</sup>

---

<sup>77</sup> Ib.535

<sup>78</sup> Weine Franklin S. Tratamiento Endodóncico. Ed. Harcourt Brance, 5ta edición. 1997, p732

<sup>79</sup> Ib.

---

Podríamos realizar ciertas consideraciones clínicas para llevar a cabo este procedimiento, como sería la preparación biomecánica, ya que los dientes permanentes jóvenes con ápices inmadurados presentan condiciones anatómicas importantes que tenemos que considerar como son lo amplio de sus conductos y por consiguiente amplios ápices abiertos, de forma cónica, sus paredes divergentes en dirección a tejidos periapicales, que nos impiden la preparación biomecánica de una manera convencional.

Todo esto nos lleva a una obturación dificultosa ya que no existe un tope apical o constricción apical adecuada donde se pueda detener el material convencional (gutapercha) y provocando una sobreobturación y no tendríamos tampoco un sellado hermético.

Por todo lo anterior diferentes autores proponen el uso de distintos materiales (siendo el más común hidróxido de calcio) en el interior del conducto radicular hasta que se lleve acabo el cierre apical, esto se explicará más adelante.

## SÍNTOMAS

El diente se decolora, oscureciéndose (alocromía o discromía), o aparece dolor ante estímulos fríos y calientes en un diente con caries. Puede existir el antecedente de un traumatismo sobre el diente o la realización de una restauración de la que el diente no se recupera. En muchas ocasiones no duele y la lesión cariosa ya ha afectado a la pulpa de manera irreversible. En muchos casos el diagnóstico es radiológico y de un modo casual.<sup>80</sup>

El desarrollo radicular tras la apexificación suele dar lugar a una configuración algo diferente esta suele ser una raíz más corta, el conducto más ancho y con paredes laterales finas o incluso puede presentar un estrechamiento invertido.<sup>81</sup>

---

<sup>80</sup> Preconc. Odontología Integral para niños. Ed. Platees.1992 p.p.69

<sup>81</sup> Weine. Tratamiento Endodóncico. p.p. 732

---

La formación radicular normal generalmente no ocurre después de la apexificación, el cierre apical puede ser total o parcial y frecuentemente tiene comunicación con los tejidos periapicales por lo que una vez terminado este proceso se aconseja su obturación de modo convencional.<sup>82</sup>

El procedimiento más utilizado para esta técnica es descrita por Frank, Maisto y Lasala nos proporcionan modificaciones en base a la técnica de este, que se describirán en la siguiente sección.

Ni la edad del paciente ni el tipo de dientes contraindican la apexificación, en la mayoría de los casos han sufrido algún traumatismo, que generalmente afecta a los dientes anteriores, pero no obstante también existe la posibilidad de una caries muy extensa como ya lo hemos mencionado.

---

<sup>82</sup> Preconc. Odontología Integral para niños. Ed. Platees. 1992 p.p.69

---

## **III PROCEDIMIENTOS CLÍNICOS PARA INDUCIR EL CIERRE ÁPICAL**

### **3.1 TRATAMIENTOS PULPARES EN DIENTES PERMANENTES JÓVENES CON ÁPICES INMADUROS**

Los procedimientos endodóncicos convencionales suelen ser inadecuados en el diente permanente con foramen apical abierto antes de la introducción de los procedimientos clínicos conservadores tales como las técnicas de apicogénesis y apicoformación la única alternativa el procedimiento quirúrgico, ahora se ha visto que aunque este era exitoso, el aspecto mecánico y psicológico presentaba muchas contraindicaciones sobre todo porque este problema se presenta en pacientes niños o adolescentes (entre los 6 y 15 años).<sup>78</sup>

En el tratamiento de los dientes permanentes jóvenes con rizogénesis incompleta se debe tener en cuenta la corta longitud clínica de la corona, el gran volumen de la pulpa coronal y el hecho de que en el momento de la erupción no ha concluido el desarrollo del ápice. Dado que la encía puede tapar durante mucho tiempo la superficie oclusal en la fase inicial de la erupción, tanto la autoclisis como la higiene oral mecánica se ven dificultadas, de manera que no es infrecuente la aparición de profundas caries de fisura y si no se cuida puede llegar a provocar una caries profunda en donde tendremos que buscar mas opciones de tratamiento como se describe a continuación.

El tratamiento de Endodoncia de dientes con la formación incompleta de la raíz intenta obtener la complementación fisiológica del ápice radicular (apicogénesis) o del cierre apical por medio de estímulos (apexificación).

---

<sup>78</sup> Goldman , Actualizaciones en Odontología. Ed. Mundi. 1980, p.p.146-148 , 451



---

### 3.1.1 PLANEACIÓN DEL TRATAMIENTO

Para realizar un adecuado plan de tratamiento es necesario llegar a un diagnóstico correcto. El plan de tratamiento es la base para el mantenimiento o el restablecimiento de la salud oral del niño o adolescente. Las consideraciones que llevan a decidirse por un determinado tratamiento deben hacerse constar en el historial médico. Se debe determinar la terapia que se requiere y su urgencia.<sup>79</sup> Si la pulpa de un diente inmaduro llega a estar irreversiblemente afectada, las paredes divergentes o paralelas crea un difícil situación para la obturación convencional.<sup>80</sup>

Tenemos que tomar en consideración el estado pulpar y periapical, la etapa del desarrollo radicular y morfología del conducto a nivel apical, el estado periodontal, si se ha producido algún tipo de traumatismo o no, así como si se ha producido la exposición pulpar, el tratamiento dependerá de<sup>81</sup> :

- El estado de desarrollo del ápice.
- El tiempo transcurrido desde la exposición.
- El tamaño de la zona expuesta

De acuerdo a la etapa en que se encuentre el desarrollo radicular tendremos que considerar el tratamiento ya que si este desarrollo se encuentra deficiente y el ápice a un no ha cerrado, se considerará la apicogénesis para una pulpa vital o apexificación para una pulpa necrótica.

El fin último en el tratamiento de los dientes permanentes jóvenes es el mantenimiento del estado vital de la pulpa.<sup>83</sup>

---

71 Hubertus J.M. Van Waes, Paul W. Stöckli. Atlas de odontología pediátrica. Ed Masson. Barcelona, 2002. P.p. 107

80 Webber Raymond . Clínicas Odontológicas de Norteamérica. Ed. Interamericana.1985. p.p 657

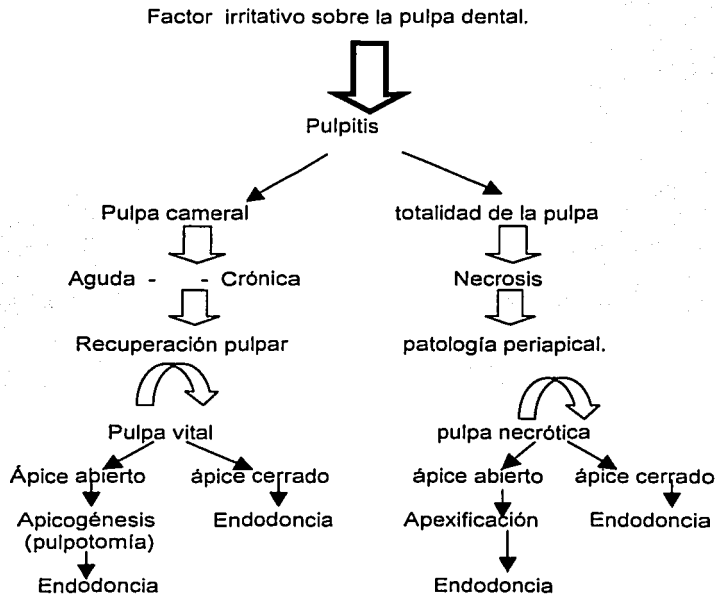
81 Walton. Endodoncia. Principios y práctica Clínica. Ed. Interamericana MacGraw-hill pag.401

82 **1b.**

83 Hubertus, Atlas de odontología pediátrica p.p223

Para realizar una adecuada selección del tratamiento a seguir tenemos que tomar en cuenta que es indispensable agotar los recursos que permitan conservar total o parcialmente la vitalidad pulpar y que la pulpa vital remanente deberá estar libre de inflamación e infección.<sup>84</sup>

Alternativas terapéuticas en dientes permanentes jóvenes en donde se encuentra involucrada la pulpa ante una agresión propuesto por Franklin S. Wine.<sup>85</sup>



<sup>84</sup> Preconc. Odontología Integral para niños. Ed. Platees. 1992 p.p.65

<sup>85</sup> Wine Franklin S. Tratamiento Endodóncico. Ed. Harcourt Brance. 5ta. Edición. 1997

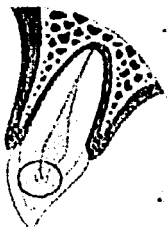
TESIS CON  
FALLA DE ORIGEN

---

## 3.2 TRATAMIENTOS PARA LLEVAR A CABO EL PROCESO DE APICOGÉNESIS

### 3.2.1 PROTECCIÓN PULPAR

Esta se efectúa si la exposición es muy pequeña, si la pulpa está sana y posee vitalidad, poca hemorragia, si el tiempo de exposición es menor a 12 horas y el ápice está casi cerrado.<sup>86</sup>



**Fig.14** Se muestra que existe una pequeña Inflamación pulpar.<sup>87</sup>

Cuando el diente posee ápice inmaduro, se procede a colocar anestesia alejada de la zona, para evitar vaso constricción pulpar, ya que es importante mantener la irrigación del diente. Se debe limpiar el diente con solución salina o un antiséptico no irritante para la pulpa (como la clorhexidina), se seca con torundas estériles, y se procede a colocar el recubrimiento pulpar con pasta de hidróxido de calcio (como el hidróxido de calcio y propienglicol o polietilenglicol, el polvo es adicionado al vehículo hasta que la pasta adquiera la consistencia deseada), sin ejercer presión, también se ha aplicado el compuesto de trióxido mineral (MTA)<sup>88</sup>

---

<sup>86</sup> Canalda Op. cit p.p 245

<sup>87</sup> Tsukiboshi Mitsuhiro. Op. cit. p. 33

<sup>88</sup> Canalda Op. cit p.p 245

---

Se puede sellar con ionomero de vidrio (para disminuir la microfiltración). Al cabo de 2 meses se remueve una porción de dicho material (permitiendo que actúe como una capa minuciosa de base cavitaria) y se coloca resina. Es importante efectuar pruebas de vitalidad desde los 15 días posteriores al accidente así como pruebas radiográficas, para verificar la formación radicular, el estado del perióstico y el mantenimiento del conducto.

Si los controles son positivos, el tratamiento se puede considerar como exitoso cuando han transcurrido alrededor de 2 años.<sup>89,90</sup>

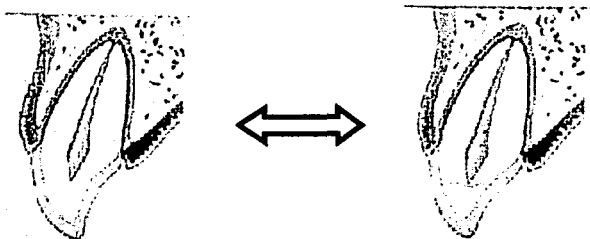


Fig.15 Recubrimiento directo, por exposición por un traumatismo.

El material de elección es el hidróxido de calcio, ya que al ser aplicado directamente sobre la pulpa, produce una necrosis de la pulpa adyacente e inflamación del tejido contiguo, la formación del puente dentinario ocurre en la unión del tejido necrótico con el tejido vital inflamado.

**CONTRAINDICACIONES.** Dolor pulpar intenso, dolor espontáneo, engrosamiento del ligamento periodontal, evidencia radiográfica de degeneración pulpar o periapical, hemorragia excesiva en el momento de la exposición<sup>91</sup>.

---

<sup>89</sup> Ib.p.246

<sup>90</sup> Veleiro Rodríguez Carolina, Revista Latinoamericana de Ortodoncia y Odontopediatría, Traumatismos dentales en niños y adolescentes. Revisión bibliográfica actualizada. 2002

<sup>91</sup> Preconc. Odontología Integral para niños. Ed. Platees.1992 p.p67

TESIS CON  
FALLA DE ORIGEN

---

### **3.2.2 BIOPULPECTOMÍA PARCIAL SUPERFICIAL**

Está indicada en dientes con ápice inmaduro en los que existe una exposición de tamaño mediano, si se produjo un traumatismo que haya pasado ya cierto tiempo la pulpa expuesta debe ser consistente, rojiza y no mostrar signos de necrosis superficial. (Fig.12)

La TÉCNICA utilizada es la siguiente:

Tomar radiográfica, anestesia local, aislamiento del campo operatorio, desinfección del diente con un antiséptico, como la clorhexidina, la extirpación de la capa superficial de la pulpa expuesta y de la dentina adyacente, hasta una profundidad máxima de 2 mm, esperar unos minutos hasta que la hemorragia se detenga de modo espontáneo, lavando suavemente con suero fisiológico para evitar la formación de un coagulo que podría dificultar la reparación hística, al impedir la acción directa del material sobre el tejido.

Se recubre de la herida con una pasta de hidróxido de calcio en vehículo acuoso (como suero fisiológico o propilenglicol), eliminando el exceso de agua mediante bolas de algodón, para posteriormente reconstruir el diente con un material que permita un total aislamiento de la cavidad bucal.<sup>92</sup> (fig. 12)

Se deben realizar controles a distancia, clínicos y radiográficos, para asegurar el mantenimiento de la salud del tejido pulpar y comprobar la formación radicular. Al cabo de un mes se puede visualizar la formación de un tejido calcificado puente dentinario, subyacente al tejido extirpado.

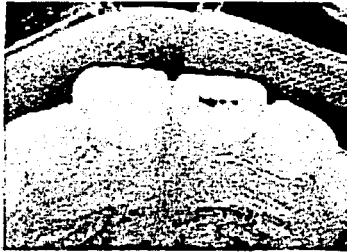
Cveck ha señalado que la pulpotomía parcial y el recubrimiento pulpar con hidróxido de calcio en pulpas con exposición traumática tienen éxito en el 96% de los casos que el tamaño de la exposición no influye en el éxito o el fracaso del procedimiento.<sup>93</sup>

---

<sup>92</sup> Canalda Op. cit p.p 246

<sup>93</sup> Cohen Op.cit. p.698

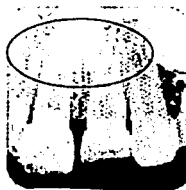
**CONTRAINDICACIONES.-** Inflamación del muñón pulpar, manifestado con una hemorragia continua, necrosis pulpar, radiolucidez periapical, reabsorción radicular interna o externa.<sup>94</sup>



1



2



3



4



**Fig.16** Exposición pulpar mediana, y se realiza una pulpotomía parcial, colocando  $\text{Ca}(\text{OH})_2$  y se restaura con resina.<sup>95</sup>

<sup>94</sup> Braham Raymond, Merle E. Morris. Odontología Pediátrica. Ed. Panamericana.1984. p.p. 304

<sup>95</sup> Tsukiboshi Mitsuhiro. Op.cit p.26

TESIS CON  
FALLA DE ORIGEN

---

### **3.2.3 PULPOTOMÍA O BIOPULPECTOMÍA PARCIAL CERVICAL**

Este procedimiento se lleva a cabo cuando encontramos una caries extensa pero que aún no ha llegado a provocar una necrosis pulpar, la pulpa radicular que queda nos asegura que se complete el crecimiento de la raíz.

Este comprende la extirpación del tejido pulpar con cambios degenerativos o inflamatorios, dejando intacto el tejido vital remanente que se va a cubrir con un agente de recubrimiento pulpar para favorecer la cicatrización en el área de amputación o bien con un agente que favorezca la fijación del tejido subyacente, la única diferencia entre la pulpotomía y el recubrimiento radica en que en la primera se extirpa tejido adicional de la pulpa expuesta, generalmente hasta la línea cervical, todos los tejidos que se consideren inflamados deberán extirparse para aplicar el apósito sobre tejido pulpar sano y no inflamado.<sup>96</sup>

Esta indicada en exposiciones pulpares traumáticas de gran tamaño y en las pequeñas cuando el tiempo transcurrido es superior a las 24 horas y cuando sospechemos de una pulpitis irreversible o cuando la comunicación es grande.

Hay que intentar mantener la vitalidad pulpar lo más que sea posible hasta que se complete totalmente el desarrollo de sus raíces, la pérdida de vitalidad previa a la formación de estas origina que las raíces sean débiles y más propensas a las fracturas y compromete su longitud final.

Este tratamiento se considera temporal, una vez se termina la formación apical, se debe efectuar una Biopulpectomía total, que nos ofrece el mejor pronóstico.

La pulpa debe presentar un aspecto consistente, con un color rosado-rojizo y una hemorragia leve de sangre roja, si apenas sangra hay que pensar que esta en proceso de necrosis pulpar, si sangra en exceso indica la presencia de una inflamación serosa. Ambos fenómenos pueden obligarnos a modificar el tratamiento elegido y tener que optar por apicoformación.<sup>97</sup>

---

<sup>96</sup> Cohen. Op.cit. p.698-702

<sup>97</sup> Canalda Op.cit. p.247

---

La técnica utilizada es la siguiente:

- Como en las anteriores es la toma de una radiografía, anestesia del diente a tratar, aislamiento del campo operatorio con el dique de goma, desinfección del diente con un antiséptico, preparación de una cavidad de acceso cameral.
- Después debemos extirpar la pulpa con instrumental estéril ya sean excavadores afilados, si se hace con fresa preferentemente de diamante y con refrigeración mediante suero fisiológico estéril, Lavar la herida con suero fisiológico y esperar unos minutos hasta que cese la hemorragia, en general, el lavado es suficiente para evitar la formación de un coágulo.
- Se recubre la herida con una pasta acuosa de hidróxido de calcio, se absorbe el exceso de agua mediante una bola de algodón, se colocan varias capas para asegurar un total recubrimiento de la herida pero sin ejercer mucha presión.
- Restauración del diente con un material temporal. Radiografía periapical para comprobar el nivel de colocación del hidróxido de calcio (radiópaco).
- Controles a distancia clínicos y radiográficos, al mes y luego cada tres meses, transcurrido el mes podemos observar la formación de una barrera calcificada o puente dentinario (radiópaco) a una cierta distancia del hidróxido cálcico.<sup>98 99</sup>

---

<sup>98</sup> Ib.p.247-250

<sup>99</sup> Cohen. Op.cit. p.698-702



Este procedimiento esta contraindicado en dientes multiradicales ya que la formación de un puente dentinario podría impedir con posterioridad la localización de los conductos en estos dientes el mejor tratamiento a seguir seria la apicoformación.<sup>100</sup>

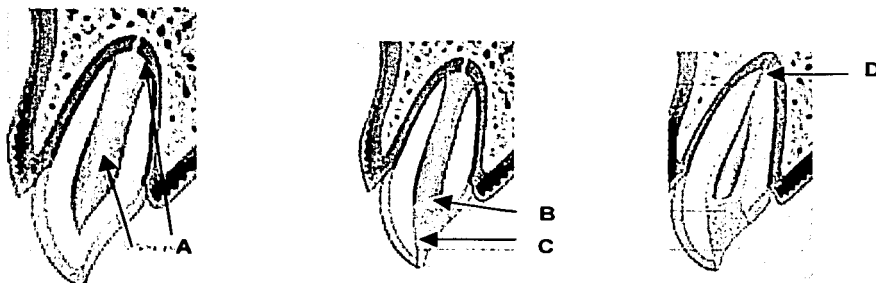


Fig.17

Tratamiento. A. Pulpa y ápice abierto  
B. hidróxido de calcio  
C. curación (resina, amalgama)  
D. cierre apical<sup>101</sup>

El mecanismo de acción por el cual el hidróxido de calcio permite la reparación de los tejidos y su calcificación no es aun muy conocido, es posible que el mecanismo de acción del hidróxido de calcio sea indirecto, por el hecho de favorecer la formación de una zona de necrosis superficial, inhibir el crecimiento bacteriano por liberar iones hidroxilo, favorecer la liberación de factores de crecimiento, e inhibir la fagocitosis de los macrófagos.<sup>102</sup>

<sup>100</sup> Ib. p.728

<sup>101</sup> Tsukiboshi Mitsuhiro. Op.cit p34

<sup>102</sup> Canalda Op.cit. p.188

Tras depositar el hidróxido de calcio se observan tres zonas al paso de unas semanas: 103 104

- Una zona de necrosis hística superficial.
- Una zona subyacente, con presencia de numerosas fibras colágenas y calcificaciones irregulares, (denominada fibrodentina por Boume y Holz).
- Por debajo del interior se halla una zona ocupada por ortodentina tubular calcificada, elaborada por células diferenciadas semejantes a los odontoblastos.

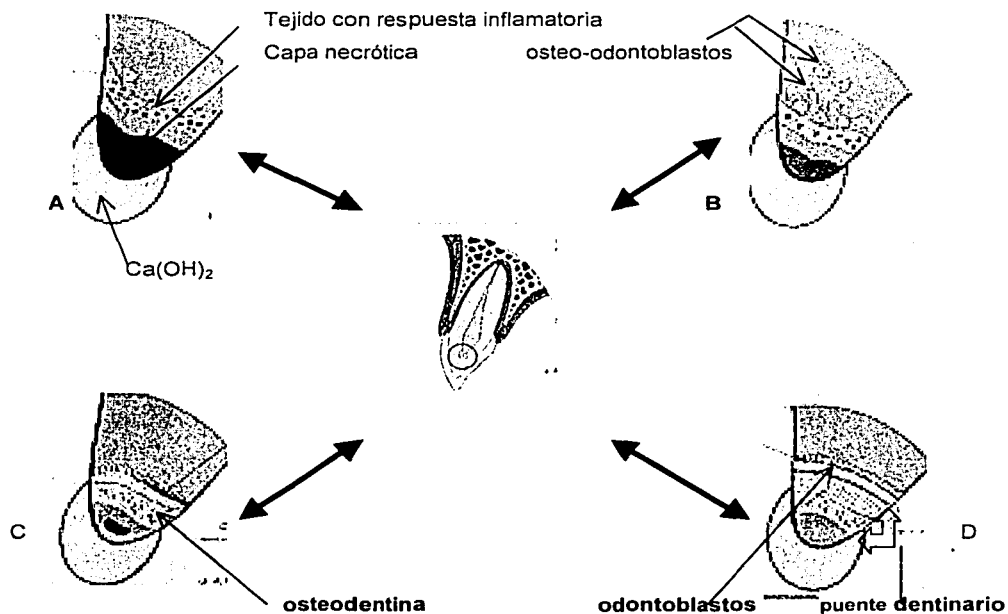


Fig.18 Formación del puente dentinario A,B,C,D<sup>105</sup> (se explica en la siguiente pagina)

103 lb. p.188,251

104 Tsukoshi Mitsuhiro . Op.cit p 33-34

105 lb.

TESIS CON  
FALLA DE ORIGEN

---

El mecanismo de la formación del puente de dentina que produce el hidróxido de calcio en una pulpa, como se observa en la fig. 11 es el siguiente:

**A.** Inmediatamente después de colocar el hidróxido de calcio se observa una capa de necrosis debajo del hidróxido de calcio, y por debajo de esta una tejido inflamatorio.

**B.** Después de una a dos semanas se observa un notable depósito de gránulos de carbonato de calcio y por debajo emergen osteo-odontoblastos los cuales son células derivadas de la pulpa.

**C.** Después de 4 a 5 semanas los osteo-odontoblastos empiezan a formar osteodentina y por debajo están los odontoblastos, probablemente la osteodentina estimula la disposición de los odontoblastos después de varios meses.

**D.** Después de varios meses el puente de dentina esta formado y es compuesto por dos capas: la osteodentina y la dentina con tubos dentinarios.<sup>106</sup>

*COMPLICACIONES.*- Las dos complicaciones más frecuentes son la calcificación del conducto, misma que puede producirse por una formación exagerada de dentina en su interior, si hay inflamación del tejido pulpar tras este tratamiento puede ocasionar la aparición de proceso reabsortivos sobre la dentina, con frecuencia asintomáticos, que pueden llegar a comunicar al periodonto.<sup>107</sup> Si este procedimiento no tuviera éxito se puede llevar a cabo un procedimiento de apexificación.

*PRONÓSTICO.*- Este suele ser mejor que el de la apicoformación, ya que su resultado es en esencia, de tamaño, forma y longitud normal. Cuando el diente tratado no presenta signos o síntomas de enfermedad pulpar o periapical, falta de dolor, tumefacción ó fístula. Existe un puente de calcificación visto por medio de la radiografía, aunque no es regla, por debajo del hidróxido de calcio. Cuando se observa crecimiento continuo de la raíz y maduración del ápice hablamos de un tratamiento exitoso.<sup>108</sup>

---

<sup>106</sup>,b

---

### 3.2.4 PULPOTOMÍA CON FORMOCRESOL

Existe una corriente de investigadores que sostiene que la pulpotomía con formocresol es mejor a la realizada con hidróxido de calcio ya que con este último existe la posibilidad de calcificación cosa que no sucede con el formocresol. Este produce fijación química del tejido que entra en contacto con el mismo y del tercio medio radicular. Autores como Doyle, Law, Lewis, Spedding entre otros describen la vitalidad de la pulpa apical y la normalidad de los tejidos periapicales tras el uso de este producto.<sup>109</sup>

Los informes sobre su eficacia en el tratamiento de pulpotomía en dientes permanentes jóvenes son contradictorios ya que en algunos estudios encuentran la presencia de inflamación y que es tóxico para las células, como los fibroblastos, ya que les provoca depresión de sus actividades operatorias y altera la síntesis de matriz, crea degeneración tisular y produce necrosis pulpar.<sup>110</sup>

También se ha señalado que tiene una incidencia elevada de reabsorción interna, cuya gravedad aumenta a medida que pasa el tiempo. La gran mayoría de los estudios realizados sobre la utilización de este medicamento se ha hecho en animales y aun está ubicado en el terreno experimental y que esto es solo una manera de posponer la inevitable terapéutica radicular completa.<sup>111</sup>

---

107 Canalda Op.cit. p.249

108 Walton Op.cit. p.404

109 Braham Raymond, Merle E. Morris. Odontología Pediátrica. Ed. Panamericana.1984. p.p. 308

110 Seltzer., IB. Bender. La Pulpa Dental. Ed. Manual Moderno. 1987. p.p.280

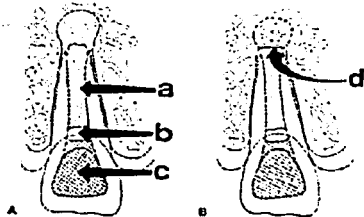
111 Cohen Op.cit p.p706

### 3.3 TRATAMIENTO PARA LLEVAR ACABO EL PROCESO DE APEXIFICACIÓN

Durante el apexificación, se elimina el tejido necrótico y se coloca una medicación en la raíz para ayudar que se forme un tejido duro cerca del ápice, o extremidad de la raíz. Este tejido fino duro proporciona una barrera para la obturación permanente del conducto radicular. A pesar del tratamiento apropiado, las paredes del conducto radicular de un diente tratado por este procedimiento el diente será susceptible a las fracturas de la corona o de la raíz. La restauración apropiada reducirá al mínimo esta posibilidad y maximizará la protección del diente.<sup>112</sup> Camp en 1991 menciona que los factores más importantes para el apexificación son limpieza del conducto de todo el tejido fino necrótico, y el sellado hermético temporal del diente para evitar la infiltración bacteriana.

Este tratamiento tiene los siguientes objetivos:

- Limpiar y proteger el conducto radicular de tejido blando y obturarlo con hidróxido de calcio.
- Transformar en sustancia dura, el tejido contiguo al área del ápice radicular formando una barrera calcificada, esta sustancia proveerá las condiciones favorables para que la obturación del conducto radicular sea densa y compacta.



- a) hidróxido de calcio
- b) base de zoe
- c) curación permanente (resina)
- d) inducir el cierre apical

Fig.19. Ingle, Terapéutica Endodóntica.<sup>113</sup>

<sup>112</sup> Pinkhan Op.cit p.p496

Se han mencionado numerosos materiales para estimular con éxito la apexificación como pastas de antiséptico y antibiótico, óxido de zinc y metacresilacetato-alcanforado paraclorofenol, fosfato tricálcico, gel de fosfato de colágeno y calcio entre otros<sup>113</sup>, pero desde 1964 Kaiser publica por primera vez sobre el hidróxido de calcio para la apexificación así pues esta técnica se populariza bajo el trabajo del Dr. Frank, a partir de entonces este material solo o combinado con otros fármacos, se ha convertido en el material más utilizado en este procedimiento.<sup>114 115</sup>

El diagnóstico de necrosis de la pulpa en dientes cuyo ápice no está totalmente formado resulta a veces difícil, la causa más habitual de afectación endodóncica en los dientes con desarrollo incompleto de la raíz son los traumatismos. (Fig. 12)

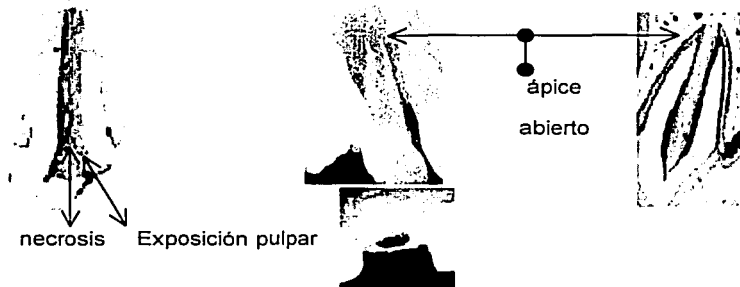


Fig.20 El diente sufre una exposición pulpar o algún traumatismo y sufre necrosis

113 Ingle y Bakland . Terapéutica Endodóncica Moderna. 4ta. Edición. Ed. McGraw-Hill. México. p.847

114 Cohen Op.cit p.726

115 Schumacher, Rutledge. 1993 , Journal of Endodontics.

TESIS CON  
FALLA DE ORIGEN

---

En el diagnóstico se debe tener en cuenta la presencia de dolor agudo o crónico, hipersensibilidad a la percusión, movilidad y cualquier cambio de coloración de la corona.

Hay que tener cuidado durante tratamiento ya que la agresión a los tejidos periapicales, durante la preparación biomecánica, también interfiere en el proceso de reparación, la longitud de trabajo en los dientes permanentes jóvenes, con necrosis pulpar, debe ser cuidadosamente determinada, situándola de 1 a 2 mm antes del ápice radiográfico, toda vez que el límite del foramen apical se presenta irregular. Si el paciente presenta sensibilidad en este límite o si hubiera hemorragia, se debe disminuir la longitud hasta la eliminación de ese síntoma.

La instrumentación se realiza especialmente con limas y abundante irrigación con hipoclorito de sodio al .5%, esta evita que queden detritos en contacto con el hidróxido de calcio impidiendo su acción, también ayuda a la limpieza biomecánica proporcionando una respuesta apical favorable. La irrigación en la primera cita se recomienda la utilización de hipoclorito de sodio ya que nos va ayudar en la disolución y desinfección del tejido necrótico. En citas posteriores se utilizara agua estéril o suero.<sup>117</sup> La barrera apical formada se puede verificar por medio de una lima introducida suavemente en el conducto.

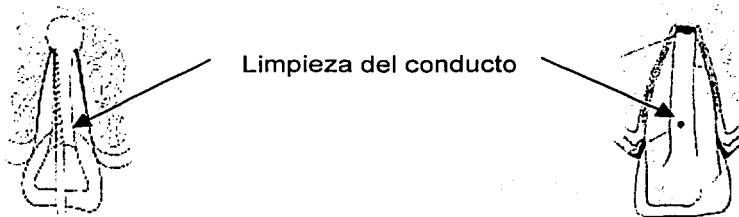


Fig. 21 Instrumentación y limpieza.<sup>117</sup>

---

<sup>118</sup>Webber Raymond. Clinicas Odontológicas de Norteamérica. Ed. Interamericana. 1985. p.p 674

<sup>117</sup>Ingle Op.cit. p. 847

TESIS CON  
FALLA DE ORIGEN

---

Después del tratamiento el período de tiempo necesario para que tenga lugar la apexificación oscila entre 6 y 24 meses, siendo la media de 1 año mas-menos 7 meses, entre los factores que provocan un aumento de este período de tiempo encontramos la reinfección por perdida del sellado externo, o los síntomas entre las sesiones terapéuticas.<sup>118</sup>

### REVISIONES Y CAMBIOS DE CURACIÓN.

Después de colocar el hidróxido de calcio es necesario volver a ver al paciente a las 6 semanas por que los líquidos del tejido periapical puede disolver a dicho material. En esta primera cita a menudo se encuentra que la mitad incisal de la pasta esta seca pero la mitad apical está húmeda, si esto ocurre se sugiere que el paciente sea revisado para cambio a las siguientes 6 semanas pero si encontráramos que la pasta esta seca la cita subsecuente será a los dos o tres meses así hasta que el depósito de calcificación se complete, el tiempo total del tratamiento varia de 12 a 18 meses pero puede variar en meses o incluso un par de años, dependiendo estado del estado del desarrollo radicular en que se encuentre al momento del inicio del tratamiento.<sup>119</sup>

Las revisiones por tanto son recomendadas cada 3 meses para verificar la evolución del diente. En los primeros 3 meses se puede observar depósito de tejido duro pero esto puede no ser muy confiable, si se detecta algún signo o síntoma patológico o de reinfección, hay que volver a limpiar el conducto radicular y obturarlo después con la pasta de hidróxido de calcio, se procederá a revisar al paciente hasta observar signos radiográficos de apexificación.

---

<sup>118</sup> Cohen Op.cit p.726-729

<sup>119</sup> Seltzer, I.B, Bender, pulpa dental. Manual moderno 1987 pag 679



---

Algunos autores mencionan que es necesario el cambio de la obturación con hidróxido de calcio, mismo que debe llevarse acabo 7 días después del tratamiento y después cada mes, (Leonardo Leal y Silva) ya que esta pasta en contacto con gas carbónico del tejido lo transforma en carbonato de calcio alterando su capacidad inductora de calcificación, entonces el depósito de tejido mineralizado puede no producirse o se interrumpe por el agotamiento de la propiedad alcalina del hidróxido de calcio. Los osteoclastos en su acción de reabsorción actúan en pH ácido y aumentan su producción de hidrolasa ácida, en caso de necrosis en donde el pH es ácido así que el hidróxido tiene pH alcalino, debe ocurrir una acción neutralizadora disminuyendo la acción osteoclástica.

La observación radiográfica y clínica del estado de la pasta en el conducto, así mismo la sintomatología del paciente, determinan las necesidades del cambio de curación y las citas de revisión.

La reparación apical tras un tratamiento de apicoformación se produce en un período de tiempo variable, entre 9 a 18 meses por lo general. Morfológicamente existen 2 tipos de reparación, es decir cuando se forma el ápice anatómico con las mismas características que el diente contralateral, pero esto ocurre cuando hay concordancia entre el desarrollo radicular y la edad del paciente, siempre que no se haya producido por algún tipo de infección en donde se hayan destruido los restos de pulpa y vaina de Hertwig.

El otro tipo de reparación es la de la formación de una barrera apical, es decir, la formación de un tejido calcificado de mayor o menor grosor obliterando la zona apical del conducto radicular, esta barrera se produce al desaparecer la infección del interior del conducto por debajo de la zona de necrosis hística producida por el hidróxido de calcio, produciéndose la proliferación de los fibroblastos, que producen colágeno. <sup>120</sup>

---

<sup>120</sup> Canalda Op.cit p.p.251, 252

---

En la periferia del orificio apical proliferan los cementoblastos y los osteoblastos que segregan la matriz cementoide y osteoide que después se calcificará. La barrera apical que cierra el ápice, está formada por una masa de tejido calcificado a la que se acostumbra a denominar osteocemento.<sup>121 122</sup>

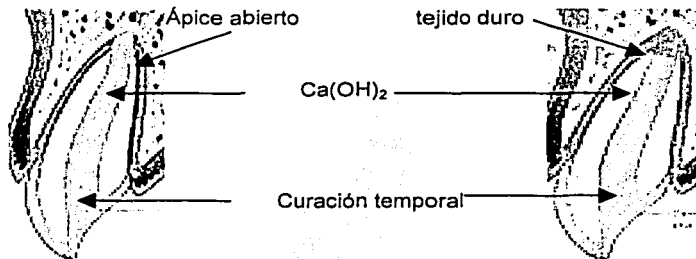


Fig.22 Tratamiento ( Treatment planning for traumatized teeth, Mutsuhiro Tsukiboshi)

---

<sup>121</sup> Canalda Op.cit p.253

<sup>122</sup> Cohen Op.cit p.729

En tratamientos donde se realiza la apexificación con hidróxido de calcio se van a tener las siguientes variantes de la formación del ápice radicular.

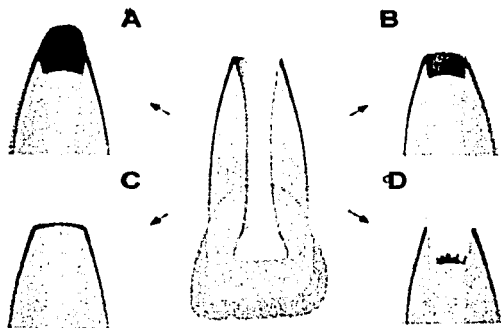


Fig. 23

- A. Crecimiento longitudinal avanzado de la raíz con puentes de tejido duro.
- B. Raíz acortada, puentes de tejido duro en la entrada del conducto.
- C. Puente de tejido duro muy fino, no es visible radiográficamente.<sup>123</sup>
- D. Crecimiento de tejido blando en el conducto, puente de tejido duro en el interior del conducto.

Según Kinirons y col. en el 2001 el cambio del hidróxido frecuente no influye en la posición y localización de la formación de la barrera de calcificación.<sup>124</sup> El hidróxido de calcio como ya lo hemos mencionado para la gran mayoría es el medicamento para inducir el cierre apical más utilizado. Este es insoluble en alcohol y muy soluble en agua, Weeber recomienda el uso de este en polvo químicamente puro ya que este puede ser mezclado con un vehículo variable siendo el más utilizado el paramonoclorofenol alcanforado. Un vehículo deseable es aquel que sea compatible con el tejido y no irrite los tejidos que lo rodean si se sobrepasa el ápice, también se sugiere el uso de agua estéril, suero salino o anestésicos dentales pero sin vasoconstrictor.<sup>126</sup>

<sup>123</sup> Hubertus Op.cit p.p 224

<sup>124</sup> Kinirons MJ, Srinivasan y col. Int. J. pediatr. Dent. 2001, nov 11(6) 447-51 "A study in two centers of variations in the time of apical barrier detection and barrier position in nonvital immature permanent incisors."

<sup>125 126</sup> Raymond Weeber. Op.cit p.p 675-676

TESIS CON  
FALLA DE ORIGEN

---

El hidróxido de calcio se disuelve si no controlamos la humedad del conducto y este es necesario para asegurar la generación de una barrera de calcificación apical. Avery propone el cambio de curación solo si el paciente presenta algún signo o síntoma desfavorable ya que el cierre apical según los casos reportados por él ha tenido resultados favorables a los 6 meses de tratamiento, aunque esto no es una regla, ya que el mismo también ha obtenido resultados hasta los dos años y medio.<sup>127</sup>

---

<sup>127</sup> McDonald/Avery . Odontología Pediátrica y del Adolescente -5ta edición. Ed. Panamericana, 1990 p.p 494

---

Existen varias técnicas para efectuar este procedimiento a continuación se describen las más utilizadas.

Weine menciona que este tratamiento debe realizarse en dos sesiones. Normalmente en la primera sesión se prepara la cavidad de acceso, se establece la longitud de trabajo y se desbrida el conducto, se lava (con hipoclorito de sodio) se seca y se pone curación, (esta puede ser óxido de zinc y eugenol) para cerrar el acceso; en la segunda sesión que será en una o dos semanas, se vuelve a irrigar <sup>128</sup> el conducto se instrumenta y se puede obturar. <sup>129</sup>

La pasta de hidróxido de calcio debe estar en contacto con los tejidos periapicales para estimular la formación de una barrera calcificada adecuada.

### 3.3.1 TÉCNICA DE FRANK

Como material de obturación temporal se sugiere una pasta de hidróxido de calcio debido a su rápida disponibilidad, la simplicidad de preparación y la facilidad de eliminación. El hidróxido de calcio también tiene la ventaja de no provocar problemas si el exceso de material pasa hacia la zona periapical puesto que puede reabsorberse. No obstante, se han obtenido resultados satisfactorios comparables con otras pastas y medicamentos, por lo tanto, es relativamente poco importante qué medicación o pasta se utilice.

Es importante colocar la obturación del conducto radicular tan pronto como se han efectuado el desarrollo y el cierre apical.

---

<sup>128</sup> La irrigación se alterna con hipoclorito de sodio y peróxido de hidrógeno, ya que el oxígeno liberado por la reacción entre ambos productos elimina los microorganismos anaerobios que podrían causar problemas más adelante. Franklin S. Wine Op.cit p.p 727

<sup>129</sup> Ib.725-727

---

A pesar de que la pasta de sellado absorbible es adecuada para reducir el espacio del conducto y sus contaminantes, debe reemplazarse por una obturación permanente para prevenir la posible recidiva de patología periapical.

La gutapercha es el material de obturación no reabsorbible de elección. La terapia no se considera finalizada hasta que se ha logrado un desarrollo apical adecuado y se ha colocado una obturación permanente del conducto.

La utilización de este método no está restringido a dientes unirradiculares. Se ha observado resultados similares en molares sin pulpa, en los que el desarrollo radicular y el cierre apical eran incompletos.<sup>130 131</sup>

Pueden obtenerse cuatro diferentes resultados del cierre apical según Frank:

1. Cierre continuado del conducto y del ápice hasta una apariencia normal.
2. Cierre apical en forma de cúpula conservando un aspecto de tabuco.
3. Falta aparente de cambios radiográficos pero con la existencia de topes positivos en el área apical.
4. Tope positivo y evidencia radiográfica de una barrera hacia coronario del ápice anatómico del diente.<sup>132</sup>

#### **Procedimiento:**

##### *Primera visita*

1. Aislamiento
2. Preparar acceso.
3. Establecer la conductometría
4. Preparar y limpiar el conducto
5. Secar el conducto

---

<sup>130</sup> Lasala. Endodoncia. Ed. Salvat. Barcelona. 574

<sup>131</sup> Walton Op. cit p.p 404-405

<sup>132</sup> Mcdonald/Avery Op.cit p.p 494

- 
6. Preparar una pasta espesa de hidróxido de calcio
  7. Introducir correctamente la pasta en el conducto
  8. Colocar una bolita de algodón, seguida de un sellado duradero<sup>133</sup>.

#### *Tratamiento de las complicaciones*

1. Si aparecen síntomas, repetir el proceso de la primera visita.
2. Si persiste o reaparece una fístula, repetir el proceso de la primera visita

#### *Segunda visita (de 4 a 6 meses más tarde):*

1. Tomar una radiografía para hacer una valoración comparativa del ápice. (Si no se ha desarrollado suficientemente, repetir el proceso de la primera visita)
2. Hay que realizar una radiografía para restablecer la longitud del diente.
3. Citar al paciente a intervalos de 4 o 6 meses hasta que se evidencie un cierre radiográfico. El cierre se verifica abriendo el conducto y probando con instrumentación; hay que encontrar un tope definido.

*A los seis meses cuando se tome la radiografía una de las siguientes cinco condiciones tendrá que encontrarse:*

1. No hay cambio radiográfico aparente, pero si se inserta un instrumento, un bloqueo en el ápice del diente será encontrado.
2. Evidencia radiográfica de un material calcificado en el o cerca del ápice. En algunos casos el grado de calcificación puede ser extenso y en otros puede ser mínimo.
3. El ápice radicular cierra sin ningún cambio en el espacio del conducto.
4. El ápice continúa su formación con cierre del conducto radicular
5. No hay evidencia radiográfica de cambios y se presenta sintomatología y/o se desarrollan lesiones periapicales.<sup>134</sup>

---

<sup>133</sup> Es imprescindible que el sellado permanezca intacto hasta la siguiente visita.

No es necesario obtener un cierre completo para proceder a la obturación permanente. Sólo es necesario tener un ápice mejor diseñado que permita la colocación y ajuste de una punta de gutapercha para proceder a la técnica de condensación. Si el grado o la calidad del ápice continua dudoso, repetir el proceso de la primera visita. Completar el caso cuando se pueda realizar una obturación permanente con gutapercha.<sup>135</sup>

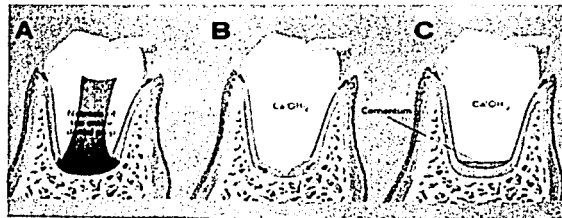


Fig.24 Apexicoformación.<sup>136</sup>

<sup>134</sup> Lasala. Endodoncia. Ed. Salvat. Barcelona. 577-580

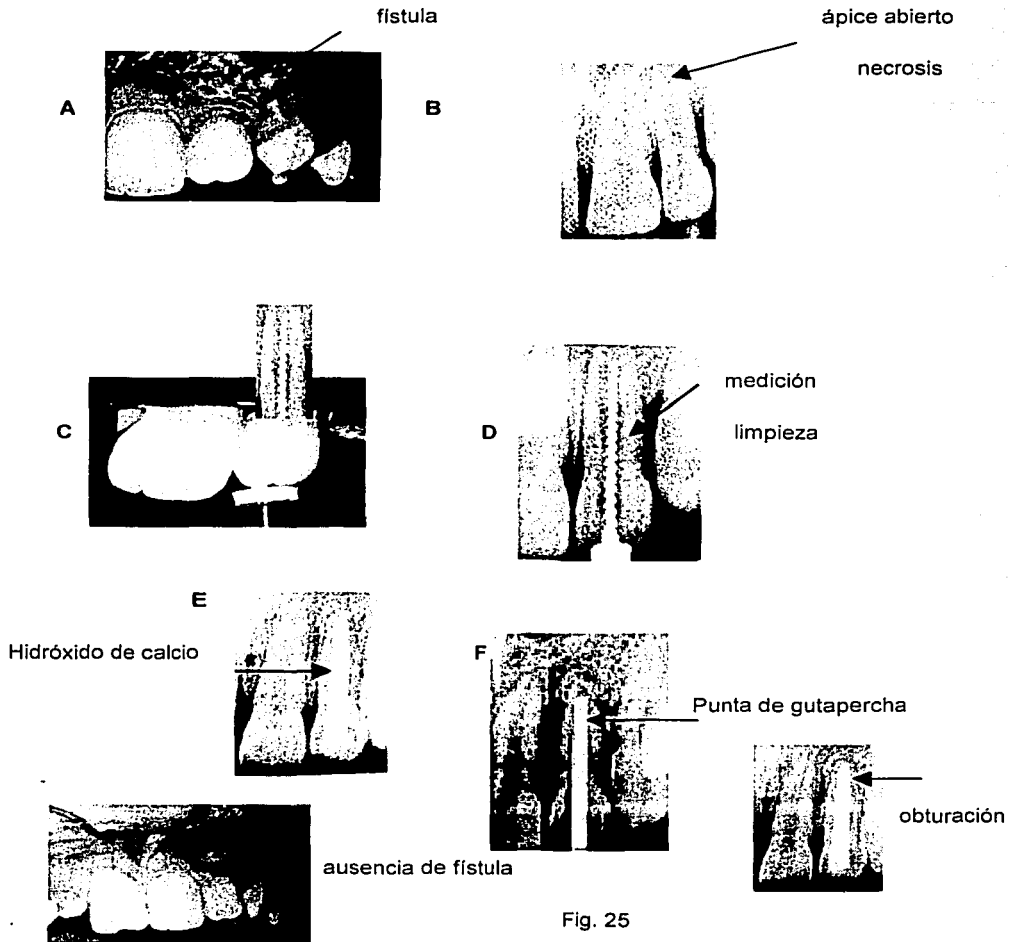
<sup>135</sup> Ib.

<sup>136</sup> Tsukiboshi Mitsuhiro Op. cit. p.p52

TESIS CON  
FALLA DE ORIGEN



En la figura 25 observamos las imágenes que corresponden a un caso de apexificación en donde tenemos la presencia de fístula y necrosis.<sup>137</sup>



<sup>137</sup> Habertus Op.cit 224-225

**AISLAMIENTO**



**ACCESO**



2

**Instrumentación**




3

**Irrigación**



4

**Secar**



5

**Introducir**



6

**hidróxido de Ca**



7



Fig.26 Tratamiento de apexicoformación según Frank., Caso clínico.

TESIS CON  
FALLA DE ORIGEN

### 3.3.2 TÉCNICA DE MAISTO

Maisto propone cambios en la técnica de Frank consistente en la obturación y sobreobturación del conducto con una pasta compuesta de:

Polvo: hidróxido de calcio puro / yodoformo

en proporciones aproximadamente iguales en volumen

Líquido: solución acuosa de carboximetilcelulosa o agua destilada.

Cantidad suficiente para una pasta de consistencia suave

La ventaja de esta técnica es que se realiza en una sola sesión, es sencilla.

La pasta será preparada en el momento de utilizarla y se llevará al conducto por medio de una espiral o lentulo, la pasta sobreobturada y parte de la del conducto se reabsorben paulatinamente, al mismo tiempo que termina de formar el ápice, si después de un periodo de tiempo esto no sucede puede reobturarse el conducto con la misma pasta<sup>138</sup>

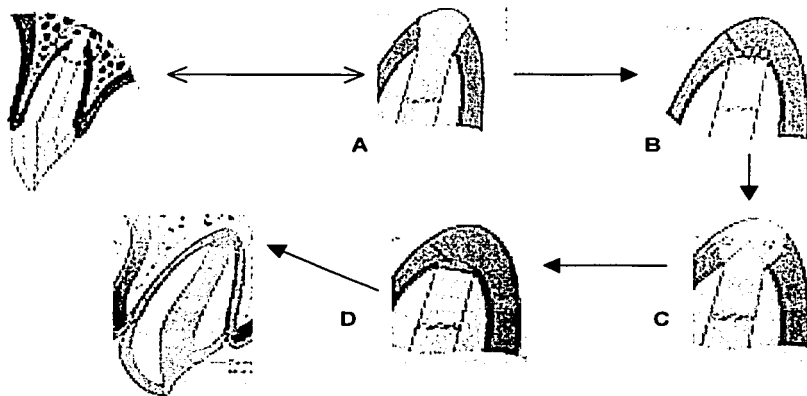


Fig. 27 Proceso de apexificación<sup>139</sup>.

<sup>138</sup> Lasala Op.cit p.p 581

<sup>139</sup> Tsukiboshi Mitsuhiro Op.cit p.p 34

TESIS CON  
FALLA DE ORIGEN

---

En la figura 17 se muestra el mecanismo de apexificación el cual consiste en:

**A.** Inmediatamente después del tratamiento, el hidróxido que queda fuera del ápice causa una degeneración o necrosis en la membrana periodontal y en el tejido óseo.

**B.** Aproximadamente un mes después, la capa necrótica y el depósito calcificado se disipan.

**C.** Dos meses más tarde se diferencian células de la membrana periodontal en cementoblastos, y se va depositando un tejido duro (cemento).

**D.** Entre los tres y seis meses posteriores el ápice se cierra por el depósito del cemento y es rodeado por un tejido de la membrana periodontal.

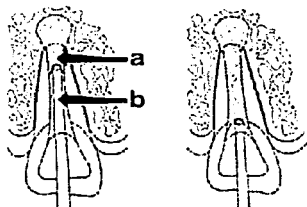
### 3.3.3 TÉCNICA DE LASALA

Lasala modificó la técnica de Maisto en su último paso.

1. Una vez sobreobturado el diente con la pasta de Maisto, se elimina la pasta contenida en el conducto hasta 1.5 a 2 mm del ápice; para actuar como barrera para la gutapercha .

2. Se lava y se reobtura con la técnica convencional de cemento de conductos no reabsorbible y condensación lateral con conos de gutapercha, con el objeto de condensar mejor la pasta reabsorbible y de que, cuando ésta se reabsorba y se produzca la apicoformación, quede el diente obturado convencionalmente.

El tratamiento se completa en una sola sesión terapéutica, se evalúa por medio de una radiografía.<sup>140 141</sup>



- a. hidróxido de calcio.
- b. gutapercha

Fig. 28 Obturación según Lasala.

<sup>141</sup> Lasala Op.cit p.p 582

<sup>142</sup> Holland Roberto y. Suell Satomi Murata. Journal of Endodontics. 1996, vol22, no.2

---

**COMPLICACIONES.-** Las obturaciones que no estén bien colocadas ocasionaran contaminación de los conductos radiculares y agudizaciones; normalmente el paciente no coopera al no observar resultados muy rápidos y deja de asistir a sus revisiones, el hidróxido de calcio puede salir de los conductos por el ingreso de líquido al tejido periapical provocando visitas repetidas para sustituirlo, o simplemente después de varios meses o inclusive años no ocurre el cierre apical y la única opción es la cirugía periapical, situaciones que nos llevaran al fracaso y repetición del tratamiento.

**PRONÓSTICO.-** Luego de la apicoformación por lo regular, el crecimiento radicular, no continúa ocasionando un ápice aplanado con una desproporción entre corona y raíz. La falta de signos o síntomas de enfermedad, y un puente de calcificación a través del ápice demostrado por las radiografías o el sondeo táctil con una lima No. 30 nos dará una señal de éxito.

Quando existe una barrera apical, el conducto está listo para la obturación definitiva con gutapercha por ejemplo, o algún material de obturación permanente. Luego de una terapéutica al parecer exitosa se revisará durante dos o cuatro años para evaluación clínica y radiográfica.<sup>143</sup>

Sheehy EC, Roberts, realizan un estudio en 1997 donde obtienen la formación de una barrera calcificada en el 74-100% de los casos, en un periodo de tiempo de 5 a 20 meses, pero siendo estrictamente importante la limpieza del conducto y el control de infección si esta existiese.<sup>144</sup>

---

<sup>143</sup> Walton Op.cit p.p 408-409

<sup>144</sup> Sheehy EC, Roberts GJ. "Use of calcium hydroxide for apical barrier formation and healing in non-vital immature permanent teeth: a review." British Dental Journal. 1997, oct 11; 183(7): 241-6

---

## CRITERIOS PARA LA OBTURACIÓN FINAL

La obturación final se realiza cuando:

1. No hay signos y síntomas, es decir, el diente se torna asintomático.
2. Observamos una imagen radiográfica de depósito de tejido duro o barrera calcificada en ápice.
3. La pasta de hidróxido de calcio debe estar seca cuando se explore con un instrumento endodóncico, ya que esto nos sugiere que existe una cantidad mínima de fluido entre conducto radicular y periodonto.

Después de que se logran los objetivos del tratamiento se necesita la obturación definitiva del conducto la cual se efectúa a una longitud de trabajo 1 o 2 mm más corta que la longitud inicial del tratamiento.<sup>146</sup>

## RESTAURACIÓN OCLUSAL TEMPORAL

Se sugiere la utilización de IRM o ZOE, la utilización de cavit no se sugiere ya que no es un sellado temporal aceptable para por su falta de resistencia al uso, ya que los intervalos del tratamiento son largos. Después del tratamiento el período de tiempo necesario para que tenga lugar la apexificación oscila entre 6 y 24 meses, la media es 1 año mas-menos 7 meses. Entre los factores que provocan un aumento de este período de tiempo encontramos la reinfección por pérdida del sellado externo o los síntomas entre las sesiones terapéuticas.<sup>147</sup>

---

<sup>145</sup> Raymond Webber Op. cit p.p 680,681

<sup>146</sup> Seltzer Op. cit p.p 677

---

### 3.4 APICOGÉNESIS O APEXIFICACIÓN EN UNA SOLA VISITA CON COMPUESTO MINERAL DE TRES ÓXIDOS (MTA)

Tenemos la opción de otra técnica conocida comúnmente como Apexificación en una sola visita con la utilización de un nuevo material recientemente introducido **compuesto mineral de tres óxidos (MTA)**.

El procedimiento es el siguiente:

Después de anestesiar y aislar con el dique de goma, se elimina completamente la caries con fresa redonda y turbina, con refrigeración de agua constante. En casos de *pulpotomía*, la pulpa coronaria se remueve con una fresa larga de diamante montada en turbina con refrigeración continua.

- Lavar la cavidad o sitio de exposición con hipoclorito de sodio diluido. El sangrado en el sitio de la exposición puede ser controlado con una torunda de algodón impregnada con hipoclorito de sodio.

- Se mezcla el polvo del MTA con agua estéril y se coloca la mezcla en la cavidad de acceso con un porta-amalgama. Se rellena con la mezcla el sitio de exposición con una torunda de algodón húmeda.

- Después colocar una torunda de algodón sobre el MTA y rellenar el resto de la cavidad con un material temporal o rellenar toda la cavidad con MTA, y colocar una gasa húmeda entre el diente tratado y el diente antagonista, e indicarle al paciente que evite masticar por ese lado de 3 a 4 horas. Como el MTA tiene una fuerza comprensiva baja y no puede ser usado como material de obturación permanente, una semana después se remueve de 3 a 4 mm del MTA y se coloca la restauración definitiva final sobre el MTA.

Hacer un seguimiento de la vitalidad pulpar, clínica y evaluar radiográficamente de 3 a 6 meses según sea necesario, después de obtener los resultados deseados se obtura convencionalmente. <sup>147 148</sup>

---

<sup>147</sup> Torabinejad, M. and N. Chivian, Clinical applications of mineral trioxide aggregate. J Endod, 1999. 25(3): p. 197-205.)

<sup>148</sup> Canalda Op.cit p.p 250,251



---

Y cuando es utilizado como medicamento para la *apicoformación* la técnica a seguir es la siguiente:

- El sistema de conductos radiculares, se debe limpiar utilizando instrumentos e irrigación con hipoclorito de sodio y para desinfectar el conducto radicular, se introduce el hidróxido de calcio como medicamento intraconducto por una semana.
- Después se elimina el hidróxido de calcio irrigando con hipoclorito el conducto, se seca y se mezcla el polvo del MTA con agua estéril y se lleva la mezcla con un porta amalgama al conducto y se condensa el MTA hacia el ápice radicular de la raíz. Creando un tapón apical de MTA de 3 a 4 mm. y se checa su extensión radiográficamente. Si la obturación de la barrera apical falla en el primer intento, lavar el MTA con agua estéril y repetir el procedimiento.
- Colocar una torunda de algodón húmeda en el conducto y cerrar el acceso preparado de la cavidad con un material de restauración temporal por lo menos de tres a cuatro horas.
- Obturar el resto del conducto con gutapercha o con resina en dientes con paredes delgadas, y sellar la cavidad de acceso con una restauración definitiva.
- Evaluar y valorar la cicatrización perirradicular clínica y radiográficamente.<sup>149</sup>

Giuliani, Baccetti y col. en el 2002, proponen el tratamiento para inducir la apexificación e o el cierre apical cuando un diente permanente inmaduro sufre un traumatismo y se ve detenido su desarrollo radicular, proponen que después de hacer la limpieza del conducto se deje el  $\text{Ca(OH)}_2$  durante una semana.<sup>150</sup>

---

<sup>149</sup> lb.

---

Después se remueva este mediante irrigación con agua estéril y se coloque MTA en la porción apical del conducto (4 mm) y se obture con gutapercha termoplastificada, en los resultados que obtuvieron entre los 6 meses –un año ya se mostraba en la radiografía una resolución en la región periapical.<sup>151</sup>

---

<sup>150</sup> Giuliani, Baccetti, col. Dent Traumatol ,2002 Aug, 18(4) 217-221 "The use of MTA in teeth with necrotic pulps and open apices."

<sup>151</sup> Ib.

---

## IV COMPUESTOS QUE INDUCEN EL CIERRE APICAL

A través del tiempo se ha dado mucha importancia a los medicamentos usados para inducir el cierre apical. El más utilizado ha sido el hidróxido de calcio solo o combinado con otros medicamentos y recientemente se ha introducido el MTA ó compuesto mineral de tres óxidos.

### 4.1 HIDRÓXIDO DE CALCIO

Se han recomendado diferentes materiales y técnicas para los procedimientos de apicogénesis y apexificación, como pastas de antiséptico y antibiótico, óxido de zinc y metacresilacetato álcanforado paraclorofenol, fosfato tricálcico, gel de fosfato de colágeno y calcio, fosfato tricálcico reabsorbible, hidróxido de calcio.

El hidróxido de calcio de acuerdo a investigaciones realizadas por diferentes autores es el compuesto que mejores resultados ha ofrecido para la inducción del cierre apical.<sup>152</sup>

A partir de la combustión del carbonato cálcico se obtiene óxido de calcio y anhídrido carbónico. Cuando la primera sustancia se combina con agua se consigue hidróxido de calcio. Éste es un compuesto inestable, susceptible de combinarse con el anhídrido carbónico del aire, transformándose de nuevo en carbonato cálcico. Actúa como agente catalizador en la modificación del pH en los tejidos periapicales para favorecer el proceso de cicatrización.

El hidróxido de calcio se presenta en polvo de color blanco, con un pH de 12.5, insoluble en alcohol y escasamente soluble en agua. Esta propiedad representa una ventaja clínica ya que cuando se pone en contacto con los tejidos del organismo, se solubiliza en ellos de forma lenta.<sup>153</sup>

---

<sup>152</sup> Cohen. Op.cit p.p

<sup>153</sup> Canalda Op.cit p.p 186-187

---

Actúa como una barrera apical, cuando es colocado como un tapón dentro del conducto radicular, para obtener el sellado apical y permitir la obturación convencional, tiene potencial osteogénico u osteoinductor como menciona Simonette en 1997.

El uso de este material es el que tiene mayor soporte científico. Esta sustancia es introducida en 1920 por Hermann y fue denominado Calxyl, en su artículo: "Dentin obliteration of root canals using calcium hydroxide". En 1930 introduce este material para ser usado en pulpotomías. Para 1964 Kaiser y Frank proponen una técnica con este material, para 1972 Cvek reporta que en el 90% de dientes anteriores sin vitalidad tratados con hidróxido de calcio se tiene éxito en el cierre apical y salud periapical.

Andressen encontró una barrera calcificada en un 74% al 94% de los dientes tratados con hidróxido de calcio.

En 1988 Mackie y cols. reportaron que en la técnica de hidróxido de calcio se producía una barrera apical en el 96% de sus casos.<sup>155</sup>

Teuscher y Zender confirman histológicamente la formación completa de puentes de dentina con pulpa radicular sana bajo capas de hidróxido de calcio., Muchos estudios han descrito diversas formas de hidróxido de calcio con un índice de éxitos del 30% al 98%. Cuando se aplica directamente hidróxido de calcio sobre el tejido de la pulpa, se produce necrosis del tejido pulpar adyacente e inflamación del tejido contiguo. Se observa formación de un puente de dentina en la unión del tejido necrótico y el tejido inflamado vital., otros compuestos con un nivel pH 11 producen necrosis por licuefacción cuando se aplican sobre el tejido pulpar.<sup>156</sup>

---

<sup>155</sup> Gamza Erdogan, The treatment of nonvital immature teeth with calcium hydroxide-sterile water paste: two case reports. Quintessence International vol.28 no. 10, 1997, p.681-686

<sup>156</sup> Cohen Op.cit p.p.729

---

El hidróxido de calcio mantiene el estado de alcalinidad local necesario para la formación de hueso o dentina. Bajo la capa de necrosis por coagulación, las células del tejido pulpar subyacentes se diferencian en odontoblastos y producen una matriz de dentina.

Después de la necrosis se inicia la mineralización, de colágeno recién formado y es importante la presencia del ión Ca de la pasta a base de hidróxido de calcio para el inicio de esa mineralización, toda vez que ese ión contribuye a la precipitación del carbonato de calcio en el área lesionada. Con este proceso de precipitación de cristales de carbonato de calcio se inicia la mineralización del colágeno recién formado.

El pH del hidróxido de calcio, así como la liberación del ión Ca en las preparaciones a base de esa sustancia, son determinantes en el proceso de reparación apical y de la inducción de la formación de tejido duro, su importancia se observa en trabajos donde las pastas y cementos son llevados a las más diferentes reacciones químicas que muchas veces, llevan a una inactivación del producto retardando e impidiendo el proceso de reparación.

La mineralización de un tejido biológico es un proceso dinámico, controlado por la actividad de células específicas que forman una matriz orgánica dentro de la cual se depositan sales de calcio insolubles. La fosfatasa alcalina parece ser una de las responsables del inicio de la mineralización, los ácidos provenientes de los lisosomas de los osteoclastos pueden ser neutralizados, previniendo, la disolución de los componentes minerales, impidiendo la continuación del proceso de reabsorción y contribuyendo al proceso de reparación apical.<sup>157</sup>

---

<sup>157</sup> Leal y Silva. Endodoncia. Tratamiento de los conductos radiculares. Ed. Panamericana, 1994. p.p 536-538

---

Como el hidróxido de calcio tienen pH alcalino, debe ocurrir una acción neutralizadora en esa región de pH ácido, cuando es puesto en contacto con ella, sobre la base del hecho de que el hidróxido de calcio sufre la acción de los fluidos tisulares principalmente en los casos de necrosis con lesión periapical, se recomiendan cambios de la curación para mantener esa acción neutralizadora en la región disminuyendo la acción osteoclástica.<sup>158</sup>

El hidróxido de calcio se utiliza mezclado con diversos tipos de vehículos como:

**Acuoso** (agua, solución salina, solución de metilcelulosa, anestésicos). Esta forma de preparación permite una liberación rápida de iones, se utiliza durante un periodo breve, es decir, unas cuantas semanas con intención antibacteriana, siendo las que generalmente se utiliza en una periodontitis apical.

**Viscoso** (glicerina, polietilenglicol, y propilenglicol) este se utiliza cuando requerimos que dure mucho tiempo, como en los tratamientos de *apicoformación*, ya que prolonga la liberación iónica.

**Oleoso** (aceites de oliva, silicona, ácidos grasos como oleico y linoleico) retarda aún más la liberación iónica y permite esta acción en el interior de los conductos radiculares durante periodos prolongados sin necesidad de renovar la curación.

Se denominó a estas combinaciones pastas alcalinas, por su elevado pH, utilizandose principalmente en el tratamiento de conductos radiculares, como medicación temporal.<sup>159</sup>

Las principales características de estas pastas son:

1. Están compuestas principalmente por hidróxido de calcio, pero asociadas a otras sustancias para mejorar sus propiedades físicas o químicas.

---

<sup>158</sup> Ib, p.543-544

<sup>159</sup> Canalda Op.cit. p.p. 187

- 
2. No endurecen
  3. Se solubilizan y reabsorben en los tejidos vitales a mayor o menor velocidad según el vehículo con el que están preparadas.
  4. Pueden ser preparadas por uno mismo o utilizarse preparados comerciales.
  5. Se emplean como medicación temporal dentro de los conductos.

La finalidad de las sustancias de hidróxido de calcio son:

1. Facilitar su uso clínico.
2. Mantener sus propiedades biológicas como son un pH elevado, disociación iónica.
3. Mejorar su fluidez e incrementar su radiopacidad.<sup>160</sup>

El hidróxido de calcio es el medicamento que tiene mayor sostén científico, esta sustancia a otros medicamentos con el objeto de mejorar sus condiciones clínicas de uso.<sup>161</sup>

Como menciona Gamze Erdogan en 1997, el hidróxido de calcio es muy buena opción para inducir el cierre apical en pacientes jóvenes por sus propiedades de inhibición del crecimiento bacteriano y su acción que favorece los procesos de calcificación.

La inhibición bacteriana se debe principalmente al incremento de pH producido al liberarse iones hidroxilo, que impide el crecimiento bacteriano, también altera las propiedades de los lipopolisacáridos, presentes en la pared celular de muchas bacterias anaerobias, que actúan como mediadores de la inflamación.<sup>162</sup>

---

<sup>160</sup> **ib.**

<sup>161</sup> Leal y Silva. Endodoncia. Tratamiento de los conductos radiculares. 1994, p.p 541

<sup>162</sup> Gamze Erdogan . Quintessence International, pediatric Dentistry, 1997

---

Los iones hidroxilo y de calcio pueden difundir a través de dentina y por tanto ejercen una acción de inhibición microbiana a distancia y se disminuye así la actividad osteoclástica en la superficie radicular.<sup>163</sup>

J. Ghose, S. Baghdady en 1987, mencionan que en los tratamientos llevados a cabo con hidróxido de calcio en 51 casos de ápices inmaduros, después de 3 a 10 meses del tratamiento el 96% de ellos se había desarrollado una barrera apical.<sup>164</sup>




Fig. 29 Presentación del hidróxido de calcio comercial.

---

<sup>163</sup> Canalda Op.cit. p.p. 188

<sup>164</sup> Ghose Leora J, Virgin S. Baghdady: Apexification of immature apices of pulpless permanent anterior teeth with calcium hydroxide. Journal of endodontics. Vol.13(6)1987 pag.285-290



---

Compuesto de pastas de hidróxido de calcio, según diferentes autores:

1. Maisto y Capurro.

Hidróxido de calcio y yodoformo (partes iguales en volumen) en un vehículo de solución acuosa de metilcelulosa al 3 %

2. Holland y col.

Hidróxido de calcio 5 g

Óxido de zinc 2g

Colofonia 4mg

Vehículo: propilenglicol 5ml

3. Leonardo y col

Hidróxido de calcio 2.5 g

Óxido de zinc 0.5 g

Colofonia 0.05g

Vehículo: polietilenglicol 400 1.75 ml

4. Law

Hidróxido de calcio

Polietilenglicol . El polvo se adiciona al vehículo hasta que se adquiera la consistencia adecuada.

5. Guades y Lesi

Crema: yodoformo 30%

Polietilenglicol 1.500 70%

Polvo: hidróxido de calcio

6. Pasta de Ham y col.

Hidróxido de calcio

p-monoclorofenol alcanforado, sulfato de bario<sup>165</sup>

---

<sup>165</sup> Leal y Silva Op.cit p.p.540

---

7. Pasta de Klein y Levy

Hidróxido de calcio

Metacresilacetato

8. Pasta de Berck

Hidróxido de calcio

Mitilcelulosa

9. Pasta de Law y Lewis

Hidróxido de calcio

PMCC

Glicerina

10. Pasta calasept

Hidróxido de calcio 50g

Cloruro de calcio 8 mg

Cloruro de sodio 0.35mg

Bicarbonato de sodio 4 mg

Cloruro de potasio 8 mg

Agua esterilizada agregada a la pasta 100 g <sup>166</sup>

Henry Habert en 1996, menciona el uso de fosfato tricálcico (tricalcium phosphate) para llevar a cabo el procedimiento de apexificación, otros autores como José G Wiscovitch, y Gustavo J. Wiscovitch en 1980 mencionan el uso de cemento Super-EBA cuando se utiliza cirugía apical en el tratamiento de apexificación.<sup>167</sup>

Pueden emplearse pastas comerciales de hidróxido de calcio como Calasept, Pulp-dent, Hypo-cal, Calyxl, Pulpdent, Ultrabend, Hidroxical, Sealapex, Apexit, Vitapex etc.<sup>168</sup>

---

<sup>166</sup> Ib. 541

<sup>167</sup> Harbert Henry: One-step Apexification without calcium hydroxide. Journal of Endodontics.vol.22(12),1996 pag. 690-693

<sup>168</sup> Cohen Op.cit p.p1013

---

El Vitapex pasta premezclada del hidróxido del calcio que contiene yodoformo, y aceites de siliconas. Se utiliza en procedimientos temporales o permanentes en donde se tiene que obturar la raíz.

La adición de yodoformo al hidróxido del calcio mejora radiopacidad y agrega un agente anti-bacteriano. Estimula la formación de tejido duro y favorece a la apexificación. Se recomienda para el tratamiento de lesiones traumáticas y de casos de resorción de la raíz.

La pasta viene en jeringas, por lo que el material se inyecta dentro del conducto, y si se llega a sobreobturar el material se reabsorbe.

Su ventaja es que es de uso rápido y simple, viene en forma accesible y fácil para la obturación del conducto, es reabsorbible, radiópaco, Anti-bacteriano y presenta características bacteriostáticas. Promueve la apexificación.

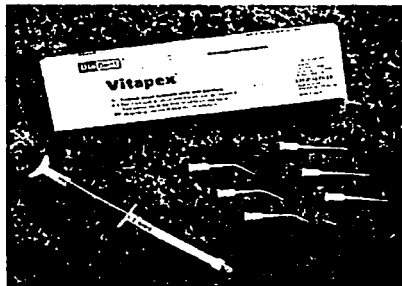


Fig.30 Presentación comercial de Vitapex

El uso de hidróxido de calcio en endodoncia abarca diversas situaciones clínicas como bases dentinarias, cementos selladores de conductos radiculares, agentes recubridores pulpares, materiales de obturación temporal del conducto radicular entre otras. <sup>169</sup>

---

<sup>169</sup> Lasala. Endodoncia, Ed. Salvat, p.p 257,410

---

Sus ventajas es que es un medicamento de fácil manipulación, favorable influencia sobre el ambiente local por el cambio del pH ácido a un pH alcalino, primero al detener la actividad osteoclástica y segundo por la estimulación del proceso de reparación de los tejidos.

El mecanismo por el cual el hidróxido de calcio genera un puente dentinario no está del todo claro, pero se le atribuye su efecto a su acción cáustica, debido a su alto pH, cuando se solubiliza y a la inducción de una necrosis superficial controlada. El recubrimiento pulpar así como los procedimientos de pulpotomía son procedimientos útiles en la apicogénesis de dientes permanentes jóvenes que no están completamente desarrollados, muchos investigadores han realizado diversas investigaciones para establecer cuál material provee mejores resultados en la preservación pulpar y la formación del puente dentinario, cuando éste sea colocado en contacto directo con la pulpa expuesta.

En cuanto a su uso en técnicas de apexificación el material induce o estimula la formación de una barrera calcificada apical, a través del ápice abierto, después de una necrosis pulpar.

Se han recomendado varias técnicas para la colocación del hidróxido de calcio y muchas de ellas están relacionadas con la colocación del mismo para apicoformación, donde el espacio del conducto es relativamente amplio, pero que no son aplicables en conductos poco preparados.

Las pastas de hidróxido de calcio generalmente son usadas para la apicoformación, pero toma tiempo el confirmar radiográficamente la formación de la barrera. La formación de un asiento apical es variable, algunas veces impredecibles y ocasionalmente insatisfactoria, el hidróxido de calcio es removido de las paredes dentinarias con agua, pero una desventaja es que el tapón apical de hidróxido es debilitado al lavar el conducto radicular.<sup>170</sup>

---

<sup>170</sup> lb.537-598

---

Habert en 1996 expresó que la apicoformación con el hidróxido de calcio con un desarrollo lento puede ser clínicamente impráctico en algunas circunstancias, por lo que describió una técnica para el uso en un solo paso del fosfato tricálcico como un tapón apical, en un diente inmaduro. El método que se utilizó permitió la obturación inmediata del conducto radicular y que se colocara una restauración definitiva, se dio un seguimiento de 7 años y confirmó que este tipo de apicoformación fue exitosa.<sup>171</sup>

Gupta, S. y Sharma, en 1996 y Sheehy, E.C. and Roberts, G.J. en 1997 mencionan en sus artículos que el hidróxido de calcio induce la formación de una barrera apical ayudando a los dientes permanentes jóvenes a terminar su desarrollo radicular ya que el tratamiento endodóncico es complicado en este tipo de dientes y se necesita de la ayuda de un medicamento que nos ayude a inducir o estimular el cierre apical. Sheehy, E.C. and Roberts, G.J. en 1997 en el estudio que realizaron obtuvieron un resultados favorables del 74%-100% de los casos observados. La formación completa de las raíces de los dientes se observó entre los 5 a los 20 meses después del tratamiento.<sup>172 173</sup>

---

171 Harbert Henry : One-step Apexification without calcium hydroxide. Journal of Endodontics. vol.22(12),1996 pag. 690-693

172 Gupta Shalini, Amita sharma.: apical brikqing in association with regular root formation following single-visit apexification: A case report. Vol.30(8) 1999 pag.560-562

173 Sheehy EC, Roberts GJ. Use of calcium hydroxide for apical barrier formation and healing in non-vital immature permanent teeth: a review. British Dental Journal. 1997, oct 11; 183(7): 241-6

---

## 4.2 COMPUESTO MINERAL DE TRES ÓXIDOS O MTA

Este material se comercializó con el nombre de pro root. Esta compuesto por silicato tricálcico, aluminato tricálcico, óxido de silicio y otros óxidos minerales para mejorar sus propiedades físicas y químicas, se presenta en forma de polvo y agua estéril. Se han conseguido reparaciones exitosas aplicando este en protecciones pulpares directas y en apicoformación ya que favorece la aposición ósea y la actividad de los cementoblastos para producir cemento.

El MTA es un material compuesto por diversos óxidos minerales, donde el calcio es el principal ión, este material consiste en un polvo de partículas finas hidrofílicas que al hidratarse forman un gel coloidal que fragua y se transforma en una estructura sólida.

Witherspoon en el 2001, demuestra que el agregado mineral de tres óxidos reacciona con los líquidos de tejido fino para formar una barrera apical del tejido fino a duro. El MTA demuestra que como material para el uso en el tratamiento del apexificación en una sola visita, sobre todo para tratar los dientes no maduros con pulpas necróticas, es adecuado.<sup>174</sup>

Su mecanismo de acción no es del todo conocido, el MTA se descompone en óxido de calcio y fosfato cálcico, dando lugar al principio a la formación de cristales que luego dan paso a la formación de una estructura amorfa.

Este posee óxido de calcio que puede reaccionar con los fluidos hísticos y formar hidróxido de calcio, por esto se cree que el MTA tiene el mismo mecanismo que el hidróxido de calcio, la diferencia entre ambos es que el primero endurece y se emplea como terapéutica definitiva y el segundo no endurece y además se debe utilizar como medicación temporal.<sup>175</sup>

---

<sup>174</sup> Witherspoon, D.E. y K. Ham, Apexificación en una visita: técnica para inducir la formación de la barrera del apical. *Abolladura De Pract Proced Aesthet*, 2001. 13 (6): p. 455-60; concurso 462.

<sup>175</sup> Canalda Op.cit p.p190

---

Sus principales indicaciones son quirúrgicas. En los dientes con necrosis pulpar y el ápice abierto, se realiza la preparación del conducto radicular, para completar la desinfección, se coloca una pasta acuosa de hidróxido de calcio durante una semana. Tras este período de tiempo, se irriga el conducto para eliminar la pasta y se seca. Luego se prepara MTA y se introduce en el conducto, condensándolo en la zona apical con la intención de obtener un taponamiento de esta zona de unos 4 a 5 mm de grosor, se coloca después una bolita de algodón estéril y una obturación provisional de la apertura cameral durante al menos 4 horas. Luego se obtura el resto con gutapercha inyectada y una curación permanente.<sup>176</sup>

Es el primer material restaurativo que permite constantemente el crecimiento excesivo del cemento, y puede facilitar la regeneración del ligamento periodontal

Schwartz presentó cinco casos en los cuales el MTA fue utilizado para manejar problemas clínicos. Éstos incluyeron fractura de la raíz, el apexificación, la reparación de la perforación y la reparación verticales de un defecto de resorción. En cada caso, el MTA permitió el hueso curativo y eliminación de síntomas clínicos.<sup>177</sup>

En vista que el MTA presenta, un pH similar al cemento de hidróxido de calcio, luego de aplicar esta sustancia como material de obturación apical, probablemente, este pH pueda inducir la formación de tejido duro (Torabinejad 1995)<sup>178</sup>

---

<sup>176</sup> Canalda Op.cit p.p190-191

<sup>177</sup> Schwartz, R.S. , et al. Agregado mineral del trióxido: un nuevo material para el endodontics. Abolladura Assoc, 1999 De J. 130 (7): p. 967-75).

<sup>178</sup> Torabinejad, M Falah.Ketterig. J.D.; Pitt Ford. T.R. Bacterial Leakage of mineral trioxide aggregate as a root end filling material. J. Endodontics. 1995, 21: 109-121

---

## *Aplicación Clínica del Compuesto Mineral de Tres Óxidos.*

En endodoncia se ha recomendado su utilización para:

1. Terapia en Pulpas Vitales: Recubrimiento Pulpar Directo, Pulpotomía, Apicogénesis
2. Terapia en Pulpas Necróticas: Apicoformación

Recientemente el MTA se ha propuesto como material de recubrimiento pulpar directo, y se ha demostrado y sustentado por estudios bacteriológicos que es un material biocompatible, que su capacidad de sellado es superior a la amalgama, al óxido de zinc eugenol y al Super EBA <sup>181</sup>, adicionalmente el MTA es altamente alcalino, pH entre 10.2 y 12.5.

Torabinejad y Chivian, nos mencionan que el MTA se utiliza para diferentes tratamientos como son perforaciones en la raíz, cirugía apical, y lo que es de interés para nosotros procedimientos de apexificación. Recientemente ha sido investigado y se ha comprobado su potencial como alternativa de los tratamientos antes mencionados.<sup>181</sup>

El MTA es un nuevo material aprobado recientemente por el FDA para el uso en terapia pulpar. Se ha divulgado, por tener capacidad de biocompatibilidad y ser menos citotóxico que otros materiales usados actualmente en la terapia pulpar.

Es un material restaurativo que permite constantemente el crecimiento excesivo del cemento, y puede facilitar la regeneración del ligamento periodontal. Schwartz, en 1999 presentó un artículo mostrando cinco casos en donde se incluye el procedimiento de apexificación, el MTA fue utilizado para manejar problemas clínicos. En cada caso, el MTA permitió la eliminación de síntomas clínicos.

---

<sup>180</sup> Abedi, Torabinejad, Pitt Ford, The use of mineral trioxide aggregate cement (MTA) as a direct pulp capping agent, Abstrac N.44 J. Endod. 22:199

<sup>181</sup> Torabinejad, M. and N. Chivian, Clinical applications of mineral trioxide aggregate. J Endod, 1999. 25(3): p. 197-205



---

Los materiales tales como cemento del óxido de zinc y eugenol y resina se han utilizado en el pasado para reparar defectos de raíz, pero su uso dio lugar a la formación del tejido fino conectivo fibroso adyacente al hueso. El compuesto mineral de tres óxidos, o el MTA, es un nuevo material desarrollado para procedimientos endodóncicos y parece ser una mejora significativa sobre otros materiales para los procedimientos en hueso.<sup>182</sup>

El MTA es biocompatible y promete regeneración de los tejidos originales cuando es puesto en contacto con la pulpa dental y los tejidos periapicales. Torabinejad y Chivian en 1999, reportan un caso de un primer molar inferior con una caries extensa y ápices abiertos; se realizó la remoción de la caries, se aplicó el recubrimiento pulpar directo con MTA y se obturó con amalgama como restauración final. El control post-operatorio a los tres años, evidenció el cierre de los ápices y la ausencia de patologías perirradiculares.<sup>183</sup>



Fig.31 Presentación comercial de MTA

---

<sup>182</sup> Schwartz, R.S. , et al. , Agregado mineral del trióxido: un nuevo material para endodoncia. Abolladura Assoc, 1999 De J. 130 (7): p. 967-75.

<sup>183</sup> Torabinejad, M. and N. Chivian, Clinical applications of mineral trioxide aggregate. J Endod, 1999. 25(3): p. 197-205.)

---

El MTA parece ofrecer un sustrato propicio en la activación de los osteoblastos y puede estimular la formación de fosfato de calcio que favorece la comunicación con el contenido celular.<sup>184</sup>

Un material ideal de obturación debe producir un completo sellado apical, no ser tóxico, ser bien tolerado por los tejidos, no reasorbible, estable dimensionalmente fácil de manipular y radiópaco, adicionalmente deben proporcionar efecto bactericida o bacteriostático.

La inducción de una barrera apical usando hidróxido de calcio o la colocación de una barrera apical artificial al final de la raíz son las técnicas más comúnmente empleadas para tratar los casos de inducción de cierre apical, a pesar de sus desventajas como son la variabilidad del tiempo de tratamiento, lo impredecible del cierre apical y el tiempo del tratamiento, el uso de un material más eficaz que induzca la formación de una barrera calcificada puede reducir el tiempo del tratamiento esta opción podría ser el MTA.

---

<sup>184</sup> Torabinejad, Pitt Ford, Brandy, McDonald F. Mineral trioxide aggregate as a substrate for osteoblasts, Endo. Dent Traumatol 12: 161-178

---

## 4.3 OTROS MEDICAMENTOS QUE INDUCEN EL CIERRE APICAL

### 4.3.1 FOSFATO TRICÁLCICO

El fosfato tricálcico es un polvo que cuando es hidratado se puede manipular como la amalgama y condensarse hacia el interior del conducto formando un tapón duro, el cual no es fácilmente removido ni por el hipoclorito de sodio ni por el agua, con dificultad puede ser removido de las paredes del conducto radicular con limas K o H.

La técnica utilizada es indolora, rápida, biocompatible, fácilmente disponible y permite un postoperatorio confortable.<sup>185</sup> Habert en 1996 reporta un caso utilizando este material y describe una técnica para el uso de un solo paso del fosfato tricálcico como tapón apical en dientes inmaduros, permitiendo la obturación del conducto radicular inmediatamente y colocando una restauración definitiva. Dio un seguimiento de 7 años y se confirmó su éxito.

Comparada con la técnica del hidróxido de calcio, el fosfato tricálcico reduce el tiempo de tratamiento, el número de sesiones y radiografías y los contratiempos en el tratamiento.<sup>186</sup>

Este material ofrece una alternativa al tratamiento a largo plazo tradicional de apexificación.

---

<sup>185</sup> Habert, Henry. One-Step Apexification without Calcium Hydroxide. Journal of endodontics. 1996, Vol.22(12) p.690-692

<sup>186</sup> ib. pag. 690-692

---

### 4.3.2 ENZIMAS Y COMPONENTES DE LA MATRIZ

Experimentos hechos por Seltzer y Bender notó que la enzima fosfatasa alcalina estimuló la diferenciación de otras células pulpares en células parecidas a los odontoblastos cuando se colocaron localmente sobre las pulpas expuestas después, hubo elaboración de matriz dentinaria. Probaron pastas que contenían condroitín sulfato sobre exposiciones pulpares; sin embargo, no pudieron identificar algún efecto estimulador de la formación dentinaria con tal glicosaminoglicano, las pulpas pueden no recuperarse por completo de los efectos de la exposición y el recubrimiento, a pesar de la formación del puente de dentina, la inflamación crónica puede persistir por periodos prolongados y causar en ciertas ocasiones resorción interna de la pared dentinaria del conducto radicular. La necrosis ocurre tarde o temprano, la pulpotomía puede parecer exitosa y con la obtención de resultados radiográficos positivos y ausencia de dolor.<sup>187</sup>

### 4.3.3 PREPARACIONES A BASE DE COLÁGENA

Existen informes sobre algunos geles de colágena enriquecida que favorecen la cicatrización de heridas, al fomentar la proliferación fibroblástica, reducción de inflamación y estímulo para la formación de tejido sólido. Bimstein y Shoshan en 1981 informaron que el gel de colágena con fosfato de calcio produjeron resultados favorables cuando se ha utilizaron para pulpotomías y recubrimiento pulpar.<sup>188</sup>

---

<sup>187</sup> Seltzer. IB. Bender. Op. cit p.p.277

<sup>188</sup> ib. p.p. 278-279

---

#### 4.3.4 GLUCOCORTICOIDES Y GLUTARALDEHÍDO

Los corticosteroides se incorporan a los materiales usados para el recubrimiento pulpar, con la intención de disminuir el dolor y la inflamación, no obstante y al igual que con otros medicamentos y técnicas nuevas, los argumentos propuestos a favor de los efectos benéficos del recubrimiento pulpar no son válidos en la actualidad. Ya que se ha demostrado que estos causan tarde o temprano degeneración de la pulpa inflamada. No hay pruebas que nos indiquen que los resultados son mejores que los obtenidos con sólo el hidróxido de calcio.<sup>199</sup>

El glutaraldehído es un agente que reacciona en forma cruzada con las proteínas y se usa como fijador tisular, al parecer tiene limitada difusión a través de la dentina y el cemento. Pero no se han realizado muchos estudios sobre estos compuestos.<sup>200</sup>

#### 4.3.6 PREPARACIONES A BASE DE FORMALDEHÍDO

El formocresol y otros compuestos de formaldehído son recomendados para procedimientos de pulpotomía, en dentición primaria mas que en la permanente, sin embargo los informes sobre su eficacia son contradictorios. Ya que se ha encontrado células inflamatorias en la pulpa y elevada frecuencia de resorciones internas. El formocresol es tóxico para las células, en concentración absoluta deprime las actividades respiratorias de los fibroblastos y la síntesis de matriz, las células no pueden recuperarse y crea signos de degeneración celular.

Algunos estudios clínicos hechos en seres humanos, muestran que el tratamiento con formocresol produce reacciones inflamatorias intensa o necrosis pulpar.<sup>201</sup>

---

<sup>199</sup> ib.p.p 280

<sup>200, 201</sup> ib.p.p.281-282

---

#### 4.3.7 ÓXIDO DE ZINC Y EUGENOL

El uso de óxido de zinc y eugenol en el recubrimiento pulpar y la pulpotomía son controversiales cuando se coloca directamente sobre la exposición pulpar ya que según investigaciones la inflamación crónica persiste por periodos prolongados y es probable que sea la causa de resorción interna. Por debajo del óxido de zinc y eugenol hay inhibición en la formación de puentes sobre el sitio expuesto. Pero según Tronstad en un estudio en dientes de monos encontró que los resultados con este material aunque causaba inflamación eran favorables.<sup>202</sup>

---

<sup>202</sup> ib. pag. 282-283

---

## CONCLUSIONES

- En múltiples ocasiones se resta importancia al cierre apical de forma natural o inducido, a sus técnicas y terapéutica de los dientes permanentes jóvenes.
- Sabiendo que el periodo de tiempo de erupción de estas piezas dentales es amplio, abarcando de los 6 años hasta los 14-15 años. En donde el paciente pudiera sufrir algún traumatismo dental o incluso una caries profunda por varios factores y se necesitaría aplicar las técnicas y tratamientos aquí citados o simplemente tratamientos preventivos para mantener en salud el estado bucal del paciente, logrando de forma natural o atípica el desarrollo de estos dientes para que pueden permanecer en boca y cumplir su función.
- Han sido propuestas algunas técnicas y materiales que ayudarán a lograr estos objetivos. A pesar de la gran importancia que estos procedimientos tienen para los cirujanos dentistas, algunos disminuyen su valor por ignorancia o diferencia de conceptos.
- Los procedimientos pulpares endodóncicos de exposición pulpar en dientes con ápices desarrollados siguen siendo objeto de controversia, el empleo de técnicas vitales y no vitales en dientes con ápices desarrollados de forma incompleta es una técnica universalmente aceptada.
- Aunque se han utilizado numerosos materiales y fármacos como agentes de recubrimiento pulpar, pulpotomía y pulpectomía el tratamiento de elección sigue siendo la aplicación de hidróxido de calcio para estimular la formación de una barrera calcificada en el ápice radicular.

- 
- Hay que intentar mantener a toda costa la vitalidad de estos dientes inmaduros hasta que se complete totalmente el desarrollo de sus raíces, dado que la pérdida de vitalidad previa a la formación completa de las raíces origina raíces débiles y más propensas a las fracturas, pero aún así hay que hacer lo posible por mantener las piezas dentarias el mayor tiempo posible en boca.
  - Llevar la información adecuada a los padres y hacerles comprender lo que son y lo que implican estas terapéuticas, ayudara a la cooperación de estos, ya que en estos casos suelen ser por un periodo prolongado de tiempo en donde se requiera la paciencia y cumplimiento de las citas del paciente ya que es incierto el resultado que al final obtendremos, cabe mencionar que la edad y actitud del paciente son fundamentales para el éxito o fracaso del dichos tratamientos, así como un buen diagnóstico y plan de tratamiento a seguir.



---

## APÉNDICE

FIGURA 1. Etapas iniciales de la Odontogénesis: Invaginación y periodo de caperuza. Fuente: Sapp Philipp. Patología oral y maxilofacial, p.p. 128

FIGURA 2. Etapas iniciales de la Odontogénesis: Periodo de campana precoz y tardío. Fuente: Sapp Philip. Patología oral y maxilofacial, p.p. 128

FIGURA 3. Dibujo en que se muestra la vaina radicular de Hertwig y las células de la membrana periodontal como odontoblastos, cementoblastos, fibroblastos. Fuente: Tsukibosh Mitsuhiro, Autotransplantation of Teeth. Quintessence Publishing, 2001.p.p. 16

FIGURA 4. Clasificación de las etapas de desarrollo de la raíz según Moorrees. Fuente: Tsukiboshi Mitsuhiro, Autotransplantation of Teeth. Quintessence Publishing, 2001.p.p. 49

FIGURA 5. Clasificación de las etapas del desarrollo dentario según Nolla . Fuente: Escobar. Odontología Pediátrica. Universidad de Concepción, Chile, Ed. Universitaria.1992. p.p.298

FIGURA 6, 7, 8. Etapas tardías de la Odontogénesis: Formación de la corona y restos de la lámina dental, Formación de la raíz, Formación completa del diente previo a la erupción y restos de Malassez. Fuente: Saap Philip, Patología oral y maxilofacial, p.p 129

FIGURA 9. Fotografías de algunos alimentos altamente cariogénicos que se consumen con frecuencia. Fuente: Hubertus J.M. Van Waes, Paul W. Stöckli. Atlas de odontología pediátrica. 2002. P.p. 209-211

FIGURA 10. Radiografía en donde observamos una lesión cariosa profunda y una fotografía de un traumatismo dental del incisivo superior. Fuente: [www.lade-dentaltrauma.org](http://www.lade-dentaltrauma.org)

---

FIGURA 11. Imagen donde se muestra la erupción de los dientes, y se ejemplifica como aún cuando ya erupciono los dientes no esta completo el desarrollo radicular. Fuente: Hubertus. Atlas de odontología pediátrica. 2002.

P.p. 22

FIGURA 12. Imagen radiográfica de un diente que no ha concluido su desarrollo radicular. Fuente: [www.endodontics.com](http://www.endodontics.com)

FIGURA 13. Esquema en el que se muestra el tamaño de exposición pulpar, el nivel de extirpación del tejido pulpar y la medicación con hidróxido de calcio en las tres modalidades de apicogénesis. Fuente: Canalda Sahi, Carlos. Endodoncia Técnicas Clínicas y bases científica, 2001, p.p 246

FIGURA 14. Esquema donde se muestra una pequeña inflamación pulpar. Fuente: Tsukiboshi Mitsuhiro, Treatment Planning for Traumatized Teeth. p.p 33

FIGURA 15. Recubrimiento directo debido a una exposición. Fuente: Tsukiboshi Mitsuhiro, Treatment Planning for Traumatized Teeth. p.p 33

FIGURA 16. Caso clínico donde se realiza una pulpotomía parcial. Fuente: Mitsuhiro Tsukiboshi, Treatment Planning for Traumatized Teeth. p.p 26

FIGURA 17. Ejemplificación del tratamiento de pulpotomía parcial cervical. Fuente: Tsukiboshi Mitsuhiro, Treatment Planning for Traumatized Teeth. p.p 34

FIGURA 18. Mecanismo formación del Puente dentinario. Fuente: Tsukiboshi Mitsuhiro, Treatment Planning for Traumatized Teeth. p.p 34-35

FIGURA 19. Terapéutica endodóncica para el proceso de apexificación. Fuente: Ingle y Bakland. Terapéutica Endodóncica Moderna. p.p 847

FIGURA 20. Al sufrir un traumatismo dental puede conducir a necrosis pulpar aún estando el ápice abierto. Fuente: [www.endodontics.com](http://www.endodontics.com)

FIGURA 21. Se ejemplifica la instrumentación y limpieza. Fuente: Ingle y Bakland. Terapéutica Endodóncica Moderna. p.p 848

FIGURA 22. Tratamiento de apexificación. Treatment planning for traumatized teeth, Tsukiboshi Mitsuhiro.

---

FIGURA 23. Variantes de la formación del ápice radicular en tratamientos realizados con hidróxido de calcio. Fuente: Hubertus. Atlas de odontología pediátrica. p.p 224

FIGURA 24. Esquema donde se muestra el tratamiento de apexiformación. Fuente: Tsukiboshi Mutsuhiro, Treatment planning for traumatized teeth. p.p 52

FIGURA 25. Caso clínico en donde se realiza un tratamiento para inducir el cierre apical por apexificación. Fuente: Habertus. Atlas de odontología pediátrica. p.p 224-225

FIGURA 26. Caso clínico del tratamiento de apexiformación empleando la técnica de Frank. Fuente: [www.aae.org](http://www.aae.org)

FIGURA 27. Proceso de apexificación utilizando la técnica de Maisto. Fuente: Tsukiboshi Mutsuhiro, Treatment planning for traumatized teeth. p.p 34

FIGURA 28. Esquema donde se muestra la obturación según la técnica de Lasala. Fuente: Ingle y Bakland. Terapéutica Endodóntica Moderna. p.p 847

FIGURA 29. Productos comerciales del hidróxido de calcio. Fuente: [www.elodontologo.com](http://www.elodontologo.com)

FIGURA 30. Presentación comercial del Vitapex. Fuente: Internet dident.com

FIGURA 31. Presentación comercial del MTA. Fuente: [www.tulsadent.com](http://www.tulsadent.com)

---

## BIBLIOGRAFÍA

- Annunziata Morabito/ Patrizia Ddfabianis. Apexification in the endodontic treatment of pulpless immature teeth:indications and requeriments. The Journal of Clinical Pediatric Dentistry, vol 20 (3)1996
- Barberia, Leache. Etal. Odontopediatría. Ed. Masson. 2da. Edición, 2001
- Bates, Barbara y Hoekelman, Robert. Propedéutica Médica, Ed. Interamericana McGraw-Hill, 5ta edición, 1992, p.p. 1-15
- Braham Raymond, Merle E. Morris. Odontología Pediátrica. Ed. Panamericana.1984. p.p. 305-309
- Brand Isselhand. Anatomía de las estructuras Orofaciales. Ed. Mosby, 6ta edición 1999 , p.p245-251
- Canalda Sahi, Carlos. Endodoncia Técnicas Clínicas y bases científicas. Ed. Mason, Barcelona, 2001,p.p 186-203,245-253
- Cohen / Buns. Endodoncia. Vías de la pulpa, Ed. Médica panamericana. México, 1990p.p 873-915
- Eng Tiong Koh, Fraser McDonald, Pitt Ford and Mahmoud Torabinejad. Cellular Response to Mineral Trioxide Aggregate. Journal of Endodontics. Vol 24(8),543-547,1998
- Escobar. Odontología Pediátrica. Universidad de Concepción, Chile, Ed. Universitaria.1992. p.p.298-300

---

Fischer Edward, Donald E.Arens. Bacterial Leakage of Mineral Trioxide Aggregate as Compared with Zinc-Free Amalgam, Intermediate Restorative Material, and Super-EBA as a Root-End Filling Material. Journal of endodontics Vol.24, no.3 1998

Gamze Erdogan: The treatment of nonvital immature teeth with calcium hydroxide-sterile water paste: two case reports. Quintessence International . vol28(10)1997 pag.681-686

Ghose Leora J, Virgin S. Baghdady: Apexification of immature apices of pulpless permanent anterior teeth with calcium hydroxide. Journal of endodontics. Vol.13(6)1987 pag.285-290

Giuliani, Baccetti, Pace, Pagavino G.,The use of MTA in teeth with necrotic pulps and open apices. Dent Traumatol ,2002 Aug, 18(4) 217-221

Goldman , Actualizaciones en Odontología. Ed. Mundi. 1980, p.p.146-148 , 451-456

Gupta Shalini, Amita sharma.: apical bridging in association with regular root formation following single-visit apexification: A case report. Vol.30(8) 1999 pag.560-562

Gupta, S. y Sharma, Apexification,1996, Journal clin pediater dent,20(2):145-147

Harbert Henry: One-step Apexification without calcium hydroxide. Journal of Endodontics. vol.22(12),1996 pag. 690-693

---

Holland Roberto , Sueli Satomi Murata: Apical Leakage after canal filling with an experimental calcium hydroxide gutta-percha point. Journal of Endodontics. Vol22.(2)1996 pag.71-73

Hubertus J.M. Van Waes, Paul W. Stöckli. Atlas de odontología pediátrica. Ed Masson. Barcelona, 2002. P.p. 209-211, 223-225.

Idak, Maseld Yamasakw. Hirano. The pH values of pulp capping agents. Journal of endodontics. 1989. 15p.p 365.

Heling Ilana, Lustmann Joshua: Complications of apexification resulting from poor patient compliance: Report of Case. Journal of dentistry for children.1999 pag. 415-418

Ingle y Bakland. Terapéutica Endodóntica Moderna. Ed. Mcgraw-Hill, 4ta. Edición México. P.p.844-848

Saavedra Juan D., Watson Virginia : Trióxido de minerales agregados (MTA) como alternativa en el tratamiento de dientes necróticos y formación radicular incompleta: reporte de un caso.

Kinirons MJ, Srinivasan V. col. A study in two centers of variations in the time of apical barrier detection and barrier position in nonvital immature permanent incisors. J nt. J pediatr. Dent. 2001, nov 11(6) 447-51

L.R.G. Fava. Apex formation during orthodontic treatment in an adult patient:report of a case. International Journal of Endodontics. Vol 32321-327,1999

Lasala, Angel. Endodoncia. Ed. Salvat, Barcelona. 1992 p.p 572-597

---

Leal y Silva. Endodoncia. Tratamiento de los conductos radiculares. Ed Panamericana, 1994. P.p532-549

Leeson, Leeson, Paparo. Atlas de Histología. Ed. MacGraw-Hill Interamericana, 1990, p.p 400-413

Leonardo Mari Roberto, Léa Assed Becerra da Silva y col. Histological evaluation of therapy using a calcium hydroxide dressing for teeth with incompletely formed apices and periapical lesions. Journal of Endodontics, vol19(7) pag348-352 1993

Maisto, Oscar. Endodoncia, 1984, p.p.322-231

Mcdonald/Avery. Odontología Pediátrica y del Adolescente. Ed. Panamericana. 5ta edición. 1990,p.p. 492-495

Mehmet Kemal C.: Surgical Extrusion of a Cervically Root-Fractured Tooth after Apexification treatment. Vol 25(7) 1999 pag.509-513

Nooshin Katebzadeh, B. Clark Dalton: Strengthening Immature Teeth during and after Apexification. Journal of Endodontics. Vol24(4), 1998 pag. 256-259

Parashos Peter , apexification: Case report. Australian Dental Journal. Vol 42(1), 1997 pag 43-46

Pinkhan, J. R, Odontopediatria. Ed. Interamericana McGraw-Hill.1991. p.p.495-503

Preonc. Odontología Integral para niños. Ed. Platees.1992 p.p.49-71

- 
- J. Matusow Robert: Acute pulpal-alveolar cellulitis syndrome V. Apical closure of imature teeth by infection control: the importance of an endodontic seal with therapeutic factors. Oral Surg Oral Pahol. Vol. 72(1), pag. 96-100. 1991
- Sapp Philip et al. Patología Oral y Maxilofacial , Ed. Hartcourt, España,p.127-128
- Schwartz, R.S. , et al. , Agregado mineral del trióxido: un nuevo material para endodoncia. Abolladura Assoc, 1999 De J. **130** (7): p. 967-75.)
- Seltzer., IB. Bender. La Pulpa Dental. Ed. Manual Moderno. 1987. p.p.265-283
- Shabahang, S.; Torabinejad, M.; Boyne, P.; Abedi, H.; McMillan, P (1999). A comparative study of root-end induction using osteogenic protein-1, calcium hydroxide, and mineral trioxide aggregate in dogs. J. Endod., 25(1):1
- Shahrokh Shabahang, Mahmoud Torabinejad, y col. A comparative study of root-end induction using Osteogenic Protein-1, Calcium Hydroxide, and Mineral Trioxide Aggregate in dogs. Journal of Endodontics. Vol 25(1) pag. 1-5,1999
- Sheehy EC, Roberts GJ. Use of calcium hydroxide for apical barrier formation and healing in non-vital immature permanent teeth: a review. British Dental Journal. 1997, oct 11; 183(7): 241-6
- Thater, Marga Sabine C.Maréchaux : Induced root apexification following traumatic injuries of the pulp in children: follow-up study. Journal of dentistry for children. 1998 Pag. 190-195.



---

Torabinejad, M Falah.Ketterig. J:D:, Pitt Ford. T.R. Bacterial Leakage of mineral trioxide aggregate as a root end filling material, J. endo.1995, 21: 109-121

Torabinejad, M. and N. Chivian Clinical applications of mineral trioxide aggregate. J Endod, 1999. 25(3): p. 197-205

Tsukiboshi Mitsuhiro, Autotransplantation of Teeth. Quintessence Publishing, 2001.p.p. 16,18,47-53

Tsukiboshi Mitsuhiro, Treatment Planning for Traumatized Teeth, Quintessence Publishing, 2001p.p. 10, 32-34,63,66

W. Schumacher James, Richard E. Rutledge: An Alternative to Apexification. Journal of endodontics. Vol.19(10)1993 pag.529-531

Walton. Endodoncia. Principios y práctica Clínica. Ed. Interamericana MacGraw-hill,1991 pag.397-411

Weeber, Raymond. Clínicas Odontológicas de Norteamérica. Ed. Interamericana.1985. p.p 657-685

Schindler William, Schwartz Scott A.. : Apical closure in the presence of pulpal necrosis: Report of two cases. Journal of Endodontics. Vol.15(11) 1989 pag. 555-558

Wine, Franklin S. Tratamiento Endodóncico. Ed. Harcourt Brance. 5ta. Edición. 1997.p.p 724-743

Whittle Marta : Apexification of an Infected Untreated Immature tooth. Journal of Endodontics. vol.26(4),2000 pag. 245-247

---

Wiscovitch Jose, Gustavo J. Wiscovitch: Surgical Apical repair with super-EBA cement: a one-visit alternative treatment to apexification. Journal of Endodontics. Vol21(1)1995 pag.43-46

Witherspoon, D.E. y K. Ham, Uno-visitan el apexification: técnica para inducir la formación de la barrera en el extremo apical. Abolladura De Pract Proced Aesthet, 2001. 13 (6): p. 455-60

### **Referencias electrónica**

www.endodontics.com: case Abril 1998, Apexification.

Case of the month: open apices and trauma

www.caendo.ca( canadian academy of endodontics)

www.aae.org(american association of endodontics): Traumatic Dental injuries.

www.ada.com(australian dental journal 1997, 42(1)43-46)

www.rxroots.com: Salva M Darwish, Fovad S. Salama, J Paqstan. Assoc.  
Dental jun 2002, 11(2)107-112

www.tulsadental.com : Root Repair Material(MTA)

www.dident.com: Vitapex.

www.nysdental.org: Apexification and Apexogenesis .Satacey Goldstein, 1999.  
vol.65(5)

---

**www.dentalcolombia.com : Guidelines for Pulp Therapy for Primary and Young Permanent Teeth, Reviewed and Reaffirmed May, 1998, Caída 2002**

**www.elodontologo.com: Aplicaciones clínicas del hidróxido de calcio en la terapia endodóntica. Simonette B. Verde S.**

**www.pubmed.com**

**www.iade-dentaltrauma.org**

**www.nature.com :British Dental Journal. Vol.187(12), Continued apexogenesis of immature permanent incisors following trauma**

**www.quintpub.com**

**www.google.com : Valeiro Rodríguez Carolina. Revista Latinoamericana de Ortodoncia y Odontopediatría, 2002,Traumatismos dentales en niños y adolescentes. Revisión bibliográfica actualizada**