

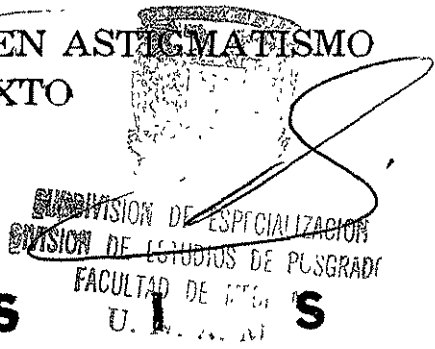
11234  
14



UNIVERSIDAD NACIONAL AUTONOMA DE MEXICO

FACULTAD DE MEDICINA  
DIVISION DE ESTUDIOS DE POSGRADO  
FUNDACION HOSPITAL NUESTRA SEÑORA DE LA LUZ I. A. P.  
DEPARTAMENTO DE CORNEA

LASIK BITORICO EN ASTIGMATISMO MIXTO



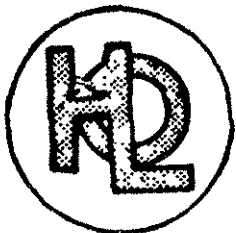
T E S I S

PARA OBTENER EL DIPLOMA DE  
CIRUJANO OFTALMOLOGO  
P R E S E N T A :

DR. ANGEL EMERIO BARROSO CARABALLO

ASESORES.

- DR OSCAR BACA LOZADA
- DRA REGINA VELASCO RAMOS
- DRA DALIA VIGGIANO AUSTRIA



MEXICO, D F

DICIEMBRE 2001

TESIS CON FALLA DE ORIGEN



Universidad Nacional  
Autónoma de México



**UNAM – Dirección General de Bibliotecas**  
**Tesis Digitales**  
**Restricciones de uso**

**DERECHOS RESERVADOS ©**  
**PROHIBIDA SU REPRODUCCIÓN TOTAL O PARCIAL**

Todo el material contenido en esta tesis esta protegido por la Ley Federal del Derecho de Autor (LFDA) de los Estados Unidos Mexicanos (México).

El uso de imágenes, fragmentos de videos, y demás material que sea objeto de protección de los derechos de autor, será exclusivamente para fines educativos e informativos y deberá citar la fuente donde la obtuvo mencionando el autor o autores. Cualquier uso distinto como el lucro, reproducción, edición o modificación, será perseguido y sancionado por el respectivo titular de los Derechos de Autor.

## **DEDICATORIA**

A DIOS, por guiarme en todo momento.

AL OFTALMOLOGO que despertó en mi el interés por esta bella especialidad MI PADRE.

A MI MADRE Y HERMANOS, sin su ayuda nada de esto hubiese sido posible

A MI ESPOSA YAMILE, por brindarme su amor, su apoyo y su comprensión a lo largo del camino

A MIS COMPAÑEROS, porque siempre unidos, como un gran equipo, logramos alcanzar esta meta.

A MIS ASESORES, por brindarme su conocimiento y sus consejos en la elaboración de este proyecto.

A MIS MAESTROS, sus enseñanzas serán la mejor arma en el difícil ejercicio de la especialidad

AL HOSPITAL DE LA LUZ Y SUS AUTORIDADES, por la oportunidad que me brindaron para alcanzar una preparación con criterios de excelencia académica

## INDICE

	Pág.
INTRODUCCION	1
JUSTIFICACION	3
HIPOTESIS	3
OBJETIVOS	4
CRITERIOS DE INCLUSION/EXCLUSION	4
MATERIAL Y METODOS	5
RESULTADOS	8
DISCUSION	11
CONCLUSIONES	13
BLBLIOGRAFIA	14

... a la Direccion General de Bibliotecas de la  
... y difundir en formato electrónico e impreso el  
... de de mi trabajo recepcional.

NOMBRE: ANGEL E.

BARRIOSO - CABABALCO

FECHA: 27/08/02

FIRMA: 

## INTRODUCCIÓN

Desde sus inicios, el excimer láser se ha constituido en la herramienta más precisa para la remoción controlada de tejido corneal *in vivo* (1)

Hasta hace relativamente poco tiempo, la cirugía refractiva con excimer láser se limitaba al tratamiento de la miopía y del astigmatismo miópico, inicialmente mediante queratectomía fotorrefractiva (PRK) y posteriormente a través de láser *in situ* keratomileusis asistida por láser (LASIK) (2-13)

El desarrollo de nuevas tecnologías en los sistemas de ablación del láser excimer, permitieron ampliar su aplicación a la hipermetropía, los astigmatismos hipermetrópicos (14-17) y en años recientes al *astigmatismo mixto* (18-21)

La técnica de LASIK ha experimentado diversas modificaciones con el objeto de mejorar los resultados refractivos del paciente con la menor pérdida de tejido y tratando de obtener una superficie estromal postquirúrgica lo más regular posible con el objeto de disminuir el astigmatismo inducido. En este sentido, la cirugía refractiva con láser excimer ha evolucionado de simples ablaciones miópicas a patrones cilíndricos y elípticos de ablación. Debido a que las ablaciones centrales para tratar el astigmatismo miópico inducen un cambio esférico hipermetrópico, se diseñó una ablación cilíndrica especial para tratar el astigmatismo miópico y prevenir el cambio hiperópico (22). La aparición de las ablaciones periféricas anulares que abomban la córnea central hizo posible el tratamiento de la hipermetropía (23).

La corrección quirúrgica del *astigmatismo mixto* ha sido un difícil reto para los cirujanos refractivos en las últimas dos décadas.

Aunque las técnicas incisionales alcanzaron en su momento resultados considerablemente satisfactorios (24-25), en la actualidad han sido desplazadas por las técnicas de cirugía fotorrefractiva.

El primer reporte de cirugía con láser excimer para la corrección de astigmatismo mixto involucrando el uso de ablación tórica para aplanar el meridiano abombado en combinación con una ablación hipermetrónica para compensar la esfera hiperópica residual, fue realizado por Dausch et al en 1994. (26)

Más recientemente un nuevo tipo de ablación fue introducido para corregir astigmatismo hipermetrónico por abombamiento del meridiano plano. Este patrón también ha sido usado en combinación con ablación esférica miópica para tratar astigmatismo mixto con resultados aparentemente alentadores. (27)

En 1997, Chayet y colaboradores diseñaron un nuevo patrón de ablación para tratar el astigmatismo mixto y el astigmatismo miópico simple usando LASIK. Este patrón de ablación consiste aplanar el meridiano más curvo mediante una ablación cilíndrica, en combinación con una ablación paracentral semianular sobre el meridiano más plano con el objeto de abombarlo. Con esta técnica llamada "*LASIK bitórico*" se busca proporcionar una zona óptica más larga para prevenir los síntomas visuales, compensar el cambio hiperópico producido por la ablación tórica sobre el meridiano más curvo y prevenir la necesidad de usar una ablación esférica para compensar la miopía residual que queda al realizar la ablación tórica sobre el meridiano más plano, disminuyendo por lo tanto la cantidad de tejido a eliminar (28)

## JUSTIFICACION

Debido a que el astigmatismo mixto representa uno de los problemas más difíciles de manejar para el cirujano refractivo, es importante evaluar las nuevas técnicas propuestas para la corrección de esta forma compleja de ametropía. Por medio de este estudio pretendemos, específicamente, conocer los resultados y aumentar nuestro conocimiento de la técnica de *LASIK bitórico* para el manejo del astigmatismo mixto

## HIPOTESIS

Si en el astigmatismo mixto una línea focal se proyecta por delante de la retina y la otra se proyecta por detrás, para tratar este astigmatismo debemos aplanar el eje curvo que es miope e incurvar el eje plano que es hipermetrope. Esto puede lograrse a través de la metodología de *LASIK bitórico* que nos permite realizar ambas modificaciones en una misma cornea de manera independiente y sin inducir cambios hipertrópicos al aplanar el meridiano más curvo

## JUSTIFICACION

Debido a que el astigmatismo mixto representa uno de los problemas más difíciles de manejar para el cirujano refractivo, es importante evaluar las nuevas técnicas propuestas para la corrección de esta forma compleja de ametropía. Por medio de este estudio pretendemos, específicamente, conocer los resultados y aumentar nuestro conocimiento de la técnica de *LASIK bitórico* para el manejo del astigmatismo mixto

## HIPOTESIS

Si en el astigmatismo mixto una línea focal se proyecta por delante de la retina y la otra se proyecta por detrás, para tratar este astigmatismo debemos aplanar el eje curvo que es miope e incurvar el eje plano que es hipermetrope. Esto puede lograrse a través de la metodología de *LASIK bitórico* que nos permite realizar ambas modificaciones en una misma cornea de manera independiente y sin inducir cambios hipermetrópicos al aplanar el meridiano más curvo



## **OBJETIVOS**

Evaluar los resultados y determinar la eficacia, seguridad, estabilidad y predictibilidad del LASIK bitórico en la corrección del astigmatismo mixto.

## **CRITERIOS DE INCLUSION**

Se incluyeron aquellos pacientes que aceptaran entrar al estudio, sin ninguna patología ocular o sistémica asociada, con astigmatismo mixto y con refracción subjetiva esférica de +0.25 a +4.50D y cilíndrica de -2.00 a -6.00 D, que presentaran astigmatismo con la regla, y que no tuvieran cirugía previa

## **CRITERIOS DE EXCLUSION**

Se excluyeron todos aquellos pacientes que no cumplieran con los criterios anteriores

## **OBJETIVOS**

Evaluar los resultados y determinar la eficacia, seguridad, estabilidad y predictibilidad del LASIK bitórico en la corrección del astigmatismo mixto.

## **CRITERIOS DE INCLUSION**

Se incluyeron aquellos pacientes que aceptaran entrar al estudio, sin ninguna patología ocular o sistémica asociada, con astigmatismo mixto y con refracción subjetiva esférica de +0.25 a +4.50D y cilíndrica de -2.00 a -6.00 D, que presentaran astigmatismo con la regla, y que no tuvieran cirugía previa

## **CRITERIOS DE EXCLUSION**

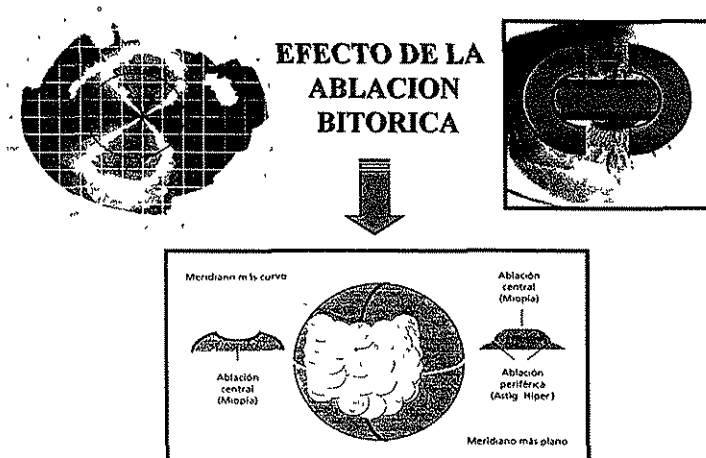
Se excluyeron todos aquellos pacientes que no cumplieran con los criterios anteriores

## MATERIAL Y METODOS

Se realizó un estudio prospectivo, longitudinal, descriptivo y observacional en el cual, 34 ojos de 18 pacientes fueron tratados con LASIK bitórico (*Cross Cylinder*) para la corrección de astigmatismo mixto en el Departamento de Córnea y Cirugía Refractiva de la Fundación Hospital “Nuestra Señora de la Luz”, usando el equipo Chiron Technolas® Keracor 217 Excimer Laser System. La refracción subjetiva esférica fue de +0.25 a +4.50D (promedio  $+1.80 \pm 1.11$ ) y la cilíndrica de -2.00 a -6.00D ( $-4.63 \pm 1.20$ D) con la regla en todos los casos. (Tabla 1) La agudeza visual sin corrección preoperatoria (AVSC) fue de 20/200 o menor en el 88% de los casos. (Gráfico 1)

El láser fue calibrado y operado de acuerdo a las especificaciones técnicas descritas en el manual del usuario. El sistema de rastreo ocular (“*eye tracking*”) fue activado durante cada una de las cirugías.

Una ablación cilíndrica tipo elíptico fue utilizada para aplanar el meridiano más curvo (miope) y una ablación paracentral semianular se usó para incurvar el meridiano más plano (hipermétrope).



TESIS CON  
FALLA DE ORIGEN

Las queratectomías se realizaron con microqueratomo Hansatome® de Bausch & Lomb Surgical utilizando anillos de 8.5 a 9.5 mm de diámetro. Se realizaron colgajos con bisagra superior usando la platina de 160 micras de espesor. Todas las cirugías fueron realizadas entre junio y octubre del 2001.

Los pacientes fueron examinados preoperatoriamente y 1 y 3 meses postoperatoriamente. La valoración preoperatoria consistió en la medición de la agudeza visual sin corrección, refracción manifiesta con y sin cicloplegia y agudeza visual corregida determinada en líneas de Snellen. En la valoración postoperatoria se determinaron las siguientes variables: la agudeza visual sin corrección, refracción manifiesta, agudeza visual corregida, predictibilidad (porcentaje de pacientes dentro de  $\pm 0.50D$  de la emetropía), estabilidad de las correcciones esféricas y cilíndricas y cambios postoperatorios en líneas de agudeza visual corregida.

Mediante **análisis vectorial** se determinó el valor promedio del astigmatismo inducido quirúrgicamente y el cambio promedio del eje. Se calculó el cambio en la magnitud absoluta y vectorial del poder cilíndrico negativo después de la cirugía así como las tendencias en la distribución del eje astigmático inducido (con o contra la regla).

### ***Análisis Vectorial del Astigmatismo Inducido***

Las estadísticas en el astigmatismo se han realizado clásicamente usando el “*equivalente esférico*”. La magnitud del astigmatismo (poder cilíndrico expresado en forma de cilindro negativo o positivo), también puede ser promediada aisladamente independientemente del eje. Sin embargo ambos métodos tienen la desventaja de que se pierde la información del eje. El equivalente esférico o la magnitud analizados individualmente, nos dan una visión acertada de la cantidad de astigmatismo promedio al estudiar grupos de pacientes, pero no nos permite conocer los cambios direccionales inducidos en el eje y las tendencias que de esto pueden derivarse, ya que los ejes en una serie de datos tienen una orientación muy variable dentro de espectro de  $0^\circ$  a  $180^\circ$ .

La forma más apropiada de evaluar el astigmatismo requiere la conversión de los datos de nuestro método normal de describirlos *en coordenadas polares (cilindro y eje) a un sistema de coordenadas cartesianas (X y Y) que puedan ser promediadas en su conjunto y a las cuales se les puede aplicar medidas estadísticas.*

El análisis vectorial permite incorporar ambos componentes del astigmatismo (cilindro y eje) dentro de los cálculos, para lo cual estos “*valores polares*” se convierten a coordenadas cartesianas con la finalidad de determinar el valor promedio del astigmatismo tanto preoperatorio como inducido y residual

Por otra parte, sabemos que el eje del astigmatismo retorna al mismo valor cuando atraviesa un ángulo de  $180^\circ$  ( $0^\circ$  y  $180^\circ$  representan el mismo valor en refracción) Por consiguiente la forma más apropiada de representar gráficamente los resultados del análisis vectorial del astigmatismo es utilizando los “*gráficos de doble ángulo*” descritos por Holladay. (29,30) Estos gráficos van de  $0^\circ$  a  $180^\circ$  en un círculo completo donde  $45^\circ$  están en el meridiano de las 12,  $90^\circ$  en el meridiano de las 9,  $135^\circ$  en el meridiano de las 6 y  $180^\circ$  regresa junto con  $0^\circ$  grado en el meridiano de las 3. Entonces  $0^\circ$  y  $180^\circ$  tienen la misma localización en el gráfico tal y como es para el eje de la refracción. Esto nos va a ayudar a representar las tendencias direccionales del eje así como las tendencias de abombamiento o aplanamiento corneal de acuerdo al tipo de procedimiento quirúrgico que se haya utilizado.

Para realizar el análisis vectorial utilizamos las fórmulas matemáticas descritas por Holladay (29) y Hersh (30), incorporadas a Microsoft Excel® y Visual Basic®. Para los gráficos de doble ángulo se utilizó Microsoft Paint®.

## RESULTADOS

En la última visita la agudeza visual sin corrección (AVSC) fue de 20/25 o mejor en 80% de todos los ojos tratados encontrándose en el 20% restante una AVSC entre 20/30 y 20/50. (Gráfico 2)

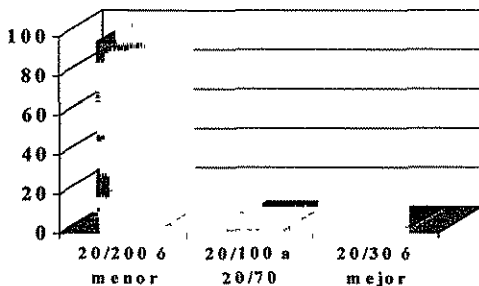
A los tres meses de seguimiento la agudeza visual con corrección (AVCC) fue de 20/20 en un 86% de pacientes y mejor a 20/25 en el 96% de los casos. En cuanto a las líneas de Snellen de AVSC ganadas en el postoperatorio, el 80% de los pacientes ganó 6 líneas o más y el 20% entre 3 y 5 líneas.

La esfera promedio residual fue de  $-0.01 \pm 0.98D$  al mes y  $+0.61 \pm 0.66D$  a los tres meses, observándose una regresión esperada pero limitada en el componente esférico. El cilindro promedio residual fue de  $-1.40 \pm 0.77$  y  $-1.38 \pm 0.81$  al mes y tres meses respectivamente manteniéndose estable durante el tiempo de seguimiento. El equivalente esférico promedio fue de  $-0.61 \pm 0.92D$  al mes y  $-0.26 \pm 0.66$  (Tabla 1 y gráfico 3)

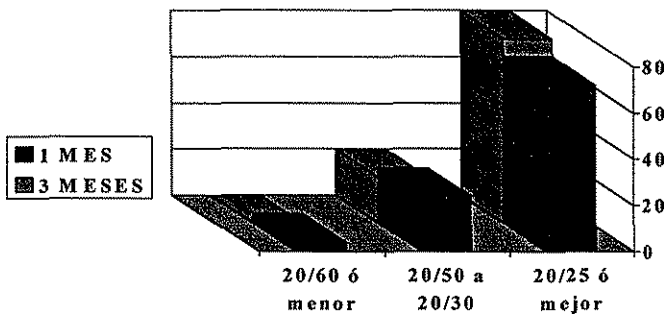
**TABLA 1**  
**EVOLUCION POSTOPERATORIA**

	PREOPERATORIO	1 MES	3 MESES
<b>ESFERA</b> (media $\pm$ S)	+1.80 $\pm$ 1.11	- 0.01 $\pm$ 0.98	+0.61 $\pm$ 0.66
<b>CILINDRO</b> (media $\pm$ S)	-4.63 $\pm$ 1.20	-1.40 $\pm$ 0.77	-1.38 $\pm$ 0.81
<b>EQUIVALENTE</b> <b>ESFERICO</b> (media $\pm$ S)	-0.40 $\pm$ 0.80	-0.61 $\pm$ 0.92	-0.26 $\pm$ 0.66

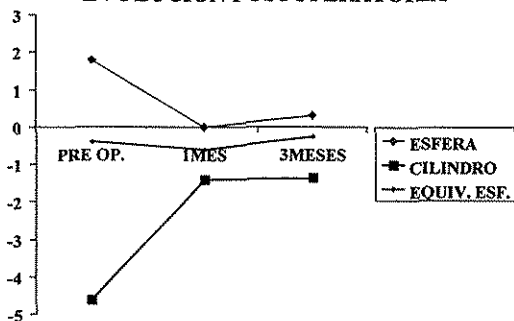
**GRAFICO 1  
AVSC PREOPERATORIA**




**GRAFICO 2  
AVSC POSTOPERATORIA**



**GRAFICO 3  
EVOLUCIÓN POSTOPERATORIA**



**TESIS CON  
FALLA DE ORIGEN**



En cuanto a la predictibilidad, 3 meses después de la cirugía el 86% de los ojos tenían un equivalente esférico dentro de  $\pm 0.50D$  de la emetropía y ninguno perdió dos o más líneas de agudeza visual sin corrección

El análisis vectorial demostró un astigmatismo inducido promedio de  $3.67D \times 13^\circ$  a los tres meses, observándose con claridad una tendencia a los cambios con la regla (mayor aplanamiento en el meridiano horizontal) después de la cirugía. La magnitud absoluta del poder astigmático residual fue de  $-0.93D$  en promedio a los tres meses del postoperatorio. El astigmatismo residual vectorial fue de  $-1.28 \times 23^\circ$  El cambio axial promedio fue de  $13.97^\circ$  con una disminución promedio de la magnitud vectorial del astigmatismo de 82.9% al final del seguimiento (Tabla 2 y gráfico 4)

**TABLA 2**  
**ANALISIS VECTORIAL DEL ASTIGMATISMO**  
**POST-LASIK**

	PREOPERATORIO	1 MES	3 MESES
ASTIGMATISMO VECTORIAL (Preop y residual)	$-4.42 \times 8^\circ$	$-1.09 \times 20^\circ$	$-1.28 \times 23^\circ$
ASTIGMATISMO INDUCIDO (Vectorial)	—	$3.53 \times 12^\circ$	$3.67 \times 13^\circ$
CAMBIO VECTORIAL	—	$12^\circ$	$14^\circ$

ESTA INFORMACIÓN  
DE LA BIBLIOTECA

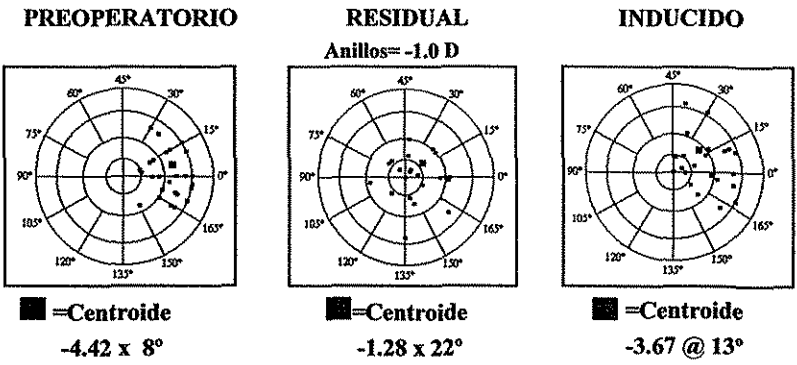


En cuanto al análisis topográfico encontramos en el postoperatorio cuatro patrones: un patrón de aplanamiento central que fue el más frecuente, un patrón de astigmatismo residual con el mismo eje del preoperatorio, un patrón de astigmatismo residual con cambios del eje con respecto al preoperatorio (residuales oblicuos) y un último patrón de rompimiento del moño lo cual probablemente traduce hipercorrección. (Fig 1)

Las topografías de elevación fueron más precisas en mostrar áreas de elevación negativa, es decir, por debajo de la curva de referencia lo que traduce aplanamiento correspondiente al componente astigmático junto con elevaciones positivas en periferia, es decir, por encima de la curva de referencia lo que traduce abombamiento desde la periferia para corregir el componente hipermetrópico (Fig 2)

GRAFICO 4

ANALISIS VECTORIAL DEL ASTIGMATISMO



Cambio Vectorial = 13.97°

Fig. 1. Encontramos cuatro patrones topográficos axiales: a) Abombamiento central b) Astigmatismo residual con eje similar al cilindro preoperatorio. c) Astigmatismo residual con eje diferente al preoperatorio. d) Rompimiento del moño astigmático con aplanamiento central.





Fig. 2. La topografía de elevación demostró patrones más homogéneos con áreas centrales de elevación negativa (centro aplanado) y áreas más periféricas de elevación positiva (abombamiento). Estos patrones fueron similares tanto en elevación anterior como posterior

TESIS CON FALLA DE ORIGEN

## DISCUSION

La técnica de LASIK ha sido utilizada para la corrección de la miopía, el astigmatismo miópico simple y compuesto, la hipermetropía y los astigmatismos hipermetrópicos simples y compuestos. (2-17) El tratamiento del astigmatismo mixto fue desarrollado hace relativamente poco tiempo y en realidad aún se encuentra en etapa de estudio (18-22,25,28)

La corrección quirúrgica de la miopía y el astigmatismo miópico tiene excelentes resultados reportados en la literatura. Mas recientemente, los resultados de LASIK en hipermetropía, aunque menos satisfactorios que aquellos para la miopía, también han sido reportados con resultados alentadores (2-22)

El láser excimer se puede utilizar para corregir la hipermetropía haciendo una fotoablación anular con forma de rosquilla en la periferia corneal. La ablación periférica produce un incurvamiento del centro de la cornea que corrige la hipermetropía. El astigmatismo hipermetrópico puede ser corregido provocando un abombamiento adicional a lo largo del meridiano más plano. La corrección tórica de la hipermetropía puede producir resultados significativamente menos predecibles y mayor pérdida de agudeza visual mejor corregida en comparación con tratamientos de hipermetropías periféricas. Del mismo modo que en las correcciones miópicas, la predictibilidad más baja de las ablaciones tóricas está en relación probablemente con una mala alineación de los ejes. En el *astigmatismo mixto* donde una línea focal se proyecta por delante de la retina y la otra se proyecta por detrás de la retina la lógica del tratamiento nos dice que debemos aplanar el eje curvo que es miope e incurvar el eje más plano que es hipermetrope. Sin embargo hasta hace algunos años esta tarea era difícil de realizar. Con el advenimiento de las nuevas tecnologías en especial con el perfeccionamiento del láser de barrido se hizo posible el desarrollo de la técnica de LASIK bitórico (31)

Nuestros resultados indican que es una técnica efectiva y segura con la mayoría de los pacientes con AVSC mejores o iguales a 20/25 y sin pérdidas de AVCC en el postoperatorio

Inconvenientes como la presencia de hipocorrección en el cilindro y mala alineación de los ejes serán probablemente superados por mejoras en los software simplificando la cirugía y previniendo estos problemas en el futuro (32)

## CONCLUSIONES

1. Los resultados refractivos con técnica de LASIK bitórico fueron satisfactorios. El procedimiento demostró ser seguro y efectivo en el tratamiento del astigmatismo mixto y los resultados coinciden con los descritos previamente en la literatura existente.

2. La técnica resultó predecible y no mostró tendencia a inducción hipermetrópica. En este sentido, encontramos resultados favorables con una regresión esperada pero a la vez limitada del componente esférico y estabilidad en la corrección cilíndrica sin pérdida de la agudeza visual mejor corregida. Sin embargo, tuvimos cierta hipocorrección en el cilindro cuya causa habrá que determinar en la segunda fase del estudio.

3. En todos los pacientes mejoró tanto la agudeza visual sin corrección (AVSC) como la agudeza visual corregida (AVCC) y ninguno perdió 2 o más líneas de AVSC. No existieron diferencias estadísticamente significativas en los resultados visuales obtenidos.

4. Los cambios vectoriales en cuanto a astigmatismo inducido y cambios en el eje tuvieron resultados favorables y se ubicaron dentro de lo esperado para el tipo de procedimiento, coincidiendo con los encontrados en la literatura.

5. Se necesitan más estudios con mayores períodos de seguimiento y mayor número de pacientes para mejorar la seguridad y conocer la evolución postquirúrgica en estos pacientes.

## BIBLIOGRAFIA

1. A Model to Explain the Difference Between Changes in Refraction and Central Ocular Surface Power After Laser in Situ Keratomileusis *J Refract Surg* 2000; 16: 330-335
2. Seiler T, Wollensak J. Myopic photorefractive keratectomy with excimer laser. One-year follow-up. *Ophthalmology* 1991; 98: 1156-63.
3. Buratto I, Ferrari M, Genisi C. Myopic keratomileusis with excimer laser: one year follow-up. *Refract Corneal Surg* 1993; 9: 12-19.
4. Piebenga LW, Matta CS, Deitz MR et al. Excimer photorefractive keratectomy for myopia. *Ophthalmology* 1993; 100: 1335-45.
5. Salz JJ, Maguen E, Nesbur AB, et al. A two year experience with excimer laser photorefractive keratectomy for myopia. *Ophthalmology* 1993; 100: 873-82
6. Sher NA, Hardten DR, Fundingsland B, et al. 193-nm excimer photorefractive keratectomy in high myopia. *Ophthalmology* 1994; 101: 1575-82.
7. Sha SI, Herst PS. Photorefractive keratectomy for myopia with a 6-mm beam diameter. *J Refract Surg* 1996; 12: 341-6.
8. Pallikaris IG, Siganos DS. Excimer laser in situ keratomileusis and photorefractive keratectomy for correction of high myopia. *J Refract Corneal Surg* 1994, 10: 498-510.
9. Fiander DC, Tayfur F. Excimer laser in situ keratomileusis in 124 myopic eyes. *J Refract Surg* 1995, 11(3 Suppl):S 234-S238.
10. Salah T, Waring GO III, el-Maghraby A, et al. Excimer laser in situ keratomileusis (LASIK) under a corneal flap for myopia of 2 to 20 diopters. *Am J Ophthalmol* 1996; 121: 143-55.
11. Guell JL, Muller A. Laser in situ keratomileusis (LASIK) for myopia from -7 to -18 diopters. *J Refract Surg* 1996; 12: 222-8.
12. Knorz MC, Liermann A, Seiberth V, et al. Laser in situ keratomileusis to correct myopia of -6.00 to -29.00 diopters. *J Refract Surg* 1996, 12:575-84.
13. Pallikaris IG, Siganos DS. Laser in situ keratomileusis to treat myopia: early experience *J Cataract Refract Surg* 1997; 23: 39-49
14. Dausch D, Smecka Z, Klein R, et al. Excimer laser photorefractive keratectomy for hyperopia. *J Cataract Refract Surg* 1997; 23: 169-176.
15. Danjoux JP, Kalski RS, Cohen P, et al. Excimer laser photorefractive keratectomy for hyperopia *J Refractive Surg* 1997; 13: 349-55
16. Laser in situ keratomileusis for hyperopia and hyperopic astigmatism *J Refract Surg* 1999; 15(4): 406-14
17. Zadok D, Maskaleris G, Montes M, et al. Hyperopic laser in situ keratomileusis with the Nidek EC-5000 excimer laser. *Ophthalmology* 2000, 107(6) 1132-7
18. Dausch DG, Klein RJ, Schroder E, Niemczyk S. Photorefractive keratectomy for hyperopic and mixed astigmatism *J Refract Surg* 1996; 12(6) 684-92

19. Chayet AS, Magallanes R, Montes M. Laser in situ keratomileusis for simple myopic, mixed and simple hyperopic astigmatism. *J Refract Surg* 1998; 14: S175-6.
20. Sheludchenco VM, Fadeykina T. Comparative results between standard and bitoric nomograms for astigmatism correction. *J Refract Surg* 2001; 17(2 Suppl): S238-41.
21. Azar DT, Primack JD. Theoretical analysis of ablation depth and profiles in laser in situ keratomileusis for compound hyperopic and mixed astigmatism. *J Cataract Refract Surg* 2000; 26(8): 1123-36.
22. McDonnell PJ, Moreira H, et al. Photorefractive keratectomy to create toric ablations for correction of astigmatism. *Arch Ophthalmol* 1991; 109: 710-3.
23. Dausch D, Klein R, Schröder E. Excimer laser photorefractive keratectomy for hyperopia. *Refract Corneal Surg* 1993; 9: 20-8.
24. Chavez S, Chayet A, Celikkol L, et al. Analysis of astigmatic keratotomy with a 5.0-mm optical clear zone. *Am J Ophthalmol* 1996; 121: 65-76
25. Pulaski,JP. Transverse incisionsf for mixed and myopic astigmatism . *J Cataract Refract Surg* 1996; 22: 307-312.
26. Dausch D, Klein R, Landesz M, et al. Photorefractive keratectomy to correct astigmatism wiyh myopia or hyperopia *J Cataract Refract Surg* 1994; 20(Suppl):252-7.
27. Argento CJ, Cosentino MJ, Biondmi A. Ttreatment of hyperopic astigmatism. *J Cataract Refract Surg* 1997; 23: 1480-90.
28. Chayet AS, Montes M, Gómez Laura, et al. Bitoric laser in situ keratomileusis for the correction of simple myopic an mixed astigmatism *Ophthalmology* 2001; 108(2): 303-308.
29. Holladay JT, Dudeja DR., Koch DD. Evaluating and reporting astigmatism for individual and aggregate data. *J Cataract Refract Surg* 1998; 18: 57-65.
30. Hersh PS, Reem Abassi BS, Summirt PRK-LASIK Study Group. Surgically induced astimatism after photorefractive keratectomy and laser in situ keratomileusis. *J Cataract Refract Surg* 1999, 25: 389-398v
31. Boyd BF. Lasik en Astigmatismo Mixto Lasik Presente y Futuro. *Highlights of Ophthalmology*. 2001. pp 187-194.
32. Carriazo C Futuro de la Cirugía Refractiva En Albertazzi, R. Ed. La moderna cirugía refractiva. Primera edición Argentina, Infomed, 1999. pp 293-294