

11242 31

UNIVERSIDAD NACIONAL AUTONOMA  
DE MEXICO



DIVISION DE ESTUDIOS DE POSTGRADO  
E INVESTIGACION

INSTITUTO DE SEGURIDAD Y SERVICIOS SOCIALES  
PARA LOS TRABAJADORES DEL ESTADO

HALLAZGOS RADIOLOGICOS DEL TUBO DIGESTIVO ALTO  
EN PACIENTES CON SINDROME DE INMUNODEFICIENCIA  
ADQUIRIDA. EXPERIENCIA EN EL HOSPITAL REGIONAL  
LIC. ADOLFO LOPEZ MATEOS.

P R E S E N T A :

DR. OSCAR ALBERTO ESCOBAR VILLANUEVA

PARA OBTENER EL DIPLOMA DE:  
LA ESPECIALIDAD DE RADIOLOGIA E  
I M A G E N



ISSSTE

MEXCO, D.F.

SEPTIEMBRE 2002

TESIS CON  
FALLA DE ORIGEN



Universidad Nacional  
Autónoma de México

Dirección General de Bibliotecas de la UNAM

**Biblioteca Central**




**UNAM – Dirección General de Bibliotecas**  
**Tesis Digitales**  
**Restricciones de uso**

**DERECHOS RESERVADOS ©**  
**PROHIBIDA SU REPRODUCCIÓN TOTAL O PARCIAL**

Todo el material contenido en esta tesis esta protegido por la Ley Federal del Derecho de Autor (LFDA) de los Estados Unidos Mexicanos (México).

El uso de imágenes, fragmentos de videos, y demás material que sea objeto de protección de los derechos de autor, será exclusivamente para fines educativos e informativos y deberá citar la fuente donde la obtuvo mencionando el autor o autores. Cualquier uso distinto como el lucro, reproducción, edición o modificación, será perseguido y sancionado por el respectivo titular de los Derechos de Autor.

  
DR. FRANCISCO JAVIER GARCÍA PALOMINO  
COORDINADOR DE CAPACITACIÓN DESARROLLO E INVESTIGACIÓN.

**I. S. S. S. T. E.**  
HOSPITAL REGIONAL  
LIC. ADOLFO LOPEZ MATEOS  
SET 17 2001 ★  
COORDINACION DE CAPACITACION  
DESARROLLO E INVESTIGACION



ENTRADA  
20 SET 2001  
Subdirección de  
Especialidad e  
Investigación

DRA. HILDA HUERA LEZAMA.  
PROFESOR TITULAR DEL CURSO DE RADIOLOGÍA E IMAGEN.


TESIS CON  
FALLA DE ORIGEN




DRA. HILDA HUERTA LEZAMA  
ASESOR DE TESIS



DR. HILDA HUERTA LEZAMA  
VOCAL DE INVESTIGACIÓN




DR. LUIS SERRANO ALCÁZAR ALVAREZ  
JEFE DE INVESTIGACIÓN.




DR. JULIO CESAR DÍAZ BECERRA  
JEFE DE ENSEÑANZA.

TESIS CON  
FALLA DE ORIGEN



---

DR. OSCAR ALBERTO ESCOBAR VILLANUEVA.  
AUTOR



---

DR. MARIO G. JAUREGUI CHUI.  
AUTOR ASOCIADO.



---

DR. ROGELIO ESCALONA MURO  
AUTOR ASOCIADO.

TESIS CON  
FALLA DE ORIGEN

*El corazón del hombre forma sus designios; mas el Señor  
es el dirigir de sus pasos. Los proverbios 16.9*

A mis padres por su apoyo incondicional y sus sabias enseñanzas.

A mi esposa Norma y a mi hija Karla por hacer que todo valga la pena y encontrase siempre a mi lado.

A mi hermano Salvador Ignacio por salir abante en tu vida profesional.

A Beatriz Isaura, Héctor Alejandro, Dulce Maria y Mario Alberto.

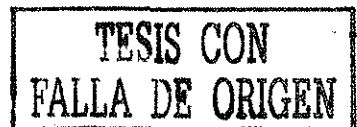A Aurelio Razura y a Ernestina Martínez por brindarme su apoyo y cariño.

Dra. Hilda Huerta Lezama y al Dr. Mario Jáuregui Chiu por su importantes aportaciones para la conclusión de este trabajo.

TESIS CON  
FALLA DE ORIGEN

# ÍNDICE.

RESUMEN.....	3
ABSTRACT.....	4
INTRODUCCIÓN.....	5
MATERIAL Y MÉTODOS.....	7
RESULTADOS.....	9
DISCUSIÓN.....	12
CONCLUSIONES.....	13
GRAFICAS.....	14
IMÁGENES.....	16
BIBLIOGRAFÍA.....	20



## **RESUMEN**

**Objetivos:** Identificar los cambios radiográficos más frecuentes en el Tubo Digestivo Alto en pacientes con SIDA. Establecer un patrón radiográfico de los cambios gastrointestinales del Tubo Digestivo Alto en estos pacientes.

**Diseño:** Se realizó Serie Esofagogastroduodenal con doble contraste en 15 pacientes con diagnóstico de Síndrome de Inmunodeficiencia Adquirida, y sintomatología de Tubo Digestivo con antecedentes de por lo menos 6 meses de tratamiento antiviral.

**Resultados:** Encontrando los siguientes hallazgos radiológicos: 6 pacientes (40%), presentaban engrosamiento de la mucosa esofágica, 13 (86.6%) engrosamiento de la mucosa gástrica, 4 (26.6%) Duodenitis, 5 (33%) hernia hiatal y 1 (6.6%) con reflujo gastroesofágico.

**Conclusiones:** La Serie Esofagogastroduodenal sigue siendo un estudio de primera elección para detectar patología a nivel del Tubo Digestivo Alto. En nuestra serie los hallazgos radiográficos fueron inespecíficos debido a que los pacientes no se encuentran en fase terminal o crítica.

**Palabras clave:** Serie Esofagogastroduodenal, Síndrome de Inmunodeficiencia Adquirida



## **SUMMARY**

**Objectives:** To identify the changes more frequent radiografics in the High Alimentary Tract in patient with AIDS. To establish a pattern radiographic of the gastrointestinal changes of the high alimentary tract in these patients.

**I design:** One carries out Series Esofagogastroduodenal with double it contrasts in 15 patients with diagnose of Acquired Immunodeficiency Syndrome , and alimentary tract sintomatology with records of at least 6 months of treatment antiviral.

**Results:** Finding the following radiological discoveries: 6 patients (40%) presented thickness of the mucosa esophagic, 13 (86.6%) thickness of the gastric mucosa, 4 (26.6%) Duodenitis, 5 (33%) hernia hiatal and 1 (6.6%) with reflux gastroesofaphic.

**Summations:** The Series Esofagogastroduodenal continues being a study of first election to detect pathology at level of the high alimentary tract. In our series the discoveries radiografics were inespecifics because the patients are not in terminal phase or it critical.

**Keyword:** Series Esofagogastroduodenal, Acquired Immunodeficiency Syndrome.

## INTRODUCCIÓN

A partir de 1981 el Síndrome de Inmunodeficiencia Adquirida (SIDA) fue descrito como una entidad clínica, desde que los primeros casos fueron descubiertos debido a un agrupamiento inhabitual de enfermedades como, el Sarcoma de Kaposi y la neumonía por *Pneumocystis* en jóvenes varones homosexuales. Actualmente el SIDA es considerado como un problema de Salud Pública, el aparato digestivo es una de las localizaciones más frecuentes de expresión clínica, y de todas sus partes desde la cavidad oral hasta el ano, se ven a menudo afectadas, con múltiples patologías descritas en la literatura y estudiados por métodos de Radiología e Imágen nos han mostrado que pueden ser múltiples e inespecíficas (3), (4), (5) los cuales pueden presentarse desde estenosis, úlceras gigantes (6), (7), hemorragias gastrointestinales (8), tuberculosis gástrica (9), Neumonías (10).

En México el 96% de los enfermos con SIDA presentan afectación a nivel tracto gastrointestinal (4) y el estudio baritado del Aparato digestivo es el de elección ya que solamente se requiere la ingestión de medio de contraste y radiografías al acecho con una mínima preparación que consiste en ayuno de por lo menos de 8 horas, además de ser un estudio más o menos rápido, de bajo costo, no invasivo y nos permite evaluar la mucosa

gastrointestinal, la cual puede detectar alteraciones desde una etapa temprana de la enfermedad siendo esto de valor pronóstico y terapéutico.

## MATERIAL Y MÉTODOS

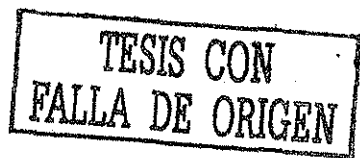Entre junio y agosto de 2001 fueron remitidos al departamento de Radiología e Imagen del Hospital Regional Lic. Adolfo López Mateos un total de 15 pacientes procedentes de la clínica de SIDA del mismo hospital; diagnosticados clínica como inmunológicamente, todos presentaban sintomatología del tubo digestivo alto y se encontraban bajo tratamiento medico antiviral, a estos pacientes se les realizó Serie Esófago Gastro Duodenal (S.E.G.D.) con técnica de doble contraste utilizando bario de alta densidad (Barospers ® A.D.) y gránulos efervescentes (Justeza ®).en proyecciones convencionales. Los parámetros utilizados para clasificar los hallazgos radiológicos fueron:

Se tomó como engrosamiento de la mucosa esofágica un espesor de mas de 3 mm los cuales podían presentar una morfología lisa, nodular, escalonada o serpentiginosa (13).

La mucosa gástrica se consideró como engrosamiento de los pliegues cuando estos medían mas de 5mm así mismo los pliegues mucosos podían presentar forma festoneada y de aspecto dentado y ondulado de la curvatura menor, la curvatura mayor y el antro (14).

Se consideró como duodenitis cuando radiológicamente el bulbo duodenal se observa espástico o irritable, con engrosamiento mayor de 4 mm, con apariencia nodular de la mucosa, deformidad del bulbo (15).

Se considera como hernia hiatal por deslizamiento cuando radiológicamente el anillo mucoso o anillo B se encontraba a 2 cm o por mas del hiato diafragmático o en caso de que no se observase el anillo B se puede reconocer una hernia por la presencia de pliegues gástricos dentro del saco herniario que se continúe por abajo con el estómago intraabdominal (16).



El reflujo se observa por fluoroscopia en estudios sistemáticos de contraste se puede ver reflujo retrógrado de bario del estómago al esófago (17).

El lineamiento de la investigación fue de tipo Observacional, Longitudinal, Prospectivo, Descriptivo y Abierto.

## RESULTADOS

De los 15 pacientes estudiados, 12 (80%) pertenecen al sexo masculino y 3 (20%) al sexo femenino con edades que van de los 52 años a los 31 años con un promedio de 38+/-9 años de edad. Todos presentaban la misma sintomatología digestiva que consistía en dispepsia y dolor a nivel del epigastrio

Todos los pacientes presentaban tratamiento establecido como mínimo de seis meses de la forma siguiente: 7 con Estavudina (dt4), 11 Lamivudina (3TC), 7 Ritonavir, 6 Zidovudina (AZT), 4 Didanosina (ddi), 5 Saquinavir, 1 Efavirenz, 3 Nevirapina, 2 Sulfato de indanavir recordando que el tratamiento de estos pacientes es multifarmacológico.

De los hallazgos radiológicos encontrados tenemos que 6 (40%) pacientes presentaban engrosamiento de la mucosa esofágica (Figura 1); 13 (86.6%) con engrosamiento de la mucosa gástrica (Figura 2); 4 (26.6%) con Duodenitis (Figura 3); 5 (33%) con hernia hiatal (Figura 4 y 5.) y 1 (6.6%) con reflujo gastroesofágico.(Figura 5)

7 pacientes que contaban con endoscopia lo que permitió un análisis comparativo entre los hallazgos radiológicos y endoscópicos. Los resultados obtenidos se analizaron con pruebas de sensibilidad y especificidad para la S.E.G.D (Grafica 1) y la endoscopia. En el área de radiología no se efectuó prueba de especificidad por no contar con casos de control en pacientes no sintomáticos para prevenir riesgos radiológicos innecesarios.

PACIENTES CONCORDANTES (C) = Con hallazgos radiológicos sugestivos de  
patología.

PACIENTES NO CONCORDANTES (C-) = Sin hallazgos sugestivos de patología.

SINTOMÁTICOS (STX) = Pacientes con sintomatología de tubo digestivo alto.

NO SINTOMÁTICOS (STX-) = Pacientes sin sintomatología.

A	B
C	D

SENSIBILIDAD EN ESTUDIO DE RADIOLOGÍA (S.E.G.D.)

	STX	STX-
C	14	0
C-	1	0
TOTAL	15	0

$$A / A + C \times 100 = 14 / 15 \times 100 = 93.3\%$$

SENSIBILIDAD EN ENDOSCOPIA.

	STX	STX-
C	6	4
C-	1	3
TOTAL	7	7

$$A / A + C \times 100 = 6 / 7 \times 100 = 85.71\%$$

ESPECIFICIDAD EN RADIOLOGÍA NO SE PRACTICÓ

ESPECIFICIDAD EN ENDOSCOPIA

	STX	STX-
C	6	4
C-	1	3
TOTAL	7	7

$$B / B + D \times 100 = 4 / 7 \times 100 = 57.14\%$$

El rango de sensibilidad de la S.E.G.D. fue del 93.3%, mientras el de la endoscopia fue del 85.7% (Grafica 2). La especificidad de la endoscopia fue del 57.14%.



## DISCUSIÓN

Se observó que los hallazgos radiológicos encontrados en la S.E.G.D. en pacientes con SIDA siguen presentándose como una patología inespecífica como lo marca la literatura (4), pero a pesar de esto continúa siendo el primer método de elección como estudio no invasivo, así como para diagnosticar patologías a nivel de tubo digestivo alto. Se demostró que la S.E.G.D. presenta una sensibilidad del 93.3% en los hallazgos patológicos a nivel del tubo digestivo alto en pacientes con sintomatología portadores de SIDA y con tratamiento antiviral establecido mayor de seis meses.

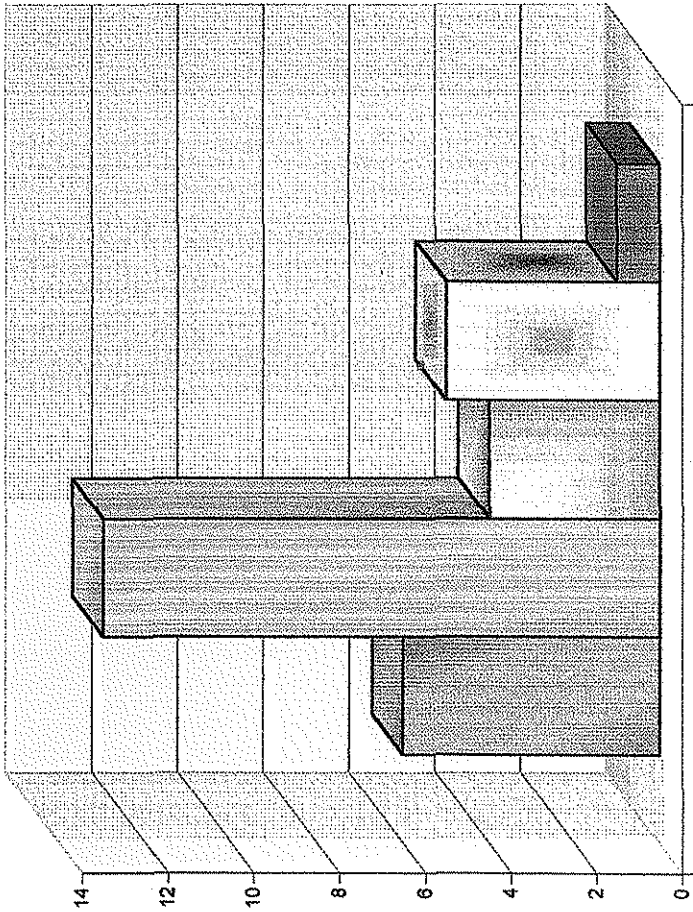
De los hallazgos radiográficos vistos a través de la S.E.G.D. se hace notorio que la mucosa gástrica es el órgano de choque a los procesos de tipo inflamatorio debido a sus características morfológicas como fisiológicas así como al constante insulto de los efectos secundarios del tratamiento antiviral y se confirmó con la literatura que el estómago es el sitio menos frecuente de patología infecciosa oportunista (4). En los resultados se observó que el segundo órgano afectado es la mucosa esofágica en los cuales los cambios suelen ser inespecíficos y confirmando lo que se encuentra escrito en la bibliografía.(3) (4). Se tomó la hernia hiatal por deslizamiento como un hallazgo radiológico. La duodenitis se suele presentar como parte concomitante de la hiperacidez gástrica.

## **CONCLUSIONES.**

El estudio radiológico con medio de contraste baritado del tubo digestivo alto suele presentar hallazgos inespecíficos, en pacientes los cuales aún no se encuentran en fase mas avanzada de la enfermedad o no cuentan con un tratamiento adecuado. Por lo cual sería interesante seguir a estos mismos pacientes en una fase mas avanzada de la enfermedad y realizarles un nuevo estudio de S.E.G.D. para de esta forma tener un seguimiento de los hallazgos radiológicos y observar si existen una agudización o si se presentan complicaciones y/o enfermedades agregadas y de esta manera poder prever en que pacientes se presentara alguna complicación a nivel de tubo digestivo alto desde etapas iniciales o tempranas.

# HALLAZGOS RADIOLOGICOS

- MUCOSA ESOFAGICA ENGROSADA
- MUCOSA GASTRICA ENGROSADA
- DUODENITIS
- HERNIA HIATAL
- REFLUJO GATROESOFAGICO




GRAFICA 1

FUENTE. ARCHIVO DE RX. H.R.L.A.L.M.

TESIS CON FALLA DE ORIGEN

**SENSIBILIDAD ENTRE LA S.E.G.D. Y LA ENDOSCOPIA**



■ Serie Esofagogastroduodenal  
■ Endoscopia

FUENTE: COMPARACION ESTADISTICA.

GRAFICA II

15

TESIS CON FALLA DE ORIGEN

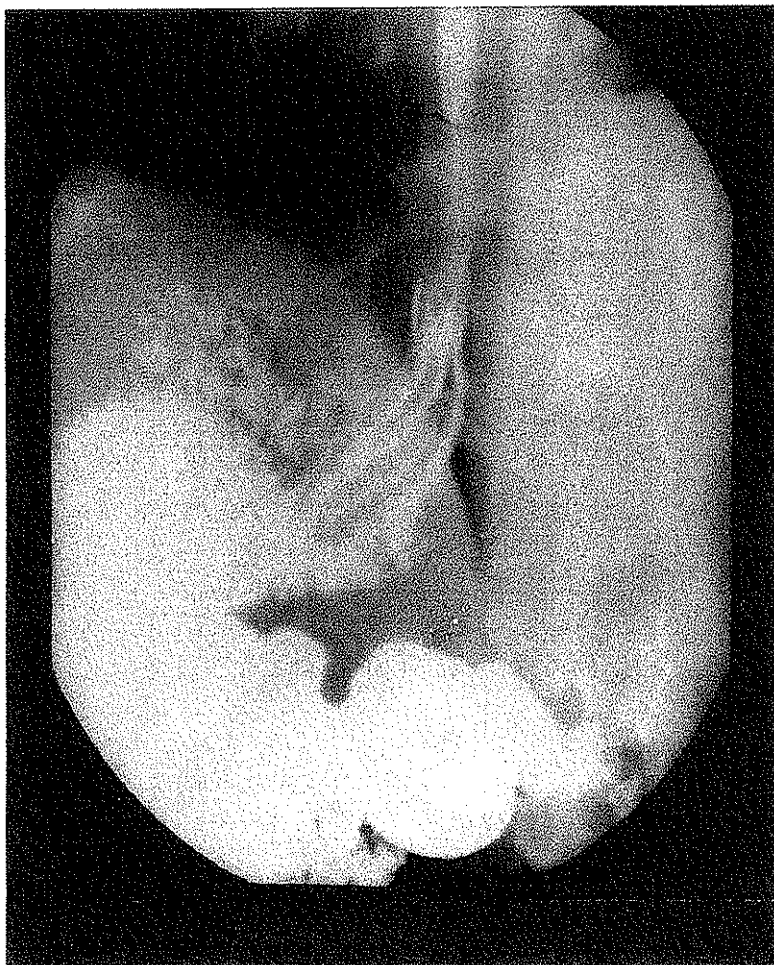


Figura 1. Engrosamiento de los pliegues esofágicos.

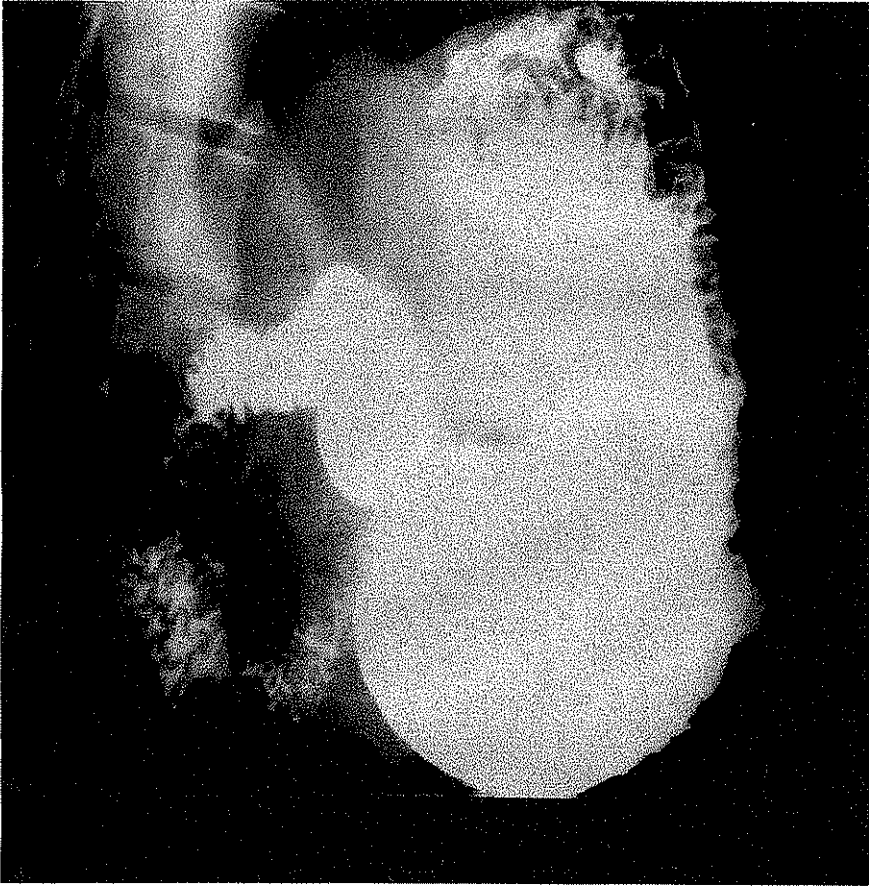


FIGURA 2. ENGROSAMIENTO DE LOS PLIEGUES GÁSTRICOS

TESIS CON  
FALLA DE ORIGEN

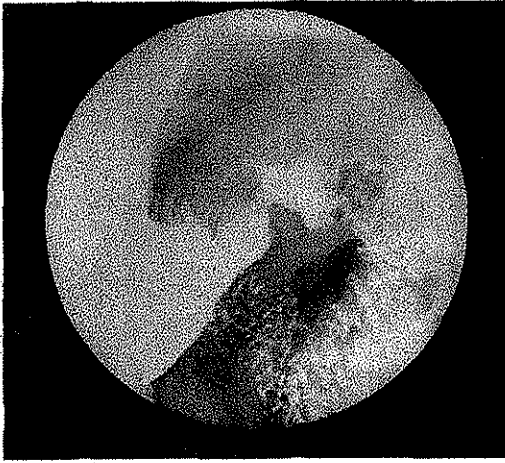


Figura 3. Bulbo duodenal espástico.

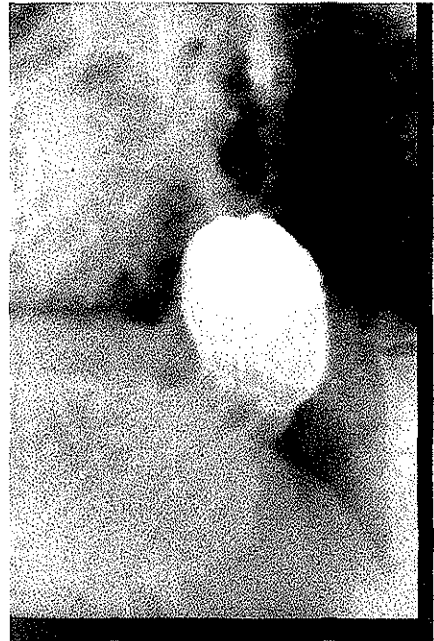


Figura 4. Hernia hiatal por deslizamiento.

TESIS CON  
FALLA DE ORIGEN

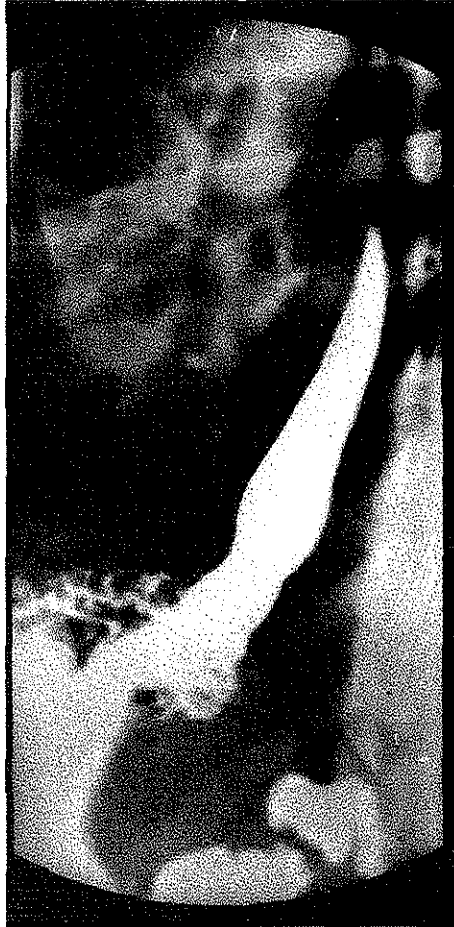

Figura 5. Hernia hiatal por deslizamiento y

Reflujo gastroesofagico.

TESIS CON  
FALLA DE ORIGEN

ESTA TESIS NO SALI  
DE LA BIBLIOTECA



## **BIBLIOGRAFÍA.**

1. Myron Essex. Orígenes del SIDA. 3-9.
2. Goedert, James J.; Blattner William A. Epidemiología e historia natural del virus de la inmunodeficiencia humana.33-36.
3. Bartlett; John, Laughon, Barbara; C. Quinn Thomas. Complicaciones gastrointestinales en SIDA 229-247
4. González López Lira, Aurora; Quiroz y Ferreira Francisco et al. Manifestaciones en la Imagen de los trastornos gastrointestinales en los pacientes con SIDA. Revista Mexicana de Radiología e Imagen. 1992; 46: 27-34.
5. Pantongrag-Brown, Linda; Nelson Anna Marie et al. Gastrintestinal Manifestations of Acquired Immunodeficiency Syndrome. Radiographics. 1995; 15: 5 1155-1178.
6. Sinaroth Sor, BS; Marc S. Levine; et al. Giant Ulcer of the Esophagus in Patients with Human Immunodeficiency Virus: Clinical, Radiographic, and Pathologic Findings. Radiology 1995; 194: 447-451.
7. Marc S. Levine; Gudrun Loercher. et al. Giant, Human Immunodeficiency Virus-related ulcer in the Esophagus. Radiology. 1991; 180:323-326.
8. Sharman Vinett S. Valji, Karim. et. Al. Gastrointestinal Hemorrhage in AIDS. Radiology 1992; 185: 447-451.
9. Brody, Jeffrey; Miller, Deborah K. Et al. Gastric Tuberculosis: A Manifestation of Acquired Immunodeficiency Syndrome. Radiology 1986: 159:347-348.

10. Lincoln Pear, Bert. Pneumatosis Intestinal A Review. Radiology 1998; 207: 13-19.
11. Jauregui-Cruz; Ponce de leon-Rosales, Simule. Precauciones en el manejo de pacientes con infección por VIH en los servicio de Radiología e Imagen.  
Revista Mexicana de Radiología. 1992,46 7-9.
12. Whiterhouse,GH; Worthington B.S. Técnicas de radiología Diagnóstica.  
Ediciones Doyma p.p.11-19.
- 13 .Pedrosa, Cesar S.; Casanova, Rafael. Diagnostico por imagen.  
Vol. 2. 2da edición. McGraw-Hill. p.p. 389
14. Pedrosa, Cesar S.; Casanova, Rafael. Diagnostico por imagen.  
Vol. 2. 2da edición. McGraw-Hill. p.p. 458.
15. Pedrosa, Cesar S.; Casanova, Rafael. Diagnostico por imagen.  
Vol. 2. 2da edición. McGraw-Hill. p.p 462.
16. Pedrosa, Cesar S.; Casanova, Rafael. Diagnostico por imagen.  
Vol. 2. 2da edición .McGraw-Hill p.p. 403.
17. Pedrosa, Cesar S.; Casanova, Rafael. Diagnostico por imagen.  
Vol. 2. 2da edición .McGraw-Hill. p.p. 387.