



UNIVERSIDAD NACIONAL AUTÓNOMA DE MÉXICO.

FACULTAD DE ODONTOLOGÍA

ALARGAMIENTO DE CORONA: UNA ALTERNATIVA BIOLÓGICA PARA LA CONSERVACIÓN DE LOS TEJIDOS PERIODONTALES

T E S I N A

QUE PARA OBTENER EL TÍTULO DE

CIRUJANO DENTISTA

PRESENTA:

Jobo

*Handwritten signature of the author*

JUAN IGNACIO CRUZ PATIÑO



DIRECTORA DE TESINA: C D M O. GUADALUPE MARÍN GONZALEZ  
ASESOR: Doctor C.D. FILIBERTO ENRIQUEZ HABIB

México, D. F.

2002

TESIS CON FALLA DE ORIGEN



Universidad Nacional  
Autónoma de México



**UNAM – Dirección General de Bibliotecas**  
**Tesis Digitales**  
**Restricciones de uso**

**DERECHOS RESERVADOS ©**  
**PROHIBIDA SU REPRODUCCIÓN TOTAL O PARCIAL**

Todo el material contenido en esta tesis esta protegido por la Ley Federal del Derecho de Autor (LFDA) de los Estados Unidos Mexicanos (México).

El uso de imágenes, fragmentos de videos, y demás material que sea objeto de protección de los derechos de autor, será exclusivamente para fines educativos e informativos y deberá citar la fuente donde la obtuvo mencionando el autor o autores. Cualquier uso distinto como el lucro, reproducción, edición o modificación, será perseguido y sancionado por el respectivo titular de los Derechos de Autor.

## GRACIAS

A mis padres.

Por enseñarme que con amor todo se logra.

A ti Couche(Papá)

Por que me diste todas las jugadas (carácter, amor y fé)para enfrentar el juego más difícil, el de la vida. Tu siempre serás el más importante en mi salón de la fama.

Mamita

Por que tu amor y alegría es la motivación para que yo sea mejor. Gracias por tu fé mamita.

A mis hermanos

José Luis y Héctor Raúl

Por su apoyo incondicional en todo lo que hago, y por ser el mejor ejemplo de lo que es la excelencia. Son motivación especial.

PATY

Por tu amor que es la fuerza principal de todos mis actos.

Eres mi motivación especial.

Te amo

Héctorcito y compañía

Por ser la chispa de alegría que llena mi corazón.

All

Por que no recuerdo haber vivido mejores momentos como los nuestros.

¿Quiénes somos?

Somos Lobos Dorados hasta la eternidad. Gracias 67

A mis amigos

Reynaldo(compadrito), Diego(gor), Néstor (Nes) y Carlos (Cha).

Por que este camino fue más fácil su lado.

¿Tons que?

Familia Solís

Sra. María Elena, Sr José María, Loré, Gris y Quique, Juan, Martincillo. Gracias

Tía-madrina Lulú

Por tu cariño y apoyo continuó en todo lo que realizo.

Ala memoria

Tío Migue

Por tu cariño y por creer en mi. La tribuna no es igual sin ti.

Tio Enrique

Por enseñarnos que la disciplina y la alegría combinan muy bien.

A toda mi familia

## INDICE

### Introducción

### Capitulo 1 Características clínicas normales del periodonto

1.1 Encía	1
1.1.1 Encía libre	2
1.1.2 Encía adherida	2
1.1.3 Encía interdientaria	3
1.2 Epitelio gingival	4
1.2.1 Epitelio oral externo	4
1.2.2 Epitelio del surco	4
1.3 Tejido conectivo	5
1.4 Fibras del tejido conectivo	5
1.5 Surco gingival	6
1.6 Epitelio de unión	7
1.7 Ancho biológico	9

### Capitulo 2 Localización del margen de la restauración e implicaciones para la estabilidad del tejido blando

2.1 Preparaciones intrasurcales	11
2.2 Contornos subgingivales	17
2.2.1 Convexidad supragingival	17
2.2.2 Convexidad subgingival	18
2.3 Retención de placa en los márgenes restaurativos	19
2.4 Dificultad para la remoción de placa en los márgenes restaurativos	20

### Capitulo 3 Racionalización para el alargamiento de corona

3.1 Evaluación estética	22
3.2 Caries subgingival	25
3.3 Ubicación subgingival de líneas de fractura	26
3.4 Perforación en el uso de postes	27
3.5 Exostosis	28
3.6 Inaccesibilidad del tejido dentario preparado subgingivalmente para impresiones apropiadas	28

## Capitulo 4 Técnicas empleadas en el alargamiento de corona

4.1	Gingivectomía	31
4.2	Colgajo desplazado apical	34
4.3	Erupción retardada de los dientes	38
4.4	Erupción rápida de los dientes	40
4.5	Colgajo sin osteotomía	41
4.6	Colgajo con osteotomía	42
	4.6.1 Colgajo original de Widman	42
	4.6.2 Colgajo de Neumann	45
	Fotografías clínicas	47
	Conclusiones	55
	Bibliografía	56



## INTRODUCCION

Dado los requerimientos estéticos que en la actualidad se presentan por el conocimiento de los pacientes, a llevado a los odontólogos a realizar esfuerzos para mejorar las técnicas y materiales para satisfacer estos requerimientos, siendo estas las llaves del éxito.

Estas consideraciones estéticas, han influido en la atención de las enfermedades dentales en distintos grados. Se debe estar preparado para enfrentar los retos necesarios para brindar una atención que resulte en una verdadera condición de salud bucal.

Solo se puede predecir un tratamiento exitoso si se obtiene un diagnóstico completo y exacto.

Previo al desarrollo de un plan de tratamiento aceptable es necesario establecer una evaluación de las condiciones que presenta el paciente. Primero es importante, determinar los principales motivos por los que el paciente busca tratamiento. Estas pueden incluir dolor, inflamación, reducción de la función, insatisfacciones estéticas o una combinación de todas estas razones.

El éxito de un tratamiento en dientes destinados a restauraciones totales esta influenciado por los siguientes principios básicos: la preservación de la estructura dental, diseño de la forma de resistencia y retención, durabilidad estructural de la restauración, conservación de la integridad marginal y la preservación del periodonto.



Cuando los dientes han sido extensamente destruidos por caries, fracturas etc. de las coronas clínicas, no es posible hacer una preparación adecuada de los dientes.

Un objetivo esencial en el tratamiento, es la estabilidad de los tejidos, que a largo plazo de los resultados esperados; para lograr esto se debe de respetar la integridad de la unión dentogingival con la armonía de las restauraciones dentales y el periodonto.

Por lo tanto se requiere de un manejo exitoso y un conocimiento de los parametros a seguir, como la forma del diente, la anatomía periodontal (surco gingival, epitelio de unión, ancho biológico) y el sitio de la ubicación del margen de la restauración y su relación con los tejidos.

Para prever estos problema se deben conocer algunos puntos biológicos esenciales como, donde se encuentra la base del surco, ya que nos da una referencia de los límites cervicales de la preparación del diente y asegurar la localización intrasurcal del margen sin riesgo de violar la integridad del ancho biológico. También se debe saber la localización de la cresta ósea, ya que esta es una información necesaria para determinar niveles subgingivales y para dar la referencia de la ubicación marginal, para ello requerimos medir con una sonda periodontal para conocer la profundidad y topografía del surco, y puede ser de utilidad también el estudio radiográfico.

Con frecuencia no se puede lograr una restauración aceptable en todos los aspectos estéticos y biológicos sin primero incrementar quirúrgicamente la longitud de la corona clínica. Llamada propiamente alargamiento de corona.





El alargamiento de corona se encuentra dentro de la fase de tratamiento correctivo en la cirugía periodontal.

En esta técnica pueden ser necesarios distintos procedimientos para resolver distintos problemas como ubicación subgingival de lesiones cariosas, ubicación subgingival de líneas de fractura, inaccesibilidad de los márgenes subgingivales de las restauraciones defectuosas inaccesibilidad del tejido dentario preparado subgingivalmente para unas impresiones apropiadas.

Las técnicas que se emplean para lograr el alargamiento de corona son la gingivectomia, el colgajo desplazado apical , la erupción retardada de los dientes, erupción rápida de los diente y colgajo con o sin osteotomia .

Estas técnicas diferencian una de otras según la situación, la cantidad de encía insertada que se tiene, los márgenes óseos ya sean crestas muy altas o bajas o para los requerimientos estéticos que ya se hallan establecido en el plan de tratamiento.

Quiero resaltar la importancia que existe en estos procedimientos, cuando es necesario tener una visión ineterdisciplinaria, en estos procedimientos probablemente se requiera la participación del endodoncista, el periodoncista y el protesista. Sin embargo un colega de practica general puede tener la capacidad de poder llevar a cabo estos procedimientos ó apoyarse en un colega especialista.



## CAPÍTULO I

### CARACTERÍSTICAS CLÍNICAS NORMALES DEL PERIODONTO

El periodonto es la unidad funcional de los tejidos de soporte del diente, y está formado por los tejidos de soporte y revestimiento del diente.




Figura 1. Anatomía del periodonto.

#### 1.1 ENCÍA.

La mucosa bucal se compone de mucosa masticatoria que comprende, la encía y el recubrimiento del paladar duro, la mucosa especializada que recubre el dorso de la lengua y la parte restante llamada mucosa de revestimiento, que recubre todas las demás estructuras de la boca.

La encía es la parte de la mucosa masticatoria que recubre la apófisis alveolares y rodea la porción cervical de los dientes .



En sentido coronario la encía es rosa coral y termina en el margen gingival libre que tiene un contorno festoneado, en sentido apical, la encía se continúa con la mucosa alveolar (mucosa de revestimiento), que es laxa y de un color rojo oscuro de la cual esta separada por un límite fácil de reconocer llamada línea mucogingival.

La encía se divide en:

#### **1.1.1 Encía libre.**

La encía libre, se extiende desde el margen gingival libre en sentido apical, hasta el surco apical libre que está ubicado en un nivel que corresponde al nivel de la unión cemento-esmalte.

El margen gingival libre suele estar redondeado de manera tal, que se forma una pequeña invaginación, hendidura entre el diente y la encía que recibe el nombre de surco gingival.

En la encía clínicamente sana no hay en verdad un surco gingival, sino que la encía está en estrecho contacto con la superficie del esmalte

#### **1.1.2 Encía insertada.**

En sentido coronario está limitada por el surco marginal o cuando ese surco no está presente, por un plano horizontal ubicado en el nivel del límite cemento-esmalte. La encía insertada se extiende en dirección apical hacia la unión mucogingival donde se continúa con la mucosa alveolar.

Tiene una textura firme, rosa coral y suele mostrar un puntilleo delicado que le da aspecto de cáscara de naranja.

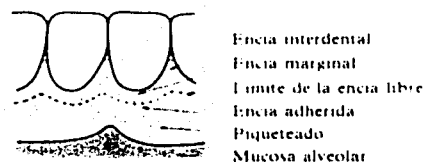


Este tipo de mucosa está firmemente adherida al hueso alveolar y cemento subyacente por medio de fibras de tejido conectivo y por lo tanto es relativamente inmóvil en relación con el tejido subyacente.

### 1.1.3 Encía interdental.

La forma de la encía en un espacio interdental determinado depende del punto de contacto entre los dos dientes adyacentes y la presencia o ausencia de cierto grado de recesión.

La encía interdental en los dientes anteriores suele tener una forma piramidal y en los dientes posteriores debido a la dimensión vestibulolingual de los dientes, al unirse las dos papilas por debajo del área de contacto se forma una depresión que se conoce como col o collado<sup>8</sup>.



TESIS CON  
FALLA DE ORIGEN

Figura 2. Anatomía de la encía.

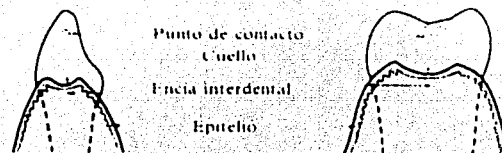


Figura 3. Ubicación del col o collado.



## **1.2 EPITELIO GINGIVAL.**

La función principal del epitelio gingival es proteger las estructuras profundas y permitir un intercambio selectivo con el medio bucal y esto se logra mediante la proliferación y diferenciación del queratinocito.

El queratinocito es el tipo celular principal del epitelio gingival. La superficie gingival está cubierta por epitelio escamoso estratificado paraqueratinizado o queratinizado. Este epitelio está formado por un estrato basal, un estrato espinoso, un estrato granuloso y un estrato córneo. Y se divide en:

### **1.2.1 Epitelio oral externo.**

Cubre la cresta y la superficie exterior de la encía marginal y la superficie de la encía insertada. Se encuentra queratinizado, paraqueratinizado o ambas. El grado de la queratinización gingival disminuye con la edad.

### **1.2.2 Epitelio del surco.**

Este epitelio reviste al surco gingival. Es un epitelio escamoso estratificado delgado, no queratinizado, sin proliferaciones reticulares y se extiende desde el límite coronal del epitelio de unión hasta la cresta del margen gingival. Al igual que otros epitelios no queratinizados carece de estrato granuloso y córneo.

El epitelio del surco es sumamente importante porque en ocasiones actúa como una membrana semipermeable a través de la cual los productos dañinos de las bacterias pasan hacia la encía y el líquido gingival se filtra hacia el surco.



### 1.3 TEJIDO CONECTIVO.

Es el tejido predominante de la encía , los componentes principales del tejido conectivo son las fibras colágenas(alrededor del 60%), fibroblastos(5%), vasos, nervios y matriz(35%)

Los diferentes tipos de células presentes en el tejido conectivo son:

- 1- Fibroblastos
- 2- Mastocitos
- 3- Macrófagos
- 4- Granulocitos neutrófilos
- 5- Linfocitos
- 6- plasmocitos

### 1.4 Fibras.

Las fibras del tejido conectivo son producidas por los fibroblastos y se las puede dividir en: a) fibras colágenas, b) fibras de reticulina, c) fibras oxitalánicas, y d) fibras elásticas.

Su función principal es la de proporcionar a la encía su característica de resiliencia. El tejido conectivo es capaz de resistir las fuerzas mecánicas por medio de los grupos de fibras.

Grupo fibras dentogingivales. Estas son las fibras de las superficies vestibular, y lingual e interproximal. Se hallan incluidas en el cemento inmediatamente debajo del epitelio , en la base del surco gingival. En las superficies vestibular y lingual se proyectan desde el cemento , en forma de abanico hacia la cresta y las superficie externa de la encía marginal y termina



cerca del epitelio. También se extiende sobre la cara externa del periostio del hueso alveolar vestibular y lingual y termina en la encía insertada o se une con el periostio .

Grupo circular .Estas fibras corren a través del tejido conectivo de la encía marginal e interdientaria y rodean al diente a modo de anillo.

Grupo transeptal. Situadas interproximalmente, forman haces horizontales que se extienden entre el cemento de dientes vecinos, en los cuales se hallan incluidas.Están entre el epitelio de la base del surco gingival y las crestas del hueso interdentario.<sup>2</sup>

### **1.5 SURCO GINGIVAL.**

El surco gingival es el espacio entre la encía libre y el diente. Está formado por la invaginación del epitelio gingival y se extiende desde el margen de la encía hacia abajo hasta el punto donde la adherencia epitelial se une a la superficie dental.

Se forma por la unión de la adherencia epitelial y el esmalte cuando el diente erupciona en la cavidad bucal. En ese momento, la adherencia epitelial forma una banda ancha desde la punta de la corona hasta la unión cemento-esmalte.

Cuando el diente erupciona, la porción más coronaria de la adherencia epitelial se separa progresivamente del esmalte y deposita una cutícula desde su superficie hacia el diente. El espacio somero en forma de V entre la cutícula del diente y la superficie de la adherencia epitelial de la que se separa se convierte en el surco gingival.



Esta ubicado en un nivel que se corresponde a la unión o límite cemento-esmalte .

En los exámenes clínicos se observó que sólo en un 30 –40 % de los adultos existe un surco gingival libre.<sup>8</sup>

En el humano la encía clínicamente sana es posible encontrar un surco de cierta profundidad. La profundidad de éste, en la forma establecida por cortes histológicos, mide 1.8 mm. <sup>2</sup>

Este suele ser más acentuado en la zona vestibular de los dientes, con más frecuencia las regiones incisiva y premolar del maxilar inferior y con menos frecuencia en las regiones mandibular molar y maxilar premolar.

El surco gingival libre marca en sentido coronario la ubicación de la encía queratinizada.

El surco fue estimado en un estudio realizado por Gargiulo. Con una profundidad de 0.69mm.<sup>12</sup>

## **1.6 EPITELIO DE UNIÓN.**

Los componentes tisulares de la región dentogingival alcanzan sus características estructurales en conjunción con la erupción de los dientes. En las últimas fases de la erupción del diente , todas las células del epitelio





reducido del esmalte son desplazadas por el epitelio de unión que se continúa con el epitelio bucal y participa en la adherencia entre el diente y la encía.

El epitelio de unión permite el contacto entre encía y diente. El epitelio de unión es más ancho en su porción coronaria ( de 15 a 20 capas celulares pero se adelgaza hacia el límite cemento-esmalte .

Este se renueva constantemente por la división celular en la capa basal. Las células migran a la base del surco gingival donde se descaman .

El tamaño de las células del epitelio de unión es en relación con el volumen tisular, comparativamente más grande que en el bucal.

La medida normal del epitelio de unión ha sido determinado en el estudio de Gargiulo se determinó 0.97mm, en promedio fue altamente variable de diente a diente y alrededor del diente .<sup>12</sup> Stanley también confirma las variabilidades en las medidas del epitelio de unión. El reportó que esta medida es variable de 0.1 a 1.4 mm(12)

El epitelio de unión en un sentido amplio sella la base del surco contra la penetración de sustancias químicas y bacterianas.



Figura 4. Epitelio de unión.



## 1.7 ANCHO BIOLÓGICO.

El ancho biológico está representado por la combinación de dos estructuras: La adhesión de las fibras de tejido conectivo que tiene un ancho apico coronal promedio de 1.07mm y el epitelio de unión con un ancho de 0.97 mm.<sup>5</sup>

Estas relaciones entre los tejidos de soporte blandos y duros han sido aclarados en estudios histológicos hechos por Gargiulo. Basado en el estudio de Gargiulo la dimensión del ancho biológico esta estimado en 2.04mm.<sup>12</sup>

También en el ancho biológico existen altas variables de dimensión de 2mm.

La dimensión total del tejido gingival supracrestal sería de 2.73mm. En general la medida del tejido gingival supracrestal debe estar en el orden de 3mm por variaciones biológicas existentes preoperativas, esto es más útil para tener una idea más definitiva de esa medida.

Esta estructura siempre debe respetarse, sin embargo muchos autores han remarcado lo inevitable de la penetración de la unión epitelial durante los procedimientos protésicos.<sup>1</sup>



Figura 5. Ancho biológico.



## CAPÍTULO II

### Localización del margen de la restauración e implicaciones para la estabilidad del tejido blando.

Una coexistencia saludable entre las restauraciones dentales y sus estructuras periodontales que los rodean, son la meta a seguir en una rehabilitación protésica.

El odontólogo debe tener en mente que el mayor porcentaje de fracasos de las prótesis fijas se debe a la existencia de caries y enfermedad gingival provocada por la presencia de placa acumulada en márgenes mal ajustados.<sup>14</sup>

Los márgenes inadecuados facilitan la instalación del proceso patológico en el tejido gingival que, a su vez, impedirá la obtención de prótesis bien adaptadas.

Uno de los objetivos principales de cualquier tratamiento con prótesis fija es la preservación de la salud periodontal. Los factores directamente relacionados a ese objetivo son:

- a) higiene oral.
- b) forma de la restauración.
- c) contorno de la restauración.
- d) localización del margen cervical tallado.

Para proveer resultados predecibles estéticos, dos temas esenciales biológicos deben ser completamente entendidos:



1.-Localización de la base del surco. Esto definirá las limitaciones cervicales de la preparación del diente y asegurará la localización marginal intracrevicular. Este simple factor es el más importante para determinar la respuesta gingival para la odontología restaurativa.

2.-Localización de la cresta ósea. Está es una información necesaria para determinar niveles gingivales y debe ser manejada precisamente para adecuar los niveles gingivales, y permitir la adhesión de las fibras supracrestales y dar otra referencia para la localización marginal.<sup>14</sup>

La mejor localización de la terminación cervical es aquella en que el profesional puede controlar todos los procedimientos clínicos y el paciente tenga condiciones efectivas para higiene. Así es vital, para la homeostasis del área, que el tallado se extienda el mínimo dentro del surco gingival, exclusivamente por razones estéticas y suficiente apenas para disimular el borde metálico de la corona de metal-porcelana o de metal-acrílico, sin alterar significativamente la biología del tejido gingival.<sup>14</sup>

## **2.1 Preparaciones intrasurcales.**

Los márgenes de las restauraciones intrasurcales se definen como los márgenes colocados y confinados al surco gingival. La colocación final del margen intrasurcal debe realizarse sólo en surcos sanos o si no retrasarse hasta que sanen.<sup>5,7</sup>

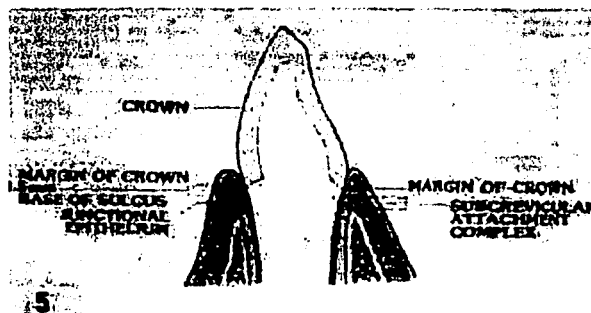
Esto se debe a que los tejidos gingivales sanos son estables y menos propensos a la contracción y además pueden sondearse con mayor precisión o recibir el hilo retractor para la colocación precisa del margen. En un surco



sano, la medición de sondeo se relaciona con la profundidad del surco anatómico, con un margen de error de aproximadamente 0,5mm.

Pero si el tejido estuviera inflamado ofrece poca resistencia a la penetración de la sonda debido a la pérdida de cohesión de las células del epitelio de unión infiltrado por células inflamatorias y a las fibras de tejido conectivo parcialmente destruidas apicales a ella.

La colocación del margen debe respetar el epitelio de unión y permitir cierto margen de error. Esto significa que no debe entrarse en el surco más de 0.5-0.7mm.<sup>7,12</sup>



TESIS CON  
FALLA DE ORIGEN

Figura 6. Colocación exacta del margen.

Las agresiones mecánicas de los tejidos gingivales supracrestales son reversibles en medida que la restauración no invada el ancho biológico.

Si el epitelio o el aparato de fibras gingivales no se alteran, el nivel de la cresta alveolar y los niveles del margen gingival deben permanecer estables con el tiempo. Por lo tanto el margen de la restauración siempre debe respetar una distancia a la cresta alveolar, respetando el ancho biológico, de lo contrario se



puede presentar, retracción gingival o formación de bolsas dependiendo del espesor de encía queratinizada y del hueso subyacente.

La invasión del ancho biológico, puede producir migración apical de la unión dentogingival con retracción gingival y puede ser autolimitada.

Cuando hay hueso relativamente más grueso se puede producir migración apical de la adhesión dentogingival y formación de bolsas intraoseas. Cuando los márgenes se colocan adyacentes a la cresta ósea, se invade la adhesión gingival supracrestal, hay inflamación, reabsorción ósea y en ocasiones reabsorción radicular.

La terminación ósea sigue la terminación de la unión cemento esmalte cicunferencialmente. Este festoneo es así más marcado para los dientes maxilares anteriores promediando 3.5mm y se modifica conforme se va avanzando hacia los dientes posteriores. El ancho biológico también sigue esta terminación. Hacer los márgenes de la terminación horizontales en vez de festoneados es inapropiado para dientes anteriores ya que se puede invadir el ancho biológico en el área interproximal.<sup>7</sup>

Presumiendo que la medida de los márgenes es de 3mm, se colocan 0.5 mm apical al margen gingival libre debiendo seguir el festoneo normal de la basedel surco como en las preparaciones interproximales, para que puedan ser accesibles a los procedimientos de limpieza del paciente. Además esta distancia mantendrá los márgenes lejos del complejo de adhesión.<sup>7,12</sup>

En el aspecto vestibular la distancia del margen óseo sería de 2.5mm. En dirección interproximal también debería estar a 2.5mm si se considera que sigue la forma de la terminación gingival debido a que hay un complejo dentogingival más grande interproximalmente.



Si el complejo total es menor de 3mm se debe tener extrema precaución cuando se realice un margen intracrevicular ya que se puede encontrar una cresta ósea alta. La ubicación del margen estaría más cerca del hueso con una probabilidad mayor de invadir el ancho biológico. En cambio, si el complejo completo es mayor a 3mm se encontraría una cresta ósea baja, y se puede ubicar el margen más apical del margen gingival libre sin riesgo de invadir el ancho biológico.<sup>7</sup>




Figura 7. Localización del margen de la preparación con respecto al ancho biológico.

Las preparaciones incorrectas pueden llevar a :

1. Una restauración sobrecontorneada
2. Un diseño oclusal pobre
3. Una estética pobre.

Si se llega a preparar un diente apicalmente a la base del surco, estamos colocando márgenes dentro de la zona del ancho biológico, específicamente en la unión con el tejido conectivo y se habrán violado principios biológicos importantes con relación de la salud gingival a largo plazo. Por lo tanto el



parámetro más importante para el tratamiento intracrevicular es la localización de la base del surco.<sup>7</sup>

Independientemente del diseño de la preparación y de su posición coronopical, siempre se debe lograr un margen preciso y bien definido.

Como Richter y Veno afirmaron, una correcta ubicación marginal puede ser más significativa para la salud gingival que la ubicación del margen. Idealmente el margen de una restauración protésica debe ser fácilmente accesible por las siguientes razones.<sup>5</sup>

- Para facilitar la fabricación del provisional.
- Para facilitar la toma de impresión .
- Permitir el asentamiento de la restauración .
- Permitir el pulido de la terminación del margen y
- Facilitar la remoción de la placa.<sup>5</sup>

Los márgenes supragingivales están alejados de los tejidos periodontales, y así , son más fáciles de preparar, tomar la impresión y mantener.

Esto en contraste de los márgenes subgingivales los cuales interfieren en la unión epitelial o aún en la adherencia del tejido conectivo.

De acuerdo a Schillinburg, hay tres requerimientos básicos para realizar los márgenes de las restauraciones aceptables desde un punto biológico:

1.-Deben ajustar tanto como sea posible proximalmente para disminuir la cantidad de cemento expuesto.





2.- Deben ser capaces para dispersar las fuerzas oclusales transmitidas por ellos mismos.

3.- En medida de lo posible deben ser colocados donde puedan ser vistos, manejados y limpiados fácilmente por el paciente.

A estos criterios debería sumarse un cuarto criterio que es: el margen de la preparación, cuando es colocado subgingivalmente, debe siempre ser paralelo al margen gingival y no invadir el ancho biológico.<sup>12</sup>

Diferentes estudios han demostrado que los tejidos periodontales muestran más signos de inflamación, en donde se colocaron restauraciones con márgenes subgingivales, que aquellos con márgenes supragingivales.

Pueden haber un sin fin de razones para este resultado:

- Márgenes defectuosos.
- Ajustes imprecisos.
- Interfase entre la restauración y el diente.
- Inapropiado contorno de la corona.
- Violación del ancho biológico
- Mayor patogenicidad de la placa subgingival.

Los factores responsables de estas reacciones adversas son, la rugosidad o porosidad de la superficie de los materiales restauradores, la rugosidad de la interfase diente –material restaurador con vacíos e imperfecciones .

El objetivo básico de toda restauración cementada es estar bien adaptada y con una línea mínima de cemento, para que la prótesis pueda permanecer en función al mayor tiempo posible, en un ambiente biológico desfavorable que es la boca.<sup>14</sup>



En ocasiones por requerimientos estéticos es necesario colocar las restauraciones cubriendo totalmente el margen de las preparaciones en dientes anteriores, ya que éstas deben cumplir una serie de normas estrictas para conseguir una mayor estética en el margen gingival.<sup>5</sup>

Así el odontólogo debe hacer un análisis previo en el modelo de estudio, siendo la fase de encerado diagnóstico importante para decidir en estos casos cual debe ser la mejor localización de la terminación.<sup>14</sup>

## **2.2 Contornos subgingivales.**

El margen óseo de la tabla vestibular de los dientes suele medir aproximadamente 0,5mm más que el diámetro del diente en la unión cemento-esmalte. Esto sirve para dos propósitos:

- mantener los tejidos sanos bajo tensión y
- apartar los restos alimenticios.

Weisgold diferenció entre convexidades subgingival y supragingival

### **. 2.2.1 Convexidad supragingival.**

El sobrecontorneado de la convexidad supragingival produce retención de placa y alteraciones inflamatorias e hiperplásicas de la encía marginal . El subcontorneado y la reducción del espesor cervical supragingival son preferibles, pues facilitan la eliminación de la placa, aunque son tolerables leves alteraciones en cualquiera de las dos direcciones, siempre que se conserve una buena higiene oral.



## 2.2.2 Convexidad subgingival.

Cuando el margen gingival sea incisal a la unión cemento esmalte se producirá una curvatura gradual de la corona en el surco, cuando el margen se encuentre en la unión cemento esmalte la emergencia de la corona será plana en el surco e inmediatamente convexa por encima del margen gingival y cuando el margen gingival sea apical a la unión cemento esmalte, la emergencia de la corona habrá de ser plana subgingival y supragingivalmente para determinar el grado de convexidad subgingival que hay que restaurar de la corona: debe sondearse la localización de la unión cemento esmalte antes de la preparación dentaría; durante ésta se debe observar si la línea de finalización se estrecha al ser preparada subgingivalmente y debe considerarse la morfología gingival: tejidos gingivales finos festoneados dictan convexidades cervicales severas.

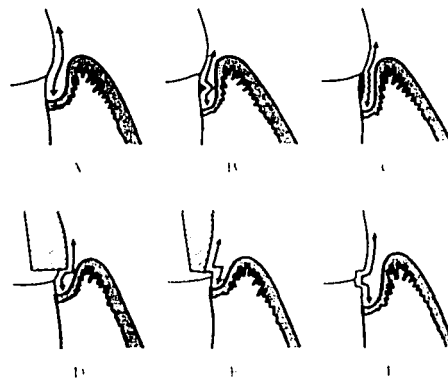


Figura 8. A) Superficie limpia y lisa, B) Se nota un tope o saliente con el explorador, C) Depósito pequeño y áspero en la superficie, D) y E) Margen deficiente y F) Caries o erosión.



Desde el punto de vista periodontal la terminación cervical de una restauración se debe localizar de 0.5 a 0.7m de distancia del nivel gingival, pues el tejido gingival estaría en permanente contacto con el propio diente, sin la alteración del contorno que ocurre de cualquier forma en una prótesis con forma y contornos correctos, preservando así la salud del tejido gingival.<sup>14</sup>

El sobrecontorneado sobre los tejidos blandos muy festoneados puede producir una inflamación que provocará una retracción, mientras que el subcontorneado puede originar un margen gingival enrollado ligeramente inflamado. Los tejidos gingivales finos y prominentes son más delicados y requieren menos soporte y contornos de tipo plano debido a su fragilidad.

Los tejidos gingivales rectos y gruesos posiblemente exigen convexidades de corona cervicales nítidas.<sup>15</sup>

### **2.3 Retención de placa en márgenes restaurativos.**

La falta de ajuste que se presenta entre los márgenes de las restauraciones sin espacio y la preparación del diente crea un reservorio para la acumulación y retención de placa bacteriana. El cemento y el tejido blando son frecuentemente atrapados entre el diente y la restauración, durante la cementación de las coronas, particularmente si las coronas temporales no cubrieron los márgenes de la preparación. La bacteria libremente coloniza en el cemento. Si estos márgenes son colocados dentro del surco la bacteria adherida estará sobre los tejidos gingivales causando inflamación crónica que puede progresar a periodontitis..Lang y col; reportaron que los márgenes prominentes no sólo acumulan más placa que los márgenes bien ajustados.



sino que además la placa sufre un cambio en la composición que usualmente es vista en la periodontitis destructiva.<sup>1</sup>

La superficie de varios materiales dentales también ayudan a retener placa y este contribuye al acumulo de placa de la región subgingival.

Por todo esto, si las restauraciones pudieran estar libres de la acumulación de placa se disminuiría la invasión de estructuras de inserción, que tienen tanto impacto en la salud de los tejidos.<sup>1</sup>

## **2.4 DIFICULTAD PARA LA REMOCIÓN DE PLACA EN LOS MÁRGENES RESTAURATIVOS.**

La posición subgingival de los márgenes restaurativos aunado a la falta de habilidad del paciente para llevar a cabo la higiene convencional, no permite la correcta eliminación de la placa que está dentro del surco dado ya que es un sitio que requiere obligadamente una mayor eficacia.

Waerhaug ;reportó que un cepillado convencional podría remover placa sólo hasta una distancia de 0.5 mm subgingivalmente. No reportó, sin embargo, el grado de efectividad del retiro de placa.Youngblood reportó que un cepillado manual era efectivo a una profundidad sólo de 0.7 mm mientras que un cepillado eléctrico con diez revoluciones podrían alcanzar placa de 1.4 mm bajo el margen gingival. Eliminando efectivamente placa del surco.<sup>1</sup>



Esto quiere decir que cuando la corona esta colocada subgingivalmente a mas o menos 1mm aún cuando estuviera bien ajustada es prácticamente imposible remover la placa.



## **CAPÍTULO III**

### **RACIONALIZACIÓN PARA EL ALARGAMIENTO DE CORONA.**

Las consideraciones estéticas han influido en la atención de las enfermedades dentales en distintos grados. En la actualidad el cirujano dentista debe estar preparado para enfrentar los retos necesarios para dar una atención que resulte en una verdadera condición de salud bucal. Los estándares actuales marcan la importancia de evitar procedimientos que comprometan el aspecto estético así como el concepto de proveer al paciente con la mejor estética posible.<sup>6</sup>

Los procedimientos quirúrgicos periodontales de rutina tienen el objetivo de corregir los defectos periodontales y mucogingivales. Además, el objetivo de alguno de los procedimientos no es el tratamiento de una afección periodontal, sino la preparación de la boca para favorecer el tratamiento restaurativo o protésico. Estas técnicas se llaman de cirugía preprotésica. Siendo el alargamiento de corona una de estas técnicas.<sup>5</sup>

#### **3.1 EVALUACIÓN ESTÉTICA.**

Se debe hacer un análisis previo al tratamiento de las estructuras dentofaciales y de cómo afectan en la estética. Los puntos a analizar son:

- 1.-Tamaño y forma del labio superior, su situación en la conversación, en una sonrisa amplia y relajada
- 2.-Situación del margen gingival en relación al límite cemento-esmalte y con la cresta alveolar



### 3.- Relación entre corona, raíz y hueso alveolar. <sup>8</sup>

La enfermedad gingival y periodontal se debe eliminar antes de empezar los procedimientos de restauración, por las siguientes razones:

1. La inflamación del periodonto daña la capacidad de los dientes pilares para cumplir las demandas funcionales exigidas.

Las restauraciones construidas proporcionan una estimulación funcional benéfica al periodonto saludable que se convierte en una influencia destructiva, cuando hay una enfermedad periodontal superpuesta a la existente, se acorta la vida de los dientes y la restauración.

2. Las prótesis construidas en modelos hechos de impresiones con encía enferma no ajustan de manera adecuada cuando se restaura la salud periodontal.

Cuando se elimina la inflamación el contorno de la encía y la mucosa adyacente se altera. La contracción crea espacios por debajo de los púnticos de las prótesis fijas y las áreas muertas de las prótesis removibles.

La acumulación de placa resultante produce inflamación de la mucosa y encía de los dientes pilares.

3. Para localizar el margen gingival de las restauraciones de manera adecuada, es necesario establecer la posición del surco gingival saludable antes de preparar el diente.

Los márgenes de las restauraciones esconden encía enferma por debajo, que se expone cuando la encía inflamada se contrae después del tratamiento periodontal.





4. La posición de los dientes a menudo se altera en la enfermedad periodontal; la resolución de la inflamación y la regeneración de las fibras del ligamento periodontal después del tratamiento hacen que los dientes se muevan otra vez, casi siempre hacia su posición original.

Las restauraciones diseñadas para dientes antes de tratar el periodonto producen tensiones dañinas y presiones en el periodonto tratado.

El tratamiento también crea un ambiente y la topografía ósea necesaria para la función adecuada de las restauraciones de un solo diente y de las prótesis parciales fijas y removibles.<sup>3</sup>

Con la dirección apropiada y atención a los aspectos restaurativos y periodontales, el proceso se ve simplificado y el pronóstico puede ser observado en un corto plazo.

Algunos de estos problemas restaurativos son :

- Caries subgingival.
- Ubicación subgingival de líneas de fractura.
- Inaccesibilidad del tejido dentario preparado subgingivalmente para unas impresiones apropiadas.
- Exostosis.
- Perforación en el uso de postes.



### 3.2 CARIES SUBGINGIVAL.

Frecuentemente la lesión cariosa se encuentra al ser restaurado el diente subgingivalmente, en el surco, pero no avanza apicalmente hacia la zona de adherencia gingival fisiológica. Esta situación representa un inconveniente debido a un acceso inadecuado al área del defecto ya que dificulta la restauración.<sup>6</sup>

La caries destruye la estructura dental, creando contactos abiertos, una forma de tronera pobre y cúspides émboles favoreciendo la impactación de alimento, la formación de placa y la enfermedad periodontal. En la presencia de restos y caries, el tejido blando gingival adyacente puede inflamarse más y la caries puede llegar a estar en una posición más apical y adentro de los tejidos periodontales, en especial alrededor de restauraciones defectuosas que sufren de caries recurrente.

La remoción de la caries dental y de la restauración de la estructura dental son componentes necesarios del tratamiento temprano de un paciente con enfermedad periodontal.

La restauración de una lesión cariosa debe ser lo más conservadora posible para conservar la estructura natural del diente y proporcionar márgenes gingivales que el paciente pueda conservar lo más libres de placa posible.<sup>4</sup> Markley sugiere que el procedimiento quirúrgico se lleve a cabo cuando exista caries subgingival, así el procedimiento permite incrementar la exposición de la caries para que pueda ser restaurado con una obturación definitiva. También sugiere que en caries subgingival próxima a la cresta alveolar pueda ser necesario remodelar el hueso.<sup>10</sup>



### 3.3 UBICACIÓN SUBGINGIVAL DE LÍNEAS DE FRACTURA.

Estas se definen como fracturas longitudinales, más o menos oblicuas al eje mayor del diente. Pueden atravesar el diente en distintas direcciones, mesiodistal o vestibulolingual y pueden afectar o no a la cámara pulpar. Una fractura radicular vertical puede extenderse a lo largo del diente e incluir el área del surco; también pueden ser incompletas y confinarse a su porción coronaria o apical.<sup>6,8</sup>

Como resultado de la proliferación de microorganismos en el espacio de la fractura, el ligamento periodontal adyacente se convertirá en asiento de una lesión inflamatoria que causará destrucción de las fibras de tejido conectivo y del hueso alveolar y drenara a lo largo de la línea de fractura.

Los síntomas clínicos asociados a fracturas radiculares verticales suelen ser variados. Ocasionalmente, los síntomas son marcados con dolor, sensibilidad y formación de abscesos periodontales o endodónticos. En otras instancias, el único dato clínico puede ser una profundización local y estrecha de una bolsa periodontal, asociada a la fractura.

En estudios longitudinales de seguimiento clínico de pacientes tratados con prótesis fijas, las fracturas radiculares verticales eran frecuentes en los dientes con conductos obturados y en particular en aquellos que eran pilares de puentes.<sup>8</sup>



### 3.4 Perforación en el uso de postes.

En la preparación de los conductos radiculares para la inserción de pernos, la instrumentación puede causar accidentalmente perforación de la raíz y lesión del ligamento periodontal.

Las perforaciones pueden reducirse a través de las paredes laterales de la raíz o a través de la base pulpar en dientes multirradiculares. En las zonas de la perforación, la reacción inflamatoria posterior puede generar la formación de una bolsa periodontal, cuando la perforación está situada cerca del margen gingival. Otras complicaciones incluyen la exacerbación de una lesión periodontal preexistente y el desarrollo de síntomas clínicos similares a los del absceso periodontal, es decir, dolor agudo, tumefacción, drenaje de exudado purulento desde la bolsa, aumento de la movilidad dentaria y pérdida de la inserción fibrosa.

El descubrimiento temprano de la complicación es crucial para que el diagnóstico sea satisfactorio. El diagnóstico puede estar basado en la aparición de un dolor súbito y sangrado durante la preparación de los conductos radiculares hacia la zona coronaria de la longitud de trabajo.

Por ejemplo, cuando las preparaciones para introducir un perno se realizan con pieza de mano pueden formar una capa de residuos que tapone los vasos sanguíneos. Así, en muchos casos no se observará sangrado hasta la próxima revisión, cuando se forme tejido de granulación y haya proliferado hacia el conducto radicular desde el sitio de perforación. Estas granulaciones sangran profusamente al intentar quitarlas, lo que a su vez pone en peligro la colocación apropiada de un sello de la perforación interna. Por esta razón, una vez descubierta la perforación radicular debe instalarse enseguida el tratamiento.



Cuando la perforación está próxima al surco o atraviesa la base de un diente multirradicular, la respuesta inflamatoria puede inducir la proliferación del epitelio sulcular para formar una bolsa periodontal profunda.

La preparación de las perforaciones radiculares es impredecible y el pronóstico es dudoso. Las razones principales son las dificultades habituales para acceder a la perforación y hacer un sellado apropiado. Más aún, la perforación se hace a menudo en ángulo oblicuo en la pared lateral de la raíz, por lo cual el conducto artificial puede tener un orificio ovalado en el periodonto.

Los materiales sugeridos para el sellado son, amalgama, cementos de óxido de zinc y eugenol, pastas con hidróxido de calcio de curado químico y de fotocurado.<sup>8</sup>

### **3.5 EXOSTOSIS**

Es un problema en la construcción de prótesis removibles. No obstante en prótesis fija, la exostosis cerca del borde edéntulo impide la preparación del pónico y los límites en el diseño del contorno marginal creando una pseudobolsa.

### **3.6 Inaccessibilidad del tejido dentario preparado subgingivalmente para impresiones apropiadas.**

La técnica de impresión puede llegar a tener un impacto negativo alrededor de los tejidos blandos hasta causar un daño irreversible si la técnica no es llevada a cabo propiamente.



El objetivo de la retracción del tejido, es exponer toda la estructura de los dientes preparados y posiblemente una porción de la raíz no preparada mas allá del margen por un desplazamiento horizontal y vertical de la encía marginal. Esto se logra colocando en el surco uno o dos cordones de hilo retractor de un tamaño adecuado. Una técnica de un solo cordón de hilo retractor es la opción menos traumática es normalmente empleada cuando el surco sea poco profundo y el margen esta colocado sólo mínimamente en el surco.

La proximidad de la raíz puede crear severos problemas en la obtención de buenas impresiones por que no habrá espacio suficiente para acomodar los hilos retractores y subsecuentemente, un grosor impropio de material de impresión. La colocación de hilos retractores en los espacios interproximales restringidos puede causar daños irreversibles.

Una de las posibles soluciones a estos problemas sería el alargamiento de corona.<sup>5</sup>



## CAPÍTULO IV

### TÉCNICAS QUIRÚRGICAS PARA EL ALARGAMIENTO DE CORONA

La atención general de un paciente con enfermedad periodontal puede ser dividida en cuatro fases diferentes.

1. Historia clínica y plan de tratamiento
2. Fase causal; comprende la eliminación de los depósitos dentarios y técnica de cepillado adecuada. Realización de extracciones (cuando estén indicadas, prótesis provisionales y tratamiento endodóntico).
3. Fase de tratamiento correctivo; cirugía periodontal, tratamiento restaurador funcional.
4. Fase de mantenimiento que consiste en revisar que no vuelva a presentarse el factor causal (placa).

El alargamiento de corona se encuentra dentro de la fase de tratamiento correctivo. Para este tratamiento se deben considerar los siguientes factores:

1. Situación del margen gingival en relación con el límite cemento esmalte y con la cresta alveolar.
2. Relación entre corona raíz y hueso alveolar.
3. Situación del labio en la conversación y en una sonrisa amplia y relajada.

Las técnicas empleadas para lograr el alargamiento de corona son:

- a) Gingivectomía
- b) Colgajo desplazado apical.
- c) Erupción retardada de los dientes.
- d) Erupción rápida de los dientes
- e) Colgajo sin osteotomía u operación de colgajo modificada



f) Colgajo con osteotomía (Widman y Neumann)

#### **4.1 GINGIVECTOMÍA.**

Esta fue definida por Grant. (1979) como la excisión de la pared de tejido blando de una bolsa periodontal patológica. El procedimiento quirúrgico, dirigido a la eliminación de la bolsa, se combina habitualmente con el remodelado de la encía enferma para restaurar la forma fisiológica.<sup>8</sup>

##### **Indicaciones.**

Las indicaciones para la gingivectomía incluyen: el agrandamiento gingival o el sobrecrecimiento como el que se observa en la hiperplasia por fenitoina, las pseudobolsas que están coronales a la cresta alveolar cuando existe una adherencia gingival adecuada, la fibromatosis gingival idiopática y para aumentarla retención con propósitos protéticos o el alargamiento coronal por estética.

##### **Contraindicaciones.**

Áreas donde existe poca o no existe encía insertada, donde el fondo de la bolsa se encuentra en la unión mucogingival o apical a está, cuando existan bolsas infraóseas , cuando exista un engrosamiento del hueso alveolar marginal y cuando este indicada la cirugía ósea así como en áreas labiales donde la remoción de la encía puede conducir a coronas clínicas largas, poco estéticas.<sup>4</sup>

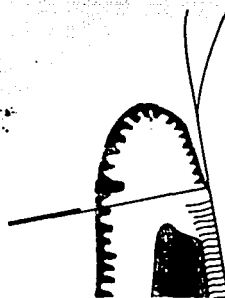
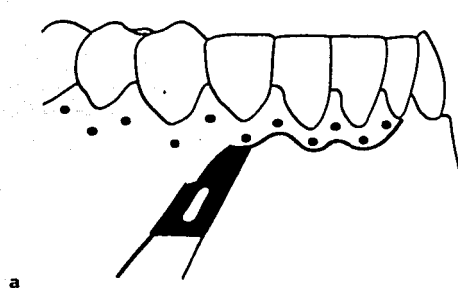




### Técnica.

Cuando el área quirúrgica está anestesiada, se calcula con una sonda periodontal la profundidad de la bolsa. A nivel del fondo de la bolsa, se atraviesa la encía con la sonda y se produce un punto sangrante en la superficie externa del tejido blando. La serie de puntos sangrantes describe la profundidad de las bolsas en la zona a tratar y se la usa como guía para la incisión.

La incisión primaria puede hacerse con un bisturí Bard Parker con una hoja 12 o 15 o con bisturí de Kirkland No. 15/16. Debe ser diseñada de manera que deje un margen fino y correctamente festoneado en la encía remanente. La incisión biselada dirige hacia el fondo de la bolsa o hacia un punto ligeramente apical a la extensión apical del epitelio de unión. En las áreas donde las bolsas interdetales son más profundas que las vestibulares o linguales, se deben extraer cantidades adicionales de encía vestibular y lingual o palatina, con el fin de dar un contorno fisiológico al margen gingival.



TESIS CON  
FALLA DE ORIGEN

Figura 9. Incisión primaria

Después de la incisión primaria por vestibular y lingual o palatino, se separa el tejido blando interproximal del periodonto interdental mediante una incisión secundaria con bisturí de Orban o de Waerhaug.

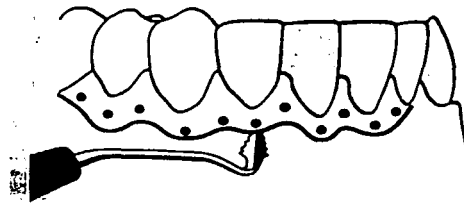


Figura 10. Incisión secundaria.

Los tejidos separados son extraídos cuidadosamente por medio de una cureta.

Los tejidos remanentes serán eliminados con una cureta o tijeras. Se limpia con gasa y se controla el sangrado. Cuando el campo operatorio está preparado se realiza el raspado y el alisado de las superficies radiculares expuestas.

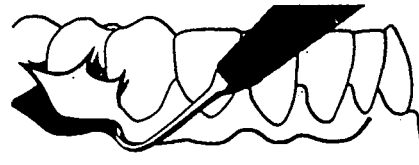


Figura 11. Eliminación de la encía recortada.

Se vuelve a sondear nuevamente para detectar las bolsas restantes. Se observa la forma gingival y, si fuera necesario se corrige con bisturí o con fresas de diamante rotatorias.

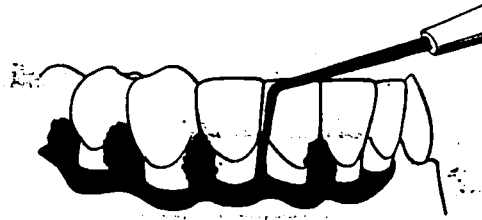


Figura 12. Sondeo de las bolsas residuales

Para proteger el área se cubre la superficie de la herida con una curación periodontal. El cemento debe ser estrechamente adaptado a las heridas vestibular y lingual, así como los espacios interproximales. El cemento debe permanecer durante 10 a 14 días, después de retirado se deben pulir la superficie de los dientes y eliminar con una cureta si existiera tejido de granulación.

#### 4.2 COLGAJO DESPLAZADO APICAL.

La importancia de este procedimiento es la de mantener una zona adecuada de encía adherida. Nabers 1954 denominó a esta como reubicación de la encía adherida y más tarde fue modificada por Ariaudo y Tyrell en 1957. En 1962 Friedman propuso el nombre de colgajo reubicado apicalmente.<sup>6,8</sup>

El objetivo principal es el de reposicionar el complejo entero de tejido blando excedente después de una cirugía ósea para que las bolsas no permanezcan, y al mismo tiempo conservar la encía insertada completa. De aquí que el objetivo sea el de eliminar de manera quirúrgica las bolsas profundas, reposicionando el colgajo apicalmente mientras que se conserva la encía insertada. El segundo objetivo principal es el acceso quirúrgico para cirugía ósea, tratamiento de bolsas infraóseas y alisado radicular.



### **Indicaciones.**

Alargamiento de corona de varios dientes de un cuadrante o sextante de la dentición, bolsas moderadas o profundas, en especial en aquellas que se encuentran apicales a la unión mucogingival y en el tratamiento de furcas afectadas.

### **Contraindicaciones.**

Alargamiento de corona quirúrgico de dientes aislados en especial en las regiones anteriores y en pacientes con riesgo de caries radicular ya que la exposición excesiva de superficies radiculares es frecuente.(6,8)

### **Técnica.**

Se realiza una incisión de bisel interno con una hoja de bisturí Bart-Parker del no.12 o 15. La incisión se realiza a distintas distancias del margen de la encía, dependiendo de la profundidad de la bolsa , así como del grosor de y ancho de la encía. Con una encía delgada y bolsas superficiales, la incisión se hace cerca del diente, con encía ancha o bolsas profundas el margen de la incisión se realiza más lejos. A la incisión se le debe dar un contorno festoneado para asegurarse el máximo cubrimiento interproximal del hueso alveolar cuando se reubica el colgajo.

Las liberatrices verticales deben extenderse por la mucosa alveolar en cada extremo de los puntos terminales de la incisión del bisel interno, lo cual hace posible la reubicación apical del colgajo.




Figura 13. Incisión vertical y de bisel interno a través de la encía y el periostio.

Con un elevador mucoperiostico , se levanta un colgajo mucoperiostico de espesor total que incluya la encía vestibular y lingual y la mucosa alveolar el colgajo debe ser elevado más allá de la línea mucogingival con el fin de poder más tarde, reubicar apicalmente el tejido blando. El epitelio de la bolsa y el tejido de granulación se retira con curetas y las superficies radiculares expuestas se les realiza una cuidadoso raspado y alisado.

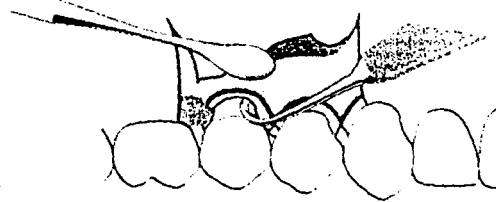


Figura 14. Elevación del colgajo mucoperiostico y eliminación del anillo de tejido remanente.

Se remodela la cresta del hueso alveolar para recuperar la forma normal del proceso alveolar, pero en un nivel más apical. La cirugía ósea se realiza con fresas o cinceles de hueso .




Figura 15. Recontorneo óseo

Después se reubica el colgajo vestibular y el lingual al nivel de la cresta ósea alveolar, recién remodelada y se asegura en esa posición. La técnica insisional y excisional utilizada indica que no siempre es posible obtener suficiente cubrimiento de tejido blando para el hueso alveolar interproximal. Por lo tanto, se debe aplicar siempre un cemento periodontal que proteja el hueso expuesto y retenga el tejido blando a nivel de la cresta ósea. Después de la cicatrización se conserva una zona adecuada a la encía y no deben quedar bolsas residuales.




Figura 16. Reubicación apical del colgajo.




Figura 17. Colocación de apósito quirúrgico durante la cicatrización.



### **4.3 ERUPCIÓN RETARDADA DE LOS DIENTES.**

La erupción de los dientes en el adulto se logra mediante el movimiento ortodóntico.

Si se usan fuerzas dentarias moderadas , el aparato de inserción integro se mueve con el diente. El diente debe ser extruido a una distancia igual o ligeramente mayor que la porción del tejido dentario sano. Después de haber alcanzado el diente la posición deseada y de haberlo estabilizado, se levanta un colgajo de espesor total y se realiza un remodelado óseo para exponer la estructura radicular sana en el diente problema. Los niveles de hueso y de tejido blando de los dientes adyacentes es importante que se mantengan si modificaciones.

La erupción retardada de los dientes se puede utilizar para nivelar y alinear los márgenes gingivales y las coronas dentales para obtener una armonía estética.

#### **Indicaciones.**

- a) En los sitios en que la eliminación de la inserción y de hueso de los dientes adyacentes debe ser evitada.
- b) Como medio de reducción de la profundidad de las bolsas en los sitios con defectos angulares( eso se logra mientras el nivel de inserción del diente adyacente permanece sin modificar).



### **Contraindicaciones:**

a) Esta técnica exige el uso de aparatos ortodónticos fijos. De modo que en pacientes que en pocos dientes hay que elegir un proceso alternativo.

### **Técnica.**

Se adhiere brackets ortodónticos al diente problema y a los adyacentes y se combinan con un arco de alambre .

Otro sistema mecánico consiste en la colocación de una barra o alambre grueso en surcos preparados en los dientes adyacentes y en el diente problema, si queda suficiente estructura dentaria del diente problema, se puede adherir el bracket a esa porción proximal. Con un elástico de fuerza se tira del diente coronariamente desde el arco .

En caso de que la estructura coronaria sea escasa se requiere una terapia endodóntica. Se coloca un endoposte en el conducto radicular (cementado temporalmente), al que se une un elástico unido también al arco de alambre. La dirección del movimiento dentario debe ser cuidadosamente controlado para asegurar que el diente problema no se incline hacia las superficies dentarias adyacentes.





#### **4.4 ERUPCIÓN RÁPIDA DE LOS DIENTES.**

En esta técnica el diente problema se mueve coronariamente y fuera de su alvéolo manteniéndose la cresta ósea y el margen gingival en su posición previa al tratamiento. La interfase diente-encía en los dientes adyacentes no se altera. La fuerza empleada en esta técnica es mayor que en el proceso de erupción lenta. Y se debe realizar un fibrotomía de 7 a 11 días de intervalo para seccionar las fibras de tejido conectivo supracrestales y mantener una respuesta inflamatoria que impida que el hueso de la cresta siga a la raíz en dirección coronaria.

##### **Indicación**

a) Alargamiento coronario, se realiza en los sitios donde es importante mantener inalterada la ubicación del margen gingival de los dientes adyacentes.

##### **Contraindicación.**

a) La técnica de erupción dentaría rápida, no debe ser empleada en dientes con defectos óseos angulares asociados.

##### **Técnica.**

Es similar a la descrita para la erupción lenta pero con fuerzas más intensas para traccionar al diente fuera de su alvéolo y la fibrotomía debe ser realizada cada 7 a 10 días.



#### **4.5 COLGAJO SIN OSTEOTOMIA U OPERACIÓN DE COLGAJO MODIFICADA**

Kirkland en 1931 describió un procedimiento quirúrgico para ser usado en el tratamiento de las bolsas periodontales. Que consiste básicamente en un colgajo de acceso para la limpieza radicular apropiada.<sup>6,8</sup>

##### **Técnica.**

Se hace una incisión intrasurcal a través del fondo de la bolsa por vestibular y por lingual en el área interdentaria extendiéndose hasta mesial y distal.

Se retrae la encía con un elevador de periostio por vestibular y lingual para exponer las superficies radiculares para ser limpiadas minuciosamente.

Después de la eliminación del epitelio de la bolsa y del tejido de granulación de la cara interna de los colgajos con curetas periododntales, se reposiciona el colgajo en el sitio determinado y se aseguran con suturas interproximales.

Esta técnica a comparación de las otras de colgajo no un sacrificio extenso de los tejidos no inflamados y desplazamiento apical del margen gingival.

Este método puede ser útil en las regiones anteriores ya que las superficies radiculares no que dan muy expuestas.<sup>8</sup>

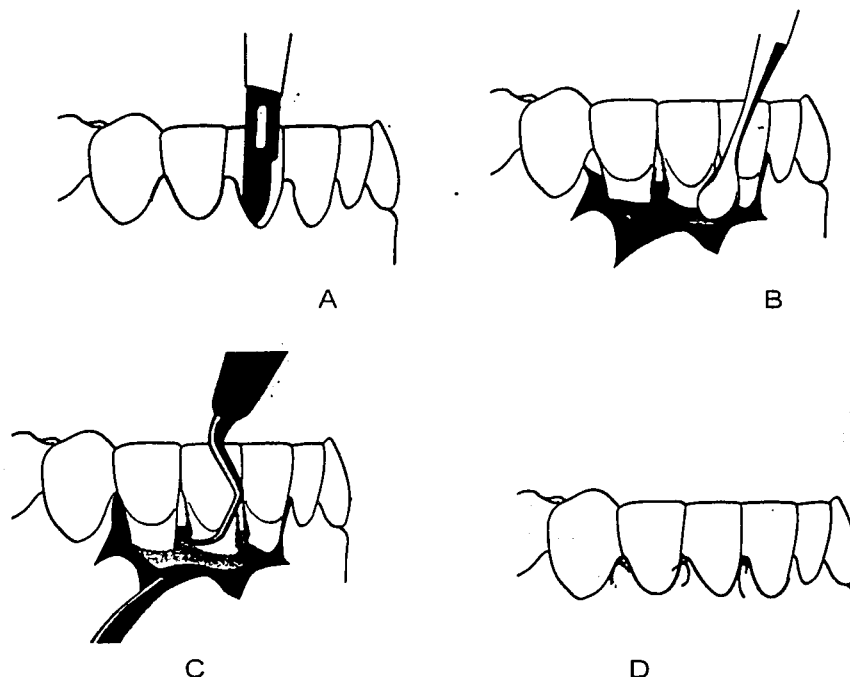


Figura 18. Secuencia de la operación de colgajo modificado. A) Incisión intrasural, B) Retracción de la encía, C) Raspado y alisado radicular, D) Reposición del colgajo.

#### 4.6 COLGAJO CON OSTEOTOMIA.

Dentro de las técnicas de colgajo con osteotomía encontramos el Colgajo original de Widman y el Colgajo de Neumann.

##### 4.6.1 COLGAJO ORIGINAL DE WIDMAN

En 1918 Widman, describió un diseño de colgajo mucoperiostico destinado a eliminar el epitelio de la bolsa y el tejido conectivo inflamado para facilitar la limpieza óptima de las superficies radiculares.<sup>5,6,8</sup>



### Técnica.

Se hace una incisión liberatriz desde el margen vestibular medio de los dientes periféricos al área de tratamiento y prolongándose varios milímetros en la mucosa alveolar. Se unen las dos incisiones mediante una incisión gingival siguiendo el contorno del margen de la encía y se separa el epitelio de la bolsa y el tejido conectivo inflamado de la encía no inflamada.




Figura 19. Incisiones liberatrices.

Se levanta un colgajo mucoperióstico para exponer por lo menos 2-3 mm del hueso alveolar marginal. Se elimina el tejido inflamado de alrededor de los dientes con curetas y se realiza un raspado de las superficies radiculares expuestas. Se recomienda el remodelado óseo con la finalidad de alcanzar una forma anatómica ideal del hueso alveolar subyacente.

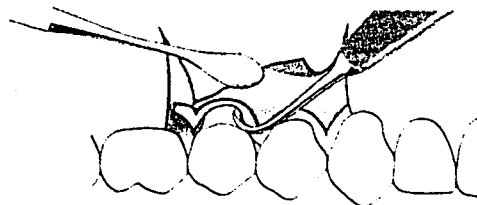


Figura 20. Eliminación del collar de tejido gingival inflamado.

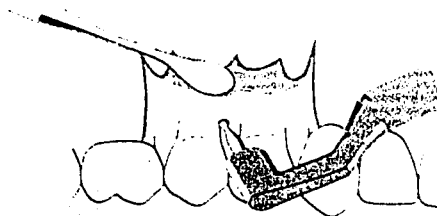


Figura 21. Remodelado óseo.

Después de limpiar los dientes del área quirúrgica, se reposiciona el colgajo sobre el hueso alveolar y se aseguran mediante suturas interproximales.




Figura 22. Reubicación del colgajo.



Widman señalaba la importancia de colocar el margen de tejido blando al nivel de la cresta ósea alveolar, de modo que no quedaran bolsas.

Refería también que las ventajas de esta técnica con respecto a la gingivectomía eran menos molestias para el paciente porque la cicatrización se realizaba por primera intención y que era posible restablecer un contorno correcto del hueso alveolar en zonas con defectos óseos angulares.<sup>8</sup>

#### **4.6.2 COLGAJO DE NEUMANN.**

Neumann (1920, 1926) sugirió un procedimiento de colgajo que en algunos aspectos difería del originalmente descrito por Widman.<sup>8</sup>

##### **Técnica.**

Se hace una incisión intrasurcal con liberatrices a través del fondo de las bolsas gingivales y se desplaza la encía en un colgajo mucoperióstico.

Después de desplazar el colgajo, se curetea la parte interna del colgajo para eliminar el epitelio de la bolsa y el tejido de granulación.

Se limpian cuidadosamente las raíces y toda irregularidad ósea se corrige para dar a la cresta ósea un diseño horizontal.




Se recortan los colgajos para permitir una adaptación óptima a los dientes y un recubrimiento apropiado del hueso alveolar por vestibular, lingual y en las zonas interproximales . Neumann en (1926) señaló la importancia de eliminar las bolsas de tejido blando, es decir, reponer el colgajo a nivel de la cresta ósea.<sup>8</sup>



## FOTOGRAFÍAS CLÍNICAS.

### GINGIVECTOMÍA



TESIS CON  
FALLA DE ORIGEN

Figura 23. Foto inicial. Pigmentación melánica a reparar por cuestiones estéticas.



Figura 24. Profundidad de bolsa de 2 a 3 mm.





Figura 25. Técnica de anestesia local.




Figura 26. Marcas de la profundidad de bolsa.



Figura 27. Incisión inicial de 1 a 2 mm apical a los puntos  
sangrantes




Figura 28. Eliminación de la encía incidida.




Figura 29. Eliminación del tejido de granulación.




Figura 30. Gingivoplastia con tijeras para encía.

ESTA TESIS NO SALE DE LA BIBLIOTECA




Figura 31. Estado una vez realizada la eliminación de la pigmentación melánica.



Figura 32. Colocación de apósito quirúrgico para favorecer a la cicatrización.




Figura 33. Foto final.

#### COLGAJO DESPLAZADO APICAL.




Figura 34. Foto inicial. Paciente con profundidad de la bolsa de 6mm.



Figura 35. Técnica de anestesia local.



Figura 36. Incisión a bisel interno.



Figura 37. Elevación del colgajo mucoperióstico.



Figura 38. Eliminación del tejido escindido con cureta.

TESIS CON  
FALLA DE ORIGEN



Figura 39. Osteoplastia




Figura 40. Colgajo reubicado con sutura.




Figura 41. Foto final.

TESIS CON  
FALLA DE ORIGEN



## CONCLUSIONES

La necesidad que se tiene de devolver la salud bucal con las consideraciones estéticas y funcionales óptimas nos conduce a reconocer que la llave del éxito en la realización de una restauración es el manejo de los tejidos periodontales ya que es la base real que determina que una prótesis sea elaborada adecuadamente y sea integrada en la boca del paciente.

Conservando los tejidos en un estado de salud, se podrá llevar a cabo todas las maniobras del tratamiento de restauración, obteniendo una mejor impresión y por consiguiente un buen diseño de la prótesis.

Por consiguiente se debe tener total conocimiento de la anatomía de las estructuras periodontales; surco gingival, epitelio de unión y ancho biológico, principalmente dado que la integridad de estas estructuras es básica en la salud periodontal.

De tal manera que la mejor localización de la terminación cervical es aquella en que se pueden controlar todos los procedimientos clínicos y el paciente tenga una higiene efectiva. La colocación final del margen intrasurcal solo se realiza en surcos sanos respetando el epitelio de unión no entrando más de .5-7mm dentro del surco y a 3mm de la cresta ósea.

En caso de que no se pudiera realizar la restauración adecuada por razones biológicas o estéticas la alternativa biológica para la conservación de los tejidos periodontales es el alargamiento de corona. Ya que tiene una variedad de técnicas según sea la situación y cantidad de tejido a restablecer.





## BIBLIOGRAFÍA

- 1.-Block PL; Restorative margins and periodontal health: A new look at an old problem. J.Prosthet Dent 1987; 57: 683- 689.
- 2.-Carranza F A, Newman G.N; Periodontología Clínica. Octava Edición. Mc Graw-Hill Interamericana: 2000;14-32.
- 3.-Donovan T.E.; Predictable aesthetics with metal- ceramic and all-ceramic crowns:. The critical importance of soft-tissue management. Periodontology 2000:20001: 121-130.
- 4.-Genco R; Periodoncia.Primera Edición, Ed.Mc Graw-Hill Interamericana :2000;3-15,
- 5.-Gracis S. M, Guido b.;Biological integration of aesthetic restorations : factors influencing appearance and long- term success. Periodontology 2000: 2001; 29-44
- 6.-Kaldahl B.W; Periodontal surgical preparation for specific problems in restorative dentistry. The journal of prosthetic dentistry. 1984:51 ; 36-41.
- 7.-Kois J.C; Altering gingival levels: the restorative connection I. Biologic variables. J.Esthet Dent :1994; 6: 3-9.
- 8.-Lindhe J; Periodontología Clínica e Implantología Odontológica. Tercera Edición. Editorial Médica Panamericana: 2000;19-45, 555-659.



9.-Melker J.D; Root Reshaping: An Integral Component of Periodontal Surgery. The International Journal of Periodontics and Restorative Dentistry: 2001; 297-304.

10.-Palomo F; Rationale and methods for crown lengthening. JADA: 107896; 257-260.

11.-Reeves G.W: Restorative margin placement and periodontal health. The Journal of prosthetic Dentistry: 1991, 66, 4; 733-736.

12.-Smukler H; Periodontal and Dental Considerations in Clinical Crown Extension: A rational Basis for Treatment. The International Journal of Periodontics and Restorative Dentistry :1997, 17, 5 ; 465-477.

13.-Michael G. J; Aesthetic crown lengthening.Periodontology2000. :2001; 45-57

14.-Pegoraro L.; Prótesis Fija . primera edición, Ed. Artes medicas latinoamericanas :2001: 45-67

15.-Chiche G. Pinault A; Protesis fija estética en dientes anteriores. Primera edición Ed. Masson :2000; 143'159

TESIS CON  
FALLA DE ORIGEN