



112405
4
**UNIVERSIDAD NACIONAL AUTÓNOMA
DE MÉXICO**

FACULTAD DE MEDICINA

**DIVISIÓN DE ESTUDIOS DE POSGRADO E INVESTIGACIÓN
SECRETARÍA DE SALUD
INSTITUTO NACIONAL DE PEDIATRÍA**

**CONDICIONES CLÍNICAS Y FUNCIONALES A LARGO PLAZO
DE LOS PACIENTES OPERADOS DE INTERPOSICIÓN
COLÓNICA EN EL INSTITUTO NACIONAL DE PEDIATRÍA,
CIUDAD DE MÉXICO.**

TRABAJO DE FIN DE CURSO QUE PRESENTA

DR. GERARDO ANTONIO SAGOLS MÉNDEZ

**PARA OBTENER EL DIPLOMA DE ESPECIALISTA EN
GASTROENTEROLOGÍA Y NUTRIOLOGÍA PEDIÁTRICA**



INP

MÉXICO, D.F.

**TESIS CON
FALLA DE ORIGEN**

2002



Universidad Nacional
Autónoma de México



UNAM – Dirección General de Bibliotecas
Tesis Digitales
Restricciones de uso

DERECHOS RESERVADOS ©
PROHIBIDA SU REPRODUCCIÓN TOTAL O PARCIAL

Todo el material contenido en esta tesis esta protegido por la Ley Federal del Derecho de Autor (LFDA) de los Estados Unidos Mexicanos (México).

El uso de imágenes, fragmentos de videos, y demás material que sea objeto de protección de los derechos de autor, será exclusivamente para fines educativos e informativos y deberá citar la fuente donde la obtuvo mencionando el autor o autores. Cualquier uso distinto como el lucro, reproducción, edición o modificación, será perseguido y sancionado por el respectivo titular de los Derechos de Autor.

**CONDICIONES CLÍNICAS Y FUNCIONALES A LARGO PLAZO DE LOS
PACIENTES OPERADOS DE INTERPOSICIÓN COLÓNICA EN EL INSTITUTO
NACIONAL DE PEDIATRÍA, CIUDAD DE MÉXICO.**

Pedro Sanchez Marquez
DR. PEDRO A. SANCHEZ MARQUEZ

DIRECTOR DE ENSEÑANZA

Luis Heshiki Nakandakari
DR. LUIS HESHIKI NAKANDAKARI

JEFE DEL DEPARTAMENTO DE ENSEÑANZA DE PRE Y POSGRADO

Jaime A. Ramirez Mayans
DR. JAIME A. RAMÍREZ MAYANS

**PROFESOR TITULAR DEL CURSO DE GASTROENTEROLOGÍA Y
NUTRIOLOGÍA PEDIÁTRICA Y TUTOR DEL TRABAJO DE FIN DE CURSO**

Miguel Vargas Gómez
DR. MIGUEL VARGAS GÓMEZ
TUTOR



**TESIS CON
FALLA DE ORIGEN**

**SUBDIVISION DE ESPECIALIZACION
DIVISION DE ESTUDIOS DE POSGRADO
FACULTAD DE MEDICINA
U. N. A. M.**

INDICE:

CONTENIDO	PAGINA
Resumen	1
Abstract	2
Introducción	3
Justificación	6
Objetivos	7
Material y Métodos	8
Resultados	10
Discusión	12
Bibliografía	15
Anexos	17

**TESIS CON
FALLA DE ORIGEN**

RESUMEN:

CONDICIONES CLÍNICAS Y FUNCIONALES A LARGO PLAZO DE LOS PACIENTES OPERADOS DE INTERPOSICIÓN COLÓNICA EN EL INSTITUTO NACIONAL DE PEDIATRÍA, CIUDAD DE MÉXICO.

Sagols-Méndez G, Ramírez-Mayans J, Vargas-Gómez M.

INTRODUCCIÓN: En 1911 Kelling y Vulliet propusieron la interposición colónica (IC) como una excelente alternativa en la sustitución esofágica. En el Instituto Nacional de Pediatría en México (INP) este procedimiento es realizado desde 1973. El objetivo fue evaluar las condiciones clínicas y funcionales a largo plazo de los pacientes con IC.

MATERIAL Y METODOS: Se revisaron los expedientes clínicos de los pacientes operados en el INP de 1985-1996, seleccionando únicamente pacientes con 5 o más años de la IC y que contaran con determinación intra-colónica continua del pH por 24hrs (DICpH), estudios radiográficos, manometría y endoscopia con toma de biopsia del colon interpuesto.

RESULTADOS: Se seleccionaron 14 pacientes. Los motivos de intervención quirúrgica fueron atresia esofágica 7, estenosis esofágica secundaria a ingesta de cáusticos 4 y estenosis secundaria a reflujo gastro-esofágico 3. El 58% presenta un adecuado estado nutricional. Ningún paciente presentó desnutrición de tercer grado. El principal síntoma referido fue la disfagia. 28% se encontraron asintomáticos. La DICpH fue positiva a reflujo gastro-colónico en el 28%. La endoscopia mostró inflamación en 8 pacientes, corroborándose por histo-patología en 5. Ningún paciente presentó cambios metaplásicos.

CONCLUSION: La IC continua siendo una adecuada alternativa para la sustitución esofágica con aceptables condiciones clínicas y funcionales a largo plazo.

Palabras Clave: Interposición colónica, disfagia, desnutrición, reflujo gastro-colónico.

TESIS CON
FALLA DE ORIGEN

ABSTRACT:

LONG-TERM CLINICAL AND FUNCTIONAL CONDITIONS OF COLON INTERPOSITION AT THE INSTITUTO NACIONAL DE PEDIATRIA IN MEXICO.

Sagols-Méndez G, Ramírez-Mayans J, Vargas-Gómez M.

BACKGROUND: In 1911 Kelling and Vulliet proposed the colon interposition (IC) as an excellent alternative in the oesophagus sustitution. In the Instituto Nacional de Pediatría in Mexico (INP) this procedure was achieved since 1973. The AIM was evaluate the long-term clinical and funtional conditions of the children with IC.

METHODS: We reviewed the medical records of children operated in the INP since 1985 to 1996. We selected only the patients with 5 or more years of the IC and contained an intra-colonic continues determination of the Ph for 24hrs (DICpH), x-ray, motility and endoscopies studies of the colon interposed. Colonic samples were obtained during endoscopic procedure.

RESULTS: We selected 14 patients. The indications for colonic replacement were esophageal atresia 7, stricture secondary to caustic injury of the esophagus 4 and stricture secondary to Gastroesophageal reflux 3. 58% had a good nutrition state. Any patient was severe mainutrition. The principal symptom was dysphagia. 28% of the children were without symptom. The DICpH was positive for gastro-colonic reflux in 28%. The endoscopic show colitis in 8 patients. In 5 was confirmed by histology. Any patient had metaplastic changes.

CONCLUSION: The IC was an excellent surgical alternative in the oesophagus sustitution with acceptable long-term clinical and funtional condition.

Key Words: Colon interposition, dysphagia, mainutrition, gastro-colonic reflux.

INTRODUCCION:

La Interposición Colónica (IC) es actualmente el procedimiento quirúrgico de elección cuando se requiere sustituir el esófago como consecuencia de algún proceso patológico del mismo, sea de tipo congénito o adquirido ⁽¹⁻²⁾.

Muchos fueron los intentos previos de re-emplazar el esófago como la interposición de yeyuno, la plastia con tubos gástricos y con mayor anterioridad tubos de piel, sin embargo los resultados fueron desalentadores ⁽³⁾. Fue hasta 1911 con las descripciones de Kelling quien uso un segmento de colon transverso en posición iso-peristáltica y de Vulliet usando un segmento de colon transverso en posición anti-peristáltica que este procedimiento gano aceptación por la mayoría de los cirujanos en todo el mundo ^(1, 4, 5).

En los últimos años se ha propuesto a la transposición gástrica como alternativa de sustitución esofágica ⁽⁶⁾ debido a su mejor irrigación, peristalsis y a que esta solo requiere una anastomosis, lo que se ha encontrado disminuye el riesgo de estenosis, sin embargo tiene el inconveniente debido a las características propias del estómago de limitar la ventilación, esto ocurriendo principalmente en la población pediátrica.

Las ventajas que se tienen con la IC son la fácil adquisición de un segmento largo de intestino que no limita la ventilación del paciente. En los últimos años se han utilizado segmentos de colon descendente que debido a su mejor irrigación con respecto al colon restante disminuyen la limitante del flujo sanguíneo y riesgo de necrosis del colon interpuesto ⁽¹⁾.

Las desventajas de la IC son la alta incidencia de estenosis y fistulas (24 – 36%) a nivel de la anastomosis esófago-colónica principalmente así como la falta del peristalsis propulsiva propia del colon que condiciona que los alimentos sean transportados al estómago por gravedad ⁽⁷⁾. Manifestándose clínicamente como disfagia en la mayoría de los pacientes.

Como complicaciones a largo plazo se refiere principalmente el reflujo ácido al colon y problemas respiratorios asociados al mismo 30%; obstrucción intestinal 20%, halitosis 12%, anemia 10%, redundancia del colon 6% y lesión permanente al nervio laríngeo recurrente 4% ⁽⁴⁾.

El riesgo de ulceración por la presencia de reflujo gastro-colónico se ha descrito, sin embargo no se ha encontrado en forma significativa debido a que este órgano secreta en forma importante moco que lo protege de la acción corrosiva del ácido ⁽⁸⁾.

Existen pocos estudios en los que se valore el crecimiento y estado nutricional a largo plazo, sin embargo se refiere en algunas series un buen incremento pondero-estatural. Se ha encontrado que el grupo de pacientes operados por problemas de tipo congénito como la atresia esofágica presentan un peso bajo al nacimiento localizándose previo a la intervención quirúrgica en la percentila 10 – 25 y que estos continúan localizándose posteriormente a la IC en la misma percentila. Lo que sugiere problemas asociados a la patología de base y no complicaciones a largo plazo ^(9, 10).

Los abordajes quirúrgicos utilizados en la IC son el retro-esternal el cual fue descrito por Javid en 1954 y el transhiatal por Waterston en 1957. Existen estudios que refieren que el riesgo de reflujo gastro-colónico es menor con el segundo procedimiento ^(11, 12).

En la población pediátrica a diferencia de los adultos donde predominan los procesos oncológicos, se ha encontrado que la principal indicación es la estenosis esofágica secundaria a la ingesta de cáusticos. Una proporción considerable esta constituida por los procesos de tipo congénito principalmente la atresia esofágica y la estenosis esofágica como complicación de un reflujo gastro-esofágico patológico ^(13, 14).

En el Instituto Nacional de Pediatría (INP) de la Ciudad de México, desde 1971 se realiza procedimiento, utilizando desde 1985 la anastomosis del cabo distal del colon interpuesto a la cara anterior del estómago como mecanismo anti-reflujo. Encontrándose buenos resultados sobre todo en el grupo de pacientes con patología congénita que son operados antes de los 3 meses ⁽¹⁵⁾.

Su principal indicación en el INP es la estenosis esofágica que no responde a programas de dilataciones. La estenosis esofágica secundaria a reflujo gastro-esofágico es un problema que se observa cada vez con menor frecuencia debido a la mayor sensibilidad de los pediatras en su diagnóstico y tratamiento.

JUSTIFICACIÓN:

La necesidad de sustituir el esófago como consecuencia de algún proceso patológico del mismo sea este de tipo congénito o adquirido representa un reto para la mayoría de los cirujanos en todo el mundo.

Desde 1911 con las descripciones de Kelling y Vulliet la IC surgió como una adecuada alternativa, siendo actualmente el procedimiento quirúrgico de elección para re-emplazar el esófago. No obstante que es ampliamente usado a nivel mundial existen pocos estudios sobre las condiciones clínicas y funcionales de este grupo de pacientes.

En el INP desde 1971 se realiza de igual forma este procedimiento no existiendo hasta la fecha una evaluación a largo plazo. Consideramos por tanto necesario realizar un estudio que nos permita conocer cuales son las condiciones clínicas y funcionales de este grupo de niños con la finalidad de establecer su evolución y pronóstico.

OBJETIVOS:

GENERAL: Describir las condiciones clínicas y funcionales a largo plazo de los pacientes operados de IC en el INP.

ESPECIFICOS:

- 1. Identificar la presencia de síntomas como disfagia, regurgitación, rumiación, tos persistente, halitosis y disfonía.**
- 2. Determinar el estado nutricional de los pacientes mediante la relación Peso / Talla de la clasificación de Waterlow.**
- 3. Describir los principales hallazgos de los estudios contrastados, determinación intra-colónica continua del pH, manometría, endoscopia y patología del colon interpuesto.**

MATERIAL Y METODOS:

Se realizó un estudio de serie de casos a través de la revisión de los expedientes clínicos de pacientes operados de IC en el INP durante el periodo comprendido de 1985 a 1996.

Se seleccionó para los fines del presente trabajo únicamente a los que tuvieran un tiempo de evolución posterior a la intervención quirúrgica de 5 o más años a quienes se les realizó técnica anti-reflujo y que contaran con la realización de los siguientes estudios: Determinación intra-colónica continua del pH por 24hrs (DICpH), estudios radiográficos contrastados, manometría, y endoscopia con toma de biopsias del colon interpuesto.

Como variables en estudio se consideró edad, género, motivo de intervención quirúrgica, tiempo de evolución posterior a la IC, presencia de síntomas tales como disfagia, regurgitación, rumiación, tos persistente y halitosis, estado nutricional, y principales hallazgos encontrados en los estudios radiográficos contrastados, DICpH, manometría, endoscopia y biopsia del colon interpuesto.

El estado nutricional se determinó de acuerdo a la clasificación de Peso / talla de Waterlow ⁽¹⁶⁾.

La DICpH fue realizada utilizando un equipo de la marca Synectics Digitrapper MK III con sondas de antimonio semi-desechables de 1 sensor, calibrándose con buffer de 7.0 y 1.1. El sensor se dejó a 3cm por arriba de la unión gastro-colónica. La DICpH se interpretó de acuerdo a los criterios de Boyle ⁽¹⁷⁻¹⁹⁾.

La manometría se realizó con un equipo de la Marca Sandhill SmartLab Motility System, con sondas de estado sólido de 3 canales, con separación de 5cm y 5mm de diámetro.

Los principales hallazgos de los estudios contrastados y de patología a nivel del colon interpuesto fueron obtenidos de los informes proporcionados por los departamentos de radiología y patología respectivamente del INP

Los resultados son analizados con estadística descriptiva simple, las variables cuantitativas se presentan con medidas de tendencia central y las variables categóricas se presentan en números y porcentajes. Los resultados se presentan en gráficos y tablas.

RESULTADOS:

De 1985 a 1996 se operaron en el INP 62 pacientes de IC, seleccionando 14 de acuerdo a los criterios de inclusión.

Diez pacientes correspondieron al género femenino. La edad promedio de presentación al momento del estudio fue de 11 años 6 meses.

Los motivos de intervención quirúrgica fueron atresia esofágica 7, estenosis esofágica secundaria a ingesta de cáusticos 4 y estenosis esofágica secundaria a reflujo gastro-esofágico 3 (Figura No. 1).

La técnica quirúrgica empleada fue transhiatal (ortotópica) 11, retroesternal 2 e intra-torácica izquierda 1. A trece de los 14 pacientes operados se les realizó técnica anti-reflujo anterior mediante la anastomosis del cabo distal del colon interpuesto a la cara anterior del estómago y a uno técnica anti-reflujo posterior. El tiempo promedio de evolución post-quirúrgica fue de 7 años 8 meses.

Seis pacientes presentaron desnutrición (3 de primer grado y 3 de segundo grado).

Los principales síntomas reportados fueron disfagia a sólidos en 7, regurgitación 4, tos persistente 3, rumiación 2 y halitosis 2. Un paciente presenta disfonía (Figura No. 2).

Cuatro pacientes se encontraron asintomáticos, 6 presentaron un síntoma y 4 tres síntomas.

Los estudios radiográficos contrastados demostraron reflujo gastro-colónico en 4 niños y datos indirectos de retardo en el vaciamiento del colon interpuesto al estómago en 7.

La DICpH fue positiva a reflujo gastro-colónico en 4 niños, predominando dentro los criterios de Boyle una fracción de tiempo con pH menor de 4 (Índice de reflujo) y la presencia de un evento de reflujo mayor a 20min. Tres de los 4 pacientes con DICpH (75%) presentaron en los estudios radiográficos contrastados reflujo gastro-colónico.

La manometría del colon interpuesto demostró ausencia de respuesta peristáltica al estímulo de la deglución en todos los casos estudiados.

La endoscopia mostró inflamación de la mucosa colónica (colitis) en 8 pacientes, confirmándose en 5 a través del estudio histológico de la biopsia obtenida por endoscopia. Ningún paciente presentó cambios metaplásicos. Otro hallazgo reportado durante la endoscopia fue la presencia de residuos de alimentos en 6/14.

Los resultados se presentan en la Tabla No. 1.

DISCUSION:

En la presente serie de casos predominaron las alteraciones de tipo congénito, ocupando el mayor porcentaje la atresia esofágica tipo 1. La estenosis esofágica secundaria a reflujo gastro-esofágico es un problema que afortunadamente se ve cada vez con menor frecuencia en el INP debido a la mayor sensibilidad de los pediatras en su diagnóstico y tratamiento.

Un porcentaje importante de pacientes (71%) se encontraron asintomáticos o presentaron sólo 1 síntoma al interrogatorio, lo que sugiere que en ausencia de alguna complicación como estenosis de alguna de las anastomosis quirúrgicas o redundancia del colon interpuesto, la IC es un procedimiento aceptado favorablemente por los pacientes permitiendo que se integren socialmente a la alimentación familiar.

La disfagia, similar a lo publicado en otras series es el síntoma que con más frecuencia se reporta por los pacientes operados de IC. Vale la pena, mencionar que en nuestros niños esta fue exclusivamente a sólidos y no limitó la integración de los pacientes a una dieta familiar.

La disfagia puede explicarse por la ausencia de peristalsis propulsiva del colon interpuesto documentada en los estudios de motilidad. Como se sabe el colon normalmente presenta contracciones peristálticas aisladas, por lo que en este caso los alimentos son transportados únicamente por gravedad. No obstante el 57% de los pacientes presentó un adecuado estado nutricional y ninguno presentó desnutrición de tercer grado. Lo anterior demuestra que a pesar de los problemas propios del colon, con respecto a su motilidad, estos niños pueden ingerir cantidades suficientes de nutrimentos que les permite un crecimiento adecuado.

Los síntomas sugestivos de reflujo gastro-colónico tales como regurgitación, tos persistente y rumiación, se presentaron en una proporción baja. La DICPH de igual forma confirmó la presencia de reflujo gastro-colónico solo en el 28%. La presencia de reflujo gastro-colónico puede favorecer la inflamación de la mucosa colónica encontrada en los estudios histológicos, y contrariamente a lo que se podría esperar mejora la motilidad colónica, ya que existen reportes que refieren que la administración de alimentos con un pH bajo mejora el tiempo de vaciamiento del colon interpuesto hacia el estómago ⁽¹¹⁾.

Los estudios radiográficos contrastados del colon interpuesto mostraron datos indirectos de reflujo gastro-colónico en 4 pacientes, correlacionándose con la DICPH solo en el 75%. La Phmetría, como se sabe, es el estándar de oro en el diagnóstico de reflujo gastro-esofágico ya que se trata de un estudio dinámico y fisiológico que detecta la presencia de reflujo durante las diferentes horas del día y es capaz de relacionarlo con cambios de posición, alimentación y presencia de síntomas tanto gastro-intestinales como extra-intestinales ⁽¹⁷⁻¹⁹⁾. Por lo anterior consideramos la DICPH por 24hrs también el método diagnóstico de elección para valorar objetivamente la presencia de reflujo gastro-colónico en los pacientes operados de IC.

La realización de estudios radiográficos contrastados continúa siendo necesaria ya que solamente a través de estos se puede valorar la morfología del colon interpuesto y permite detectar complicaciones tales como estenosis de las anastomosis quirúrgicas, fístulas y redundancia del colon interpuesto, entre otras.

Es conveniente considerar que la presencia de inflamación de la mucosa del colon interpuesto encontrada en el estudio histológico de la biopsia obtenida por endoscopia pudiera corresponder a la presencia de reflujo gastro-colónico (colitis péptica) y no tan sólo al efecto irritativo de residuos de alimentos que se acumulan a este nivel, similar a lo que se reporta en los

pacientes con enfermedad por reflujo gastro-esofágico, en donde aproximadamente del 40 al 50% presentan esofagitis.

Este hecho resulta relevante ya que nos sugiere la necesidad de algún tratamiento medico, como los bloqueadores H₂, para prevenir dicha inflamación y la aparición de cambios metaplásicos a este nivel.

Finalmente la ausencia de una inflamación severa, en los estudios histológicos, nos sugiere que por las características propias de la mucosa colónica, como son la producción de mayor cantidad de moco con respecto al esófago, esta puede ser más resistente al efecto irritativo de un pH ácido.

Podemos concluir que la IC continua siendo una adecuada alternativa para la sustitución esofágica con aceptables condiciones clínicas y funcionales a largo plazo.

TESIS CON
FALLA DE ORIGEN

BIBLIOGRAFÍA:

1. Huang MH, Sung CY, Hsu HK, Huang BS, Hsu WH, Chien KY. Reconstruction of the Esophagus with the left colon. *Ann Thorac Surg* 1989; 48:660-4.
2. Hulya Z, Gündođdu F, Cahit-Tanyel Fbuyukpamukcu N, Hicksonmez A. Colonic replacement for the treatment of caustic esophageal strictures in children. *J Pediatr Surg* 1992; 27: 771-4.
3. Spitz L. Gastric transposition for esophageal substitution in children. *J Pediatr Surg* 1992; 27: 252-9.
4. Mitchell IM, et al. Colon interposition in children. *Br J Surg* 1989; 76:681-6.
5. Wain JC, et al. Long-Segment colon interposition for acquired esophageal disease. *Ann Thorac Surg* 1999; 67:313-8.
6. Wagner C, Venis T, Maksoud J. Total gastric transposition: an alternative to esophageal replacement in children. *J Pediatr Surg* 1991; 26: 676-81.
7. Kao CH, Wang SJ, Chen CY, Chen CL, Yeh SH. The motility of interposition in patients with esophageal carcinoma after reconstructive esophageal surgery. *Clin Nucl Med* 1993; 18:782-5.
8. Lindhal H. Long-term endoscopic and flow cytometric follow-up of colon interposition. *J Pediatr Surg* 1992; 27:859-61.
9. German JC, Waterston DJ. Colon interposition for the replacement of the oesophagus in children. *J Pediatr Surg* 1976; 11:227-34.
10. Khan AR, Stiff G, Mohammed AR, Alwafi A, Ress BI, Lari J. Esophageal replacement with colon in children. *Pediatr Surg Int* 1998; 13:79-83.
11. DeMeester TR, et al. Indications, surgical technique and long-term functional results of colon interposition or bypass. *Ann Surg* 1988; 208:460-74.
12. Cerfolia RJ, et al. Esophageal replacement by colon interposition. *Ann Thorac Surg* 1995; 59:1382-4.

13. Belfo C, Blanco G, Penchyna J, Chávez R. Sustitución esofágica en un hospital de tercer nivel de atención pediátrica. *Bol Med Hosp Infant Mex* 1995; 52(5): 292-5.
14. Wilkins EW Jr. Long-segment colon substitution for esophagus. *Ann Surg* 1980; 192:722-5.
15. Vargas GM. Esophageal replacement in patient under 3 months of age. *J Pediatr Surg* 1994; 29(4): 487-91.
16. Waterlow JC. Clasificación and definition of protein calorie malnutrition. *Br Med J* 1972; 3:565.
17. Ramírez MJ, Mata RN, Rivas S, Cervantes BR, Zárate MF. Phmetría intraesofágica en niños: Técnica e indicaciones. *Acta Pediatr Mex* 1999; 20(4): 199-202.
18. Colletti R, Christie D, Orenstein S. Indications for pediatric esophageal pH monitoring. *J Ped Gastroenterol Nutr* 1995; 21:253-62.
19. Orenstein S. Gastroesophageal reflux. *Pediatr in Review* 1992; 13:174-82.

ANEXOS:

TABLA No. 1 PRESENTACION DE CASOS


CASO	INDIC. QX	DISFAGIA	REGUR- GITACION	RUMIACION	TOS	RX	DICpH	ESTUDIO PATOLÓGICO
1	AE 1	+	-	-	-	+	+	+
2	RGE	-	-	-	-	+	+	+
3	AE 1	-	+	-	-	-	-	-
4	RGE	+	+	+	-	+	+	+
5	AE 3	-	-	-	-	-	+	-
6	CA	-	-	-	-	-	-	-
7	AE 1	+	-	-	-	-	-	-
8	CA	-	-	-	-	-	-	-
9	CA	+	+	-	+	+	-	+
10	RGE	-	-	-	-	-	-	-
11	AE 3	+	-	-	-	-	-	-
12	AE 1	+	+	-	+	-	-	+
13	AE 2	+	-	-	-	-	-	-
14	CA	-	-	+	+	-	-	-

INDIC. QX: Indicación quirúrgica. AE 1, 2 y 3: Atresia esofágica 1,2 y 3.
 RGE: Estenosis por reflujo gastro-esofágico. CA: Estenosis por ingesta de
 cáustico. RX: Estudio contrastado del colon interpuesto. DICpH: Determinación
 continua del pH intra-colónico.

TESIS CON
 FALLA DE ORIGEN

**FIGURA No. 1 INDICACION DE INTERPOSICION
COLONICA**

**ATRESIA
ESOFAGICA
50%**



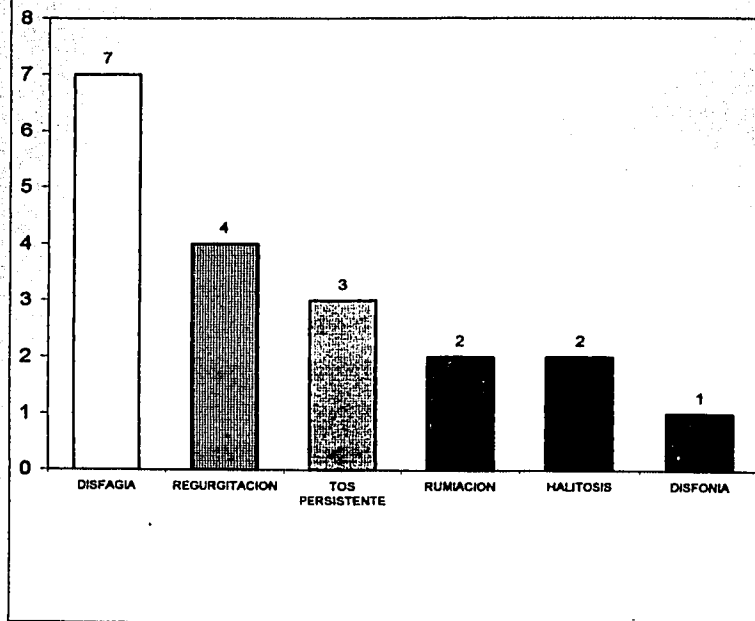
**ESTENOSIS
SECUNDARIA A
CAUSTICOS
29%**



**ESTENOSIS
SECUNDARIA A
RGE
21%**

**TESIS CON
FALLA DE ORIGEN**

FIGURA No. 2 PRINCIPALES SINTOMAS



**TESIS CON
FALLA DE ORIGEN**

**ESTA TESIS NO SALI
DE LA BIBLIOTECA**