

11236 37



# UNIVERSIDAD NACIONAL AUTONOMA DE MEXICO

DIVISION DE ESTUDIOS DE POSTGRADO  
E INVESTIGACION

---

---

INSTITUTO DE SEGURIDAD Y SERVICIOS  
SOCIALES PARA LOS TRABAJADORES DEL ESTADO

" UTILIDAD DE PERICARDIO BOVINO  
EN LA REPARACION DE PERFORACIONES  
SEPTALES ". ( Estudio experimental )

TRABAJO DE INVESTIGACION QUE PRESENTA EL  
DR. JUAN RAMON MANJARREZ VELAZQUEZ

PARA OBTENER EL DIPLOMA DE LA  
ESPECIALIDAD DE  
OTCRINOLARINGOLOGIA



**ISSSTE**

México , D. F. , a 31 de agosto de 2001.

TESIS CON  
FALLA DE ORIGEN



Universidad Nacional  
Autónoma de México



**UNAM – Dirección General de Bibliotecas**  
**Tesis Digitales**  
**Restricciones de uso**

**DERECHOS RESERVADOS ©**  
**PROHIBIDA SU REPRODUCCIÓN TOTAL O PARCIAL**

Todo el material contenido en esta tesis esta protegido por la Ley Federal del Derecho de Autor (LFDA) de los Estados Unidos Mexicanos (México).

El uso de imágenes, fragmentos de videos, y demás material que sea objeto de protección de los derechos de autor, será exclusivamente para fines educativos e informativos y deberá citar la fuente donde la obtuvo mencionando el autor o autores. Cualquier uso distinto como el lucro, reproducción, edición o modificación, será perseguido y sancionado por el respectivo titular de los Derechos de Autor.


Dr. Oscar Trejo Soldado  
Coordinador de Capacitación  
Desarrollo e Investigación

S. S. S. T. E.  
HOSPITAL REGIONAL  
ADOLFO LÓPEZ MATEOS  
★ AGO 31 2001 ★  
COORDINACION DE CAPACITACION  
DESARROLLO E INVESTIGACION

*Guillermo Avendaño*

Dr. Guillermo Avendaño Moreno  
Profesor titular de Otorrinolaringología


ENTRADA  
31 AGO 2001  
Subdirección de  
Evaluación e  
Investigación




Dr. Luis Miguel Gutiérrez Marcos  
Asesor de tesis



Dr. Arturo Vázquez García  
Vocal de investigación  
Coordinación de Cirugía



Dr. Luis Serán Alcázar Álvarez  
Jefe de Investigación



Dr. Julio César Díaz Becerra  
Jefe de Enseñanza

**TRABAJO INTER-INSTITUCIONAL:**

**HOSPITAL REGIONAL LIC. ADOLFO LOPEZ MATEOS (ISSSTE)  
(Servicio de Otorrinolaringología)**

**INSTITUTO NACIONAL DE ENFERMEDADES RESPIRATORIAS  
(Departamento de Cirugía Experimental)**

**INVESTIGADOR PRINCIPAL:**

\* Dr. Manjarrez Velázquez Juan Ramón

**INVESTIGADORES RESPONSABLES:**

\* Dr. Gutiérrez Marcos Luis Miguel

+ Dr. Jasso Victoria Rogelio

**INVESTIGADORES ASOCIADOS:**

+ MC Olmos Zúñiga Juan Raúl

+ QFB Sotrés Vega Avelina

+ Dr. Gaxiola Gaxiola Miguel

\* Dr. Avendaño Moreno Guillermo

\* Servicio de Otorrinolaringología, Hospital Regional Lic Adolfo López Mateos, ISSSTE

+ Departamento de Cirugía Experimental, Instituto Nacional de Enfermedades Respiratorias

## **AGRADECIMIENTOS**

Deseo ante todo agradecer a Dios por permitirme cumplir una etapa más en mi vida; a mis padres por brindarme su apoyo incondicional y guiar mi educación; a mis hermanos por compartir una bonita familia; a Edith por ser mi compañera, mi amiga y brindarme su cariño y amor; a mis maestros que además de proporcionarme la enseñanza profesional, me otorgaron su amistad; y a mis compañeros que hicieron que nuestra residencia fuera más amena y productiva

**“ UTILIDAD DE PERICARDIO BOVINO EN LA  
REPARACION DE PERFORACIONES SEPTALES “  
(Estudio experimental).**

*Dr. Juan Ramón Manjarrez Velázquez*

# I N D I C E

* I.- Introducción	1
* II.- Justificación	5
* III.- Hipótesis	5
* IV.- Objetivos	6
* V.- Material y métodos	6
Criterios de inclusión	7
Criterios de exclusión	7
Criterios de eliminación	7
Recursos	7
Grupos de estudio	9
Anestesia	9
Técnica quirúrgica	10
Evaluación	11
* VI.- Resultados	13
* VII.- Discusión	18
* VIII.- Conclusiones	22
* IX.- Literatura citada	23
* Gráficas anexas	30
* Resumen	33



## **INTRODUCCIÓN**

La perforación del septum nasal altera el funcionamiento de la nariz al provocar que la corriente del aire inspirado seque la mucosa nasal e irrite la superficie convexa del septum a nivel de la perforación, lo que produce una pérdida gradual de los cilios con el desarrollo secundario de costras, que al desprenderse pueden ocasionar epistaxis y a la vez, mayor formación de costras, estableciéndose un círculo vicioso. Estas perforaciones pueden cursar asintomáticas u ocasionar: epistaxis, costras, obstrucción nasal, silbido respiratorio, cefalea, rinorrea posterior, fetidez nasal, hiposmia y hundimiento del dorso nasal.

La sintomatología varía dependiendo del tamaño, y localización de la perforación.

La etiología puede variar y se agrupan en diversos grupos:

- a) Iatrogénica. Secundaria a septoplastia, cauterización de epistaxis, cricoides, cirugía de cornetes, intubación nasotraqueal, hematoma después de traumatismos contusos
- b) Inflamación e isquemia: Absceso septal nasal, sífilis, tuberculosis, fiebre tifoidea, difteria, granulomatosis de Wegener, LES, y sarcoidosis.
- c) Irritantes inhalados: Cocaína, ácido crómico, ácido sulfúrico, cemento, sal, carbonato de sodio, nitrato de calcio, arsénico, mercurio y fósforo.
- d) Neoplasias: Carcinoma y leucemia.

La causa más común de las perforaciones septales es la etiología iatrogénica, por la pérdida de cartílago cuadrangular, de una porción de los huesos vómer y etmoides, o de ambos, acompañados de sus respectivas cubiertas mucopericóndricas y mucoperiósticas. La nutrición del cartílago septal se realiza por el pericondrio, que proporciona los requerimientos nutricionales necesarios para el bajo metabolismo del

ambos, acompañados de sus respectivas cubiertas mucopericóndricas y mucoperiósticas. La nutrición del cartílago septal se realiza por el pericondrio, que proporciona los requerimientos nutricionales necesarios para el bajo metabolismo del cartílago. Al ser denudado durante el trabajo quirúrgico sobre el septum, puede faltar la continuidad de la mucosa, alterando la irrigación de la mucosa del cartílago, provocando una condrolisis, pudiendo traer como consecuencia una perforación septal.

Es difícil establecer la frecuencia de perforaciones septales, pues muchas de ellas son pequeñas y asintomáticas, sin embargo, en series como la de Ismail et al, se señala que sucede en alrededor del 1% de los pacientes sometidos a cirugía septal. Las perforaciones iatrogénicas son resultado de un defecto en la técnica de la septoplastia o de técnicas inadecuadas como sucedía frecuentemente con la técnica de resección submucosa de Killian. Por lo tanto, es indispensable la elevación cuidadosa de los colgajos y se debe cuidar que en caso de haber causado alguna lesión de la mucosa, no coincidan estos desgarros. Se localizan principalmente en el cartílago cuadrangular del septum, zona de Kiesselbach.

También se pueden encontrar en las zonas III y IV y generalmente son resultado de cirugías en las que se han tenido que extirpar grandes crestas impactadas contra la pared lateral.

Una perforación que no produce síntomas, no tiene indicación de tratamiento. Dentro de las medidas conservadoras, tenemos nebulizaciones o irrigadores que proporcionen humedad, ya sea con solución salina u otras soluciones que tarden mayor tiempo en evaporizarse, utilización de algunos emolientes (vaselina y/o glicerina) y tratamiento antimicrobiano durante 10 días. Las indicaciones para reparar quirúrgicamente las perforaciones incluyen a los pacientes sintomáticos en los que han fallado los métodos

conservadores y en quienes no se puede emplear un obturador. Se han diseñado múltiples técnicas para el cierre de las perforaciones; la mayoría se basa en el desplazamiento de colgajos de mucosa nasal o labial y casi todas son útiles para perforaciones menores de 1 cm. De tal suerte, que las perforaciones mayores de 1 cm, son uno de los capítulos menos satisfactorios en cirugía nasal.

Diferentes técnicas han sido desarrolladas. En los comienzos de este siglo se utilizó una técnica que produjo deformidad en silla de montar y por lo tanto, fue abandonada, posteriormente, en los comienzos de los años 40's se describieron los primeros colgajos de transposición septal, utilizando varios injertos de tejido conectivo en forma de sándwich entre la mucosa septal. Seeley describió una técnica de avance mucoso y cierre primario después de una extensiva elevación del mucopericondrio.

Cottle fue el primero en describir el avance del colgajo bipediculado para el cierre de perforaciones septales. Varias técnicas usando colgajos de cornete inferior y cornete medio fueron descrito a mediados de los 50's y principios de los 60's.

En los pasados 20 años numerosos colgajos creativos han sido introducidos para el cierre de grandes o complicadas perforaciones septales. Tripton describe el colgajo labiobucal en 1970 y Tardy introduce el colgajo mucoso sublabial en 1977. También se han utilizado autoinjertos de fascia de temporal y mucopericondrio de concha.

El típico abordaje para el cierre de las perforaciones localizadas más anteriormente es a través de hemitransfixión o transfixión completa, incisiones descritas por Cottle Kratz en 1973 justificó la alotomía para facilitar la exposición posterior para suturar.

Strelzow y Goodman introdujeron la rinoplastia externa como abordaje para facilitar reparación de perforaciones septales utilizando colgajos de avance de mucopericondrio bilateralmente

Karlan en 1982, enfatiza, para que un colgajo tenga éxito en el cierre de perforaciones septales tiene que cumplir los siguientes requisitos:

- 1) El aporte sanguíneo del colgajo tiene que ser asegurado.
- 2) La exposición a los defectos debe ser amplia para permitir la manipulación quirúrgica.
- 3) Las líneas de sutura se colocan mejor sobre tejido mesotelial.
- 4) Un colgajo grueso de periostio es intrínsecamente más fuerte que uno delgado de pericondrio.

Rusell et al, reportaron la utilidad de Alo injertos dérmicos humanos acelulares utilizados como injertos de tejido interposicional en la reparación de perforaciones septales mayores.

La utilidad de pericardio bovino se ha reportado y reconocido como útil en áreas como cirugía cardiovascular, al demostrar su utilidad en la elaboración de válvulas cardíacas utilizadas como bioprótesis, en la reparación de grandes vasos, en la corrección de anomalías anatómicas cardíacas, en la reparación de bulas enfisematosas pulmonares y entre otras áreas se ha iniciado interés en la utilización de corrección de defectos vasculares dentro del área de la Neurocirugía y en Cirugía fetal. Su preparación varía, sin embargo, existen reportes de que este implica la utilización de glutaraldehído.

En este estudio, se seleccionaron cerdos como unidad de estudio experimental, ya que cuentan con un septum nasal cartilaginoso que separa la cavidad nasal en 2 y comunica posteriormente con coanas, es de gran superficie y recubierto por mucosa que sigue las irregularidades de los cornetes localizados en la pared lateral de la cavidad. La mucosa que lo recubre es muy vascularizada. Constituye un modelo anatómicamente similar al humano, con una gran superficie ("septum cartilaginoso") para experimentar la

reparación de perforaciones con diferentes materiales y dando la oportunidad de desarrollar habilidades quirúrgicas en el estudiante de cirugía otorrinolaringológica.

## **II. JUSTIFICACION.**

La reparación quirúrgica de perforaciones nasoseptales ha constituido en el transcurso de la historia hasta la actualidad un reto médico, con resultados insatisfactorios, y en muchos de los casos, con un defecto aún mayor del problema inicial. En el Instituto Nacional de Enfermedades Respiratorias está demostrado que el pericardio bovino preparado en glutaraldehido liofilizado, constituye un material útil en la reparación de defectos toraco-abdominales, constituyendo apoyo invaluable en el tratamiento de estos pacientes, en términos de costo-beneficio. Los beneficios que presenta como material biodegradable son su maleabilidad, disponibilidad, bien tolerado, y su fácil integración a los tejidos, porque no requiere ser vascularizado, siendo un material inerte. El puerco, como modelo experimental en cirugía nasal representa una innovadora idea, con la ventaja de ser anatómicamente similar al humano, de fácil manejo, accesible y con una gran área quirúrgica septal para el desarrollo de los procedimientos

## **III. HIPOTESIS.**

- El pericardio bovino constituye un material útil en la reparación de perforaciones septales mayores en cartílago.
- El cerdo representa un modelo animal útil en la realización de cirugía septal nasal en fase experimental.

reparación de perforaciones con diferentes materiales y dando la oportunidad de desarrollar habilidades quirúrgicas en el estudiante de cirugía otorrinolaringológica.

## **II. JUSTIFICACION.**

La reparación quirúrgica de perforaciones nasoseptales ha constituido en el transcurso de la historia hasta la actualidad un reto médico, con resultados insatisfactorios, y en muchos de los casos, con un defecto aún mayor del problema inicial. En el Instituto Nacional de Enfermedades Respiratorias está demostrado que el pericardio bovino preparado en glutaraldehido liofilizado, constituye un material útil en la reparación de defectos toraco-abdominales, constituyendo apoyo invaluable en el tratamiento de estos pacientes, en términos de costo-beneficio. Los beneficios que presenta como material biodegradable son su maleabilidad, disponibilidad, bien tolerado, y su fácil integración a los tejidos, porque no requiere ser vascularizado, siendo un material inerte. El puerco, como modelo experimental en cirugía nasal representa una innovadora idea, con la ventaja de ser anatómicamente similar al humano, de fácil manejo, accesible y con una gran área quirúrgica septal para el desarrollo de los procedimientos

## **III. HIPOTESIS.**

- El pericardio bovino constituye un material útil en la reparación de perforaciones septales mayores en cartílago.
- El cerdo representa un modelo animal útil en la realización de cirugía septal nasal en fase experimental.

reparación de perforaciones con diferentes materiales y dando la oportunidad de desarrollar habilidades quirúrgicas en el estudiante de cirugía otorrinolaringológica.

## **II. JUSTIFICACION.**

La reparación quirúrgica de perforaciones nasoseptales ha constituido en el transcurso de la historia hasta la actualidad un reto médico, con resultados insatisfactorios, y en muchos de los casos, con un defecto aún mayor del problema inicial. En el Instituto Nacional de Enfermedades Respiratorias está demostrado que el pericardio bovino preparado en glutaraldehido liofilizado, constituye un material útil en la reparación de defectos toraco-abdominales, constituyendo apoyo invaluable en el tratamiento de estos pacientes, en términos de costo-beneficio. Los beneficios que presenta como material biodegradable son su maleabilidad, disponibilidad, bien tolerado, y su fácil integración a los tejidos, porque no requiere ser vascularizado, siendo un material inerte. El puerco, como modelo experimental en cirugía nasal representa una innovadora idea, con la ventaja de ser anatómicamente similar al humano, de fácil manejo, accesible y con una gran área quirúrgica septal para el desarrollo de los procedimientos

## **III. HIPOTESIS.**

- El pericardio bovino constituye un material útil en la reparación de perforaciones septales mayores en cartílago.
- El cerdo representa un modelo animal útil en la realización de cirugía septal nasal en fase experimental.

- El pericardio bovino preparado con glutaraldehido con o sin liofilización se integra adecuadamente en el tejido cartilaginoso, con adecuada cicatrización, bien tolerado y favoreciendo en crecimiento mucoso.
- Demostrar que la falta simétrica de mucosa septal conlleva a perforación cartilaginosa en un grupo control.

#### **IV. OBJETIVOS.**

##### **General.**

- *Evaluar la utilidad, cicatrización e integración a los tejidos nasoseptales del pericardio bovino tratado con glutaraldehido con y sin liofilización, después de cerrar un defecto de septum cartilaginoso en un modelo experimental porcino.*

##### **Específicos.**

- Determinar los cambios macroscópicos que sufre el PBTGL y PBTGNL al ser colocado en el septum para cubrir una perforación experimental en cerdos
- Determinar los cambios microscópicos que sufre el PBTGL y PBTGNL al ser colocado en el septum para cubrir una perforación experimental en cerdos

#### **V. MATERIAL Y METODOS.**

##### **Sujetos Experimentales.**



- El pericardio bovino preparado con glutaraldehído con o sin liofilización se integra adecuadamente en el tejido cartilaginoso, con adecuada cicatrización, bien tolerado y favoreciendo en crecimiento mucoso.
- Demostrar que la falta simétrica de mucosa septal conlleva a perforación cartilaginosa en un grupo control.

#### ***IV. OBJETIVOS.***

##### ***General.***

- *Evaluar la utilidad, cicatrización e integración a los tejidos nasoseptales del pericardio bovino tratado con glutaraldehído con y sin liofilización, después de cerrar un defecto de septum cartilaginoso en un modelo experimental porcino.*

##### ***Específicos.***

- Determinar los cambios macroscópicos que sufre el PBTGL y PBTGNL al ser colocado en el septum para cubrir una perforación experimental en cerdos
- Determinar los cambios microscópicos que sufre el PBTGL y PBTGNL al ser colocado en el septum para cubrir una perforación experimental en cerdos

#### ***V. MATERIAL Y METODOS.***

##### ***Sujetos Experimentales.***

- El pericardio bovino preparado con glutaraldehido con o sin liofilización se integra adecuadamente en el tejido cartilaginoso, con adecuada cicatrización, bien tolerado y favoreciendo en crecimiento mucoso.
- Demostrar que la falta simétrica de mucosa septal conlleva a perforación cartilaginosa en un grupo control.

#### **IV. OBJETIVOS.**

##### **General.**

- *Evaluar la utilidad, cicatrización e integración a los tejidos nasoseptales del pericardio bovino tratado con glutaraldehido con y sin liofilización, después de cerrar un defecto de septum cartilaginoso en un modelo experimental porcino.*

##### **Específicos.**

- Determinar los cambios macroscópicos que sufre el PBTGL y PBTGNL al ser colocado en el septum para cubrir una perforación experimental en cerdos
- Determinar los cambios microscópicos que sufre el PBTGL y PBTGNL al ser colocado en el septum para cubrir una perforación experimental en cerdos

#### **V. MATERIAL Y METODOS.**

##### **Sujetos Experimentales.**

Utilizamos 18 cerdos criollos clínicamente sanos, con un peso entre 25-30 Kg, que se obtuvieron de la granja de la UNAM. y fueron preparados en el bioterio del Instituto Nacional de Enfermedades Respiratorias.

Estos animales fueron manejados de acuerdo a La Ley General de Salud en Materia de Investigación de México y la Guide for the Care and Use of Laboratory Animals de los Estados Unidos de América.

***Crterios de inclusión.***

Se consideraron solo los cerdos clínicamente sanos, sin antecedente de infección de vías respiratorias desde su ingreso en el bioterio hasta el día de su procedimiento quirúrgico.

***Crterios de exclusión.***

Todos aquellos cerdos con sintomatología infecciosa de vías respiratorias desde su ingreso hasta el día de su intervención.

***Crterios de eliminación.***

Todos los cerdos con sintomatología infecciosa fueron excluidos del estudio

***Recursos.***

Este estudio y los procedimientos quirúrgicos fueron realizados por el servicio de Otorrinolaringología del Hospital Regional Lic. Adolfo López Mateos, participaron el personal médico y técnico del departamento de Investigación en Cirugía Experimental del Instituto Nacional de Enfermedades Respiratorias quienes proporcionaron el equipo

y material necesario para la realización de este trabajo como quirófanos, anestesia inhalada, medicamentos, instrumental, seguimiento y tratamiento de los animales, monitores y realización de estadística. También participó el Dr. Miguel Gaxiola Gaxiola, en el procesamiento e interpretación microscópica de las muestras de los fines de estudio.

### ***Preparación de Pericardio Bovino Tratado con Glutaraldehído.***

El pericardio se obtuvo de bovinos entre 6 y 18 meses de edad, recién sacrificados. El tejido se sumergió en solución salina isotónica a 4°C, se transportó al laboratorio donde se limpió de grasa y tejido conectivo, posteriormente se lavó en solución de Hank (SIGMA Chemical Co St Louis M.O.) a 4°C por seis horas. A dicha solución se le adicionó penicilina, estreptomina y anfotericina B.

Posteriormente se montaron los segmentos de pericardio en bastidores, y se sumergieron durante 15 días en una solución de glutaraldehído al 0.5%, manteniendo un PH de 7.4 con amortiguador de fosfatos. Transcurrido este tiempo se tomaron muestras de pericardio y de la solución de preservación para cultivo microbiológico.

### ***Liofilización del PBTG.***

Concluida la preparación del PBTG se cortaron muestras de 12 x 2 cm y se les eliminó la presencia de glutaraldehído mediante lavados seriados de 30 minutos con solución de NaCl al 0.9% previo al procedimiento de liofilización. Las muestras de pericardio bovino se colocaron en envase de cristal estériles apropiadas para la liofilización. Se colocó una muestra de pericardio bovino por envase, cuidando que la cara lisa del material

biológico permaneciera bien adherida a las paredes del recipiente. Los envases fueron sellados con papel parafilm y se congelaron a  $-70^{\circ}\text{C}$  durante 60 minutos.

Una vez congeladas, los recipientes se colocaron durante 4 horas en una liofilizadora (Labconco) con un vacío de 10 micrones de Hg a una temperatura de  $-55^{\circ}\text{C}$ . Durante todo este tiempo, se vigiló que los pericardios mantuvieran su forma rectangular, sin

deformaciones, ya que durante el proceso de deshidratación tienden a plegarse en su parte central y los bordes tienden a enrollarse. Terminada la liofilización, cada muestra de pericardio se esterilizó con gas y antes de colocarse en el septum, se tomó una muestra que se envió a estudio microbiológico.

### ***Grupos de estudio.***

Los animales se dividieron en tres grupos de estudio:

***Grupo I (PBTGL)*** (n=6) Perforación septal cubierta con pericardio bovino tratado con glutaraldehído liofilizado

***Grupo II*** (n=6) o grupo control de perforación septal sin tratamiento

***Grupo III (PBTGNL)*** (n=6) Perforación septal cubierta con pericardio bovino tratado con glutaraldehído no liofilizado

### ***Anestesia.***

Los animales se prepararon con 24 horas de ayuno para sólidos y 12 horas de ayuno para líquidos. La anestesia se indujo con sulfato de atropina a dosis  $0.44 \text{ mg/Kg}$  e hidrocloreuro de xilacina (Rompun, Bayer) a dosis de  $1 \text{ mg/Kg}$ . Posteriormente se aplicó propofol  $5 \text{ mg/kg}$  (Recofol, PISA) vía intravenosa (IV) e inmediatamente después se les aplicó metamizol  $28 \text{ mg/kg}$ . IV como analgésico.

Una vez anestesiados los animales se colocaron sobre la mesa de cirugía en posición decúbito dorsal, se intubaron con sonda orotraqueal No 4 y se conectaron a un ventilador de volumen (Harvard Apparatus) con un vaporizador (Isotec 3 Ohmeda) y la anestesia se mantuvo con isoflurano al 1.5%. Todos los animales fueron ventilados con un volumen de 15 ml/kg. Y una FiO<sub>2</sub> de 100 % y 20 respiraciones por minuto, durante todo el procedimiento quirúrgico. Se vigilaron sus signos vitales con un monitor para electrocardiografía (Datascopé Passport).

Realizada la cirugía, los animales se trasladaron a un cuarto de recuperación en donde se les aplicó metamizol (28 mg/kg) como analgésico IV y se les administró antibiótico terapia a base de Penicilina 22,000 UI más 500 mg de sulfato de estreptomicina IM durante 7 días.

### ***Técnicas quirúrgica.***

Al iniciarse el procedimiento quirúrgico el PBTGL y PBTGNL fueron sumergidos en solución salina fisiológica para su rehidratación

***Grupo I (n=6): PBTGL.*** Se colocó al animal en posición decubito ventral, bajo anestesia general inhalada, previa asepsia y antisepsia de la región nasal, se colocaron tapones nasales de algodón impregnados con lidocaina al 10% y adrenalina, después se colocaron campos quirúrgicos de tela estériles y se incidió la piel de dorso nasal en la línea media con bisturí del # 10 hasta llegar al perostio, se disecó éste, y posteriormente se realizaron osteotomias con cincel recto de 4mm, se retiraron las piezas de hueso (1x3 cm) y se identificó el plano submucopericondrico en el borde dorsal cartilaginoso, se llevaron a cabo tuneles anteriores, posteriormente se incidió la mucosa nasal y bajo

visualización directa, se creó una perforación de 2.5 cm, la cual incluyó la mucosa bilateral simétrica y el cartílago. Acto seguido el PBTGL ya rehidratado, fue colocado en el tunel submucopericondríco creado y se suturó al cartílago con material de sutura absorbible de 3/0 (poliglactina 910) (Vycril, Ethicon). Al concluir su colocación, se verificó su posición a través de las fosas nasales, y una vez terminada ésta se procedió a la sutura de la cubierta externa de las fosas nasales con material de sutura absorbible de 3/0 (poliglactina 910) (Vycril, Ethicon). Inmediatamente se procedió a la colocación de los fragmentos óseos, se suturó el periostio con el mismo material de sutura absorbible y se continuó con el cierre convencional de la piel utilizando nylon 2/0 (Nylon, Atramat)

**Grupo II (n=6): CONTROL.** Se realizó el mismo procedimiento que en el grupo I, con la diferencia de que en este grupo, no se colocó bioprótesis, ya que se dejó evolucionar la perforación.

**Grupo III (n=6): PBTGNL.** Se realizó la misma técnica que en el grupo I, solo que se utilizó pericardio bovino tratado con glutaraldehído no liofilizado.

### ***Evaluación.***

#### ***Clínica.***

Se realizó evaluación clínica 2 días antes de la cirugía, diario durante la primer semana postcirugía y cada tercer día el tiempo restante del estudio, que fue de 12 semanas. La evaluación clínica consistió en realizar observación de cada animal dentro de su jaula,

toma de temperatura, observación de la coloración de mucosa oral, auscultación de la cavidad torácica mediante estetoscopio para evaluar la frecuencia respiratoria, ruidos respiratorios para detectar la posible presencia de alteraciones al respirar por la nariz y frecuencia cardíaca. La toma de frecuencias respiratoria y cardíaca se realizó durante un minuto. Después de la cirugía también se evaluó la inflamación, dolor, presencia de infección, sangrado de la herida quirúrgica

### ***Radiológica.***

Para esto se tomaron placas de Rx AP de la cabeza del cerdo antes de la cirugía, inmediatamente después de esta y una vez por semana durante el tiempo que duró el estudio evaluando la integridad del septum y la morfología de las fosas nasales.

Finalmente los animales fueron sometidos a eutanasia con sobredosis de pentobarbital sódico (Anestosal) y se llevó a cabo evaluación macroscópica y microscópica del septum nasal y pericardio.

### ***Macroscópica.***

Doce semanas posteriores a la operación los animales fueron sometidos a eutanasia con una sobredosis de pentobarbital sódico, se revisó el sitio donde se colocó la tira de pericardio y se evaluó mediante observación directa su integración, cicatrización, infección, dehiscencia o rechazo, así como la formación de adherencias con estructuras circunvecinas.

### ***Microscópica.***



Para la evaluación histológica se tomaron muestras de la bioprótesis y del tejido circundante donde ésta fue colocada, se sumergieron en formaldehído al 10% para su fijación, posteriormente se incluyeron en parafina y a cada muestra se le realizaron cortes de 4 micras, los cuales fueron teñidos con hematoxilina-eosina y tricrómica de Masson. Una vez teñidas éstas por microscopía de luz se les evaluó la presencia de inflamación, dehiscencia, rechazo, fagocitosis del pericardio, formación de calcificaciones tanto sobre el material biológico como sobre el tejido circunvecino, vasos de neo formación, así como la formación de fibras de colágeno para observar si se presentó cicatrización.

## **VI. RESULTADOS.**

### ***Control microbiológico de las bioprótesis.***

Los cultivos microbiológicos realizados al pericardio cuando concluyeron los 15 días de preservación en el glutaraldehído, después de su liofilización y antes de colocarlo en el septum siempre resultaron negativos. Los cultivos realizados a la solución de preservación también fueron negativos.

### ***Hallazgos clínicos.***

Todos los animales sobrevivieron al procedimiento quirúrgico y completaron su tiempo de estudio. En los tres grupos, ningún animal sometido a cirugía presentó alguna diferencia clínica ya que sus constantes fisiológicas (tanto temperatura, frecuencia cardiaca y frecuencia respiratoria) se encontraron dentro de los parámetros normales. La coloración de la mucosa antes, después del procedimiento quirúrgico y durante todo el tiempo de estudio en todos los casos se presentó de color rosáceo.

Para la evaluación histológica se tomaron muestras de la bioprótesis y del tejido circundante donde ésta fue colocada, se sumergieron en formaldehído al 10% para su fijación, posteriormente se incluyeron en parafina y a cada muestra se le realizaron cortes de 4 micras, los cuales fueron teñidos con hematoxilina-eosina y tricrómica de Masson. Una vez teñidas éstas por microscopía de luz se les evaluó la presencia de inflamación, dehiscencia, rechazo, fagocitosis del pericardio, formación de calcificaciones tanto sobre el material biológico como sobre el tejido circunvecino, vasos de neo formación, así como la formación de fibras de colágeno para observar si se presentó cicatrización.

## **VI. RESULTADOS.**

### ***Control microbiológico de las bioprótesis.***

Los cultivos microbiológicos realizados al pericardio cuando concluyeron los 15 días de preservación en el glutaraldehído, después de su liofilización y antes de colocarlo en el septum siempre resultaron negativos. Los cultivos realizados a la solución de preservación también fueron negativos.

### ***Hallazgos clínicos.***

Todos los animales sobrevivieron al procedimiento quirúrgico y completaron su tiempo de estudio. En los tres grupos, ningún animal sometido a cirugía presentó alguna diferencia clínica ya que sus constantes fisiológicas (tanto temperatura, frecuencia cardiaca y frecuencia respiratoria) se encontraron dentro de los parámetros normales. La coloración de la mucosa antes, después del procedimiento quirúrgico y durante todo el tiempo de estudio en todos los casos se presentó de color rosáceo.

A la revisión de la herida quirúrgica se presentó inflamación moderada y dolor durante la primer semana postcirugía. En ningún animal se presento sangrado postquirúrgico después de la cirugía y la herida quirúrgica en los tres grupos de estudio se encontró bien cicatrizada a las 2 semanas post-cirugía

En cuanto a la evaluación de la disnea, ninguno de los animales de ambos grupos presento ésta

### ***Hallazgos radiológicos.***

Radiológicamente, al observar las placas radiográficas inmediatamente después del procedimiento quirúrgico y al día siguiente posterior a éste y durante todo el estudio se observaron cavidades nasales libres sin presencia de imagen sugestiva de hematoma o infección.

### ***Hallazgos macroscópicos.***

Cuando los animales fueron sometidos a eutanasia, a la evaluación macroscópica ningún animal del grupo I y III presentaron evidencia alguna de infección, dehiscencia o rechazo y se observó integración de las tiras de pericardio al septum caracterizada por el desarrollo de una cicatriz con aspecto de tejido de mucosa nasal, que cubrió completamente el defecto creado, con bordes regulares, de coloración y textura similar a la mucosa sana circundante.

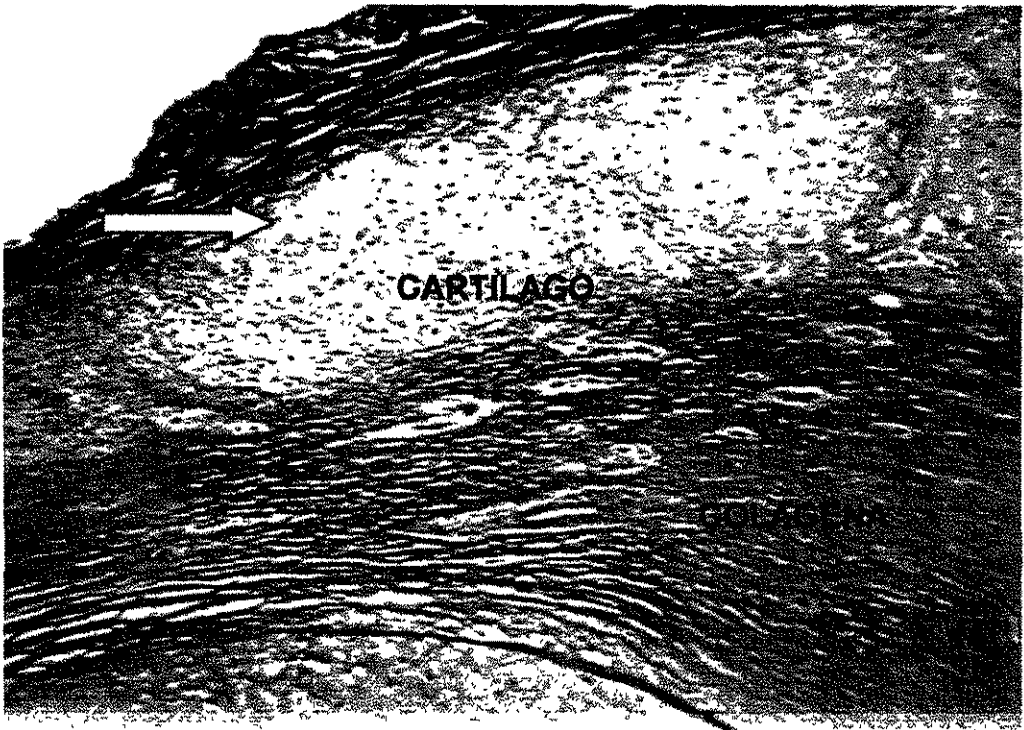
En el grupo II ( CONTROL) en cinco de los animales la perforación en el septum se mantuvo, aunque los bordes de mucosa de ambas fosas nasales se unieron a través del defecto. Sin embargo en uno de los animales la perforación se encontró cubierta por tejido con aspecto de mucosa nasal.

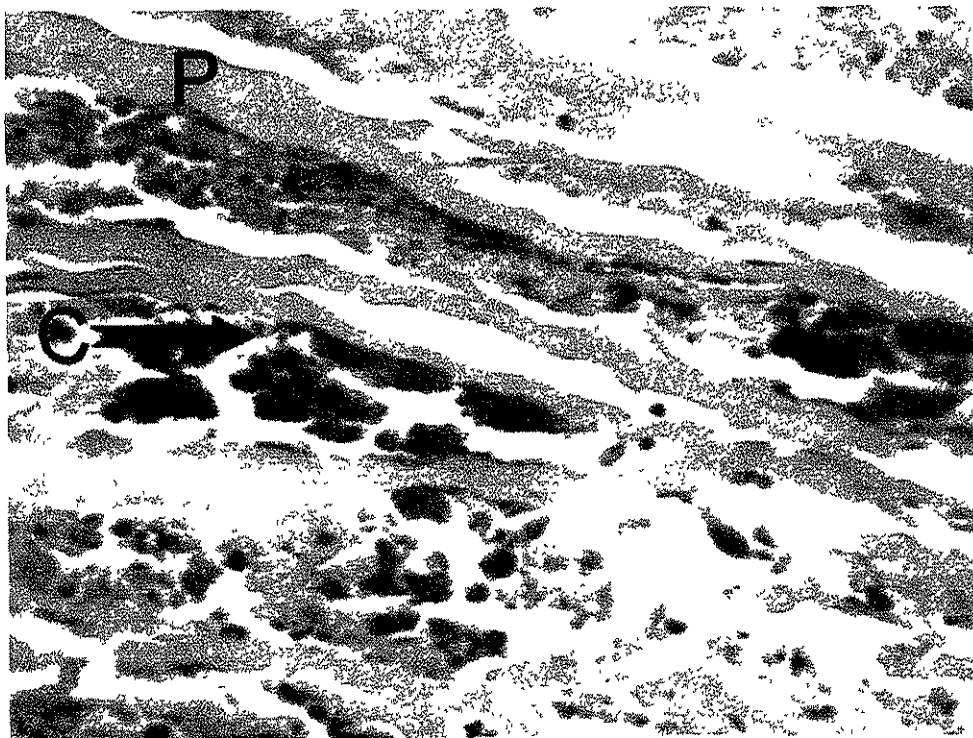
**Hallazgos microscópicos.**

Microscópicamente en los animales del grupo I y III, se observó pérdida del epitelio con inflamación moderada y degeneración del cartílago en la zona que se produjo la perforación. También se pudo apreciar el desarrollo de fibras de colágena tanto sobre el pericardio como a los alrededores del cartílago septal (Figura 1). En uno de los animales, la inflamación fue principalmente a base de linfocitos y además se presentó una reacción granulomatosa con células gigantes de reacción a cuerpo extraño en la zona en donde se colocó la sutura. En 4 de los 6 cerdos del grupo I se observó el desarrollo de calcificaciones adjunto al PBTGL (Figura 2).

Todos los animales del grupo II mostraron degeneración del cartílago septal en los bordes de la perforación con escasa inflamación, así como pérdida parcial del epitelio.

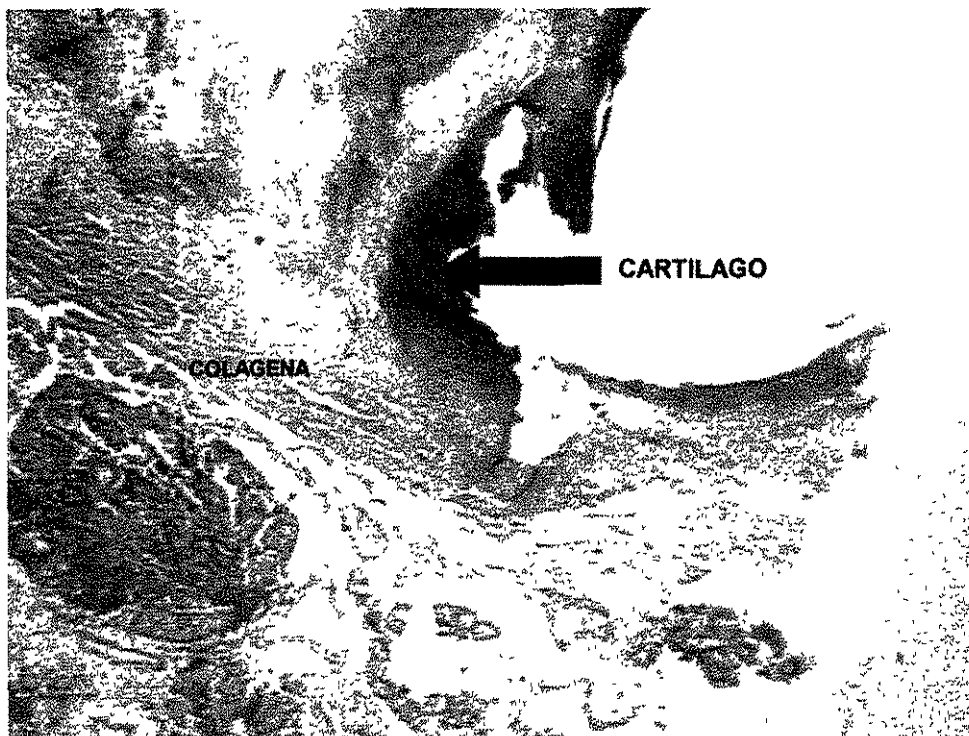
\* Figura 1: Foto micrografía en la que se observa el pericardio (p), cartílago y el desarrollo de fibras de colágena, alrededor del pericardio y cartílago septal. Masson, aumento original 2.5x.





**Figura 2.** Foto micrografía que muestra el PBTGL (P) y las calcificaciones (C). H-E, aumento original 10x

TESIS CON  
FALLA DE ORIGEN



**Figura 3.** Foto micrografía en la que se observa la pérdida de continuidad y degeneración del cartílago septal en la zona en donde se produjo la perforación experimental y el desarrollo de las fibras de colágena en un animal del grupo control. H-E, aumento original 2.5x.

## VII. DISCUSION.

TESIS CON  
FALLA DE ORIGEN

## **VII. DISCUSION.**

Las perforaciones nasoseptales constituye una complicación clínica con un aumento relativamente progresivo en los últimos años, al incrementarse los accidentes derivados de traumatismos nasales y faciales por el aumento de violencia, así como de accidentes automovilísticos, toxicomanías y mayor frecuencia en la realización de cirugía nasal con fines estéticos. Actualmente, se le ha prestado interés al tratamiento oportuno de estos pacientes, sin embargo a pesar de los cuidados médicos, ocasionalmente es inevitable la existencia de perforación septal.

En la historia de la cirugía de reparación de perforaciones septales, se describen un gran número de técnicas quirúrgicas, en las que se intentan rotar colgajos de mucosa nasal para cubrir el defecto, pero hasta el momento los resultados son desalentadores en los pacientes con perforaciones septales mayores, en donde en ocasiones el resultado final es un defecto mayor.

Ante este panorama sombrío para el paciente y la frustración que ha significado para la otorrinolaringología, sin lugar a duda, una expectativa preocupante y a la vez deseada, sería encontrar una técnica que permita el crecimiento de la mucosa nasal, sin comprometer la irrigación de la misma. El pericardio bovino es un material biológico que ha demostrado ser útil en el cierre de perforaciones toracoabdominales y en cirugía cardiovascular en humanos, debido a que posee buena aceptación tisular, no se rechaza, tiene fácil manejo quirúrgico y es de bajo costo, lo cual incrementa significativamente el beneficio clínico de los pacientes. (29, 33, 34, 35, 36, 39, 40, 41).

El pericardio bovino en comparación con otros materiales utilizados como injerto (cartilago auricular y costal, cortical de hueso temporal, silastic, medpore), presenta algunas ventajas, como. El no crear un defecto en el sitio donador, no requiere la irrigación vascular para su integración en los tejidos receptores, se integra fácilmente a

los tejidos sin presentar rechazo inmunológico (29, 33, 34, 35, 36, 39, 40, 41), su consistencia permite fijarse al cartílago mediante material de sutura.

En este trabajo se evaluó la utilidad, cicatrización e integración a los tejidos nasoseptales del pericardio bovino tratado con glutaraldehído con y sin liofilización, después de cerrar un defecto de septum cartilaginoso en un modelo experimental porcino.

Al realizar los cultivos microbiológicos del pericardio después de 15 días de preparados y antes de que fueran utilizados para la reparación de las perforaciones septales en los cerdos, encontramos que todos fueron negativos debido a que el glutaraldehído además de actuar como agente curtidor que incrementa la estabilidad y la fuerza de las uniones cruzadas del tejido, también actúa como germicida desnaturalizando las proteínas de los agentes infecciosos y con esto reduce la antigenicidad (28, 29, 30, 31, 32, 33, 34, 35, 36, 37, 38, 39, 40, 41, 42). Los resultados de este estudio coinciden con los observados por el grupo de cirugía experimental de los doctores Jasso y Santillán quienes antes de hacer reparaciones tóraco-abdominales tanto en forma experimental (en animales) como clínica (en humanos), sometían el pericardio a cultivos microbiológicos y ellos nunca observaron el desarrollo de algún agente infeccioso (33, 34, 35, 36, 39, 41). Estos hallazgos tienen similitud con los encontrados por el Dr. Rey y colaboradores, quienes tampoco observaron crecimiento de microorganismos en sus cultivos de PBTG que utilizó para formar tubos que se colocaban como sustitutos de aorta abdominal en perros (43, 44), así como el utilizado para la realización de hernioplastias ventrales en equinos (45) y canídeos (46).

En la clínica de hernias del Hospital General Dr. Manuel GEA González, también observaron que el PBTG sometido a cultivos microbiológicos que se usó para el



tratamiento de hernias postincisionales (39) y en el caso de una paciente con agenesia de piso pélvico (29), en ningún caso se observó desarrollo de agentes infecciosos.

Con respecto a la evaluación clínica en todos los animales, esta fue satisfactoria, debido a que en ningún animal se presentó dificultad para respirar durante todo el tiempo de estudio, además de que no se encontraron complicaciones de ningún tipo en el área quirúrgica.

Microscópicamente se observó en los animales del grupo I y III la zona del defecto completamente cubierta por una cicatriz con apariencia de mucosa nasal, de bordes regulares, de coloración homogénea con relación a los tejidos circundantes, sin alteraciones de la morfología estructural original de la nariz del cerdo, lo que se correlaciona con lo descrito por otros autores quienes mencionan que el PBTG es una base sobre la cual se forma una cicatriz "funcionalmente adecuada" (33, 34, 35, 40, 41) Mientras que en el grupo II, se observó la persistencia de la perforación creada experimentalmente, debido a que no se tenía un puente de crecimiento para la mucosa nasal (pericardio)

Las muestras examinadas por microscopía de luz en los sujetos de estudio del grupo I de este trabajo, mostraron buena integración de la bioprótesis (PBTGL) al septum, caracterizada por una buena cicatrización con formación de tejido fibroso (constituido principalmente por fibras de colágena y fibras elásticas) sobre la colágena propia del PBTGL, así como en la periferia de éste incluyendo el carílago. También mostraron reacción inflamatoria mínima con presencia de algunos linfocitos. Estos datos señalan que el tratamiento del pericardio con glutaraldehído y liofilizado, efectivamente reduce la antigenicidad del tejido con lo que se bloquea el fenómeno de rechazo y lo convierte en un material inerte, ya que en ningún animal de este estudio se presentó reacción de rechazo al injerto (28, 29, 30, 31, 32, 33, 34, 35, 36, 37, 38, 39, 40, 41, 42). También

estos resultados confirman que estas bioprótesis actúan como soporte para la incorporación de tejido fibroso, como lo han observado varios investigadores al utilizar este material para la reparación de hernias tanto en humanos como en animales (29, 32, 33, 34, 35, 36, 39, 40 41, 42).

La presencia de inflamación moderada con presencia de linfocitos en estas muestras fue debida principalmente a que se presentó un proceso de inflamación crónica en las que los linfocitos se presentan por motivos desconocidos. Sin embargo este tipo de inflamación crónica siempre termina en cicatrización (aunque esta puede ser con deformidades o con formación de adherencias) (47,48,49).

Con respecto a la presencia de células gigantes a cuerpo extraño en la zona de las suturas, en un animal del grupo I, es una respuesta de inflamación crónica granulomatosa, en la cual la poliglactina 910 (Vycril, Ethicon) que es un material de sutura absorbible y que fue el utilizado para fijar el pericardio, actuó como un irritante que provocó la fusión de los macrófagos que fueron a digerirlo y por eso se formaron las células gigantes a cuerpo extraño (47,48,49).

Con respecto a las calcificaciones observadas, se debieron a que el glutaraldehído con el que se trataron estas bioprótesis, favorecen su desarrollo (28, 29, 30, 31, 32).

En los cerdos del grupo II no se observó el cierre de la perforación, porque el desarrollo de tejido fibroso, no contó con una superficie sobre la cual continuara su crecimiento

Todos estos hallazgos microscópicos observados en este trabajo, coinciden con los de otros estudios que describen el uso de este tipo de bioprótesis para reparar tráquea, pared abdominal, pared torácica, así como diafragma, y en estos se menciona que este biomaterial posee varias ventajas como producir baja reacción a cuerpo extraño ya que es un material inerte, tiene bajo potencial infeccioso y es un soporte para la incorporación de tejido fibroso fuerte y flexible que forma una buena cicatriz, además de

tener fácil manipulación quirúrgica, su obtención y preparación con glutaraldehído, así como su liofilización, tienen un bajo costo (29, 32, 33, 34, 35, 36, 39, 40, 41, 42).

### **VIII. CONCLUSIONES.**

De acuerdo a lo descrito, se puede concluir que:

- El cerdo constituye un modelo experimental adecuado para la realización de cirugía nasal.
  
- Las bioprótesis de PBTGL preparadas en el Instituto Nacional de Enfermedades Respiratorias tienen un costo mínimo en comparación con el comercial, son fáciles de preparar, poseen adecuada resistencia, flexibilidad y manejo quirúrgico.
  
- El pericardio es un material adecuado para el cierre de las perforaciones septales en un modelo experimental porcino.
  
- Las prótesis de pericardio bovino actúan como un soporte para el desarrollo de colágena sobre el defecto septal creado en forma experimental.
  
- El pericardio bovino tratado con glutaraldehído con y sin liofilización constituye una opción quirúrgica en la reparación de perforaciones septales, en un modelo experimental en cerdos.

tener fácil manipulación quirúrgica, su obtención y preparación con glutaraldehído, así como su liofilización, tienen un bajo costo (29, 32, 33, 34, 35, 36, 39, 40, 41, 42).

### **VIII. CONCLUSIONES.**

De acuerdo a lo descrito, se puede concluir que:

- El cerdo constituye un modelo experimental adecuado para la realización de cirugía nasal.
  
- Las bioprótesis de PBTGL preparadas en el Instituto Nacional de Enfermedades Respiratorias tienen un costo mínimo en comparación con el comercial, son fáciles de preparar, poseen adecuada resistencia, flexibilidad y manejo quirúrgico.
  
- El pericardio es un material adecuado para el cierre de las perforaciones septales en un modelo experimental porcino.
  
- Las prótesis de pericardio bovino actúan como un soporte para el desarrollo de colágena sobre el defecto septal creado en forma experimental.
  
- El pericardio bovino tratado con glutaraldehído con y sin liofilización constituye una opción quirúrgica en la reparación de perforaciones septales, en un modelo experimental en cerdos.

**IX. LITERATURA CITADA.**

1. - Rollin K. Daniel. Rhinoplasty, Primera edición, Aesthetic Plastic Surgery, E.U.A., 1993
2. - Russell y cols. Septal Perforation Repair With Acellular Human Dermal Allograft, Arch Otolaryngol Head Neck Surg, vol.. 124, Alexandria, Egipto, JAN 1998. Pp 73-78.
3. - Mondragón y cols. Resección De Tumores De Vena Cava Inferior Con Emplazamiento De Pericardio Bovino, Instituto de Cancerología, México. , J. Am. Coll. Surg. Junio 1998, 186 (6), 717-9.
4. - David TE. El Uso De Pericardio En Cardiopatías Adquiridas, Toronto Canadá, Artículo de Revisión Tutorial, NLM CIT ID. 98161236.
5. - Hiester y Sacks. Sitios De Selección Óptimos De Pericardio Bovino, Miami, Florida. NLM CIT, ID. 98118885.
6. - Tomazic y cols. Un Modelo De Difusión En Vitro Para El Estudio De Calcificación De Tejido De Pericardio Bovino, Maryland EUA, NLM CIT ID 98085138.
7. -Biasi y cols. Pericardio Bovino Procesado Como Parche De Angioplastía Para Endarterectomia Carotidea, Milán, Italia. Cardiovasc Surg. Octubre 1996; 4(5). 591-5

8. - Circulación. Prevención De Calcificación En Bioprótesis Valvular Cardíaca Por Preincubación De Etanol, Enero 1997, *Circulación*, 95 (2), 479-88
9. - Manejo Quirúrgico De Absceso Aórtico. *J Card Surg*, Marzo 1997; 12(2) 262-6.
10. - Reparación Quirúrgica De Un Neurisma Falso De Aorta Ascendente Siguiendo Un Trasplante Cardíaco Ortotópico, *Eur J Cardiothorac Surg*, Junio 1997, 11(6): 1174-5.
11. - Influencia De Polietilenglicol En Vitro Sobre Degradación Y Calcificación De Pericardio Bovino, *J Biomater Appl*, abril 1997, 11(4): 430-52.
12. - Resultados Quirúrgicos En Endocarditis Infecciosa Activa, *Eur J Cardiothorac Surg*, Enero 1997, 11(1): 46-52.
13. - Reparación De Estenosis Valvular Aórtica Con Pericardio Bovino, *Ann >Thorac Surg*, Febrero 1997, 63(2): 465-9.
14. - Utilidad De Pericardio Bovino Para Reconstrucción Valvular Pulmonar, *J Herat Valve Dis*, enero 1998, 7(1), 54-61,
15. - Modificaciones Mecánicas De Pericardio Humano Después De Inmersión En Glutaraldehído Al 0.625%, *J Herat Valve Dis.* , Enero 1998, 7(1), 24-9.
16. - El Uso De Pericardio En Enfermedad Cardíaca Adquirida, *J Herat Valve Dis* , Enero 1998, 7(1), 13-8.

17. - Reparación Valvular Aortica Con Pericardio Bovino, Ann Thorac Surg, Febrero 1998, 65(2), 601-2.
18. - Pericardio Bovino vs. Colágeno Bovino En Operaciones De Reducción Pulmonar, Ann Thorac Surg, enero 1998, 65(1), 217-9.
- 19.- Modelo De Difusión En Vitro Para El Estudio De Calcificación De Tejido De Pericardio Bovino, J Pharm Sci, diciembre 1997, 86(12), 1432-8.
- 20.-Rinsho y cols. Pericardio Bovino Vs Pericardio Autologo En Parche De Reparación De Daño Valvular De Tetralogía De Fallot, Abril 1994, 14(2), 129-32.
- 21.- Pericardio Bovino Para Injertos Durales, Neurosurgery, diciembre 1997, 41(6), 1446-7.
- 22.- Pericardio Bovino Procesado Como Parche De Angioplastia Para Endarterectomia Carotidea, Cardiovasc Surg, diciembre de 1996, 4(6), 848-52.
- 23 - Nuevos Tratamientos Usando Alginato Para Reducir La Calcificación De Bioprótesis Cardiaca Bovina, J Biomater Sci Polym De, 1997 8(12): 919-30.
- 24.- Pericardio Bovino Tratado Con Glutaraldehido, Artif Organs, Sept 1997, 21(9), 1007-13.

25.- Emplazamiento Valvular Mitral Y Aórtico Con Reconstrucción Del Cuerpo Fibroso, J Thorac Cardiovasc Surg, Noviembre de 1997, 114(5), 766-71.

26.- Reglamento de La Ley General de Salud en Materia de Investigación para Salud. Título séptimo, capítulo único, sector salud 1987.

27.- Guide for the Care and Use of Laboratory Animals US. Department of Health and Human Services, Public Health Service, National Institutes of Health, rev. 1985.

28 - Allen, W.W., Didio L.J. and Zacharias A.: Microscopic study of normal parietal pericardium and unimpanted Puig-Zerbini pericardial valvular heterografts. J thorac Cardiovasc Surg 1984; 87. 845-55.

29.- Athie, A J , Martin, S , Santillan, P. Y Mijares, J M.: Pelvic floor reconstruction with bovine pericardium treated with glutaraldehyde. Abstract book 37th World Congress of Surgery. International Surgical Week ISW97. International Society of Surgery, Society International de Chirurgie 1997. P117 (468).

30.- Bodnare E.: Observations on glutaraldehyde-treated heterologous cardiac valves. Thorax 79, 34: 794-800.

31.- Carpentier A., Lemaigre G., Robert L., Carpentier S., and Dubost C.: Biological factor affecting long-term results in valvular heterografts. J. Thoracic Cardiovasc Surg. 1969, 58: 467-83.



- 32.- Graenwöger M., Sider J., Fitzal F., Zelenka C., Windberger U., Grimm M., Moritz A., Böck P. and Wolner E.: Impact of glutaraldehyde on calcification of pericardial bioprosthesis heart valve material. *Ann Thorac Surg.* 1996, 62: 772-77.
- 33.- Jasso Victoria R, Olmos J.R., Arreola J.L., Sotres, A., Vanda B. y Santillan Doherty, P.: Reconstrucción del esternón con pericardio bovino tratado con glutaraldehído (PBTG). Estudio experimental *Rev Inst. Nat. Enf. Resp* 1995, 8 (3): 189-91.
- 34.- Jasso-Victoria, R., Olmos, J.R., Cedillo, I., Arreola, J.L., Sotres, A. y Santillan-Doherty P.: Surgical model of intrauterine fetal reconstruction of the diaphragm with a biological bioprosthesis. Abstract book 37th World Congress of Surgery. International Surgical Week ISW97. International Society of Surgery, Société Internationale de Chirurgie 1997, p 234 (934).
- 35.- Olmos Zuñiga, J.R: Estudio funcional y microestructural de bioprótesis de pericardio bovino tratado con glutaraldehído en diafragma de perros. Tesis de Licenciatura México, D.F. México: Facultad de Medicina Veterinaria y Zootecnia. U.N.A.M. 1990.
- 36.- Olmos Zuñiga, J.R., Jasso, R., Sotres, A., Arreola, J.L., Gaxiola, M, Vanda B y Santillan Doherty, P.: Utilización de bioprótesis liofilizadas en la reparación de defectos abdominales en ratas *Rev. Inst. Nat. Enf. Resp* 1996, 9 (3) 183-6
- 37.- Recee I.J, Noort Van R and Martin R.P.. The physical properties of bovine pericardium A study of the effects of stretching during chemical treatment in glutaraldehyde *Ann Thorac Surg.* 1982; 5: 480-85

38.- Rey A., Aguilar G.M. y Marquez L.A. Parches vasculares de pericardio de bovino tratado con glutaraldehído en la aorta abdominal del perro. Ultraestructural y funcionalidad. *Cirujano General* 1986, 9: 712-18

39.- Santibañez-Salgado, J.A.: Tratamiento Quirúrgica de Hernias Postincisionales con pericardio bovino tratado con glutaraldehído. Tesis de Especialidad. México, D.F. México: Facultad de Medicina. UNAM. 1993.

40.- Santillán-Doherty, P., Jasso R., Sotres, A, Olmos, R., Arreola, J L, García, D., Vanda, B. y Gaxiola M.: Reparación de defectos de pared toracoabdominal de perros con bioprótesis de pericardio bovino. *Rev. de Investigación Clínica*. 1995; 47. 436-46.

41 - Santillán-Doherty, P., Jasso, R., Sotres, A., Olmos, R., Arreola, J.L., et al.: Thoracoabdominal wall repair with glutaraldehyde-preserved bovine pericardium. *Journal of Investigative Surgery*. 1996; 9: 45-55

42.- Valente M and Bartolotti U.: Glutaraldehyde preserved porcine bioprosthesis. Factors affecting performance as determined by pathologic studies. *Chest* 1983; 83: 4-12.

43.- Rey A., Marquez L.A. y Heine J.L. Pericardio bovino tratado con glutaraldehído en la aorta de perros. *Cirujano General* 1982, 6: 161-65.

44.- Rey A.: Hernioplastía ventral infraumbilical en equino con pericardio de bovino tratado con glutaraldehído Reporte de un caso *Memorias del primer congreso Nacional*

de Cirugía Veterinaria. Facultad de Medicina Veterinaria y Zootecnia. U.N.A.M. México D.F., 1987; 136-38.

45.- Rey A., Aguilar G.M. y Marquez L.A. Parches vasculares de pericardio de bovino tratado con glutaraldehído en la aorta abdominal del perro. Ultraestructural y funcionalidad. Cirujano General. 1986; 9: 712-18.

46.- Reyes D.F.: Hernioplastia ventral en caninos con bioprótesis de pericardio de bovino tratado con glutaraldehído. Tesis de licenciatura. México, D.F. México: Facultad de Medicina Veterinaria y Zootecnia. U.N.A.M. 1990.


47.- Peacock E.E.: Control of wound healing and scar formation in surgical patients. Arch Surg. 1981; 116: 1325-29.

48.- Robbins S.L. and Cotran R.S. Patología Estructural y Funcional. 2da edición. México, D.F.: Interamericana S.A. de C.V. 1984; 53-99.

49.- Rubin E. And Farber J.L.: Patología Fundamentos. 1ra edición. México, D.F. Medica Panamericana S.A. de C.V. 1992: 37-51.

ESTA TESIS NO SALE  
DE LA BIBLIOTECA


# Utilidad de Pericardio Bovino en reparación de perforaciones septales



TESIS CON  
FALLA DE ORIGEN

Grupos De Estudio  
30

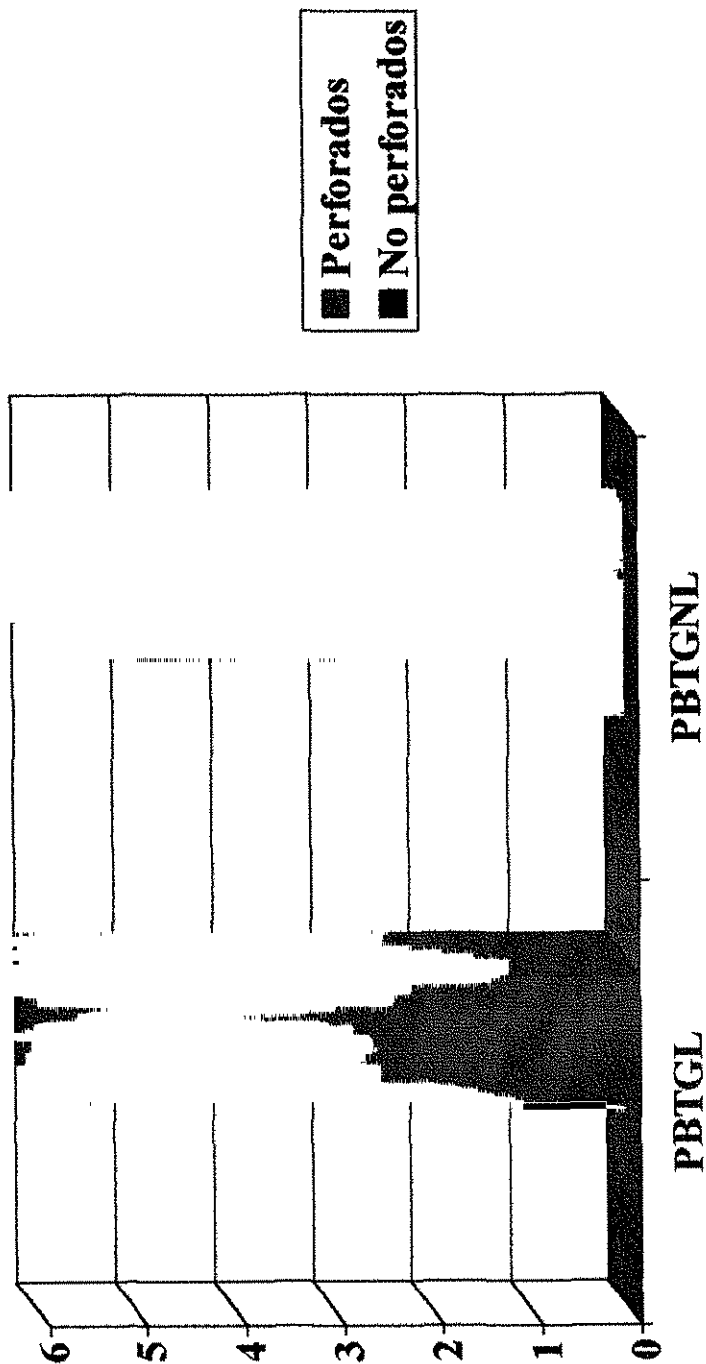
# Grupo II (Control)



■ Perforados  
■ No Perforados

TESIS CON  
FALLA DE ORIGEN

# Grupos tratados con Pericardio Bovino (I y III)



TESIS CON FALLA DE ORIGEN

## UTILIDAD DEL PERICARDIO BOVINO EN LA REPARACIÓN DE PERFORACIONES SEPTALES: ESTUDIO EXPERIMENTAL.

\*\*Gutiérrez-Marcos Luis Miguel, \*Jasso-Victoria Rogelio, \*\*Manjarrez Velázquez Juan Ramón, \*Olmos-Zúñiga Juan Raúl, \*Sotres-Vega Avelina., \*Gaxiola-Gaxiola Miguel, \*\*Avendaño Moreno Guillermo.

\*\* Servicio de Otorrinolaringología del Hospital Regional Lic. Adolfo López Mateos

\* Departamento de Cirugía Experimental del Instituto Nacional de Enfermedades Respiratorias

La perforación del septum nasal altera el funcionamiento de la nariz, al provocar que la corriente del aire inspirado seque la mucosa nasal e irrite la superficie convexa del septum a nivel de la perforación, lo que produce una pérdida gradual de los cilios con el desarrollo secundario de costras, que al desprenderse pueden ocasionar epistaxis y a la vez, mayor formación de costras, estableciéndose un círculo vicioso.

La causa más común de las perforaciones septales es la etiología iatrogénica, por la pérdida de cartilago cuadrangular, de una porción de los huesos vómer y etmoides, o de ambos, acompañados de sus respectivas cubiertas mucopericóndricas y mucoperiósticas. Se han diseñado múltiples técnicas para el cierre de las perforaciones, la mayoría se basa en el desplazamiento de colgajos de mucosa nasal o labial, pero para perforaciones mayores a 1 cm no funciona. En este estudio se evaluó la utilidad, cicatrización e integración al tejido del septo nasal, así como los cambios macroscópicos y microscópicos del pericardio bovino tratado con glutaraldehído y liofilizado (PBTGL) y pericardio bovino tratado con glutaraldehído no liofilizado (PBTGNL), cuando se realizan cierres de perforaciones septales en cerdos. Se operaron 18 cerdos que fueron divididos en 3 grupos de estudio a los cuales se les realizó una perforación septal de aproximadamente 2.5 cm y se reparó con PBTGL (Grupo I, n=6), en el grupo II, (n=6) se dejó el septo perforado, y el grupo III (PBTGNL n=6). A estos animales se les realizó una evaluación clínica diaria la primer semana postcirugía y posteriormente cada tercer día durante las 11 semanas que duró el estudio. También se les realizó evaluación macroscópica y microscópica al finalizar el estudio.

Todos los animales sobrevivieron al procedimiento quirúrgico y al tiempo de estudio establecido mostrando una evolución clínica satisfactoria sin ninguna complicación. Macroscópicamente se ha observado que el PBTGL y PBTGNL se integra bien al tejido septal ya que forma una cicatriz que permitió el cierre de la perforación septal, mientras que en el grupo II persistió la perforación del septum. Histológicamente se observó que el pericardio se integró al tejido septal caracterizado por el desarrollo de fibras de colágena sobre la bioprótesis y cartilago septal.

Con base a esto se puede concluir que el pericardio bovino es un material adecuado para el cierre de perforaciones septales en cerdos, ya que actúa como un soporte para el desarrollo de colágena sobre el defecto septal.

**Palabras clave.** Perforación septal, septum nasal, PBTGL, PBTGNL.