

11212



UNIVERSIDAD NACIONAL AUTONOMA DE MEXICO



//

FACULTAD DE MEDICINA

DIVISION DE ESTUDIOS DE POSGRADO E INVESTIGACION SECRETARIA DE SALUD INSTITUTO NACIONAL DE IPEDIATRIA

SÍNDROME DE PAPILLON LEFEVRE EXPERIENCIA EN EL INSTITUTO NACIONAL DE PEDIATRIA

TRABAJO DE INVESTIGACION

QUE PRESENTA
DRA. ZANDRA ESTRADA ESTRADA

PARA OBTENER EL DIPLOMA DE ESPECIALISTA EN DERMATOLOGIA PEDIATRICA



INP

MÉXICO, D F

FEBRERO 2009



Universidad Nacional
Autónoma de México




UNAM – Dirección General de Bibliotecas
Tesis Digitales
Restricciones de uso

DERECHOS RESERVADOS ©
PROHIBIDA SU REPRODUCCIÓN TOTAL O PARCIAL


Todo el material contenido en esta tesis esta protegido por la Ley Federal del Derecho de Autor (LFDA) de los Estados Unidos Mexicanos (México).

El uso de imágenes, fragmentos de videos, y demás material que sea objeto de protección de los derechos de autor, será exclusivamente para fines educativos e informativos y deberá citar la fuente donde la obtuvo mencionando el autor o autores. Cualquier uso distinto como el lucro, reproducción, edición o modificación, será perseguido y sancionado por el respectivo titular de los Derechos de Autor.


**SINDROME DE PAPILLON LEFEVRE: EXPERIENCIA EN EL
INSTITUTO NACIONAL DE PEDIATRIA**




DR PEDRO A SÁNCHEZ MARQUEZ
DIRECTOR DE ENSEÑANZA




DR LUIS HESHIKÍN
JEFE DEL DEPARTAMENTO
DE PRE Y POSGRADO



DR RAMÓN RUIZ MALDONADO
PROFESOR TITULAR DEL CURSO
TUTOR DE INVESTIGACIÓN



DR IGNACIO MORA MAGAÑA
ASESOR EN METODOLOGÍA Y
BIOESTADÍSTICA



SUBDIVISION DE ESPECIALIZACION
DIVISION DE ESTUDIOS DE POSGRADO
FACULTAD DE MEDICINA
U. N. A. M.



AGRADECIMIENTOS

A Dios por darme más de lo que me merezco.

A mis padres por su amor desinteresado y apoyo incondicional, por darme la vida

A Félix por nuestros hijos, su amor y comprensión, por estar siempre a mi lado

A Sandra Paola y bebé por ser tolerantes y permitirme realizar uno de mis sueños profesionales, por demostrarme su amor aún en mi interior.

A Alberto e Irene porque sus triunfos tanto personales como profesionales son mi estímulo para seguir adelante y cada día ser mejor

A José Luis por su paciencia, por ayudarme con los tecnicismos de la computación, por su optimismo y cariño.

Al Dr. Ramón Ruiz Maldonado, Dra. Lourdes Tamayo, Dra. Carola Durán, Dra. Luz Orozco, primero por su gran calidad humana, por su enorme capacidad de enseñar desinteresadamente, por mi compromiso ante ustedes de ejercer la Dermatología pediátrica de manera responsable, gracias.

A la Dra. Del Castillo y Dr. De la Teja por su colaboración para la realización de este estudio.

A Betito, José David, Alejandra y Mauricito por ser mi principal aliciente para desempeñar con entrega, amor y profesionalismo la Dermatología pediátrica.

INDICE

Resumen	1
Introducción	2
Material y métodos	9
Resultados	10
Figura 1	12
Tabla 1	12
Tabla 2	12
Figura 2	13
Figura 3	14
Figura 4	14
Figura 5	15
Figura 6	16
Figura 7	16
Figura 8	17
Figura 9 y 9 a	17
Figura 10	18
Discusión	19
Conclusiones	21
Referencias	22

RESUMEN

El síndrome de Papillón-Lefevre (SPL) es una enfermedad autosómica recesiva que se caracteriza por hiperqueratosis palmoplantar y pérdida prematura de los dientes temporales y permanentes. Su frecuencia es de uno a cuatro por millón de personas. Los objetivos de este estudio fueron conocer la prevalencia del SPL en el Instituto Nacional de Pediatría (INP), así como las manifestaciones clínicas más comunes. Se revisaron en el archivo clínico los expedientes con el diagnóstico de SPL, así como las libretas de consulta de los servicios de Dermatología, Genética, Inmunología y Estomatología. Se recolectaron 7 pacientes, 5 del sexo femenino y 2 del masculino. Sus edades oscilaron entre los 5 y 14 años. El promedio de inicio de las manifestaciones dermatológicas y odontológicas fue de 1.6 años. Todos los pacientes presentaron hiperqueratosis palmoplantar y exfoliación de la dentición temporal. Otras alteraciones asociadas fueron piodermatitis, abscesos cutáneos, gingivostomatitis, abscesos dentales, osteoporosis, entre otras. Ninguno de los padres fueron consanguíneos; sin embargo, 4 pacientes tuvieron a sus hermanos y primos de primer grado afectados por el SPL. Se concluye que es una entidad rara, que debe manejarse de manera interdisciplinaria para poderse diagnosticar y tratar oportunamente.

SUMMARY

The Papillon-Lefevre Syndrome (PLS) is a rare disease with hyperkeratosis of the palms and soles, and prematurity loss of the deciduous and permanent teeth. The frequency is at one to four per million persons. The objectives of this study were to know the prevalence of the PLS in the Pediatrics National Institute (PNI) and the principal clinical features. We review the clinical records of the clinical archive with this diagnostic and the records following services: Dermatology, Genetic, Immunology and Deontology. There were seven patients, five females and two males at ages of 5 and 14 years old. The average of onset of the disease was 1.6 years. All patients presented hyperkeratosis of the palms and soles with exfoliation of deciduous teeth. Other alterations were observed: pyodermitis, cutaneous abscess, gingivostomatitis, dental abscess. The parents of all patients are not consanguineous; moreover, four patients have affected siblings and cousins of first degree. We conclude that the PLS is a rare disease and we have undertaken more of this disease for establish with opportunity the diagnostic and treatment.

INTRODUCCION

Las queratodermias palmoplantares hereditarias comprenden un grupo heterogéneo caracterizado por la presencia de hiperqueratosis y se clasifica de acuerdo a la morfología, distribución de la hiperqueratosis, datos histopatológicos y forma de herencia (1)

El síndrome de Papillón -Lefevre (SPL) fue descrito en 1924 por Papillón y Lefevre y describieron 2 casos en los cuales los pacientes presentaban hiperqueratosis de palmas y plantas acompañado de destrucción prematura de los ligamentos periodontales de los dientes permanentes y temporales (2).

Gorlin y cols en 1964 realizaron un análisis estadístico y genético , así como una revisión de la literatura de 46 casos, estableciéndose las principales características del SPL (3).

En 1996 se propuso la clasificación de las queratodermias palmoplantares sugiriendo que el SPL es una de las 19 displasias ectodérmicas palmoplantares. La clasificación, propuesta por Stevens y cols la coloca en el tipo IV de las antes mencionadas (4).

La frecuencia de este desorden es de aproximadamente uno a cuatro por millón de personas y los portadores de este gen particular constituyen de dos a cuatro por 1000 personas Se transmite de forma autosómica

recesiva y la consanguinidad de los padres es relativamente común, sin embargo; los padres no manifiestan la enfermedad (3,5,6).

El gen mayor del SPL ha sido mapeado en el cromosoma 11q14-q 21 con un intervalo de 2.8 cM. La correlación del mapeo físico y genético en este intervalo incluye a 6 genes, así como al gen de la catepsina C proteasa lisosomal ó dipeptidil-aminopeptidasa (CCPL). El gen mensajero de la CCPL es expresado en altos niveles en una gran variedad de células inmunes incluyendo polimorfonucleares, macrófagos y sus precursores. En 1999 Hart y cols por medio de PCR transcriptasa reversa encontraron que los pacientes con SPL en regiones epiteliales expresan este gen incluyendo palmas, plantas, rodillas y las encías. En ocho familias turcas con antecedentes de consanguinidad se realizó un mapeo homocigótico localizándose en el cromosoma 11q14-q21 entre el intervalo de D11S4082 y D11S931 y el gen que codifica a la CCPL, la cual desaparece en este intervalo, y utilizando un ensayo funcional se encontró que existe pérdida de la actividad de la misma en los pacientes con SPL y disminución de la esta actividad en los portadores sin encontrarse en estos últimos manifestación del SPL (1,7, 8).

Sobre la etiopatogénesis de la entidad se han intentando establecer varias teorías, principalmente por la afección en los dientes, sin embargo; aún permanece incierta.

La destrucción de los tejidos de la boca, es un proceso que está caracterizado por inflamación severa de las encías y los tejidos periodontales ,con destrucción de los ligamentos por afección a las fibras

de colágena y por la pérdida de los procesos alveolares óseos, generando la pérdida de los dientes primarios, y curiosamente, después de la exfoliación permanecen en un estado no inflamatorio, sin embargo; con la dentición permanente se repite el ciclo y se pierden todos los dientes exceptuando los terceros molares. Existe una susceptibilidad del huésped a esta destrucción dentaria, pero la base molecular para el incremento de esta susceptibilidad aun es desconocida. También se han reportado alteraciones en las células inflamatorias, respuesta celular, integridad estructural del epitelio, explicándose esta última por un defecto epitelial que afecta el epitelio de unión y predispone a las infecciones microbianas (1) .

Dentro de los agentes infecciosos involucrados en la etiopatogenia de la periodontitis se ha involucrado al Actinomyces actinomycetem-comitans y una bacteria gram negativa que se ha aislado en los cultivos de mucosa oral y en algunos pacientes se han encontrado niveles altos de Ig G en saliva y suero contra este germen (9)

En diversos estudios se ha observado que al instalar tratamiento antibacteriano específico contra esta bacteria existe reducción importante de la inflamación y franca mejoría (ofloxacino, amoxicilina más ácido clavulánico) (10,11,12)

La susceptibilidad de los pacientes a infecciones bacterianas ha hecho que también se hayan realizado investigaciones sobre el aspecto inmunológico. Djawari en 1978(13) encontró una marcada disminución en la actividad quimiotáctica de los polimorfonucleares y una baja respuesta de éstos, así como disminución de la fagocitosis y defecto en la muerte

intracelular del *S. Aureus*, con fagocitosis anormal a *C. albicans*. Además de disminución en la citotoxicidad de los polimorfonucleares a otros microorganismos. Estos datos fueron confirmados en 1985 por Borroni y cols quienes además encontraron una disminución en la respuesta proliferativa linfocitaria a la fitoaglutinina (14)

Recientemente Góngora y cols encontraron en un paciente con SPL un factor disrregulador que afecta la transición de las células T nativas a células T de memoria y el incremento en la expresión en las moléculas de superficie Cd2, LFA-1, CD29 y CD45RO ó en la reversión de las células T de memoria a células T nativas. Esto sugiere que existe una importante disminución en las células T de memoria/ hiperreactivas CD45RO+ lo que genera que el periodontio esté sujeto continuamente a infecciones crónicas (15)

Las principales manifestaciones clínicas del SPL son las siguientes:

Piel: Se caracteriza por la presencia de hiperqueratosis de palmas y plantas, los cambios se presentan en el primero al cuarto año de vida, aunque existen algunos casos reportados en edades más tempranas.

La afección de las palmas está bien delimitada, con una escama, eritema e hiperqueratosis que se extiende a los márgenes y sobre las eminencias óseas. En plantas la hiperqueratosis es más severa y puede involucrar el tendón de Aquiles, maleolo externo, tibia y dorso de dedos y articulaciones en forma de placas.

La hiperqueratosis generalmente no es tan marcada sin embargo existen algunos casos en los cuales puede ser tan severa que se formen grietas y fisuras principalmente en las plantas.

Se ha observado que el grado de hiperqueratosis está relacionado con el inicio temprano de las manifestaciones odontológicas. También pueden observarse placas de hiperqueratosis en párpados, mejillas, comisuras labiales, axilas, piernas y muslos. En algunas ocasiones las lesiones son eritemato-eczematosas con aspecto psoriasiforme (3, 16,17,18,19).

Boca: El tiempo de desarrollo y erupción de la dentición temporal ocurre de forma normal, sin embargo, simultáneamente al inicio de las lesiones en piel, las encías comienzan a presentar eritema, edema, supuración y sangran fácilmente. Acompañándose de halitosis y comienza la destrucción de los ligamentos periodontales observándose clínicamente como depresiones periodontales. Los estudios radiográficos revelan marcada destrucción alveolar ósea. Los dientes son fácilmente movibles y comienzan a caerse con la misma progresión en que aparecieron. Una vez que se han perdido los dientes la encía recupera su estado normal y existe un periodo de edentulismo, hasta la aparición de la dentición permanente, con la cual sucede el mismo proceso respetando los terceros molares (4,16,17,18,19).

Calcificaciones ectópicas. Se han observado depósitos de calcio en el tentorio y la coroides, la edad en que se forman estos depósitos no está bien precisada, pero cuando se establece el diagnóstico del SPL, es posible encontrar este hallazgo (3).

Otras anomalías asociadas: En el 20% de los casos ocurren infecciones piógenas recurrentes en piel y órganos internos (1). Otros casos se acompañan de hiperhidrosis, bromhidrosis, abscesos cutáneos, retraso mental, edad ósea retardada, osteoporosis, aracnodactilia, acroosteolisis (3,5, 20,21,22).

La histología de las lesiones en piel exhibe marcada hiperqueratosis, acantosis, sin paraqueratosis, la epidermis está atrófica y existe un marcado infiltrado inflamatorio crónico perivascular (3,17,21).

Dentro del tratamiento de la entidad es importante manejar los dos órganos más afectados: piel y boca.

En el manejo odontológico se ha propuesto el uso de antibióticos como la amoxicilina más clavulanato y el ofloxacino para erradicar al *A. Actinomycetemcomitans*, extracción de la dentición primaria, aseo bucal y un periodo de edentulismo (3, 9, 10, 11,12).

En cuanto al tratamiento dermatológico existe el tratamiento tópico con emolientes y queratolíticos, sin embargo cuando la hiperqueratosis es severa estos tratamientos no son efectivos (3).

El uso de retinoides sistémicos como el etretinato, acitretina e isotretinoína han probado ser efectivos no sólo para las lesiones en piel sino también para las lesiones odontológicas, sin embargo, algunos autores no han tenido el mismo efecto en los dos rubros siendo el dermatológico el que mejor responde (22,23,24,25,26,27,28,29).

El diagnóstico diferencial incluye la acrodinia, hipofosfatasa, acatalasemia o síndrome de Takara en los cuales existe pérdida de la dentición, sin embargo; las lesiones en piel no se presentan. El síndrome de Haim Munk presenta lesiones similares al SPL y se consideraba una variante del mismo , estudios actuales han revelado que el gen afectado es diferente y las manifestaciones clínicas son menos severas (3)

MATERIAL Y MÉTODOS

Los objetivos de este estudio fueron conocer la frecuencia de SPL en el INP, así como las manifestaciones clínicas más frecuentes. Se incluyeron en el estudio todos los niños con el diagnóstico de SPL en el periodo comprendido desde Enero de 1971 a Julio del 2000. El diagnóstico se estableció en base a las principales manifestaciones clínicas del SPL: queratodermia palmoplantar, periodonditis que condicionó adoncia parcial o total. Se revisaron los expedientes clínicos en el archivo del hospital, así como las libretas de registro de consultas de los servicios de Dermatología, Estomatología, Genética e Inmunología. Los datos fueron recopilados y organizados en tablas y gráficos en números absolutos y porcentuales para ser posteriormente analizados a través del paquete estadístico SPSS. Los resultados fueron comparados con lo reportado en la literatura mundial.

RESULTADOS

Se incluyeron en el estudio 7 pacientes con el diagnóstico de SPL. La edad media fue de 8.5 años (mín 5 máx 14), siendo el grupo de 5 años el mayormente afectado (37.5%). Cinco pacientes fueron del sexo femenino y 2 del masculino (relación 2.5:1) Fig 1.

La edad promedio de inicio de la afección odontológica fue de 2.14 años y de la dermatológica de 1.85 años, un paciente la manifestó más tempranamente a los 10 meses de edad. Las manifestaciones clínicas más frecuentes se observan en las tablas 1 y 2. Todos los pacientes presentaron afección de la dentición temporal así como queratodermia de palmas y plantas.

Dentro de las alteraciones asociadas al SPL se encontraron que los procesos infecciosos como la piodermitis y los abscesos cutáneos correspondieron a un 57.2% cada uno, y la osteoporosis presentó el mismo porcentaje. Fig. 2.

Una vez establecido el diagnóstico el 57.1% de los pacientes recibió tratamiento odontológico que consistió en higiene bucal, realización de improntas, remodelación y aplicación de prótesis sólo 1 paciente tuvo un seguimiento por 4 años y otro por 1 año, los otros 2 no acudieron a sus citas de control. El tratamiento dermatológico correspondió al 71.4% (5 casos), siendo el tópico el más frecuente a base de cremas saliciladas y queratolíticos como la urea y un paciente recibió tratamiento sistémico a base de vitamina A, sin embargo sólo 1 paciente acudió a sus controles periódicamente mostrando mejoría. Fig. 3 y 4.

Sólo 3 pacientes fueron valorados por el servicio de Inmunología y se les descartó afección inmunológica.

En cuanto al antecedente de consanguinidad ninguno de los padres de los pacientes lo presentaron, así como sus abuelos; sin embargo, el porcentaje de familiares afectados fue del 57.2%, de los cuales el 42.9% correspondieron a hermanos y el 28.6% a primas de primer grado. Dos de los pacientes incluidos en el estudio eran hermanos (1 niño y 1 niña) y otras 2 pacientes eran primas en primer grado, obteniéndose su árbol genealógico.

Fig. 5.

Figura 1

Porcentaje de SPL de acuerdo al género

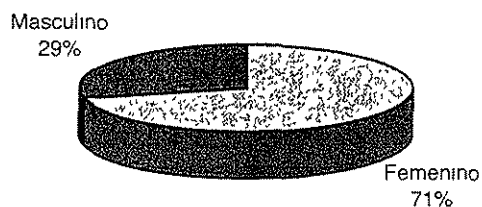


Tabla 1. Manifestaciones clínicas del SPL
Afección odontológica

	Número de casos	Porcentaje
Dentición temporal	7	100%
Dentición permanente	3	42.86%
Infecciones de boca	7	100%
Gingivorragia	0	0%
Gingivostomatitis	5	71.43%
Absceso dental	4	57.14%

Tabla 2. Manifestaciones clínicas del SPL
Afección dermatológica

Localización	Número de casos	Porcentaje
Palmas	7	100%
Plantas	7	100%
Codos	4	57.14%
Muñecas	0	0%
Rodillas	6	85.71%
Articulaciones	3	42.86%
Párpados	1	14.29%
Mejillas	3	42.86%
Labios	0	0%
Tórax	3	42.86%
Abdomen	0	0%
Extremidades	5	71.43%


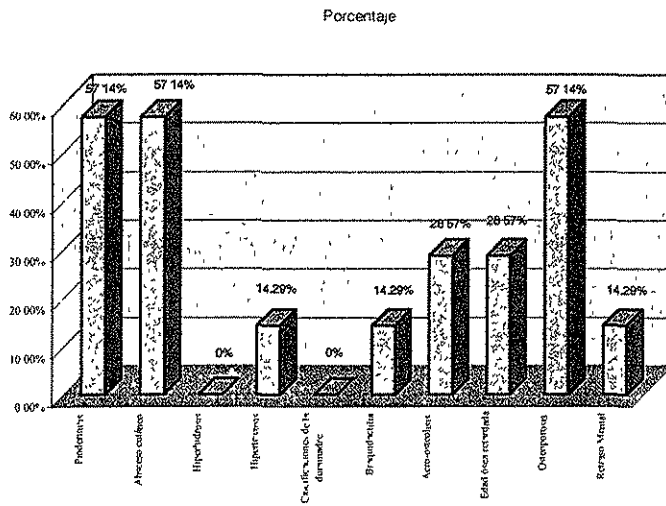


Figura 2. Otras alteraciones asociadas al SPL



TESIS CON
FALLA DE ORIGEN

Figura 3

Porcentaje de pacientes que recibieron tratamiento odontológico


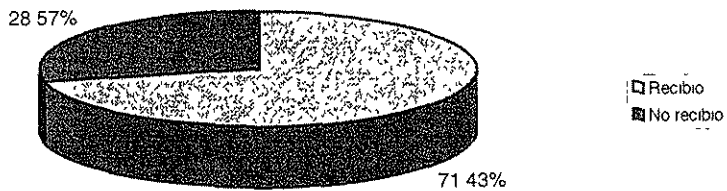


Figura 4

Porcentaje de pacientes que recibieron tratamiento dermatológico



TESIS CON FALLA DE ORIGEN

Fig 5. Arbol genealógico de dos pacientes con SPL

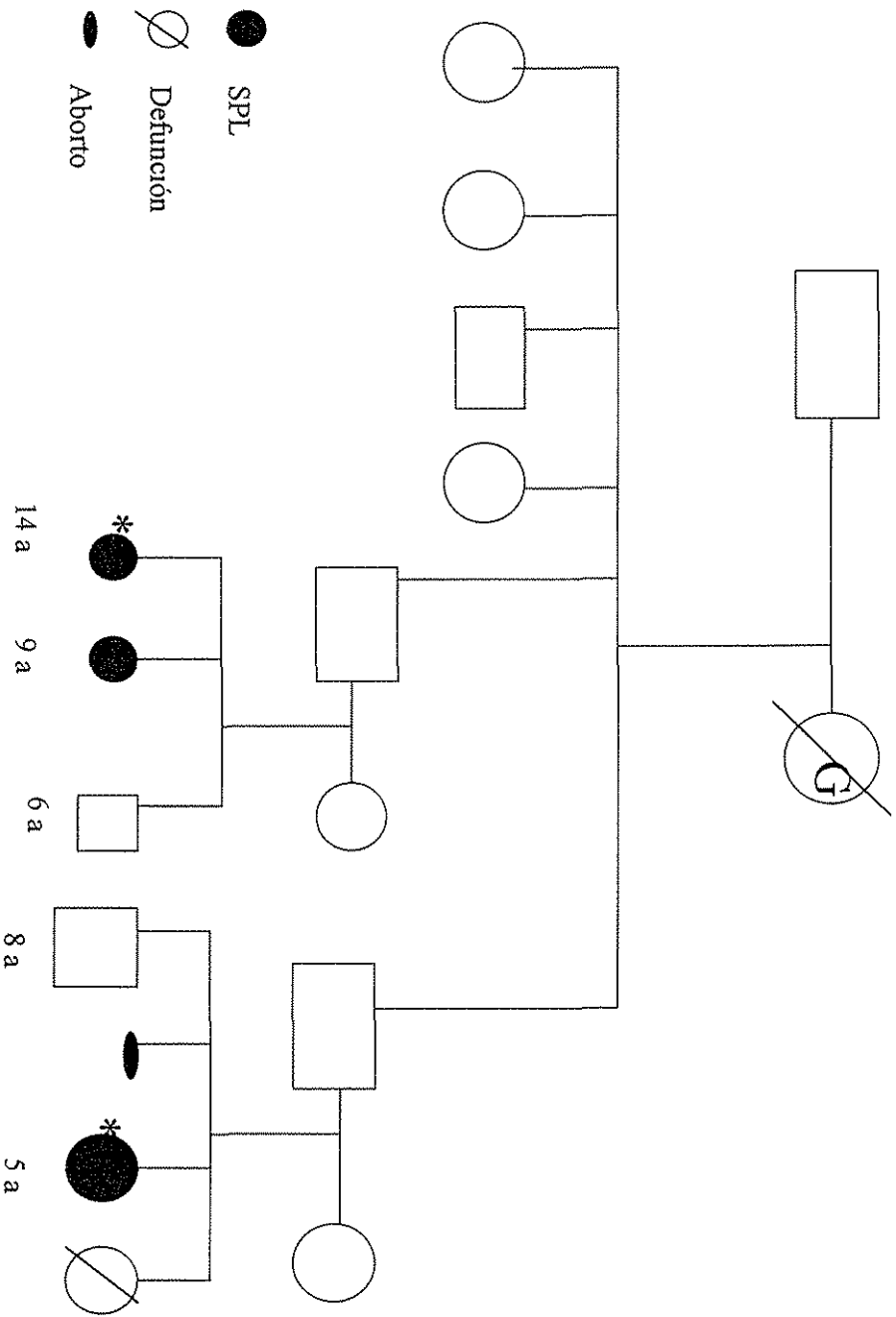
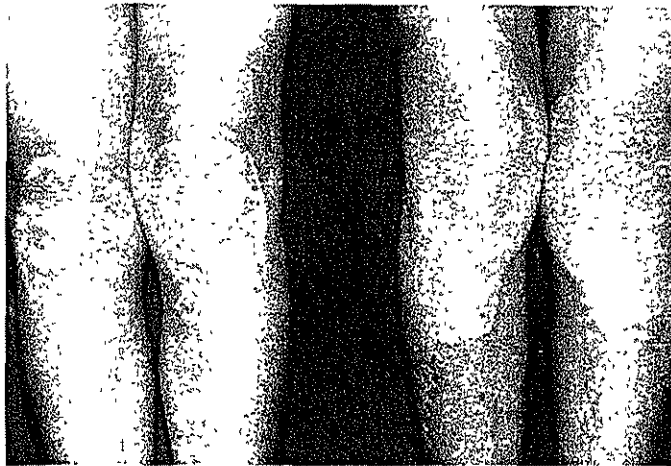


Figura 6: Dos hermanos con SPL

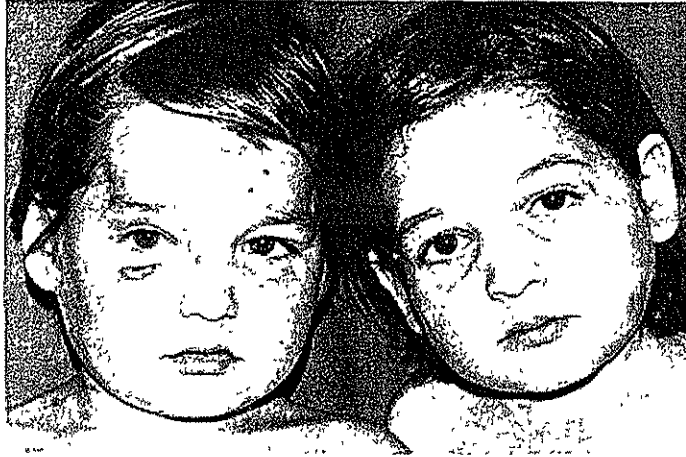

Figura 7: Hiperqueratosis en rodillas



TESIS CON
FALLA DE ORIGEN

Figura 8: Hiperqueratosis en plantas

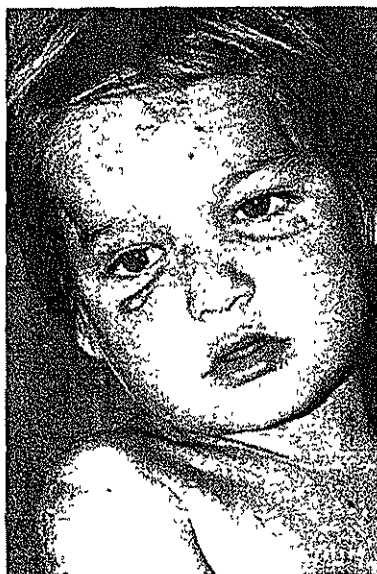
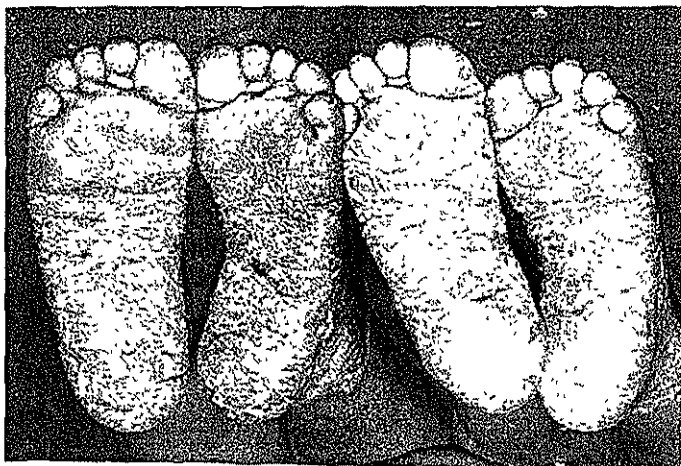

Figura 9: Paciente con SPL con adoncia parcial



Fig 9 a: Afección de la dentición temporal

TESIS CON
FALLA DE ORIGEN

Fig. 10 Paciente con SLP con acro-osteolisis y osteoporosis



TESIS CON
FALLA DE ORIGEN

DISCUSION

El SPL es una entidad rara que se transmite de forma autosómica recesiva, en 30 años en nuestro hospital se recolectaron 7 casos, lo que traduce la baja incidencia de este síndrome

Acorde con lo publicado por Gorlin y otros autores (4,5,6,10,17,18, 19,20) en nuestro estudio encontramos que las principales manifestaciones clínicas son la queratodermia palmoplantar y la periodontitis, la cual, dependiendo de la edad del paciente, afectaba la dentición temporal y la permanente. Las dos alteraciones aparecieron entre el primer y cuarto año de vida y en la mayoría fue de forma simultánea

Es interesante resaltar que pese a que se ha reportado en el 20% de los casos la susceptibilidad a infecciones, particularmente los abscesos cutáneos (5), en nuestra población representó el 42.9%.

La edad de inicio temprana está relacionada con la severidad del SPL, concordando con lo publicado por Arosemena (18) quien presenta un paciente masculino, el cual desde los 6 meses de vida manifestó queratodermia palmoplantar, así como afección de la dentición temporal con gingivoestomatis, gingivorragia y formación de abscesos peridontales. En nuestro estudio 1 paciente del sexo femenino comenzó las manifestaciones cutáneas a los 10 meses y 3 pacientes al año de edad con importante queratodermia palmoplantar, abscesos cutáneos, piodermitis, abscesos dentales y, además estos 3 pacientes tenían un hermano (a) afectado, así como una prima de primer grado.

Pese a que en la literatura se ha reportado que no existe predominio de sexo (4) en nuestro estudio la relación mujer: hombre fue de 2.5:1.

Dentro de las alteraciones asociadas al síndrome, las calcificaciones de la duramadre son las manifestaciones más frecuentemente reportadas (4,5), sin embargo; en nuestro estudio ningún paciente las presentó, Fonseca y cols (21) reportaron 1 paciente con campto y clinodactilia y en nuestro estudio una paciente presentó braquidactilia La osteoporosis fue la más frecuente con un 57.2% Trattner y cols (22) reportaron 1 paciente con acro-osteoelisis y en nuestro estudio fueron 2 casos lo que representó el 28.6%

En cuanto al tratamiento odontológico y dermatológico establecidos, no fue posible valorar si existió buena respuesta a los mismos, debido a que los pacientes no regresaron a sus controles posteriores y sólo 1 paciente continuó su tratamiento odontológico con colocación de prótesis y seguimiento por 4 años, en cuanto al tratamiento dermatológico; que consistió en queratolíticos, tuvo un seguimiento de 6 meses observándose mejoría, por lo que no fue posible transpolar estos resultados con lo reportado en la literatura.

Aunque el grado de consanguinidad de los padres tiene una función importante en la etiopatogénesis del SPL, en ninguno de nuestros casos existió este antecedente, sin embargo, si existieron hermanos y primos de primer grado afectados y únicamente en 2 casos fue posible ofrecer consejo genético

CONCLUSIONES

1. El SPL es una enfermedad rara.
2. La queratodermia palmoplantar y la periodontitis con afección de la dentición temporal y permanente son las manifestaciones clínicas más frecuentes y se presentaron en todos los casos.
- 3 La edad de inicio temprana está relacionada con la severidad de la enfermedad
4. Las características genóticas determinan el grado de afección, la asociación con infecciones y con otras alteraciones.
- 5 Es importante evaluar a estos pacientes de manera interdisciplinaria para ofrecer un diagnóstico y tratamiento oportunos y mejorar la calidad de vida de estos pacientes.

REFERENCIAS.

- 1 Hart TC, et al. Sublocalization of the Papillon-Lefevre Syndrome locus on 11q14-q21
Am J Med Gen 1998,79 134-39
- 2 Papillón MM, Lefevre P Deux cas de keratodrmie palmaire et plantaire symmetrique
familiale (maladie de Meleda) chez le frere et la soeur coexistence dans les deux cas
d'alterations denataires graves Bull Soc Fr Dermatol 1924,31.82-87
- 3 Gorlin RJ, Sedano H, Anderson VE The síndrome of palmar-plantar hyperkeratosis and
premature periodontal destruction of the teeth A clinical and geenetic análisis of the
Papillon-Lefevre síndrome J Pediatr 1964,65(6) part 1 895-908
- 4 Stevens HP, et. Al Linkage of an American pedigree wit palmoplantar keratoderma and
malignacy (palmoplantar ectodermal dysplasia type III) to 17q24 literature survey and
proposed updated classification of the keratodermas. Arch Dermatol 1996,132 640-51
- 5 Micalí G, et al. What syndrome is this? Papillon-Lefevre Syndrome Pediatric
Dermatol 1994,11(4).354-57
- 6 Ohkawara A, et al Papillon-Lefevre Syndrome Arch Dermatol 1974;109 726-28
- 7 Hart TC, et al. Mutations of the cathepsin C gene are responsible for Papillon-Lefevre
syndrome J Med Genet 1999,36(12) 881-87
- 8 Toomes C, et al. Loss of function mutations in the cathepsin C gene result in
periodontal disease and palmoplantar keratosis Nat Genet 1999,23(4) 421-24
- 9 Van Dyke TE, et al The Papillon-Lefevre syndrome neutrophil dysfunction with
severe periodontal disease Clin Immunol Immunopathol 1984; 31(3) 419-29
- 10 Bimstein E, et al Periodontitis associated with Papillon-Lefevre syndrome J
Periodontol 1990,61(6) 373-77
- 11 Eronat N, Vcar F, Kilinc G. Papillon-Lefevre syndrome: treatment of two cases with a
clinical microbiological and histopathological investigation J Clin Pediatr Dent
1993,17(2) 99-104
12. Ishikawa I, Umeda M, Laosrisin N. Clinical, bacteriological and immunological
examinations and the treatment process of two Papillon-Lefevre syndrome patients J
Periodontal 1994;65(4) 364-71
- 13 Djawari D. Deficient phagocytic function in Papillon-Lefevre syndrome. Dermatologica
1978;156:189-92
14. Borroni G, et. al Immunological alterations in a case of Papillon-Lefevre syndrome
with recurrent cutaneous infections Dermatologica 1985,170:27-30

- 15 Góngora R, et al Peripheral blood reduction of memory (CD29+,CD45RO+, and "bright" CD2+ and LFA-1+) T lymphocytes in Papillon-Lefevre syndrome. *Hum Immunol* 1994;41(3) 185-92
- 16 Reyes VO, et al Papillon-Lefevre Syndrome *Int J Dermatol* 1998;37:267-77.
- 17 Orbaneja JG, et al Hiperqueratosis palmo-plantar con periodontosis (síndrome de Papillon-Lefevre) *Actas Dermosifiliogr* 1966. :293-95
- 18 Arosemena MR, León RA Síndrome de Papillon-Lefevre Presentación de un caso *Med Cut ILA* 1984,XII 245-49
- 19 Navarrete F, et al Síndrome de Papillon-Lefevre Hiperqueratosis palmoplantar con parodontosis en la niñez *Bol Med Hosp Infant* 1974,XXXI(1) 95-99
- 20 Singh R. Atypical Papillon-Lefevre syndrome keratosis palmoplantaris with periodontopathy *Int J Dermatol* 1993,32(6) 450-52
- 21 Fonseca-Capdevila E, et al. Síndrome de Papillon-Lefevre Presentación de un caso con asociación de campto, clinodactilia y anomalías craneales *Actas Dermosifiliogr* 1980: 237-40
- 22 Trattner A, et. al Papillon-Lefevre syndrome with acroosteolysis *J Am Acad Dermatol* 1991, 24(5) part 2:835-38
- 23 Siragusa M, et. al. A new family with Papillon-Lefevre syndrome effectiveness of etretinate treatment. *Cutis* 2000,65 151-55
- 24 Bravo-Piris J, et. al. Papillon-Lefevre syndrome. Report a case treated with oral retinoid RO 10-9359 *Dermatologica* 1983,166:97-103
- 25 Tosti A, et al. Is etretinate dangerous in Papillon-Lefevre syndrome? *Dermatologica* 1988,176:148-50
- 26 Driban NE Treatment of Papillon-Lefevre syndrome with etretinate *J Am Acad Dermatol* 1988, 18(3) 583-4
27. Nazzaro V, et al Papillon-Lefevre syndrome Ultrastructural study and successful treatment with acitretin *Arch Dermatol* 1988;124:533-39
28. Nguyen TQ, et. al Papillon-Lefevre syndrome. Report of two patients treated successfully with isotretinoin. *J Am Acad Dermatol* 1986;15(1)46-49
29. Bergman R, Friedman-Brinbaum R Papillon-Lefevre syndrome: a study of the long-term clinical course of recurrent pyogenic infections and the effects of etretinate treatment *Br J Dermatol* 1988,119 731-36.