



179

Universidad Nacional Autónoma de México

FACULTAD DE ODONTOLOGÍA

COMPLICACIONES DE LAS INFECCIONES
ODONTOGENICAS

T E S I N A

QUE PARA OBTENER EL TÍTULO DE

CIRUJANA DENTISTA

Presenta :

ANA YALOKA GARCÍA RAMÍREZ

DIRECTOR: C.D. GABRIEL LORANCA FRAGOSO





Universidad Nacional
Autónoma de México



UNAM – Dirección General de Bibliotecas
Tesis Digitales
Restricciones de uso

DERECHOS RESERVADOS ©
PROHIBIDA SU REPRODUCCIÓN TOTAL O PARCIAL

Todo el material contenido en esta tesis esta protegido por la Ley Federal del Derecho de Autor (LFDA) de los Estados Unidos Mexicanos (México).

El uso de imágenes, fragmentos de videos, y demás material que sea objeto de protección de los derechos de autor, será exclusivamente para fines educativos e informativos y deberá citar la fuente donde la obtuvo mencionando el autor o autores. Cualquier uso distinto como el lucro, reproducción, edición o modificación, será perseguido y sancionado por el respectivo titular de los Derechos de Autor.

A DIOS

Por darme el privilegio de la vida e iluminarme con su luz el camino de la verdad y del amor

A MI MADRE

Aunque ya no te encuentres a mi lado te agradezco el tiempo, el amor y la comprensión que me brindaste porque tú creías en mi, te amo y siempre estarás en mi corazón.

A MI PADRE

Gracias por los consejos, el apoyo y todo el amor que me brindas, no tengo palabras para decir lo que significas para mi.

A HECTOR

Mi compañero y el amor de mi vida te agradezco tu apoyo y tu motivación para seguir adelante y por enseñarme que las cosas no son imposibles cuando uno las desea de corazón, TE AMO.

A UZIEL Y VANIA

Mis pequeños hijos porque son un gran motivo para buscar y conseguir mis objetivos.

ÍNDICE

| | |
|---|----|
| Introducción | 5 |
| I. Factores etiológico | 7 |
| II. Mecanismos de la infección | 9 |
| III. Vías de diseminación | 12 |
| IV. Extensión de la Infección | 16 |
| V. Anatomía de los espacios bucales | 18 |
| VI. Anatomía de los espacios cervico maxilofaciales | 20 |
| VII. Osteomielitis | 25 |
| VIII. Angina de Ludwig | 35 |
| IX. Fascitis necrotizante cervicofacial | 39 |
| X. Trombosis del seno cavernoso | 41 |
| XI. Mediastinitis | 43 |
| XII. Complicaciones vasculares | 47 |
| XIII. Complicaciones neurológicas | 48 |
| XIV. Conclusiones | 50 |
| Referencias bibliográficas | 52 |

INTRODUCCIÓN

Las infecciones de cabeza y cuello con frecuencia se originan de fuentes dentales y son un cuadro muy frecuente, por eso es muy importante para el Cirujano Dentista, tener el conocimiento de las infecciones que afectan el territorio maxilofacial y en especial, las complicaciones de las infecciones odontogénicas, ya que se ven involucradas desde estructuras adyacentes al órgano dental, hasta espacios faciales de cabeza y cuello que pueden poner en peligro la vida del paciente.¹⁻²

Se entiende que una infección odontogénica es aquella que tiene como origen las estructuras que forman el diente y su periodonto, y que en su progresión espontánea afecta la región periapical del órgano dental; provocando un proceso infeccioso periapical, el cual puede permanecer indolente y asintomático por mucho tiempo sin que se puede detectar su presencia; todos estos fenómenos ocurren en una zona no alejada del diente responsable aunque a veces, debido a la musculatura que se inserta en los maxilares, puede observarse una propagación hacia regiones anatómicas más alejadas de la zona periapical afectada en un principio. Sin embargo en determinadas ocasiones, la infección odontogénica no se circunscribe a esta zona que denominamos "infección primaria" sino que puede haber una diseminación secundaria, que compromete estructuras más alejadas de los

I. FACTORES ETIOLÓGICOS.

La colonización y la infección de origen dental, pueden ocurrir por caries extensas, enfermedad periodontal, por fracturas traumáticas del órgano dental o como resultado de procedimientos dentales incorrectos y traumáticos conocidos como iatrogénias.

La caries dental, de acuerdo con su localización inicial en el esmalte, adopta diferentes formas de propagación. Cuando la caries alcanza el límite amelodentinario, avanza a un ritmo mayor que en el esmalte. La presencia de túbulos dentinarios ayuda a que los microorganismos invadan la pulpa, y provocan que el volumen necrótico de la pulpa se extienda a través del foramen (apicalmente) en el hueso circundante, produciendo un proceso infeccioso periápical el cual puede permanecer indolente por algún tiempo y producir una osteítis condensada, alrededor del ápice radicular. Un granuloma o quiste radicular puede desarrollarse gradualmente después de meses o años.¹⁻³

La enfermedad periodontal es una afección o patología del tejido conectivo de soporte del órgano dental, y su complicación más frecuente es la pérdida del órgano dental y también pueden provocar sobreinfecciones que

II. MECANISMOS DE INFECCIÓN

El huésped humano mantiene un equilibrio con los microorganismos que componen la flora bucal; dichos gérmenes establecen entre sí y con el huésped relaciones de comensalismo, simbiosis o sinergismo. La enfermedad aparece cuando el equilibrio entre estos factores se rompe, lo que ocurre generalmente cuando se alteran los mecanismos defensivos del huésped (deficiencia de su estado inmunitario), o por la capacidad patógena del microorganismo la cual está determinada por su concentración (número de microorganismos que inicialmente infectan al huésped) y la virulencia (capacidad invasiva y de generar toxinas, enzimas y sustancias de degradación que pueden ser perjudiciales para el huésped). Todos estos factores conducen a un tipo de infección denominada endógena para indicar que proviene de un germen que normalmente habita en la cavidad bucal. La mayoría de las infecciones bacterianas de la cavidad bucal serán infecciones a partir de la flora del propio individuo.²⁻³⁻⁴

La infección odontogénica puede a veces ser ocasionada por gérmenes de ecosistemas vecinos como por estafilococos procedentes de la piel (flora cutánea, o de la flora de las vías aerodigestivas superiores y flora de la región amigdalina y faríngea.

La cavidad bucal es la residencia de un gran número y variedad de microorganismos pero su composición varía de una zona a otra; así, por

III. VIAS DE DISEMINACIÓN.

Cuando la infección odontogena está establecida y los factores de resistencia del huésped no son suficientes para delimitar la infección se produce la diseminación de la misma siguiendo unas fases que son predecibles.

Cuando se produce la inoculación por bacterias a partir de un foco odontógeno, la primera barrera local que limita la propagación de la infección es el hueso alveolar. Cuando la infección queda circunscrita dentro del hueso alveolar el proceso se denomina absceso alveolar o periapical. En esta etapa el diente es sensible a la percusión y a veces se halla extruido de la cavidad alveolar.³⁻⁶⁻⁷

Si la infección progresa tiende a diseminarse a través del hueso esponjoso hasta encontrar una de las placas corticales. Cuando la infección ha erosionado del hueso cortical la siguiente barrera local es el periostio, que puede retrasar la propagación hacia los tejidos blandos, dando lugar entonces a la formación de un absceso subperióstico. En este caso el pus se acumula entre el hueso y el periostio y la disección del mismo debido a la presión hidrostática del pus da lugar a un proceso agudo muy doloroso. Clínicamente aparece como una inflamación firme y dolorosa a la palpación por encima de la superficie cortical de los maxilares.³⁻⁶⁻⁷

IV. EXTENSIÓN DE LA INFECCIÓN

Las complicaciones de infecciones odontogénicas pueden ocurrir por extensión hematológica o por extensión directa.⁴

EXTENSIÓN HEMATÓGENA;

Las infecciones orales y los procedimientos dentales pueden causar bacteremia pasajera, sobre todo después de la extracción dental. Los microorganismos que ganan entrada a la sangre y circulan a lo largo del cuerpo normalmente son eliminados por el sistema reticuloendotelial dentro de minutos (bacteremia pasajera) y como una regla no hay ningún otro síntoma clínico más que posiblemente un aumento ligero en temperatura del cuerpo. Sin embargo, si los microorganismos diseminados encuentran condiciones favorables, ellos pueden establecerse en algún sitio dado y, después de un cierto tiempo, empezar a multiplicarse. La endocarditis bacteriana subsecuente se documenta en infecciones de prótesis cardiovasculares.²⁻⁴

EXTENSIÓN DIRECTA

Las complicaciones de las infecciones odontogénicas secundarias a la extensión directa, incluyen extensión mediastinal, supuración intracraneal (especialmente trombosis del seno cavernoso), osteomielitis, sinusitis

V. ANATOMÍA DE LOS ESPACIOS BUCALES;

VESTÍBULO BUCAL: Es un espacio virtual limitado medialmente por la cara externa de los maxilares y externamente por la mejilla y los labios, revestido por mucosa que se involucra con la encía adherida, contiene tejido celular laxo que contiene glándulas salivales menores y bandas musculares – frenillos.³⁻⁴

ESPACIO PALATINO: Es la bóveda de la cavidad bucal, con límite superior óseo en su parte anterior muscular, en su parte posterior el velo del paladar, y en el inferior fibromucosa espesa, resistente y fuertemente adherida al periostio. Es dividido por un rafe que contiene escaso tejido celular, glándulas salivales menores, y el paquete vásculo-nerviosos palatino anterior que lo atraviesa de atrás hacia delante.³⁻⁴

ESPACIO SUBLINGUAL: Esta limitado por encima por la membrana mucosa que forma el piso de la boca, medialmente por los músculos genihioideo, giniogloso e hiogloso, por debajo el músculo milohioideo. Los límites anterior y externo son la sínfisis y el cuerpo mandibular. Por su parte anterior esta la glándula sublingual; mientras que posteriormente está recorrido por el conducto Submaxilar, la prolongación anterior se da por la apófisis unciforme

VI. ANATOMÍA DE LOS ESPACIOS CERVICO MAXILOFACIALES

ESPACIO PARAMANDIBULAR: Está formado internamente por la cara externa del cuerpo de la mandíbula externamente por la lámina que supone la prolongación facial de la aponeurosis cervical superficial, y su límite superior es el músculo buccinador. Posteriormente comunica con el espacio pterigomandibular. Por encima de este espacio virtual pasan estructuras anatómicas importantes como los vasos faciales y la rama mandibular del nervio facial.¹⁻³⁻⁴

ESPACIO TEMPORAL PROFUNDO: Este espacio virtual se encuentra limitado externamente por el músculo temporal e internamente por el hueso temporal y el ala mayor del esfenoides. Comunica inferiormente con el espacio temporal superficial a través del espacio zigomático; contiene los vasos y nervios temporales profundos.¹⁻³⁻⁴

ESPACIO ZIGOMÁTICO O INFRATEMPORAL: Se limita por arriba con el espacio temporal profundo, por delante con el espacio geniano, por detrás con el espacio parotídeo, por abajo con el espacio pterigomandibular, por fuera con la rama ascendente mandibular, y por dentro con la apófisis pterigoides, la porción inferior del músculo pterigoideo externo y la pared

VII. OSTEOMIELITIS

Desde el punto de vista etimológico, la palabra osteomielitis, significa inflamación de la médula ósea. Pero en la actualidad la osteomielitis, se refiere al proceso inflamatorio que comienza en la cavidad medular y que se extiende hacia la cortical y el periostio.³⁻⁸

La característica general de la inflamación ósea de los maxilares se basa en la falta de límites anatómicos en la localización del proceso inflamatorio. El tejido normal compuesto por periostio, cortical, canal medular y tejido esponjoso puede verse afectado de forma individual o conjunta, de ahí que cuando el periostio está inflamado, también lo está en mayor o menor grado el tejido óseo: la inflamación de la cavidad medular afecta invariablemente el tejido óseo adyacente. De igual modo, si el tejido óseo está inflamado, el periostio o la médula, o ambas, padecen de cierto grado de inflamación.²⁻⁹

La osteomielitis, puede ser clasificada como supurativa, no supurativa, en aguda y crónica. Siendo las formas agudas generalmente supurativas y las crónicas pueden o no ser supurativas.

ETIOLOGÍA:

La osteomielitis es iniciada de un foco contiguo de infección, en cuyo caso la infección del hueso se produce por continuidad, o asociada a diseminación

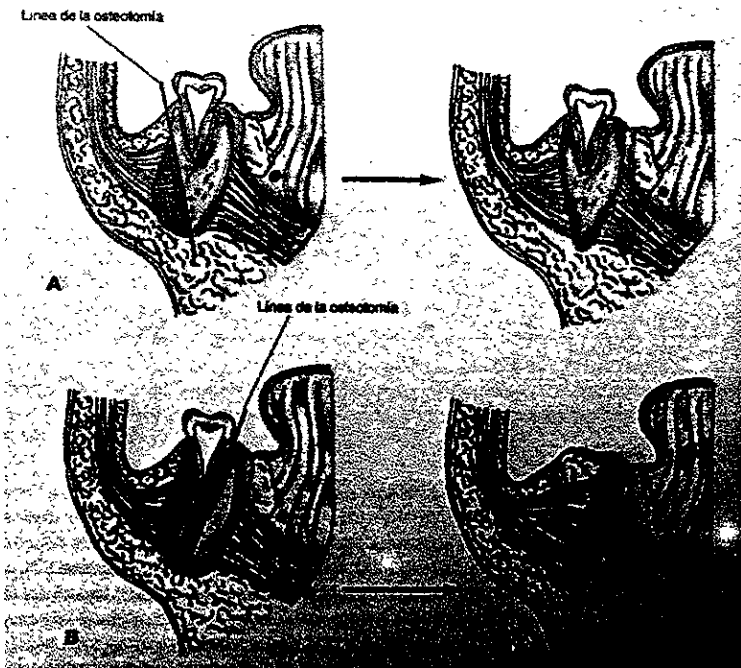


FIG. 12: Descortización

A) Osteotomía de la cortical externa de 1 a 2 cm, eliminándose el fragmento óseo.

B) Osteotomía que comprende los molares y deja sólo la cortical interna.

RESECCIÓN:

Cuando la evolución es crónica de años, o el curso es agresivo es necesario efectuar una intervención más radical, que consiste en la resección de la zona afectada. ³⁻⁸⁻¹¹

VIII. ANGINA DE LUDWIG

Es una celulitis difusa que afecta los espacios submandibular y sublingual, de forma bilateral (dividido a la mitad por el músculo geniogloso e hiogloso), así como el espacio submentoniano. Esta infección es grave, ya que puede provocar septicemia y obstrucción de las vías respiratorias superiores, por edema de la epiglotis. También puede ser la responsable de complicaciones como neumonía y meningitis.¹²⁻¹³

ETIOLOGÍA

Su origen suele ser dental ligada al segundo y tercer molar inferior o por una amigdalitis purulenta y en menor escala por sialoadenitis, erisipela o neoplasia infectada así como también al producirse una fractura doble de la mandíbula.

Las rutas que determinan la extensión en la mandíbula, son la inserción del músculo milohioideo, resultando la infección en este espacio. La comunicación alrededor del margen posterior del músculo milohioideo conduciendo a la diseminación rápida de los espacios sublingual y espacios contra laterales. La condicionante es la presencia de la mandíbula, hioides la fascia cervical profunda limita la expansión del tejido como el desarrollo de edema, encabezando el desplazamiento superior y posterior del piso de la boca y la base de la lengua. El resultado es el compromiso de la vía aérea, con lo cual puede ocurrir una abrupta asfixia.¹²⁻¹³ (Fig.13)

IX. FASCITIS NECROTIZANTE CERVICOFACIAL

Esté término se refiere a una agresiva y fatal infección polimicrobiana de la cabeza y cuello, que involucra los espacios subcutáneos, las fascias cervicales, y posiblemente los músculos, la cual se extiende rápidamente por debajo de la piel. La fascitis de origen odontogénico, esta relacionada con los molares inferiores, provocando una difusión hacia los espacios anatómicos.¹⁴

HALLAZGOS CLÍNICOS

Se encuentra edema severo de los espacios sublingual, submentoniano y submandibular, el paciente experimenta una fiebre de bajo grado y el signo más visible consiste en un oscurecimiento purpúreo de la piel, con bordes mal definidos, formación de ampollas y exudado maloliente purulento. Cuando la infección progresa puede ocurrir licuefacción o necrosis de la grasa subcutánea, y es acompañada de manifestaciones sistémicas, que incluyen sepsis, hemólisis y depresión del volumen intra-vascular. El paciente exhibe fiebre alta, taquicardia, apatía, debilidad y náuseas. La anemia, ictericia y hemoglobinuria debido a la bacteremia inducida por la hemólisis.¹⁴⁻¹⁵⁻¹⁶

X. TROMBOSIS DEL SENO CAVERNOSO

La infección bacterial oral o maxilofacial puede ser diseminada a un seno venoso por tromboflebitis séptica. La trombosis del seno cavernoso, puede desarrollarse por sinusitis o por un absceso o celulitis de la orbita, del labio superior, de la nariz, de la maxila o por un órgano dental.⁴⁻¹⁴(Fig. 16)

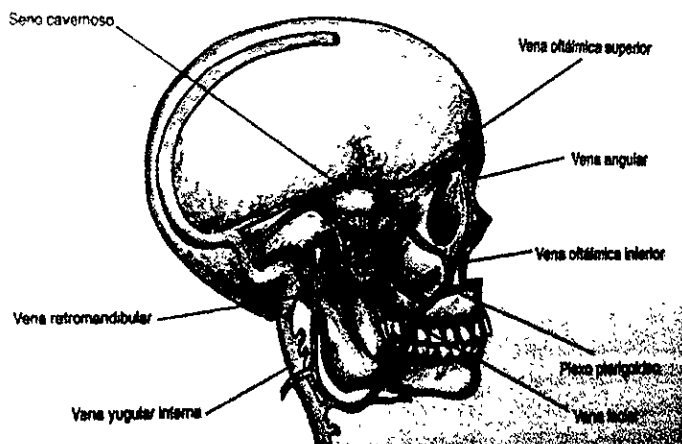


FIG. 16: La afectación del seno cavernoso proviene de por vía de la vena angular o del plexo pterigoideo.

HALLAZGOS CLÍNICOS:

La trombosis del seno cavernoso séptica es una condición rara que se manifiesta primero con dolor ocular, toxemia severa, fiebre, inflamación periorbital, proptosis, quemosis, ptosis y parálisis de músculo ocular. Los

XI. MEDIASTINITIS

La mediastinitis es una infección del mediastino que con frecuencia pone en peligro la vida de los pacientes. Por lo tanto el término de mediastinitis necrosante descendente, se da a las infecciones del mediastino provocadas por la progresión, difusión y diseminación de procesos infecciosos generalmente, a partir de infecciones odontogénicas que han ganado los espacios parafaríngeos, retrofaríngeos y viscerovascular, y a partir de ahí se difunden, descendiendo hacia el mediastino. ¹⁸⁻¹⁹

ETIOLOGIA

Los abscesos en las raíces de los 1ro. 2do. Y 3er. molares mandibulares, pueden alcanzar el espacio milohiideo y diseminarse hacia el espacio submandibular o sublingual el cual se puede extender directamente hacia otro espacio contiguo, el espacio parafaríngeo, y diseminarse hacia la faringe. A nivel de la bifurcación de la traquea, la lamina media de la fascia cervical profunda se une con el pericardio parietal y lateralmente se relaciona a la pleura parietal mediastinal, de este modo se explica la diseminación de la infección de origen dental. ¹⁸⁻¹⁹⁻²⁰(Fig. 17)

Estrera y cols, en una revisión de 1960 a 1980 identificaron 21 casos de mediastinitis necrosante descendente, con una letalidad del 42.8%, Zeitoun y cols de 1973 a 1993, identificaron 35 casos de los cuales 15 fallecieron 43% y

I. COMPLICACIONES VASCULARES

Las complicaciones vasculares ocurren por extensión de la infección hacia el eje vascular del cuello por la vaina carotídea, a partir de infección de los espacios cervicales profundos. Las posibles complicaciones son: absceso de la vaina carotídea, erosiones de las arterias carótidas y tromboflebitis séptica de la vena yugular interna.

El absceso de la vaina carotídea se manifiesta como una tumefacción dolorosa latero-cervical debajo del músculo esternocleidomastoideo. Puede existir tortícolis hacia el lado sano. La rotura arterial o la formación de falsos aneurismas se produce en ocasiones cuando la infección erosiona la adventicia del vaso. Algunos signos clínicos premonitorios de la rotura arterial son: hemorragia recurrente por nariz, boca u oído; inflamación periamigdalina persistente, síndrome de Horner y parálisis de los pares craneales IX y XII, y formación de hematoma en los tejidos circundantes. La clínica de la tromboflebitis séptica consiste en picos febriles, escalofríos, postración y shock. Puede ocurrir la diseminación de un trombo séptico localmente o a distancia. El tratamiento consiste en antibioticoterapia intravenosa durante dos o tres semanas, combinada con drenaje quirúrgico del foco. Para el control de la hemorragia puede ser necesaria la ligadura de la arteria carótida externa o común. También es recomendable tratamiento con anticoagulantes para prevenir el tromboembolismo.²

II. COMPLICACIONES NEUROLÓGICAS.

La trombosis del seno cavernoso es la etapa intermedia entre la tromboflebitis de alguna vena del macizo facial y el absceso cerebral.

HALLAZGOS CLINICOS

El síntoma inicial es dolor ocular, el globo ocular es sensible a la presión y aparecen los signos típicos de una toxiinfección grave: fiebre alta, escalofríos, taquicardia y sudoración. Con posterioridad, la obstrucción venosa produce edema palpebral, ptosis, lagrimeo, equimosis y hemorragias retinianas, reflejo corneal abolido y midriasis; todo esto demuestra la afectación de los pares craneales III, IV rama oftálmica del V, VI, y plexo carotídeo.

El absceso cerebral puede ser la consecuencia de una tromboflebitis del seno cavernoso pero también puede deberse a una siembra en el contexto de un séptico-pioemia metastásica; en este caso pueden ser múltiples. La clínica puede ser variopinta y dependerá fundamentalmente de la localización del foco infeccioso en el encéfalo, pero la sintomatología común deriva de la existencia de una hipertensión endocraneal (cefalea intensa, náuseas y vómitos en escopetazo), y de la irritación cerebral (convulsiones, crisis parestésicas, cambios de carácter y de conducta, desorientación temporoespacial, etc.)

III. CONCLUSIONES:

1. La infección dental es una enfermedad que involucra las estructuras que forman al órgano dental y el periodonto y que han afectado a la humanidad desde la misma existencia de la especie.
2. Las estructuras anatómicas adyacentes al órgano dental han favorecido su diseminación a través de las mismas afectando así zonas alejadas del órgano dental y provocando complicaciones que involucran estructuras vitales.
3. Las complicaciones de la infección odontogénica pueden ser graves si no son detectadas a tiempo e incluso pueden comprometer la vida del paciente.
4. La osteomielitis una de las complicaciones de las infecciones odontogénicas involucra la médula ósea y posteriormente todo el tejido óseo, y puede provocar pérdida de grandes porciones óseas, así como trombosis y septicemia.
5. La angina de Ludwig es una infección grave, ya que al involucrar espacios anatómicos importantes, puede provocar la obstrucción de las vías respiratorias y por ende asfixia.
6. La trombosis del seno cavernoso es la fase intermedia para la tromboflebitis, la cual puede provocar la afectación neurológica.
7. Las infecciones del órgano dental son tratadas con mayor facilidad y de forma profiláctica para evitar las complicaciones de las mismas y

REFERENCIAS BIBLIOGRÁFICAS:

1. Pynn, B.R., et al. Odontogenic Infections: Anatomy and radiology, Part One; Oral Health , May 1995, pp7-10,13,14,17,18,19
2. Raspall, Guillermo, et al. Cirugía Maxilofacial; Patología Quirúrgica De La Cara, Boca, Cabeza Y Cuello; Editorial Panamericana 1ª- Edición, 1997, Madrid España
3. Gay E. Cosme, et. al. Cirugía Bucal, editorial Ergon, 1ª. Edición, 1999, Madrid, España.
4. Chow, W. Anthony, Orofacial Odontogenic Infections; Annals of Internal Medicine; 88:392-402 1978.
5. Stroe, William et al The Changing Face of Odontogenic Infections, J. Oral and Maxillofac Surg. 59:739-748, 2001.
6. Ahmmed. A. Et al cavernous sinus trombosis following manipulation of fractured nasal bones The Journal of Laryngology and Otology; 110:69-71 January 1996.
7. Berini, L. et al Celulitis bucal y cervicofacial; concepto, etiopatogenia, clínica, diagnóstico y tratamiento Medicina Oral 1999.4:337-350.
8. Lopez A. J. CIRUGÍA ORAL, 1ª edición, editorial McGraw-Hill, 1991 pp.390-401