

124



**UNIVERSIDAD NACIONAL AUTONOMA
DE MEXICO**

FACULTAD DE ESTUDIOS SUPERIORES CUAUTITLAN

930004

**COCCIDIOSIS EN TORTUGAS DEL GENERO
RHINOCLEMMYS EN EL LABORATORIO DE
HERPETOLOGIA DE LA UNAM CAMPUS IZTACALA.**

T E S I S

**PARA OBTENER EL TITULO DE:
MEDICO VETERINARIO ZOOTECNISTA
P R E S E N T A
KARLA LORENA VARGAS MORQUECHO**

ASESOR: BIOL. AMAYA GONZALEZ RUIZ

CUAUTITLAN IZCALLI, ESTADO DE MEXICO

2001.



Universidad Nacional
Autónoma de México



UNAM – Dirección General de Bibliotecas
Tesis Digitales
Restricciones de uso

DERECHOS RESERVADOS ©
PROHIBIDA SU REPRODUCCIÓN TOTAL O PARCIAL

Todo el material contenido en esta tesis esta protegido por la Ley Federal del Derecho de Autor (LFDA) de los Estados Unidos Mexicanos (México).

El uso de imágenes, fragmentos de videos, y demás material que sea objeto de protección de los derechos de autor, será exclusivamente para fines educativos e informativos y deberá citar la fuente donde la obtuvo mencionando el autor o autores. Cualquier uso distinto como el lucro, reproducción, edición o modificación, será perseguido y sancionado por el respectivo titular de los Derechos de Autor.

UNIVERSIDAD NACIONAL AUTONOMA DE MÉXICO

FACULTAD DE ESTUDIOS SUPERIORES CUAUTITLAN

**COCCIDIOSIS EN TORTUGAS DEL GENERO *RHINOCLEMMYS* EN EL
LABORATORIO DE HERPETOLOGÍA DE LA UNAN CAMPUS
IZTACALA.**

TESIS

PARA OBTENER EL TÍTULO DE :

MEDICO VETERINARIO ZOOTECNISTA

Presenta:

Karla Lorena Vargas Morquecho

Asesor:

Biol. Amaya González Ruiz

Cuautitlán Izcalli Estado de México 2001.



**FACULTAD DE ESTUDIOS SUPERIORES CUAUTITLAN
UNIDAD DE LA ADMINISTRACION ESCOLAR
DEPARTAMENTO DE EXAMENES PROFESIONALES**

UNIVERSIDAD NACIONAL
AUTÓNOMA DE
MÉXICO

ASUNTO: VOTOS APROBATORIOS



**DR. JUAN ANTONIO MONTARAZ CRESPO
DIRECTOR DE LA FES CUAUTITLAN
PRESENTE**

ATN: Q. Ma. del Carmen García Mijares
Jefe del Departamento de Exámenes
Profesionales de la FES Cuautitlán

Con base en el art. 28 del Reglamento General de Exámenes, nos permitimos comunicar a usted que revisamos la TESIS:

"Coccidiosis en tortugas del género *Rhinoclemmys* en el
laboratorio de herpetología de la UNAM campus [ztacala]"

que presenta la pasante: Karla Lorena Vargas Morquecho
con número de cuenta: 9103464-9 para obtener el título de :
Médica Veterinaria Zootecnista

Considerando que dicho trabajo reúne los requisitos necesarios para ser discutido en el EXAMEN PROFESIONAL correspondiente, otorgamos nuestro VOTO APROBATORIO.

**ATENTAMENTE
"POR MI RAZA HABLARA EL ESPIRITU"**

Cuautitlán Izcalli, Méx. a 25 de Junio de 2001

PRESIDENTE	Biol. <u>Guadalupe Amaya González Ruiz</u>	
VOCAL	MVZ. <u>Luis Alejandro Vázquez López</u>	
SECRETARIO	MVZ. <u>Gerardo López Islas</u>	
PRIMER SUPLENTE	MVZ. <u>José Luis Zamora Guzmán</u>	
SEGUNDO SUPLENTE	MVZ. <u>Consuelo Dueñas Sansón</u>	

AGRADECIMIENTOS

Gracias Dios por permitirme este logro.

Gracias a mis padres Arq. Raúl Vargas González y Sra. Manuela Morquecho Núñez. Por todo su apoyo y confianza. Los amo.

Gracias a mis hermanos Aline, Raúl y Erika , por sus consejos y apoyo incondicional, así como a mis cuñado Arturo y Ana. Los quiero mucho.

Por su cariño a esas pequeñas luces de mi vida Daleth, Alán, Itai, Mirella y Arantxa mis sobrinos.

A mis grandes compañeros a lo largo de esta travesía, por su cariño y por compartir cada instante de su vida y a quien dedico este trabajo, Arek, Bola, Casandra, Danae, Ixzel, Kye, Pipus, Daniela, Berny, Juan; Mis mascotas.

Un agradecimiento muy especial a la Biol.. Amaya González Ruiz , por todo su apoyo y conocimiento logrando que esta tesis sea de lo más satisfactoria.

Al M.V..Z Luis Grajales por aportar todo su conocimiento además de ser un buen amigo.

A las tortugas Rhinoclemmys Gracias por permitirme trabajar con ustedes y para ustedes.

A mis amigos que prestaron su ayuda en esta tesis: Mónica Patiño, Gabriel Pérez Reyes, Gabriel Pérez, Elba Rocha, Andrea Zamora y Mayela Chaidez.
GRACIAS.

Gracias a Yola Ponce y a su esposo por su amistad y apoyo para que esto fuera posible.

A Sandy, Carmen, Patty, Lili, Esther y Manuel Gracias por su amistad.

Al M.V.Z Luis Carlos Díaz Coppe y al M.V.Z José Luis Zamora Guzmán Gracias por su apoyo, confianza y amistad; por permitirme aprender de sus conocimientos y darme la oportunidad de colaborar en sus clínicas.

Gracias al M.V.Z Ignacio Rangel y Biol. Leticia Verdín por su ayuda en la realización y diagnóstico de los exámenes Histopatológicos.

Al M.V.Z Gerardo Garza Malacara y a la M.V.Z Ana Curiel gracias por su apoyo por ser las primeras personas que me permitieron colaborar en su clínica.

Gracias a todos los maestros que fueron parte de mi formación para poder llegar a este momento.

INDICE

	Página
I.-RESUMEN	5
II.-INTRODUCCIÓN.....	6
III.- ANTECEDENTES.....	8
IV.- OBJETIVOS	12
V.- METODOLOGÍA.....	13
VI.-RESULTADOS.....	16
VII.- DISCUSIÓN	27
VIII.- CONCLUSIÓN.....	31
IX.- ANEXOS.....	32
IX.-BIBLIOGRAFIA.....	40

RESUMEN

La coccidiosis en reptiles ha sido poco estudiada, se sabe que afecta a animales en cautiverio en condiciones inadecuadas, mala higiene, grupos numerosos o mal manejo ; los reptiles se infectan por la ingestión de oocistos que se establecen en intestino y los esporozoitos invaden la mucosa intestinal. En animales silvestres esto es menos común ya que viven en espacios más grandes en donde su alimento no tiene contacto con su excremento. La enfermedad se puede presentar en las primeras semanas de vida provocando lesiones intestinales, hepáticas y renales. En el laboratorio de Herpetología de la UNAM Campus Iztacala se cuenta con una colonia de tortugas del género *Rhinoclemmys* reproductivamente activas, habiéndose presentado varias bajas de crías todas ellas con signología similar (anorexia, letargia, abultamiento del plastrón así como ablandamiento de plastrón y caparazón), situación que motivo la investigación de la causa y origen de la enfermedad responsable, así como de la incidencia, signología y lesiones, para implementar procedimientos clínicos y de manejo para control y prevención de la misma. El conocimiento acerca de la patogenia de coccidiosis en reptiles es insuficiente , en el caso de las tortugas se han reportado afectadas por coccidias especies acuáticas, semiacuáticas y terrestres. En tortugas del género *Rhinoclemmys* se ha reportado el género *Isospora* en una tortuga silvestre y se carece de información en ejemplares en cautiverio. El uso de medicamentos en el tratamiento de coccidias en reptiles se ha basado en los medicamento sulfametoxidiazina, sulfamerazina, sulfadiazina, y sulfametazina, entre otros, además de sugerir mejores condiciones ambientales, higiene y alimentación. Se tomaron muestras de excremento de todos los ejemplares tanto crías, juveniles y adultos , así como de la superficie de los huevos, para la realización coproparasitoscópicos para observar a las coccidias al microscopio. Los resultado evidencian un parásito protozoario del género *Eimeria*, en la superficie de los huevos , así como en crías, juveniles y adultos, en donde los porcentajes de incidencia eran mayores en huevos y crías en relación a los adultos y juveniles; solamente se observó signología en crías (anorexia, letargia, abultamiento del plastrón, ablandamiento de plastrón y caparazón); en adultos y juveniles se carece de ésta. Como los porcentajes de muerte seguían siendo altos se estableció la limpieza y desinfección de los huevos ovopositados con un producto cuaternario de amonio, sin embargo los porcentajes de eclosión eran bajos entonces se decide realizar la desparasitación de los adultos y juveniles mediante sulfas y es en este momento donde la colonia aumenta notablemente. De acuerdo a los resultados la patogénia de la enfermedad consiste en que el huevo es contaminado desde su formación en cavidad celómica , por un adulto portador asintomático y es por esto que la cría al nacer ya es diagnosticada como positiva a coccidias presentando una hepatonecrosis aguda la cual es evidenciada a la necropsia, en el análisis histopatológico se reporta necrosis licuefactiva multifocal y presencia de coccidias en el parénquima hepático.

INTRODUCCIÓN

Los protozoarios al igual que todos los parásitos, llegan a causar problemas importantes de salud en anfibios y reptiles en cautiverio; se estima que el 79% de las muertes ocurren por estos patógenos (Heinz, 1982; Georgi, 1990; Mehlhorn 1993; Jordan, 1998;Cordero, 1999).

Los coccidios, protozoarios pertenecientes al phylum apicomplexa, son formas parásitas que viven en el interior de las células epiteliales y subepiteliales del tracto gastrointestinal, además de otros órganos como son el hígado, conductos biliares y riñones, adhiriéndose a la superficie de las células del huésped e impidiendo el funcionamiento normal de éstas, llegando a causar enfermedades de gravedad e incluso la muerte (Cordero, 1999).

La mayoría de los coccidios y los más importantes en reptiles pertenecen a la familia Eimeriidae, los cuales tienen hospederos muy específicos en los que crecen y se reproducen intracelularmente; se han reportado un gran número de éstos, detectándose con mayor frecuencia a los géneros *Caryospora*, *Isospora* y *Eimeria*; ésta última se ha observado en serpientes, lagartijas, tortugas y cocodrilos; *Isospora* al igual que *Caryospora* ha sido reportada en varias especies de serpientes, lagartijas y cocodrilos (Quiroz, 1988; Jacobson, 1988; Mehlhorn, 1993; Gillette, 1995; Jordan,1998; Cordero, 1999).

La coccidiosis en reptiles ha sido poco estudiada y escasamente comprendida; se sabe que son parásitos de ciclo de vida directo que afectan a animales en cautiverio en condiciones inadecuadas, es decir, con mala higiene, en grupos numerosos, y que además están sometidos a un manejo inadecuado (temperatura, humedad y alimentación). El reptil puede ser infectado por la ingestión de oocistos que son liberados en las heces, los cuales encuentran en el suelo las condiciones de temperatura, humedad y oxígeno ideales para su sobrevivencia, incrementando de esta manera las posibilidades de contaminación. Estos oocistos se establecen en el intestino y los esporozoitos invaden el epitelio de la mucosa intestinal. En animales de vida silvestre la infección es de menor importancia a causa de una baja o escasa presencia del parásito, es decir debido a que se localizan en espacios más grandes no tienen contacto permanente con su excremento o no hay una contaminación directa del alimento. Se sabe que esta enfermedad generalmente se presenta por contaminación fecal del alimento y agua, así como de su hábitat, lo cual se ve

favorecido en condiciones de cautividad por encontrarse los animales en espacios reducidos, lo cual garantiza condiciones de estrés y contaminación fecal del alimento provocando de esta manera mayor incidencia de la enfermedad y por lo tanto pérdidas significativas de los ejemplares (Jacobson, 1987 y 1988; Klimgenberg, 1993; Mehlhorn, 1993 y Gillette, 1995).

La enfermedad se puede presentar en las primeras semanas de vida en un rango de 4 a 8 semanas de edad, provocando lesiones intestinales, hepáticas y renales, así como pérdidas de la mucosa intestinal. Para combatir el problema se han utilizado algunos tratamientos de forma experimental en reptiles, parecidos a los de la terapéutica de coccidiosis en aves y conejos, como son el metronidazol, tinidazol, ornidazol, oxitetraciclinas, quinolonas, etc, por mencionar algunos (Hoff, 1984; Jacobson, 1987 y 1988; Mehlhorn, 1993; Mader, 1996; Jordan, 1998).

El laboratorio de herpetología de la UNAM campus Iztacala cuenta con una colonia reproductivamente activa de tortugas del género *Rhinoclemmys*. El primer evento reproductivo exitoso en la colonia se registró en 1993, a partir de ese momento los eventos han ido aumentando notablemente, de manera que en el año de 1998 nacieron 14 ejemplares; sin embargo durante 1997 se presentaron varias bajas de crías, todas ellas con signología similar (anorexia, depresión, abultamiento y ablandamiento del plastrón y caparazón). En el año de 1998 se volvieron a presentar numerosas bajas, situación que motivo una investigación profunda de la causa. Al realizar análisis coproparasitoscópicos se detectó la presencia de coccidias en heces, y durante la realización de necropsias se observó, a nivel hepático la presencia de las mismas.

Habiéndose observado que la muerte de los ejemplares se presentaba en las primeras semanas de vida, se hizo el cuestionamiento de la procedencia del patógeno, planteándose la necesidad de realizar una investigación para determinar la causa y el origen de la infección responsable de las bajas registradas, cuya incidencia pasó del 33.3% en 1997 al 50% en 1998, condición que mermó considerablemente la productividad de la colonia, para que una vez establecido el patrón infeccioso, se pudieran implementar los procedimientos clínicos y de manejo para su control.

ANTECEDENTES

Los parásitos protozoarios descritos en anfibios y reptiles causan procesos patogénicos que pueden provocar la muerte, sin embargo hay pocas investigaciones acerca de esta patogenicidad en animales poiquiloterms, aunque se considera que puede ser muy similar a la de los animales de sangre caliente (Else, 1975; Duszynski, 1977).

La coccidiosis por su parte es una enfermedad específica por especie que ocasiona importantes pérdidas si es que no hay prevención y control de la misma. La ubicación taxonómica de los coccidios que afectan específicamente a tortugas, de acuerdo con Duszynski (1999) es la siguiente:

Reino	Protista
Subreino	Protozoa
Phylum	Apicomplexa
Clase	Sporozoea
Subclase	Coccidia
Orden	Eucoccidia
Suborden	Eimeriina
Familia	Eimeriidae
Géneros	<i>Eimeria, Isospora, Caryospora,</i>

La identificación del parásito se basa en la morfología del oocisto, el cual es de aproximadamente 4 a 6 micras de diámetro, de forma ovoide y con una doble membrana; el citoplasma se observa según la etapa en la que se encuentre (esporulación, o reproducción). Para determinar con exactitud el género de coccidia se requiere la examinación de los oocistos esporulados, además el número de esporozoitos y esporoquistes, ya que cada género se caracteriza por la cantidad de éstos (Cordero, 1999).

El conocimiento acerca de la patogenia en coccidiosis en reptiles es insuficiente. Se sabe que se localizan en intestino, vesícula biliar y raramente en túbulos renales; se desarrollan en estos sitios en células epiteliales, o por debajo de las placas de tejido. La infección es oral por ingesta de oocistos esporulados. En el intestino los esporozoitos penetran la mucosa intestinal y viajan a sus órganos preferentes por vía sanguínea, ahí se desarrollan los merontes intracelularmente los cuales viajan nuevamente por sangre para posicionarse directamente en las células epiteliales intestinales. La mayoría de los merozoitos penetran en las células, desarrollando aquí la macro y

microgametocitosis. Posteriormente se produce el cigoto el cual se convierte en oocisto, que sale con las heces o la orina, ocurriendo la esporulación fuera del hospedador y el oocisto en pocos días llega a infectar al nuevo hospedero. El parásito al invadir las células provoca destrucción de la célula parasitada, condición que va seguida de una fuerte reacción inflamatoria y proliferación celular, observándose por eso zonas caseificadas equivalentes a las zonas de necrosis (Hoff y col. 1984).

En los estudios que se han realizado sobre coccidiosis en reptiles se han observado afectadas colecciones de serpientes tales como *Bitis arietans*, *Crotalus horridus*, *Thamnophis*, *Opheodryas*, *Cerastes*, *Natrix*, *Python reticulatus*, *Chrysopelea cernata*, *Naja nivea*, *Elaphe guttata emory*, *Lampropeltis callisgaster callisgaster*, *Nerodia erythrogaster*, además de otros reptiles como poganos, anoles e iguanas (Keymer, 1981; Klimberg, 1993; Raiti, 1993; Gillette, 1995).

En el caso de tortugas, las especies que se han reportado afectadas por coccidiosis incluyen a tortugas acuáticas, semiacuáticas y terrestres, las cuales muestran lesiones a nivel gastrointestinal. Especies para las cuales se han reportado coccidias son *Chelonia mydas*, *Caretta caretta*, *Chelydra serpentina*, *Macroclermys temminkii*, *Chinemis revesti*, *Chrysemys picta belli*, *Graptemys geografica*, *Graptemys pseudogeografica*, *Graptemys versa*, *Kinosternon flavescens flavescens*, *Kinosternon flavescens spooneri*, *Pseudemys caglei*, *Clemmys insculpta*, *Pseudemmys texana*, *Trachemys scripta elegans*, *Terrapene carolina carolina*, *Emys orbicularis*, *Graptemys caglei*, *Pseudemys ornata*, *Graptemys barboury*, *Podocnemis expansa*, *Testudo horsfieldi*, *Apalone spinifera hartwegi*, *Lissemys punctata*, *Lissemys punctata granosa*, y *Aspideretes gangeticus* (Keymer, 1981; Heinz, 1982; Hoff, 1984; Couch, 1996; Mader, 1996; Duszynski, 1998). Vale la pena subrayar que en tortugas no ha sido descrita la presencia de coccidias a nivel hepático (Upton, 2000*).

En relación a la incidencia en tortugas del género *Rhinoclemmys*, únicamente se ha reportado por Ruston W. Hartdegen en 1999 del departamento de herpetología del zoológico de Dallas, el género *Isospora* en una población silvestre de *Rhinoclemmys annulata* en Costa Rica y se carece de información referente a ejemplares en cautiverio.

* Comunicación directa del Profesor de la división de biología de la universidad del estado de Kansas

Las tortugas del género *Rhinoclemmys* son batagúridos pertenecientes al suborden Cryptodira; hoy en día se reconocen 19 especies para el género, de las cuales 4 se distribuyen en México. Son quelonios de hábitos semiacuáticos que habitan en ambientes cálido- húmedos; su alimentación es omnívora y como todas las tortugas su reproducción es ovípara. Los taxa de interés para el presente trabajo se refieren a *Rhinoclemmys pulcherrima pulcherrima* y *Rhinoclemmys pulcherrima incisa* con distribución en las costas del este de México, fundamentalmente en Guerrero y Oaxaca, aunque también al parecer en Michoacán y de hecho alcanzando localidades en el estado de Morelos; la subespecie *incisa* se localiza también en Chiapas, continuando a través de América Central hasta Nicaragua. Por su parte, *Rhinoclemmys areolata* ha sido reportada en localidades de Campeche, Chiapas, Oaxaca, Quintana Roo, Yucatán, sur de Belice, norte de Guatemala y noroeste de Honduras; y *Rhinoclemmys rubida perixanta* encontrada en la vertiente del Pacífico, desde el centro de Jalisco y a través de Colima, hasta el centro de Michoacán y probablemente en Nayarit y oeste de Oaxaca hasta la periferia de Guatemala (Smith and Rozella, 1979; Ernest and Barbour ,1989).

En cuanto a las características físicas de estos ejemplares podemos mencionar que *Rhinoclemmys pulcherrima pulcherrima* es de caparazón de color parduzco, con ocelos amarillo y rojo brillante y el plastrón es de color amarillo y al centro negro; *Rhinoclemmys pulcherrima incisa* es de caparazón café oscuro con ocelos claros y plastrón amarillo; *Rhinoclemmys rubida perixanta* el caparazón es de café claro a oscuro con manchas oscuras y una mancha amarilla cerca del centro de cada lateral, el plastrón es amarillo con una mancha oscura al centro; *Rhinoclemmys areolata* el caparazón comúnmente es verde oscuro, algunas veces canela o negro , cerca de las placas marginales tiene sombras amarillas, el plastrón es amarillo con una sombra oscura en el área central.

Estos ejemplares están divididos en el herpetario en crías, juveniles y adultos, y dependiendo la edad y tamaño se ubican en los acuaterrarios, es decir, adultos y juveniles se encuentran en un estanque de cemento que mide 3.6 mts por 80 cm. Contando con una zona seca de 60 cm que contiene arena sílica. Las tortugas crías se ubican en tinas de plástico, a la cual se pone agua hasta cubrir el plastrón de estas (2-4 cm de alto).

Estas especies son explotadas en el mercado negro de mascotas y su estatus de conservación de acuerdo a la NOM-ECOL-059-1994 es el siguiente: *Rhinoclemmys areolata* y *Rhinoclemmys pulcherrima* están

clasificadas como especies amenazadas, y en el caso de *Rhinoclemmys rubida* su clasificación es como especie rara.

En cuanto al uso de medicamentos en el tratamiento de coccidiosis en reptiles, existen dosis ya establecidas de medicamentos como son las sulfas con trimetoprim, sulfadimetoxina, sulfaquinoxalina, sulfametoxidiazina, sulfadimidina, sulfamerazina, sulfadiazina, sulfametazina entre otros, además se sugiere el establecimiento de mejores condiciones ambientales, de higiene y alimentación (Keymer, 1981; Heinz, 1982; Jacobson, 1988; Gillette, 1995).

El laboratorio de herpetología de la UNAM Campus Iztacala recibe en donación ejemplares adultos procedentes de colectas ilegales, los cuales han sido sometidos a condiciones inadecuadas de cautiverio y como consecuencia en su gran mayoría ingresan con problemas médicos de diversa índole. Una vez recuperadas las condiciones clínicas de ingreso, los organismos son incorporados a la colonia, distribuyéndose en los encierros destinados al efecto. Las tortugas son alimentadas con una dieta omnívora a base de frutas, verduras y alimento balanceado para tortugas; se asean de 2 a 3 veces por semana y se asean igualmente de 2 a 3 veces por semana. Los eventos reproductivos son abundantes y el aumento en el tamaño de la colección ha sometido a los ejemplares a condiciones que favorecen la infección por coccidias, habiéndose a la fecha registrado numerosas bajas de crías por este agente patógeno.

OBJETIVOS

OBJETIVO GENERAL

Describir la forma de infección de coccidiosis en crías de tortugas del género *Rhinoclemmys* en el laboratorio de herpetología de la UNAM campus Iztacala en contribución a la información requerida para el control del parásito en la colonia reproductora.

OBJETIVOS PARTICULARES

Determinar el tipo de coccidia que afecta a las tortugas del género *Rhinoclemmys*.

Determinar la incidencia de esta enfermedad en los ejemplares del género *Rhinoclemmys* en el laboratorio de herpetología de la UNAM campus Iztacala.

Describir la signología de la enfermedad.

Describir las lesiones en los órganos afectados.

Describir la forma de infección de las crías recién eclosionadas.

Proponer medidas de control y prevención de coccidiosis en tortugas del género *Rhinoclemmys*.

METODOLOGÍA

Desde el 8 de Julio de 1998 y hasta el 6 de Marzo del 2000 se realizó en el Laboratorio de Herpetología de la UNAM Campus Iztacala un muestreo de tortugas del género *Rhinocelmmys*, el cual consistió en el análisis fecal de todas las tortugas adultas de la colonia así como de las crías existentes y de aquellas que fueron naciendo en el transcurso del lapso referido. También se realizaron muestreos de los huevos existentes y de aquellos que fueron ovopositados en el mismo lapso, para determinar la presencia de coccidias. Además de realizar necropsia , toma de muestras de órganos, exámenes coproparasitoscópicos e improntas de los ejemplares de este género muertos previo y en el transcurso de este trabajo.

Para poder determinar el tipo de coccidia se obtuvieron muestras de excremento de tortugas adultas, juveniles y crías; tomando ésta directamente de cloaca (coprodeo) y utilizando al efecto un hisopo humedecido en solución salina fisiológica estéril, el cual se giraba dentro del coprodeo. Una vez retirado el hisopo, éste se colocaba dentro de un tubo de ensaye que contenía 1ml de solución salina fisiológica estéril. Posteriormente se realizaron observaciones directas de la muestra, colocando una gota de la misma sobre un portaobjetos y agregando una gota de lugol para posteriormente observar al microscopio a 10 , 40, y 100 aumentos.

Al resto de la muestra se le agregaba 9 ml de azúcar -fenol (Técnica de Stuart), para centrifugar a 1500rpm durante 10 minutos; una vez centrifugada la muestra se tomaba de la superficie una gota con una asa de inoculación previamente esterilizada para colocarla sobre un portaobjetos y agregar una gota de lugol, para ser observaba al microscopio a 10, 40, y 100 aumentos.

El procedimiento de las muestras de las tortugas recién eclosionadas se realizó de la misma forma que las adultas y juveniles, con la modalidad de que también se tomaban muestras de vitelo, liquido de plastrón y caparazón.

En el caso de los huevos recién ovopositados, sólo se tomaba la muestra de la superficie de éste utilizando un hisopo humedecido en solución salina fisiológica estéril, el cual se deslizaba sobre la superficie del mismo; en este caso sólo se realizaba la observación directa agregando una gota de la muestra y una de lugol para realizar una observación directa al microscopio óptico a 10, 40 y 100 aumentos.

Debido a que se seguía observando la presencia de coccidias sobre la superficie de los huevos se estableció el realizar limpieza de todos los huevos recién ovopositados con QUATZIII (anexo I) en los cuales se realizó un muestreo posterior a la ovoposición, y un muestreo después de 15 minutos de haber sido aplicado el QUATZIII en caso de la persistencia de coccidias se realizaba una segunda limpieza con este producto y otro muestreo; hasta que el resultado fuera negativo.

Aún y con los manejos realizados sobre los huevos de tortuga de género *Rhinoclemmys* se estableció un calendario de desparasitación de todos los ejemplares adultos de este genero los cuales son reproductivamente activos ,la cual se llevo a cabo con la aplicación de un medicamento de nombre comercial Tres Sulfas que como principio activo tiene sulfamerazina, sulfadiazina y sulfametazina aplicando este a dosis de 75mg/kg de peso el primer día y 45mg/kg de peso los siguientes 5 días; a los huevos ovopositados de estos ejemplares se les realizo el mismo manejo de limpieza con QUATZIII y se les colocó en agrolita estéril separados de los huevos ovopositados por los adultos antes de ser desparasitados .

En todos los casos, el análisis de las muestras consistió en la determinación del parásito y la cuantificación de los huevos del mismo presentes por campo, por individuo. En base a los resultados obtenidos se establecieron arbitrariamente rangos de coccidias presentes por campo, considerando los siguientes criterios:

- (-) 0 huevos por campo
- (+) 1 a 2 huevos por campo
- (++) 3 a 5 huevos por campo
- (+++) 6 a 10 huevos por campo

En el caso de los ejemplares muertos se realizó necropsia para poder determinar lesiones macroscópicas de los órganos y de esta forma realizar improntas y toma de muestras de estos órganos; las muestras tomadas de los órganos se colocaron en formol al 10% para poder realizar estudios histopatológicos que determinararan lesiones microscópicas.

En cuanto a las improntas estas se realizaron con un portaobjetos siendo colocado sobre el órgano dañado macroscópicamente y se agrego una gota de lugol para observar a 10, 40 y 100 aumentos.

La determinación de los parásitos observados se basó en los patrones morfológicos y descriptivos de parasitología general mencionados por Quiroz (1988), Normand (1978) y Georgi (1990). Para determinación específica en reptiles del grupo de los chelonios utilizamos los patrones mencionados por Fowler (1987) , Mehlhorn (1993) y Frye 1991, y es basándose en estos como se pudo determinar que se trataba de una coccidia del género *Eimeria*.

A lo largo del trabajo se realizaron historias clínicas de todos los ejemplares sanos y no sanos, describiéndose dado el caso, el tipo de signología que se presentaba. De esta misma forma basándose en la observación y seguimiento de los ejemplares adultos, juveniles , huevos y crías recién eclosionadas se determinó la forma de infección en críos.

RESULTADOS

DESCRIPCIÓN DEL PARÁSITO.

En función de la observación de las características de esporulación del oocisto en heces se determinó que se trata de un protozooario de forma ovoide el cual en su oocisto que contiene 4 esporoquistes que contienen 2 esporozoitos cada uno; este oocisto mide de 4 a 6 mc, correspondiendo a las descripciones para la familia *Eimeriidae*. A partir de la descripción de los oocistos pudimos determinar que se trata de un coccidio del género *Eimeria*.

INCIDENCIA DE COCCIDIAS EN CRIAS

Al inicio de la tesis se comenzó muestreando 16 ejemplares que presentaban como signología anorexia, depresión y abultamiento del plastrón, así como ablandamiento del mismo y del caparazón. De estas tortugas el 68.75% fueron positivas a coccidias y el 31.25% negativas; el 81 % de las positivas murieron , mostrando a la necropsia que del 70 a 90 % del hígado se encontraba con zonas caseificadas, además de haber zonas de adherencia a otros órganos como pulmón e intestinos; al realizar improntas se observó gran cantidad de coccidias.

En la figura I se muestran los resultados referentes a la abundancia de coccidias en tortugas crías. Como puede observarse, las coccidias estuvieron ausentes en 5 de los 16 ejemplares muestreados, mientras que en los 11 restantes se encontraron en diferente abundancia, pero en su mayoría (9 ejemplares) en los rangos de mayor incidencia. (tabla anexo II).

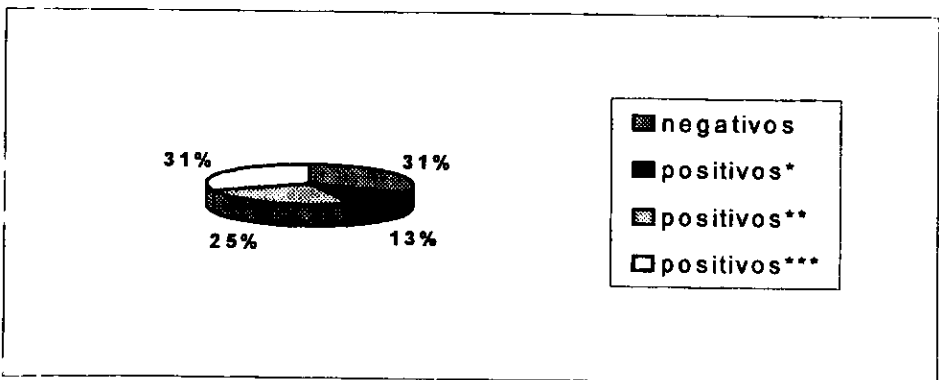


Fig. I.- Porcentajes de incidencia y abundancia de coccidias en tortugas crías.

INCIDENCIA EN TORTUGAS ADULTAS Y JUVENILES.

Se muestrearon un total de 48 tortugas juveniles y adultas, de las cuales 36 ejemplares pertenecientes a la especie *Rhinoclemmys pulcherrima pulcherrima*, 9 *Rhinoclemmys areolata*, 2 *Rhinoclemmys pulcherrima incisa* y 1 ejemplar de *Rhinoclemmys rubida perixanta*. Cabe señalar que estos ejemplares no mostraron signología alguna.

Los resultados de incidencia y abundancia de quistes se muestran en la figura 2. Como se puede observar, para el caso de *R.p.pulcherrima* 30 ejemplares resultaron negativas, 2 ejemplares positivos + y 4 ejemplares positivas ++. Por su parte, *R. areolata* mostró 8 ejemplares negativos y 1 ejemplar positivos +, mientras que *R.p. incisa* y *R. r. perixanta* no presentaron ningún ejemplar positivo (tabla 2 anexo II)




Fig. 2.- Porcentaje de incidencia y abundancia de coccidias en 48 tortugas adultas y juveniles de las especies *Rhinoclemmys pulcherrima pulcherrima*, *Rhinoclemmys areolara*, *Rhinoclemmys pulcherrima incisa* y *Rhinoclemmys pulcherrima perixahanta*.

INCIDENCIA DE COCCIDIAS EN HUEVOS

1er MUESTREO

Se muestrearon un total de 39 huevos al comienzo de la tesis, los cuales se colocaban inmediatamente después de haber sido ovopositados en un recipiente con agrolita estéril para posteriormente ser colocados en la incubadora. De estos huevos el 79.5% (31 huevos) resultaron negativos, el 17.9% (7 huevos) fueron (+) y el 2.6% (1huevo) resulto (++) (Figura 3, tabla 3 anexo II).




Fig. 3.- Porcentajes de incidencia y abundancia de coccidias sobre la superficie de los huevos recién ovopositados.

En la figura 4 se representan los resultados de eclosión de los huevos muestreados al inicio del trabajo (tabla 4 anexo II), en donde podemos observar los porcentajes de eclosión de los huevos los cuales fueron muestreados posteriormente a la ovoposición y colocados en agrolita estéril después de la ovoposición (tabla 4 anexo II).




Fig. 4.-Porcentajes de eclosión, de muerte de los ejemplares eclosionados y de huevos no eclosionados.

INCIDENCIA DE COCCIDIAS EN HUEVOS TRATADOS CON QUATZIII

2do MUESTREO

En este caso se muestrearon 25 huevos los cuales eran aspersados con QUATZIII posterior a la ovoposición para posteriormente ser colocados en un recipiente con agrolita estéril. Como se observa en la figura 5, el 100% de estos huevos resultaron negativos al muestreo y el 24% eclosionaron sin reportarse ninguna baja (tabla 5 anexo II).




Fig. 5.-Porcentajes de incidencia de coccidias sobre la superficie de los huevos tratados con QUATZIII.

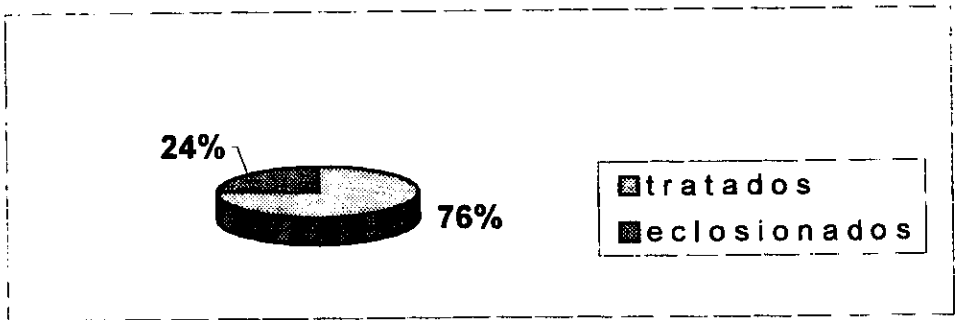


Fig. 5-A.- Porcentajes de huevos eclosionados los cuales fueron previamente tratados con QUATZIII.

INCIDENCIA DE COCCIDIAS EN HUEVOS OVIPOSITADOS POR TORTUGAS RECIEN DESPARASITADAS Y TRATADOS CON QUATZIII POSTERIOR A LA OVOPOSICION.

Una vez desparasitados los adultos y juveniles, los huevos depositados y con tratamiento de limpieza con QUATZIII fueron muestreados, arrojando un 100% de resultados negativos a la presencia de coccidias sobre su superficie, habiendo eclosionado a la fecha el 21% (figura 6, tabla 6 anexo II).




Fig. 6.- Porcentajes de incidencia de coccidias sobre la superficie de los huevos eclosionados por adultos previamente desparasitados.

DESCRIPCIÓN DE SIGNOLOGÍA DE LA ENFERMEDAD.

En todos los ejemplares que se observaron afectados por la coccidiosis hepática la signología se presentó de la misma forma es decir se observó abultamiento y ablandamiento de plastrón, ablandamiento de caparazón, anorexia y letargia; esta signología era notoria y la muerte se presentaba en cuestión de 1 hasta 3 días después de haberse mostrado.

RESULTADOS DE NECROPSIA

Lesiones macroscópicas y microscópicas:

A continuación mostramos los resultados de los primeros ejemplares muertos antes de conocer la causa , los cuales se pueden comparar con las bajas presentadas en el transcurso de la tesis observando las mismas lesiones y ya con el conocimiento de causa de las mismas.

En la tabla 1 mostramos a los ejemplares que murieron previo a este trabajo de investigación, siendo éstos el punto de partida de la misma. En estos ejemplares se observaron zonas de necrosis en el hígado, las cuales afectaban a este hasta en un 60% (anexo III necropsia).

# DE EJEMPLAR	FECHA DE ECLOSIÓN	FECHA DE MUERTE
Rpp 3656	27 de marzo de 1998	15 de junio de 1998
Rpp 3684	12 de junio de 1998	19 de junio de 1998
Rpp 3653	26 de marzo de 1998	24 de junio de 1998
Rpp 3677	27 de mayo de 1998	9 de julio de 1998

Tabla1.- Ejemplares que murieron al inicio de la investigación antes de conocer la causa.

Los diagnósticos de las necropsias realizadas se refieren a continuación:

Ejemplar 3656 hepatitis y hepatonecrosis crónica

Este animal murió a causa de un proceso septicémico aunado a un proceso de desnutrición.

Ejemplar 3684 Hepatitis crónica.

Este animal murió a consecuencia de un proceso de no absorción de vitelo.

Ejemplar 3653 hepatonecrosis crónica

Este animal murió a causa de una coccidiosis hepática.

Ejemplar 3677: Coccidiosis hepática.

En la Tabla 2 se muestran las fechas de eclosión y muerte de los Ejemplares que murieron en el transcurso de la investigación ya teniendo la sospecha de causa de muerte. En estos ejemplares observamos de igual forma que en los anteriormente descritos zonas de necrosis en hígado; al realizar las improntas se observó la presencia de coccidios en su parénquima.

# DE EJEMPLAR	FECHA DE ECLOSIÓN	FECHA DE MUERTE
3674	27 de mayo de 1998	3 de agosto de 1998
3341	15 de junio de 1998	26 de agosto de 1998
3685	18 de junio de 1998	29 de agosto de 1998
3683	12 de junio de 1999	11 de septiembre de 1998
3676	25 de mayo de 1998	17 de septiembre de 1998
3687	23 de junio de 1998	29 de julio de 1998
3814	1 de febrero de 1999	24 de abril de 1999
3872	24 de mayo de 1999	31 de mayo de 1999

A todos estos ejemplares se les realizaron exámenes coproparasitoscópicos directos, además de improntas de hígado, líquido de cavidad celómica y toma de muestras de órganos para examen histopatológico.

Las lesiones observadas a la necropsia son iguales a las mencionadas de los ejemplares de la tabla 1, en las cuales hay líquido en cavidad celómica de color amarillo rojizo, hígado aumentado de tamaño con presencia de abscesos en casi la totalidad del parénquima, siendo este absceso de tipo caseoso y de color amarillo parduzco; los demás órganos y sistemas sin cambios patológicos aparentes.

El diagnóstico en todos los casos correspondió a hepatitis necrótica crónica a causa de una coccidiosis hepática.

RESULTADO DE ANALISIS HISTOPATOLOGICO

Los resultados que a continuación se mencionan son de los hígados tomados de los 8 ejemplares que murieron en el transcurso de este trabajo de tesis de investigación, observándose al análisis histopatológico una necrosis licuefactiva multifocal, y presencia de coccidios en el parénquima hepático.

... ..
... ..
... ..
... ..

... ..
... ..
... ..
... ..
... ..
... ..

... ..
... ..

... ..

... ..
... ..
... ..
... ..


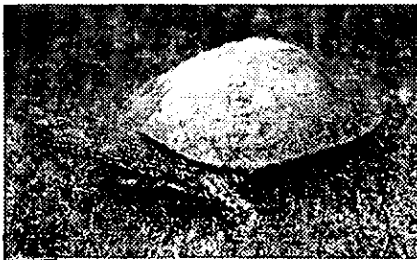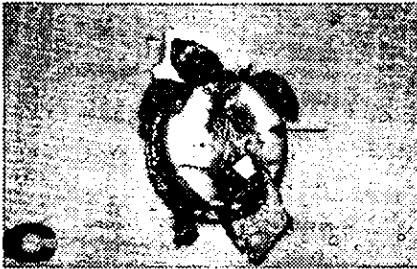

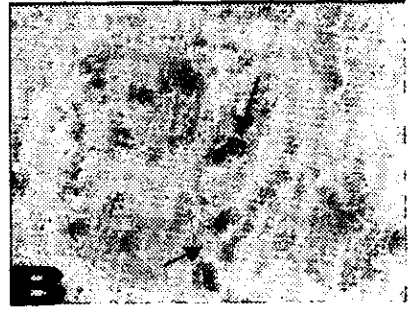
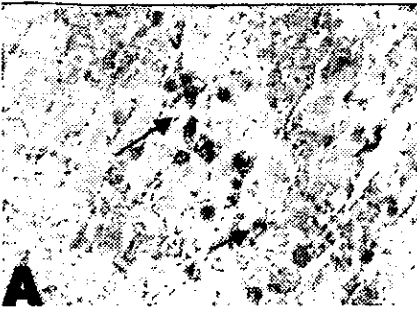


Figura 7. A, histopatológico de hígado evidencia la presencia de coccidias en el parénquima. **B,** Impronta de Hígado revela la presencia de coccidias en hígado. **C,** Se observa el abultamiento del plastrón en un ejemplar de *Rhinoclemmys areolata*. **D,** Se observan zonas de necrosis del hígado de un ejemplar que murió a causa de coccidiosis. **E,** Ejemplar de *Rhinoclemmys pulcherrima pulcherrima*. **F,** Toma de muestra de un huevo de *Rhinoclemmys* para detectar coccidias en la superficie de este.

PATOGENIA

A partir de la observación de muertes de crías de tortugas del género *Rhinoclemmys* en las primeras semanas de vida después de la eclosión, se comenzó a muestrear a estos ejemplares a la necropsia observándose una hepatonecrosis que se determinó después, era causada por una coccidiosis. Buscándose la procedencia del patógeno, se comenzó entonces el muestreo de los huevos recién ovopositados y de las crías recién eclosionadas, observándose en estos muestreos una gran cantidad de coccidias.

El hallazgo de las coccidias en la superficie del cascarón nos hizo pensar que el padecimiento podía estar presentándose por la contaminación de los huevos al momento de ser ovopositados por su paso por cloaca y que esto permitía que al ser colocado en la incubadora se dieran las condiciones de humedad y temperatura para que estas coccidias permanecieran sobre la superficie y que en el momento de la eclosión la cría se contaminara por medio del vitelo expuesto, el cual tiene contacto con el cascarón; en el momento de ser absorbido este vitelo, se introducían las coccidias.

Bajo la suposición de contaminación vía cascarón-vitelo se estableció un manejo de limpieza y desinfección de los huevos inmediatamente después de haber sido ovopositados, observándose aun con esta limpieza la presencia de las coccidias sobre la superficie del huevo obligando a repetir la limpieza hasta tres veces hasta que el resultado fuera negativo a coccidias; aún y a pesar de esto se volvieron a observar tortugas con la signología ya antes descrita y posteriormente la muerte y al realizar necropsia, o análisis coproparasitológico se observaron nuevamente las coccidias siendo éstas otra vez la causa de la baja.

Es así que se pensó que también era posible que los críos se estuvieran contaminando posteriormente a la eclosión. Sin embargo el panorama cambió cuando el ejemplar nacido del huevo 45 murió 24 horas después de haber eclosionado y a la realización de la necropsia se confirmó por medio de improntas de hígado que la causa de la hepatonecrosis aguda generalizada observada, era causada por la presencia de coccidias en la totalidad del parénquima, lo cual no habría podido ser posible de observarse si la contaminación por coccidias fuera en el momento de la eclosión.

A partir de esta observación, se consideró que la infección por coccidias se daba antes de la eclosión. En seguida se procedió a la desparasitación de

1. The first part of the document is a letter from the Secretary of the State to the Governor, dated 10th March 1870. It contains a report on the progress of the work done during the year 1869.

1. The first part of the document is a letter from the Secretary of the State to the Governor, dated 10th March 1870. It contains a report on the progress of the work done during the year 1869.

2. The second part of the document is a report on the progress of the work done during the year 1869. It contains a list of the names of the persons who have been appointed to various offices during the year.

2. The second part of the document is a report on the progress of the work done during the year 1869. It contains a list of the names of the persons who have been appointed to various offices during the year.

3. The third part of the document is a report on the progress of the work done during the year 1869. It contains a list of the names of the persons who have been appointed to various offices during the year.

3. The third part of the document is a report on the progress of the work done during the year 1869. It contains a list of the names of the persons who have been appointed to various offices during the year.

4. The fourth part of the document is a report on the progress of the work done during the year 1869. It contains a list of the names of the persons who have been appointed to various offices during the year.

todos los ejemplares juveniles y adultos reproductivamente activos y continuar con las limpiezas de los huevos recién ovopositados, además de realizar las mismas limpiezas con las tortugas recién eclosionadas que daban positivas a coccidias en las muestras de vitelo y líquidos del huevo, éstas por supuesto morían aún y con este manejo de limpieza o aplicación de tratamiento; la desparasitación se realizó en el lapso en el que la puesta de huevos disminuye mas o menos de agosto a noviembre para dar tiempo a muestrear, desparasitar y volver a realizar un segundo muestreo.

Entonces comenzaron a ser ovopositados nuevamente los huevos, éstos se muestrearon posterior al desove resultando negativos a coccidias sobre su superficie y aún así se realizó la limpieza y desinfección; se esperó a que fuera el tiempo de eclosión que varia de 2 a 6 meses dependiendo de la especie de este género y a la eclosión no se observó presencia de coccidias en las crías y por lo tanto no hubo sinología y mucho menos bajas.

MANEJO PARA EL CONTROL Y PREVENCIÓN DE LA COCCIDIOSIS EN TORTUGAS.

Se estableció un método de prevención que consistió en aspersar a los huevos recién ovopositados con una solución llamada QUATZ III, esto se hizo antes de colocar a estos huevos en la incubadora en donde se encuentran recipientes exclusivos para huevos de este género de tortugas los cuales contienen agrolita estéril.

En el caso de las crías recién eclosionadas se realizaron muestreos y de ser positivas a coccidias se aspersaron con la misma solución de QUATZ III (anexo I), la cual se dejaba durante 15 minutos, se muestreaba al huevo para posteriormente ser enjuagados y volverse a muestrear, solo en caso de tener gran cantidad de coccidia se repetía la operación.

Las tortugas crías, juveniles y adultas fueron desparasitadas con un producto llamado Tres sulfas (anexo I), la dosis aplicada que se utilizó según Jacobson en tortugas y utilizada en el herpetario de la ENEP Campus Iztacala fue de 75 mg /kg el primer día de aplicación y 45mg/kg de peso los siguientes 5 días vía intramuscular. Estableciendo este calendario de desparasitación cada 6 meses el cual nosotros establecimos y a mostrado en los exámenes coproparasitoscópicos que los ejemplares desparasitados se mantienen negativos a coccidias durante este lapso de tiempo.

Además de mejorar las condiciones de higiene y desinfección de los acuaterrios, realizando la limpieza de estos 3 veces por semana con agua y jabón en el caso de los estanques y en el caso de las tinas de plástico se utiliza agua, jabón y se deja unos minutos en solución de QUATZIII.

DISCUSIÓN DE RESULTADOS.

El parásito observado en este trabajo corresponde a un protozoario del género *Eimeria* de acuerdo a las descripciones hechas por Frye, (1991) , Keymer, (1981), Wallach, (1985),entre otros , los cuales mencionan al parásito indicando que los ooquistes de *Eimeria* son de forma ovoide o elipsoidal y que tienen en su interior 4 esporocistos y estos 2 esporozoitos. En reptiles las coccidias más importantes corresponden a la familia Eimeriidae, observándose con mayor frecuencia los géneros *Caryospora*, *Eimeria* e *Isospora* , que han sido reportadas en serpientes , lagartijas, cocodrilos y tortugas siendo en estas ultimas más común la presencia de *Eimeria* e *Isospora*

En tortugas este género de parásito ha sido descrito por Donald W. Duszynski y Steve J. Upton en 1998 siendo reportados entre otros géneros a *Rhinoclemmys* ; otro estudio realizado por Ruston W. Hardegen en 1999, reporta nuevamente la presencia de coccidias en tortugas de este género en estado de vida silvestre . En el presente estudio observamos a las coccidias localizándose sobre la superficie de los huevos , en heces de crías, juveniles y adultos, en donde los porcentajes de incidencia de coccidias se observaron en mayor cantidad en tortugas recién eclosionadas, en comparación con los observados en tortugas juveniles y adultos, en los cuales la presencia de coccidias era menor. Los huevos ovopositados al igual que las crías recién eclosionadas evidenciaban en su superficie gran cantidad de coccidias en relación a los otros ejemplares. En los estudios realizados por Ruston en 1999 en la estación biológica “La Selva” en Costa Rica, solo se reportó la presencia de *Isospora* en un ejemplar de *Rhinoclemmys annulata* muestreada en su habitat natural y de acuerdo a los rangos de coccidiosis observados y establecidos por él se reporta la observación de carga parasitaria baja o rara ; Mientras que nosotros reportamos que la incidencia de coccidias en crías es del 87% distribuida en rangos de 1-2, 3-5, y 6-10 coccidias por campo, mientras que en adultos y juveniles la incidencia solo es del 15% distribuyéndose en rangos de 1-2 y 3-5 coccidias por campo. Con esto determinamos que la incidencia es mayor en crías que en adultos y juveniles además de observarse signología en las crías mientras que en los adultos y juveniles se carecía de esta. Cabe señalar que no hay ningún tipo de investigación como la nuestra que pudiera aportar puntos de comparación con nuestros resultados.

Los porcentajes de eclosión eran bajos hasta el año de 1999 en donde la incidencia de coccidias era del 20.5 % sobre la superficie del huevo; al establecer la realización de limpieza de la superficie de los huevos recién ovopositados con el cuaternario de amonio (QUATZIII) antes de ser colocados en la incubador se favoreció la ausencia de coccidias sobre la superficie de los huevos aumentando hasta en un 15% los porcentajes de eclosión en relación a los años anteriores, además de registrar como negativos a coccidias a los huevos tratados ; debemos señalar que no está reportado en ninguna bibliografía o investigación el uso de QUATZ III para la limpieza de huevos de tortuga.

Para el caso de crías recién eclosionadas los porcentajes de coccidias eran altos y por lo tanto aumentaban las bajas; por esto se determina la desparasitación de ejemplares adultos y juveniles intentando disminuir la presencia de coccidias y se logra de esta forma eliminar por completo las coccidias de la superficie de los huevos recién ovopositados, así como de las crías recién eclosionadas evitando la muerte de estos ejemplares; Sobre nuestros reportes de coccidias localizados en la superficie de los huevos de las tortugas así como en críos no hay ningún tipo de investigación realizada y de acuerdo a las investigaciones de parásitos en reptiles hechas por el Doctor Upton (comunicación personal), no está reportada la presencia de coccidias en tortugas del género *Rhinoclemmys* en cautiverio y mucho menos la presencia de coccidias en hígado o el establecimiento de un programa preventivo de las mismas.

En cuanto a la signología esta coincide a la descrita por Willette, (1995), Mader, (1996) y Jordan, (1998) en lo que se refiere a anorexia, letargia , desnutrición y muerte en las primeras 4 semanas de vida; aunque cabe señalar que se observó también abultamiento y ablandamiento de plastrón , lo que nos hace suponer que debido a la desnutrición hay una hipoproteinemia lo que provoca la salida de líquido a cavidad celómica y esto da las condiciones para observar el plastrón abultado y ablandado; lo cual no ha sido reportado debido a que no hay investigaciones sobre coccidiosis hepática en tortugas.

De acuerdo a los resultados antes descritos podemos señalar que la patogénia de la enfermedad consiste en que el huevo es contaminado desde su formación ya que el adulto al ser portador asintomático contamina a este huevo desde su formación en cavidad celómica antes de llegar al oviducto y es por eso que el crío al momento de la eclosión puede ser diagnosticado como positivo a coccidiosis externa e internamente, y puede presentar éste una

hepatonecrosis hasta en un 100 %, es por esto que se establece que la contaminación del ejemplar es desde antes de haber sido ovopositado el huevo, ya que en el momento en que los adultos reproductivamente activos son desparasitados la contaminación disminuye y por lo tanto la observación de coccidias sobre la superficie de los huevos y de los ejemplares nacidos también se observan disminuidas.

Los resultados de la necropsia evidencian una hepatonecrosis aguda como hallazgo macroscópico y como hallazgo histopatológico una necrosis licuefactiva sin presencia de células inflamatorias y solo presencia de coccidias en el parenquima del hígado, no observándose ningún otro órgano afectado como menciona Willette, (1995) en donde dice que se puede observar en reptiles (no especifica el tipo de animal), la destrucción del epitelio del intestino así como del sistema biliar y el riñón , seguido por úlceras, fibrosis y septicemias en los hallazgos macroscópicos y microscópicamente áreas de fibrosis en el sistema biliar con gran cantidad de células inflamatorias.

Como hemos observado en este trabajo es importante realizar también en reptiles un manejo de tipo preventivo parecido al que se realiza con mamíferos para poder de esta manera tener a los animales con una mejor calidad de vida ya que en cuestión de tratarse de fauna silvestre que ya a sido integrada a la sociedad como a una mascota, alejada de su medio natural, tenemos la obligación de mantenerlos en un hábitat lo mayormente posible parecido al suyo natural y ofrecerles buenas condiciones de vida.

En el herpetario de la UNAM campus Iztacala se ha dado esta tarea desde hace 22 años teniendo como objetivos la conservación, preservación y reproducción de los ejemplares que aquí se encuentran. En el caso particular de las tortugas del género *Rhinoclemmys* son consideradas por la NOM como una especie rara pero no en peligro de extinción , pero que ya aparece con más frecuencia en mercados o tiendas de mascotas; este tipo de ejemplares llegan al herpetario en el año de 1991, pero es hasta 1993 que se observa el primer evento reproductivo exitoso; posteriormente hasta 1997 y 1998 se observaron nuevamente nacimientos de estos ejemplares pero se alcanza hasta el 50% de mortalidad, siendo éste un evento grave, a partir de del comienzo de este trabajo en el año de 1999 con los manejos que se fueron implementando la mortalidad bajo al 21.7%, y durante el año 2000 y parte de 2001 los porcentajes de baja han sido del 0% y se ven aumentados notablemente los porcentajes de eclosión: esto pudo ser logrado después de establecer la

of the American Medical Association, and the American Medical Association is the only organization in the world which has the honor of being the only one of its kind in the world.

The American Medical Association is the only organization in the world which has the honor of being the only one of its kind in the world.

The American Medical Association is the only organization in the world which has the honor of being the only one of its kind in the world.

The American Medical Association is the only organization in the world which has the honor of being the only one of its kind in the world.

The American Medical Association is the only organization in the world which has the honor of being the only one of its kind in the world.

The American Medical Association is the only organization in the world which has the honor of being the only one of its kind in the world.

patogénia de la coccidiosis hepática así como medidas preventivas y de control de esta enfermedad.

Afortunadamente se pudieron lograr los objetivos de este trabajo ya que los resultados ahora se pueden observar en el laboratorio de herpetología con el crecimiento de la colonia, no presentación de bajas de estos ejemplares , y podemos decir que logramos controlar la coccidiosis ya que el numero de huevos ovopositados y eclosionados a aumentado consideradamente y a disminuido en su totalidad la muerte a causa de coccidiosis hepática , favoreciendo esto la conservación y preservación de este género de tortugas y logrando por esto del mismo modo el crecimiento de la colonia de este genero de tortugas para así obtener el registro como criadero y permiso de venta ante Semarnap.

CONCLUSIONES

-El parásito que afecta a las tortugas del genero *Rhinoclemmys* del laboratorio de herpetología de la UNAM Iztacala es un protozooario subclase *Coccidia* de la familia *Eimeriidae*, género *Eimeria*.

-Este parásito se observa con mayor incidencia en huevos y crías de este género de tortugas mientras que en adultos y juveniles los porcentajes de incidencia son menores.

-La signología de coccidiosis observada en el herpetario en estos ejemplares es anorexia, letargia, abultamiento y ablandamiento del plastrón así como del caparazón siendo solamente notoria en crías ya que los adultos no evidencian presencia de esta.

-Los datos de la necropsia arrojan solamente daño en hígado, siendo el diagnóstico hepatonecrosis aguda y al examen histopatológico se reporta una necrosis licuefactiva multifocal y presencia de coccidias en el parénquima hepático.

-En adultos y juveniles no se presenta signología por coccidiosis y esto no es causa de muerte para ellos.

-La patogénia se da desde la formación del huevo en cavidad celómica de un ejemplar obviamente contaminado por coccidias que transmite estas al huevo desde su formación hasta llegar al oviducto, es por esto que los ejemplares recién eclosionados nacen ya con coccidias, mueren a los pocos días o semanas de nacidos evidenciando una hepatonecrosis hasta en la totalidad del órgano.

-Se propone como medida preventiva la desparasitación de los ejemplares adultos cada 6 meses para evitar contaminación de los crías desde cavidad celómica realizando previamente un examen coproparasitoscopico para verificar que en este lapso de tiempo los ejemplares siguen siendo negativos a coccidias..

-Se recomienda además reforzar la prevención mediante la limpieza y desinfección de los huevos recién ovopositados.

ANEXO I

Fórmula de QUATZ III

Coccidiostato y bactericida en huevos de ave.

Urea de tipo GRASS 60 gr

Vehículo tensoactivo c.b.p 1 litro

TRES SULFAS

Sulfametazina 6.66g

Sulfamerazina 6.66g

Sulfadiazina 6.66g

Agua destilada estéril c.b.p 100ml

ANEXO II

Tabla 1.- Abundancia de coccidias en 16 tortugas crías de los géneros *Rhinoclemmys pulcherrima pulcherrima* y *Rhinoclemmys areolata*, en observación directa de muestras fecales, en donde (-) representa ausencia del parásito, (+) la presencia de 1 a 2 huevos, (++) 3 a 6 huevos y (+++) de 6 a 10 huevos observados por campo.

No. Ejemplar	-	+	++	+++
3663	*			
3657				*
3665		*		
3687			*	
3677	*			
3676	*			
3678	*			
3683		*		
3685	*			
3653				*
3656				*
3684				*
3692			*	
3721				*
3735			*	
3782			*	

Tabla 2.-Abundancia de coccidias en 48 tortugas adultas en las cuales se observo ausencia del parásito en 41 ejemplares y en solo 7 ejemplares estuvieron presentes distribuyéndose en los rangos de 1 a 2 coccidias, y de 3 a 5 coccidias por campo.

# de ejemplar	-	+	++
Rpp 2442	*		
3352	*		
3619	*		
2813	*		
2657	*		
3598	*		
2662		*	
2438	*		
2439			*
3468	*		
3517			*
3469			*
3212		*	
3463	*		
3458	*		
3812	*		
3633	*		
283	*		
2661	*		
3623	*		
3069	*		
3054	*		
2040	*		
2799	*		
2041	*		
3070	*		
3632	*		
2658	*		
2441	*		
3631	*		
3692	*		
2663			*
3735	*		
3678	*		
3657	*		
3665	*		
Rpi 2294	*		
2295	*		
Ra 2333	*		
3277	*		
2		*	
4	*		
3	*		
1	*		
2665	*		
246	*		
3526	*		
Rrp 3286	*		

Tabla 4. Natalidad y mortalidad de crías de adultos desparasitados y huevos limpiados con QUATZIII.

# DE HUEVO	# DE TORTUGA	RIP
40	3828	
41	3834	
37	3815	
32	3782	
44	3814	*
45	5Jul99	*
53	3870	
51	3933	
59	3937	
50	3835	
46	3872	
47	3873	
55	3936	
60	3873	
61	3960	
62	3961	
63	3871	
S/N	3816	

Tabla 5.- 25 Huevos tratados con QuatzIII los cuales mostraron ausencia de coccidias en su superficie y 8 de estos eclosionaron. No hubo bajas.

# DE HUEVO	RESULTADO	ECLOSION
65	-	
66	-	
67	-	
68	-	
69	-	3962
70	-	3963
71	-	
72	-	
73	-	
74	-	3953
75	-	3959
76	-	3958
77	-	
78	-	
79	-	
80	-	
81	-	3968
82	-	
83	-	
84	-	
85	-	
86	-	3995
87	-	3996
88	-	
89	-	

BIBLIOGRAFÍA

- 1.-Barnard, S. M and S. J. Upton. A veterinary guide to the parasites of reptiles . Copeia 1995 (2)
- 2.-Bui, H. T, R. Powell, D. Smith, J.S. Parmerlee and A.Lathrop.1992 A new coccidian parasite (Apicomplexa; eimeriorina) from anolis distichus (sauria; Polychridae), in the Dominican Republic. J. parasitol. 78 (5)
- 3.-Chris, C. P. 1992 The Illustrated Veterinary Guide for dogs, cats, birds and exotic pets. McGraw-Hill. New york, San Francisco y Washington D.C.
- 4.-Cisper, G. L, C. Huntington, D. Smith, R Powell, J. S. Parmerlee And A. Lathrop,1995 Four new coccidia (apicomplexa: Eimeriidae) from anoles /lacertilia: polychrotidae) in the Dominic Republic. J. parasitol. 81 (2) .
- 5.-Cordero del campillo, M, V. Rojo, F. A. Martínez, A. Sánchez, R. Hernández, L. Navarrete, B. Díez, R. Quiroz, V. Carvalho, 1999. Parasitología Veterinaria. McGraw-Hill. Interamericana España.
- 6.-Couch, L, P. A. Stone, D. W. Duszynski, H. L. Snell, and H. M.Snell, 1996. A survey of the coccidian parasites of reptiles from islands of the galápagos archipelago: 1990-1994. J. parasitol. 82 (3).
- 7.-Duszynsky, D.W, S. J. Upton and L Couch. 1998.Coccidia (Eimeria and Isospora) of quelonia. <http://biology001.unm.edu/~coccidia/chelonia.html>
- 8.-Ernest and Barbour.1989.Turtles of the world. Smithsonian Institution Press. Washington, D.C and London.
- 9.-Fowler M. 1987. Restrain and handling of wild and domestic animals. Iowa state University press USA.
- 10.-Frye, f. L. 1991. Reptile Care. Ed. JHF Londres Inglaterra.
- 11-Georgi and Marion. 1990 Parasitology for veterinarians. USA. W:B Saunders company.

- 12.-Hartdegen, R. W, M. J. Russell and R. Buice. 1999 An enteric parasite surver of neotropical herpetofauna . *Herpetological review* 30 (1).
- 13.-Heinz, G. 1982. Handbook of zoo medecine diseases and treatment of wild animals in zoo's, game, park, circuses and private collections. Ed. V.N.K. USA
- 14.-Hoff, L. G, F. L. Frye and R. E Jacobson. 1984. Diseases of amphibians and reptiles. Plenum press.
- 15.-Jacobson, E. 1987. Parasitic diseases of reptiles. Restaint and Handlind of wild and domestic animals. Ed. By Murrall, F. Iowa state University press.
- 16.-Jacobson, E. R, G. V. Kollias. 1988 Exotic animals. Churchill Livingstone USA.
- 17.-Jordan, F. And Pattison, M. 1988 Enfermedades de las aves. 3ra edición. El Manual Moderno, México.
- 18.-Keymer, I. F. 1981 Protozoa. Diseases of the reptilia. Vol. 1 ed. By Cooper and Jackson. Academic Press. Grat britain.
- 19.-Klingenberg, J. R. 1993. Understanding reptile parasites. A basic manual for herpetoculturists and veterinarians published by advanced vivarium systems.
- 20.-Klingenberg, J. R.1998. Common diseases of Bearded Dragons, part. 1: Parasites. The vivarium when humans are not enough 9 (4) .
- 21.-Mader, D. 1996 Reptile medicine and suergery. W.B Saunders comp. USA.
- 22.-Martínez, J. A, M. E. Gutiérrez. 1985 Introducción a la protozoología. Ed. Trillas México.
- 23.-McAllister, C. T, S. J, Upton, S. E. Trauth, and J. R. Dixon, 1995 Coccidian parasites (Apicomplexa) from snake southwestern United States : new host and geographic records . *J. parasitol.* 81 (1) .

- 24.-McAllister, C. T, S. J. Upton and F. C. Killebrew. 1991. Coccidian Parasites (Apicomplexa: Eimeriidae) of *Graptemys caglei* and *Graptemys versa* (Testudines : Emydidae) from Texas 1991. *J. parasitol* 77 (3).
- 25.-McAllister, C. T, J. N. Stuart and S. J. Upton. 1995. *Coccidia* (Apicomplexa: Eimeriidae) from the big bend slider, *Trachemys gaigea* (testudines: Emydidae) in New México. 1995. *J. parasitol.* 81 (5).
- 26.-Mehlhorn, H, D. Duwel And W. Raether. 1993. *Manual de Parasitología Veterinaria.* Grass-Latros, Colombia.
- 27.-Normand, D. L. 1978. *Tratado de Parasitología Veterinaria.* Ed. Acribia USA.
- 28.-Olsen, W. O. 1977. *Parasitology Animal.* Vol 1 Ed. AEDOS: 1ra edición.
- 29.-Quiroz, R. H. 1988. *Parasitología y enfermedades de los animales domésticos.* Ed. Limusa. México.
- 30.-Raiti, P. 1993. Occult Coccidiosis in a Bullsnake, *Pituophis melanoleucus* spp. *Bulletin of the association of reptilian and amphibian veterinarians.*3 (1)
- 31.-Rossi, J and R. Rossi. 1996. What's wrong with my snake. Copyright by advanced vivarium systems, INC.
- 32.- Smith, H. M. And R. B. Smith.1979. *Guide to Mexican Turtles.* Synopsis of the herpetofauna of Mexico.
- 33.-Soulsby. 1987 *Parasitología y enfermedades parasitarias en los animales domésticos.* Ed Interamericana 7ma edición.
- 34.-Wallach, D. J. 1969. *Medical care of reptiles.* *Journal of reptiles.* *Journal of the American Veterinary Medical Association.*
- 35.-Wallach , D. J and B. William. 1985. *Diseases of exotic animals.* WB Saunders company USA.
- 36.-Willette, M, K. M. Wrigh and B. C. Thode.1995. Select protozoal diseases in amphibians and reptiles. *Bulletin of the Asociation of Reptilian and amphibian Veterinarians* 5 (1) USA .