31

DETERMINACIÓN DE *Fasciola hepatica* EN CÉRVIDOS DE ALGUNAS GRANJAS EN MEXICO

TESIS PRESENTADA ANTE LA
DIVISION DE ESTUDIOS PROFESIONALES DE LA
FACULTAD DE MEDICINA VETERINARIA Y ZOOTECNIA

DE LA

UNIVERSIDAD NACIONAL AUTONOMA DE MEXICO
PARA LA OBTENCION DEL TITULO DE
MEDICO VETERINARIO ZOOTECNISTA

POR

LUISA LAURA GONZALEZ IBARRA

ASESORES:

M. EN C. JUAN ANTONIO FIGUEROA CASTILLO
DR. RUBEN DANILO MENDEZ MEDINA
MVZ ALEJANDRA SANCHEZ CERVANTES

MEXICO, D.F. 2001

:DICATORIA

A la memoria de mi madre Victoria Ibarra Espinoza por su edicación, apoyo, paciencia y sus valiosos consejos.

A

Mi padre y mis hermanos por su apoyo incondicional.

A

Irvin y Gabriel mis queridos bebes.

GRACIAS.

CONTENIDO

RESUMEN

GONZÁLEZ IBARRA LUISA LAURA, DETERMINACIÓN DE *Fasciola hepatica* EN CÉRVIDOS DE ALGUNAS GRANJAS EN MÉXICO (Bajo la dirección de M. en C. Juan Antonio Figueroa Castillo, Dr. Rubén Danilo Méndez Medina y MVZ Alejandra Sánchez Cervantes).

En México se tienen poca información a cerca de la presencia de *Fasciola hepatica* en cérvidos, por lo que el presente trabajo fue identificar al parásito en diferentes especies endémicas, como en las de reciente introducción al país. Se colectaron muestras coprológicas de ciervos de las especies: ciervo rojo (*Cervus elaphus*), gamo (*Dama dama*), venado cola blanca (*Odocoileus virginianus*) de las variedades mexicano y texano, axis (*Axis axis*), y muntjac (*Muntiacus munjak*) en 10 Unidades de Conservación, Manejo y Aprovechamiento Sustentable de la Vida Silvestre (UMAs) en el año 2,000. Sólo dos UMAs se encontraron positivas al parásito y la especie afectada fue el ciervo rojo. El porcentaje de muestras positivas fue relativamente bajo ("INIFAP" 29.55%, "Cuatro Milpas" 4.69%), esto coincide con lo que refieren autores de otros países que han estudiado a este parásito en ciervos y que sugieren una resistencia de estos animales.

INTRODUCCION

La situación por la que atraviesa el sector rural del país en los últimos años obliga a la búsqueda de nuevas formas de producción que sean económicamente viables y ambientalmente compatibles, capaces de evitar la degradación de los recursos naturales, de mejorar la calidad de vida de los productores y que permita diversificar e integrar los procesos en las cadenas productivas. [1] En los últimos años se ha señalado ampliamente el uso potencial de algunas especies animales silvestres como una alternativa en la ganadería en México, en particular la cría de cérvidos cuyo objetivo es la producción de carne, piel, astas osificadas y terciopelo (velvet). [2]

La crianza de ciervo rojo europeo (*Cervus elaphus*) tiene su origen en Europa y Asia, se ha distribuido a Sudáfrica, África noroccidental, Asia oriental, Oceanía y América, por lo que muchos ganaderos alrededor del mundo han cambiado a la cría del ganado bovino por la cría de ciervos, demostrando que en esta actividad obtienen mayor eficiencia económica. [3] En México el primer grupo de ciervos llegó en 1994 desde Nueva Zelandia; este constaba de 1,000 ejemplares, los cuales en 1998 ya se habían duplicado. Los animales importados se distribuyeron 17 centros especializados para su reproducción en la República Mexicana, para 1997 el número de criaderos se había incrementado a 32. Actualmente ésta industria ha perdido ya su carácter de excéntrica y de ella se derivan mercados altamente competitivos como la carne y la piel. [1]

Sin embargo, los ciervos al ocupar las mismas praderas que utilizaba el ganado doméstico favoreció a que padecieran las mismas enfermedades parasitarias. La mayor parte de la información sobre parásitos en ciervos proviene de países europeos, así como de Nueva Zelandia, Canadá y Estados Unidos de América.[4,5]

En México son escasos los estudios realizados sobre parásitos en cérvidos, esto incluye a los endémicos como el venado cola blanca (*Odocoileus virginianus*) y a los de reciente introducción por ejemplo, el ciervo rojo (*Cervus elaphus*), el gamo (*Dama dama*), entre otros. Los estudios que hay se refieren a nematodos y sólo notifican el hallazgo accidental de *Fasciola hepatica* en ciervo rojo en el Estado de Sinaloa.[6]

Uno de los principales parásitos que afecta a los rumiantes domésticos en México es *Fasciola hepatica*.[4,5] Este trematodo se desarrolla también en conejos, cobayos, ardillas, castores, marsupiales, nutrias, coypú, perros, gatos, elefantes, equinos, ciervos y esporádicamente afecta al humano.[7,8] Es un parásito cosmopolita agente causal de la fasciolosis que afecta principalmente al ganado ovino y bovino.[9]

La transmisión de *F. hepatica* se ve favorecida por efecto de la lluvia o riego ya que el huésped intermediario permanece en el ambiente húmedo. Es necesario considerar que en los sistemas de pastoreo donde el ganado tiene acceso a las áreas inundadas durante el periodo de lluvias y abrevaderos, aunado a la presencia del caracol que actúa como huésped intermediario, pueden causar la infección por presencia de metacercarias en el forraje

consumido debido a que en épocas de sequía pueden existir pastos verdes en la zona. [7]

Los parásitos adultos se encuentran generalmente en los conductos biliares, provocando trastornos digestivos, hepáticos y de la nutrición debido al proceso inflamatorio crónico del hígado y conductos biliares. [4,5]

Las manifestaciones patológicas dependen del número de metacercarias ingeridas, en condiciones naturales las infecciones naturales son aditivas y a la necropsia se pueden observar distintos estadios de desarrollo. Durante su paso a través de la pared intestinal o de la cavidad abdominal, no causan ningún cambio apreciable, las lesiones más importantes se observan en el parénquima hepático y conductos biliares. [9]

La fasciolosis aguda es una hepatitis traumática producida por la migración simultánea de un número elevado de trematodos inmaduros provocando la destrucción generalizada del parénquima hepático y una profusa hemorragia, puede haber rotura de la cápsula de Glisson con hemorragia en cavidad peritoneal. [9,10]

La fasciolosis crónica es la forma más frecuente de presentación y las lesiones producidas son la fibrosis hepática y una inflamación y engrosamiento del conducto coledoco. La migración de los vermes también da lugar a la formación de trombos en las venas hepáticas y sinusoides, consecuentemente provocan necrosis isquémica y coagulativa del parénquima hepático. La actividad hematófaga de los parásitos adultos ocasiona anemia. [9,10]

El control de la fasciolosis en ciervos está basado en el uso de fasciolicidas, los mismos que se utilizan en los rumiantes domésticos. [11,12] En estudios experimentales en Checoslovaquia se a utilizado rafoxanide a dosis de 30 mg. por kilogramo de peso vivo en alimento resultando 91.2 % en la disminución de fasciolosis [13], este fármaco se ha utilizado en ciervo corzo (*Capreolus capreolus)*, sika (*Cervus nippon*), gamo (*Dama dama*), donde no se tiene reporte de efectos secundarios ni residuales. [14]

La identificación de *F. hepatica* en cérvidos se ha registrado en diferentes países. En Polonia varía entre el 1 y el 11% en ciervo gamo (Dama *dama*), ciervo rojo (*Cervus alaphus*), ciervo corzo (*Crapreolus capreolus*) y wapiti (*Cervus elaphus canadensis*). [15,16, 17,18,19]

En Portugal el 99% de los gamos examinados en el parque nacional "La Tapada" fueron positivos en un 99% y se encontró a *Limnaea truncatula* como huésped intermediario. [20] En Holanda se diagnosticó en material de necropsia de ciervos rojos, gamos, sika (*Cervus nippon*) y corzo siendo estos animales de un número considerable de granjas. [21] En Irlanda, fueron positivos el ciervo rojo, gamo y sika. [22] En Bulgaria se examinaron ciervos corzo de zonas montañosas de los cuales el 46% fueron positivos. [23] En parques zoológicos, reservas y áreas de cacería en Checoslovaquia se han encontrado infectados ciervos corzo, gamo y rojo. [24,25]

En Noruega el ciervo corzo se ha visto afectado por *F. hepatica*. [26] Polonia se diagnosticó en ciervo corzo, y rojo. [27] En Alemania se reporta *Fasciola hepatica* en ciervo corzo, gamo y rojo con una prevalencia que va del

4 al 60% de los animales muestreados y en los hígados observados tenían lesiones severas en conductos biliares como nódulos fasciolosos con formación de tejido conectivo sin calcificación. [28,29,30,31] En infecciones experimentales las especies anteriormente mencionadas se ha observado el desarrollo del parásito pero las lesiones son menos severas que las de infección natural. [32,33,34,35] En Ucrania se reportó *F. hepatica* en el ciervo rojo y gamo los cuales mostraron pocos signos clínicos y el que se vio afectado en forma avanzada fue el ciervo corzo. [36]

Un estudio en Pakistán revela que el 2.5% de los ciervos salió positivo a *Fasciola hepatica*. [37] En Rusia se ha diagnosticado en ciervo rojo y sika mediante exámenes coproparasitoscópicos y necropsias, se ha observado que actúan como reservorios naturales puerco espines, cerdos y liebres, y se encontraron nueve géneros de caracoles intermediarios. [38,39,40] En Corea estudios epidemiológicos sobre la infección parasitaria en animales de zoológico reporta un porcentaje del 31.4 donde se demostró la presencia de *Fasciola hepatica* en ciervos. [41] Japón también reporta fasciolosis en el ciervos sika (*Cervus nippon*). [42]

Los informes sobre las parasitosis en los ciervos rojo, wapiti (*Cervus alaphus canadensis*) y gamo en Nueva Zelandia señalan a *F. hepatica* como uno de los trematodos más comunes en las granjas. [43,44]

En algunas regiones de Australia se ha reportado la presencia *de F. hepatica* en el ciervo rojo, ciervo ruso (*Cervus timorencis*), el gamo y el ciervo sambar (*Cervus unicolor*) de vida silvestre. En otras regiones endémicas de

Fasciola hepatica el ciervo ruso a pesar de la convivencia con borregos y bovinos no se ha visto afectado. [45,46,47]

En América la especie de ciervo endémica es el venado cola blanca (*Odocoileus virginianus*), y aunque también se ve afectado por *F. hepatica* en Estados Unidos y Canadá se ha observado que es más tolerante a la infección en comparación con los rumiantes domésticos y rara vez exhiben signos clínicos. [16, 48] En el ciervo rojo y gamo también se observan pocos signos clínicos, sin embargo, el corzo es particularmente sensible. [49]

Debido a la importancia económica y clínica de la fasciolosis en los rumiantes domésticos en México [50] y a la escasa información que existe sobre su presencia en cérvidos se consideró conveniente realizar un estudio en las Unidades de Conservación Manejo y Aprovechamiento Sustentable de la Vida Silvestre (UMAs)* donde se crían estas especies.

* http:/www.senarnap.gob.me/informacion/convocatoria/umas.htm

Objetivo:

Determinar la presencia de huevos de *Fasciola hepatica* en cérvidos de diversas UMAs.

Material y Métodos:

El trabajo se desarrolló en las siguientes UMAs autorizadas por la Dirección General de Vida Silvestre dependiente del Instituto Nacional de Ecología.

Las UMAs se encuentran en distintos Estados de la República, aquí, se enlistan de acuerdo a su ubicación:

Estado de México:

- Centro de Enseñanza, Investigación y Extensión en Producción Bovina y Caprina (C.E.I.E.P.B.C.) "Cuatro Milpas" UNAM, ubicada en Tepozotlán, Estado de México, a 2,450 metros sobre el nivel del mar (msnm) dentro de las coordenadas 19°14' longitud oeste. El clima es C(w0)(w)b(i') que corresponde a templado subhúmedo con lluvias en verano con poca oscilación, con una temperatura media anual (tpa) de 5 a 14° C. Precipitación pluvial promedio anual (ppa) de 610.6 mm. El rancho cuenta con praderas inducidas de leguminosas y gramíneas, irrigadas. El sistema de pastoreo es rotacional todo el año, en época de sacas se les proporciona alimentación en comederos y la especie utilizada es el ciervo rojo.
- "La Leona" ubicada en Jilotepec, Estado de México. Se encuentra a 2,440 msnm , dentro de las coordenadas 19°57' latitud norte y 99°32' longitud oeste, con el clima Cb (w2)(w)(i)g, que corresponde a templado con lluvias en verano y poca oscilación con una tpa de 13° C y ppa de 600 a 700 mm. Aquí se cuenta con potreros con pastizales de la región y mayor parte del

- "Cimatario". Este parque Nacional esta situado en el Estado de Querétaro, en los municipios Corregidora y Huimilpan, se encuentra entre los 1,950 y 2,400 msnm se ubica entre las coordenadas 20°28'30" y los 20°33'23" de latitud norte y los 100°19'37" y los 100°23'12" de longitud oeste su clima es BS1hw(h) (e)g semiseco temblado con lluvias en verano, con una tpa entre los 18 y 22° C y una ppa de 520.9 mm. La vegetación está constituida por agrupaciones vegetales arbustivas de zona áridas y semiáridas, la alimentación en una parte del año se ofrece en comederos. Aquí se encuentran dos variedades de venado cola blanca: el texano y el mexicano.
- Granja SEDENA No. 1 "La Estancia" ubicada en San Juan del Río Querétaro. Se encuentra a un altitud 1,920 msnm, una latitud de 220°23' norte y 99°59' longitud oeste, el clima es BS1k semiseco templado con lluvias en verano la tpa es de 17.1° C con una ppa de 559.7 mm, la vegetación es de praderas con pastos inducidos irrigados artificialmente, aunque gran parte del año son alimentados con alfalfa henificada y alimento balanceado. El ciervo rojo es la especie utilizada.
- " El Jade" ubicado en Tequisquiapan Querétaro. Se encuentra a de 1,880 msnm a 20°31' latitud norte y 99°53' longitud oeste, clima BS1k semiseco templado con lluvias en veravo y una tpade 17°C y una ppade 550 mm. Aquí las especies con las que se cuenta son axis, gamo y ciervo rojo y se encuentran en praderas de pastos inducidos y parte de la alimentación es en pesebre.

Morelos:

- "La Casita de los Animales" ubicada en Tepoztlán, Morelos. Se encuentra a 1,700 msnm a 18°59' latitud norte, al este a 98°38' y al oeste 99°06, tiene un clima AC(w) semicalido subhumedo con lluvias en verano, la tpa es de 20.5° C, ppa de 1,130.4 mm. Se encuentra en la zona urbana por lo que la alimentación es completamente en pesebre, los corrales tienen piso de cemento y las especies con las que cuenta son axis y mutjac (Muntiacus muntjak)

Guerrero:

- La Ilusión" ubicada en Acapulco, Guerrero. A una altitud de 20 msnm su latitud norte es 16°52', longitud oeste 99°54', cuenta con el clima A (w) cálido subhumedo con lluvias en verano. Su tpal es de 27.9°C y la ppa de 1,240 mm. El ciervo gamo es la especie utilizada y se encuentra en praderas de pastos nativos de los cuales se alimentan.

  Todos los datos geográficos se tomaron de las modificaciones hechas por Enriqueta García. [51]

Método

En cada una de las UMAs se colectaron muestras de materia fecal correspondiente aproximadamente al 30% del total de los animales. La colecta se realizó en tres ocasiones con un intervalo de 30 días entre cada muestreo.

Debido al carácter nervioso de los animales y la falta de instalaciones adecuadas para su manejo individual, no fue posible colectar las muestras del recto por lo que se recogieron del suelo de forma inmediata después de haber

defecado el animal, cuidando se tomar solo la parte central que no tuvo contacto con el suelo, se identificaron de acuerdo al número de registro del ciervo (en algunos hatos no tenían identificación) y se trasladaron en refrigeración al Laboratorio del Departamento de Parasitología de la Facultad de Medicina Veterinaria y Zootecnia de la Universidad Nacional Autónoma de México, el análisis de las muestras se realizó mediante la técnica de tamizado con Fluke-Finder.* [MR 52] Para tener un diagnóstico preciso a cerca de la presencia de *Fasciola hepatica* (Tamaño promedio del huevo 140 X 80 micras) se midieron los huevos encontrados, ya que podría existir la posibilidad de que fuera otro tipo de fasciolosis ocasionada por *Fascioloides magna* (160 X 85 micras) o *Fasciola gigantica* (175 X 95 micras) las cuales pudieron ser adquiridas del lugar de origen de estos ciervos y no dentro de las instalaciones de las UMAs donde actualmente se encuentran.

En los hatos se calculó el porcentaje de muestras positivas. [53]

RESULTADOS

En el cuadro 1 se presenta el nombre de las UMAs, los meses en que se realizó cada muestreo, el número de muestras obtenidas en cada uno y el total de las mismas. De las 10 UMAS en 7 de ellas es aprovechado el ciervo rojo, en 3 el venado cola blanca, en 3 el gamo, en 2 el axis y en 1 el muntjac pero con fines zoológicos. Aunque se tenían planeados tres muestreos, debido al manejo y administración de cada UMA, sólo se realizó un muestreo en "La Gavia" en septiembre correspondiente a época de lluvias, "El Jade" en abril temporada de sequía, "La casita de los animales" en agosto época de lluvia y "La Ilusión" en noviembre tiempo de sequía, mientras que en la "La leona" y "Santo Domingo", se realizaron dos en los meses de julio a agosto en la época de lluvias y en "El Cimatario", "INIFAP", "Cuatro Milpas" y "La Estancia" se realizaron tres muestreos en los meses de julio a octubre en la época de lluvias.

De las 10 UMAs estudiadas solo en "Cuatro Milpas" e "INIFAP" se encontraron muestras positivas. En el cuadro 2 se observa el número de muestras positivas y el porcentaje de cada muestreo, en el cuadro 3 se observa el porcentaje total de muestras positivas a *F. hepatica* que fue de 4.69 y 29.55 respectivamente.

Para descartar otras trematodosis como las ocasionadas por *Fascioloides magna* o *Fasciola gigantica* se midieron los huevos con una escala micrometrica ocular . Las medidas promedio de los huevos fue 140 x 80 micras.

Discusión

De los 10 hatos muestreados sólo en 2 se encontraron muestras positivas a *F. hepatica*, en INIFAP (29.55%) y "4 Milpas" (4.69%). El bajo porcentaje de muestras positivas coincide en lo general con lo referido en la literatura e intenta ser explicado por la resistencia natural que poseen la mayoría de las especies de ciervos. [4, 34,35,47,48]

Al respecto algunos autores han encontrado que el venado cola blanca (*Odocoileus virginianus*), demuestra gran resistencia a *Fasciola hepatica*, en infecciones experimentales hasta con 2,500 metacercarias no observaron signos clínicos, sólo en uno de los seis venados se presentó la infección, en la necropsia fueron pocas duelas y granulomas. [54,55,56,57,58,59,60] En contra parte, algunos experimentos hechos en Estados Unidos demuestran una gran susceptibilidad del venado cola negra a la infección. [60,62,63,64,65]

Cabe destacar que en las UMAs de "INIFAP", "4 Milpas" y "La Estancia" existen rumiantes domésticos dentro del mismo rancho infectados con *F. hepatica*, aunque están físicamente separados de los ciervos y no comparten las mismas praderas, en INIFAP y 4 milpas si se encontraron ciervos positivos.

El bajo porcentaje de hatos infectados puede ser explicado por las condiciones ambientales donde se encuentran las UMAs y por el manejo

particular de cada hato. No obstante, existe la posibilidad de la presencia del parásito pero debido al periodo de prepatencia no pudo ser diagnosticado a pesar de que la mayoría de los muestreos se llevó a cabo en época de lluvia.

En el caso particular de la UMA "La Leona", aunque existe el medio ambiente adecuado para la presencia del parásito, este no se diagnostico en ninguna de las dos especies que ahí se encuentran; en "La Estancia" hay antecedentes de *Fasciola hepatica* en el ganado bovino pero no se encontró en los ciervos aunque el forraje con que se alimentan ambas especies tiene el mismo origen.

En "Cuatro Milpas" se llevaron a cabo los tres muestreos y solamente en el último se detectaron muestras positivas a *Fasciola hepatica* aquí los ciervos se mantienen en praderas que antes fueron utilizadas por ganado bovino y caprino con antecedentes de fasciolosis.

En INIFAP en los tres muestreos los ciervos fueron positivos al parásito, en esta UMA los ciervos comparten las instalaciones con cabras que previamente fueron diagnosticadas con *F. hepatica* la cual no había sido controlada por lo que se podría pensar que estas fueron una fuente importante para infección en los ciervos.

En estas dos UMAs los ciervos no mostraron signos que pudieran evidenciar la presencia del *F. hepatica*.

Del presente trabajo se concluye que de las UMAs muestreadas solo en dos el parásito estuvo presente, la prevalencia fue diferente en INIFAP fue del 29.55 y en Cuatro Milpas del 4.69, lo que sugiere que es relativamente baja, en cuanto a las otras UMAs negativas posiblemente se debe al manejo de los animales o por la época del año en que se realizaron los muestreos por lo que se sugiere hacer nuevos estudios para determinar la existencia de *Fasciola hepatica* en condiciones que sean aptas para diagnosticar al parásito tomando en cuenta el periodo de prepatencia y las condiciones climáticas adecuadas.

Literatura citada.

1. FIRA (Fideicomiso Instituidos en Relación con la Agricultura en el banco de México). La producción Comercial del Ciervo Rojo, Boletín informativo No. 302, Vol. XXXI, 1998. México, DF.
2. Dávalos FJL, Lemus V, Sánchez CA. Descripción del Manejo Zootécnico del Ciervo Rojo en el Criadero de la FMVZ-UNAM. Memorias del XX Congreso de Buiatría; 1996 agosto 14-17; Acapulco (Guerrero). México. México (DF): Asociación Mexicana de Médicos Veterinarios Especialistas en Bovinos, AC, 1996: 474-481.
3. Stevenson T. An Overview of Elk Ranching. Iowa University Veterinarian. 1997; 59 (2): 59-62.
4. Haigh HC. Farming Wapiti and Red Deer. Canadá: Mosby year Book INC, 1993.
5. Davis. Enfermedades parasitarias de los mamíferos salvajes.España: Acribia, 1973.
6. Gaxiola CSM, Borbolla IJE, Murillo MA, Guerrero LAP, Castro del CN. Contribución al conocimiento de los parásitos gastroéntericos del ciervo europeo (*Cervus alaphus*) en Culiacán (Sinaloa). Memorias del XXXIII Congresi nacional de Buiatría; 1999 agosto 18-21; Aguascalientes (Aguascalientes) México. México (DF): Asociación Mexicana de Médicos Veterinarios Especialistas en Bovinos, AC, 1999: 405-408.
7. Qiuroz RH. Prevalencia de *Fasciola hepatica* en el ganado bovino en México. Memorias del XX Congreso Nacional de Buiatría; 1996 agosto 14-17 Acapulco

(Guerrero). México. México (DF) Asociación mexicana de Médicos Veterinarios Especialistas en Bovinos, AC, 1996: 88-96.

8. Foreyt W. Todd AC. The ocurrence of *Fasciola hepatica* Thogeher in the Flukes in Cattle, White-tailed Deer, and Feral Hogs. The J Parasitol. 1972; 58 (5): 1010-1011.

9. Soisby EJL. Parasitilogía y enfermedades parasitarias de los animales domésticos. México 1988.

10. Quiroz RH. Parasitología y enfermedades parasitarias de animales domésticos. México: Noriega-Limusa, 1990.

11. .Hennings R. Devolopment of fascioliasis in the Steinfurt district 7 years after termination of chemotherapeutic conytl measures. Simposium Parasitosen der Wiederekauer. 1980; november am 14 und 15: 8-14.

12. Sevcik B, Danek J, Kinska H, Kinkorova J, Strosova Z . The devolopment of anthelmintics for game animals. Veterinarstvi. 1987; 37(3): 122-124.

13. Chroustova E, Willomitzer J, Strouhal Z. Funther experience in the control of fascioliasis in game ruminants in enclosures. Veterinarstvi. 1977; 27(10): 460-462.

14. Barth D, Schach K. The ocurrence of *Fasciola hepatica* in deer (*Capreulus capreulus*) and red deer (*Cervus alaphus*) and its control with Rafoxanide. Deutsche-tierarztliche-wochenschrift. 1973; 80(18) 19: 420-424; 448-450.

15. Lis H. Inspection of game animals in Poland. Zycie-Weterynaryjne.1997; 72(9):353-354.

16.Michalski MM, Szelagiewicz M, Gaca Lagodzinska K. Prevalence of Liver Fluke in deer and cattle in the Olsztyn distrct. Medycyna-Weterynaryjna. 1993; 49(1):34-35.

17. Lis H. Evaluation of the results of veterinary inspection of game animals in Poland. Medycyna-Weterynaryjna. 1991; 47(7): 321-323.

18.Kozakiewicz B, Maszewska Y, Wisniewski B. Parasite Fauna of *Dama dama* under breeding conditions in the Wielkopolska region (Poland). Medycyna-Weterynaryjna. 1983; 39(4): 228-230.

19.Podkowka T, Bogatko W. Infective diseases in roe deer and forest hunting grouds in the Opole area of Poland. Las-Polski. 1970; 44(11).

20.Barata MCS, Santinho BMC. The presence of fasciola hepatica in wild animals at Tapada Nacional de Mafra a preliminary study. Serie de Zoología García de Orta. 1989; 14(2): 29-33.

21.Krogh HV, Jensen AM. Diagnostic examinations of autopsy material submitted from farmed deer in Denmark. Management and health of farmed deer. Current Topics in Veterinary medicine 48. A seminar in the Commission of the European Communities programme of coordination of research in animal husbandry held in Edinburgh, Dec., 1987. 1988; 71-78.

22.Sleeman DP. Parasites of deer in Ireland. Journal of Life Sciences. 1983; 4(2): 203-210.

23.Yanchev Ya. The helminth fauna of roe deer (*Capreolus capreolus*) in Bulgaria.III. Material on helminth fauna in roe deer (*Capreolus capreolus L.*) in

the mountains of southern Bulgaria. Izvestiya - na- Tsentralnata Khelmintologichna Laboratoriya. 1973; 16: 205-220.

24.Lipova E, Vary K. Deer as a sourse of parasitic infection for young cattle at pasture. Veterinarstvi. 1974; 24(11) 512.

25.Blazet K. The ocurrence of so-callet globule leucocytes in some parasitic diseases of domestic and wild animals. Zentralblatt-fur-Veterinarmedizin. 1971; 18(2):103-112

26.Rosef O, Skjerve E, Grodum A. Liver flukes in the ruminants in the county of Aust- Agder, Norway. The influence of liver flukes on the weights of lamb carcasses. Norsk- Veterinaertidsskrift. 1985; 97(11): 733-737.

27.Duwel D, Ippen R, Schroder. Helminthiases of roe deer (*Capreulus capreulus*). Dainostic symptoms and intensity of infection over several years. Erkrankungen der Zootiere. Verhandlungsbericht des 30. interntionalen Symposiums uber die Erkrankungen der Zoo- und Wildtiere vom 11. Mai bis 15. Mai 1988 in Sofia. 1988; 153-160.

28.Frolka J, Zavadil R. Parasites of deer and mouflon in the Gottwaldov-Lesna zoological garden. Erkrankungen der Zootiere. Verhandlungsbericht des 27. Internationalen Symposiums uber die Erkrankungender Zootiere, 9-13 Juni, 1985, St. 1985; 149-154.

29.Eckert J, Schneiter G, Wolff K. Fasinex (triclabendazole)- a new fascilicide. Berliner-und-Munchener-Tierarztliche-Wochenschrift. 1984; 97(10): 349-356.

30. Braunschweig A von. severe consequences of liver fluke infestation. Wiñd-und-Hund; 86(4): 68.

31.Barth D. *Fasciola hepatica* in wild deer (roe and red deer). Fourth International Congress of Parasitology, 19-26 August 1978, Warszawa, Short Communications, Section C. 1978; 81.

32.Krogh HV, Jensen AM. Diagnostic examinations of autopsy material submitted from farmed deer in Denmark. Management and health of farmed deer. Current Topics in Veterinary medicine 48. A seminar in the Commission of the European Communities programme of coordination of research in animal husbandry held in Edinburgh, Dec., 1987. 1988; 71-78.

33.Graubmann HD, Grafner G. The ocurrence and pathological anatomy of fascioliasis in roe deer. Monatshefte-fur-Veterinarmedizin. 1973; 28(22): 868-870.

34.Graubmann HD, Grafner G. Prevalence and pathological anatomy of fascioliasis in roe deer. Monatshefte-fur-Veterinarmedizin. 1973; 28(22): 868-870.

35.McDiarmid A. Some desorders of wild deer in the United Kingdom. Veterinary Record . 1975; 97(1): 6-9.

36.Pne'-kevich-VA, Pne'-kevich-AA. Panacur granules for heilminthiases in deer. Zapovedniki - Belorussi. 1984; 8: 127-129

37.Hayat CS, Maqbool A, Hayat B, Badar N, Lattef M. prevalence of various endoparasites in deer. Pakistan Jouernal of Zoology . 1998; 30(3): 269-270.

38.Pustovoi IF, Dil' -man PN. Tramatodiases in domestic and wild animals in Tadzhikistan.Trudy-Nauchno-Issledovatel'skogo-Veterinarnogo-Istituta-Tadzhikskoi-SSR. 1979; 9: 61-65.

39.Karasev NF, Litvinov VF. Trematodes in wild ungulates in the Belorussian Poozer'ye. Materialy - Nauchnoi -Konferentsii -Vsesoyuznogo - obshchestva - Gel'mintologov- trematody -y- trematodozy. 1977; 29: 55-58.

40.Nazarova NS. helminth infectios of deer (*Cervus nippon)* on state farms in the Primorsk rergion of the USSR. Byulleten' - Vsesoyuznogo - Istituta - Gel'mintologii - im. K. Y Skryabina. 1973; 10: 73-78.

41.Lim YJ, Lee WC. Epidemiological study on onfestation rates of parasites in zoo animals. Korean Journal of Veterinary Research. 1977; 17(1): 17-26.

42.Tomimura T, Hirakawa K, Yoshifusa H, Nishitani Y. Pathological studies on fascioliasis in the Japanese deer, *Cervus nippon*. Bulletin of the University of Osaka Prefecture, B Agricuture and Biology. 1979; 31: 153-154.

43.Mason PC, Barrell GK. Internal parasites of deer in new Zealand. Sustainable control of internal parasites in ruminants: Animal industries workshop. 1997; 41-55.

44.Watson TG, Charleston WAG. the significance of parasites in farmed deer. Royal Society of New Zealand Bulletin. 1985; 22: 105-117.

45.Gill IJ, Overend DJ, Barnes LS. Parasitism in a rusa deer herd grazing irrigated pasture. Australian Veterinary Journal. 1986; 63(3): 97-98.

46.Mckenzie RA, Green PE, Thorton AM, Chung YS, McKenzie AR, Cybinski DH, St Geroge TD. Diseases of deer in south eastern Queesland. Australian Veterinary Journal. 1985; 62(12): 424.

47.Presidente PJA. Ectoparasites, endoparasites and some deseases reported from sambar deer throughout its native range and in Australia and New

Zealand. Refresher course for Veterinarians. Deer Refresher Course, Univ. of Sidney, Australia, 10-14 Dec. 1984; Proc. 72: 543-557

48. Hernandez Russo Z, Guglilmone A, Peschera P, Venzal JM, Russo ZH. The presence of *Lipoptena* and *Fasciola hepatica* in pampas deer (*Ozotoceros bezoarticus*). Boletín técnico de Ciencias Biológicas Universidad de la Repú blica Salto. 1994; 4: 13-18.

49. Barth D, Schaich K. Investigations on the experimental fascioliasis in roe deer (*Capreulus capreulus*) and red deer (*Cervus elaphus*). Zeitschrift - fur - Jagdwissenschaft. 1973; 19(4): 183-197.

50. Quiroz RH. Control de la fasciolosis en los rumiantes domésticos. Memorias del XX Congreso nacional de Buiatría; 1996 agosto 14-17 Acapulco (Guerrero). México. México (DF) Asociación Mexicana de Médicos Veterinarios Espacialistas en Bovinos, AC, 1996: 97-102.

51. García de MD. Modificación al sistema se clasificación climática de koppen. México: Offset Larios, 1988.

52. Dixon RC. And Wescott RB. A fast and accurataje fecal examination for diagnosis of *Fasciola hepatica*. Proceeding of the Association of Veterinary Parasitologists 32nd Annual Meeting, July 1987.

53. Kreyszing E. Introducción a la estadística matemática, principios y métodos. México: Limusa 1978.

54. Qureshi T, Wagner GG, Drawe DL, Davis DS, Craig TM. Enzyme linked immunoelectrotransfer blot analysis of excretory-secretory proteins of *Fascioloides magna* y *fasciola hepatica* Vet. Parasitol. 1995. 58(4) 357-363.

55.Presidente PJA, McCraw BM Lumsden JH. Experimentally induced *Fasciola hepatica* infection in white tailed deer. Y. Clinicopathological and parasitological feactures.II. Pathological feactures. Canadian Journal of Comparative Medicine. 1975; 39(2): 155-165, 166-177.

56. Presidente PJA, McCraw BM Lumsden JH. Pathologic feactures of experimentally induced *Fascola hepatica* infection in white tailed deer. Wildlife Disease. 1974; 63:59.

57. Presidente PJA, McCraw BM Lumsden JH. Experimentally induced *Fasciola hepatica* infection in white tailed deer.I. Clinicopathological and parasitological feactures. canadian Journal of Comparative Medicine. 1975; 39(2): 155-165.

58. Presidente PJA, McCraw BM Lumsden JH. Early pathological changes associated with *Fasciola hepatica* infection in white tailed deer. Canadian Journal of Comparative Medicine. 1974; 38(3): 271-279.

59.Craig TM, Bell RR. Seasonal transmission of liver flukes to cattle in the Texas Gulf coast. Journal of the American Veterinary Medical Association. 1978; 173(1): 103-107.

60. Foreyt WJ, Todd AC. Parenteral infection of white tailed deer (*Odocoileus virginianus*) with metacercarie of *Fasciola hepatica* and *Fascioloides magna*. J. of Parasitol. 1976; 62(1): 144-145.

61.Kistner TP, Koller LD. Experimentally induced *fasciola hepatica* infections in black tailed deer. journal of Wildlife Diseases. 1975; 11(2): 214-220.

62. Lang BZ. Snail and mammalian hosts for *Fasciola hepatica* in aestern Washington. J. of Parasitol. 1977; 63(5): 938-939.

63. Foreyt WJ, Todd AC. Liver flukes in cattle: prevalence, distribution. and experimental treatment. Veterinary Medicine and Small Animal Clinician. 1976; 71(6): 816-820, 822.

64. Blancou J, Doerchies P, Franc M, Lahitte JD de, Artois M, Guaguere E. Parasites of a group of wild roe deer. A preliminary survey by faecal examination. Revue de Medecine Veterinaire. 1980; 131(4): 305-306, 311-314.

65. Chroustova E. Treatment of *Fasciola hepatica* infection in cloven hoofed game. Acta Veterinaria Brno. 1974; 43(4): 411-416.

Cuadro 1. Especies aprovechadas y número de muestras colectadas en las UMAs.

UMA	ESPECIE	PRIMER MUESTREO MES	No. MUESTRAS	SEGUNDO MUESTREO MES	No. MUESTRAS	TERCER MUESTREO MES	No. MUESTRAS	TOTAL DE MUESTRAS
"4 MILPAS"	C. ROJO	JULIO	17	AGOSTO	50	SEPTIEMBRE	59	126
"LA LEONA"	C. ROJO	AGOSTO	41	SEPTIEMBRE	37			78
	V.C.BCA.	AGOSTO	21	SEPTIEMBRE	16			37
	GAMO	SEPTIEMBRE	18					21
"LA GAVIA"	V.C.BCA.	SEPTIEMBRE	3					3
	C. ROJO	SEPTIEMBRE	15					15
Sto.DOMINGO	C. ROJO	JULIO	31	AGOSTO	28			59
INIFAP	C. ROJO	AGOSTO	18	SEPTIEMBRE	32	OCTUBRE	52	102
"CIMATARIO"	V.C.BCA.	AGOSTO	25	SEPTIEMBRE	23	OCTUBRE	14	62
"LA ESTANCIA"	C. ROJO	ABRIL	55	MAYO	48	JULIO	61	164
	GAMO	ABRIL	10					10
" EL JADE"	C. ROJO	ABRIL	11					11
	AXIS	ABRIL	10					10
"LA CASITA"	MUNTJAC	AGOSTO	4					4
	AXIS	AGOSTO	11					11
"LA ILUSIÓN"	GAMO	NOVIEMBRE	31					31
TOTAL								744

El cuadro 1 presenta las UMAs donde se hicieron los muestreos, las especies de ciervos utilizadas, el mes en que se realizaron, y el número de muestras colectadas en cada uno y las muestras totales.

C. ROJO= ciervo rojo, V.C. BCA= venado cola blanca

Cuadro 2. Muestras positivas a *Fasciola hepatica*.

			MUESTREO 1		MUESTREO 2		MUESTREO 3	
UMA	ESPECIE	MUESTRAS TOTALES	MUESTRAS POSITIVAS	PORCENTAJE POSITIVAS	MUESTRAS POSITIVAS	PORCENTAJE POSITIVAS	MUESTRAS POSITIVAS	PORCENTAJE POSITIVAS
4MILPAS	C. ROJO	126	0/17	0	0/50	0	6/59	10.16
INIFAP	C. ROJO	102	18/18	100	9/32	28.12	3/52	5.76

En el cuadro 2 se presenta las UMAs positivas a *F. hepatica*, las muestras totales, el número de muestras positivas por muestreo y su porcentaje.

Cuadro 3. Porcentaje total de muestras positivas a *Fasciola hepatica.*

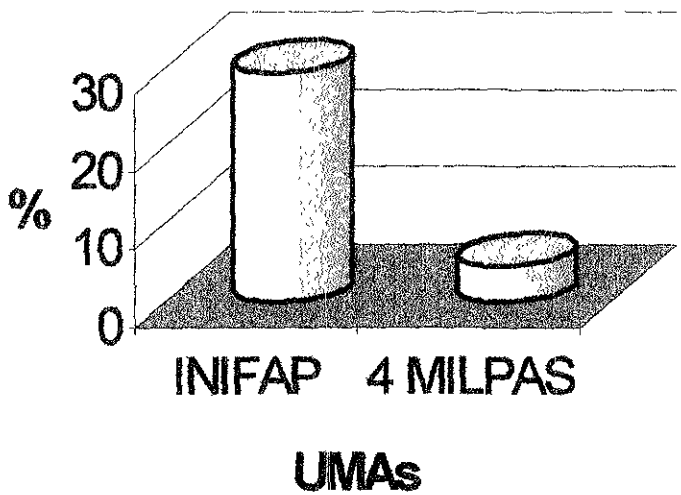

La gráfica muestra el porcentaje total de muestras positivas, en INIFAP de 29.55 y Cuatro Milpas de 4.69.

Fig. 1 Hembras de ciervo rojo de la UMA "La Leona"



Fig. 2 Machos de ciervo rojo de la UMA "La Leona"

Fig. 3 Convivencia de ciervo rojo y cabras de la UMA "Santo Domingo"
Los cuales fueron negativos a *Fasciola hepatica.*



Fig. 4 Alimentación de ciervo rojo y cabras UMA "Santo Domingo"

Fig. 5 Machos de la UMA "Cuatro Milpas"
La cual fue positiva a *Fasciola hepatica.*

Fig. 6 Hembras de la UMA "Cuatro Milpas"

Fig. 7 Laguna de la UMA "La Leona" *
A pesar de las condiciones óptimas para la presencia del parásito este no pudo ser diagnosticado.



Fig. 8 Venado cola blanca UMA "La Leona" *

* Fotografías tomadas por Juan Antonio Figueroa C.