



UNIVERSIDAD NACIONAL AUTÓNOMA  
DE MÉXICO

FACULTAD DE MEDICINA

INSTITUTO DE SERVICIOS DE SALUD DEL

DISTRITO FEDERAL



CIUDAD DE MÉXICO

11209  
63

DIVISIÓN DE ESTUDIOS DE POSGRADO E INVESTIGACIÓN

---

CURSO UNIVERSITARIO DE ESPECIALIZACIÓN EN :  
CIRUGÍA GENERAL:

“EVALUACIÓN CLÍNICA DEL PACIENTE CON TRAUMA  
PENETRANTE DE CUELLO POR PROYECTIL DE ARMA DE  
FUEGO O POR INSTRUMENTO PUNZOCORTANTE “

TRABAJO DE INVESTIGACIÓN CLÍNICA  
P R E S E N T A :

DR. ABNER HERNÁNDEZ FRANCO  
PARA OBTENER EL DIPLOMA DE  
ESPECIALISTA EN CIRUGÍA GENERAL  
DIRECTOR DE TESIS:  
DR. GABRIEL ALBERTO MEJÍA CONSUELOS

2001

292815



Universidad Nacional  
Autónoma de México

Dirección General de Bibliotecas de la UNAM

**Biblioteca Central**



**UNAM – Dirección General de Bibliotecas**  
**Tesis Digitales**  
**Restricciones de uso**

**DERECHOS RESERVADOS ©**  
**PROHIBIDA SU REPRODUCCIÓN TOTAL O PARCIAL**

Todo el material contenido en esta tesis esta protegido por la Ley Federal del Derecho de Autor (LFDA) de los Estados Unidos Mexicanos (México).

El uso de imágenes, fragmentos de videos, y demás material que sea objeto de protección de los derechos de autor, será exclusivamente para fines educativos e informativos y deberá citar la fuente donde la obtuvo mencionando el autor o autores. Cualquier uso distinto como el lucro, reproducción, edición o modificación, será perseguido y sancionado por el respectivo titular de los Derechos de Autor.


**EVALUACIÓN CLÍNICA DEL PACIENTE CON TRAUMA  
PENETRANTE DE CUELLO POR PROYECTIL ARMA DE  
FUEGO O POR INSTRUMENTO PUNZO CORTANTE**

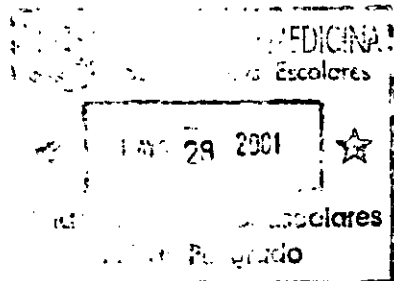
Vo.Bo.

  
**Dr. ALFREDO VICENCIO TOVAR**  
PROFESOR TITULAR DE LA ESPECIALIDAD DE  
CIRUGÍA GENERAL

Vo.Bo.

  
**Dra. CECILIA GARCÍA BARRIOS**  
JEFA DEL DEPARTAMENTO DE ENSEÑANZA E  
INVESTIGACIÓN

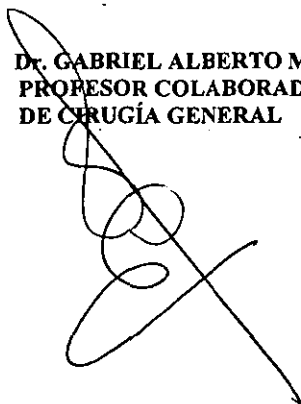
  
INSTITUTO DE EDUCACIÓN  
E INVESTIGACIÓN  
SECRETARÍA DE  
SALUD DEL DISTRITO FEDERAL



**EVALUACIÓN CLÍNICA DEL PACIENTE CON TRAUMA  
PENETRANTE DE CUELLO POR PROYECTIL DE ARMA DE  
FUEGO O POR INSTRUMENTO PUNZO CORTANTE**

**Vo.Bo..**

**DR. GABRIEL ALBERTO MEJÍA CONSUELOS  
PROFESOR COLABORADOR DE LA MATERIA  
DE CIRUGÍA GENERAL**

A handwritten signature in black ink, consisting of several loops and a long diagonal stroke, positioned over the printed name of the author.

**SECRETARIA DE SALUD DEL DISTRITO FEDERAL**

**DIRECCION DE ENSEÑANZA E INVESTIGACIÓN  
SUBDIRECCIÓN DE INVESTIGACIÓN Y DESARROLLO  
HOSPITAL GENERAL BALBUENA**

**CIRUGÍA GENERAL**

TESIS

**EVALUACIÓN CLINICA DEL PACIENTE CON TRAUMA  
PENETRANTE DE CUELLO POR PROYECTIL DE ARMA DE  
FUEGO O POR INSTRUMENTO PUNZO CORTANTE.**

AUTOR. DR. ABNER HERNÁNDEZ FRANCO  
RESIDENTE DEL IV AÑO DE LA ESPECIALIDAD DE  
CIRUGÍA GENERAL.

ASESOR DR. GABRIEL ALBERTO MEJIA CONSUELOS  
PROFESOR COLABORADOR DE LA MATERIA DE  
CIRUGÍA GENERAL

ASCrito AL HOSPITAL GRAL. BALBUENA

HOSPITAL GENERAL BALBUENA  
DEPARTAMENTO DE CIRUGÍA GENERAL

PERIODO DE ESTUDIO 1 enero 2000- 31 OCTUBRE 2000

## DEDICATORIA

- A DIOS, por permitirme terminar el deseo anhelado.
- A MI PADRE, en la fe que con sus enseñanzas me dio la confianza para realizar lo que hoy soy.
- A mi esposa, gracias por tú comprensión
- A mis hijas, Keren, Raquel y Nahomi gracias, por ser lo que más amo.
- A mis padres, gracias, por ayudarme y por su cariño.
- Al Dr. Gabriel Mejia Cosuelos. Mil gracias, por dejarme aprender de usted
- A mis Gurus, Dr. Pineda, Dr. Sánchez, Dr. Espinosa, Dr. Grajales, Mto. Irazoqui que todo lo que les aprendí lo ponga en practica en bien de los pacientes.

## **TITULO**

**EVALUACIÓN CLINICA DEL PACIENTE CON TRAUMA  
PENETRANTE DE CUELLO POR PROYECTIL DE ARMA DE  
FUEGO O POR INSTRUMENTO PUNZO CORTANTE**

<b>INDICE</b>	<b>PAGINA</b>
<b>Titulo</b>	<b>1</b>
<b>Indice</b>	<b>2</b>
<b>Introducción</b>	<b>3</b>
<b>Marco teórico</b>	<b>5</b>
<b>Resultados</b>	<b>11</b>
<b>Análisis</b>	<b>18</b>
<b>Conclusiones</b>	<b>20</b>
<b>Bibliografía</b>	<b>22</b>



## INTODUCCION

El manejo de los pacientes, con traumatismo, sea abierto o cerrado que involucre una cavidad de nuestro organismo, sigue siendo fundamental en el entrenamiento y la practica quirúrgicos. El resultado exitoso depende de un enfoque en equipo. El cirujano especializado en traumatismos se convierte en él médico de atención primaria en el caso del individuo severamente lesionado. Los traumatismos del cuello por proyectil de arma de fuego o por instrumentos punzo cortantes ocurren con un amplio espectro de severidad y afectan a todos los grupos etarios. La controversia en cuanto al manejo de los pacientes con heridas penetrantes en el cuello continua, pero debe recordarse que las discusiones no se aplican al paciente asintomático, esta indicada la exploración inmediata del cuello en los pacientes con una hemorragia continua, un hematoma grande o en expansión, o cuando el paciente tenga compromiso de la vía aérea. También se utiliza tratamiento quirúrgico o invasivo en la mayoría de los que presentan signos o síntomas de una lesión vascular o del tracto aéreo digestivo. Siendo la verdadera discusión, en cuanto al manejo, el paciente asintomático. (1,10)

Muchos pacientes con heridas penetrantes del cuello no manifiestan la lesión de ningún órgano que requiera reparación quirúrgica. No seria de esperar que estos tuvieran signos o síntomas de una lesión, de modo que no debe resultar sorprendente que muchos pacientes asintomático con heridas penetrantes sea manejado en forma exitosa sin cirugia. Si la presencia de signos y síntomas de una lesión fuera sensible y especifica en el 100%, la controversia en cuanto al manejo del paciente con una lesión en el cuello desaparecería. Sin embargo, el examen fisico no es correcto en el 100% de estos pacientes, por lo que debate continua. (2)

Los médicos que están a favor de la simple observación, enfatizan que un diagnóstico retardado de una lesión no aumenta la mortalidad. Sin embargo con la observación simple se puede pasar por alto una lesión esofágica, la cual se asocia con una morbilidad y una mortalidad elevadas. (2)

En cuanto a la exploración obligatoria se asocia por lo menos a una tasa del 50% de exploraciones negativas y cierta morbilidad quirúrgica. La exploración obligatoria puede ser apropiada cuando los recursos son limitados y puede documentarse una baja morbilidad.

Actualmente todas las heridas penetrantes del cuello son consideradas iguales, la presencia de indicaciones urgentes para un tratamiento quirúrgico es eliminada de la serie total, siendo esto que los pacientes sintomáticos no deben agruparse con los asintomáticos. Además debe reconocerse la localización de la lesión en el cuello dado que muchos sugieren que el manejo de estas lesiones difieren de acuerdo con la ubicación topográfica del mismo. Sugiriendo que las lesiones de la zona II el tratamiento quirúrgico es menos costoso que una evaluación selectiva, cuestionándose el uso de la arteriografía en el paciente asintomático con herida de esta región. Así sería hora de repensar los puntos de esta controversia al comparar los datos proporcionados de este protocolo que nos podría permitir definir mejor los principios de manejo que proporcionen una atención de alta calidad con un costo razonable. (3, 4)

## MARCO TEORICO

De los traumatismos penetrantes del cuello ya sea por proyectil de arma de fuego o por instrumento punzo cortante, sé ha descrito mucho.

Desde el Siglo XVI, en que A. Paré describió el tratamiento de una herida del cuello severa en un soldado francés en el que se efectuó ligadura carótida y yugular, posteriormente la experiencia que dejaron las guerras mundiales, la de Corea y la de Vietnam, se tomo una conducta intervencionista inmediata, buscando con esto disminuir la mortalidad, al realizar exploraciones sistemáticas y temprana de las heridas del cuello donde se involucra el músculo cutáneo del cuello. Hasta en la actualidad en donde se tienen estadísticas más confiables. En donde el número de exploraciones negativas y por ende, innecesarias en estos traumatismos llegaba hasta un 50% de todas las cirugías realizadas. (10)

Comenzándose entonces una conducta quirúrgica selectiva sobre la base de criterios diagnósticos de lesiones, fundados en la observación y estudios complementarios de gabinete con técnicas invacivas o no invacivas, teniendo como controversias en estas dos conductas ( la exploración quirúrgica y la no intervencionista), en donde las exploraciones negativas se contraponen a los riesgos de tratar tardíamente una lesión inadvertida y la baja mortalidad de la conducta intervencionista. (1)

De tal forma, el cuello que es uno de los lugares de nuestro organismo en que el acabado conocimiento de las estructuras anatómicas que lo componen, así como sus íntimas relaciones, permite alcanzar importantes logros en el terreno del diagnóstico y el tratamiento cuando este es lesionado, en razón de concentrar en un espacio relativamente reducido, una considerable cantidad de estructuras de

vital importancia. De tal forma que el éxito en el manejo quirúrgico de un paciente puede ser dividido en forma conveniente en tres fases: preoperatorio, intraoperatoria y postoperatoria, Siendo de vital importancia la toma de decisiones y la planificación preoperatorio, una operación realizada en forma experta por el motivo equivocado es una mala operación, y una operación perfectamente llevada y protocolizada garantiza un curso postoperatorio tranquilo y con un bajo índice de morbilidad. (4)

De tal manera es indispensable conocer la anatomía quirúrgica del cuello, además de realizar un examen físico junto a un interrogatorio adecuado en la evaluación diagnóstica de todo paciente que se presente con lesión penetrante por proyectil de arma de fuego o instrumento punzo cortante, sin olvidar el otro aspecto importante del manejo del paciente la localización anatómica de ésta. De tal forma el cuello se divide en tres zonas (figura 1), lo cual ayuda a identificar la anatomía en situación de riesgo de una lesión y a determinar los enfoques de diagnóstico y manejo. La zona I se extiende inferiormente desde 1 cm. Por encima del manubrio esternal hasta el cartílago cricoides, la zona II desde la zona I hasta el ángulo del maxilar inferior y la zona III se ubica desde el ángulo hasta la base del cráneo. Además de contar con límites; el superficial que va de abajo hacia delante, comprendiendo el borde superior del manubrio esternal y la cara superior de ambas clavículas y, hacia atrás, una línea convencional horizontal que une ambas articulaciones acromio claviculares y pasa por la apófisis espinosa de la 7ma. Vértebra cervical; arriba, hacia delante, el borde inferior y posterior de la mandíbula y, más atrás, una línea que va desde la articulación temporomandibular hasta la protuberancia occipital externa. El otro límite; el profundo, por arriba y atrás, la porción de la base del cráneo situada entre la apófisis pterigoides y estiloides hacia delante y la protuberancia occipital externa hacia atrás; arriba y adelante, el cuello

se comunica con las fosas nasales y la cavidad bucal y puede aceptarse que él limite entre el cuello y la cara esta representado por un angulo diedro que pasa por el borde posterior de la apófisis pterigoides, la apófisis estiloides y el borde posterior de la rama ascendente de la mandíbula; hacia abajo, un plano que pasa por el disco de C7-D1, la primera costilla y el manubrio del esternón.

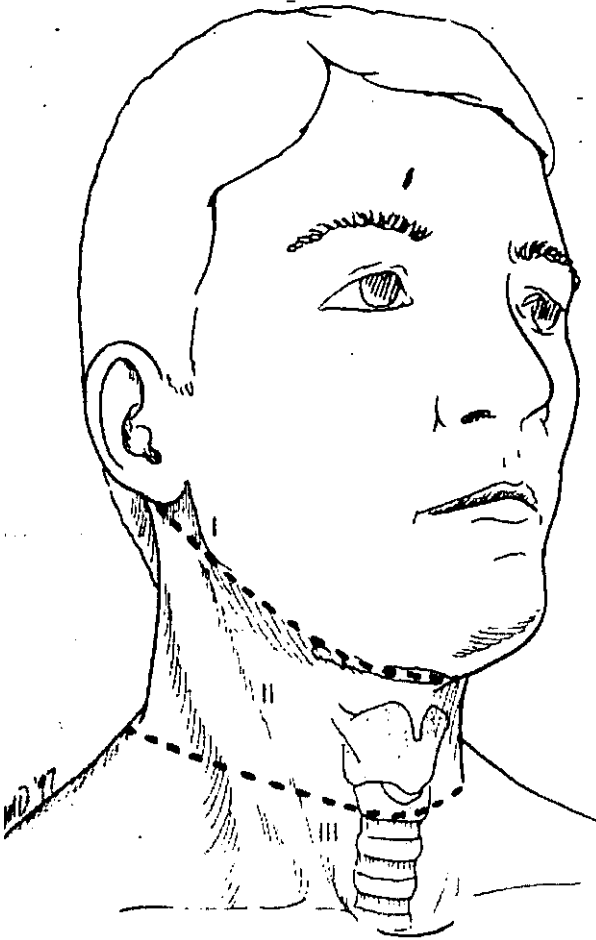


figura 1

Además la anatomía topográfica del cuello permite su descripción por una serie de áreas triangulares naturales; El triángulo cervical anterior y el triángulo cervical posterior.

**Triángulo cervical anterior:** sus límites son, Lateral: el músculo esternocleidomastoideo. Superior: el borde inferior de la mandíbula. Medial: la línea media del cuello.

Este triángulo puede subdividirse en cuatro triángulos: submandibular, carotideo, muscular y submentoniano. (figura 2)

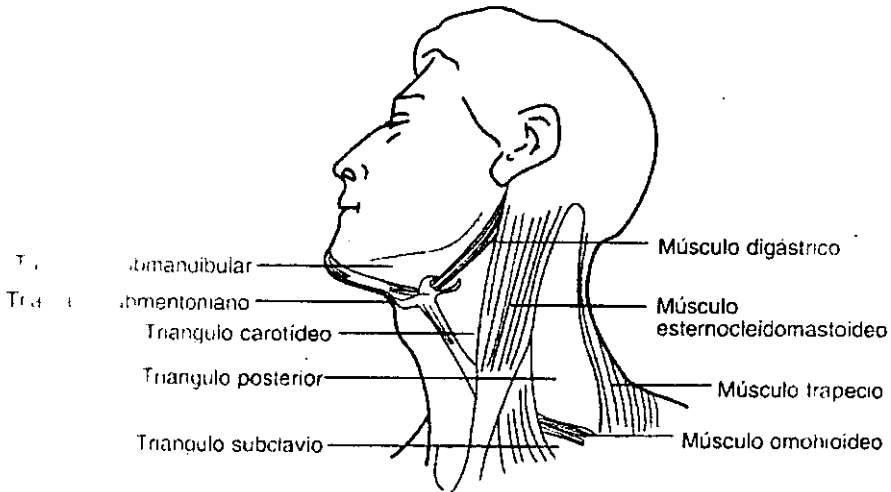


figura 2

**el triángulo cervical posterior:** sus límites son, Anterior: Músculo esternocleidomastoideo, Posterior: borde anterior del músculo trapecio, Inferior:

clavícula. El piso: músculo esplenio, músculo elevador de la escápala y los tres escálenos.

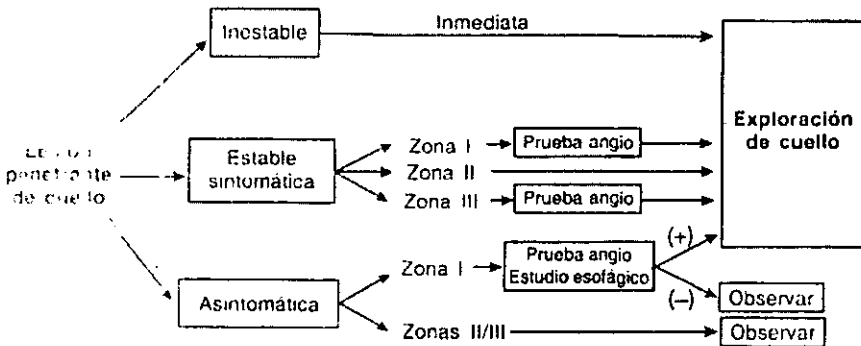
Todo esto ayuda al cirujano de trauma a delimitar clínicamente zonas de mayor riesgo, en donde el diagnóstico de lesión de algún órgano importante, ejemplo arterias carótidas es un paciente que amerita cirugía de urgencia indicándose la exploración inmediata. No así los pacientes asintomático pero que a la exploración en la sala de urgencias se observa lesión del músculo cutáneo del cuello, es donde se centra la verdadera discusión del manejo quirúrgico vs. el de observación. (5)

el diagnóstico: debe realizarse con el interrogatorio, y el examen físico, que es el primer paso importante en cualquier evaluación diagnóstica, además de interrogar sobre el desencadenamiento de los hechos, la forma en que se produjeron, el tipo de arma de fuego, y observar el orificio de entrada y si existe el de salida, la dirección del trayecto, el tiempo transcurrido y la magnitud de la pérdida sanguínea. De acuerdo con la ubicación de la lesión se determinara la conducta que se ha de seguir. Determinándose así la gravedad de las lesiones que están directamente relacionadas con la profundidad de las heridas. refiriendo estas, Grado I o leves: aquellas que no sobrepasan el músculo cutáneo, que no requieren cirugía de importancia. Grado II o moderadas: se comprometen las estructuras profundas pero parecen descartarse las lesiones vasculares y de la vía aérea. Permiten el estudio diagnóstico y la resolución con cirugía mayor del compromiso muscular, nervioso, glandular o digestivo. Las de Grado III o severas: presentan lesiones vasculares y de la vía aérea con compromiso del sistema nervioso central o sin él. Y las Grado IV o críticas: llevan a la muerte en minutos por exanguinación o asfixia (lesión arterial con repercusión sobre el SNC y ausencia de pulsos en el cuello, muerte inminente.

(5)

De tal manera la conducta general a seguir es: que las lesiones de grado III o IV con peligro de muerte inminente son, Indicación quirúrgica inmediata, esta conducta es exigida en el área vascular ante la presencia de perdida hemática importante, un hematoma pulsátil o expansivo, por una hemorragia previa importante que dejo de sangrar bruscamente y ante la ausencia de pulsos y la presencia de soplos; las indicaciones respiratorias incluyen el enfisema subcutáneo en aumento, hemoptisis, crepitación. Disfonía, estridor y lesiones soplantes abiertas; la indicación digestiva en general no obliga a una conducta quirúrgica inmediata; la presencia de disfagia, crepitación y hematemesis son evidencia de su compromiso; y la deficiencia neurológicas (afasia, hemiplejia) que en general nos obligan al tratamiento quirúrgico.

Por lo que se anexa algoritmo para el manejo de los traumatismos de cuello

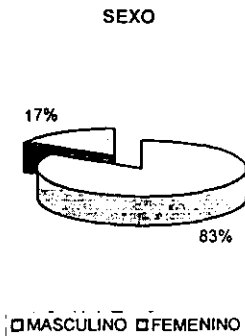
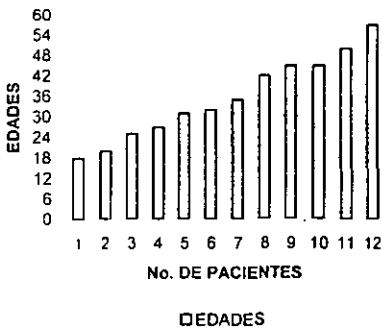




	EDAD	SEXO	PAF	IPC	DX. INGRESO	DX. POSTQUIRURGICO	DIAS EST. HOSP.	COMPLICACIONES Y SECUELAS
1	27	MAS	X		LESION VIA AEREA SUPERIOR	LESION DE TRAQUEA Y ARTERIAS TIROIDEA INF Y BRONQUIAL, BRONQUIO DERECHO	FALLECIO EN Qx.	FALLECIO
2	57	FEM		X	LESION VIA AEREA SUPERIOR Y VASCULAR	LESION DE CRICOIDES Y MUSCULOS DEL CUELLO	10	NINGUNA
3	42	MAS		X	HEMATOMA PEQUEÑO PBLE. LESESION VASCULAR	LESION DE M. ECM SIN LESION VASCULAR	4	NINGUNA
4	31	FEM	X		LESION DE VIA AEREA SUPERIOR	SIN LESIONES NEUROVASCULAR NI AEREA SOLO MUSCULOS	4	NINGUNA
5	45	MAS		X	LESION NEUROVASCULAR Y HEMATOMA POSTERIOR	LESION DE CAROTIDA COMUN, HEMATOMA POSTERIOR	8	NINGUNA
6	20	MAS	X		LESION VASCULAR Y VIA AEREA	LESION DE TRAQUEA PERFORANTE Y MUSCULAR	12	ESTENOSIS DE TRAQUEA 0.2 Cm. ARRIBA DE LA LESION
7	35	MAS	X		HEMATOMA PEQUEÑO PROBABLE LESION VASCULAR	LESION DE M. ECM.	4	NINGUNA
8	32	MAS	X		LESION VASCULAR Y CHOQUE G. IV	LESION DE M.ECM. Y VENA SUBCLAVIA Y AFLUENTE DE ESTA	22	FALLECE EN TERAPIA A LOS 22 DIAS FOM.
9	50	MAS		X	LESION DE VIA AEREA SUPERIOR	LESION DE TRAQUEA Y GLANDULA TIROIDES	12	NINGUNA
10	25	MAS	X		LESION VASCULAR HEMATOMA MODERADO	LESION DE YUGULAR EXT. Y MECM.	7	NINGUNA
11	18	MAS	X		LESION VASCULAR	LESION DE YUGULAR INT. IZQ. ASA DEL NERVIO HIPOGLOSO GLANDULA PAROTIDA Y MECM	8	NINGUNA
12	45	MAS		X	LESION VASCULAR Y AEREA	LESION DE ARTERIA FACIAL, LINGUAL, AFLUENTE DE YUGULAR INT. DE HIPOFARINGE Y MECM.	14	SE EGRESA CON TRAQUEOOSTOMINA SIN COMPLICACIONES

# RESULTADOS.

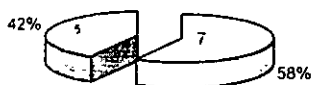Una vez determinado el universo de pacientes. Se encontró un total de 12 pacientes que se valoraron en el servicio de Urgencias y a los cuales se les realizo cirugía de urgencia al comprobar, mediante la observación, penetración del músculo platisma, teniendo una incidencia por edad entre los 18 años y los 57 años con una media de 35.5 años. De los cuales 10 fueron del sexo masculino y 2 del sexo femenino, representando el 83.3% y el 16.7% respectivamente (grafica 1). Lo que nos muestra una diferencia significativa.



## TIPIFICACION POR TIPO Y ZONA DE CUELLO

Las causas de las lesiones que se presentaron en 7 pacientes fueron producidas por proyectil de arma de fuego el 58.3%, y 5 pacientes por instrumento punzo cortante 41.7%. de los cuales la zona II del cuello fue las más afectada con 11 heridas, la zona I con dos heridas y la zona III también con dos heridas de los cuales 3 pacientes fueron los que resultaron con doble lesión dos por IPC.y uno por PAF. En todos los pacientes solo se encontró un orificio de entrada sin presentar orificio de salida, así mismo el triangulo anterior fue el que tuvo 12 lesiones y un paciente de los heridos por proyectil de arma de fuego tubo una doble lesión tanto en el triangulo anterior como el posterior. (grafica 2)

TIPO DE LESION



□ ARMA FUEGO □ PUNZO CORTANTE

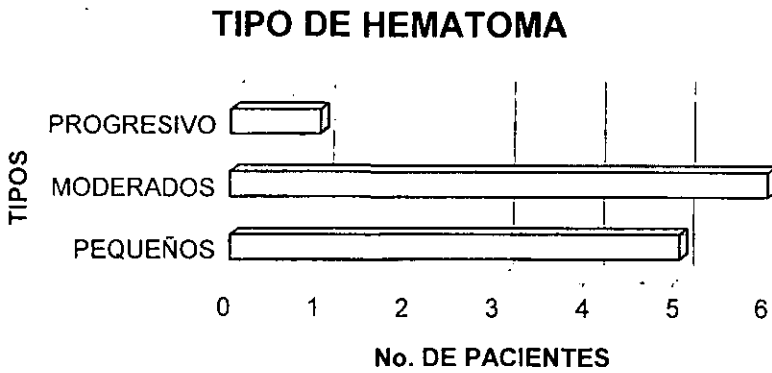
LESION POR ZONAS



□ ZONA 1 □ ZONA 2 □ ZONA 3

## ESTRUCTURAS VASCULARES

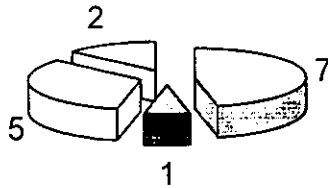
Las estructuras vasculares del total de pacientes, el hematoma que más se presento fue moderado en 5 pacientes, en otros 5 pacientes fue pequeño y solo un paciente presento hematoma progresivo un solo paciente no presento ningún dato. Así mismo no hubo significancia al explorar los pulsos del área lesionada, con el contralateral encontrándolos de las mismas características. (Grafica 3)



## LARINGE TRAQUEA Y ESOFAGO

Las alteraciones que se presentaron a nivel de vía aérea y digestiva fueron hemoptisis en 7 pacientes, traumatopnea en 2 pacientes ronquera en 1 y en 5 dolor al deglutir no se encontraron datos de enfisema a nivel del cuello. (grafica 4)

### SINTOMAS

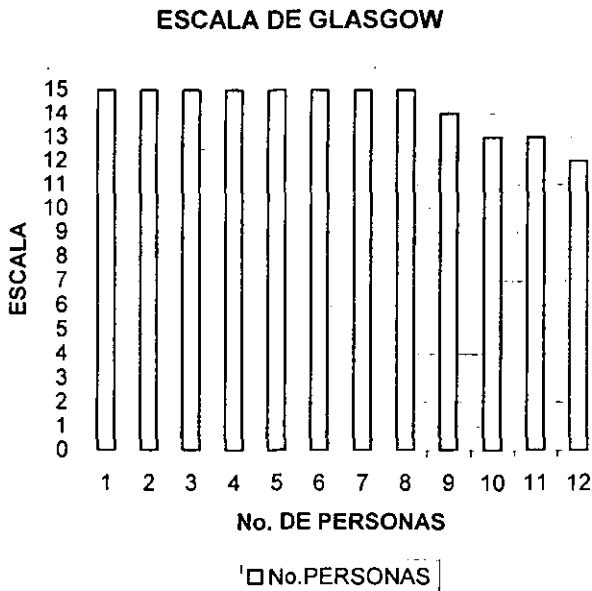


- HEMOPTISIS
- DOLOR AL DEGLUTIR
- RONQUERA
- TRAUMA TOPNEA

## SISTEMA NERVIOSO

### ESCALA DE GLASGOW

En donde llamo la atención de este trabajo es que a nivel de área neurológica no se presento clinicamente lesión aparente ya que los pacientes a su presentación al hospital se realizo valoración con escala de Glasgow encontrándose que 8 pacientes tuvieron escala de 15, 1 de 14, 2 de 13, y un ultimo de 12. sin datos de alteración a nivel de pupilas extremidades conservándose normales, en nervios craneales sin alteraciones así mismo como en nervios del plexo braquial. (grafica 5)



## **SIGNOS DE FOCALIZACIÓN, NERVIOS CRANEALES Y PLEXO BRAQUIAL**

**Solo es de importancia dar a conocer que en todos los pacientes no hubo manifestación clínica que nos representara que se encontrara lesión nerviosa y tampoco el paciente manifestó alteraciones posteriores en fase de recuperación.**

## ANÁLISIS

Con los resultados anteriores todos estos pacientes que se sometieron a exploración de cuello no se determinó el grado de lesión ni el tipo de probable órgano lesionado antes de la cirugía ya que nuestro objetivo es valorar la sensibilidad de un método diagnóstico en este tipo de pacientes y hacerlo comparativo con los hallazgos quirúrgicos sin tomar en cuenta existen ya establecidas la tipificación del cuello en zona I II y III y además por triángulos anterior y posterior y el grado de lesión que presenta el paciente tomando en cuenta que para la realización de este trabajo solo es que el paciente presentara a su ingreso penetración del músculo platima del cuello, importante es mencionar que además en la actualidad hay dos corrientes de criterios en donde el paciente manifieste sintomatología de gravedad o asintomático, ya que como lo mencionamos anteriormente los pacientes que presentan una lesión grado III o IV es ineludible la cirugía de urgencia pero no así a los asintomático en donde se puede obviar una lesión de vía aérea o del tracto digestivo en donde el paciente puede comprometer su vida o complicaciones severas el hecho de que se deje a simple observación.

Por tal motivo los hallazgos quirúrgicos fueron encontrar que 6 pacientes se intervinieron con Dx al ingreso de lesión de vía aérea superior encontrándose que 3 de ellos si hubo lesión de traquea, en otro lesión de cricoides y otro con lesión de hipofaringe y en uno solo no se encontró lesión. De estos mismos pacientes 5 de ellos también se clasificaron con lesión vascular sin especificar el vaso lesionado al momento de su valoración sin embargo se encontró que 1 de ellos tubo lesión de carótida común, otros dos lesión de yugular interna, en otro paciente lesión de



arterias de la rama de la carótida común, un paciente presento lesión de la tiroidea superior y en un ultimo lesión de arteria subclavia al producirse la lesión indirectamente por fractura de la clavícula. Donde si llama la atención es encontrar en dos pacientes que la lesión encontrada fue de glándula tiroides y que esta dada su estructura anatómica y que es un órgano de secreción interna no se manifestara con compromiso clínico o hemodinámica en el paciente.

Solo se reporta en un paciente lesión del asa del nervio hipogloso. Sin dar ninguna manifestación clínica antes de la cirugía ni posterior a ella.

ESTA TESIS NO SALE  
DE LA BIBLIOTECA

## CONCLUSIONES

Por tal motivo, el hecho de que se tratara de establecer un protocolo de evaluación clínica en el paciente con lesión de cuello es tratar de que el paciente al ingresar a un servicio de urgencias se diagnosticara integralmente con las posibles lesiones que presentara el paciente. Sin embargo la complejidad de las estructuras del cuello, mencionándolo de esta manera los vasos sanguíneos tanto arterias como venas que van paralelas, las glándulas que se pudieron lesionar que, no nos permiten valorar e excepción del sangrado otra manifestación. Y de que los músculos también pueden sangrar intensamente, son la única manifestación que nos permite ser valorada, las manifestaciones de lesión de la vía aérea o de laringe esófago y traquea que encontramos en su totalidad manifestación clínica evidente para someterse a cirugía. Por lo que concuerdo con Apffelstaedt J. En su artículo publicado con título Resultados de exploración obligatoria por trauma penetrante de cuello. A todo paciente que se encuentre con lesión del músculo cutáneo del cuello se debe de someter a cirugía porque aunque solo halla lesión de músculo el paciente estará menor tiempo en el hospital y la cirugía exploratoria será más económica para el paciente y para el hospital, que dejar a un paciente a observación o iniciar pruebas de gabinete como arteriografía, a esperar que se complique con una lesión inadvertida y que esto pueda complicar al paciente y posteriormente se tenga que tener la necesidad de explorar y además de que el paciente aumente su porcentaje de morbimortalidad o en su defecto quedar con secuelas importantes.

Por lo anterior la evaluación realizada con este protocolo de evaluación clínica, si nos permitió desde el momento de estar examinando al paciente, información sobre el estado de este, lo que concordó con los hallazgos obtenidos posquirúrgicos, de tal forma que en donde si sería necesario la evaluación más rigurosa por parte del médico que aplica la evaluación sería en el aspecto neurológico, ya que de todos los pacientes valorados solo uno que no manifestó lesión de tipo neurológica si se encontró esta.

Por lo que encontramos indispensable que en nuestro medio, sería bueno tener este protocolo de evaluación clínica, a la llegada del paciente a las unidades de urgencias para facilitar una mejor asistencia del propio paciente y considerar la intervención con la no intervención quirúrgica.

Por lo que anexamos hoja de evaluación clínica del paciente con trauma de cuello.

SECRETARIA DE SALUD DEL GOBIERNO DEL DISTRITO FEDERAL  
HOSPITAL GENERAL BALEUENA

**CIRUGIA GENERAL**

**PROTOCOLO: EVALUACION CLINICA DEL PACIENTE CON  
TRAUMA DE CUELLO**

Nombre del paciente: \_\_\_\_\_

Sexo: \_\_\_\_\_ Edad: \_\_\_\_\_ Reg: \_\_\_\_\_

Fecha de ingreso: \_\_\_\_\_

**A. CAUSA DE LA LESIÓN:**  P.A.F.  I.P.C.  Otros

Sitio de la herida: Trayecto:

- Triángulo anterior ( anterior al musculo ECMT )  Cerca de linea media
- Triángulo Posterior ( posterior al musculo ECMT )  Cerca de la clavícula
- Zona I ( Entre clavículas y cricoides )
- Zona II ( Entre cricoides y ángulo de la mandíbula )
- Zona III ( ángulo de la mandíbula y base de cráneo )

**B. ESTRUCTURAS VASCULARES**

- 1. Hemorragia activa :  ninguna  menor  moderada  Severa
- 2. Hipovolemia:  sistólica > 100  60- 90  60
- 3. Hematoma:  ninguna  pequeño  moderado  amplio  
 progresivo  pulsátil
- 4. Pulsos periféricos ( compare con el contralateral )
  - Carótida distal:  normal  disminuido  Ausente
  - Temporal superficial:  normal  disminuido  Ausente
  - Braquial ó Radial:  normal  disminuido  Ausente
  - Soplo:  No  Si ( localización \_\_\_\_\_ )

**C. LARINGE/ TRAQUEA, ESÓFAGO**

- 1. Hemoptisis ( pídale al paciente que tosa sobre una gasa ó papel )  
 Sí  No
- 2. Traumatopnea ( pídale al paciente toser con fuerza )  
 Sí  No
- 3. Enfisema subcutáneo:  ninguno  menor  moderado  severo
- 4. Ronquera:  Sí  No
- 5. Dolor al deglutir:  Sí  No
- 6. Hematemesis:  Sí  No

## D. SISTEMA NERVIOSO

1 Glasgow:  Resp. ocular  Resp. verbal  Resp. motora  
Glasgow final: \_\_\_\_\_

2 Signos de focalización:

Pupilas:  Normales  anisocoria

Extremidades  normales  hemiparesia  hemiplejía  monoparesia  
 monoplejía  cuadriplejía

Nervios craneales:

Facial:  normal  anormal

Glossofaríngeo: ( verifique la porción mediat del paladar blando )  
 normal  anormal

Laríngeo recurrente: ( verifique tos efectiva y/ó ronquera )  
 normal  anormal

Nervio accesorio: ( elevación del hombro )  
 normal  anormal

Nervio hipogloso: ( verifique la lengua en línea media )  
 normal  anormal

Médula espinal:  normal  hemiparesia  hemiplejía  
 monoparesia  monoplejía  cuadriplejía  
 Brown- Sequard

Síndrome de Horner ( miosis, ptosis palpebral, enoftalmos )  
 Sí  No

Plexo Braquial:

Nervio Mediano: ( hacer puño )  
 normal  anormal

Nervio Radial: ( Extensión de la muñeca )  
 normal  anormal

Nervio cubital ó ulnar: ( Abducción/ adducción de los dedos )  
 normal  anormal

Nervio músculocutáneo: ( Flexión del antebrazo )  
 normal  anormal

Nervio axilar: ( abducción del brazo )  
 normal  anormal

Nota: este protocolo de evaluación no determina la conducta quirúrgica y solo es un método sistematizado para la detección de lesión visceral de cuello.

Diagnóstico de presunción: \_\_\_\_\_

Elaboró: \_\_\_\_\_

## BIBLIOGRAFÍA.

1. Carducer B. Y.col. Penetrating neck trauma: Consensus end controversies.  
Ann Emerg Med. 1986 15:208
2. Ascencio J. y col. Manejament of penetering Neck injuries.  
Surgical Clinics of North America 1994 Vol 71 No. 2
3. Winter R.P., Weigelt J.A. y col. Cervical Esophegeal Trauma  
Arch. Surg. 1990; 125:849
4. Bishara R.A., Pasch A.R., y col. The Necessity of Mandatory exploration  
Of penetrating Zona II Neck Injuries. Surgery 100; 655, 1996
5. Apffelstaedt J.P., Muller R. Results of mandatory exploration for  
Penetrating Neck Trauma World Surg. 1994 18; 917
6. Beitsel P. Weigelt J.A., Flynn E. y col. Physical examination and arteriografhy  
In patients with penetrating Zona II neck wounds.
7. Velmohos G.C. y col. Selective Surgical Manegament in Penetrating neck  
Injuries. J. Surg. 37 (6) 487, 1994.
8. Schaefer SD. Y col. The Treatment of acute externeal Laryngeal injuries  
Surg. 1991; 117:35
9. Enfoque Diagnostico y Terapéutico penetrantes el cuello  
Controversia sobre las técnicas de manejo.  
El Dominio de la Cirugía Master of. Surgery 3 ed. T-1
10. Traumatismos cervicales, Cirugía de Urgencia. Perera- García