

112



UNIVERSIDAD NACIONAL AUTONOMA DE MEXICO


FACULTAD DE ODONTOLOGIA

SINUSITIS MAXILAR PRODUCIDA POR UNA LESION DENTAL



T E S I S A
QUE PARA OBTENER EL TITULO DE:
CIRUJANA DENTISTA
PRESENTAN:
XOCHITL CUEVAS ROMERO
VELIA GUERRERO HERNANDEZ

112



DIRECTOR: C.D. VICTOR MANUEL BARRIOS ESTRADA

MEXICO, D.F.

2001



Universidad Nacional  
Autónoma de México



**UNAM – Dirección General de Bibliotecas**  
**Tesis Digitales**  
**Restricciones de uso**

**DERECHOS RESERVADOS ©**  
**PROHIBIDA SU REPRODUCCIÓN TOTAL O PARCIAL**

Todo el material contenido en esta tesis esta protegido por la Ley Federal del Derecho de Autor (LFDA) de los Estados Unidos Mexicanos (México).

El uso de imágenes, fragmentos de videos, y demás material que sea objeto de protección de los derechos de autor, será exclusivamente para fines educativos e informativos y deberá citar la fuente donde la obtuvo mencionando el autor o autores. Cualquier uso distinto como el lucro, reproducción, edición o modificación, será perseguido y sancionado por el respectivo titular de los Derechos de Autor.

A nuestro asesor

C.D.VÍCTOR MANUEL BARRIOS ESTRADA

Por su dedicación y entusiasmo para la realización de éste trabajo.

Al C D RAMÓN RODRÍGUEZ JUÁREZ

Por el esfuerzo y paciencia para hacer se sus alumnos personas  
con deseos de superación.

Al departamento de HISTORIA DE LA ODONTOLOGÍA,  
principalmente al C.D O. HÉCTOR ORTEGA  
por el apoyo brindado para la conclusión de éste trabajo

Al honorable jurado:

Con respeto.

GRACIAS

## PLANTEAMIENTO DEL PROBLEMA

El problema general sobre sinusitis nos lleva a determinar que ésta enfermedad puede ser causada por un mal manejo dental, y encaminarnos desde una lesión leve a una lesión severa, siendo ésta frecuente en niños, adolescentes y adultos; en el caso de la sinusitis infantil se debe a que las estructuras anatómicas que la involucran aún no han terminado su formación,

## OBJETIVO GENERAL

Actualizar y reafirmar el conocimiento básico sobre sinusitis, sus diferentes manifestaciones clínicas, signos y síntomas, así como también su diagnóstico y tratamiento. Es importante mencionar que para poder lograr lo anterior debemos realizar una historia clínica completa.

## OBJETIVO ESPECÍFICO

Proporcionar la información necesaria sobre sinusitis maxilar, para que el Cirujano Dentista pueda prevenir el provocar ésta lesión, y si ésta ya estuviera presente tener la capacidad de dar un diagnóstico acertado y de ser posible un tratamiento dentro del consultorio dental o remitir al paciente con el especialista.

## METODOLOGÍA

Revisión bibliográfica de libros y artículos.

Caso clínico.

# ÍNDICE

INTRODUCCIÓN .....	Pág. 5
--------------------	-----------

## I. SENOS PARANASALES

Anatomía .....	7
Vascularización .....	12

## II. SINUSITIS

Definición .....	14
Fisiopatología .....	14
Etiología .....	15
Interrogatorio y exámen físico de sinusitis aguda .....	16
Interrogatorio y exámen físico de sinusitis crónica .....	16
Tratamiento .....	17

## III. TIPOS DE SINUSITIS

Frontal .....	18
Etmoidal .....	20
Esfenoidal .....	20
Maxilar .....	21

**IV. SINUSITIS MAXILAR**

Etiología .. . . . . . 22

Patogenia . . . . . 23

Anatomía patológica . . . . . 23

**Clasificación de sinusitis maxilar**

Sinusitis maxilar aguda . . . . . 24

Sinusitis maxilar subaguda . . . . . 26

Sinusitis maxilar crónica . . . . . 27

**Causas de comunicación antral**

Anatómicas .. . . . . 29

Instrumental . . . . . 29

Accidental . . . . . 29

Infecciones dentales .. . . . . 29

**Diagnóstico**

1) Diagnóstico clínico . . . . . 30

    Exploración otorrinolaringológica

    Exploración estomatológica

2) Diagnóstico radiográfico . . . . . 30

    Arcada dentaria

    Seno maxilar

<b>Tratamiento</b>	
Tratamiento de la sinusitis .....	32
Tratamiento de las lesiones dentarias .....	33
<b>Técnica de Caldwell-Luc</b>	
a) Indicaciones .....	34
b) Procedimiento .....	35
• Anestesia	
• Incisión	
• Despegamiento mucoperiostico	
• Trepanación	
• Sutura	
<b>Otras técnicas</b>	
Intervención de Desault-Lemorrier .....	37
Intervención de Pietrantonio- De Lima .....	37
Limpieza radical con técnicas por la imáden. Sinuscopio .....	37
<b>CONCLUSIONES</b> .....	38
<b>CASO CLÍNICO</b> .....	39
<b>BIBLIOGRAFÍA</b>	

# SINUSITIS MAXILAR PRODUCIDA POR UNA LESIÓN DENTAL

## INTRODUCCIÓN

La sinusitis es la inflamación del revestimiento de los senos paranasales, con presencia de secreción muco purulenta y dolor facial. La mayor parte de los casos ocurre como complicación del resfriado común o de alguna otra infección de las vías respiratorias superiores o extensión de una infección periodontal por debajo del seno maxilar. Menos del 1% de las infecciones de las vías respiratorias provocan el síndrome clínico de sinusitis aguda, y menos todavía las que satisfacen el criterio de sinusitis crónica. La sinusitis predomina en adultos, posiblemente porque los senos paranasales no se desarrollan en su totalidad hasta el segundo o tercer decenio de la vida.

Para poder detectar una sinusitis podemos apoyarnos en algunos auxiliares de diagnóstico como la transiluminación, estudio radiológico como la tomografía, ventana ósea, resonancia magnética y ultrasonografía. En algunos casos es necesario aspirar el seno paranasal y realizar una sinuscopia endoscópica para obtener microorganismos y realizar un drenaje.

La evolución de la sinusitis es de tres a cuatro semanas; los descongestivos, antihistamínicos y antibióticos alivian la obstrucción nasal y mejoran el drenaje sinusal.

La sinusitis también puede ser un accidente provocado por el Cirujano Dentista dentro del consultorio dental al llevar a cabo un mal tratamiento de tipo quirúrgico, extracción dental, ó cirugía de terceros molares que lesione al seno maxilar y al no saber o no poder controlar



una infección en cualquier estructura dental en la cual las raíces se encuentran muy cerca del piso del seno.

Ésta investigación se realiza con el objetivo de tener la capacidad de prevenir o en su caso diagnosticar ésta infección en el consultorio dental y evitarle al paciente un problema mayor que ponga en riesgo su integridad física.

# I. SENOS PARANASALES

## ANATOMÍA

Los senos paranasales son espacios llenos de aire dentro de los huesos del cráneo, que se agrandan durante la adolescencia conforme la persona crece. (Fig. 1)

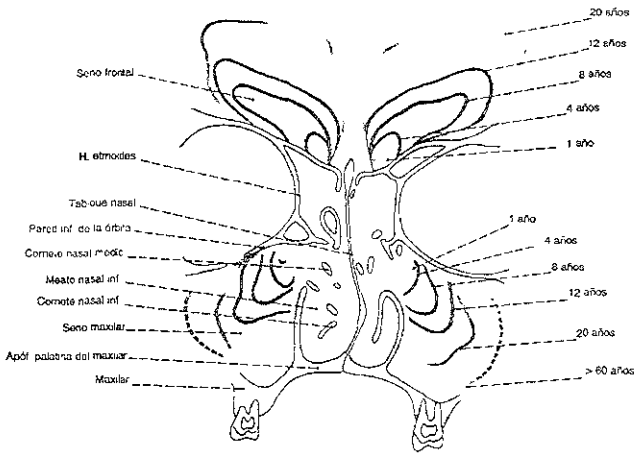


Fig. 1

Cuatro de éstos espacios guardan relación con cada cavidad nasal. Los senos reciben los nombres de los huesos en que se encuentran: frontales, etmoidales, esfenoidales y maxilares; el mayor es el seno maxilar.

Los cuatro senos se comunican y su mucosa se continúa con la cavidad nasal en esa mitad de la cara. El epitelio ciliado de los senos no es tan grueso como el de la propia cavidad nasal, ni contiene el mismo número de células mucosas

La lámina propia es relativamente fina y se continúa con el periostio del hueso subyacente, está integrada por fibras colágenas, contiene eosinófilos, plasmocitos, linfocitos, linfoblastos y posee pocas glándulas. Los orificios por los que se comunican los senos paranasales son muy pequeños, algunas veces de menos de 1 milímetro de diámetro, que fácilmente se obstruyen cuando la mucosa sufre edema o exista alguna disfunción mucociliar.

En situación normal la actividad ciliar desplaza el moco que se forma en los senos expulsándolo de ellos y haciéndolo pasar a las cavidades nasales. Sin embargo, la obstrucción de los orificios sinusales hace que la cavidad se llene de moco o pus.

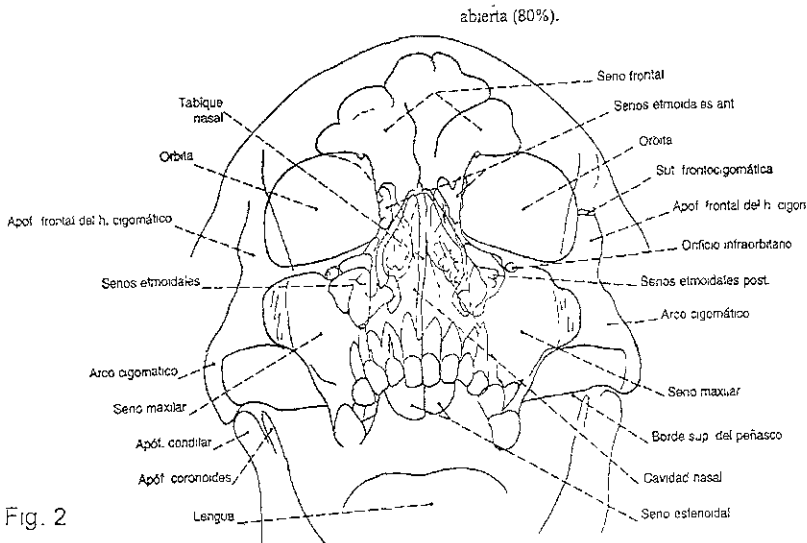


Fig. 2

## SENO MAXILAR

Ocupa la parte central del maxilar, es el mayor de los senos paranasales éste ya existe al nacer, no alcanza su tamaño definitivo hasta que no se ha completado la dentición permanente, tiene forma de pirámide con cuatro caras cuya base es la cara nasal y su vértice se encuentra en el cuerpo cigomático, y se le describe:

*Pared anterior* corresponde a la mejilla y a la fosa canina, por debajo del foramen infraorbitario. Abajo, responde al receso gingivolabial (fondo de saco).

*Pared posterior.* forma la pared anterior de la región infratemporal (pterigomaxilar). Está excavada por los conductos de los nervios alveolares (dentarios) posteriores.

*Pared superior u orbitaria.* es el piso de la órbita, delgada, excavada por el conducto infraorbitario (nervio maxilar superior).

*Pared inferior:* dentaria, implantación de los dientes posteriores.

*Vértice:* situado en el hueso cigomático (malar)

*Base:* forma parte de la pared lateral de las cavidades nasales. La inserción anteroposterior de la concha inferior divide ésta base en una parte inferior ósea, delgada, y una parte superior que constituye el *ostium del seno maxilar*, éste es muy amplio en el hueso seco pero se halla reducido a menores dimensiones por las articulaciones con la concha inferior adelante y el hueso palatino atrás. El proceso uncinado (apófisis unciforme) del etmoides, apoyado abajo y atrás sobre la concha inferior cruza éste ostium diagonalmente. Tapizado por la mucosa, señala el surco del unciforme que rodea adelante al ostium que hace comunicar el seno maxilar con las cavidades nasales. En su vecindad pueden comprobarse orificios de comunicación accesorios

(orificios de Gairaldes). Este ostium de comunicación del seno con las cavidades nasales se encuentra en el meato medio.

Las dimensiones del seno maxilar varían de un sujeto a otro, a veces emite prolongaciones al hueso cigomático o hacia el proceso ascendente del maxilar.

## SENO FRONTAL

Está desarrollado entre las dos láminas del hueso frontal, se describen:

*Pared anterior:* superficial, subcutánea, cuando el seno es más pequeño, es más espesa.

*Pared posterior:* profunda, delgada, en relación con las meninges que cubren el lobo frontal del cerebro y con el origen del seno venoso sagital (longitudinal) superior

*Pared medial:* delgada lo separa del seno frontal del lado opuesto.

*Vértice:* situado arriba y medialmente.

*Base:* la parte lateral corresponde a la órbita, mientras que la parte medial apoyada sobre el etmoides está levantada por las células de éste hueso.

*Conducto frontal:* se abre abajo y medialmente; prolongado abajo y atrás por el infundíbulo etmoidal, termina en la parte superior y anterior del meato medio, atrás del pliegue unciforme. Es más largo cuando las células etmoidales están más desarrolladas. Este ostium está situado en el punto declive del seno frontal, lo que favorece el drenaje de sus secreciones en la cavidad nasal.

La forma y dimensión del seno frontal es muy variable. Es raro que los dos senos frontales sean idénticos, en general uno es más desarrollado que el otro y el septo que los separa no se halla sobre la línea media.

Radiográficamente se muestran los contornos de sus cavidades llenas de aire.

La mucosa que lo tapiza es una prolongación de la mucosa nasal.

## SENO ETMOIDAL

Son cavidades neumáticas, tapizadas de mucosa, desarrolladas en las masas laterales del etmoides, forman un sistema infractuoso y complejo, el *laberinto etmoidal*, que puede invadir los huesos vecinos. Está interpuesto entre la base del cráneo, la órbita y las cavidades nasales. Su forma es la de un embudo cuyo vértice se halla vuelto hacia el meato correspondiente. Ellas están bordeadas por laminillas muy delgadas, reforzadas en la unión de la concha media (raíz tabicante), lo que permite distinguir:

- 1) las células etmoidales anteriores, que se abren en el meato medio:
- 2) las células etmoidales posteriores abiertas en el meato superior y a veces arriba de la concha superior.

## SENO ESFENOIDAL

Está excavado en el cuerpo del esfenoides, a ambos lados de la:

*Pared lateral:* con dos partes, una posterior craneana en relación con el seno cavernoso que contiene la arteria carótida interna; otra parte anterior, orbitaria en relación con el canal óptico (conducto óptico), el seno a veces emite prolongaciones hacia afuera: alar, pterigoidea.

Pared superior. esfenoidal.

*Pared inferior* responde al techo de la epifaringe (rinofaringe) y a la parte posterior de la bóveda de las cavidades nasales

*Pared anterior* la parte lateral se apoya sobre las células etmoidales posteriores y cuya parte medial se abre en las cavidades nasales, el ostium del seno esfenoidal está situado en el meato superior, muy arriba y atrás.

## VASCULARIZACIÓN DE LAS CAVIDADES NASALES

### ARTERIAS

A) **OFTÁLMICA** (rama de la carótida interna) proporciona las arterias etmoidales, anterior y posterior para la bóveda de las cavidades nasales.

B) **MAXILAR** (rama de la carótida externa) da la arteria esfenopalatina para las regiones media e inferior. Por su rama palatina descendente (superior) suministra, por la arteria nasal posterior, la irrigación de la región anteroinferior.

C) **FACIAL** (rama de la carótida externa) envía a las narinas la arteria del septo nasal.

### VENAS

Son drenadas hacia tres regiones diferentes:

A) Adelante, hacia la vena facial.

B) Atrás, hacia las venas pterigomaxilares,

C) Arriba, hacia las venas intracraneanas por la vena oftálmica

## LINFÁTICOS

Las vías linfáticas emanadas se dirigen hacia tres centros de nodos linfáticos diferentes

- A) Los nodos linfáticos submandibulares (submaxilares) que drenan un territorio anterior.
- B) Los nodos linfáticos retrofaríngeos que reciben los eferentes de la parte posterior y superior de las cavidades nasales.
- C) Los nodos linfáticos yugulocarotídeos superiores que reciben los vasos linfáticos posteroinferiores

## INERVACIÓN SENSITIVA DE LAS CAVIDADES NASALES

Está asegurada por el nervio trigémino (V par).

- A) Por los ramos nasales (etmoidales anteriores del nervio oftálmico)
- B) Por el ganglio pterigopalatino (esfenopalatino) proveniente del nervio maxilar (superior) que dá a las cavidades nasales el nervio nasopalatino y los nervios palatinos mayor y menor.

Los nervios de origen vegetativo (simpático y parasimpático) acompañan a las arterias de la mucosa. Ellos aseguran a ésta una inervación vasomotora que tiene una reacción esencial en las reacciones frente a las diferentes agresiones que sufre a partir del aire exterior.

La mucosa constituye un centro de reflejos muy vivos, que repercuten en particular en el aparato lagrimal, los vasos encefálicos, el aparato del equilibrio y en el conjunto de las vías respiratorias



## II. SINUSITIS

### DEFINICIÓN

La sinusitis es la inflamación de la mucosa de uno o varios senos paranasales. La forma aguda, suele deberse a una infección bacteriana, a menudo polimicrobiana, los gérmenes causales más frecuentes son: *Streptococcus pneumoniae*, *Haemophilus influenzae* y *Streptococcus pyogenes*, mientras que la enfermedad crónica de más de un mes de evolución se le atribuye a la infección bacteriana o fúngica, enfermedad granulomatosa (enfermedad de Wegener)

Con mayor frecuencia se afectan los senos maxilares, de forma aislada y la afección de los senos restantes es generalmente multifocal

### FISIOPATOLOGÍA

El mecanismo principal que condiciona el desarrollo de sinusitis se produce en diferentes categorías:

- a) Cuando disminuye la eficacia del drenaje mucociliar, por obstrucción del orificio de entrada al seno o por reducción de la actividad ciliar. El orificio puede ser obstruido por un pólipos, tumor, cuerpo extraño, anomalía anatómica o sonda de intubación nasal. La movilidad ciliar se altera en la fibrosis quística y en el curso de la *rinitis aguda vírica o alérgica*
- b) Propagación por proximidad de un flemón de molar o premolar superior, extendiéndose la infección a través de la lámina ósea que forma la base del seno
- c) Sistema inmune deprimido

## ETIOLOGÍA

La causa más común de síntomas naso-sinusales son los alérgenos transportados en el aire como polen, hongos, esporas, animales e insectos

Existen también de tipo no alérgico que provocan inflamación sinusal, como contaminación ambiental, humo de cigarro, perfumes, irritantes químicos o tóxicos, ozono o exposición al óxido nitroso, provocando obstrucción aguda y congestión.

Las alteraciones anatómicas que favorecen sinusitis son tabique nasal desviado, pólipos nasales, tumores, cuerpos extraños, concha bulosa o alteraciones en los canales de las vías aéreas superiores.

Las deficiencias en el transporte mucociliar también es una condición. Al igual que el sistema ciliar de la nariz, los cilios en los senos paranasales se mueven en una sola dirección (hacia el ostium de drenaje) a fin de desalojar la secreción mucosa y expulsarlos hacia la nasofaringe.

Debido a que el foramen del drenaje se encuentra cerca de la porción superior del seno maxilar, los cilios deben moverse en contra de la fuerza de gravedad para impulsar al moco a través del ostium. Incluso en senos paranasales que funcionan adecuadamente la obstrucción puede fácilmente condicionar sinusitis. Esta enfermedad ocurre frecuentemente en individuos que poseen función mucociliar deficiente o anormal, como los pacientes con fibrosis quística, síndrome de Young o discinesia ciliar

Personas con sistema inmune deficiente, debido a que desarrollan más fácilmente infecciones. Estos individuos son también susceptibles a una gran variedad de enfermedades micóticas que ocasionan inflamación y bloqueo del complejo osteomeatal.

El 70% de los casos de sinusitis se encuentran con desarrollo bacteriano, originada a partir de una infección dentaria o sinusitis crónica, los microorganismos responsables son: S. Pneumoniae, H Influenzae, B. Catarrhalis, S. Pyogenes y S. Aureus.

#### INTERROGATORIO Y EXÁMEN FÍSICO EN SINUSITIS AGUDA

En el exámen clínico el paciente se encuentra con facies de enfermo, se siente letárgico y puede presentar edema periorcular, con el otoscopio la mucosa nasal se aprecia enrojecida con aumento de volumen en los cornetes, el moco se encuentra blanco y espeso.

En la historia clínica el paciente refiere inicio súbito de un resfriado que nunca se resolvió y atopia facial al inclinarse

#### INTERROGATORIO Y EXÁMEN FÍSICO EN SINUSITIS CRÓNICA

Durante la historia clínica, el paciente indicará si la sintomatología inició durante o después de un resfriado, exposición de alérgenos y dolor facial o plenitud en la cara al inclinarse.

Durante el examen físico se detectará la presencia de secreción nasal espesa de color verde o amarillento.

#### CUADRO CLÍNICO Y DIAGNÓSTICO

La sinusitis se manifiesta por la aparición de obstrucción nasal, rinorrea mucopurulenta con posible drenaje posterior acompañado de

tos, cefalea, dolor facial en las proximidades del seno afectado, fiebre, calosfríos. Las molestias suelen aumentar con la maniobra de Valsalva. La sinusitis frontal y etmoidal pueden originar la aparición de edema palpebral. En ocasiones existen signos inflamatorios en la superficie del seno y la palpación es dolorosa.

Los síntomas continúan después de una infección de las vías aéreas o rinitis alérgica, por un período aproximado de cinco a siete días.

En los niños la irritabilidad en ocasiones es el único síntoma. En los infantes mayores se puede presentar rinorrea, tos crónica y secreción nasal purulenta.

En la sinusitis crónica, en lugar de calosfríos y picos febriles, hay goteo continuo, crónico y a menudo purulento, hialitosis, dolor facial, cefalea, obstrucción nasal, ataque al estado general y rinitis.

La rinoscopia anterior muestra una mucosa nasal inflamada, con posible salida de pus a través del ostium de drenaje en el meato medio. La transluminación ayuda en el diagnóstico de sinusitis frontal y maxilar. La radiografía de senos muestra signos de inflamación como aumento de densidad respecto al seno contralateral sano, acumulación de fluido en forma de nivel hidroaéreo y engrosamiento de la mucosa.

Para establecer un diagnóstico fiable deben obtenerse muestras por punción diameática del seno.

## TRATAMIENTO

El tratamiento comprende la administración de antibióticos de siete a diez días, el empleo de medidas que mejoren el drenaje del seno como la humidificación del aire inspirado, antihistamínicos y descongestionantes nasales tópicos. Si el paciente no mejora, debe practicarse un lavado del seno o una antrostomía intranasal; si se

produce osteomielitis o endoftalmitis el tratamiento antibiótico debe ser activo frente a S. Aureus.

La infección crónica irreversible requiere la extirpación completa de la mucosa sinusal.

### III. TIPOS DE SINUSITIS

#### FRONTAL

La sinusitis frontal se caracteriza por dolor en la frente en el área del seno. Aparentemente la zona se observa normal, pero puede estar edematizada y enrojecida. La presión sobre el seno y el borde lateral de la órbita causa dolor. Al explorar los cornetes nasales se observa exudado purulento en el meato medio o superior siempre y cuando el drenaje no esté obstruido por el edema de éstas estructuras.

La osteomielitis del hueso frontal es una complicación rara de sinusitis frontal se caracteriza por fiebre, calosfríos, leucocitosis cefalea frontal, presencia de edema frío y pálido en la frente (Tumor blando de Pott).

El seno frontal drena en el complejo osteomeatal.

El inicio repentino de convulsiones, hemiplegia y afasia en un paciente con sinusitis frontal aguda debe sugerir la posibilidad de absceso subdural con tromboflebitis del seno sagital o de las venas cerebrales superficiales.

produce osteomielitis o endoftalmitis el tratamiento antibiótico debe ser activo frente a S. Aureus.

La infección crónica irreversible requiere la extirpación completa de la mucosa sinusal.

### **III. TIPOS DE SINUSITIS**

#### **FRONTAL**

La sinusitis frontal se caracteriza por dolor en la frente en el área del seno. Aparentemente la zona se observa normal, pero puede estar edematizada y enrojecida. La presión sobre el seno y el borde lateral de la órbita causa dolor. Al explorar los cornetes nasales se observa exudado purulento en el meato medio o superior siempre y cuando el drenaje no esté obstruido por el edema de éstas estructuras.

La osteomielitis del hueso frontal es una complicación rara de sinusitis frontal se caracteriza por fiebre, calosfríos, leucocitosis cefalea frontal, presencia de edema frío y pálido en la frente (Tumor blando de Pott).

El seno frontal drena en el complejo osteomeatal.

El inicio repentino de convulsiones, hemiplegia y afasia en un paciente con sinusitis frontal aguda debe sugerir la posibilidad de absceso subdural con tromboflebitis del seno sagital o de las venas cerebrales superficiales.

## ETMOIDAL

Los signos y síntomas de la sinusitis etmoidal son dolor en el área superior y medial de la nariz, cefalea frontal, enrojecimiento de la piel e hipersensibilidad a la presión en las áreas superiores de los huesos nasales adyacentes al canto interno del ojo. Existe pus en el meato medio cuando se afectan las células anteriores del seno y en el meato superior si las células posteriores son infectadas, en la mayor parte de los casos ambas áreas se afectan y existe exudado en ambos meatos. La afección del hueso en el que yace el seno etmoidal se manifiesta por exoftalmos unilateral o bilateral cuando se afectan uno o ambos senos

La infección del seno etmoidal puede compararse con parálisis del tercer nervio craneal, por invasión del seno dural o con epistaxis abundante como resultado de la trombosis de las venas etmoidales que drenan en el seno cavernoso y que pueden trombosarse.

Los senos etmoidales drenan a la nariz en dos áreas principalmente:

El etmoidal anterior al meato medio y el posterior al meato superior. Estos ostiums miden solo de 1 a 2mm de diámetro, lo cual los hace susceptibles a la oclusión.

## ESFENOIDAL

Las manifestaciones de la sinusitis esfenoidal son hipersensibilidad y dolor en el vértice del cráneo, en las mastoides (en presencia de membranas timpánicas normales y en la región occipital. Ocasionalmente se observan estrías rojas en ambos huesos zigomáticos como resultado de la irritación de la rama maxilar del nervio trigémino

que yace muy cerca del seno, puede ocasionalmente causar diplopía, paresias oculares y alteraciones de la visión por inflamación de los nervios que pasan por el seno cavernoso. Los senos esfenoidales que se encuentran en la profundidad del cráneo drenan al receso esfenotmoidal y esfenoidal; frecuentemente causan cefalea frontal o retroocular de carácter sordo, continuo que se presenta sobre todo al despertar y que mejora en el transcurso del día.

## SINUSITIS MAXILAR

De ella se hablará ampliamente en el siguiente capítulo.

## IV. SINUSITIS MAXILAR

La sinusitis maxilar es una inflamación de la mucosa del seno maxilar. Las odontógenas aparecen prácticamente solo en el adulto ( casi nunca son vistas antes de los 12 años ). Es importante la relación que tiene la mucosa del seno con los dientes posteriores, ya que se puede infectar o perforar el seno durante algunos procedimientos odontológicos, produciendo así la enfermedad.

Es necesario realizar un diagnóstico cuidadoso porque el tratamiento de esta enfermedad depende de eliminar la causa, si no se acertara en el diagnóstico, la lesión aguda podría evolucionar hasta convertirse en crónica o en una fístula bucoantral; debe investigarse si hay ataque o no de los otros senos nasales. En muchos casos la infección del seno maxilar persiste por la del etmoides o la nariz.



que yace muy cerca del seno, puede ocasionalmente causar diplopía, paresias oculares y alteraciones de la visión por inflamación de los nervios que pasan por el seno cavernoso. Los senos esfenoidales que se encuentran en la profundidad del cráneo drenan al receso esfenoidal y esfenoidal frecuentemente causan cefalea frontal o retroocular de carácter sordo, continuo que se presenta sobre todo al despertar y que mejora en el transcurso del día.

## SINUSITIS MAXILAR

De ella se hablará ampliamente en el siguiente capítulo.

## IV. SINUSITIS MAXILAR

La sinusitis maxilar es una inflamación de la mucosa del seno maxilar. Las odontógenas aparecen prácticamente solo en el adulto ( casi nunca son vistas antes de los 12 años ) Es importante la relación que tiene la mucosa del seno con los dientes posteriores, ya que se puede infectar o perforar el seno durante algunos procedimientos odontológicos, produciendo así la enfermedad.

Es necesario realizar un diagnóstico cuidadoso porque el tratamiento de esta enfermedad depende de eliminar la causa, si no se acertara en el diagnóstico, la lesión aguda podría evolucionar hasta convertirse en crónica o en una fistula bucoantral; debe investigarse si hay ataque o no de los otros senos nasales. En muchos casos la infección del seno maxilar persiste por la del etmoides o la nariz.

Las sinusitis maxilares odontógenas se diferencian de las rinógenas por su carácter monomorfo, su unilateralidad, instalación por lo general progresiva, y su evolución habitualmente crónica

## ETIOLOGÍA

Las principales causas dentarias o paradentarias de sinusitis maxilares, son la periodontitis crónica granulomatosa, la periodontitis aguda supurada, las osteítis y las celulitis, los quistes de los maxilares, especialmente los radiculares; la enfermedad periodontal, las inclusiones dentarias y algunas maniobras yatrogénicas, tales como las endodoncias, las apicectomías y legrados periapicales, y las exodoncias.

De todas las anteriores la más frecuente es el granuloma periapical, que se acompaña de una reabsorción ósea, lo que en los dientes antrales, pone en continuidad el proceso séptico periapical con la mucosa sinusal. Esto conduce, de una forma espontánea, o durante las maniobras terapéuticas, como la exodoncia o la cirugía periapical, por mencionar algunas, a la contaminación bacteriana de la cavidad sinusal.

Los gérmenes que con mayor frecuencia intervienen en la producción de sinusitis odontógenas son los estreptococos alfa y beta hemolíticos, los estafilococos y los anaerobios.

Se estima que 10 a 15 % de casos de sinusitis maxilar son de origen dental o relacionado con él, esto incluye abertura accidental del piso del antro durante la extracción dentaria, penetración de raíces y aún de dientes completos e infecciones introducidas a través del piso del antro por dientes con abscesos apicales y parietales. Generalmente las infecciones ocurren en aquellos casos en que las raíces de los dientes están separadas del piso del antro por una pequeña pared de hueso, aunque se conocen muchos casos en que el hueso era grueso

El empiema del seno puede resultar de raspado demasiado enérgico del alveolo después de una extracción. Desde luego que este procedimiento no es aconsejable, y de hacerse, deberá ser un raspado cuidadoso y ligero. Debería condenarse el uso imprudente y a ciegas de la cureta, pues puede llevar la infección al hueso y a los tejidos blandos en cualquier parte de la boca. Sin embargo a veces la infección ataca al seno sin motivo aparente.

## PATOGENIA

Las vías por las cuales los gérmenes que participan en infecciones dentarias pueden alcanzar el seno maxilar son:

- a) contigüidad: por la proximidad física que pudiera existir entre el foco séptico y el seno maxilar.
- b) continuidad: por la transición insensible entre ambos.
- c) osteítis. la gangrena pulpar de los dientes antrales puede ocasionar una osteítis periapical circunscrita, a partir de la cual se inseminalán gérmenes en la cavidad antral
- d) vías preformadas: una infección pulpar o periodontal puede llegar al seno maxilar por la migración de gérmenes a través de conductos óseos vasculares y nerviosos.

## ANATOMÍA PATOLÓGICA

Cuando existe un absceso contiguo al seno del maxilar( periodontitis abscesada, quistes maxilares infectados, osteítis,etc.), puede diseminarse la

infección al seno, ocasionando lesiones anatomopatológicas de aparición secuencial:

1°) Parulia sinusal. Se caracteriza por una concentración purulenta que se abre en el seno maxilar, ubicándose debajo de la mucosa sinusal, la cual aún con todo esto no se mostrará inflamada. Este cuadro sanará rápidamente si se suprime precozmente el foco dentario.

2°) Empiema sinusal. Se caracteriza porque el material purulento, perfora la mucosa, penetrando dentro de la cavidad sinusal. Al principio la mucosa se se mostrará ilesa, y lo seguirá estando si se drena el absceso y se trata su causa. En caso contrario, la mucosa sinusal presentará una reacción inflamatoria, pasándose al tercer estadio lesional evolutivo.

## **CLASIFICACIÓN DE SINUSITIS MAXILAR**

La sinusitis maxilar se clasifica en aguda, subaguda y crónica.

### **a) SINUSITIS MAXILAR AGUDA**

Su desarrollo es en días o semanas, los síntomas dependen de la actividad o virulencia de las bacterias infectantes y de la presencia de un orificio ocluido. Las sinusitis maxilares agudas de origen dentario son muy raras. Sin embargo cuando aparecen se caracterizan por signos propios de patologías dentarias (pulpitis, periodontitis, celulitis, etc. ), como resultado de un absceso periapical o por la perforación del piso del seno durante una extracción. Se añaden otros como dolor sinusal, en ocasiones de comienzo brutal, éstos dolores se intensifican hasta convertirse en intolerables al elevarse la presión en la región sinusal, como puede ser durante el esfuerzo corporal o al agacharse y también si se aplica calor. Es frecuente que el paciente se queje de dolor periodontal en la zona afectada, sin que sea posible detectar un

infección al seno, ocasionando lesiones anatomopatológicas de aparición secuencial:

1°) Parulia sinusal. Se caracteriza por una concentración purulenta que se abre en el seno maxilar, ubicándose debajo de la mucosa sinusal, la cual aún con todo esto no se mostrará inflamada. Este cuadro sanará rápidamente si se suprime precozmente el foco dentario.

2°) Empiema sinusal. Se caracteriza porque el material purulento, perfora la mucosa, penetrando dentro de la cavidad sinusal. Al principio la mucosa se se mostrará ilesa, y lo seguirá estando si se drena el absceso y se trata su causa. En caso contrario, la mucosa sinusal presentará una reacción inflamatoria, pasándose al tercer estadio lesional evolutivo

## **CLASIFICACIÓN DE SINUSITIS MAXILAR**

La sinusitis maxilar se clasifica en aguda, subaguda y crónica.

### **a) SINUSITIS MAXILAR AGUDA**

Su desarrollo es en días o semanas, los síntomas dependen de la actividad o virulencia de las bacterias infectantes y de la presencia de un orificio ocluido. Las sinusitis maxilares agudas de origen dentario son muy raras. Sin embargo cuando aparecen se caracterizan por signos propios de patologías dentarias (pulpitis, periodontitis, celulitis, etc. ), como resultado de un absceso periapical o por la perforación del piso del seno durante una extracción. Se añaden otros como dolor sinusal, en ocasiones de comienzo brutal, éstos dolores se intensifican hasta convertirse en intolerables al elevarse la presión en la región sinusal, como puede ser durante el esfuerzo corporal o al agacharse y también si se aplica calor. Es frecuente que el paciente se queje de dolor periodontal en la zona afectada, sin que sea posible detectar un

diente que pudiera ser responsable del cuadro. Los tejidos blandos por encima de la fosa canina se hallan inflamados, existiendo dolor a la percusión y a la presión, además de obstrucción nasal unilateral, generalmente del lado afectado y rinorrea purulenta, fétida, del lado opuesto, asociada a una sedación del cuadro doloroso y afectación constante, aunque de intensidad variable del estado general.

El síntoma principal es el dolor intenso, constante y localizado. Parece que afecta el globo ocular, carrillo y región frontal, los dientes en ésta región pueden estar extremadamente dolorosos ya que cualquier movimiento, o al hacer contacto, el dolor se intensifica.

La descarga nasal al principio puede ser acuosa o serosa pero de pronto se torna mucopurulenta, gotea a nasofaringe y causa irritación constante, produciendo espectoración y carraspera. En la sinusitis consecutiva a un diente infectado, la secreción tiene un olor muy desagradable. En ésta enfermedad hay toxemia general con escalofríos, sudoración, fiebre, mareos náuseas, y es muy común la disnea.

Algunas veces ocurre aplastamiento del seno en las fracturas del maxilar. En ocasiones después de la impactación traumática del arco cigomático, éste penetra en el seno, puede producir infección aguda, por la retención de sangre en el seno.

## TRATAMIENTO

Aunque los virus pueden jugar un papel en la iniciación de la sinusitis maxilar aguda, la enfermedad debe tratarse como una infección bacteriana. Es ideal que el tratamiento sea efectivo para *S. Pneumoniae* y *H. Influenzae*; se aconseja una serie de 10 días de tratamiento con ampicilina o amoxicilina en la fase inicial de la sinusitis.

Para el paciente alérgico a la penicilina, la trimetoprima-sulfametoxazol es una alternativa que da cobertura adecuada contra los microorganismos antes mencionados.

El tratamiento antimicrobiano efectivo para los pacientes con sinusitis maxilar aguda puede ayudar a reducir la incidencia de enfermedad sinusal crónica, aunque esto no está establecido

Muchos pacientes con sinusitis maxilar aguda a los cuales se les administró penicilina, tetraciclinas y cefalosporinas no tuvieron un tratamiento efectivo. Ello puede haber producido daño permanente del seno y puede haber sido una causa evitable de sinusitis crónica.

El tratamiento de sostén será utilizar descongestivos nasales. Se recomiendan las gotas nasales de fenilefrina al 0.25 o 0.5%. Si el dolor es acentuado puede requerirse codeína. Los antihistamínicos no deben emplearse, ya que pueden espesar el líquido sinusal purulento y empeorar el drenaje.

#### b) SINUSITIS MAXILAR SUBAGUDA

El desarrollo de este tipo de sinusitis es en semanas o meses. Esta etapa es de avance silencioso ya que no hay síntomas de congestión aguda, como dolor y toxemia generalizada. La secreción es persistente y se asocia con voz nasal y nariz obstruida. Es muy común el dolor de garganta. El paciente se siente sin fuerza, se cansa fácilmente y muchas veces no puede dormir, pues la tos lo mantiene despierto.

El diagnóstico se basa en los síntomas, rinoscopia, transiluminación, radiografías e historia de un resfriado persistente o ataque de sinusitis con duración de semanas o meses.

La sinusitis subaguda puede ser el estado intermedio entre la aguda y la crónica

El tratamiento médico y quirúrgico adecuado es importante para evitar que el caso agudo se torne crónico. El alivio puede venir despacio o súbitamente, pero suele ocurrir poco después de mejorar el drenaje, de manera que las secreciones puedan salir del seno tan rápidamente como se forman.

### c) SINUSITIS MAXILAR CRÓNICA

La sinusitis maxilar crónica no es infrecuente que transcurra con pocos síntomas: dolores de cabeza sordos que se intensifican al agacharse, derrame nasal unilateral y dolor a la presión aplicada sobre la fosa canina. Su desarrollo es de meses o incluso años. Esta enfermedad se llega a desarrollar cuando no se ha dado tratamiento preventivo durante la etapa aguda. Se va a dar como resultado de ataques repetitivos de sinusitis aguda, focos dentales infecciosos inadvertidos, alergias, resfriados constantes.

Las molestias más frecuentes son que el paciente tiene una sensación de masa que ocupa el área de la nariz y cara, hay hipersecreción mucopurulenta de olor fétido, dolor de cabeza, obstrucción nasal, tos crónica, laringitis o faringitis. Esta etapa representa peligro, ya que es un foco de infección por el cual vierten muchos microorganismos, y sus toxinas van a la sangre.

La sinusitis maxilar odontógena es prácticamente siempre crónica. En ella la mucosa sinusal, que es un epitelio cilíndrico pseudoestratificado en cuyo interior se encuentran células mucosecretoras.

Se caracteriza por una hiperplasia de las células calciformes, con una producción incrementada de mucina, y una metaplasia mucóide combinada con una metaplasia pseudoescamosa, siendo frecuente la formación de pólipos.



Frecuentemente se descubre un quiste dentífero en el seno, otros padecimientos son: neoplasias benignas o malignas, osteomielitis, rinitis antrales o pólipos.

El odontoma, tumor benigno, suele tratarse radicalmente cuando invade esta región, si llega a llenar el seno, muchas veces origina constricción mecánica de tejidos vitales, lo cual exige hemimaxilectomía, o en otras puede descortarse fácilmente sin tocar el antro, cuando son encapsulados.

En algunos casos hay una atrofia epitelial, acompañada de una desaparición de las glándulas de la lámina propia, que adopta entonces un aspecto fibroso cicatrizal.

El ameloblastoma que invade al seno, causa expansión intensa de paredes facial y nasal. Los estudios radiográficos suelen mostrar las características de la lesión.

Los tumores mixtos sufren cambios malignos y dan como resultado crecimiento rápido e invasión del seno.

Las lesiones de tejido conectivo, como sarcomas fibrógenos y osteógenos, rara vez atacan al antro, si lo hacen es durante la niñez y el pronóstico es malo. Por desgracia los síntomas característicos de tumores malignos, aparecen en esta región cuando la enfermedad es inoperable.

El carcinoma epidermoide del antro es más común que el sarcoma. Puede estar presente durante algún tiempo sin producir manifestaciones clínicas. Los dientes presentan movilidad y dolor, si se realiza la extracción el alveolo no cicatriza. Las metástasis a órganos vitales pueden causar la muerte antes que ocurra la extensión local. Muchas veces la tumefacción de la cara nos puede motivar a consultar al médico.

Para el diagnóstico temprano debe darse importancia al dolor persistente o recurrente en dientes o cara, sin causa dental precisa. El diagnóstico temprano es pertinente, ya sea que el odontólogo tome la responsabilidad del tratamiento o no.

## **CAUSAS DE COMUNICACIÓN ANTRAL**

- a) Anatómicas. Donde la relación que existe entre las raíces y el antro es íntima
  
- b) Instrumental. El uso de cucharillas y elevadores intentando la extracción de un diente o raíz puede provocar la perforación antral..
  
- c) Accidental. Esta se llega a dar cuando el seno del maxilar es muy amplio y el piso muy delgado, al intentar realizar la extracción se llega a desplazar la raíz o el diente completo, perforando el seno maxilar.
  
- d) Infecciones dentales. Cuando los dientes presentan abscesos periapicales o enfermedades periodontales.

## **DIAGNÓSTICO**

El diagnóstico dependerá en gran medida del tamaño de la lesión y de su tiempo de evolución.  
La evolución diagnóstica debe incluir.

Para el diagnóstico temprano debe darse importancia al dolor persistente o recurrente en dientes o cara, sin causa dental precisa. El diagnóstico temprano es pertinente, ya sea que el odontólogo tome la responsabilidad del tratamiento o no.

## **CAUSAS DE COMUNICACIÓN ANTRAL**

- a) Anatómicas. Donde la relación que existe entre las raíces y el antro es íntima.
- b) Instrumental. El uso de cucharillas y elevadores intentando la extracción de un diente o raíz puede provocar la perforación antral..
- c) Accidental Esta se llega a dar cuando el seno del maxilar es muy amplio y el piso muy delgado, al intentar realizar la extracción se llega a desplazar la raíz o el diente completo, perforando el seno maxilar.
- d) Infecciones dentales. Cuando los dientes presentan abscesos periapicales o enfermedades periodontales.

## **DIAGNÓSTICO**

El diagnóstico dependerá en gran medida del tamaño de la lesión y de su tiempo de evolución.

La evolución diagnóstica debe incluir:

## DIAGNÓSTICO CLÍNICO

La sinusitis maxilar es diagnosticada mediante una adecuada exploración que incluye:

a) Exploración otorrinolaringológica.

Debe comprender la realización de una rinoscopía anterior y posterior, un examen faringolaríngeo, para comprobar la presencia o ausencia de complicaciones sépticas regionales y ocasionalmente una diafanoscopia.

b) Exploración estomatológica.

Consiste en un examen bucodentario, en el cual deben buscarse alteraciones en los premolares y molares, tales como caries, movilidad, cambios de color, fracturas, respuestas anormales a las pruebas de vitalidad; y también en el periodonto relacionado con esta zona.

Es importante mencionar que se debe hacer la percusión y palpación de la zona. Se practica la prueba del soplo nasal, en donde se le tapará la nariz al paciente y se le pedirá que sople con la boca abierta, de tal forma que podamos ver si existe burbujeo a través del alveolo. Se indicará al paciente que tome agua, si la comunicación existe, entonces el agua saldrá por la nariz.

## DIAGNÓSTICO RADIOGRÁFICO

Aunque el diagnóstico definitivo mediante el examen radiológico se determina en ocasiones mediante una sola radiografía retroalveolar, lo habitual es el empleo de las proyecciones extraorales. en las que podemos apreciar la cavidad bucal, el seno maxilar y el trayecto de la comunicación

Es muy importante el estudio radiográfico, ya que en el podemos apreciar lo que no podemos detectar clínicamente, nos dará una guía para el tratamiento a realizar. Se debe realizar un exámen de :

a) Arcada dentaria.

Mediante una radiografía panorámica ( ortopantomografía ), y radiografías intraorales ( oclusales y dentoalveolares ), deben buscarse datos que avalen la existencia de lesiones periodontales, periapicales, quistes, material odontológico, dientes incluídos y lesiones óseas como tumores, osteítis, etc.

Podemos hacer la comparación entre ambos senos, se apreciará la relación entre el piso antral y las raíces de los dientes, permitiendonos localizar el diente o la raíz perdida.

b) Seno maxilar.

Mediante las proyecciones radiográficas empleadas rutinariamente para explorar el seno maxilar, debemos buscar las imágenes susceptibles de traducir la existencia de una sinusitis maxilar: opacidad homogénea del seno maxilar, imagen hidroaérea, imagen de marco, que presenta un engrosamiento de la mucosa sinusal y opacidad circunscrita al suelo sinusal

Al explorar radiográficamente el seno, es necesario tener presentes dos posibilidades: la asociación de un tumor maligno y una sinusitis maxilar crónica y la ocurrencia de una doble etiología, nasal y dentaria, de un cuadro de infección sinusal

La tomografía nos va a dar una imagen por planos, ayudando así a localizar la zona afectada y nos facilitará la comparación de los dos senos maxilares.

El diagnóstico radiográfico de los senos maxilares se basa en la marcada radiolucidez de los senos paranasales bien neumatizados. Toda alteración patológica de los mismos produce una expulsión de aire y, por consiguiente, una reducción de la radiolucidez que se manifiesta en la imagen radiológica en forma de opacificación del seno.

Además de éstos métodos convencionales de radiología simple se utilizan hoy cada vez con mas frecuencia métodos exploratorios radiológicos mas complejos como la tomografía computarizada o la resonancia magnética para diagnosticar éste tipo de lesiones.

## TRATAMIENTO

El tratamiento de las sinusitis maxilares debe dirigirse a solucionar tanto el problema sinusal como eliminar las lesiones dentarias.

a) Tratamiento de la sinusitis. Varía dependiendo de su forma clínica.

En la sinusitis aguda se pone en práctica un tratamiento conservador consistente en el empleo de antibióticos, analgésicos, antiinflamatorios, mucolíticos e inhalaciones nasales que fluidifiquen las secreciones para facilitar su eliminación.

En los casos en que exista una colección purulenta sinusal, es recomendable practicar una punción, lavado del antro, lo que permite evacuar el contenido sinusal e instalar en el interior de la cavidad soluciones antibióticas

La tomografía nos va a dar una imagen por planos, ayudando así a localizar la zona afectada y nos facilitará la comparación de los dos senos maxilares.

El diagnóstico radiográfico de los senos maxilares se basa en la marcada radiolucidez de los senos paranasales bien neumatizados. Toda alteración patológica de los mismos produce una expulsión de aire y, por consiguiente, una reducción de la radiolucidez que se manifiesta en la imagen radiológica en forma de opacificación del seno.

Además de éstos métodos convencionales de radiología simple se utilizan hoy cada vez con mas frecuencia métodos exploratorios radiológicos mas complejos como la tomografía computarizada o la resonancia magnética para diagnosticar éste tipo de lesiones.

## TRATAMIENTO

El tratamiento de las sinusitis maxilares debe dirigirse a solucionar tanto el problema sinusal como eliminar las lesiones dentarias:

a) Tratamiento de la sinusitis. Varía dependiendo de su forma clínica

En la sinusitis aguda se pone en práctica un tratamiento conservador consistente en el empleo de antibióticos, analgésicos, antiinflamatorios, mucolíticos e inhalaciones nasales que fluidifiquen las secreciones para facilitar su eliminación.

En los casos en que exista una colección purulenta sinusal, es recomendable practicar una punción, lavado del antro, lo que permite evacuar el contenido sinusal e instalar en el interior de la cavidad soluciones antibióticas

La sinusitis crónica es tratada de forma variable según el estado de afectación de la mucosa , si esta se encuentra inflamada y moderadamente hiperplásica, deberá ser tratada por medios conservadores; si por el contrario, la mucosa antral está inflamada, notoriamente hiperplásica, presenta pólipos y zonas necróticas, debe ser eliminada,

b) Tratamiento de las lesiones dentarias. El objetivo es eliminar los focos sépticos óseo dentarios, así como las causas de los mismos.

Siempre que sea posible practicaremos un tratamiento conservador dentario ( endodoncia, cirugía periapical o periodontal, etc. ), pero en aquellos casos en los que este no sea factible, recurriremos a la extracción del órgano dentario encausado.

Cuando se lleve a cabo la perforación del piso del seno, por la introducción de alguna raíz o diente durante la extracción, no se debe explorar a través del alveolo. Si se llegara a hacer una perforación en el seno, es pequeña y se ha tenido cuidado, evitando lavados, colutorios enérgicos, y sonarse la nariz frecuente y fuertemente, en la mayor parte de los casos se formará un buen coágulo y ocurrirá una cicatrización normal. La exploración instrumental de los alveolos debe evitarse en lo posible para no llevar la infección a regiones no contaminadas.

Un procedimiento sencillo, que dá buenos resultados para cerrar una penetración accidental en el seno, es el siguiente: se levanta el mucoperiostio del lado bucal y lingual, se reduce y disminuye bastante a la altura de la cresta alveolar a nivel de la penetración, los bordes del tejido blando que van a ser aproximados se reavivan, para que las superficies cruentas queden en contacto, los bordes se aproximan con puntos de colchonero, y se refuerzan con puntos separados múltiples de seda negra; los puntos se dejan de cinco



a siete días, se prescriben gotas nasales para contraer la mucosa y favorecer el drenaje.

Cuando se lleva a cabo la perforación del piso del seno al impactarse accidentalmente el ápice fracturado de una raíz y lo contamina con bacterias virulentas; si el odontólogo no tiene la habilidad para extraer éstos ápices desplazados, la manipulación y el traumatismo generalmente causan infección aguda. Si fracasa el intento de extraer el fragmento radicular, la operación se suspenderá y se estimulará la curación de la herida. Se debe actuar honestamente con el paciente, haciendo de su conocimiento, que el fragmento de raíz quedo dentro.

El uso de las radiografías nos ayudará definitivamente a localizar el diente o fragmento desviado. La intervención más recomendable para extraerlo es el procedimiento Caldwell-Luc

## **TÉCNICA CALDWELL-LUC.**

Fué descrita en 1893 por George Caldwell y Henry Luc. Puede ser realizada bajo anestesia locoregional, aunque en algunos casos se recurrirá a la anestesia general.

El paciente debe ser intubado por vía oral o endonasal, opuesta al lado por intervenir, colocado en posición decúbito supino, y con la cabeza también *hacia el lado opuesto. Se recomienda obturar la luz faríngea, mediante unas gasas que impidan la entrada de sangre en el esófago.*

## **INDICACIONES**

- 1) Extraer dientes o fragmentos de raíces del seno.
- 2) Trauma del maxilar, con aplastamiento de las paredes del seno maxilar o

a siete días, se prescriben gotas nasales para contraer la mucosa y favorecer el drenaje.

Cuando se lleva a cabo la perforación del piso del seno al impactarse accidentalmente el ápice fracturado de una raíz y lo contamina con bacterias virulentas; si el odontólogo no tiene la habilidad para extraer éstos ápices desplazados, la manipulación y el traumatismo generalmente causan infección aguda. Si fracasa el intento de extraer el fragmento radicular, la operación se suspenderá y se estimulará la curación de la herida. Se debe actuar honestamente con el paciente, haciendo de su conocimiento, que el fragmento de raíz quedo dentro.

El uso de las radiografías nos ayudará definitivamente a localizar el diente o fragmento desviado. La intervención más recomendable para extraerlo es el procedimiento Caldwell-Luc.

## **TÉCNICA CALDWELL-LUC.**

Fué descrita en 1893 por George Caldwell y Henry Luc. Puede ser realizada bajo anestesia locoregional, aunque en algunos casos se recurrirá a la anestesia general.

El paciente debe ser intubado por vía oral o endonasal, opuesta al lado por intervenir, colocado en posición decúbito supino, y con la cabeza también hacia el lado opuesto. Se recomienda obturar la luz faríngea, mediante unas gasas que impidan la entrada de sangre en el esófago.

## **INDICACIONES**

- 1) Extraer dientes o fragmentos de raíces del seno.
- 2) Trauma del maxilar, con aplastamiento de las paredes del seno maxilar o

caída del piso de la órbita.

- 3) Tratamiento de hematomas del antro, con hemorragia activa por la nariz.

La sangre puede ser evacuada y se localizan los puntos sangrantes. La hemorragia se cohibe con tapones empacados de adrenalina o algún hemostático.

- 4) Sinusitis maxilar crónica con degeneración polipoide de la mucosa.
- 5) Quistes del seno maxilar.
- 6) Neoplasias del seno maxilar.

## PROCEDIMIENTO

**ANESTESIA.** Se utiliza el anestésico que a juicio del operador sea el mejor para el paciente. Si el enfermo está dormido, se hará intubación y se pondrá un empaque en la garganta a lo largo del borde anterior del paladar blando y pilares amigdalinos.

**INCISIÓN.** Si la sinusitis no se acompaña de una comunicación bucosinusal, debe hacerse una incisión en el vestíbulo oral, tallada horizontalmente en la mucosa libre, y extendida desde el primer molar hasta el incisivo lateral. Una alternativa puede ser la incisión extendida entre el canino y el segundo molar, por encima de la encía insertada y con incisiones de descarga, divergentes en sus extremos.

Si la sinusitis se acompaña de una comunicación bucosinusal, se debe realizar un colgajo mucoperióstico trapezoidal de pedículo superior.

**DESPEGAMIENTO MUCOPERIÓSTICO CUIDADOSO** Se despega el tejido del hueso con elevadores de periostio llegando hacia arriba hasta el canal infraorbitario, evitando lesionar el nervio infraorbitario. Para facilitar este

despegamiento se puede administrar submucosamente suero o una solución diluída de adrenalina al 0.005%.

**TREPANACIÓN.** Mediante escoplos y gubias o fresas de acero, se debe hacer una osteotomía por encima de los ápices de los premolares, haciendo un orificio de aproximadamente un centímetro de diámetro. La abertura se agranda con un instrumento de corte como una pinza de Citelli, hasta permitir la exploración digital de la cavidad antral, para esto se introduce el dedo índice; la abertura debe ser lo suficientemente alta para no tocar las raíces de los dientes. El motivo de esta operación es extirpar restos radiculares o cuerpos extraños, se efectúa fácilmente.

En este tiempo quirúrgico se puede producir una hemorragia profusa, originada por una secreción de la rama de la arteria esfenopalatina situada en la pared lateral del seno; puede ser controlada mediante compresión con una gasa seca o impregnada con una solución hemostática. (Fig. 3)

**SUTURA.** Se sutura sobre el hueso con puntos separados, con seda negra de 2 ó 3 / 0, se deja de cinco a siete días.

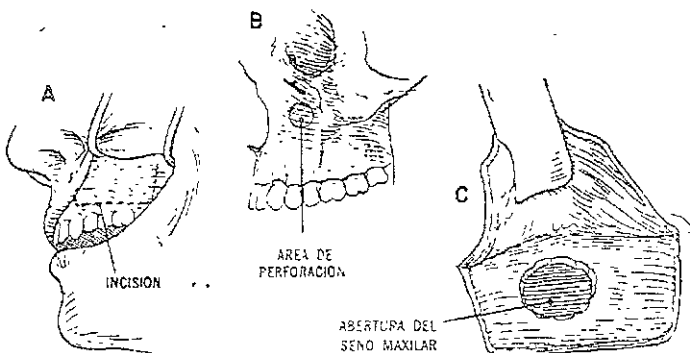


Fig 3 Técnica de Caldwell-Luc

## **OTRAS TÉCNICAS**

Mencionaremos algunas técnicas propuestas además de la ya mencionada Caldwell-Luc.

### **INTERVENCIÓN DE DESAULT-LEMORRIER.**

La cavidad sinusal se aborda por trepanación de la fosa canina, sin realizar una abertura contranasal.

### **INTERVENCIÓN DE PIETRANTONI-DE LIMA**

Se realiza un orificio en la fosa canina, se amplía hacia afuera, dentro y arriba, a fin de alcanzar por vía transmaxilar la zona de contacto etmoides-maxilar y llevar a cabo una etmoidectomía. Su realización puede ser en parasinusitis supuradas, las cuales habitualmente son de origen rinógeno

Se recomienda en el tratamiento de las sinusitis maxilares odontógenas, el tratamiento siempre que sea en lo posible conservador del o los órganos dentarios causales, y la actuación sobre el seno maxilar por medio de la intervención de Caldwell-Luc.

### **LIMPIEZA RADICAL CON TÉCNICAS POR LA IMAGEN SINUSCOPIO**

En el momento actual se está llevando a cabo con alta efectividad la intervención radical sobre la mucosa del seno maxilar mediante técnicas por la imagen directa con microcámaras introducidas dentro del seno y proyección en una pantalla amplificadora. Introduciendo una microcámara de

4mm en estructura semirrígida por el meato nasosinusal accedemos al seno maxilar y se obtiene una imagen en la pantalla de toda la estructura interna del seno y de las características y el estado de su mucosa. A través de una pequeña antrostomía en la pared anterior introducimos unas pinzas diseñadas específicamente para ésta función se despega y levanta la mucosa sinusal enferma, realizando su extirpación a través de la antrostomía antes mencionada. El tratamiento del seno con el sinuscopio nos permite realizar una limpieza quirúrgica mínimamente agresiva, con un control directo del interior de la cavidad antral, facilitando una rapidísima recuperación del paciente. Todas éstas intervenciones se realizan con carácter ambulatorio con anestesia local y sedación , con anestesia general o sólo con anestesia local

## **CONCLUSIONES**

La sinusitis maxilar es una enfermedad que se presenta en 10 o 15% de los pacientes tratados en el consultorio dental.

Para evitar complicaciones durante el tratamiento se debe realizar una historia clínica completa y estudios radiográficos.

Por la relación íntima que existe entre el antro y las raíces de los dientes con su hueso alveolar adyacente, es probable la complicación, ya que las raíces o dientes por extraer muchas veces aparecen la pared ósea delgada que separa el alveolo del seno y otras tantas se quedan entre el hueso y la membrana, esto se ve afectado por la abertura hacia la boca y la infección residual en el alveolo. En éste tiempo el operador decide hasta que profundidad del alveolo va a buscar la raíz o el diente, aunque lo mas recomendable es no sondear a través del alveolo para comprobar una posible comunicación al piso antral, o si es conveniente abrir la pared bucal del alveolo en éste lugar u optar por un segundo tiempo que es realizar la operación de Caldwell-Luc

4mm en estructura semirrígida por el meato nasosinusal accedemos al seno maxilar y se obtiene una imagen en la pantalla de toda la estructura interna del seno y de las características y el estado de su mucosa. A través de una pequeña antrostomía en la pared anterior introducimos unas pinzas diseñadas específicamente para ésta función se despega y levanta la mucosa sinusal enferma, realizando su extirpación a través de la antrostomía antes mencionada. El tratamiento del seno con el sinuscopio nos permite realizar una limpieza quirúrgica mínimamente agresiva, con un control directo del interior de la cavidad antral, facilitando una rapidísima recuperación del paciente. Todas éstas intervenciones se realizan con carácter ambulatorio con anestesia local y sedación, con anestesia general o sólo con anestesia local.

## CONCLUSIONES

La sinusitis maxilar es una enfermedad que se presenta en 10 o 15% de los pacientes tratados en el consultorio dental.

Para evitar complicaciones durante el tratamiento se debe realizar una historia clínica completa y estudios radiográficos.

Por la relación íntima que existe entre el antro y las raíces de los dientes con su hueso alveolar adyacente, es probable la complicación, ya que las raíces o dientes por extraer muchas veces aparecen la pared ósea delgada que separa el alveolo del seno y otras tantas se quedan entre el hueso y la membrana, esto se ve afectado por la abertura hacia la boca y la infección residual en el alveolo. En éste tiempo el operador decide hasta que profundidad del alveolo va a buscar la raíz o el diente, aunque lo más recomendable es no sondear a través del alveolo para comprobar una posible comunicación al piso antral, o si es conveniente abrir la pared bucal del alveolo en éste lugar u optar por un segundo tiempo que es realizar la operación de Caldwell-Luc.

Para ofrecerle al paciente óptimos resultados, ya que ésta técnica requiere de un excelente manejo, es conveniente la colaboración entre el otorrinolaringólogo y el cirujano dental.

Todo el tratamiento será respaldado por antibióticos, gotas nasales y lavados

El odontólogo general se encuentra ante el compromiso de saber siempre que debe hacer siempre ante una comunicación bucosinusal, conocer perfectamente su diagnóstico para tratarla correctamente mediante las obturaciones adecuadas si procede o saber diferirla al especialista en cirugía bucal y maxilofacial.

Las comunicaciones antrales requieren siempre un tratamiento quirúrgico reglado y completo; las soluciones intermedias conducen siempre al fracaso

La resolución de las recidivas de una comunicación bucosinusal producidas por tratamientos anteriores erróneos o incompletos representa siempre una dificultad mayor para el cirujano y un pronóstico peor para el paciente.

## CASO CLÍNICO

Paciente masculino al cual se le realiza extracción del primer molar superior izquierdo, en ésta pieza está destruida la corona casi en su totalidad.

Se procede a debridar sin ninguna complicación, cuando se quiere luxar el molar, se observa que tiene muy poca movilidad, al realizar la maniobra con el forceps se extrae la pieza quedando dentro un fragmento de una de sus raíces

Posterior a esto se intenta extraerla con el elevador logrando con esto la introducción del fragmento hacia el seno maxilar, el paciente refiere que al realizar movimientos bruscos de la cabeza tiene la sensación de que el resto se mueve y que incluso percibe cierto sonido de la pieza al realizar los movimientos por lo que el paciente es remitido a cirugía, interviniéndolo favorablemente.

Después de la intervención quirúrgica el paciente no refiere ninguna complicación.

Éste caso clínico no está respaldado por un estudio radiográfico que demuestre la introducción hacia el antro, solo está narrado por el paciente y el operador.

ESTADÍSTICA  
DE LA DENTURA



Para ofrecerle al paciente óptimos resultados, ya que ésta técnica requiere de un excelente manejo, es conveniente la colaboración entre el otorrinolaringólogo y el cirujano dental

Todo el tratamiento será respaldado por antibióticos, gotas nasales y lavados.

El odontólogo general se encuentra ante el compromiso de saber siempre que debe hacer siempre ante una comunicación bucosinusal, conocer perfectamente su diagnóstico para tratarla correctamente mediante las obturaciones adecuadas si procede o saber diferirla al especialista en cirugía bucal y maxilofacial.

Las comunicaciones antrales requieren siempre un tratamiento quirúrgico reglado y completo; las soluciones intermedias conducen siempre al fracaso. La resolución de las recidivas de una comunicación bucosinusal producidas por tratamientos anteriores erróneos o incompletos representa siempre una dificultad mayor para el cirujano y un pronóstico peor para el paciente.

## CASO CLÍNICO

Paciente masculino al cual se le realiza extracción del primer molar superior izquierdo, en ésta pieza está destruida la corona casi en su totalidad.

Se procede a debridar sin ninguna complicación, cuando se quiere luxar el molar, se observa que tiene muy poca movilidad, al realizar la maniobra con el forceps se extrae la pieza quedando dentro un fragmento de una de sus raíces.

Posterior a esto se intenta extraerla con el elevador logrando con esto la introducción del fragmento hacia el seno maxilar, el paciente refiere que al realizar movimientos bruscos de la cabeza tiene la sensación de que el resto se mueve y que incluso percibe cierto sonido de la pieza al realizar los movimientos por lo que el paciente es remitido a cirugía, interviniéndolo favorablemente.

Después de la intervención quirúrgica el paciente no refiere ninguna complicación

Éste caso clínico no está respaldado por un estudio radiográfico que demuestre la introducción hacia el antro, solo está narrado por el paciente y el operador.

ESTUDIO RADIOGRÁFICO  
DE LA DENTADURA

## BIBLIOGRAFÍA

Kruger Gustavo CIRUGÍA BUCOMAXILOFACIAL, edit. Panamericana. Méx. D.,F 1998. 5° reimpresión de la 5° edición.

López Arranz J S CIRUGÍA ORAL, edit. Interamericana Mc Graw-Hill. Madrid España 1991, 1° edición.

H.H.Horch CIRUGÍA ORAL Y MAXILOFACIAL tomo 1 edit. Masson S.A. Barcelona España 1995.

Donado Rodríguez Manuel CIRUGÍA BUCAL PATOLOGÍA Y TÉCNICA, edit Masson S.A. 2° edición 1998. Reimpresión 1999. Barcelona España.

Blemmett Claude, Plum Freed Cecil. TRATADO DE MEDICINA INTERNA, 20° edición, edit. Mc Graw-Hill Interamericana vol. I y II. 1997 México D ,F.

T.R.Harrison. PRINCIPIOS DE MEDICINA INTERNA, vol.2 edit. Mc Graw-Hill Interamericana 14° edic. 1998.

A. Von Domarus, Ferreras Valenti MEDICINA INTERNA ediciones Doyma 12° edición. 1992.

J.Willis Hurst. MEDICINA INTERNA TRATADO PARA LA CIENCIA MÉDICA, edit. Panamericana. Buenos Aires Argentina 1984.

William N. Kelley MEDICINA INTERNA TOMO 2 edit. Panamericana 2° edición. Buenos Aires Argentina 1993.

A. Mc.Gehee Harvey TRATADO DE MEDICINA INTERNA edit. Mc Graw Hill-Interamericana, 6° edición 1994.

Gregory A. Ewald M.D. Clark R Mckenzie M.D. MANUAL DE TERAPÉUTICA MÉDICA, edit Masson- Little Brown S A. 9° edición Barcelona España.

Latarjet M, Ruiz Liard, ANATOMÍA HUMANA, 3° edición, edit. Médica panamericana España 1997, vol I.

Potz R, Pabst R Sobotta, ATLAS DE ANATOMÍA HUMANA, edit. Médica panamericana, Tomo I, 20° edición España 1998

REVISIONES BIBLIOGRÁFICAS PARA EL MÉDICO GENERAL, Facultad de Medicina. Octubre y noviembre del 2000 vol. 5, números 8 y 9.