



245
INSTITUTO MEXICANO DEL SEGURO SOCIAL

**HOSPITAL DE TRAUMATOLOGIA
VICTORIO DE LA FUENTE NARVAEZ
SERVICIO DE FEMUR Y RODILLA
6°. PISO PONIENTE**

46

T E S I S


**CLASIFICACION DE FRACTURAS USADAS EN EL HOSPITAL
DE TRAUMATOLOGIA VICTORIO DE LA FUENTE NARVAEZ.**

AUTOR:

**DR. ALEJANDRO GONZALEZ REBATU Y GLEZ
MEDICO RESIDENTES DEL 4° AÑO DE OY T
FEBRERO DEL 2001**

**ASESOR DE TESIS:
DR. GUILLERMO REDONDO AQUINO**

Jefe de division de traumatologia Victorio De la Fuente Narvaez.



HTVEN

MEXICO D.F. 2001



Universidad Nacional
Autónoma de México



UNAM – Dirección General de Bibliotecas
Tesis Digitales
Restricciones de uso


DERECHOS RESERVADOS ©
PROHIBIDA SU REPRODUCCIÓN TOTAL O PARCIAL

Todo el material contenido en esta tesis esta protegido por la Ley Federal del Derecho de Autor (LFDA) de los Estados Unidos Mexicanos (México).

El uso de imágenes, fragmentos de videos, y demás material que sea objeto de protección de los derechos de autor, será exclusivamente para fines educativos e informativos y deberá citar la fuente donde la obtuvo mencionando el autor o autores. Cualquier uso distinto como el lucro, reproducción, edición o modificación, será perseguido y sancionado por el respectivo titular de los Derechos de Autor.


AUTORIDADES

Dr Rafael Rodríguez Cabrera
Director HTVFN
Titular del curso de residentes




A handwritten signature in black ink, appearing to read 'Rodríguez', written over a horizontal line.

Dr Guillermo Redondo Aquino
Jefe de división del depto de enseñanza




A handwritten signature in black ink, appearing to read 'Redondo', written over a horizontal line.

Dr Roberto Palapa García.
Jefe del servicio de enseñanza.



A handwritten signature in black ink, appearing to read 'Palapa', written over a horizontal line.

Dr José A. Chavero
Jefe de División de Traumatología.



A handwritten signature in black ink, appearing to read 'Chavero', written over a horizontal line.

DEDICATORIA.

**DEDICO ESTA TESIS , A TODOS LOS RESIDENTES QUE HAN
TENIDO QUE PASAR ALGUNA GUARDIA EN DIAS FESTIVOS , LEJOS DE SUS
SERES QUERIDOS.**

AGRADECIMIENTOS.

A Dios: por permitirme terminar una etapa mas en mi vida e iniciar otra mas .

A mi esposa Mary : por su amor y alegría que hace que cada día sea lleno de felicidad.

A mis padres: por su confianza , apoyo y comprensión , por todos los años que pase fuera de casa.

A mis hermanos: Julio, Gerardo, Mauricio y Raymundo por que siempre han estado a mi lado.

A mis amigos: Luis , Rubén y Fernando , porque me han demostrado lo que es la amistad desinteresada y verdadera.

A mis maestros de Tae Kwan Do: por la filosofía que me han enseñado y el espíritu de lucha diaria.

A mis compañeros de guardia: por ocuparla juntos el cansancio , tristezas , alegrías , y por que con el tiempo se han vuelto mis mejores amigos. Por lo divertido que se volvían las guardias a las 2:00 de la madrugada con Fernando Álvarez, Ernesto Chu, y José Flores.

LESIONES ACROMIOCLAVICULARES.

La clasificación original de las lesiones acromio claviculares fue realizada por Tossy y cols, posteriormente fue completada por Alman.

Lo divide en 6 grupos

Tipo I : los ligamentos acromioclaviculares se distienden pero la articulación se mantiene intacta y estable

Tipo II: se produce una rotura de los ligamentos acromioclaviculares y una lesión incompleta de los ligamentos coracoclaviculares

Tipo III: se rompe completamente la articulación acromioclavicular y los ligamentos coracoclaviculares.

Tipo IV consiste en una rotura completa de los ligamentos coracoclaviculares y acromioclaviculares así como del deltoides y del trapecio con desplazamiento posterior de la clavícula

Tipo V: es similar a la tipo III pero la distancia de separación aumento de 100 a 300 % , y desprendimiento del trapecio del extremo distal de la clavícula

Tipo VI: rompimiento de los ligamentos coracoclaviculares y acromioclaviculares con desplazamiento del extremo distal de la clavícula hacia el espacio subacromial ó subcoracoideo .

También Llamam clasifica las fracturas de la clavícula en 3 tipos y son:

tipo I. fracturas del tercio medio de la clavícula.

Tipo II : fractura del tercio distal con lesión de ligamentos.

Tipo II : fracturas del tercio proximal de la clavícula.

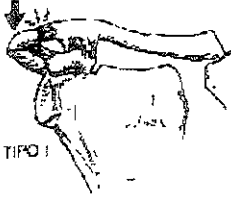
Y clasifica las lesiones esternoclaviculares como:

Grado I. lesión de la capsula articular esternoclavicular

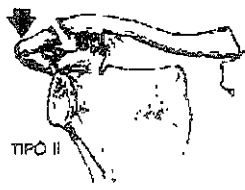
Grado II : ruptura de los ligamentos esternoclaviculares con ruptura de los ligamentos costoclaviculares.

Grado III : ruptura completa de los ligamentos esternoclaviculares y costoclaviculares. Con desplazamiento anterior ó retroesternal.

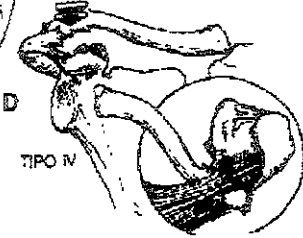
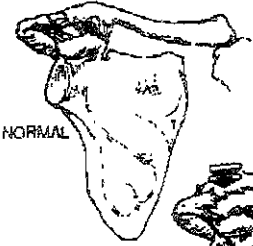
A



B



C



E



F

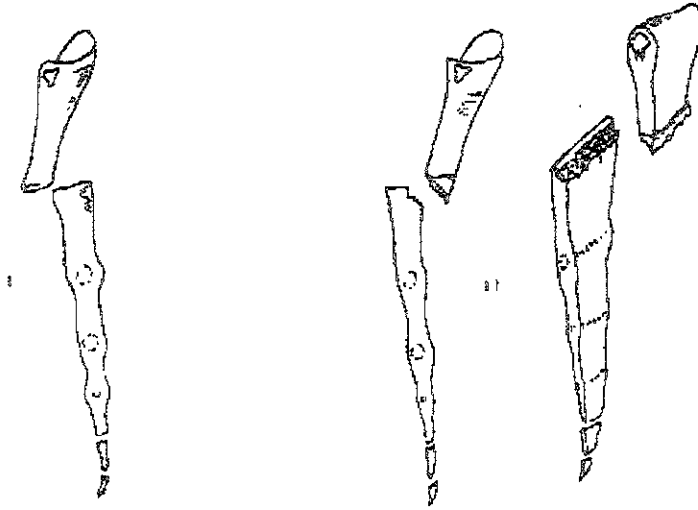


FRACTURAS LUXACIÓN MANUBRIO ESTERNAL

La articulación manubrio esternal se encuentra entre el manubrio y el primer segmento del esternón, ambos formados por osificación endocondral, sin centros de osificación secundarios. Se han descrito dos tipos de fractura luxación del manubrio esternal

Tipo I : el cuerpo del esternón se desplaza hacia atrás y es visto usualmente en las lesiones directas del esternón.

Tipo II la mas común, el manubrio se desplaza hacia posterior.



FRACTURAS DE LA ESCAPULA.

Clasificación de Hardegger : A pesar de ser raras las fracturas , son debido a un traumatismo de alta energía , con lesiones concomitantes de la cintura escapular

Tipo A : fractura del cuerpo de la escápala , por la masa importante de musculatura en ocasiones no muestra desplazamientos.

Tipo B : fracturas marginales de la glenoides , , producidas usualmente por luxaciones traumáticas de la cabeza humeral, si el fragmento del anillo es grande puede dejar inestabilidad.

Tipo C : fractura de la fosa glenoidea

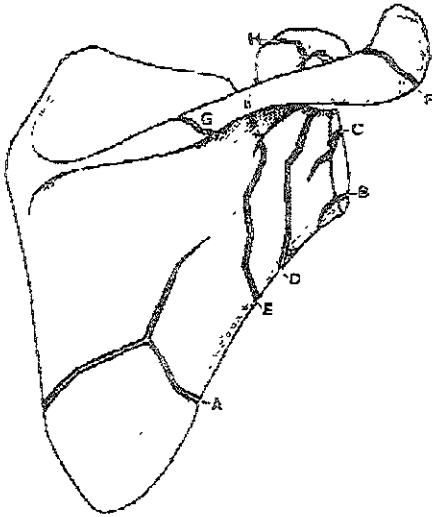
Tipo D : fracturas del cuello anatómico (muy raras)

Tipo E : fracturas del cuello quirúrgico .

Tipo F : fractura del acromion con un gran porcentaje de no unión

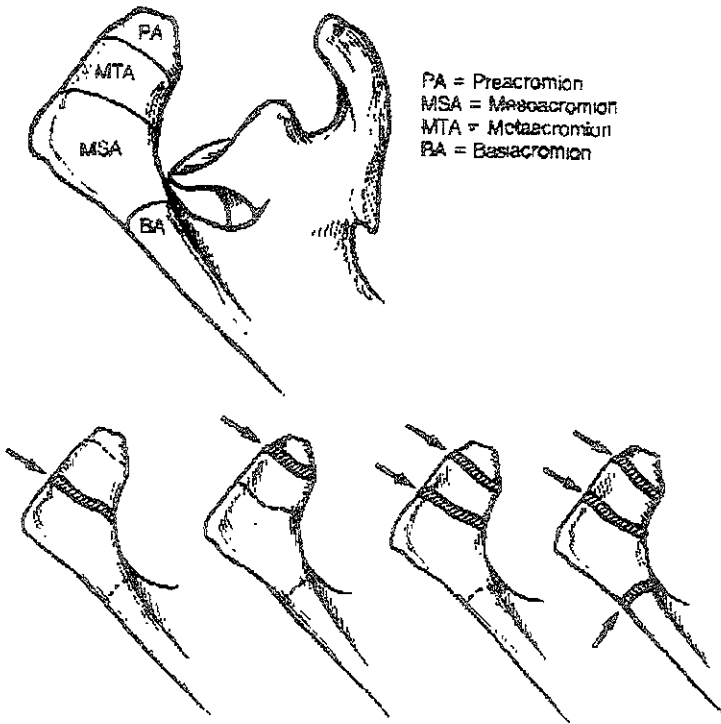
Tipo G: fracturas de la espina de la escápula.

Tipo H : fracturas del proceso coracoideo, solo en caso de lesión de los ligamentos coraco-humerales permitirá un desplazamiento ocasionando un compromiso del paquete neurovascular



FRACTURAS DEL ACROMION

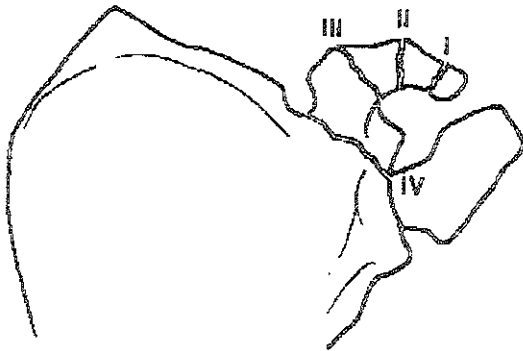
Las fracturas del acromion equivalen al 18% de las fracturas de la escápula en la serie de McGahan . La mayoría de las fracturas acromiales están mínimamente desplazadas y su tratamiento por lo general es conservador., aquí se muestra un esquema de los tipos de fracturas.



CLASIFICACION DE FRACTURAS DE LA APÓFISIS CORACOIDES. CLASIFICACION DE OGAWA.

Las clasifica en 5 tipos:

- I) fractura en el extremo distal de la coracoides causada por una tracción ejercida por el tendón del pectoral menor ó el tendón conjunto, los ligamentos acromio claviculares y coracoclaviculares están intactos
- II) Es una fractura idéntica a la tipo I pero la fractura se localiza en la porción media de la coracoides.
- III) Es una fractura basal asociada con una lesión acromioclavicular, provocada por un cizallamiento entre la clavícula y la escápula, puede estar muy desplazada
- IV) Es una fractura basal con extensión intrarticular del tercio ó cuarto superior de la glenoides.
- V) Son fracturas miscelánea las cuales no están encuadradas dentro de ninguna de las categorías anteriores



FRACTURAS DE HUMERO PROXIMAL

Las fracturas del humero proximal se basan en la presencia ó ausencia de desplazamiento, en uno ó mas de los 4 fragmentos principales, los cuales son cabeza humeral, la tuberosidad menor, tuberosidad mayor, y diáfisis humeral

Clasificación de Neer

Grupo I

- a) Incluye todas las fracturas sin importar el nivel ó numero de trazos de fracturas sin desplazamiento segmentario
- b) Fractura con desplazamiento en el cuello anatómico.

Grupo II

- a) cuello anatómico con segmento articular desplazado, (fractura de 2 fragmentos)

Grupo III:

Fractura de cuello quirúrgico con desplazamiento de la diáfisis ,

- a) fractura del cuello quirúrgico con desplazamiento mayo de 45° (todas de 2 fragmentos)
- b) la diáfisis separada , desplazada medialmente y anterior
- c) Fractura conminuida distalmente

Grupo IV.

Fracturas de la tuberosidad mayor con desplazamiento, .

- a) tuberosidad mayor desplazada mas de 1 cm, de la tuberosidad menor(dos fragmentos) .
- b) tres fragmentos cuando existe desplazamiento de la tuberosidad mayor y desplazamiento de la fractura del cuello
- c) Cuatro fragmentos cuando la tuberosidad menor esta también desplazada

Grupo V

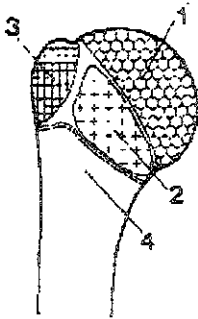
Fracturas de tuberosidad menor con desplazamiento

- a) dos fragmentos cuando la tuberosidad menor está desplazada , con ó sin fractura del cuello quirúrgico .
- b) tres fragmentos cuando la tuberosidad menor está desplazada ademas del fragmento del cuello quirúrgico , cabeza rotada externamente , y abducida , superficie articular anterior.


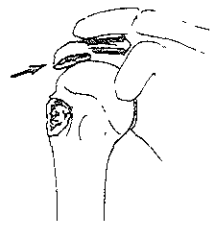

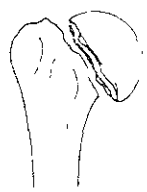




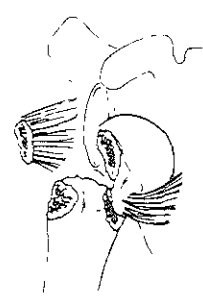
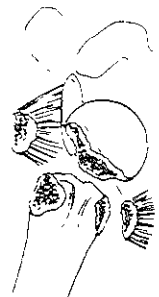
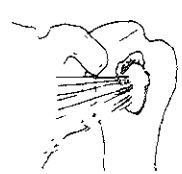





Grupo VI

Fractura luxación

- a) dos fragmentos. luxación y fractura de la tuberosidad desplazada, anterior ó posterior.
- b) Tres fragmentos: luxación, tuberosidad desplazada y fractura del cuello quirúrgico con desplazamiento (tuberosidad menor fracturada en luxaciones posteriores y tuberosidad mayor en anteriores)
- c) Cuatro fragmentos : luxación , tuberosidad mayor y menor desplazada y fractura del cuello quirúrgico (anterior ó posterior)



Los cuatro fragmentos principales del hueso proximal 1, Cabeza humeral, proximal al cuello anatómico, 2, trocín 3, troquíter; 4, tubérculo del hombro

	Troquir	Troquiter	Cuello quirúrgico	Cuello anatómico
partes				
partes				
partes				
fractura luxación	ant			
post				
impacción articular			impacción de la cabeza	

CLASIFICACION DE LA AO

12 - DIAFISIS HUMERAL

A	B	C
Contacto >90%	fractura en cuña (tercer fragmento)	fracturas complejas.
A.	B1 fractura en cuña (ala mariposa)	C1 fracturas complejas
A1 fractura simple	cuña espiral	Espiral + subgrupos Q
Espiral	.1 sección proximal	1 con 2 fragmentos intermedios
1 sección proximal	.2 sección media	.2 con 3 fragmentos intermedios
2 sección media	3 sección distal	3 con más de 3 fragmentos intermedios
3 sección distal	B2 fractura en cuña desplazada.	C2. fracturas complejas segmentarias
A2 fractura simple	1 sección proximal	1 con 1 fragmento segmental intermedio - Q
Oblicua (> 30°)	.2 sección media	2 con 1 fragmento segmental intermedio con desplazamiento
1 sección proximal	.3 sección distal	.3 con 2 fragmentos segmentarios intermedios - Q
2 sección media	B3 fractura en cuña.	C3 . fracturas complejas irregulares
3 sección distal	Cuña fragmentada.	1 con 2 o 3 fragmentos intermedios + Q
A3 fractura simple	+ subgrupos Q	2 con cizallamiento limitado (<4cm) - Q
Transversa (<30°)	1 sección proximal	.3 con cizallamiento extenso (>4cm) + Q
1 sección proximal	2 sección media	
2 sección media	3 sección distal	
3 sección distal		

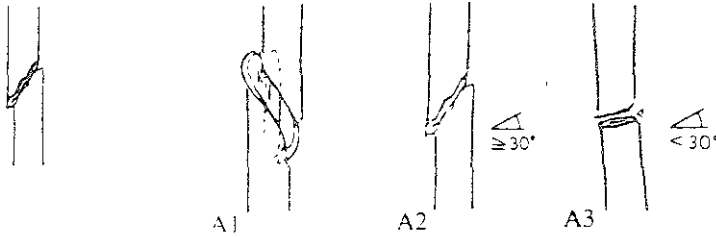
Calificación Q

B3	1) cuña espiral	C3.1 1) 2 principales fragmentos intermedios
2) Cuña desplazada		2) 3 principales fragmentos intermedios
C1 1) diafisaria pura		C3 2 1) zona proximal
2) diafisis-metafisaria proximal		2) zona media.
3) diafisis-metafisaria distal		3) zona distal
C2.1 1) - 3) igual Q		C3 3 - 1)-3) igual a C1
4) líneas oblicuas.		
5) líneas oblicuas y transversas		
C2.2 1) - 3) igual a C1		
4) cuña distal		
5) 2 cuñas proximal y distal		
C2.3 1) - 3) igual a C1		

Calificación general 7) pérdida ósea 8) amputación parcial 9) amputación

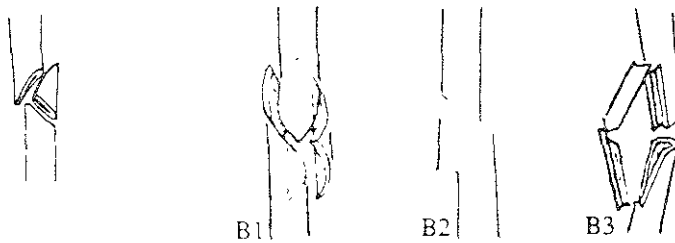
12- Húmero. Segmento diafisario

12-A Húmero. Seg. diafisario; fractura simple



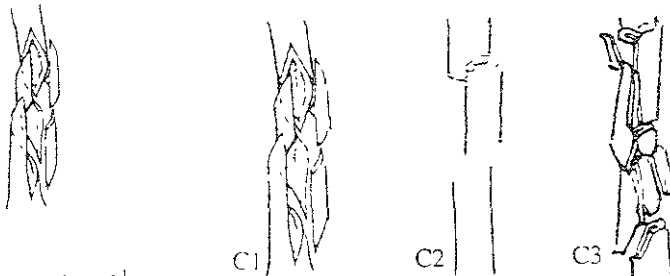
- A1 ... espiral
- A2 ... oblicua
- A3 ... transversal.

12-B Húmero. Seg. diafisario; fractura en cuña



- B1 ... por torsión
- B2 ... por flexión
- B3 ... con fractura de la cuña

12-C Húmero. Seg. diafisario; fractura compleja



- C1 ... espiral
- C2 ... segmentaria
- C3 ... irregular

13 - HUMERO DISTAL

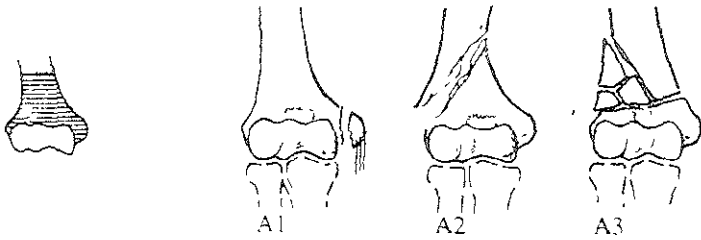
<p>A -</p> <p>A1 - fracturas extra articulares.</p> <p>Avulsion apofisaria.</p> <p>1 epicondilo lateral</p> <p>2 epicondilo medial</p> <p>3 epicondilo medial incarcerationo</p> <p>A2 - simple metafisaria.</p> <p>1 oblicua descendente e interior</p> <p>2 oblicua descendente y exterior</p> <p>3 transversa + Q</p> <p>A3 - metafisaria multifragmentada</p> <p>1 con una cuña intacta + Q</p> <p>2 con cuña fragmentada + Q</p> <p>3 compleja</p>	<p>B -</p> <p>B1 fractura articular parcial</p> <p>Condilo lateral sagital</p> <p>1 capitelum + Q</p> <p>2 transtroclear simple + Q</p> <p>3 transtroclear multifragmentada - Q</p> <p>B2 condilo medial sagital</p> <p>1 transtroclear simple involucrando lado medial</p> <p>2 transtroclear simple atravez de la ramura (garganta) - Q</p> <p>3 transtroclear multifragmentada + Q</p> <p>B3 - fractura articular parcial frontal</p> <p>1 capitelum - Q</p> <p>2 troclea - Q</p> <p>3 capitelum y troclea.</p>	<p>C -</p> <p>C1 fractura articular completa</p> <p>Simple articular y simple metafisaria</p> <p>1 con minimo desplazamiento - Q</p> <p>2 con marcado desplazamiento + Q</p> <p>3 trazo T epifisario</p> <p>C2 fractura articular completa</p> <p>Simple articular</p> <p>metafisaria multifragmentada.</p> <p>1 con 1 cuña intacta + Q</p> <p>2 con cuña fragmentada + Q</p> <p>3 complejo</p> <p>C3 fractura articular completa</p> <p>Articular multifragmentada</p> <p>1 metafisaria simple</p> <p>2 cuña metafisaria + Q</p> <p>3 metafisaria compleja + Q</p>
---	--	---

calificación =Q

<p>A1 2</p> <p>1) no desplazada</p> <p>2) desplazada</p> <p>3) Fragmentada</p> <p>A2 3</p> <p>1) transmetafisaria</p> <p>2) yuxta epifisaria con desplazamiento anterior (Kocher I)</p> <p>4) yuxta epifisaria con desplazamiento post. (Kocher II)</p> <p>A3 1 - A3 2</p> <p>1) lateral</p> <p>2) Medial</p>	<p>B1 1</p> <p>1) atravez del capitelum. (milch I)</p> <p>2) entre capitelum y troclea.</p> <p>B1 2</p> <p>1) ligamento colateral intacto</p> <p>2) ligamento colateral roto</p> <p>3) simple metafisaria</p> <p>4) cuña metafisaria.</p> <p>5) metafisio-diafisaria.</p> <p>B1 3</p> <p>1) epifisio-metafisaria.</p> <p>2) epifisio-metafisaria-diafisaria</p> <p>B2 2 1)-5) igual B1 2</p> <p>B2 3 1), 2) igual B1 3</p>	<p>B3 1 -</p> <p>1) incompleto (Kocher-Jorzanz)</p> <p>2) completo (Hahn - Stenthal)</p> <p>3) con componentes troclear</p> <p>4) fragmentada</p> <p>B3 2</p> <p>1) simple</p> <p>2) fragmentado</p> <p>C1 1 + C1 2</p> <p>1) trazo Y</p> <p>2) trazo en T metafisario.</p> <p>3) trazo en V</p> <p>C2 1 + C2 2</p> <p>1) metafisis lateral</p> <p>2) metafisis medial</p> <p>3) metafisio-diafisario lateral</p> <p>4) metafisio-diafisario medial</p> <p>C3 2</p> <p>1) intacto</p> <p>2) Fragmentado</p> <p>C3 3</p> <p>1) localizado</p> <p>2) extension dentro de la diafisis</p>
---	--	--

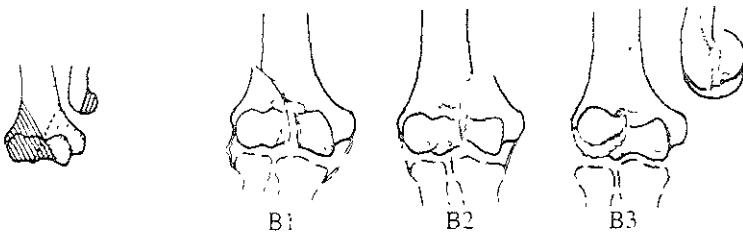
13- Húmero. Segmento distal

13-A Húmero. Seg. distal; fractura extra articular



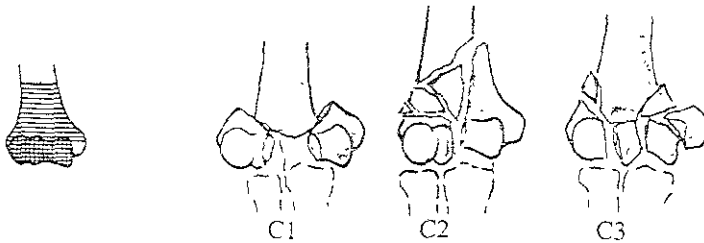
- A1 ... apofisaria por avulsión
- A2 ... metafisaria simple
- A3 ... metafisaria multifragmentaria.

13-B Húmero. Seg. distal; fractura articular parcial



- B1 ... lateral, en el plano sagital
- B2 ... medial, en el plano sagital
- B3 ... en el plano coronal

13-C Húmero. Seg. distal; fractura articular total



- C1 ... articular simple y metafisaria simple
- C2 ... articular simple y metafisaria multifragmentaria
- C3 ... multifragmentaria

CLASIFICACION DE FRACTURAS DE OLECRANON

Según Wolfgang

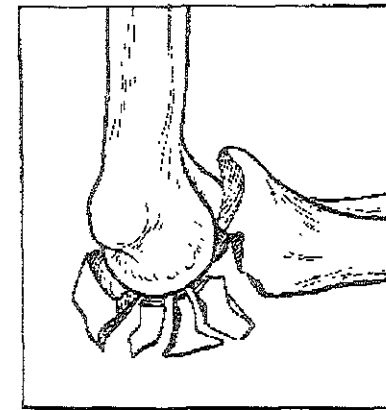
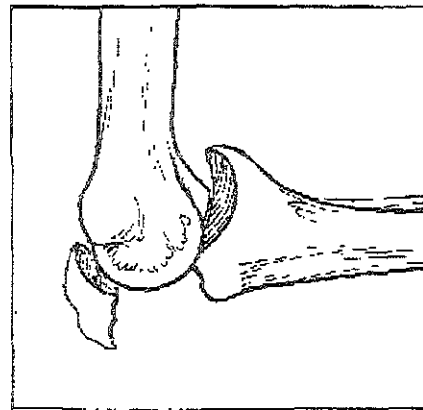
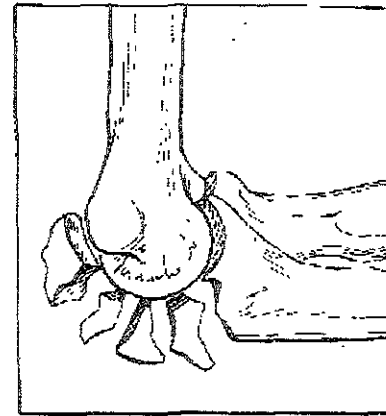
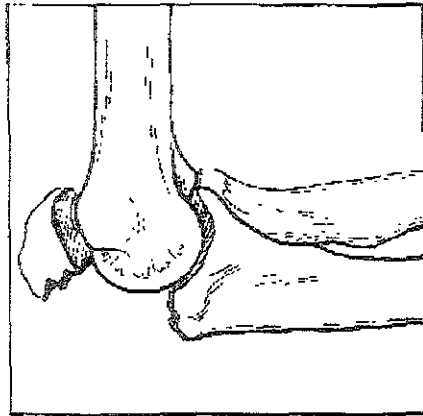
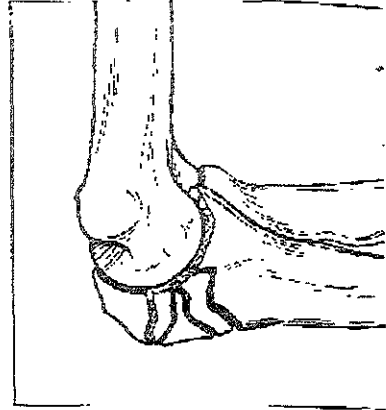
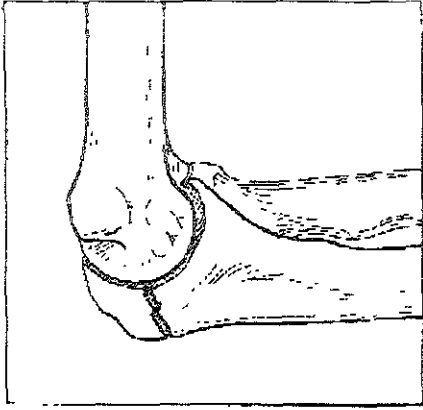
Tipo A) no desplazada ó desplazamiento menor de 2m,

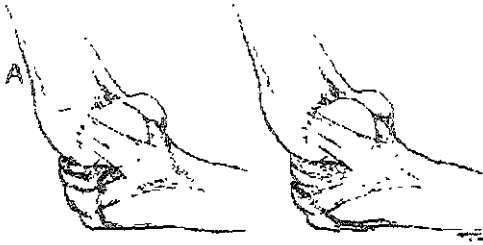Tipo B) desplazamiento mayor de 2mm, dos fragmentos(abulción ,transversa, oblicua)

Tipo C) desplazada conminuta.

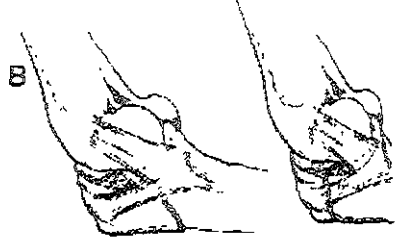Tipo D) desplazada con luxación de la cabeza radial

Tipo E) desplazada con fractura supracondilea del humero

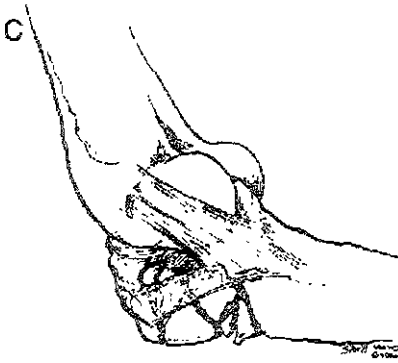




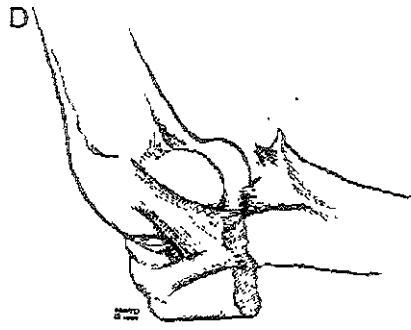
FRACTURA POR AVULSION



FRACTURA OBLICUA O TRANSVERSAL



FRACTURA CONMINUTA



FRACTURA-FIJACION

CLASIFICACION DE FRACTURAS DE CUELLO DEL RADIO

Judet clasifico las fracturas del cuello del radio de acuerdo a la inclinación y desplazamiento del fragmento proximal respecto al resto del radio.

Grado I) trazo de fractura sin desplazamiento

Grado II) desplazamiento menor del 50 % y angulación de 30 – 60 °

Grado III) desplazamiento mayor del 50 % y angulación de 60 –90 °

Grado IV) luxación lateral de la cabeza del radio.

Clasificación de Johnston.

Tipo I) fractura fisuraria ó fractura marginal

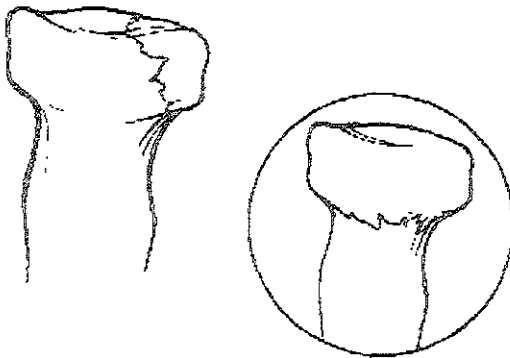
Tipo II) fractura marginal desplazada

Tipo III) fractura comminuta

Tipo IV) asociada a luxación posterior del codo

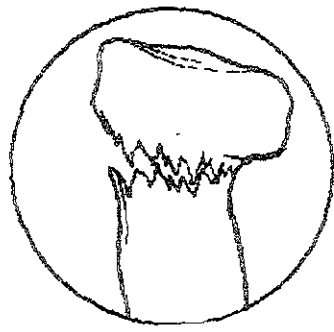
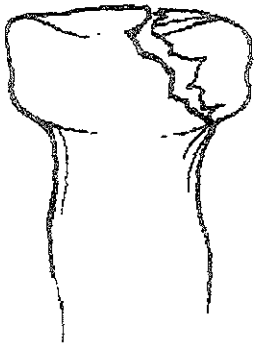
A

TIPO I



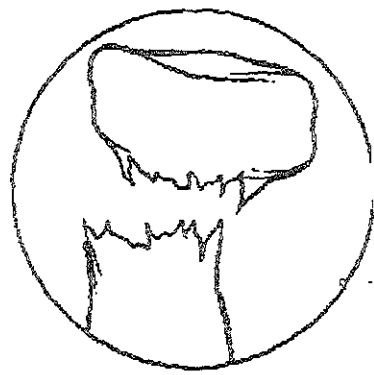
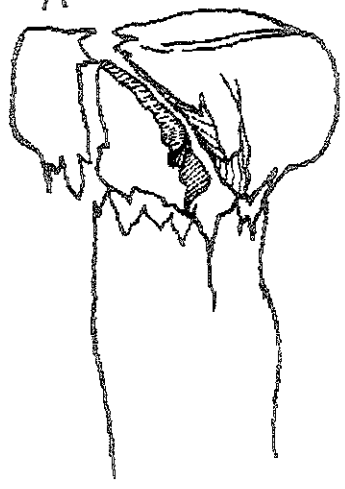
TIPO II

A



TIPO III

A



FRACTURA LUXACION DE MONTEGGIA

Esta fractura fue descrita en 1814 por Giovanni Batista Monteggia, describió una fractura del tercio proximal del cubito y una luxación de la cabeza radial

Esta clasificación es amplada por Bado en 1959

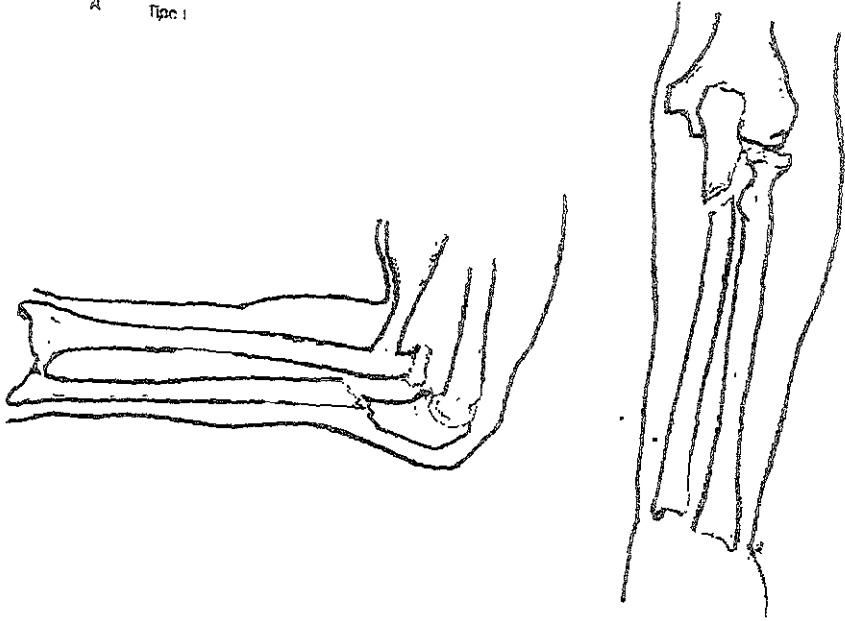
Tipo I) luxación de la cabeza del radio anterior , con fractura del cubito a cualquier nivel , con anulación anterior

Tipo II) luxación posterior ó postero lateral de la cabeza radial con fractura diafisaria del cubito y angulación posterior

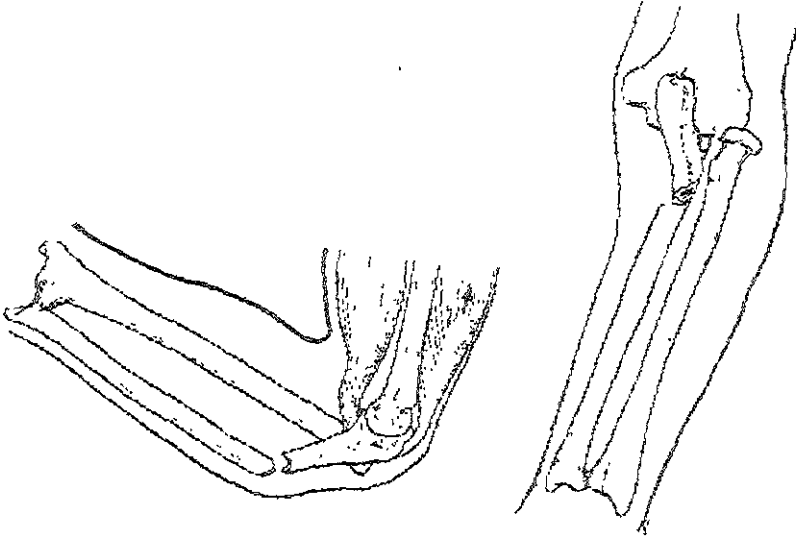
Tipo III) luxación lateral ó antero lateral de la cabeza radial, con fractura metafisaria del cubito .

Tipo IV) luxación anterior de la cabeza radial con fractura del tercio proximal de ambos huesos


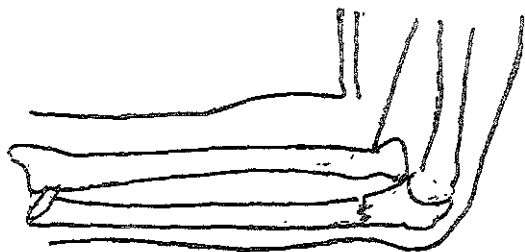
A Type I



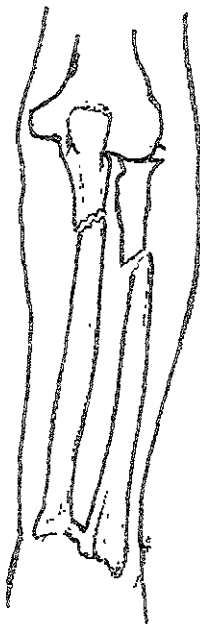
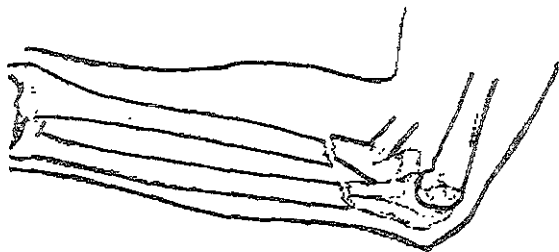
B Type II



C Τύπου III



D Τύπου IV



22 - DIAFISIS RADIO /CUBITO

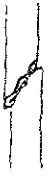<p>A</p> <p>A1 fractura simple cubito</p> <p>Radio intacto.</p> <p>1 oblicua</p> <p>2 transversa</p> <p>3 con dislocacion de la cabeza radial</p> <p>A2. Fractura simple del radio</p> <p>Cubito intacto</p> <p>1 oblicua.</p> <p>2 transversa.</p> <p>3 con dislocacion distal radiocubital</p> <p>A3</p> <p>Fractura simple</p> <p>Ambos huesos + Q</p> <p>1 radio proximal</p> <p>2 radio medial</p> <p>3 radio distal</p>	<p>B -</p> <p>B1 fractura de cuña cubito</p> <p>Radio intacto.</p> <p>1 cuña intacta</p> <p>2 cuña fragmentada</p> <p>3 con dislocacion de la cabeza Radial</p> <p>B2. fractura en cuña radio</p> <p>Cubito intacto</p> <p>1 cuña intacta.</p> <p>2 cuña fragmentada</p> <p>3 con dislocacion distal Articulacion radio-cubital</p> <p>B3 fractura en cuña</p> <p>1 hueso en cuña y el otro simple ó cuña + Q</p> <p>2 cuña cubital y fractura radio simple</p> <p>3 cuña radial y fx de cubito simple</p> <p>3 cuña radial y cuña cubital</p>	<p>C -</p> <p>C1 fractura compleja cubito</p> <p>1 segmentaria , radio intacto + Q</p> <p>2 segmentario radio fracturado + Q</p> <p>3 irregular + Q</p> <p>C2 - fracturas complejas Radio</p> <p>1 segmentaria cubito intacto + Q</p> <p>2 segmentaria cubito fracturado + Q</p> <p>3 irregular + Q</p> <p>C3 fracturas complejas. Ambos huesos</p> <p>1 segmentaria</p> <p>2 segmentaria de uno e irregular de otro + Q</p> <p>3 irregular</p>
---	--	---

calificación. =Q

<p>A3 +B3</p> <p>1) sin dislocacion</p> <p>2) con dislocacion de cabeza radial</p> <p>3) con dislocacion radiocubital distal.</p>	<p>C2 1 -</p> <p>1) sin dislocacion</p> <p>2) con dislocacion radiocubital distal</p> <p>C? 2 1),2) igual a C1 ?</p>
<p>C1 1</p> <p>1) sin dislocacion</p> <p>2) Con dislocacion de cabeza radial</p>	<p>C2.3</p> <p>1) cubito intacto</p> <p>2) cubito simple</p> <p>3) cubito cuña</p>
<p>C1 2</p> <p>1) simple</p> <p>2) cuña</p>	<p>C3 2</p> <p>1) segmentaria de radio irregular de cubito</p> <p>2) segmentaria de cubito ,irregular de radio</p>
<p>C1 3</p> <p>1) radio intacto</p> <p>2) radio simple</p> <p>3) radio cuña</p>	

22- Cúbito y radio. Segmento diafisario

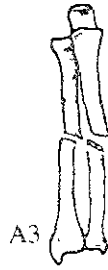22-A Cúbito y radio. Seg. diafisario; fractura simple



A1



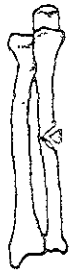A2



A3

- A1 ... del cúbito, diáfisis del radio íntegra
A2 ... del radio, diáfisis del cúbito íntegra
A3 ... de ambos huesos.

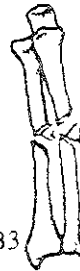22-B Cúbito y radio. Seg. diafisario; fractura en cuña



B1



B2



B3

- B1 ... del cúbito, diáfisis del radio íntegra
B2 ... del radio, diáfisis del cúbito íntegra
B3 ... de un hueso, con fractura simple o en cuña del otro.

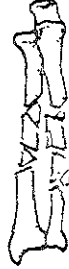22-C Cúbito y radio. Seg. diafisario; fractura compleja



C1



C2



C3

- C1 ... del cúbito (radio íntegro o con fractura simple o en cuña)
C2 ... del radio (cúbito íntegro o con fractura simple o en cuña)
C3 ... de ambos huesos.

FRACTURAS DE COLLES

Clasificación de Frykman .

Frykman clasifica las fracturas de Colles en 8 tipos dependiendo de la extensión del trazo de fractura y la asociación de fractura del cubito

Tipo I) fractura de radio extra articular

Tipo II) tipo I + fractura de apófisis estiloides del cubito.

Tipo III) fractura que afecta hasta la articulación radiocarpal .

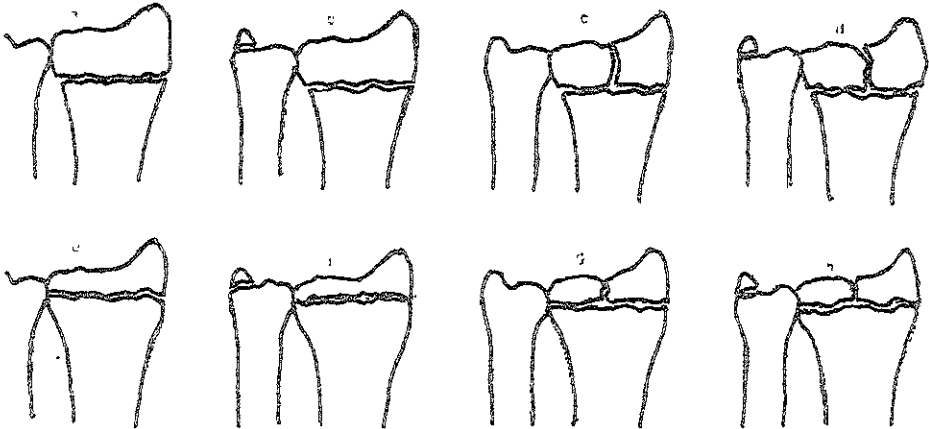
Tipo IV) tipo III + fractura de apófisis estiloides del cubito

Tipo V) fractura hasta la articulación radiocubital.

Tipo VI) tipo V + fractura de cubito

Tipo VII) fractura hacia ambas articulaciones .

Tipo VIII) tipo VII + fractura de cubito.



FRACTURAS DE BARTON Y SMITH

Son fracturas del extremo distal del radio con desplazamiento anterior del fragmento distal

En 1847 Robert William Smith describió la fractura que lleva su nombre como una fractura del extremo distal del radio, de 12 a 25 mm de la articulación, con desplazamiento anterior del fragmento distal junto con el carpo.

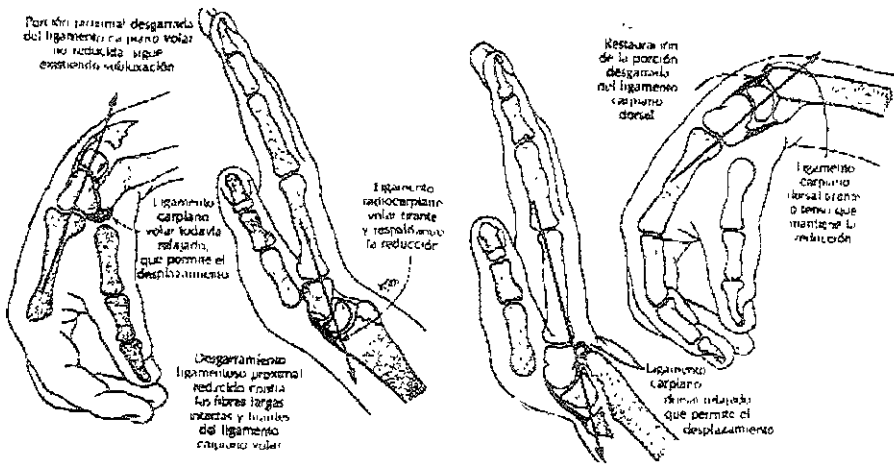
John Rea Barton describió la fractura luxación anterior de la muñeca que lleva su nombre en la cual un fragmento en cuña del radio se desprende del margen anterior y se desplaza con el carpo anterior y proximal.

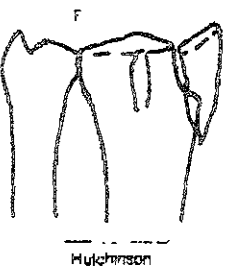
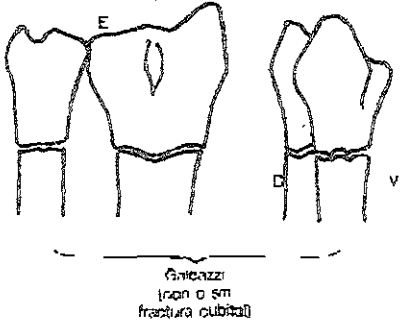
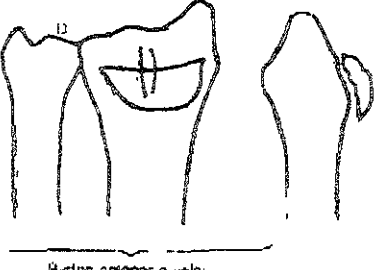
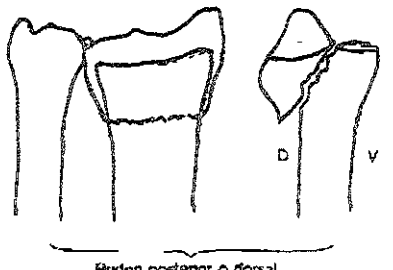
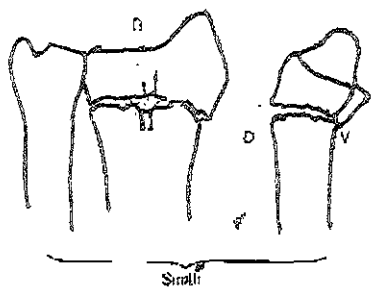
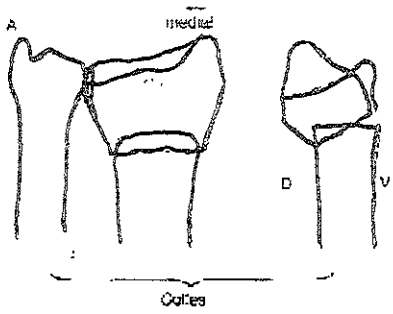
Thomas incluye ambos tipos y se basa en la oblicuidad del trazo y la presencia de involucro articular.

Tipo I) fractura que se extiende a través del hueso esponjoso del radio y existe desplazamiento volar del fragmento distal.

Tipo II) son las fracturas verdaderas de Barton que involucran el margen volar de la superficie articular distal del radio, y con desplazamiento volar y proximal del carpo.

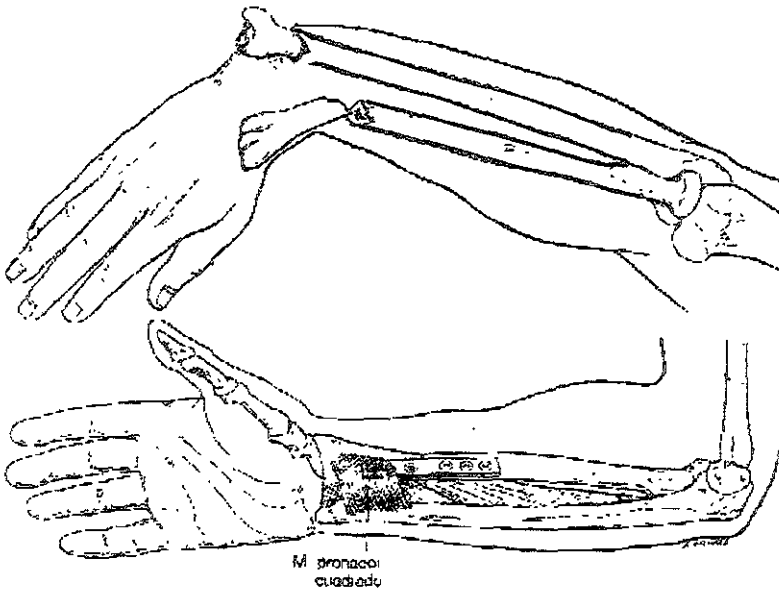
Tipo III) fracturas que se extienden a través del radio y son ligeramente oblicuas en las radiografías laterales.





FRACTURA LUXACION DE GALEAZZI

Por definición la fractura luxación de Galeazzi es una fractura de la diáfisis del radio con asociación de la luxación de la articulación radiocubital distal. La diáfisis radial es considerada entre la tuberosidad bicipital proximal y un área de 4 a 5 cm de la superficie articular distal del radio.



FRACTURA LUXACION DEL CARPO.

Green clasifica las lesiones del carpo en seis grupos :

Tipo I) luxación perilunar dorsal y semilunar volar

Tipo II) luxacion dorsal perilunar transescafoidea

Tipo III) luxacion volar perilunar y dorsal semilunar

Tipo IV) variaciones

 Luxacion trans estiloides radial perilunar.

 Síndrome escafoides hueso grande.

 Fractura luxación transtrapezoidal.

 Misceláneos

Tipo V) subluxacion escafoidea rotatoria aislada .

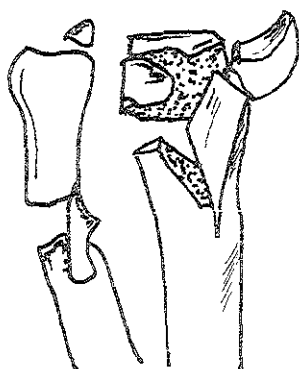

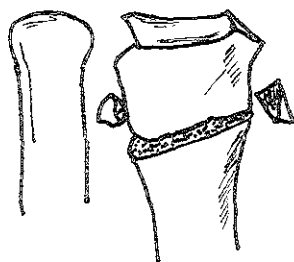
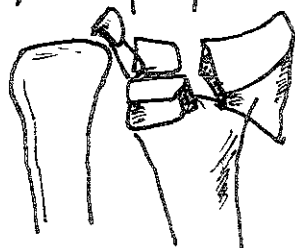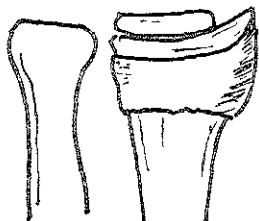

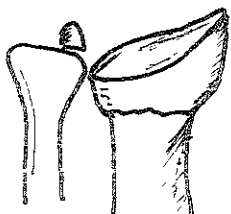
 Subluxacion aguda

 Subluxacion recurrente

Tipo VI) luxacion total del escafoides

CLASIFICACION DE FERNÁNDEZ.

- 1) Fracturas anguladas (desplazadas) la delgada corteza metafisiaria se rompe debido al estrés por la tensión con la cortical opuesta bajo un cierto grado de conminución. (extrarticular, colles, Pouteau ó fractura de smith -goyrand.)
- 2) Fractura cizallamiento de la superficie articular (fractura de Barton y Barton invertida, estiloides radial)
- 3) Fractura compresión de la superficie articular :la superficie articular sufre una disrupción con impactacion del hueso esponjoso Subcondral y metafisiario (fractura conminuta intra articular del radio distal.)
- 4) Fractura avulsion involucra las fracturas asociadas con los ligamentos accesorios (cubital, radial, y estiloides)
- 5) Fracturas combinadas. combinaciones de angulaciones, compresión, cizallamiento ,ó mecanismo de avulsion , usualmente por lesiones de alta velocidad



GRUPO SUBGRUPO Y CLASIFICACION

FRACTURA LUXACIONES (24-A1)

1 LUXACION TRANSESCAFO-
PERILUNAR (24-A1.1)



2 LUXACION TRANSESCAFO- PERILUNAR.
CON FX ASOC (24-A1.2)



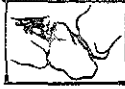3 LUXACION PERILUNAR CON FX ASOCIADA
(excepto escafoides) (24-A1.3)



A

VERTICAL (24-B1)

1. AVULSION/SIMPLE (24-B1.1)



2 COMPLEJA (24-B1.2)



B

AVULSION (24-C1)



C

GRUPO SUBGRUPO Y CLASIFICACION

B2. OBLICUA (24-B2)

1. AVULSION/SIMPLE (24-
B2.1)



2. COMPLEJA (24-B2.2)



B2

C2. HORIZONTAL, OBLICUA/TRANSVERSA (24-C2)

C2. HORIZONTAL,
OBLICUA/TRANSVERSA
(24-C2)



1. TERCIO DISTAL (24-C2.1)



2. TERCIO MEDIO (24-C2.2)



3. PROXIMAL (24-C2.3)



C2

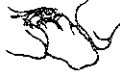GRUPO SUBGRUPO Y CLASIFICACION

B3 TRANSVERSAL (24-B3)

1. TRANSVERSA (24-B3.1)



2. AVULSION SIMPLE (24-B3.2)



3. COMPLEJA (irreductible) (24-B3.3)



B3

C3. MULTIFRAGMENTADA (24-C3)



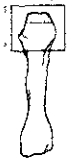
C3

GRUPO

1. CABEZA METACARPANOS, EXTRA-ARTICULAR (25-A1)



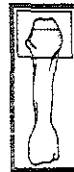1. CABEZA METACARPANOS, ARTICULAR (25-B1)




2. DIAFISIS METACARPANOS, (25-B2)



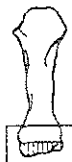1. CABEZA METACARPANOS, ARTICULAR EXTRA-ARTICULAR (25-C1)



3. BASE METACARPANOS, EXTRA-ARTICULAR (25-A3)



3. BASE METACARPANOS, ARTICULAR (25-B3)



3. BASE METACARPANOS, ARTICULAR EXTRA-ARTICULAR (25-C3)



A

B


C

SUBGRUPO Y CLASIFICACION

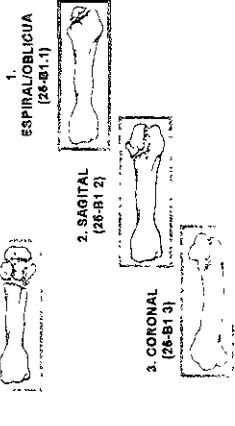
**CABEZA METACARPANOS,
EXTRA ARTICULAR (25-A1)**

**CABEZA METACARPANOS,
ARTICULAR (25-B1)**

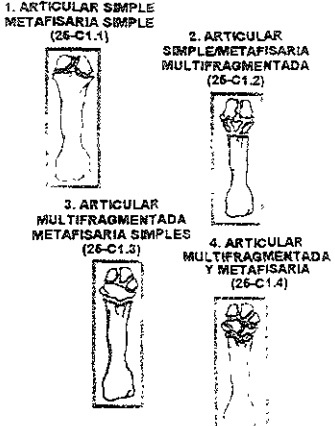
**CABEZA METACARPANOS,
ARTICULAR/EXTRA-ARTICULAR
(25-C1)**



A1



B1



C1

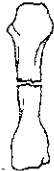SUBGRUPO Y CLASIFICACION

METACARPANOS, DIAFISARIA (25-B2)

1 ESPIRAL / OBLICUA (25-B2.1)



2 TRANSVERSA (25-B2.2)



3 CUÑA SIMPLE (25-B2.3)



4. COMPLEJA (25-B2.4)



B2

BASE METACARPIANO, EXTRA-ARTICULAR (25-A3)

1. SIMPLE (25-A3.1)



2. METAFISARIA MULTIFRAGMENTARIA (25-A3.2)




A3

BASE METACARPIANO, ARTICULAR (25-B3)

1. AVULSION (25-B3.1)



2. COMPRESION (25-B3.2)




3. COMPRESION DISOCIACION (25-B3.1)




B3

BASE METACARPIANO, ARTICULAR, EXTRA-ARTICULAR (25-C3)

1. ARTICULAR METAFISARIA (25-C3.1)




2. ARTICULAR SIMPLE MULTIFRAGMENTARIA METAFISARIA (25-C3.2)




C3

2. ARTICULAR MULTIFRAGMENTARIA METAFISARIA SIMPLE (25-C3.3)



2. ARTICULAR MULTIFRAGMENTARIA Y METAFISARIA (25-C3.4)




GRUPOS

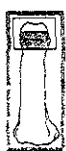FALANGE, PROXIMAL EXTRA-ARTICULAR (26-A1)



FALANGE DIAFISARIA (26-A2)




FALANGE, DISTAL EXTRA-ARTICULAR (26-A3)

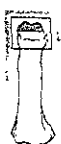


A

FALANGE, PROXIMAL ARTICULAR PARCIAL (26-B1)



FALANGE, DISTAL ARTICULAR PARCIAL (26-B3)



B

FALANGE, PROXIMAL ARTICULAR COMPLETA (26-C1)



C


SUBGRUPO Y CLASIFICACION

**FALANGE ARTICULAR
PARCIAL PROXIMAL
(26-B1)**


1. SIMPLE
(26-A1.1)




1. UNICORDILAR
(26-B1.1)



2. MULTIFRAGMENTARIA
(26-A1.2)



2. BICONDILAR
(26-B1.2)



A1

B1

**FALANGE ARTICULAR
COMPLETA PROXIMAL
(26-C1)**

1. ARTICULAR SIMPLE
METAFISARIA
(26-C1.1)



2. ARTICULAR
SIMPLE
METAFISARIA
MULTIFRAGMENTARIA
(26-C1.2)



3. ARTICULAR
MULTIFRAGMENTARIA
Y METAFISARIA
(26-C1.3)



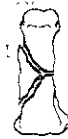C1

FALANGE, DIAFISARIA (26-A2)

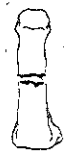1. ESPIRAL / OBLICUA
(26-A2.1)



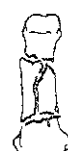3. CUÑA SIMPLE
(26-A2.3)



2. TRANSVERSAL
(26-A2.2)



4. MULTIFRAGMENTARIA
(26-A2.4)



A2

**FALANGE, DISTAL
EXTRA-ARTICULAR
(26-A3)**

**1. ESPIRAL
(26-A3.1)**



**2. MULTIFRAGMENTADA
(26-A3.2)**



**FALANGE, DISTAL
ARTICULAR PARCIAL
(26-B3)**

**1. UNICONDILAR
(26-B3.1)**



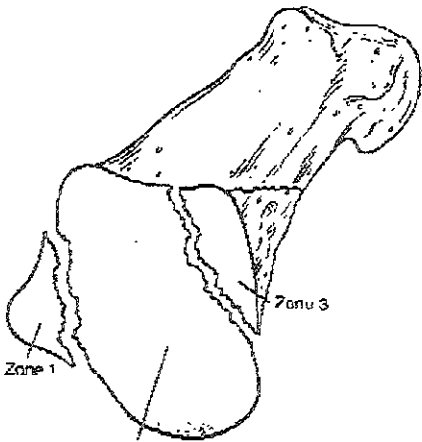
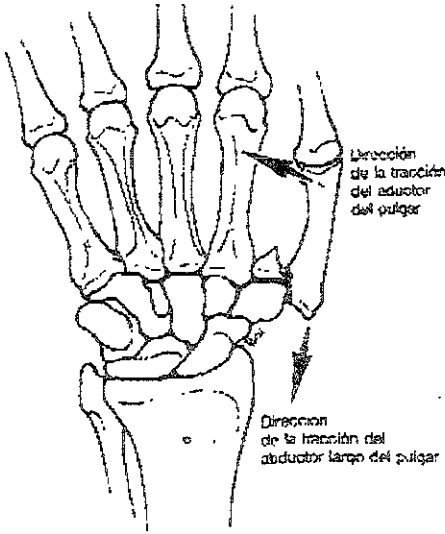
**2. BICONDILAR
(26-B3.2)**


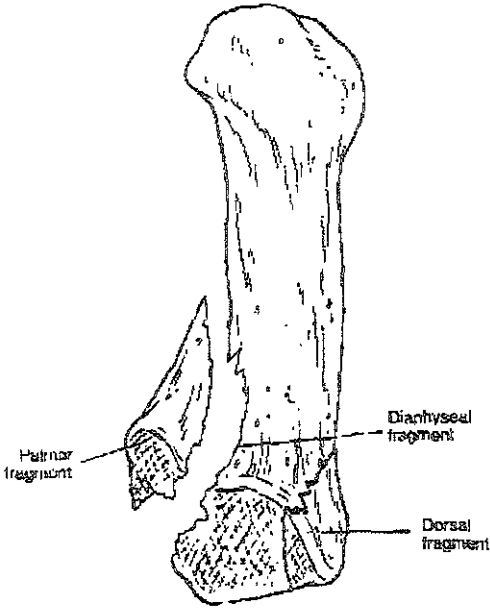


FRACTURA DE BENNETT Y ROLANDO

Las fracturas de Bennett son una fractura de la base del primer metacarpo, de la base articular palmar cubital. La pieza palmar cubital es sostenida por el intacto ligamento oblicuo palmar. El fragmento principal del primer metacarpiano se subluxa radialmente y dorsal por la tracción de los extensores del pulgar, al aductor y el abductor largo.

La fractura de Rolando corresponde a un trazo articular en "Y" de la base del pulgar.





CLASIFICACION DE FRACTURAS DE ACETABULO DE TILE.

Tile clasifica las fracturas de acétabulo igual a la del AO, con un sistema alfanumerico, y algunos autores consideran que la clasificacion de Tile es la misma que se usa en la AO

Tipo A .

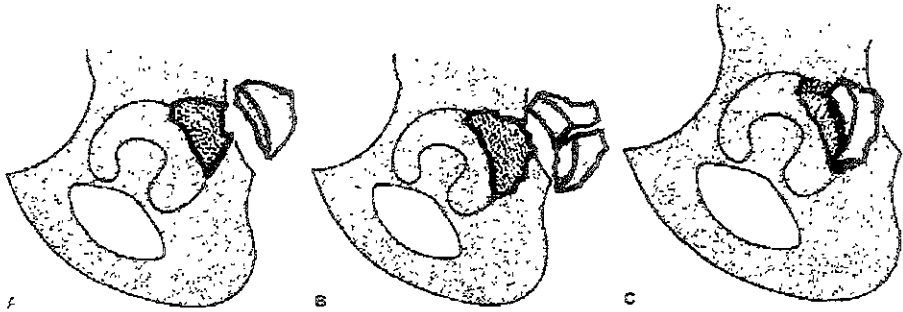
Fracturas parcialmente articulares.

A1.Fx de la pared posterior.

A1.1- fx luxacion pura (1 fragmento)

A1.2- fractura luxacion pura (multiples fragmentos.)

A1.3 -fx luxacion pura con impactacion marginal

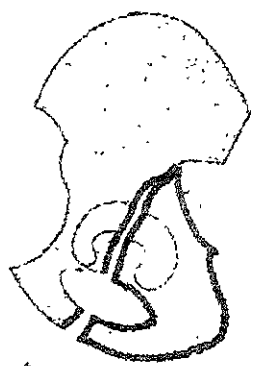


A2 . Fx de columna posterior , parcialmente articular

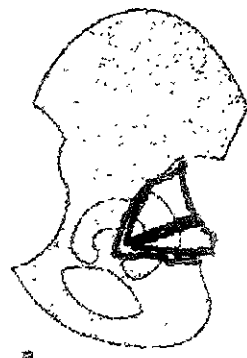
A2 1- isquion

A2.2- anillo obturador

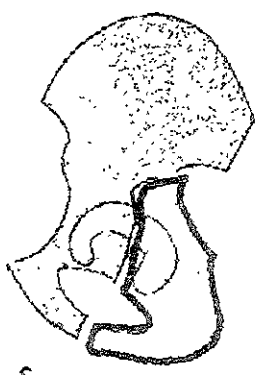
A2.3- lesion de columna posterior asociada a fractura de pared posterior




A



B



C

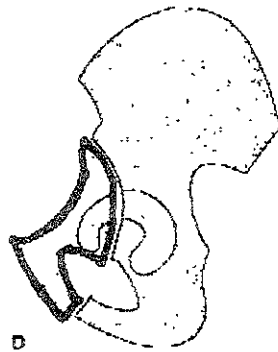
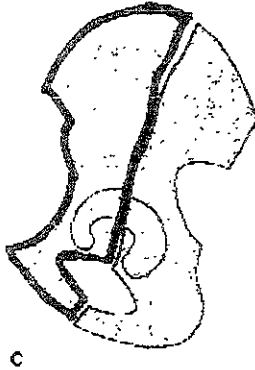
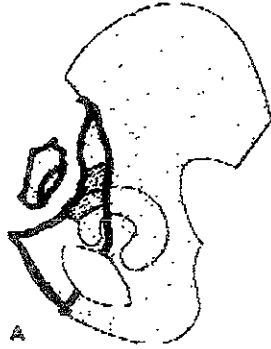


D

A3: columna anterior y/o pared. Fractura articular parcial

A3.1- fx de pared anterior

A3.2- A3.3 : fx de columna anterior parcialmente articular.



TIPO B

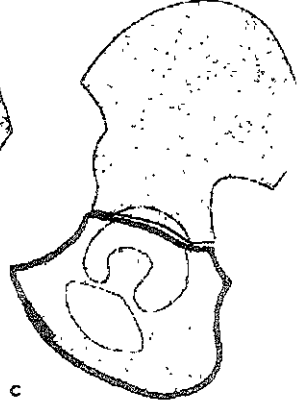
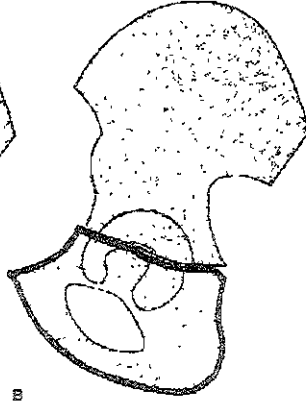
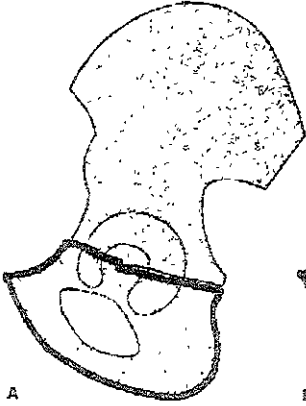TRANSVERSA Ó EN "T" (PARCIALMENTE ARTICULAR)

B1 fractura transversa

B1 1- fx intratectal

B1 2- fx yuxtatectal

B1 3- transtectal.



B2: FRACTURA EN "T" VERTICALES.

(parcialmente articular)

B2.1- intratectal

B2.2- yuxtatectal

B2.3- transtectal.

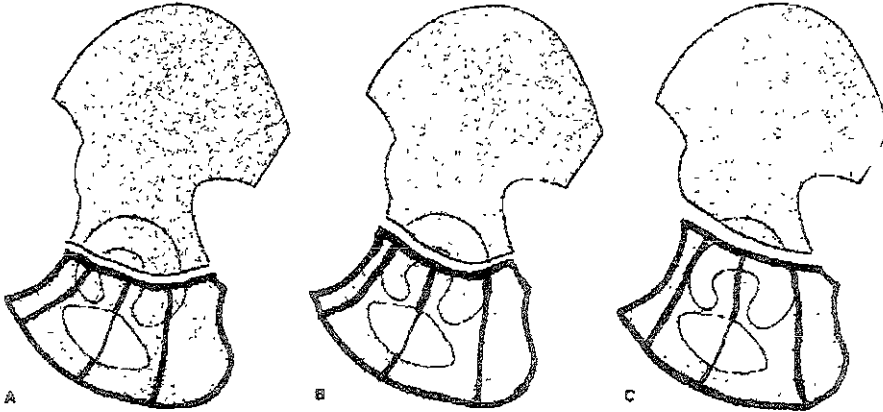


Fig. 16-27. Type B2: T-shaped fracture subclassification. The T-shaped fractures have been further classified by the level of the transverse component and the location of the stem. Also, the modifier "A" allows classification of the T fractures associated with posterior wall fractures, as noted in the transverse fractures previously described. Therefore, the T fractures may be classified as follows:

(A) Type B2-1: Infratectal transverse

- 1: Stem posterior
- 2: Stem through obturator foramen
- 3: Stem anterior

(B) Type B2-2: Juxtatectal

- 1: Stem posterior
- 2: Stem through obturator foramen
- 3: Stem anterior

(C) Type B2-3: transtectal

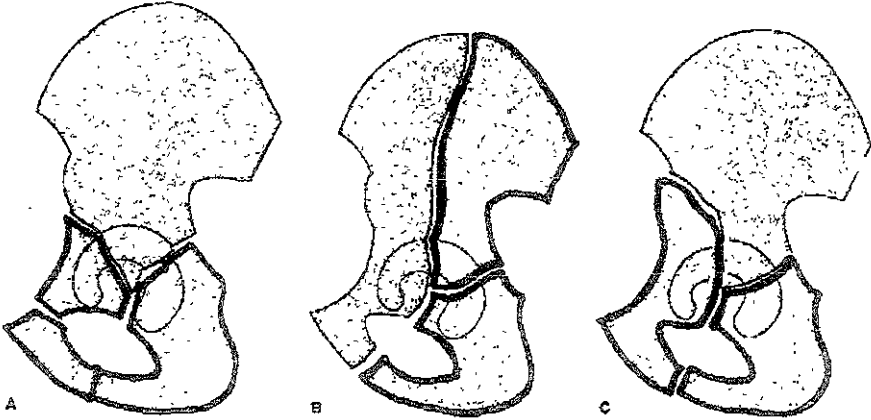
- 1: Stem posterior
- 2: Stem through obturator foramen
- 3: Stem anterior

B3 : COLUMNA ANTERIOR CON LESION HEMITRANSVERSAL POSTERIOR.

B3.1- pared anterior

B3.2- columna anterior variedad alta

B3.3- columna anterior variedad baja



Modificaciones.

- a1) columna anterior en 1 fragmento
- a2) columna anterior en 2 fragmentos
- a3) columna anterior con mas de 2 fragmentos.

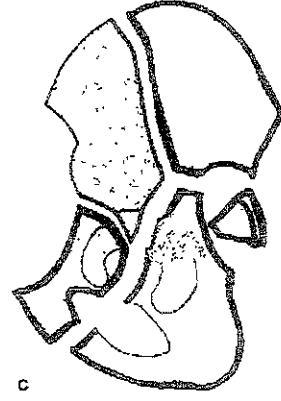
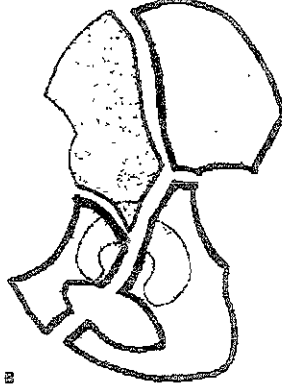
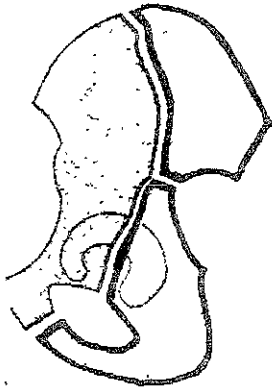
TIPO C :

C1 fracturas de ambas columnas variedad alta

C1.1- cada columna es un fragmento separado

C1.2- columna posterior es un fragmento unico y la columna anterior 2 fragmentos ó mas.

C1 3- un fragmento de la pared posterior esta presente , así como la columna posterior

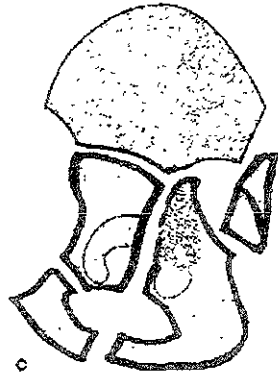
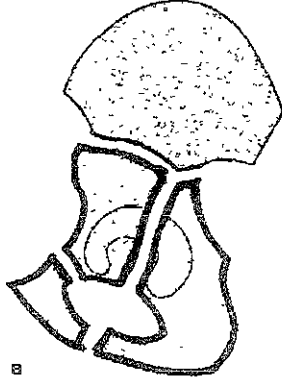
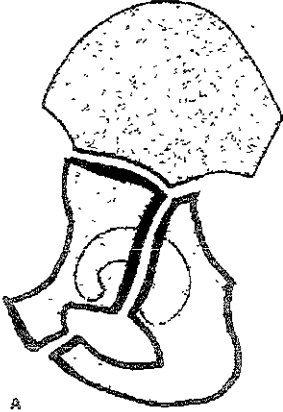


C2 fracturas de ambas columnas variedad baja.

C2 1- cada columna es un fragmento unico.

C2 2- columna posterior con fragmento unico y la columna anterior al menos 2 fragmentos.

C2 3- fractura de columna posterior asociada con fractura de pared posterior



C3 fx de ambas columnas involucra articulación sacroiliaca

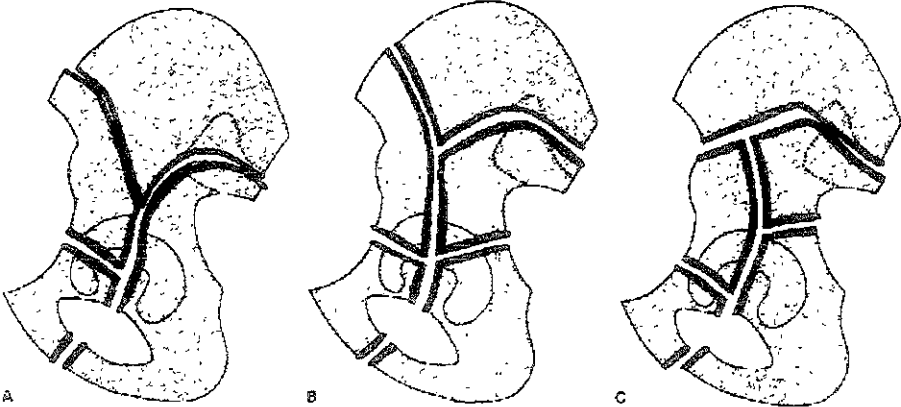
C3 1- columna posterior con fragmento simple.

Modificadores

- (a1) lesion de columna anterior alta.
- (a2) lesion de columna anterior baja
- (a3) lesion de columna anterior alta con multiples fragmentos
- (a4) a2 + multiples fragmentos.

C3.2- columna posterior con multiples fragmentos y con fractura de columna anterior alta

C3.3- fx de columna posterior en multiples fragmentos y la columna anterior es baja.



existe otros calificadores los cuales son

Q

- &1) subluxacion de cabeza femoral anterior.
- &2) subluxacion de cabeza femoral media.
- &3) subluxacion de cabeza femoral posterior

- Ç1) dislocación de cabeza femoral anterior
- Ç2) dislocación de cabeza femoral medial
- Ç3) dislocación de cabeza femoral posterior

*1) superficie acetabular lesion condral.

*2) superficie acetabular impactada.

<1) cabeza femoral lesion condral

<2) cabeza femoral impactada.

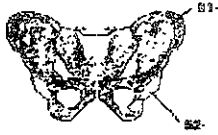<3) cabeza femoral, fractura osteocondral

@) fragmento intrarticular, requiere removerse qx.

^^) fractura no desplazada de acetabulo

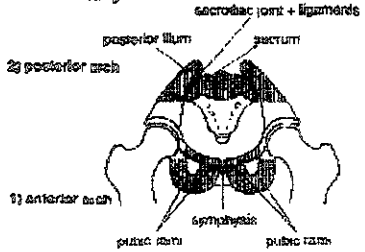
Segments	61 -	Pelvis, Pelvic Ring
	62 -	Pelvis, Acetabulum

The 2 segments of the Pelvis
 61 - Pelvis, Pelvic Ring
 62 - Pelvis, Acetabulum


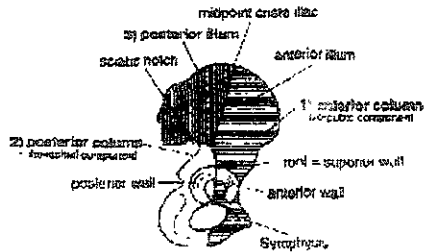


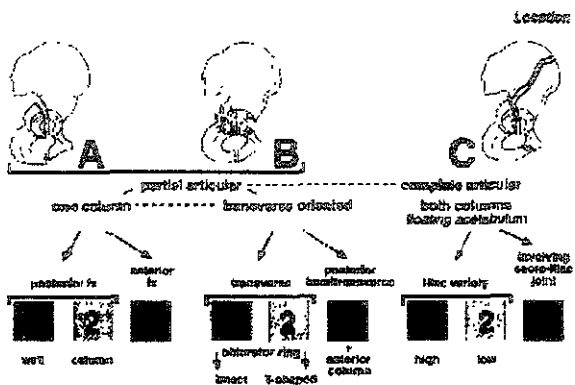
Specific Anatomical Terms:

Segment 61 = Pelvic Ring



Segment 62 = Acetabulum





PELVIS 61 ,ANILLO PÉLVICO

A

- A1 arco posterior intacto
 Fx avulsión de hueso innominado
 .1 espina iliaca -a)
 .2 cresta iliaca
 .3 tuberosidad isquiatica.
 A2 fx de hueso innominado
 Trauma directo,
 .1 ala del ilíaco -a)
 .2 fx unilateral arco anterior
 .3 fx bifocal arco anterior
 A3 arco posterior intacto
 Fx transversa sacrocaudal
 1 dislocación sacro cocigea.
 2 sacro no desplazado
 3 sacro desplazado

B

- B1 disrupción incompleta del arco posterior
 Libro abierto, rotación externa unilateral
 1 articularización sacro ilíaca con disrupción anterior +c)
 2 fractura sacra +c)
 B2 disrupción incompleta arco posterior
 unilateral, rotación interna, compresión lateral
 .1 compresión anterior ,fractura de sacro -b)-c)
 2 fx luxación de la articulación sacro ilíaca
 parcial +b)-c)
 .3 fx de ilíaco posterior incompleta +b)+c)
 B3 disrupción incompleta del arco posterior
 Bilateral
 .1 bilateral B1 libro abierto -a)+b)-c)
 2 B1+B2+a)+b)-c)
 3 bilateral B2 compresión lateral +a)+b)-c)

C.

- C1 disrupción completa del arco posterior unilateral
 1 a través del ilíum -c)
 2 a través de la articularización
 Sacro ilíaca +a)+c)
 3 a través del sacro -a)+c)
 C2 disrupción completa unilateral
 incompleta contralateral
 1 completa a través del ilíum +b)+c)
 2 completa a través de la articulación
 sacro ilíaca +a)+b)-c)
 3 completa a través del sacro +a)+b)-c)
 C3 disrupción completa del arco post.
 bilateral
 .1 extrasacro en ambos lados -a)+b)
 .2 sacro en un solo lado, extrasacro en
 otro lado -a)+b)-c)
 3 sacra a ambos lados +a)-b)+c)

calificación Q

- a) lesión principal
 b) lesión contralateral
 c) Lesión del arco anterior

FRACTURAS DE CADERA

FRACTURA DEL CUELLO FEMORAL.

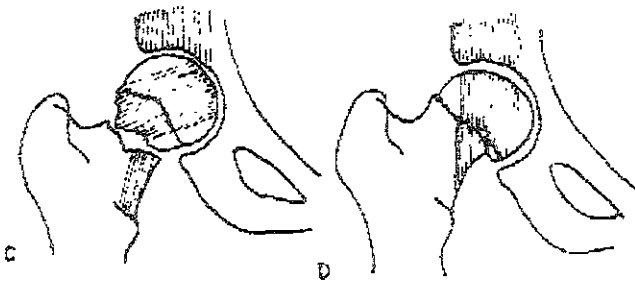
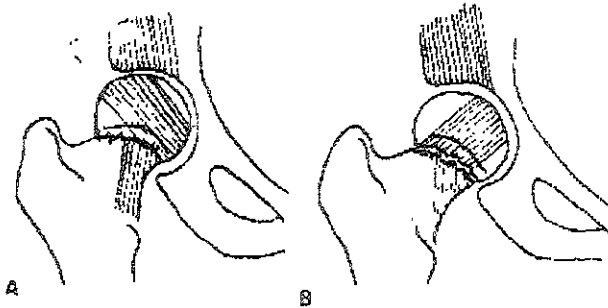
CLASIFICACION DE GARDEN.

Tipo I: incompleta :fractura que ocurre cuando las traveculas inferiores del cuello estan todavía intactas

Tipo II: fractura completa sin desplazamiento · las trabeculas de apoyo de peso están interrumpidas por la linea de fractura en el cuello.

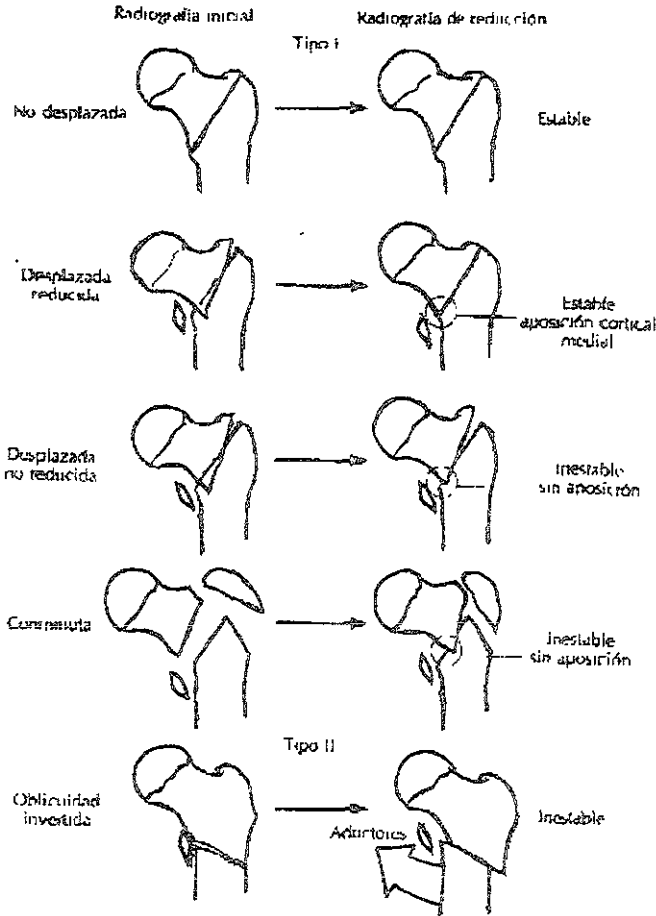
Tipo III: fractura completa con desplazamiento parcial existe un obvio desplazamiento acompañado de acortamiento y rotación externa del fragmento distal.El retinaculo de Weitbrech todavía permanece integro en ambos fragmentos, manteniendo cierta congruencia , y la fuerza muscular actúa manteniéndolos en compresión.

Tipo IV: fractura completa desplazada.: cuando existe un desplazamiento total, toda la continuidad de los fragmentos proximal y distal están rotos. La cabeza retorna a su posición original en el acetabulo alineado con sus trabeculas con la del acetabulo.



FRACTURAS TRANSTROCANTERICA DE EVANS .

Evans ideó un sistema de clasificación ampliamente utilizado que se basa en la división de las fracturas en grupos estables e inestables. A su vez dividió las fracturas inestables en aquellas cuya estabilidad podían restablecerse mediante reducción anatómica ó casi anatómica y aquellas en las cuales la reducción anatómica lograba estabilidad. En el tipo I de Evans la línea de fractura se extiende hacia arriba y afuera desde el trocánter menor, en el tipo II la oblicuidad de la línea principal de la fractura se invierte, es decir que se extiende hacia fuera y abajo del trocánter menor. Las fracturas tipo II tienen tendencia al desplazamiento medial de la diáfisis femoral debido a la tracción de los músculos aductores, .



FRACTURAS SUBTROCANTERICAS .

Seinsheimer ha presentado una clasificación basada en la cantidad de fragmentos y en la ubicación y configuración de las líneas de la fractura.

Tipo I . Fracturas no desplazadas o con menos de 2 mm de desplazamiento.

Tipo II: fracturas de dos partes :

IIa transversales

IIb configuración transversal con el trocánter menor unido al fragmento proximal.

IIc configuración espiral con el trocánter menor unido al fragmento distal.

Tipo III : fracturas de tres partes :

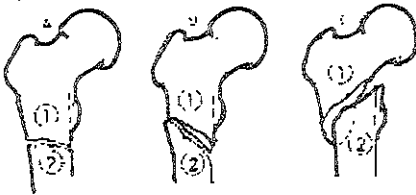
IIIa . configuración espiral de tres partes con el trocánter menor formando parte del tercer fragmento

IIIb : configuración espiral de tres partes con un fragmento en mariposa como tercera parte

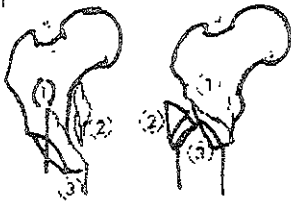
Tipo IV : conminutas con cuatro ó mas fragmentos.

Tipo V configuración subtrocanterea- intertrocanterea.

Tipo II



Tipo III



Tipo IV



Tipo V



CLASIFICACION DE AO

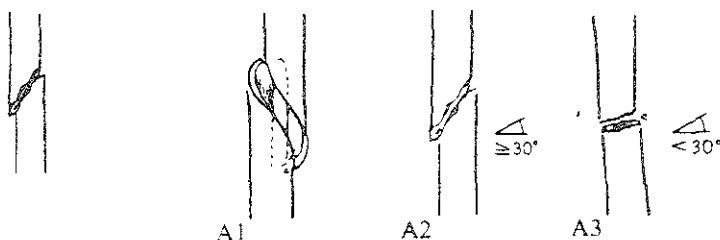
DIAFISIS FEMORAL

<p>A</p> <p>A1 Fx simple espiral</p> <p>1 seccion subtrocantérica</p> <p>2 seccion media</p> <p>3 seccion distal</p> <p>A2 fx simple oblicua (>30°)</p> <p>1 region subtrocantérica</p> <p>2 region media</p> <p>3 region distal</p> <p>A3 fx simple transversa (<30°)</p> <p>1 region subtrocantérica</p> <p>2 region media</p> <p>3 region distal</p>	<p>B</p> <p>B1 fx en cuña(ala) cuña espiral</p> <p>.1 region subtrocantérica</p> <p>2 region media</p> <p>3 region distal</p> <p>B2 fx cuña ,desplazada.</p> <p>1 region subtrocantérica</p> <p>2 region medial</p> <p>3 region distal</p> <p>B3 fractura en cuña fragmentada + Q</p> <p>1 region subtrocantérica</p> <p>2 region medial</p> <p>.3 region distal</p>	<p>C</p> <p>C1 fractura compleja espiral + Q</p> <p>1 con 2 fragmentos intermedios</p> <p>2 con 3 fragmentos intermedios</p> <p>3 con -3 fragmentos intermedios</p> <p>C2 fracturas complejas segmentarias</p> <p>1 con fragmento segmentario intermedio +Q</p> <p>2 con fragmento segmentario intermedio ,cuña adicional + Q</p> <p>3 con 2 fragmentos segmentarios intermedios + Q</p> <p>C3 fracturas complejas irregular</p> <p>.1 con 2 ó 3 fragmentos intermedios - Q</p> <p>.2 con minimo desplazamiento (<5 cm) + Q</p> <p>.3 con extenso desplazamiento (>5cm) + Q</p>
--	--	--

clasificación - Q	C2.3 1) -3) igual a C1
B3	C3 1
1)cuña espiral	1)dos fragmentos intermedios
2)cuña desplazada	2)3 fragmentos intermedios
C1	
1)diáfisis pura	C3 2
2)diáfisis-metáfisaria proximal	1)zona proximal
3)diáfisis-metáfisaria distal	2)zona media
C2 1 1) -3) igual a C1	3) zona distal.
4)líneas oblicuas	
5)líneas transversas y oblicuas	C3.3 1) -3) igual a C1
C2 2 1) -3) igual a C1 -	
4)cuña distal	
5)2 cuñas proximal y distal	

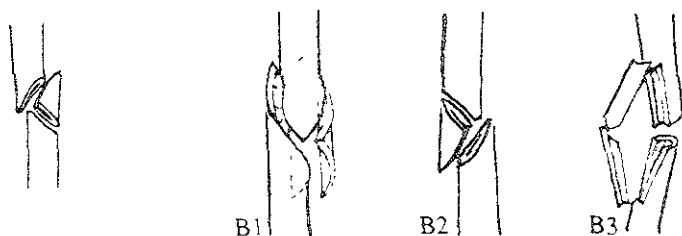
32- Fémur. Segmento diafisario

32-A Fémur. Seg. diafisario; fractura simple



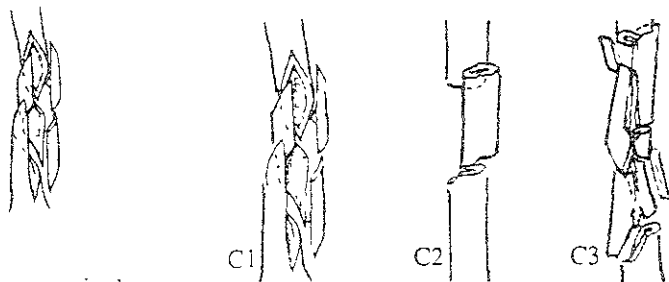
- A1 ... espiral
- A2 ... oblicua
- A3 ... transversal

32-B Fémur. Seg. diafisario; fractura en cuña



- B1 ... por torsión
- B2 ... por flexión
- B3 ... con fractura de la cuña

32-C Fémur. Seg. diafisario; fractura compleja



- C1 ... espiral
- C2 ... segmentaria
- C3 ... irregular

FÉMUR DISTAL 33

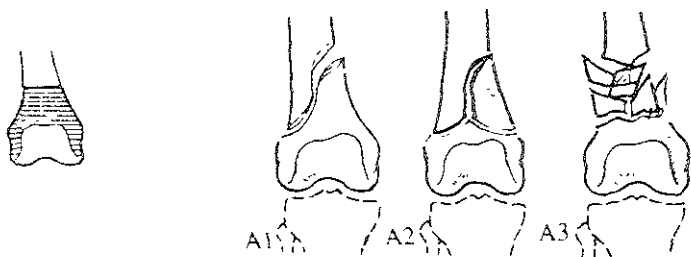
<p>A</p> <p>A1 fx extrarticular simple</p> <p>1 avulsión epifisaria +Q</p> <p>2 oblicua ó espiral metafisaria.</p> <p>3 transversa metafisaria.</p> <p>A2 fx extrarticular</p> <p>Cuña fragmentada metafisaria</p> <p>1 intacto +Q</p> <p>2 fragmento lateral.</p> <p>3 fragmento medial</p> <p>A3 fx extrarticular</p> <p>Compleja metafisaria</p> <p>.1 con 1 segmento intermedio</p> <p>2 irregular limitado a metafisis</p> <p>3 irregular , extensión a diafisis</p>	<p>B</p> <p>B1 fx extrarticular parcial</p> <p>condilo lateral ,sagital</p> <p>1 simple, a través de muscos</p> <p>.2 simple a través de superficie carga</p> <p>3 multifragmentada</p> <p>B2 fx articular parcial</p> <p>condilo medial sagital.</p> <p>.1 simple a través de musca.</p> <p>.2 simple a través de superficie carga</p> <p>.3 multifragmentada</p> <p>B3 fx extrarticular parcial</p> <p>Frontal</p> <p>1 fx anterior y lateral</p> <p>.2.ansondilar posterior(boffa) +Q</p> <p>.3 bicondilar posterior</p>	<p>C</p> <p>C1 fx articular completa</p> <p>Articular simple y metafisaria simple</p> <p>1 "T" ó "Y" trazo .con ligero desplazamiento</p> <p>2 trazo "T" -"Y" desplazamiento marcado</p> <p>3 trazo "T" epifisario</p> <p>C2 fx articular completa</p> <p>metafisaria multifragmentada</p> <p>.1 con 1 cuña intacta +Q</p> <p>2 con 1 cuña fragmentada +Q</p> <p>.3 compleja</p> <p>C3 articular completa</p> <p>articular multifragmentada</p> <p>.1 metafisaria simple</p> <p>.2 metafisaria multifragmentada</p> <p>.3 metafisio-diafisaria multifragmentada.</p>
---	---	--

Clasificación Q

A) 1	C2.1/C2.2
1)avulsión del epicondilo lateral	1)lateral
2)avulsión del epicondilo medial	2)medial
A2 1	
1)lateral	
2)medial	
B3 2	
1)lateral	
2)medial	

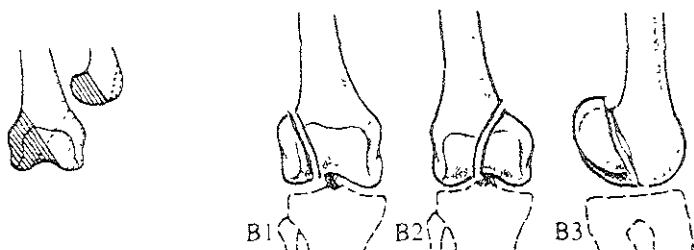
33- Fémur. Segmento distal

33-A Fémur. Seg. distal: fractura extra articular



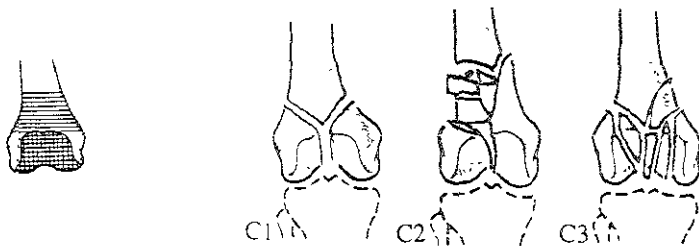
- A1 . . simple
- A2 . . metafisaria en cuña
- A3 . . metafisaria compleja

33-B Fémur. Seg. distal; fractura articular parcial



- B1 . . unicondilar lateral
- B2 . . unicondilar medial
- B3 . . en el plano coronal

33-C Fémur. Seg. distal; fractura articular total



- C1 ... articular simple y metafisaria simple
- C2 ... articular simple y metafisaria multifragmentaria
- C3 ... multifragmentaria

CLASIFICACION DE HOHL

Hohl clasifica las fracturas de la rotula en 5 tipos y los cuales son:

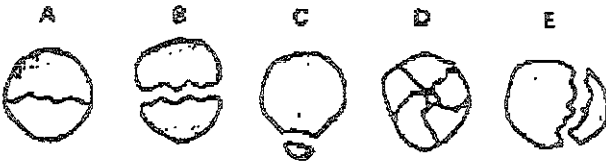
Tipo A) no desplazada, fractura trasnversa.

Tipo B) transversa desplazada mayor de 2mm

Tipo C) fractura del polo superior ó del polo inferior

Tipo D) conminuta

Tipo E) fracturas verticales



**FRACTURA DE PLATILLO TIBIAL
SCHATZKER**

TIPO I · fractura en cuña del platillo tibial lateral

TIPO II · fractura de cuña lateral mas depresión adyacente del paltillo tibial lateral

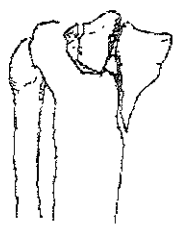
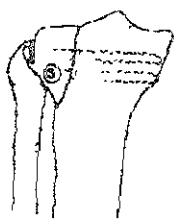
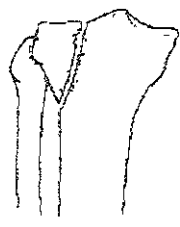
TIPO III: esta fractura representa el hundimiento central de la superficie articular del platillos tibial sin fractura en cuña.

TIPO IV · fractura del paltillo medial

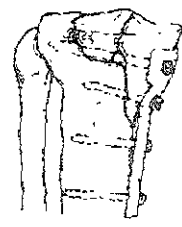
TIPO V · fractura bicondilea tibial cunerforme medial y lateral

TIPO IV · fracturas que involucran un trazo articular y metafisiodiafisario

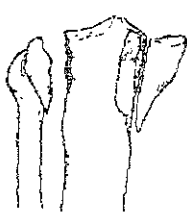
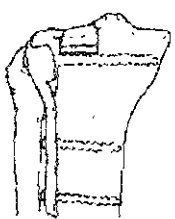
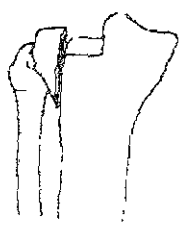
Tipo I
A



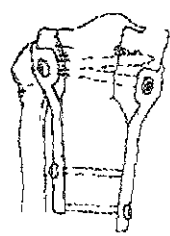
Tipo IV
D



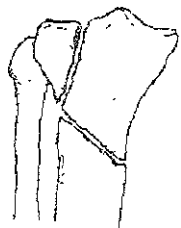
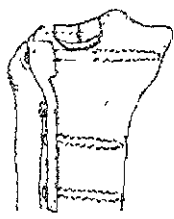
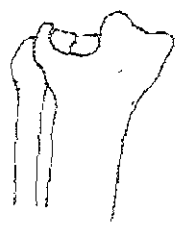
Tipo II
B



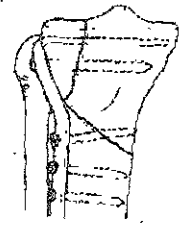
Tipo V
E



Tipo III
C



Tipo VI
F



FRACTURAS DIAFISIARIAS DE TIBIA Y PERONE

AO 42

<p>A</p> <p>A1 fractura simple Espiral + Q (todos subgrupos)</p> <p>1 region proximal 2 region media .3 region distal</p> <p>A2 fractura simple Oblicua (> 30°) - Q</p> <p>1 region proximal .2 region media 3 region distal</p> <p>A3 fractura simple</p> <p>1 region proximal 2 region media 3 region distal</p>	<p>B</p> <p>B1 fractura en cuña espiral + Q</p> <p>1 region proximal 2 region media .3 region distal</p> <p>B2 fractura en cuña cuña desplazada - Q</p> <p>1 region proximal .2 region media 3 region distal</p> <p>B3 fractura en cuña cuña fragmentada + Q</p> <p>1 region proximal .2 region media 3 region distal</p>	<p>C</p> <p>C1 fractura compleja espiral</p> <p>.1 con 2 fragmentos intermedios + Q .2 con 3 fragmentos intermedios + Q 3 con + 3 fragmentos intermedios + Q</p> <p>C2 fracturas complejas segmentarias</p> <p>.1 con 1 fragmento segmentario - Q .2 con 1 segmento intermedio y cuña adicional + Q 3 con 2 fragmentos segmentarios intermedios</p> <p>C3 fracturas complejas irregular</p> <p>.1 con 2 ó 3 fragmentos intermedios + Q .2 con astillamiento limitado (< 4cm) - Q .3 con astillamiento extenso (> 4cm) + Q</p>
---	---	---

CLASIFICACION Q

Para todos los subgrupos

A Y B

Asociado a lesión de peroné

- 1) peroné intacto
- 2) fractura simple perone a otro nivel
- 3) fractura simple perone mismo nivel
- 4) Fractura perone multifragmentada

Todos los subgrupos C1,C2

- 1) diafisiana pura
- 2) diafisio metafisiana proximal
- 3) diafisio metafisiana distal

C2 1 -

- 4) líneas oblicuas
- 5) líneas oblicuas y transversas,

C2 2 +

- 4) cuña distal
- 5) 2 cuñas (proximal y distal)

C3 1

- 1) 2 fragmentos intermedios
- 2) 3 fragmentos intermedios

C3 2

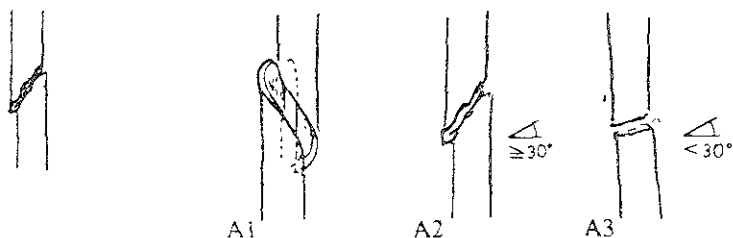
- 1) región proximal
- 2) región media
- 3) región distal

C3 3

igual a C1 y C3

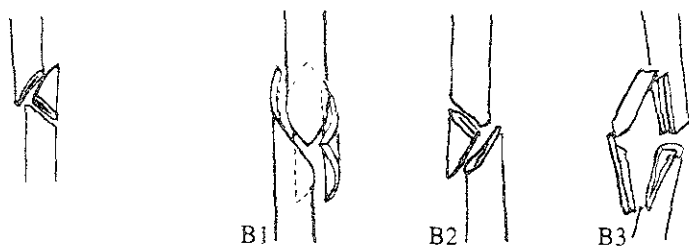
42- Tibia. Segmento diafisario

42-A Tibia. Seg. diafisario; fractura simple



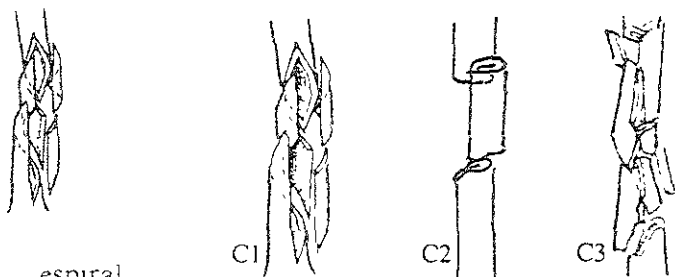
- A1 ... espiral
- A2 ... oblicua
- A3 ... transversal

42-B Tibia. Seg. diafisario; fractura en cuña



- B1 ... por torsión
- B2 ... por flexión
- B3 ... con fractura de la cuña

42-C Tibia. Seg. diafisario; fractura compleja



- C1 ... espiral
- C2 ... segmentaria
- C3 ... irregular

FRACTURA DE TOBILLO
CLASIFICACION DE WEBER

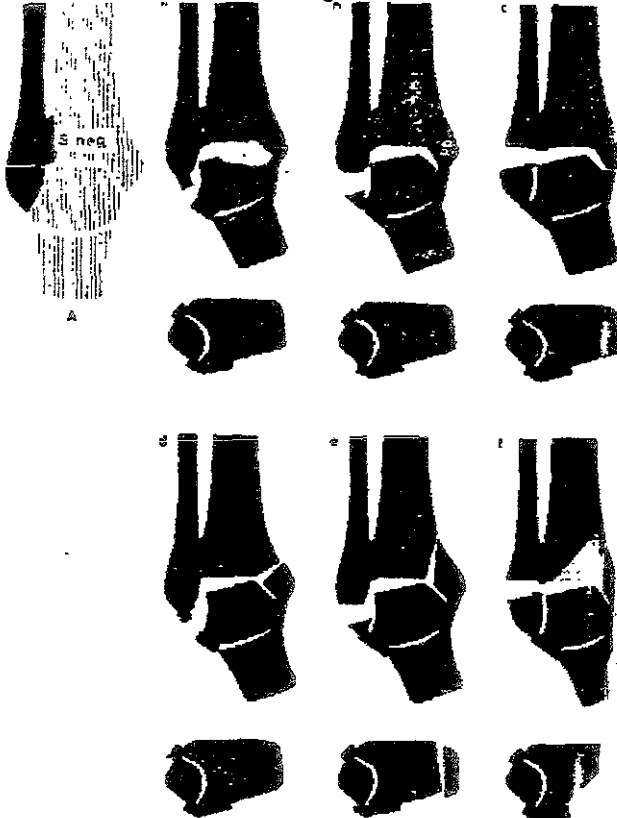
Weber clasifica las fracturas de la articulación tibio peronea en tres tipos y cada tipo con subgrupos

Tipo A - fracturas maleolares lesión del peroné distal a la sindesmosis tibio-peronea distal, sin lesión de la misma

Subtipos:

- a) rotura de ligamento lateral externo
- b) avulsión de la punta del maléolo externo.
- c) Fractura transversal del maléolo externo a nivel de la interlínea articular tibio astragalina
- d) Fractura transversal del maléolo interno añadida
- e) Fractura en escoplo del maléolo interno añadida
- f) Fractura añadida del canto tibial interior, orientada hacia dorso medial.

Sección transversal. ligamentos de la sindesmosis siempre intactos

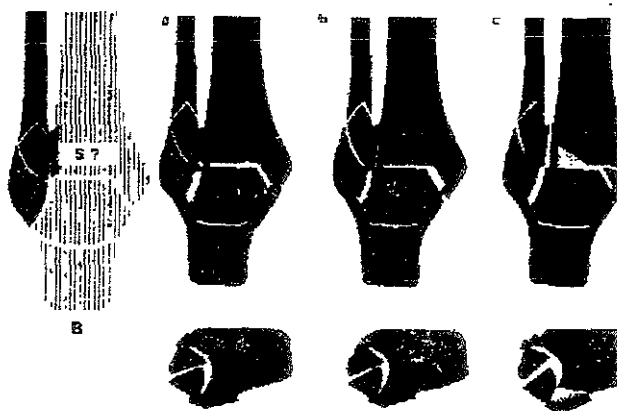


Tipo B - fracturas malleolares con lesión del peroné a nivel de la sindesmosis tibio peronea distal y puede estar esta lesionada ó no

Variantes subtipos:

- g) fractura oblicua aislada del peroné
- h) Rotura añadida del ligamento deltoideo
- i) Fractura asociada del maléolo interno.

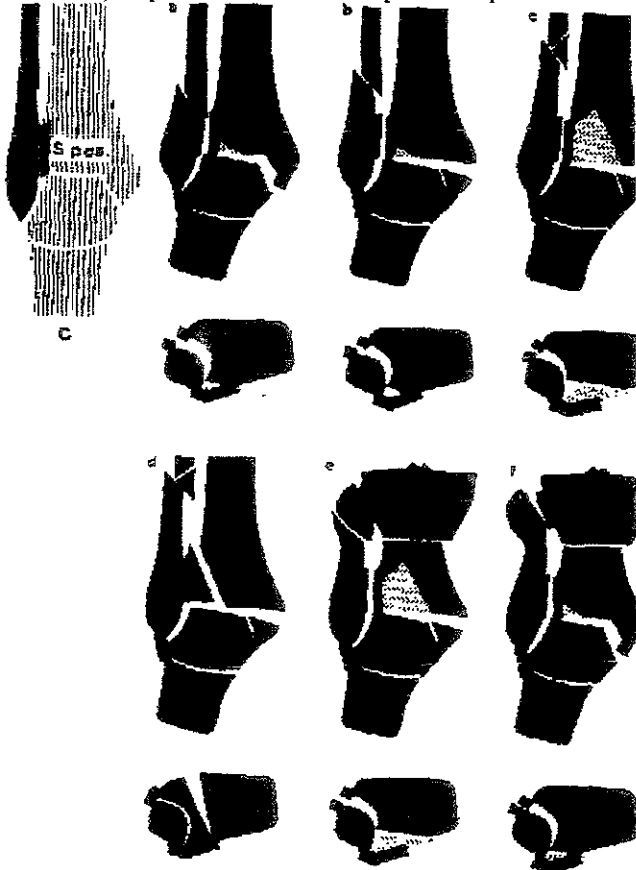
Sección transversal los ligamentos de la sindesmosis pueden estar intactos ó lesionados.

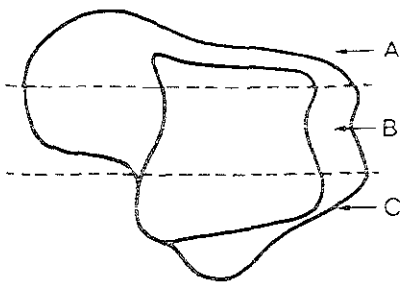


Tipo C - fracturas maleolares con lesión del peroné proximal a la sindesmosis tibio peronea distal con lesión de la misma

Variantes subtipos.


- rotura asociada del ligamento deltoideo
- Fractura asociada del maléolo interno
- Fractura asociada del canto tibial posterior ,orientada dorsolateralmente ,
- Fractura sagital en bloque de ambos tubérculos tibiales.
- Fractura subcapital de peroné tipo ,Maisonneuve.
- Aparentemente diastásis pura de la pinza maleolar sin fractura del peroné.





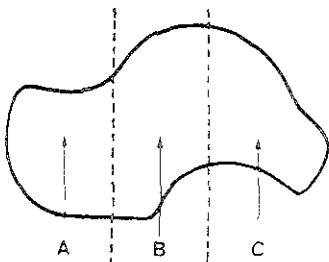
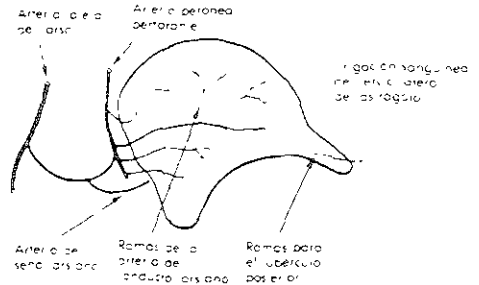
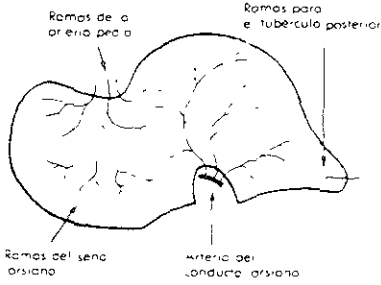
Vista dorsal del astrágalo con las áreas cubiertas por los siguientes cortes

a



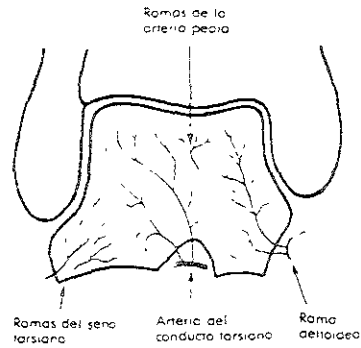
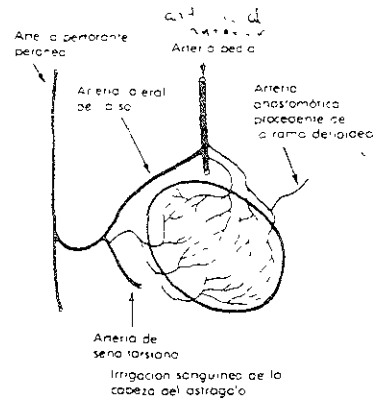
Irrigación sanguínea del tercio medial del astrágalo

gubernador de la irrigación del astrágalo

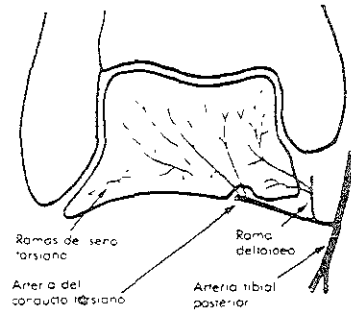


Vista medial del astrágalo con las áreas cubiertas por los siguientes cortes

b



Irrigación sanguínea del tercio medio del astrágalo



Irrigación sanguínea del tercio posterior del astrágalo

FRACTURAS DEL CUELLO DEL ASTRÁGALO

CLASIFICACION DE HAWKINS.

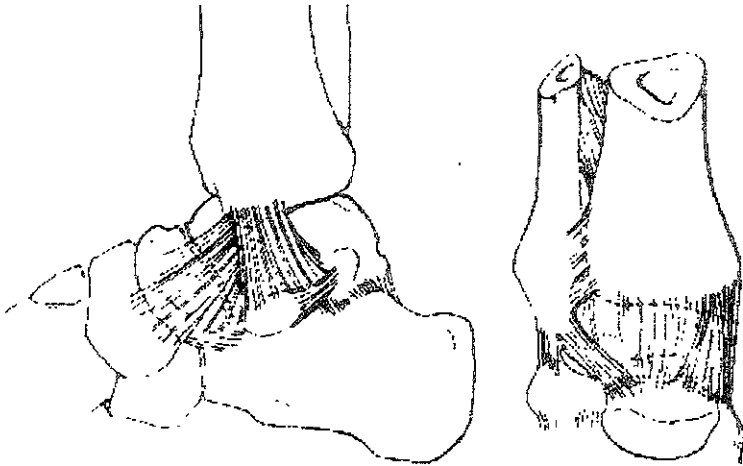
Clasifica las fracturas de acuerdo al suplemento sanguíneo y al mecanismo de lesión

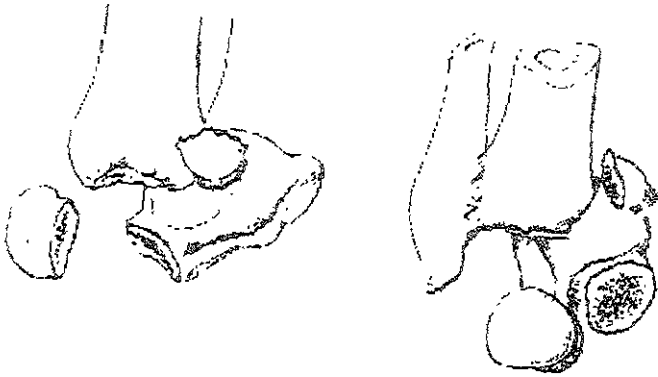
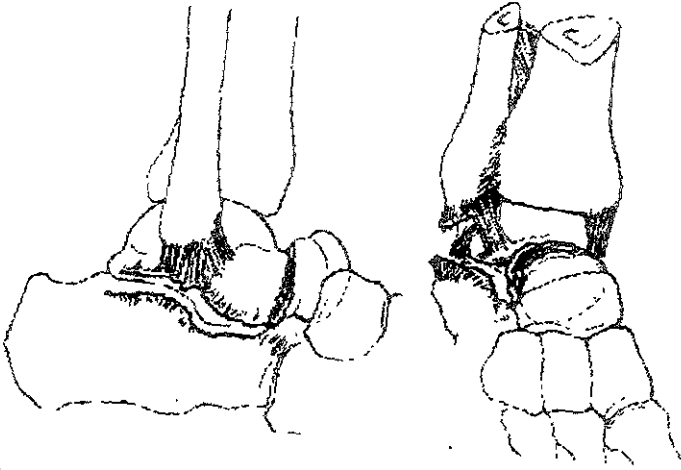
TIPO I: fractura a través del cuello con mínimo desplazamiento y mínimo daño al suplemento sanguíneo, teóricamente dañado solo un vaso.

Tipo II: la articulación subastragalina es luxada ó subluxada y al menos dos de las tres fuentes sanguíneas son lesionadas.

Tipo III: el cuerpo del astrágalo es luxado de la tibia y el calcáneo, y las tres fuentes sanguíneas lesionadas.

TIPO IV: el cuerpo es luxado de la subastragalina, del tobillo el cuello es fracturado y la cabeza del astrágalo es luxada de la articulación astrágalo –escafoidea





FRACTURAS DEL CALCÁNEO

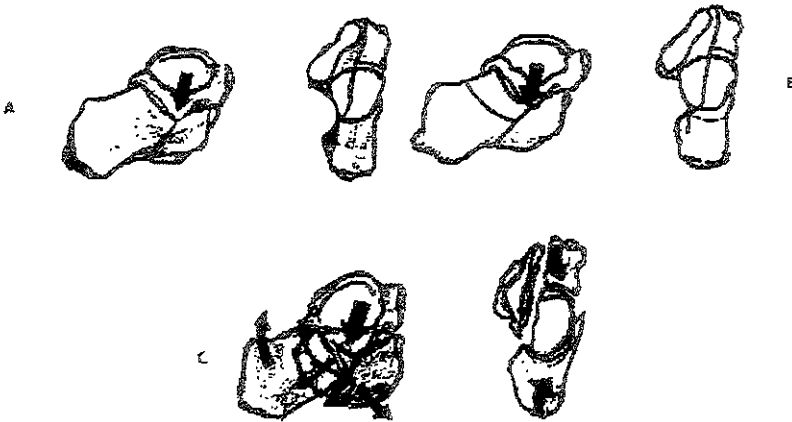CLASIFICACION DE ESSEX – LOPRESTI

Las clasifica en dos grupos las que respetan la articulación subastragalina y las que involucran la articulación sub astraglina

TIPO I depresión articular

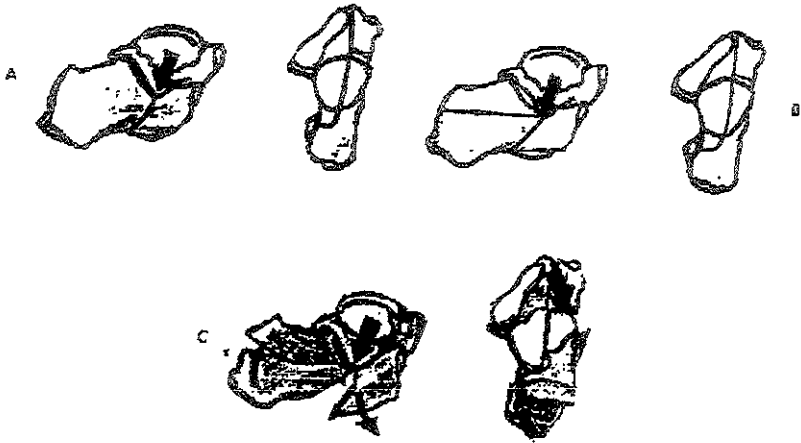
En la cual el trazo secundario de fractura corre través del cuerpo del calcáneo justo detrás de la articulación subastragalina.

TIPO II Fractura en lengua en la cual el trazo de fractura secundario corre hacia atrás al borde posterior de la tuberosidad , resultando perdida del ángulo de Bohler



Fractura tipo depresión articular

- A) la acción de la carga vertical de la apófisis externa del astrágalo produce una línea de fractura primaria que va desde el ángulo de Gissane a la cara plantar del calcáneo.
- B) La línea de fractura secundaria corre a través del cuerpo del calcáneo para salir inmediatamente por detrás de la carilla posterior , el fragmento lateral contiene de la mitad a los 2 tercios de la carilla posterior y escasa cantidad de tejido blando insertado.
- C) La mitad externa del fragmento articular resulta deprimido en el hueso esponjoso del calcáneo, dentro de su pared interna . La línea de fractura se abre desplazando la tuberosidad en dirección proximal con pérdida del ángulo articular de Bohler



Fractura en lengüeta :

- A) la acción de una carga vertical ejercida por la apófisis externa del astrágalo sobre el calcáneo da lugar a una línea fracturaria que va desde el ángulo crucial de Gissane hasta la cara plantar del calcáneo
- B) La línea fracturaria secundaria corre hacia atrás para salir a nivel del borde posterior de la tuberosidad del calcáneo. El fragmento de lengüeta resultante contiene la mitad externa de la carilla posterior y el borde superior del cuerpo del calcáneo.
- C) Si la acción de la fuerza progresa aun mas , el extremo anterior de la lengüeta resulta deprimido dentro de la pared externa del cuerpo y la tuberosidad es desplazada en dirección proximal

CLASIFICACION DE WATSON – JONES MODIFICADA POR POZOS.

FRACTURA DEL CALCÁNEO.

TIPO A .- fractura sin involucro de l articulación subastragalina

- 1 - fractura de la tuberosidad.
- 2 - fractura del proceso anterior.
- 3 - fractura del sustentáculum tali
- 4 - fractura avulsion en cono.

TIPO B : fractura del cuerpo del calcáneo con mínimo ó ningún involucro de la articulación astrágalo – calcáneo posterior.

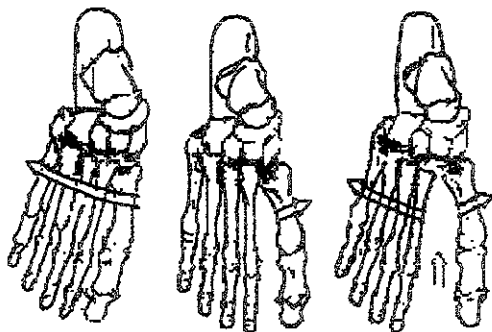
TIPO C : fracturas conminutas del cuerpo con significativo desplazamiento o involucro de la articulación astrágalo calcanea posterior : estas incluyen

- 1.- fractura en lengua
- 2 - fractura depresión central
- 3 - fractura aplastamiento.

FRACTURA LUXACION DE LISFRANC CLASIFICACION DE QUENU Y KUSS

Las dividen en tres tipos

- 1) Luxación homolateral, los 5 metatarsianos están desplazados en el plano coronal
- 2) Luxación aislada , 1 ó 2 metatarsianos están desplazados en el plano coronal
- 3) Luxación divergente , existe separación entre los metatarsianos primero y segundo, y desplazamiento en el plano sagital y coronal





FRACTURAS DE LA BASE DEL 5º METATARSIANO.

Clasificación de Jones.

TIPO I fractura que involucra la tuberosidad por si misma.

TIPO II fractura en la porción proximal de la diáfisis dentro de una distancia de 1.5 cm de la tuberosidad.



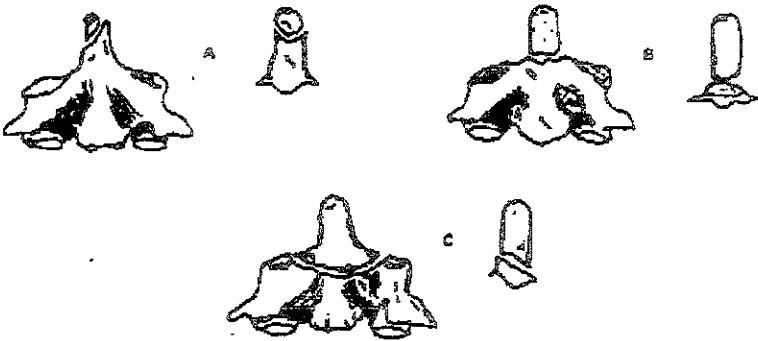
FRACTURA DE LA APÓFISIS ODONTOIDES CLASIFICACION DE ANDERSON Y D'ALONZO

Clasifican las fracturas del odontoides en tres tipos y las clasifican de acuerdo a la posibilidad de no union. En donde refieren que la tipo I siempre consolida, la tipo 3 casi siempre y la tipo 2 es la mas frecuente y con mayor porcentaje de no-union.

Tipo 1 fractura avulsion distal de la apófisis odontoides.

Tipo 2 fractura transversa en la base del odontoides.

Tipo 3 fractura que toma parte del cuerpo en su porcion anterior, que puede extenderse hasta las articulaciones superiores.



COLUMNA CLASIFICACION DE AO (5)

En la columna nosotros tenemos 4 tipos de segmentos y 24 subsegmentos, donde cada vertebra es considerada como un subsegmento

El sacro no tiene subsegmentos

Espina cervical: 51.01 - atlas
 = .02 - =axis,
 .03-07 = espina cervical baja.

Espina torácica : 52.01 a 52.12
 Espina lumbar : 53.01 a 53.05

Espina sacra : 54

Los tipos de 51.01 = atlas (grupos y subgrupos no son valorables)

- Tipo A : fractura de solo un arco
- Tipo B : fractura estallamiento
- Tipo C : dislocación atlanto-axial.

Los tipos de 51.02 = axis (grupos y subgrupos no son valorables)

- Tipo A : fractura transistmica. (fractura de arco neural, del anillo, o fractura de hagsmans)
- Tipo B : fractura del proceso odontoides
- Tipo C : fractura transistmica asociada con fractura de proceso odontoides

Los tipos de 51.03 a 51.07 = espina cervical baja.

Las lesiones son clasificadas de acuerdo a la morfología específicas y el pronóstico relacionado al mecanismo de lesión.

En este segmento las lesiones por distracción son mas severas que las lesiones rotacionales, en contraste con las lesiones torácicas

Y lumbares Las lesiones por distracción son clasificadas en tipo C

Los tipos 52 y 53 = espina torácicas y lumbar

Todos los subsegmentos de las lesiones torácicas y lumbares tienen tipos idénticos.

Estos son clasificados en base al mecanismo y relacionado a la morfología.

Tipo A : lesión del cuerpo vertebral con compresión.

Tipo B : lesión de elementos anterior y posterior con distracción.

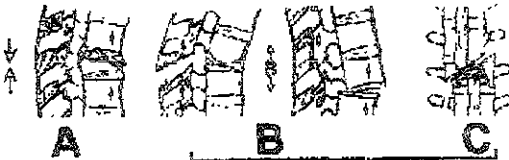Tipo C : lesión de elementos anterior y posterior con rotación.

Los tipos de 54 = sacro.

Tipo A : fractura de sacro caudal

Tipo B : fractura compresión de sacro cranial

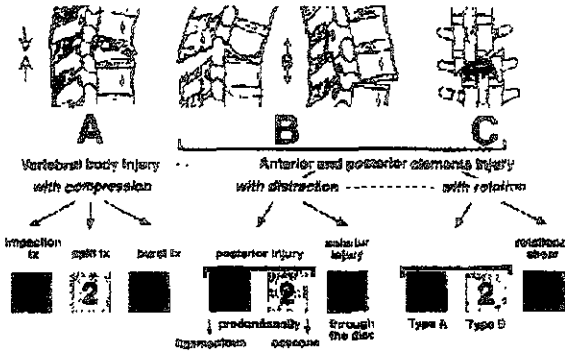
Tipo C : fractura dislocación de sacro cranial



Vertebral body injury
with compression

Anterior and posterior elements injury
with distraction

with rotation



53 Espina torácica y lumbar.

<p>Tipo A</p> <p>A1 cuerpo vertebral Lesion compresión. Fx impactacion</p> <ol style="list-style-type: none"> hundimiento de la placa inferior impaction en cuña -Q colapso del cuerpo vertebral <p>A2 cuerpo vertebral. Fractura en split, hundimiento</p> <ol style="list-style-type: none"> hundimiento sagital hundimiento coronal coronal multifragmentado (fx de pincer) <p>A3 fx estallamiento</p> <ol style="list-style-type: none"> estallamiento incompleto + Q estallamiento split + Q estallamiento completo + Q 	<p>tipo B</p> <p>lesion de elementos anterior y posterior B1 lesion distracción posterior Predominio ligamentario</p> <ol style="list-style-type: none"> con disrupción transversa del disco -b) con fractura tipo A del cuerpo +a) + b) <p>B2 lesion distraccion posterior predominantemente oseo</p> <ol style="list-style-type: none"> con disrupción transversa del cuerpo (fx choco)-b) con disrupción transversa del disco +b) con fx tipo A del cuerpo +a)+b) <p>B3 lesion distraccion anterior a travez del disco</p> <ol style="list-style-type: none"> subluxacion posterior +a)-b) dislocacion posterior +a)-b) dislocacion posterior +a)-b) 	<p>tipo C</p> <p>C1 tipo A con rotación.</p> <ol style="list-style-type: none"> fx rotacional impactada +a) fx rotacional split +a) fx rotacional estallamiento +a) <p>C2 tipo B con rotación.</p> <ol style="list-style-type: none"> lesion distraccion post. Predominio ligamentario. (=B) +a)+b) lesion distraccion posterior, predominio oseo (=B)+a)+b) lesion distraccion ant. A través del disco (=B) +a) +b) <p>C3 eizallamiento rotacional</p> <ol style="list-style-type: none"> fx oblicua fractura tipo rebenada ligamentos puros con dislocacion rotacional
--	--	--

Q calificación de los subgrupos

<p>a) lesion anterior b) Lesion posterior</p> <p>Tipo A</p> <p>A1 2, A3 1, A3.2</p> <ol style="list-style-type: none"> superior inferior lateral <p>A3 3</p> <ol style="list-style-type: none"> pellizcamiento cuña axial <p>tipo B</p> <p>B1 1 b1) subluxacion bilateral anterior de las facetas b2) dislocacion anterior bilateral de las facetas b3) fx subluxacion facetaria b4) fx dislocacion facetaria bilateral</p> <p>B1 2</p> <ol style="list-style-type: none"> a1) hundimiento de plataforma inferior a2) impactacion en cuña a3) colapso del cuerpo vertebral a4) split sagital a5) split coronal a6) split multifragmentada coronal. 	<p>a7) estallamiento incompleto A8) split estallamiento A9) estallamiento completo B1) a b4) idéntica a B1 1 B2.1, B2 2 b1) atravez de los pediculos b2) atravez de la par interarticulares B2.3 a1) hundimiento de plataforma inferior A2) impactacion en cuña a5) colapso del cuerpo de la vertebra a4) split sagital. a5) split coronal. a6) split multifragmentario coronal a7) estallamiento incompleto B3 1, B3.2, B3.3 a1) transdiscal pura A2) asociado con fx de tear-drop del cuerpo vertebral - b1) sin fractura de la faceta B2) con fx de faceta Tipo C C1 1 - a1) hundimiento de plataforma inferior A2) impactacion en cuña</p>	<p>A2) impactacion en cuña A3) colapso del cuerpo vertebral. C1 2 a4) split sagital a5) split coronal A6) split multifragmentado coronal A10) split espiral multiniveles a travez del cuerpo vertebral A11) split espiral multiniveles Atravez del cuerpo y arcos Posteriores. C1 3 a7) estallamiento incompleto A8) split estallamiento a9) estallamiento completo</p>
--	--	---

- C2.1 b1) subluxación facetaria unilateral
 - B2) dislocación facetaria unilateral
 - B3) fx. luxación facetaria unilateral
 - B4) fx. dislocación

C2.2 a1) hundimiento de plataforma inferior

A2) impactación en cuña.

A3) colapso del cuerpo vertebral

A4) split sagittal

A5) split coronal.

A6) split multifragmentario coronal.

A7) estallamiento incompleto

A10) disrupción transversal del disco

A11) disrupción transversal del cuerpo

B1) Fx. unilateral de la masa articular

B2) fx. de istmo hiperflexión unilateral

C2.3


A1) transdiscal pura

A2) asociado a fx. en lagrima del borde del cuerpo vertebral

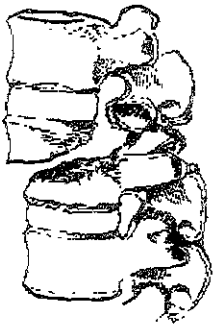
B1) subluxación posterior unilateral

B2) fx. facetaria con subluxación posterior unilateral

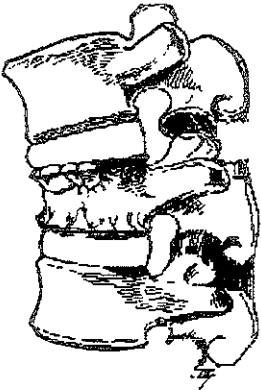
B3) fx. istmica hiperextensión unilateral



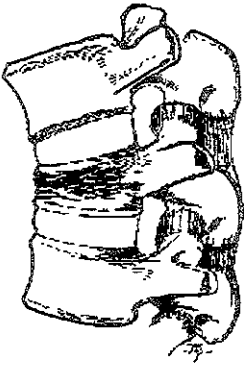
FRACTURA DE CHANCE



FRACTURA-LUXACION VERTEBRAL



FRACTURA POR ESTALLAMIENTO



FRACTURA POR COMPRESIÓN.

CLASIFICACION DE FRACTURAS
ESPECIALES.

CLASIFICACION DE FRACTURAS EXPUESTAS DEL HOSPITAL VICTORIO DE LA FUENTE NARVÁEZ.

- I . Herida menor al diámetro del hueso , sin colgajos
- II Herida mayor al diámetro del hueso sin colgajos.
- III : A1 cualquiera de las anteriores que puede permitir el cierre de la herida
 - A2. Herida mayor ó menor al diámetro del hueso y permite el cierre de la herida,
 - A3: cualquiera de los tipos previos.
- III B Extensa lesión , que requiere de injertos ó colgajos para su cobertura.
- III C : Lesión arterial que requiere reparación
- III D . amputación traumática.
- IV A .lesión por PAF de alta velocidad (mayor de 860 m/seg) se considera lesión severa de partes blandas
- IV B : lesión por PAF de baja velocidad
- Especiales. pacientes inmunodeprimidos ó con enfermedad arterial previa.

Tipo de fractura:

- I : transversal u oblicua corta
- II oblicua larga o espiroidea.
- III : A1 cualquiera de las anteriores.
 - A2 fractura de alta energía (en cuña o complejo)
 - A3 cualquier tipo de trazo
 - B cualquier tipo de trazo.
 - C cualquier tipo de trazo.
 - D cualquier tipo e trazo
- IV A generalmente complejos
- IV B generalmente transversal ,oblicuos ó incompletos

FRACTURAS PERIPROTESICAS.

Clasificación de Johansson

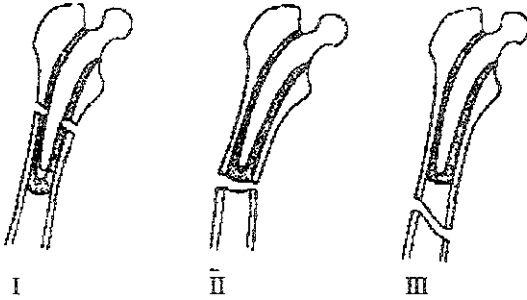
Fractura ósea que involucra el componente femoral.

Son 3 tipos

Tipo I: fractura proximal a la prótesis con remanente del vástago en canal medular

Tipo II: fracturas que se extienden a través del vástago distal con desalojamiento del vástago del canal distal.

Tipo III: fractura enteramente del extremo distal de la prótesis.



Clasificación de fractura patelar con componente protésico

Clasificación de Goldberg

Las clasifica en 4 tipos

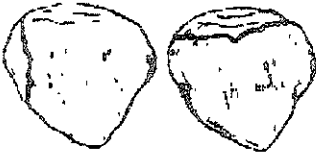Tipo I. fracturas que no involucran al cemento / composición del implante ó mecanismo del cuadriceps

Tipo II. fracturas que involucran al cemento , implante compuesto y/o mecanismo del cuadriceps

Tipo IIIA. fractura del polo inferior con disrupción del ligamento patelar

Tipo IIIB. fractura del polo inferior sin disrupción del ligamento patelar

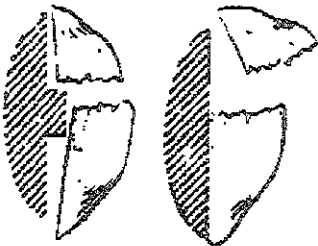
Tipo IV. fractura dislocación.



Marginal fractures



Shear fractures



Loose prosthesis

Intact prosthesis

FRACTURAS PEDIÁTRICAS

LESIONES FISIARIAS

CLASIFICACION DE SALTER Y HARRIS

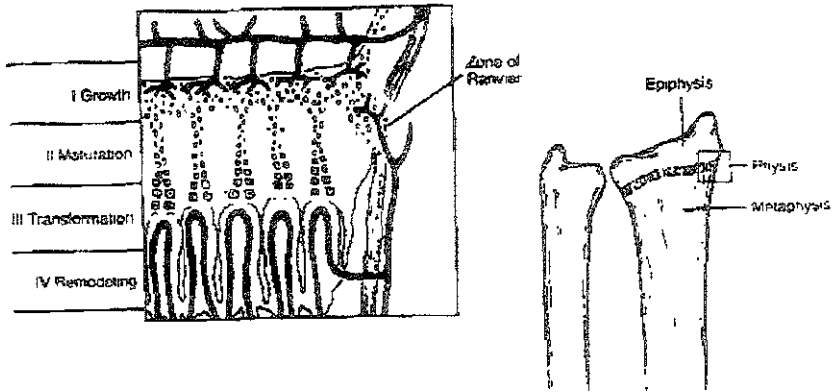
Tipo I son separaciones epifisarias a través de la placa epifisaria, solamente, con o sin desplazamiento,

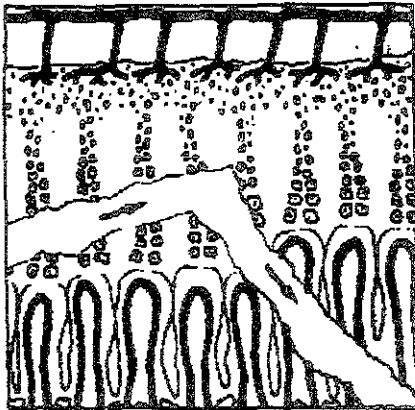
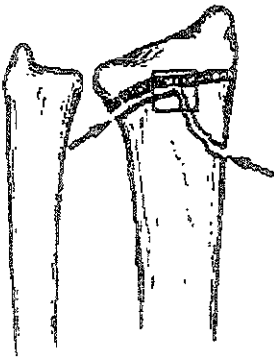
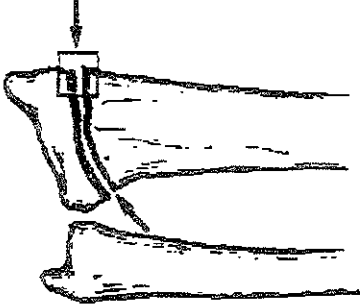
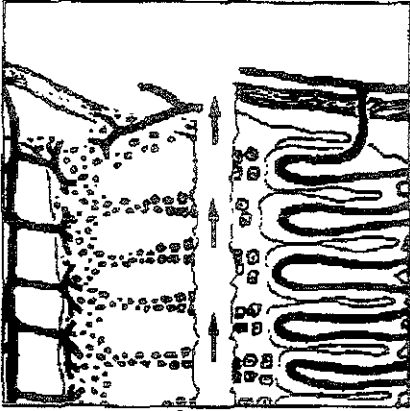
Tipo II. fractura con fragmento metafisario adosado al fragmento separado, (signo de thurston -hollan) con separación a través de la placa epifisaria

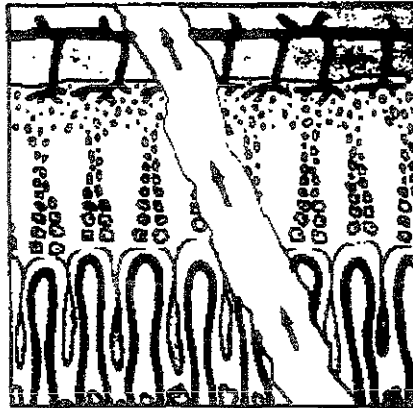
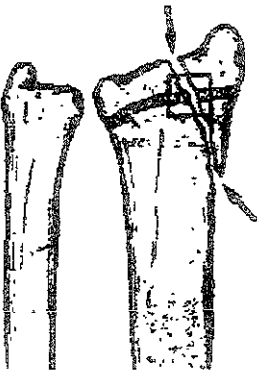
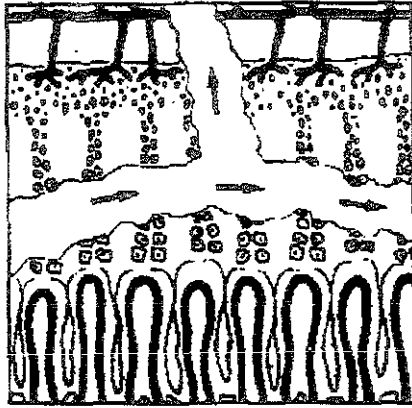
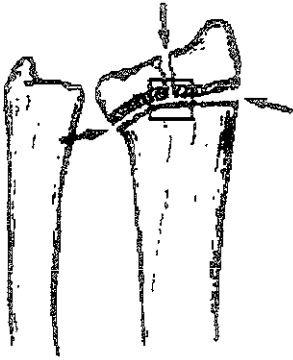
Tipo III: es una separación de la placa epifisaria con una fractura a través de la epifisis hasta la articulación, presentando incongruencia articular cuando esta desplazada.

Tipo IV. es una fractura a través de la metafisis, que corre a través de la placa epifisaria, y la epifisis hasta la articulación, también con posibilidad de incongruencia articular

Tipo V: puede ser diagnosticada solo retrospectivamente, es una fractura compresión de la placa epifisaria, produciendo daño permanente a la placa, y es la mas grave de todas las fracturas pediátricas




























Type

Poland

Sauer-Horns

Ogeon

I			
II			
III			
IV			
V			
VI			
VII			


TIPOS DE FRACTURAS EN LOS NIÑOS



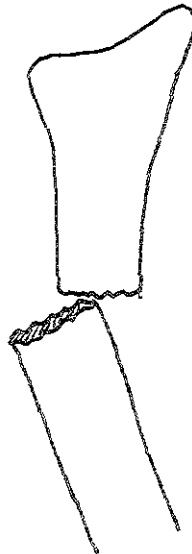
Deformidad plastica



Fractura en rama verde.



Fractura por compresión (torus ó boton)



Fractura completa.

FRACTURA SUPRACONDILEAS HUMERAL.

Clasificación de Holmberg

Clasifica en 5 tipos lasd fracturas supracondíleas y su nemotecnia de esta clasificación es TABRA.

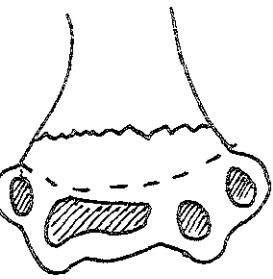
Grado I : trazo de fractura sin desplazamiento.

Grado 2 : angulación ó desplazamiento lateral del fragmento distal.

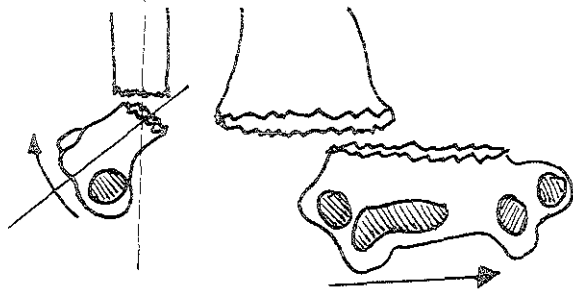
Grado 3 : basculacion ó cabalgamiento del fragmento distal.

Grado 4 : rotación , angulación y cabalgamiento.

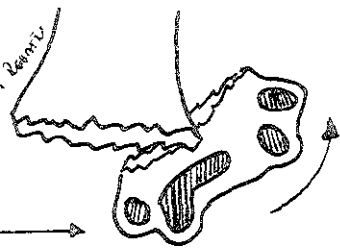
Grado 5 . anterior, fragmento distal hacia anterior,por mecanismo de flexion y traumatismo directo en codo



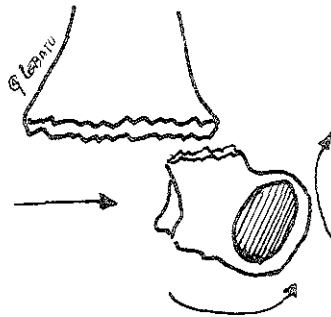
1



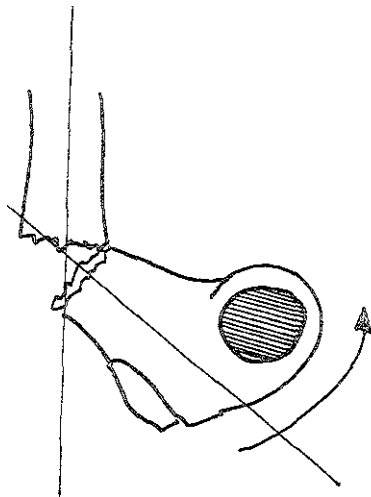
2



3



4



5

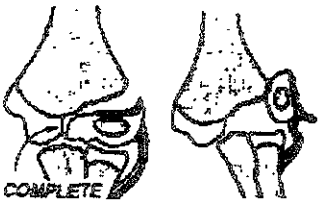
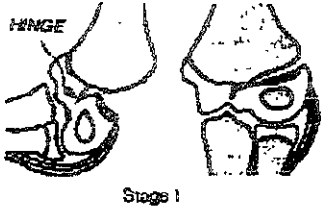
Q Pebatu

FRACTURA DE CONDILO LATERAL

CLASIFICACION DE MILCH

Tipo I: la línea de la fractura transversa a través del apex de la troclea- tipo II de S-H , mas frecuente

Tipo II: línea de fractura corre atravez del surco capitulotroclear Tipo IV de S-H ,poco frecuente.



**FRACTURA DE EPITROCLEA.
CLASIFICACIÓN DE WATSON - JONES.**

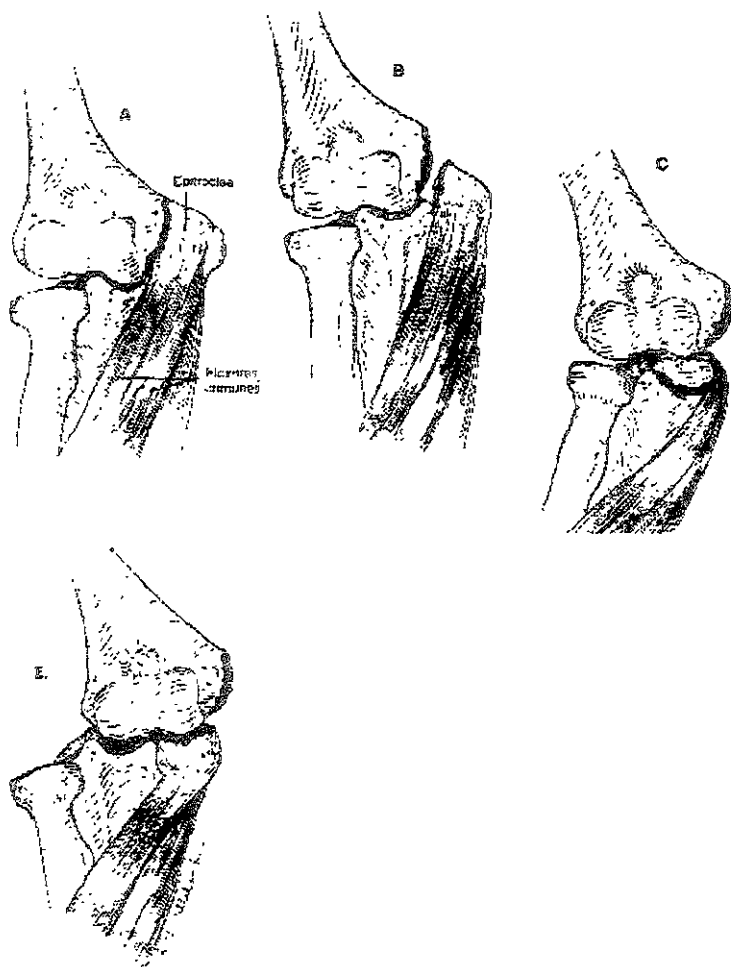
Son 4 tipos.

Tipo I. separación menor de 3mm,

Tipo II separación mayor de 3 mm

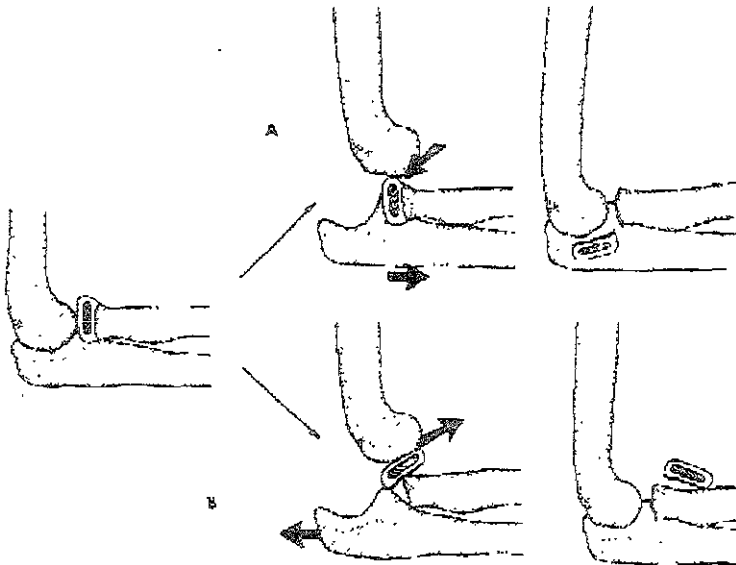
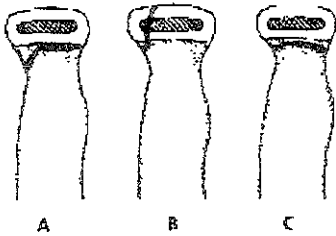
Tipo III: fragmento intrarticular.

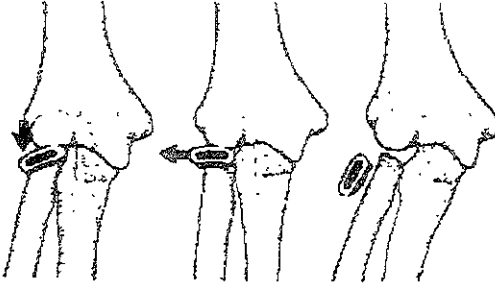
Tipo IV: se asocia a luxación de codo



FRACTURA DE CUELLO RADIAL
CLASIFICACION DE WILKINS.

- Tipo A : lesiones tipo I y II de salter y harris de la fisis radial proximal.
- Tipo B : lesion tipo IV de S-H de la fisis radial proximal
- Tipo C : involucro solo de la metafisis radial proximal
- Tipo D : fracturas que ocurren cuando un codo es reducido
- Tipo E. fracturas que ocurren en conjunción de un codo luxado





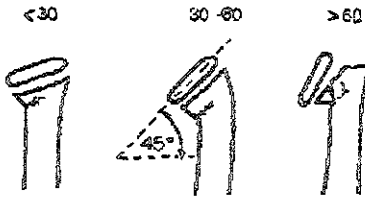
CLASIFICACION DE O'BRIEN

Se basa en la angulación de la cupula radial.

Tipo I 0 - 30°

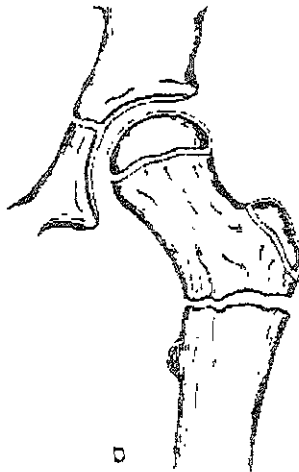
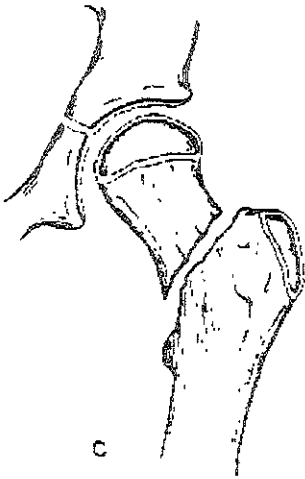
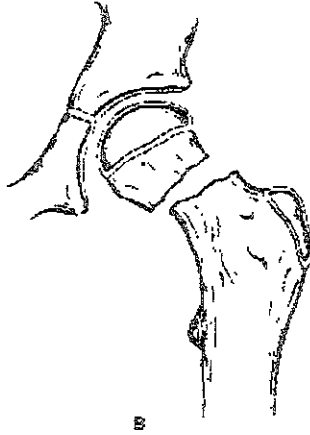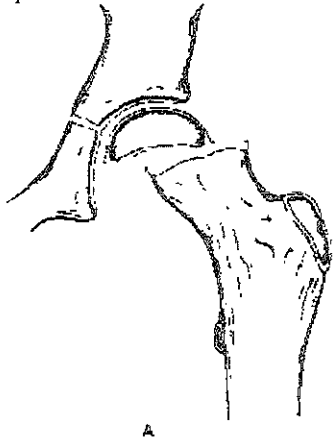
Tipo II 30-60°

Tipo III: > 60°



FRACTURAS DE CADERA
CLASIFICACION DE DELBET

- TIPO I fractura transepifisiaria,
- Tipo II fractura transcervical
- Tipo III. fractura cervicotrocantérica
- Tipo IV fractura intertrocantérica



FRACTURAS DE ROTULA

CLASIFICACION DE OGDEN

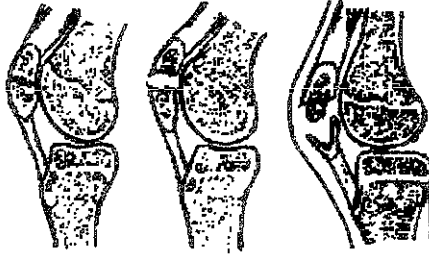
Transversa: completa e incompleta.

Fracturas marginales

Fracturas desplazadas

Longitudinal

Avulsion.



Incomplete

Complete

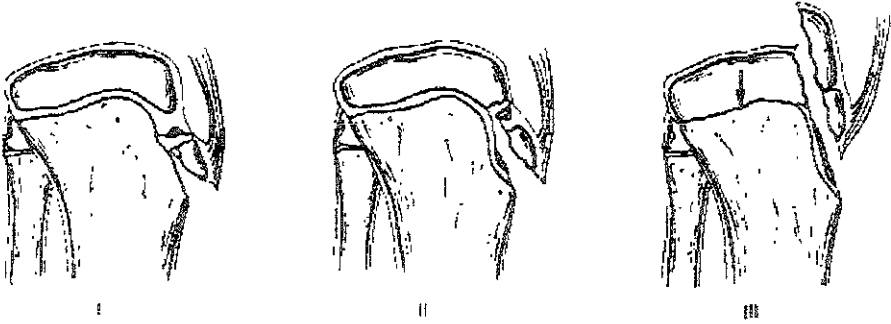
Sleeve

**FRACTURA DE LA TUBEROSIDAD ANTERIOR DE LA TIBIA
CLASIFICACION DE WATSON -JONES**

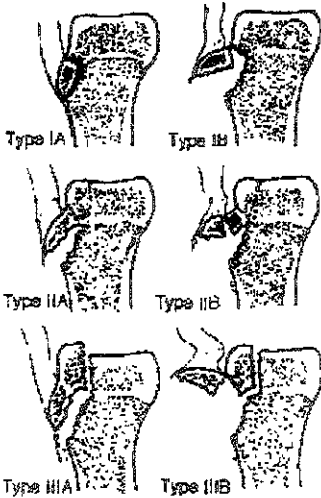
Tipo I : pequeño fragmento desplazado superiormente

Tipo II : fragmento mayor que involucra el centro secundario de osificación y la epifisis tibial proximal, que tiene una bisagra superior.

Tipo III : fractura que pasa proximal y posterior atravez de la placa epifisiana y superficie articular proximal de la tibia (tipo III / IV de S-H.)



La modificación de Watson -Jones subdivide la clasificación de Ogden en subtipos, A y B de acuerdo al grado de desplazamiento y conminucion, pero la clasificación sigue siendo la misma

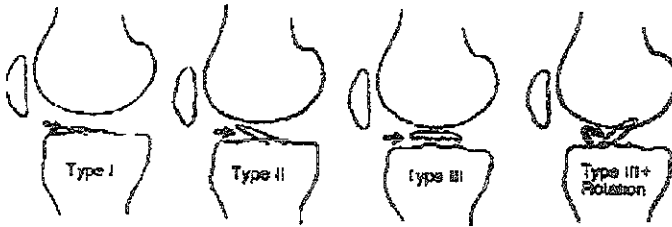


**FRACTURA DE LA EMINENCIA INTERCONDILEA DE LA TIBIA.
CLASIFICACION DE MEYERS Y McKEVER.**

Tipo I fractura abulción con desplazamiento menor, una excelente oposición ósea del fragmento evulsionado con una mínima elevación en su margen anterior

Tipo II un mayor desplazamiento; el tercio anterior del fragmento avulsionado es elevado del margen anterior.

Tipo III el fragmento avulsionado está totalmente levantado de la eminencia intercondilea, en algunas veces rotado, lo que ocasiona que el fragmento no consolide



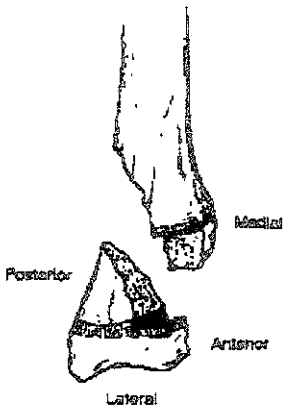
FRACTURAS TRIPLANARES

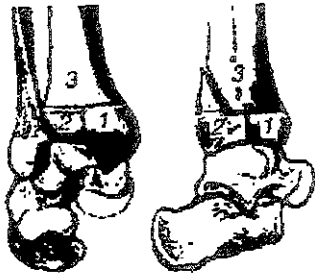
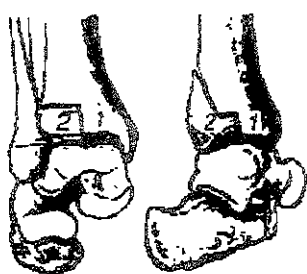
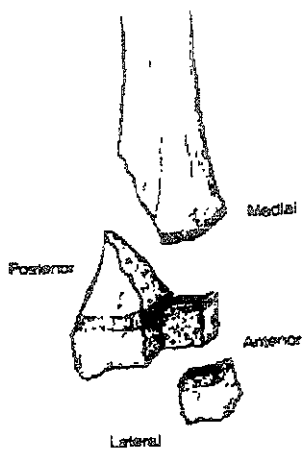
Son definidas como en la cual el plano de fractura tiene componentes sagita , transverso y coronal, y corre en parte a lo largo y parte a través e la placa fisaria y entra a la articulación del tobillo.

Radiograficamente la apariencia mas importante es que se observan 2 tipos de fracturas en 2 proyecciones diferentes

En la proyección AP se observa un tipo de fractura III de S-H

En la lateral de observa un tipo de fractura II de S-H



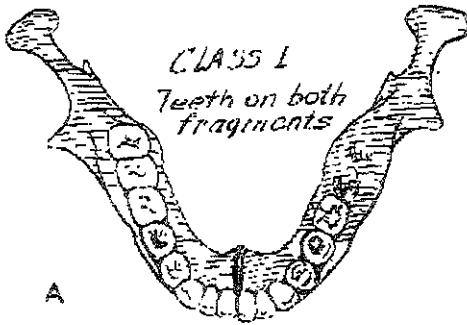


CLASIFICACION DE LAS FRACTURAS MANDIBULARES

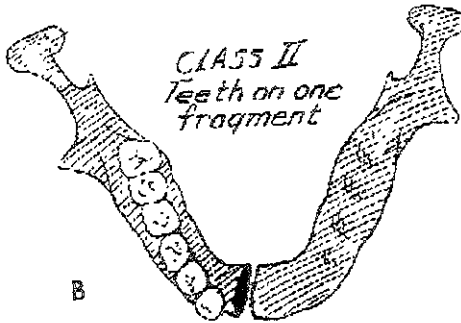
CLASE I los dientes se encuentran presentes en ambos lados de la línea de la fractura

CLASE II los dientes están presentes únicamente a un lado de la línea de fractura

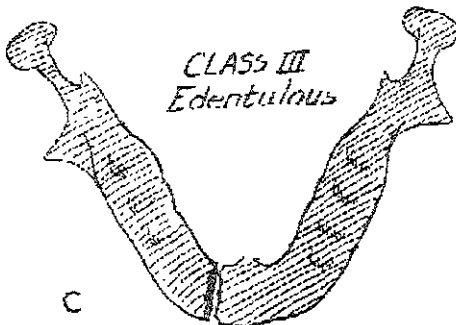
CLASE III: Los fragmentos fracturarios no contienen ningún diente



A



B



C

FRACTURAS MANDIBULARES CLASIFICADAS POR LOCALIZACIÓN:

PARASINFICIAL Y SINFICIAL:

Son fracturas que ocurren entre el foramen del mentón .Pueden ser verticales u oblicuas.

CANINO

Estas fracturas ocurren a través o alrededor de la punta del diente y pueden prolongarse hacia el foramen del mentón

DEL CUERPO MANDIBULAR.

Esta área incluye fracturas que incluyen desde la cúspide del diente hacia el angulo mandibular

DEL ANGULO.

En esta región , se clasifican aquellas fracturas mandibulares que ocurren por detrás del segundo molar

RAMA MANDIBULAR

Estas fracturas ocurren entre el angulo mandibular y el nodo sigmoideo.

PROCESO CORONOIDES:

Involucra fractura de la coronoides que puede ser fracturada un nivel por arriba o por debajo del nodo sigmoideo mandibular.

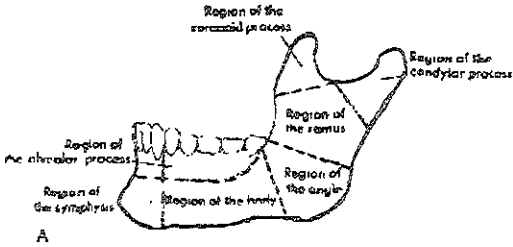
AREA SUBCONDILAR

Esta area incluye fracturas por debajo del cuello anatómico del cóndilo y se puede extender hacia la rama.

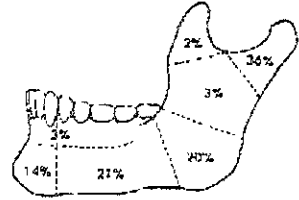
FRACTURAS ALVEOLARES

Estas fracturas involucran la avulsión de un segmento de hueso alveolar con o sin diente insertado

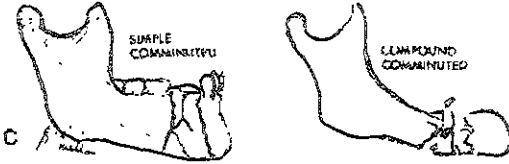
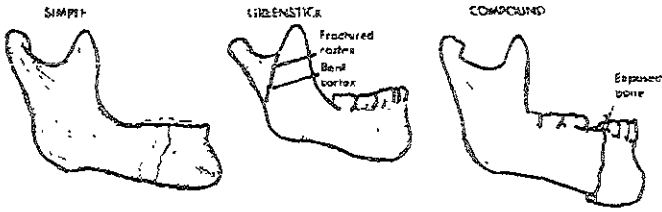ESTA TESIS NO SALE
DE LA BIBLIOTECA



A



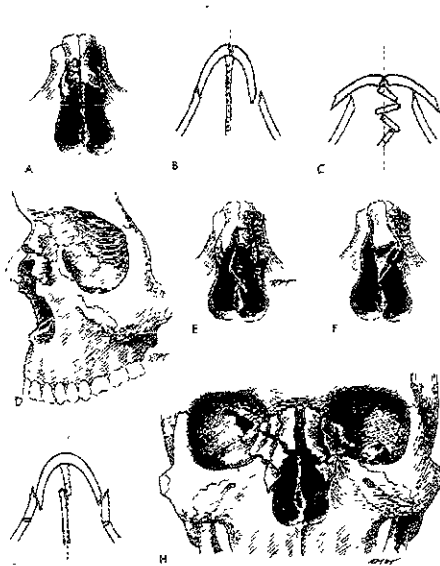
B
Midline
(less than 1%)



C

FRACTURAS DE HUESO NASAL.

- A) Fractura deprimida de un hueso nasal
- B) Fractura deprimida de un hueso nasal
- C) Fracturas en libro abierto como las observadas en niños
- D) Fracturas de los huesos nasales en la unión del grosor proximal con la delgada distal
- E) Fractura conminuta
- F) Fractura luxacion de los huesos nasales.
- G) Fractura conminuta de los huesos nasales involucrando el proceso frontal del maxilar



FRACTURAS DE ZIGOMÁTICO

CLASIFICACION DE KNIGHT Y NORTH.

Grupo I desplazamiento no significativo

Grupo II: fracturas del arco asa interna del arco sin involucrar orbita ni antro

Grupo III: fracturas del cuerpo sin rotación ,desplazamiento interno y externo sin rotación

Grupo IV: fracturas del cuerpo rotadas medialmente

Grupo V fracturas del cuerpo rotadas lateralmente Rotación lateral del zigomático

Grupo VI: incluye todos aquellos casos en los cuales una linea de fractura adicional cruza el fragmento principal

FRACTURAS DEL MACISO FACIAL

CLASIFICACION DE LE FORT

FRACTURAS TRANSVERSAS O DE LE FORT I

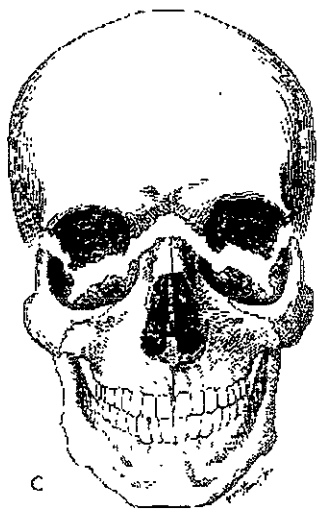
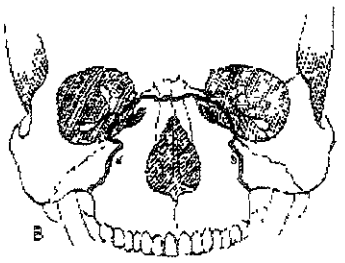
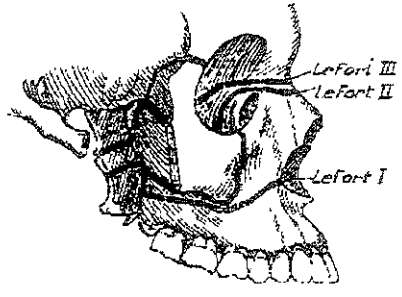
Fracturas por arriba del nivel de los ápices dentales que incluye esencialmente los procesos alveolares del maxilar, la bóveda palatina y el proceso pterigoideo en un solo bloque

FRACTURA PIRAMIDAL O LE FORT II:

La fractura por un impacto frontal resulta en un segmento del maxilar central con forma piramidal La fractura empieza a nivel de los ápices de los dientes lateralmente y se extiende a través de la plataforma pterigoidea de la misma manera que la Le Fort I Desplazándose medialmente se extiende para involucrar una porción medial de la orbita .

DISYUNCIÓN CRANEO FACIAL O LE FORT III

La disyunción craneofacial puede ocurrir cuando la fractura se extiende a través de las suturas zigomático frontal y nasofrontal y atraviesa el piso de las orbitas para realizar una completa separación de las estructuras medio faciales del cráneo. En estas fracturas el maxilar puede no estar separado del zigomático ó de las estructuras nasales . El esqueleto mediofacial es desinsertado por completo y queda suspendido únicamente por tejido blando.



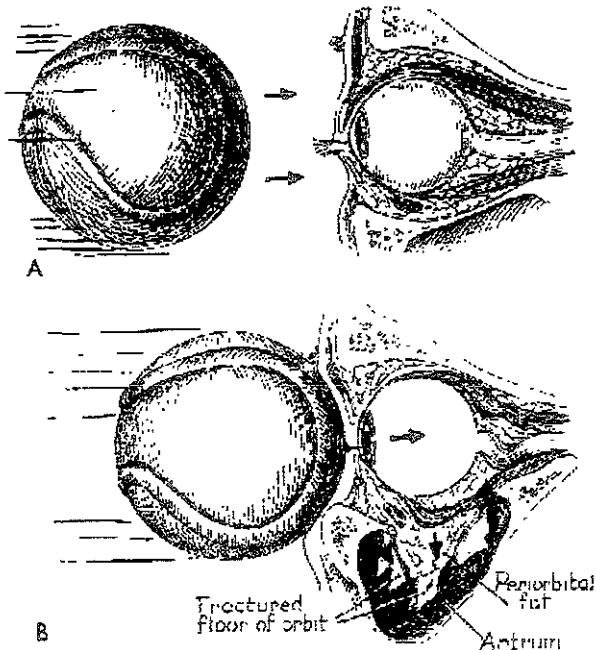
CLASIFICACION DE FRACTURAS DE ORBITA

1 - FRACTURA ESTALLAMIENTO DE ORBITA (BLOW- OUT)

- a) fractura pura: fractura a través de las delgadas áreas del piso de la órbita y paredes medial y lateral. El borde orbitario está intacto.
- b) Fracturas impuras: fracturas asociadas con fracturas de los huesos faciales adyacentes. El delgado borde orbitario está fracturado y su desplazamiento posterior causa conminución del piso de la órbita.

2 - FRACTURAS DE LA ORBITA SIN ESTALLAMIENTO.

- a) fracturas lineales: en fracturas del maxilar superior y zigomático. Estas fracturas no se complican desde el punto de vista de la órbita.
- b) fracturas conminutas del piso de la órbita con prolapso del contenido orbitario hacia el seno maxilar, usualmente asociada a fracturas de los huesos medio faciales
- c) Fracturas del zigomático con separación frontozigomático y desplazamiento inferior de la porción zigomática del piso de la órbita y de la inserción lateral del ligamento suspensorio de Lockwood.



BIBLIOGRAFIA

- 1)Allman FI Fractures and ligamentous injuries to the clavicle and articulación J bones surg ,Jun 1967 ,49A :774-784
- 2)HARDEGGER FHSIMPSON L The operative treatment of scapular fractures / J bone joint surg Nov 1984;66B(5) 725-731
- 3)Ogawa K, Toyama Y, Ishige S, fracture of the coracoid process: its classification and pathomechanisms . J JPN orthop Assoc 1990; 64 . 909-919
- 4)Rockwood Ca, Masten Fa: the shoulder Filadelfia , WB Saunders, 1990.fx of acromion
- 5)DASTGEER GM MIKOLICH DJ. Fractures dislocation of manubrio sternal joint./J trauma Ene.1987 ;27(I) 91-93
- 6)NEER CS - Displaced proximal humeral fractures part I classification and evaluation /J bone joint surg . sept 1970 52A (6) . 1077- 1089 -1103
- 7)HORNE JG TRONZES TL Olecranon fractures . a review on 100 cases J. trauma 1981 , 21:469-472
- 8)MASON ML . Some observation on fractures of the head of the radius with a review on 100 cases J bone joint surg . 1954 , 42B 123 - 132
- 9)O'BRIEN ET Fractures of the hand and wristregion . In rockwood Ca J.B. Lippincott 1984.
- 10)The elbow and its disorders Filadelfia ,WB saunders Co 1985
- 11)DE OLIVEIRA JC Barton's fractures J.Bone Joint surg Abr 1973 ;55A (3) 586-594
- 12)THOMAS TB Reduction of smith fracture J. Bone joint surg .1957 39B .463- 470
- 13)GREEN D P Clasification and management of carpal dislocation clinic orthop. 1980, 149 55-72
- 14)FOSTER RJ.HASTING H. Treatment of Bennet, Rolando and vertical intrarticular trapezial fractures . Clinic .orthop. ene 1987 ,214· 121-129
- 15)SMITH RJ Posttraumatic instability of the metacarpofalangeal joint of thumb, J Bone Joint surg , Ene 1977 59A (1) · 14-21
- 16)BARTON NJ Fractures of the hand J. Bone joint Surg Mar 1984 ; 66B (2): 159-167
- 17)BADO JL The monteggia lesion . Clin orthop. 1967 : 50 71-86
- 18)Fernandez DL Fractures of the distal radius.operativ treatment AAOS instructional course lectures, 1993 , 42 ·73-88 .
- 19) frykman GK Fracture of the distal radius includingsequelae-shoulder hand finger sindrome.Disturbance in the distal radioulnar joint and impairment of never fuction.A clinical and experimental study. Acta orthop. Scand Sopp1 1967 , 108 . 1-155
- 20) Clasificacion de las fracturas de diafisis humneral AO/ASIF Libro MULLER 1988
- 21) clasificación de fracturas del humero distal ,AO/ASIF Libro muller 1988
- 22)Fracturas de diafisis del cubito y radio. AO/ ASIF Libro Muller 1988
- 23)clasificación de las fracturas de la mano AO/ASIF.
- 24)TILE M Fractures of the pelvis . Clinic orthop north Am. Jul 1980 ;11(3)
- 25)TILE M PENNAL GF. The hip . St Louis CV Mosby 1979
- 26)GARDENS RS .LOW ANGLE FIXATION IN FRACTURES OF THE FEMORAL NECK. J. Bone Joint surg 1961 ,43B 647-663

- 27)TRONZO RG. Surgery of the hip joint.Philadelphia IL Lea and Febiger 1973
- 28)EVANS EM The tratament of trochanteric fractures of the femur.J Bone joint surg .1949 ,31B . 190-203
- 29)KYLE R.GUSTILO R, Analysis of six hundreded and twenty two intertrocahteric hip fractures. J Bone Joint surg Mar . 1979, 61A .216- 221
- 30)SENSHEIMER F. Subtrocanteric fractures of the femur . J. Bone Joint surg Abr 1978 60A : 300-306
- 31)FRACTURAS DE DIAFISIS FEMORAL AO.
- 32)FRACTURAS FEMORALES DISTALES AO.
- 33)SMITH HW.WHEATLEY KK. Biomechanics of the femur fractures secondary to gunshot wounds. J Trauma Nov 1984 :24(11) : 979-977
- 34)HOHL M LARSON RH Fractures and disliocacions of the knee,in Rockwood CA. Green DP. Fractures, Philadelphia J:B Lippincott 1975
- SCHATZKER J McBROOM R. The tibial plateau fractures: the Toronto experience. 1968 -1975 ,clinic orthop 1979 :138· 94
- 35)FRACTURAS DIAFISIARIAS DE TIBIA Y PERONE LIBRO AO
- 36)PANKOVICH AM MAISONNEUVE fractures of the fibula. J Bone joint surg Abr 1976;58A(3) :337- 342 . / J.Bone joint surg Mar 1978 ; 60 A (2) 221-229
- 37)RUEDI TH, Frakturen des pilon tibial .Arch orthop . unfall chir.1973 :76 :248-254
- 38)Weber JP: lesiones traumáticas de la articulación del tobillo .España ,Ed. Científicos medica 1982
- 39)GROB D. SIMPSON LA. Operative treatment of displaced talus fractures clin orthop Otc 1985 199 88-96
- 40)ESSEX LOPRESTI P The mechanism reduction technicque and results in fractures of the os calci. J.Bone joint surg 1952 ,39 B ,395-419
- 41)SMITH GR, WINQUIST RA Radiology 1977 124.667-673
- 42)DAMERON TB Fractures and anatomical variation of the proximal portion of the fifth metatarsal J Bone joint surg sept 1975:57A(6) 788-792
- 43)JONES R Fractures of the base of the fifth metatarsal bone by indirect vilolence Ann,surg 1902 .35.697-700
- 44)GUSTILO . J. Bone joint surg 1976 58 A 453 / J. trauma ,Ago 1984 :24 (8) :742-746
- 45)NUEVA Clasificación de fracturas expuestas del hospital Victorio de la Fuente Narváez. Aut Fernando Ruiz Martínez ,DR Anselmo reyes Gallardo, Dr. Alejandro Almanza Jiménez, · Rev Mex de Ortp Traum 1998, 12(5) . sept -Oct ; 359 – 371
- 46) COLTON cl.Fractures of the olecranon in adults:clasification and management.Injury 5.121-129 ,1973-74.
- 47)BARTON NJ Fractures of the hand J Bone joint surg 66B 159-167,1984.
- 48)WALKER LG Bennett's fracture :fractures eponym of the month.Surg Round orthop 3 79 -80 ,1989.
- 49)Seinsheimer F· subtrochanteric fractures of the femur.J Bone Joint surg 60A· 300-306 ,1978
- 50)MONTGOMERY JB: Dislocation of the knee.OCNA 18:1149 , 1987
- 51)MOORE TM fracture -dislocation of the knee Clin Orthop rel Res 156:128 ,1981
- 52)MILCH HE: fractures and fracture-dislocation of the humeral condyles.J trauma 4:592-607 , 1964.
- 53)OGDEN JA.TROSS RB ,MURPHY fractures of the tibialtuberosity in adolescents.J Bone Joint surg 62A 205 – 215, 1980.

- 54) DIAS LS, TACHDJIAN MO physeal injuries of the ankle in children Clin Orthop Rel Res 136:230-233, 1978
- 55) ERTL JP, BARRACK RL, ALEXANDER AH, et al: triplane fractures of the distal tibia epiphysis long term follow-up. J Bone Joint Surg 70A:967-976, 1988.
- 56) JOHANSSON JE et al fractures of the ipsilateral femur in patients with total hip replacements. J Bone Joint Surg 63A:1435-1442, 1981.
- 57) GOLDBERGVM, et al patellar fracture type and prognosis in condylar total knee arthroplasty Clin Orthop Rel Res 236:115-122 1988
- 58) MANSON P.N.: Some thoughts on the classification and treatment of Le Fort fractures Ann. Plastic Surg 17: 356, 1986
- 59) FUJINO F AND MAKINO, K Entrapment mechanisms and ocular injury in orbital blow-out fracture Plast. reconstr surg 65:571, 1980.
- 60) FORTUNATO M.A.: FIELDING A.F.: Facial bone fractures in children, Oral surg, Oral med, oral Pathol 53:225, 1982.
- 61) GRUSS J.S.: Naso-ethmoid-orbital fractures: classification and role of primary bone grafting. Plast Reconstr Surg 75,303, 1985.
- 62) KAZANJIAN U.H. AND CONVERSE. The surgical treatment of facial injuries. Baltimore, Williams and Wilkins company, 1949; 2nd Ed 1950.
- 63) KNIGHT J.S.: AND NORTH J.F.: the classification of malar fractures; an analysis of displacement as guide to treatment. Br. J Plast surg. 13:325, 1961.
- 64) LE FORT R: Etude experimentale sur les fractures de la machoire superieure Rev Chir, paris, 23: 208, 360, 479, 1901.
- 65) SCHULTZ R.C.: supraorbital and glabellar fractures, Plast, reconstr. surg 45: 227, 1970
- 66) ROWE N.L.: AND KILLEY H.C Fracture of the facial skeleton Baltimore, Williams and Wilkins company 1955,
- 67) QUENU AND KUSS, G Etude sur les luxations du metatarses Rev. Chir. 39 1, 1909
- 68) MANSON P.N.: Some thoughts on the classification and treatment of Le fort fractures Ann:plastsurg 17 356, 1986
- 69) FUJINO T, AND MAKINOK entrapment mechanisms and ocular injury in orbital blow-out Plast. reconstr surg 65; 571 1980
- 70) FORTUNATO M.A. Fielding AF: Facial bone fractures in children Oral surg. Oral med, oral Pathol 53: 225, 1982
- 71) GRUSS J.S.: Naso-ethmoid-orbital fractures classification and rule of primary bone grafting .plast Reconstr. Surg. 75,303, 1985.
- 72) KAZANJIAN U.H. AND CONVERSE: The surgical treatment of facial injuries .Baltimore, Williams and Wilkins company 1949; 1974
- 73) KNIGHT J.S.: AND NORTH: The classification of malar fractures; and an analysis of displacement as guide to treatment B.J:Plast surg. 13 325. 1961.
- 74) LE FORT R: Etude experimentale sur les fractures de la machoire superieure . Rev. Chir. Paris: 23: 208, 360, 479, 1901.
- 75) SCHUTZ R.C.: Supraorbital and glabellar fractures, plast. Reconstr. surg. 45: 227, 1970
- 76) ROWE N.L. AND KELLEY H.C.: Fractures of the facial skeleton Baltimore, Williams and Wilkins company 1955, 1968.