

299



Universidad Nacional Autónoma de México

FACULTAD DE ODONTOLOGIA

**ESTÉTICA EN IMPLANTES  
CON SISTEMA IPS EMPRESS**

T E S I N A

QUE PARA OBTENER EL TITULO DE:

CIRUJANA DENTISTA

P R E S E N T A:

KARLA MÓNICA LÓPEZ SÁNCHEZ

DIRECTOR DE TESINA: C.D.M.O. ALBERTO H. DÍAZ NUÑEZ  
ASESOR: C.D. GASTÓN ROMERO GRANDE



MÉXICO, D.F.

7.8 3582

2001



Universidad Nacional  
Autónoma de México

Dirección General de Bibliotecas de la UNAM

**Biblioteca Central**



**UNAM – Dirección General de Bibliotecas**  
**Tesis Digitales**  
**Restricciones de uso**

**DERECHOS RESERVADOS ©**  
**PROHIBIDA SU REPRODUCCIÓN TOTAL O PARCIAL**

Todo el material contenido en esta tesis esta protegido por la Ley Federal del Derecho de Autor (LFDA) de los Estados Unidos Mexicanos (México).

El uso de imágenes, fragmentos de videos, y demás material que sea objeto de protección de los derechos de autor, será exclusivamente para fines educativos e informativos y deberá citar la fuente donde la obtuvo mencionando el autor o autores. Cualquier uso distinto como el lucro, reproducción, edición o modificación, será perseguido y sancionado por el respectivo titular de los Derechos de Autor.

## **AGRADECIMIENTOS**

### **A DIOS**

**A mi Papá:**

**ING. DAVID LÓPEZ GUITIERREZ**

*Porque gracias a tu ejemplo, he logrado este triunfo, has estado y estarás siempre a mi lado, para compartir cada paso en mi vida, te agradezco infinitamente todo tu amor, los valores que me inculcaste y tu apoyo incondicional en toda mi vida. Papá sé que desde el cielo me guías y me cuidas, espero darte más satisfacciones, porque sé que compartes conmigo las alegrías y tristezas, aún sin tu presencia. Todo lo que soy es gracias a ti. Te amo eternamente.*

**A mi Mamá:**

**GUADALUPE SÁNCHEZ DE LÓPEZ**

*Por brindarme siempre tu apoyo, guiándome por el mejor camino, gracias por tu tenacidad y confianza, sin tu fortaleza y amor me hubiera sido difícil recorrer el camino. Espero llegar a ser algún día como tú, eres grandiosa. Todo mi amor. Este logro también es tuyo y es el principio de otra etapa. Gracias por estar a mi lado siempre.*

**A mi Hermano:**

**CÉSAR DAVID LÓPEZ SÁNCHEZ**

*Por apoyarme durante toda la vida y compartir momentos de felicidad y tristeza siendo ecuánime y enseñarme con tu ejemplo que la vida no es fácil, pero no imposible.*

**A PRISCILA Y ABIGAIL:**

*Por ser una luz de amor y felicidad en mi vida.*

**AI C.D. BENJAMÍN SÁNCHEZ TROCINO:**

*Por tomarme de la mano y darme su amor, apoyo y comprensión. Te amo para toda la vida.*

**A MIS FAMILIARES**

**A MI UNIVERSIDAD**

**A MI FACULTAD**

**A MIS PROFESORES**

**A MIS AMIGAS**

**AL C.D.M.O. MARIO PALMA CALERO**

**AL C.D.M.O. ALBERTO H. DÍAZ NUÑEZ**

# ÍNDICE

<b>INTRODUCCIÓN</b>	1
<b>CAPÍTULO 1</b>	
ANTECEDENTES	4
1.1 OBJETIVO DE LA IMPLANTOLOGÍA	8
1.2 CRITERIOS DE ÉXITO DE LA TÉCNICA	11
<b>CAPÍTULO 2</b>	
2.1 PLANTEAMIENTO DEL PROBLEMA	13
2.2 JUSTIFICACIÓN DE ESTUDIOS	13
2.3 OBJETIVOS GENERALES	13
2.4 OBJETIVOS ESPECÍFICOS	13
2.5 SELECCIÓN DEL SUJETO DE ESTUDIO	14
2.6 TIPO DE ESTUDIO	20
2.7 SELECCIÓN DE LAS VARIABLES	21
2.8 MATERIAL Y EQUIPO A EMPLEAR	21
<b>CAPÍTULO 3</b>	
3.1 PROCEDIMIENTO PREQUIRÚRGICO	25
3.2 PROCEDIMIENTO QUIRÚRGICO	
3.2.1 CIRUGÍA DE PRIMERA ETAPA	30
3.2.2 CIRUGÍA DE SEGUNDA ETAPA	37
3.3 PROCEDIMIENTO PROTÉSICO	38
3.3.1 IMPRESIÓN DEL IMPLANTE	38

3.3.2 IPS EMPRESS TÉCNICA DE MAQUILLAJE	43
3.3.2.1 PARÁMETROS DE COCCIÓN IPS EMPRESS	55
<b>RESULTADO Y CONCLUSIONES</b>	56
<b>REFERENCIA BIBLIOGRÁFICA</b>	59

# INTRODUCCIÓN

En las últimas décadas, la implantología oral ha demostrado ser una alternativa estética y funcional para sustituir por medio de dispositivos artificiales los dientes perdidos debido a diferentes causas.

El protocolo quirúrgico establecido por Brånemark et al. para lograr oseointegración, sigue siendo una de las mejores alternativas para lograr con éxito la rehabilitación a base de implantes.

Una vez conseguido nuestro objetivo de contar con un implante oseointegrado, nos enfrentamos a la elección de la restauración protésica a colocar, dentro de los objetivos de las prótesis soportadas por implantes esta lograr un sellado perfecto de la restauración, una oclusión adecuada, la estética y funcionalidad que demanda el paciente, logrando un equilibrio y armonía de la misma. Este conjunto de objetivos forman un todo para el beneficio de los implantes, donde se busca principalmente la estética.

En los años ochenta y principios de los noventa los pacientes exigen mayores resultados estéticos, para esto se han desarrollado nuevos sistemas de cerámica libres de metal, que sin restar estabilidad y resistencia a la prótesis, logran mejores resultados en la zona anterior del maxilar.


En esta tesina se presenta un caso clínico de un paciente con necesidades estéticas y funcionales desdentado parcial anterior, clase III de Kenedy, donde se describe la técnica quirúrgica de colocación de un implante (Lifecore, Biomedical) en dos etapas quirúrgicas, esperando el tiempo preestablecido de 6 meses después de la primera etapa, para descubrir y rehabilitar el implante, posteriormente se coloca un conector cerámico estético (Cera-Adapt, Steri-Oss) y se elaboró la prótesis final con la técnica de maquillaje indicada para la fabricación y aplicación clínica de IPS Empress para coronas cerámicas libre de metal.



## **CAPÍTULO 1**

## ANTECEDENTES

Los implantes dentales son dispositivos insertados en el interior del hueso con el fin de sostener prótesis dentales artificiales. 1



La capacidad de pronosticar la forma de interacción directa hueso-implante es el objetivo de tratamientos a base de implantes. El protocolo quirúrgico establecido por Brånemark et al. para lograr "oseointegración" se compone de varios prerequisites, incluyendo (1) colocar el implante debajo de la cresta ósea; (2) obtención y mantenimiento de tejido blando cubriendo el implante de 4 a 6 meses; (3) mantenimiento sin carga del medio del implante de 4 a 6 meses; (4) técnica atraumática. 2 Para descubrir esos implantes y colocar un conector protésico, es necesaria una segunda etapa quirúrgica. En un largo período clínico un alto grado de éxito ha sido reportado siguiendo este protocolo, en pacientes completamente y parcialmente edéntulos. 3, 4

Con la colocación exitosa del implante oseointegrado en pacientes parcialmente edéntulos, aumenta el énfasis en la estética, que ha necesitado del desarrollo de nuevas técnicas y productos que toman en consideración la fabricación de restauraciones con una apariencia más natural. La percepción de éxito o fracaso estético está basado en coordinar la tonalidad, forma, textura de la superficie de la restauración, y de la relación que guarde ésta con los tejidos blandos, que copie el perfil de emergencia de la dentición natural adyacente. 22

Las restauraciones deben satisfacer tres criterios interdependientes para considerarse estéticamente un éxito: 22

1. Diámetro ideal del implante y posición óptima para desarrollar adecuado perfil de emergencia con una relación corona - raíz periodontalmente estables
2. Morfología ideal de hueso y tejido blando que fueron conservados o reconstruidos
3. Capacidad de ser modificado protésicamente para solucionar complicaciones técnicas específicas del implante

La tecnología moderna nos ofrece restaurar estética y funcionalmente implantes oseointegrados con cerámicos libres de metal, ya que las coronas metal porcelana no dejan de ser estéticas, pero la presencia de metal en ocasiones dificulta igualar el tono de la

restauración con los dientes naturales adyacentes, la translucidez no es similar con la de los dientes naturales y el margen gingival puede o no presentar opacidad con el paso del tiempo, restando estética a la restauración.

Los resultados óptimos dentro del tercio cervical consiste en la facilidad con la cual la luz pasa a través del material cerámico y dentro del diente. 22 El tono grisáceo del tejido gingival es causado por la ausencia de luz en los tejidos blandos. Con el uso de material maginal que exhibe translucidez, propiedades fluorescentes, esta disolución puede reducirse significativamente o eliminarse colocando un conector protésico cerámico (Cera-Adapt, Steri-Oss), logrando la estética deseada.

El tercio gingival e incisal son las dos áreas críticas en restauraciones de porcelana. Las técnicas de caracterización interna utilizadas en el tercio incisal para lograr aceptables resultados pueden ser aplicables en cualquier sistema cerámico contemporáneo. 22

Entre las alternativas existentes encontramos el sistema IPS Empress, material cerámico reforzado con leucocita creado por cristalización controlada de vidrio, formando una densa estructura de cristales de solo unos pocos micrones de diámetro. Esta formación produce un incremento considerable en su dureza (mayor de 200

Mpa). Comercializado por la casa Ivoclar e inventado por A. Wohlwend en la Universidad de Zurich, quien desarrolló la idea de modelar cerámica calentada para reproducir copias cerámicas fieles de modelos de cera. 18

Indicaciones del sistema IPS Empress: 18, 23

- Coronas individuales anteriores y posteriores
- Inlays
- Carillas
- Onlays

Contraindicaciones del sistema IPS Empress: 18, 23

- Pacientes con dentición remanente muy reducida
- Construcción de puentes
- Preparaciones subgingivales muy profundas
- Pacientes con parafunciones (bruxismo)
- Combinación con los sistemas de cerámica sobre metal

Ventajas del sistema IPS Empress: 18

→ NOTABLE ESTÉTICA gracias a la cerámica translúcida y reforzada con leucocita.

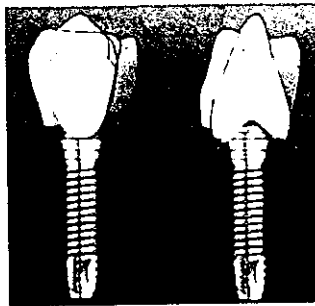
→ EXCELENTE SELLADO DEBIDO AL NUEVO PROCESADO TERMOPLÁSTICO para su ajuste exacto con un óptimo sellado marginal.

→ RESISTENCIA para obtener restauraciones duraderas en las que el paciente puede confiar.

→ MATERIAL CERÁMICO BIOCOMPATIBLE para evadir trauma gingival y reacciones adversas.

### 1.1 OBJETIVO DE LA IMPLANTOLOGÍA

La meta de la odontología moderna es devolver los dientes del paciente a su contorno normal, comodidad, función, estética y salud a pesar del grado de enfermedad, trauma, lesión o patología. Los implantes son generalmente utilizados para rehabilitar una arcada parcial o totalmente desdentada. 5



La implantología oral es un interesante concepto de tratamiento que se apoya en la experiencia y habilidad quirúrgica, periodontal, restauradora y de la comprensión científica del dentista. 5 Actualmente existe una mayor aceptación que se va expandiendo debido a las bases científicas sólidas para este tipo de tratamiento.

Ahora comprendemos la necesidad de procedimientos quirúrgicos controlados que permitan una mejor cicatrización de la encía y de los tejidos óseos alrededor del cuerpo del implante. Por medio de las investigaciones científicas, hemos ganado una mejor comprensión de cómo cicatrizan los tejidos alrededor del implante y de cómo se forma el sello biológico que puede prevenir el ingreso de bacterias a los tejidos peri-implantarios que soportan al implante.

El éxito clínico es la consideración más importante con respecto a la colocación de un implante, dependiendo también de la selección del biomaterial, del diseño de la restauración y el plan de tratamiento. La fuerza mecánica se transfiere desde el implante al hueso y debe ser mantenida dentro de los límites para asegurar el éxito clínico para el implante y la prótesis que soporta. 6, 7, 8

Para esto las fuerzas de la oclusión tienen que ser dirigidas axialmente a los implantes. El criterio para seleccionar un implante particular es variado y depende del riesgo-beneficio que se debe de tomar en cuenta con relación a las características del mismo, para lograr la unión óptima de la interfase intraósea. Básicamente el implantólogo lucha para lograr una condición que puede ser llamada "biocompatibilidad funcional". 9 En todos los sistemas de implantes, el éxito clínico es altamente sensible a la técnica quirúrgica de implantación. 4

El éxito significa oseointegración, la cual es definida como una conexión estructural y funcional directa entre el hueso vivo organizado y la superficie de un implante. 10 Por eso, es importante el material del implante, su diseño, su terminado, el estado del hueso receptor del implante, pero ante todo, la oseointegración depende de una técnica quirúrgica que minimice los cambios térmicos en el hueso. Los estudios indican que el exceso de calentamiento por arriba de los 47 °C, causa una necrosis al hueso que resultará en la interposición de tejido conectivo entre implante y hueso.

Para obtener una cicatrización del hueso alrededor de cualquier implante, el trauma quirúrgico debe ser controlado para evitar aumentar la temperatura ósea por arriba de este umbral ya que puede provocar la resorción. Es necesario controlar dicha temperatura mediante la velocidad del fresado adecuado en el hueso, la refrigeración externa e interna en las fresas y el estado de corte de las mismas, además de la importancia que tiene la técnica quirúrgica para minimizar el trauma al sitio quirúrgico (un manejo adecuado y suave de los tejidos blandos); para mantener la capacidad oseogénica del hueso, el constante enfriamiento del hueso, una geometría y velocidad adecuados de las fresas y una cuidadosa preparación del sitio receptor del implante, son cruciales si queremos que exista una oseointegración, sin olvidar la fijación rígida del implante al lecho quirúrgico. 17



La diferencia principal entre el diente natural y el implante oseointegrado es la falta de ligamento periodontal. A pesar de carecer de él, los pacientes tienen cierto grado de sensación de carga, táctil, que se considera mediada por receptores óseos propioceptivos. 1

## 1.2 CRITERIOS DE ÉXITO DE LA TÉCNICA

*Albrektsson, Zarb, Worthington y Eriksson, 1986. 1*

1. Que un implante individual no ferulizado sea inmóvil cuando se examine clínicamente
2. Que una radiografía no siempre demuestra evidencia de radiolucencia periimplantaria
3. Que la pérdida vertical ósea sea menor de 0.2 mm anuales a partir del primer año de servicio del implante
4. Que la realización de cada implante está caracterizada por la ausencia de signos y síntomas irreversibles y/o persistentes tales como dolor, infecciones, neuropatías; parestesias o violación del canal mandibular

## **CAPÍTULO 2**

## 2.1 PLANTEAMIENTO DEL PROBLEMA

El presente caso clínico pretende dar a conocer el procedimiento que se efectúa para realizar cirugía de implantes (Lifecore) y restaurar estéticamente al mismo, colocando un conector protésico cerámico (Cera-Adapt, Steri-Oss) y utilizando un sistema cerámico libre de metal, siendo este IPS Empress, por ser un material estético y funcional.

## 2.2 JUSTIFICACIÓN DEL ESTUDIO

El presente caso clínico aportará datos sobre las etapas quirúrgicas necesarias para colocar un implante oseointegrado, tratamiento protésico al haber terminado el periodo de recuperación del implante oseointegrado, pensando en todo momento en la estética y función del implante y la restauración protésica.

## 2.3 OBJETIVOS GENERALES

El objetivo de este caso clínico es aportar conocimientos al Profesional de la Salud Bucal sobre implantología y el sistema IPS Empress como una alternativa eficaz, fiable y predecible para la restauración funcional y estética del paciente rehabilitado con implantes.

## 2.4 OBJETIVOS ESPECÍFICOS

Este es un caso clínico diseñado para demostrar la eficacia del sistema IPS Empress, para restaurar estéticamente al implante

oseointegrado, otorgando conocimiento sobre la técnica de elaboración.

La rehabilitación de implantes debe esperar de entre 4-6 meses una vez colocados, dentro de este límite de tiempo se efectúa la segunda etapa de cirugía, después de 2 o 3 semanas de ser descubierto el implante, se toma la impresión para ser restaurado finalmente, siendo el material de elección el sistema IPS Empress en este caso clínico.

## 2.5 SELECCIÓN DEL SUJETO DE ESTUDIO

Paciente masculino sometido al tratamiento de implantes en la División de Estudios de Posgrado y de Investigación en el Departamento de Implantología. La única condición es conocer los requerimientos establecidos.

### OBLIGACIONES DEL PACIENTE

La forma de acuerdo consiste en asegurar que el paciente que participa en este estudio está bien informado de los riesgos y beneficios, así como de las alternativas asociadas con el tratamiento, y la información necesaria en caso de una dificultad.

Las condiciones de esta forma de acuerdo están relacionadas con las normas para el estudio de sujetos humanos reconocida por Instituciones de Investigación Clínica y la declaración de Helsinki. Esta investigación es considerada de riesgo no significativo.

## INCORPORACIÓN AL ESTUDIO

El paciente es considerado dentro del estudio hasta que los siguientes requisitos sean llenados:

El paciente cumple con el criterio de inclusión y no tendrá que ser eliminado por algún criterio de exclusión

El paciente ha leído y firmado la forma de consentimiento

El paciente ha proporcionado una historia médica y los datos demográficos requeridos

Basado en el examen oral el sitio de implantación deberá estar de acuerdo con los lineamientos del protocolo

Ninguna contraindicación radiológica en el uso de implantes dentales

El paciente ha sido informado de sus obligaciones y sus responsabilidades con los requerimientos clínicos de este estudio concerniente al tratamiento, mantenimiento y chequeos periódicos

**HISTORIA MÉDICA**

Fecha \_\_\_\_\_

Nombre \_\_\_\_\_ Dirección \_\_\_\_\_

\_\_\_\_\_ Ciudad \_\_\_\_\_ Estado \_\_\_\_\_

C P \_\_\_\_\_ Teléfono Casa \_\_\_\_\_ Teléfono Trabajo \_\_\_\_\_

Fecha de nacimiento \_\_\_\_\_ Sexo \_\_\_\_\_ Estatura \_\_\_\_\_ Peso \_\_\_\_\_

Ocupación \_\_\_\_\_ Nº Seguro Social \_\_\_\_\_

Estado Civil \_\_\_\_\_ Nombre de su Cónyuge \_\_\_\_\_

Pariente mas cercano \_\_\_\_\_ Teléfono \_\_\_\_\_

Si usted llena este formulario por otra persona ¿Qué parentesco tiene con usted? \_\_\_\_\_

Enviado por \_\_\_\_\_ Teléfono \_\_\_\_\_

*Para contestar a las preguntas que siguen, trace un círculo alrededor de Sí o No. Sus respuestas son solamente para nuestro historial médico y serán consideradas como confidenciales. Fíjese bien en que durante su visita inicial se le harán a usted algunas preguntas acerca de sus respuestas a este cuestionario y que es posible que le pregunten algo adicional acerca de su salud.*

1. ¿ Cuando fue la última vez que usted fue al dentista?.....  Sí  No

2. ¿ Goza usted de buena salud? .....  Sí  No

3. ¿ Durante el último año ha observado usted cualquier cambio en su salud general? .....  Sí  No

4. ¿ El reconocimiento físico más reciente que le hicieron fue en? .....  Sí  No

5. ¿ Esta usted bajo el cuidado de un médico ahora .....  Sí  No

En caso afirmativo, ¿ para qué consultó usted a su médico? \_\_\_\_\_

6. ¿Cómo se llama y cual es la dirección de su médico? \_\_\_\_\_

7. ¿ Toma usted alguna medicina o droga incluyendo cualquiera que no necesite de receta ? .....  Sí  No

En caso afirmativo, ¿ cual es el nombre del medicamento? \_\_\_\_\_

8. ¿ Ha sufrido usted alguna vez de una enfermedad grave, ha sido operado o ha estado hospitalizado por cualquier razón durante los últimos cinco años ? .....  Sí  No

En caso afirmativo, ¿ cual fue la causa? \_\_\_\_\_

9. Padece usted o ha padecido alguna vez de cualquiera de las enfermedades o problemas que siguen

- Válvulas del corazón, soplos cardiacos o enfermedad cardiaca reumática .....  Sí  No
- Enfermedad cardiovascular (problemas con el corazón, ataque al corazón, angina, insuficiencia Coronaria, oclusión coronaria, tensión arterial alta, arteriosclerosis, ataque de parálisis) .....  Sí  No
  - ¿ Tiene usted dolores en el pecho al hacer ejercicio? .....  Sí  No
  - ¿ Le hace falta aire después de hacer ejercicio leve o al estar acostado? .....  Sí  No
  - ¿ Se le hinchan los tobillos ? .....  Sí  No
  - ¿ Tiene usted defectos cardiacos congénitos? .....  Sí  No
  - ¿ Tiene usted un marcapaso cardiaco? .....  Sí  No
- Alergias .....  Sí  No
- Problemas con los pares nasales, Sinusitis .....  Sí  No
- Asma o fiebre de heno .....  Sí  No
- Desmayos, vahídos o ataques .....  Sí  No
- Diarrea continua y persistente o una perdida reciente de peso .....  Sí  No
- Diabetes .....  Sí  No
- Hepatitis, ictericia o enfermedades del hígado .....  Sí  No
- SIDA o infección causada por VIH .....  Sí  No
- Problemas de tiroides .....  Sí  No
- Problemas para respirar, enfisema, bronquitis, etc. ....  Sí  No
- Problemas con articulaciones, artritis .....  Sí  No

•Úlceras gástricas o hiperacidez	Si No
•Problemas con los riñones	Si No
•Tuberculosis	Si No
•Tos persistente, con espectoraciones	Si No
•Ganglios inflamados frecuentemente a nivel del cuello o inguinal	Si No
•Glándulas hinchadas constantemente en el cuello	Si No
•Tensión arterial baja	Si No
•Enfermedades contraídas por medio de relaciones sexuales	Si No
•Epilepsia o alguna enfermedad neurológica	Si No
•Problemas con la salud mental, problemas psiquiátricos	Si No
•Cáncer	Si No
•Padece de flujos anormales de sangre	Si No
•Le han tenido que aplicar alguna transfusión de sangre	Si No
•En caso afirmativo, en que fecha fue	_____   _____
•Sufre usted de Anemia o algún desorden sanguíneo	Si No
•Ha sufrido de radioterapia o quimioterapia, o algún tratamiento contra cáncer	Si No
10. Es usted alérgico o ha reaccionado adversamente a los siguientes medicamentos	
•Anestésicos locales	Si No
•Penicilina u otros antibióticos	Si No
•Drogas a base de sulfas	Si No
•Barbitúricos sedativos, calmantes o píldoras para dormir	Si No
•Aspirina	Si No
•Yodo	Si No
•Codeína u otros narcóticos y drogas estupefacientes	Si No
Algún otro medicamento : _____	
11. Ha tenido alguna vez cualquier problema grave relacionado con cualquier tratamiento dental	Si No
• Le duele algún diente	Si No
• Se le acumulan alimentos entre los dientes	Si No
• Le sangran las encías cuando se cepilla los dientes	Si No
• Le rechinan los dientes durante la noche	Si No
• Tiene usted dolor en los oídos o cerca de ellos	Si No
• Le han hecho alguna vez tratamiento periodontal	Si No
• Le han indicado alguna vez como cepillarse los dientes	Si No
• Tiene alguna llaga o tumor en su boca	Si No
• Desea usted conservar sus dientes	Si No
Algún otro motivo _____	
12. Padece usted de alguna enfermedad, estado o problema grave relacionado con su salud que no este citado anteriormente y yo deba de enterarme	Si No
En caso de que su respuesta sea afirmativa, de que se trata. _____	
13. Lleva usted lentes de contacto	Si No
14. Lleva usted cualquier aparato dental removible	Si No
15. Tiene usted alguno de los siguientes hábitos :	
• Fuma	Si No
• Ingiere bebidas alcoholicas	Si No
Algún otro hábito _____	
16. Cual es su principal queja dental _____	
<b>MUJERES</b>	
• Se encuentra usted embarazada	Si No
• Sufre usted de problemas asociados a su ciclo menstrual	Si No
• Da usted pecho a algún niño	Si No
• Toma usted píldoras para el control del embarazo	Si No

Certifico que he leído y comprendido lo susodicho. Reconozco que todas mis preguntas, si las hubo, acerca del cuestionario enunciado anteriormente han sido contestadas a mi satisfacción. No le considero responsable ni a mi dentista ni a los miembros de su personal por cualquier error u omisión que yo haya hecho al llenar este formulario.

## **INFORMACIÓN PARA EL PACIENTE DE IMPLANTES Y CONSENTIMIENTO**

1. Yo he sido informado y he entendido el propósito y la naturaleza del procedimiento quirúrgico y protésico con implantes dentales y entiendo que es necesario el acoplamiento de los implantes a través de la encía y dentro del hueso.
2. Mi doctor ha examinado de forma cuidadosa mi boca y todas las alternativas de tratamiento me fueron explicadas y he considerado estos métodos, pero he decidido por los implantes para ayudar a reemplazar los dientes perdidos.
3. Yo tengo presente la información de los posibles riesgos y complicaciones que se involucran dentro de la cirugía, medicamentos y anestesia. Estas complicaciones incluyen dolor, infección y dificultad para deglutir. Puede haber adormecimiento de los labios, lengua, barba, cuello o dientes. La duración exacta no puede ser determinada y posiblemente puede ser irreversible, también es posible la inflamación de dientes presentes, fracturas de hueso, penetración de hueso, reacciones alérgicas a medicamentos usados, etc.
4. Yo entiendo que si no se me realiza ningún tipo de tratamiento puede ocurrir intolerancia a las prótesis, enfermedades del hueso, pérdida del mismo, inflamación de los tejidos, infección, sensibilidad, pérdida de dientes, seguido por alguna extracción necesaria. También es posible problemas de dolores de cabeza, referidos de la espalda, del cuello y de los músculos faciales y cansancio de los músculos cuando masticamos los alimentos.
5. Mi doctor me ha explicado que no hay un método exacto para la predicción de la cicatrización precisa de la encía y la capacidad de regeneración del hueso y que esta es diferente en cada individuo.
6. Me ha sido explicado que en algunas circunstancias los implantes pueden llegar a fallar y deben ser removidos. Yo he sido informado y he entendido que la práctica del dentista no es una ciencia exacta; no se puede asegurar o garantizar los resultados del tratamiento.
7. Yo entiendo que los excesos de fumar, ingerir bebidas alcohólicas o azúcar pueden tener efectos en la cicatrización y podría limitar el seguimiento del implante. Estoy de acuerdo en seguir las indicaciones con cuidado, así como asistir con mi doctor a la examinación periódica, así como las instrucciones a seguir.
8. Estoy de acuerdo con el tipo de anestesia dependiendo de la elección del doctor, estoy de acuerdo en no manejar o tomar decisiones por lo menos las primeras 24 horas o más hasta que haya sido eliminado el efecto de la anestesia o medicamentos administradas en mi operación.



9. Para mi conocimiento yo debo de dar un reporte completo de mi historial tanto de salud física como mental. Yo también reportare cualquier alergia o reacción extraña de algún medicamento, comida, piquete de insecto, anestésicos, polen, sangre o enfermedades sistémicas del organismo, reacciones en piel o encías, o alguna otra condición indicada en mi salud.
10. Estoy de acuerdo en la toma de fotografías, película, grabación y rayos x de los procedimientos a seguir para los avances de los implantes.
11. Estoy de acuerdo y autorizo los servicios médico-dentales incluyendo los implantes y otras cirugías. Yo he entendido que durante el tratamiento contemplado, cirugía o procedimientos las condiciones pueden cambiar en juicio del doctor y tratamientos adicionales o alternativos pueden ser necesarios para el éxito del tratamiento y también apruebo de antemano cualquier modificación en el diseño, materiales o cuidado si esto es para mi beneficio dichos cambios pueden modificar el presupuesto en algunos casos.
12. Fui informado que las compañías que producen los implantes dan una garantía de mas de 10años y que en caso de alguna complicación repondrán el implante para que el doctor vuelva a colocarlo nuevamente, pero que los procedimientos nuevos tendrán algún costo extra por los materiales utilizados en los mismos.

\_\_\_\_\_  
FIRMA DEL DOCTOR

\_\_\_\_\_  
FIRMA DEL PACIENTE  
(Si el paciente es menor o  
incapacitado firma del  
padre o responsable legal)

\_\_\_\_\_  
TESTIGO

\_\_\_\_\_  
Relación con el paciente.

## 2.6 TIPO DE ESTUDIO

El estudio clínico incluirá 1 paciente parcialmente edéntulo con necesidad de un único implante en el área anterior.

### A. CRITERIOS DE INCLUSIÓN

- Tener una adecuada altura, anchura y calidad ósea (T1 o T2 calidad ósea) favorable para colocar implantes de Hidroxiapatita 3.75 por 15mm (mínima longitud) con regeneración ósea no guiada al momento del primer tiempo quirúrgico
- Ser capaz físicamente para soportar los procedimientos quirúrgicos y protésicos
- Tener un mínimo de 18 años
- Dar un consentimiento voluntario
- Demostrar motivación, responsabilidad y compromiso para terminar todos los procedimientos incluidos en el estudio
- Tener probabilidad de vida de 5 años

### B. CRITERIOS DE EXCLUSIÓN

- Condiciones físicas y psiquiátricas incompatibles con los procedimientos quirúrgicos y medicaciones
- Alteración del mecanismo de cicatrización causado por alguna condición sistémica (diabetes, hemofilia, enfermedad autoinmune, etc.)
- Incapacidad o no tener buena higiene oral

- Expectativa no real de los resultados de tratamiento
- Enfermedad periodontal no controlada
- Cualquier grado de tabaquismo
- Previa falla en tratamiento de implantes
- Hábitos parafuncionales

## 2.7 SELECCIÓN DE LAS VARIABLES

El paciente deberá ser examinado con el fin de obtener datos y la evaluación incluye:

1. Historia clínica completa
2. Examen oral
3. Valoración psicológica y expectativas del paciente
4. Valoración del área edéntula
5. Plan de tratamiento (modelos de estudio montados, diagnóstico de mordida y radiografías)
6. Fotografías intraorales y extraorales

## 2.8 MATERIAL Y EQUIPO A EMPLEAR

### MATERIAL CLÍNICO

Cubre bocas

Guantes

Gorro quirúrgico

Campo quirúrgico

Instrumental para exploración (1 x 4)

Suero fisiológico

Clorhexidina al 0.12 %  
Sistema de irrigación  
Jeringa tipo carpule  
Anestesia Xylocaina con Epinefrina  
Aguja corta No. 30  
Mango de bisturí BP No. 3  
Hoja de bisturí No. 15  
Legra Pichard  
Retractor Minesota  
Retractor Columbia  
Portagujas castroviejo  
Pinzas Adson  
Pinzas de curación  
Sonda periodontal  
Tijeras para sutura  
Tijeras para encía  
Sutura vicryl 4-0  
Implante Lifecore de Hidroxil apatita (3.75 mm x 15 mm)  
Tornillo de cicatrización de diámetro regular  
Poste de impresión  
Análogo del implante  
Conector cerámico Cera-Adapt

## MATERIAL DE LABORATORIO

Motor para implantes Aséptico, USA

Pieza de alta velocidad

Kit de fresas Lifecore

Horno IPS Empress (Laboratorio 4, Facultad de Odontología UNAM)

Articulador

Portaimpresiones prefabricado

Material para impresión (silicona por adición)

Modelos de Estudio

Guía quirúrgica

Yeso tipo IV Vel Mix Stone, KERR

Acondicionador de tejidos Lynal

Polvo Dura Lay

Radiografías

## MATERIAL DE OFICINA

Computadora

Impresora

Papelería

Scanner

Cámara digital fotográfica

Rollos de película

Cámara de video

## **CAPÍTULO 3**

### 3.1 PROCEDIMIENTO PREQUIRÚRGICO

El paciente ha cumplido con los requisitos de incorporación al estudio, no presenta contraindicaciones para llevar a cabo la colocación del implante, se procede a elegir el diseño y longitud del implante, en este caso clínico la longitud del implante depende de la altura vertical ósea, el implante indicado fue Lifecore de Hidroxil apatita, 3.75 mm x 15 mm.

La práctica de los implantes oseointegrados debe ir basada en una experiencia clínica previa dentro del campo de la cirugía oral.

Los principios quirúrgicos más importantes que ayudarán a llevar a cabo una cirugía con implantes oseointegrados de manera exitosa son:

1. Las guías quirúrgicas hechas de los modelos de estudio y de encerados diagnósticos son muy útiles y ayudan al cirujano en la colocación de los implantes en el lugar y la angulación adecuados para una reconstrucción protésica óptima. 11, 12
2. La incisión para la colocación de implantes debe ser más grande que la distancia que cubrirán los implantes.
3. Todo el tejido debe ser retirado del reborde para asegurar que ningún tejido blando esté incorporado en la preparación ósea.

4. La altura del hueso remanente utilizable debe ser de por lo menos 9 mm. de distancia de las estructuras vitales.
5. Se debe tener cuidado de que la angulación de la fresa, al preparar el nicho óseo, esté paralela a las tablas corticales linguales y bucales. Si hay algún corte severo de la tabla lingual debe notarse para prevenir cualquier perforación.
6. La preparación ósea debe estar por lo menos 4 mm. de distancia (8 mm. de centro a centro) y por lo menos 2 mm. o más del reborde alveolar inferior del forámen mentoniano. Para que sean seguros se debe permitir una distancia de por lo menos 5 mm anterior al forámen.
7. Cuando se inserta el implante en hueso denso, es necesario prerascar el sitio del implante con un conformador de rosca. Si el hueso es suave y esponjoso, este paso debe omitirse y el implante es enroscado directamente en el sitio como se prepara en este punto.
8. El prerascado debe hacerse a una velocidad extremadamente baja (20-50 r.p.m.) La punta del perforador de prerascado es colocada en el sitio preparado del implante. Se aplica una presión firme y la rotación del formador de prerascado es



iniciada. Cuando los espirales se involucran, el formado de preroscado es manejado sin presión.

9. El orificio es preroscado a la profundidad correspondiente de la línea de referencia y es detenido. El implante se pondrá muy firme cuando la porción del cuello es asentada. El implante no debe ser sobreapretado, el sobreapretamiento puede causar necrosis por presión.
10. La preparación con la fresa espiral es más profunda que el ápice del implante.
11. Las graduaciones milimétricas en las fresas espirales y la sonda de profundidad representan la altura del implante correspondiente con tornillo de cicatrización con ranura vertical. Estas marcas no indican las longitudes milimétricas reales.
12. Después de utilizar las fresas y establecer la profundidad del sitio receptor correcta para el implante. El eje del pin de paralelismo es del mismo diámetro de la fresa espiral y es insertada en el sitio óseo en este momento. Este procedimiento es hecho para obtener una dirección axial óptima y paralelismo entre los implantes múltiples y adyacente u opuesto a la dentición.

13. Se considera que el implante esta en su posición final cuando 0.5 mm. del collar del implante pulido superior esta arriba del aspecto más superior del hueso residual.
14. Se debe colocar el número suficiente de implantes de manera que las cargas estén dentro de los límites fisiológicos.
15. El hueso debe estar 1 mm o más ancho que el implante.
16. El uso del implante más grueso posible ofrece 4 ventajas a los implantes oseointegrados:
  - a) Una utilización óptima del hueso disponible que reduce el estrés en la interacción hueso-implante.
  - b) Un implante más grueso tiene un conector protésico más grueso, así se tiene un menor riesgo de fractura a largo plazo del metal en el sitio perimucoso. No se han recomendado los implantes cortos ya que se cree que las fuerzas oclusales deben ser distribuidas en un área uni-plantaria grande para preservar el hueso. Se ha comprobado que estas fuerzas se distribuyen principalmente en la cresta del hueso. Las fuerzas que deben atenuarse adecuadamente son las del bruxismo y esto puede hacerse incrementando el diámetro y el número de implantes. 13

- c) Mientras más grueso sea el conector protésico, el resultado de la estética será mejor, especialmente en la región anterior.
- d) El poste más grueso posible del tornillo de cicatrización también ofrece un área de superficie de cemento mayor o del tornillo del conector protésico. Los implantes de diámetro amplio son una alternativa para solucionar problemas de oseointegración. 14

El ángulo de inserción que permitirá el eventual paralelismo de la conexión protésica y/o compatibilidad de la conexión protésica con los dientes naturales tiene que ser determinada. Los implantes no deben ser colocados a un ángulo mayor de 30° desde la línea vertical a la línea de carga masticatoria. 4, 15, 16

Una vez comprendidos estos principios quirúrgicos generales, es posible llevar a cabo la práctica de los implantes.

Brånemark fue quien estableció por primera vez un protocolo científico de cómo debía ser realizada la etapa quirúrgica, para obtener la oseointegración.

El protocolo quirúrgico que seguía Brånemark et al. tenía como base principal el realizar una cirugía totalmente aséptica, impedir por todos los medios posibles necrosis ósea por calentamiento y mantener a los implantes sumergidos durante la etapa de cicatrización.

Deberemos tratar al hueso de la forma más atraumática posible e insertar nuestra fijación de forma tal que ésta no reciba cargas durante la cicatrización. 17

Se recomienda administrar por la mañana 10 mg de diazepam por vía oral, para evitar que el paciente sienta estrés durante el procedimiento quirúrgico. 1

## 3.2 PROCEDIMIENTO QUIRÚRGICO

### 3.2.1 CIRUGÍA DE PRIMERA ETAPA

El material quirúrgico a utilizar debe haber sido esterilizado. Utilizaremos el material clínico mencionado en el capítulo 2. Debe realizarse en el consultorio la asepsia y antisepsia de todo el equipo dental. El instrumental debe de estar dispuesto en un charola estéril para facilitar su acceso.

La colaboración de un buen equipo de asistentes durante la cirugía, ayudará a que la operación sea rápida y eficaz.

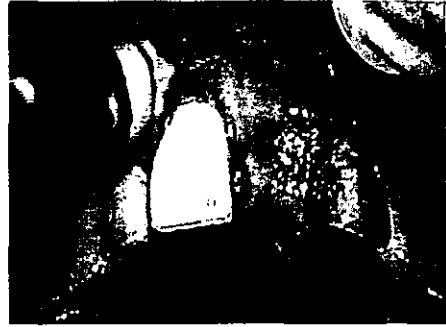La antisepsia del campo operatorio tanto extra como intraoral se efectuará con el antiséptico habitual en cirugía oral (clorhexidina al 0.12 %) 1

Se coloca la guía quirúrgica hecha previamente en los modelos de estudio, esta nos ayudará a la preparación del lecho del implante, proporcionando el lugar y la angulación adecuados. (figura 1)

La intervención se realiza con anestesia local infiltrativa (Xylocaina con Epinefrina), tanto por vestibular, como por palatino, la cual mejorará el efecto anésteico y facilitara la hemostasia. 1, 17 (figura 2)



*Figura 1*

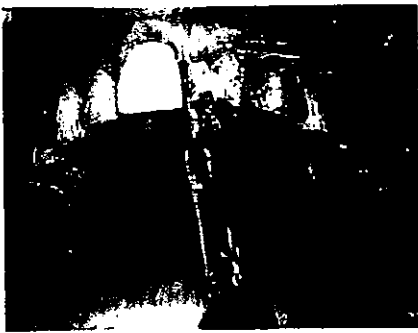


*Figura 2*

La incisión se realiza sobre la cresta, se incide sobre el plano de oclusión sin trazados de descarga, siendo mucho menos traumática; nos da una mejor estética y un periodo de cicatrización más corto. Pero presenta el riesgo de invaginación y de infección. 17 (figura 3)

Se comienza la disección de un colgajo mucoperióstico, siempre una buena exposición del campo operatorio es indispensable para el éxito de la intervención. (figura 4)

Muchas veces es necesario regularizar la cresta ósea, si ésta se nos presenta en filo de cuchillo. De ser así, es importante trabajar para ello con una fresa redonda en sentido bucolingual, ya que si lo hacemos en sentido vertical, la fresa tenderá a derrapar hacia uno u otro lado. 17 En nuestro caso clínico no fue necesario regularizar la cresta.



*Figura 3*



*Figura 4*

Al tener nuestro campo operatorio visible y una vez localizadas las marcas sobre la superficie cortical se requiere de un fresado de alta velocidad (2,000 RPM) para construir la cavidad. (figura 5) La irrigación continua mantendrá la temperatura y la vitalidad del hueso. 17 Requisito indispensable para una intervención atraumática y disminuir el sobrecalentamiento óseo.

## SECUENCIA: 1

*Fresa guía.* Fresa redonda que señala la entrada del futuro lecho de los implantes. La distancia mínima entre dos orificios debe ser de 3.5 mm. 1

*Fresa espiral de 2 mm.* Comenzando en la línea media, y orientando cuidadosamente con relación a la arcada antagonista, se labora el orificio correspondiente a cada uno de los implantes. Tras practicar todos los orificios se comprueba su orientación con los indicadores de dirección. (figura 6)

*Fresa piloto.* Permite ensanchar la parte superior de cada uno de los lechos del implante, manteniendo la dirección inicial.

*Fresa espiral de 3 mm.* Ensancha la totalidad del lecho del implante. Vuelven a insertarse los indicadores de dirección. (figura 6) Es recomendable tomar una radiografía en esta fase quirúrgica.

A continuación seguimos con la *fresa de estabilización*. Esta fresa deberá tener un vástago apical que permita ser introducido en el lecho dejado por la fresa piloto. Su función consiste en evitar el derrape de la broca, facilitar el paso de la cortical y realizar el avellanado. 17 Forma un hombro en la parte superior del orificio, correspondiente a la compacta maxilar. 1



*Figura 5*



*Figura 6*

Una vez pasada la fresa de estabilización, se procede a pasar la broca (*fresado de baja velocidad 15 - 20 RPM*), que deberá estar perfectamente calibrada al implante a utilizar. <sup>17</sup> Esta fresa se encarga de formar la rosca del lecho del implante. <sup>1</sup> Esta fresa tiene irrigación interna, es sólo activa en su parte apical (para no ensanchar el neoalveolo), permitir la evacuación de los copos óseos para no obturar la irrigación.

Después, se procede a insertar el implante, como la zona tenía poco acceso por la presencia de dientes adyacentes, requerimos la ayuda del portaimplantes. El momento clave de la primera etapa quirúrgica es el atornillado final del implante. Las últimas vueltas del atornillado final se realizan con el atornillador manual, pues permite valorar la solidez del anclaje. (*Figura 7*)



Una vez comprobada, verificar la intimidad del contacto hueso - implante mediante percusión. Se retira el portaimplantes y se rosca el tornillo protector. 1

Entonces verificamos el nivel cervical del implante, en la mayoría de los sistemas actuales, los implantes presentan a nivel cervical una zona pulida espejo para permitir el atache de la encía queratinizada al mismo. Esta zona deberá ser lo más larga posible, para evitar, en casos de desniveles óseos, que la parte de la rosca quede descubierta. De esta manera, la encía siempre encontrará la parte pulida donde adherirse. 17 (figura 8)



*Figura 7*

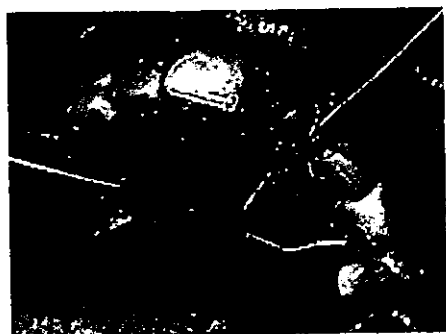

*Figura 8*

Es recomendable que el nivel cervical del implante quede unos milímetros por sobre la cresta; esto permitirá en la segunda etapa quirúrgica tocar sólo tejidos blandos, sin necesidad de retirar hueso;

ello evita que éste último tejido intervenga en la reparación y, por ende, la bolsa creada será menor. 17

Se procede a irrigar al campo operatorio abundantemente con suero fisiológico. Se afronta el colgajo y se sutura con vicryl 4-0, buscando la mejor adaptación de los tejidos y el hermetismo de la sutura. 17, 1 (figura 9) La sutura se retirará a la semana de la intervención. Una gasa seca a presión durante unas horas será suficiente para mantener la hemostasia. Es conveniente una cobertura antibiótica con amoxicilina o clindamicina. Un bolo único de corticoides puede ser útil para disminuir el edema y la tumefacción. 1



*Figura 9*

Se toma una radiografía final para comprobar que los pasos efectuados tuvieron el éxito deseado. Es importante recordar que durante esta etapa el implante debe estar libre de cargas, al paciente se le colocó un provisional después de 2 semanas, ferulizado a los dientes adyacentes por la parte palatina, debido a que en este caso

clínico, la estética esta comprometida, recomendando no poner en riesgo de carga al provisional.

### 3.2.2 CIRUGÍA DE SEGUNDA ETAPA

Una vez que el implante es colocado en el interior del maxilar, se debe dejar un compás de espera en el cual los implantes no deben sufrir ninguna carga.

En nuestro caso clínico esperamos 6 meses para proceder al descubrimiento del implante.

La estabilidad de la interfase hueso-implante y la ausencia de solicitaciones perturbadoras, condicionan la formación ósea directa por transformación de las células mesenquimáticas en osteoblastos (oseointegración). 17

La forma más segura de obtener la oseointegración es respetar la hibernación con el implante libre de cargas en situación funcional neutra durante toda la fase de cicatrización primaria.

Una vez localizado el implante se realiza una incisión crestal y se descubre el implante mediante colgajo. Despegamos el colgajo mucoperióstico, colocamos el tornillo de cicatrización y, posteriormente, suturamos a ambos lados del tornillo. 17

Se descubrió el implante y se cambió el tornillo de hibernación por el de cicatrización, se esperó aproximadamente 15 días para que la encía peri-implantaria cicatrice en forma adecuada, antes de continuar con el procedimiento protésico. (*figura 10*)

### 3.3 PROCEDIMIENTO PROTÉSICO

Después de 2 o 3 semanas de haber descubierto el implante es posible realizar la toma de impresión, ya que la encía peri-implantaria se encuentra en perfectas condiciones.

El estado periodontal es un factor importante, que debe considerarse antes de tomar impresión, para lograr una buena rehabilitación protésica.

#### 3.3.1 IMPRESIÓN DEL IMPLANTE

La impresión es la reproducción en negativo de las superficies estructurales y de los tejidos adyacentes que estarán en contacto con la base del implante.

Para la correcta toma de la impresión se debe retirar primero el tornillo de cicatrización con un desatornillador hexagonal. Se coloca el poste de impresión con el poste transmucoso. (*figura 10, 11*)



*Figura 10*



*Figura 11*

Para la técnica de transferencia se elaboró una cucharilla de impresión, la cual es fabricada a partir del modelo de estudio y permite una transferencia de la oclusión céntrica en una sola intención, así como la dimensión vertical, la posición dental y la localización del implante o el pilar. Esto racionaliza el tratamiento y permite una entrega más rápida de la prótesis final. 24

La impresión del implante se realizó con Polivinil Siloxano, ya que nos ofrece estabilidad dimensional, excelente copia de detalles de superficie, no tóxico, no irritante y fuerza al desgarre moderada. Las ventajas de este material de impresión son su facilidad de uso, preciso, rápida manipulación y gran rango de viscosidad.

Se impresiona con la técnica directa: (*figura 12, 13*)

→ Se coloca la silicona pesada en el portaimpresiones prefabricado

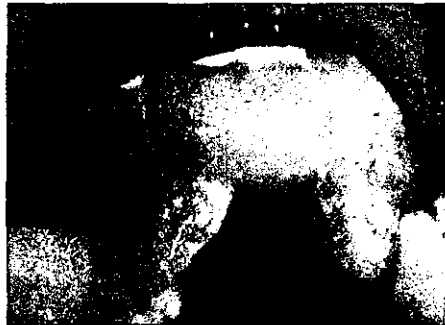→ Se hace una depresión en la mezcla en la posición que ocupa dentro de la arcada, el implante que será impresionado

→ El material de silicona ligera mezclado se coloca directamente sobre el implante y también sobre la depresión antes hecha en la silicona pesada

→ Se introduce el portaimpresiones en la cavidad oral para obtener nuestra impresión



*Figura 12*



*Figura 13*

Para las restauraciones de un implante el modelo de trabajo debe contar con una replica del análogo del implante y el análogo del aditamento.

Entre las piezas utilizadas para la elaboración de la prótesis y la toma de impresión se encuentra el cilindro, el tornillo, replica del pilar, poste índice (poste de impresión o de transferencia) y el tornillo índice (tornillo guía o de trabajo). Esto nos ayudará a tener una excelente fijación del pilar del implante. 25 (figura 14)



*Figura 14*

El poste de impresión se diseña para que su superficie encaje perfectamente con la fijación y con la réplica del pilar. El tornillo índice sirve para sujetar el poste de impresión a la fijación. 25

La impresión se retira de boca y se debe colocar en la parte coronal del implante encía blanda, ésta se elabora con polvo Dura Lay y acondicionador de tejidos Lynam, se mezclan y se coloca con un pincel alrededor del poste de impresión, únicamente en la porción coronal y el resto de la impresión se corrió con yeso duro tipo IV (Vel Mix) y al haber fraguado nuestro modelo, se transfiere al articulador y se elabora el modelo de trabajo. Basándonos en el diámetro del tornillo de cicatrización, perfil del implante y longitud del implante se determina el tipo del conector que se elegirá. En este caso clínico

se optó por lograr la máxima estética posible en el implante, y se colocó un conector protésico cerámico (Cera-Adapt, Steri-Oss), éste se desgasta en el modelo basándose en el grosor de capa necesario para coronas anteriores elaboradas con IPS Empress. (figura 15)

La elección del color es un paso que puede llevarnos tiempo, pero sin duda es esencial para lograr verdadera estética, la belleza imita a la naturaleza y los dientes son una combinación de varios tonos con caracterizaciones que le dan vida. Si es necesario, se puede pedir ayuda para realizar la toma de color, esto aumentará la estética de nuestra prótesis, hay que evitar dientes monocromáticos. En el sistema IPS Empress la situación cromática del diente del paciente se basa en la determinación de color con la guía de colores Chromascop y la toma de color del muñón con la guía de colores de material para muñones. (figura 16)




Figura15




Figura 16

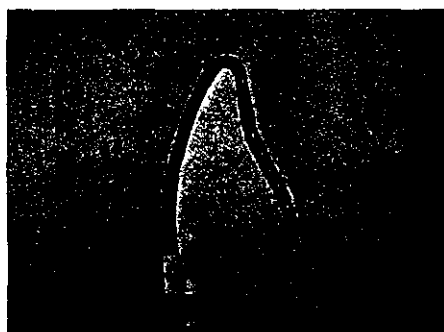


### 3.3.2 IPS EMPRESS TÉCNICA DE MAQUILLAJE

Una vez hecha la preparación protésica, estamos listos para realizar la técnica de maquillaje IPS Empress en el laboratorio, como base de trabajo, tendremos al modelo individualizado con pin de yeso (tipo IV) con el conector cerámico Cera-Adapt preparado.

Comenzamos aplicando en nuestro modelo de trabajo 2 capas finas de sellador hasta 1 mm, como máximo, del borde de la preparación, para endurecer la superficie y proteger el muñón de yeso (Margidur, firma Benzer Dental, Zúrich) (*figura 17*)

Después se realiza un modelado total de la corona en cera con su forma anatómica y funcional definitiva de la restauración protésica para el implante. Este modelado se realizó con cera libre de carbono (Proart, Williams) cera que se eliminará completamente en el horno de precalentamiento sin dejar residuos. (*figura 18*)



*Figura 17*



*Figura 18*

Terminado el modelado de la corona se le coloca directamente un hilo de cera en la dirección de flujo de la cerámica ( $\varnothing$  2-3 mm), longitud de 3 mm hasta 8 mm como máximo. (figura 19)

Para elaborar el cilindro, se retira la tira protectora del pliego de papel IPS Empress, para formar el cilindro ajustando el extremo a lo largo de la línea marcada y presionar por la zona adhesiva. (figura 20)




Figura 19





Figura 20


Se coloca la unidad de cera sobre la base del cilindro IPS Empress. Las zonas de aplicación de los bebederos, en la unidad a inyectar y en la base del cilindro se deben redondearse. La distancia entre la guía del cilindro y la unidad a prensar es de 10 mm mínimo. Esta distancia también debe tenerse hacia la pared del cilindro (pliego de papel). La parte interior de la unidad debe estar libre de agentes aislantes.

Colocar el cilindro de papel sobre la base del cilindro y controlar que encaja perfectamente. Para estabilizarlo, se coloca el aro de estabilización. (figura 21)

Una porción de IPS Express masa de revestimiento con IPS Express líquido se mezcla bajo vacío durante 60 seg. El revestimiento contiene polvo de cuarzo, por lo que se debe evitar inhalar el polvo. Una vez terminada la mezcla se llena el cilindro con el revestimiento hasta justo por debajo del aro de estabilización. (figura 22)



*Figura 21*




*Figura 22*

Antes de que frague el revestimiento, se retira el aro de estabilización y se coloca la guía sobre el cilindro con un lento movimiento de bisagra. (figura 23)

Una vez transcurrido el tiempo de fraguado indicado, se retira la guía del cilindro y la base con un movimiento giratorio. También se retira el pliego de papel, y se eliminan los puntos de interferencia de la superficie de apoyo del cilindro con una espátula formando un ángulo de 90°. (figura 24)



*Figura 23*



*Figura 24*

Se seleccionaron las pastillas de opacidad y las pastillas translúcidas de acuerdo a lo siguiente:

Las pastillas de opacidad de cerámica inyectada, incoloras, cocidas con vacío, están disponibles en cuatro grados de opacidad. La decisión sobre el grado de opacidad a utilizar dependerá de la situación clínica de cada paciente.

T1: inlays / onlays

Para pacientes mayores con dentición remanente muy translúcida y vítrea

T2: inlays / onlays

Para pacientes jóvenes con dentición remanente de opacidad media

O1: coronas / facetas

Para pacientes con dentición remanente de opacidad media

O2:

Para pacientes con dentición remanente muy opaca

Estas indicaciones son orientativas.

El surtido IPS Empress de colores translúcidos contiene pastillas para la técnica de maquillaje en cinco colores, que, gracias a su translucidez, se integran muy bien en el entorno natural.

El color esta coordinado con los grupos cromáticos de la guía Chromascop.

Una vez seleccionadas las pastillas a utilizar (O1) se coloca el cilindro preparado en el horno de precalentamiento frío. Las pastillas de cerámica base necesarias y el pistón de óxido de aluminio se sitúan sobre el porta objetos indicado para estos materiales y se introducen en el horno de precalentamiento frío. La cara marcada del vástago AlOx debe colocarse siempre hacia arriba.

*(figura 25)*

El inicio del precalentamiento frío es con temperatura ambiente, subida máxima de temperatura 3 °C por minuto y la temperatura final 850 °C durante al menos 90 minutos.

Concluido el ciclo de precalentamiento, se extrae el cilindro del horno. Se dota el cilindro con la cerámica base, para Técnica de maquillado.

→ Máximo 1 pastilla por proceso de inyección

Seguidamente, se coloca el pistón de AlOx. (figura 26)

Se selecciona el programa de inyección para la Técnica de maquillado.




Figura 25




Figura 26


El cilindro con las pastillas se coloca en el centro del horno de inyección EP500. (figura 27) Cerrar manualmente el cabezal del horno. El programa elegido se activa pulsando la tecla START. El proceso de inyección es totalmente automático. Una señal acústica indica el final del mismo.

Una vez finalizada la inyección, se extrae inmediatamente el cilindro del horno y se cierra el horno. Se coloca el cilindro a temperatura ambiente sobre una rejilla de malla gruesa para enfriarlo.

Después de 60 minutos aproximadamente el cilindro a concluido su enfriamiento, se marca entonces la longitud del pistón de AlOx sobre el cilindro y se corta con un disco, esta zona de rotura permite separar con una espátula para yeso de forma segura el émbolo de AlOx y la cerámica. (figura 28)



*Figura 27*



*Figura 28*

La eliminación gruesa del revestimiento se realiza con perlas de brillo (50-100 micras, Ivoclar), con una presión de 4 bar y la eliminación definitiva con una presión de 2 bar. (figura 29)

Al encontrarse visible la unidad inyectada se realiza la separación de los bebederos de inyección con un disco fino de diamante y acabar

las zonas de contacto con fresas adecuadas. Los puntos de inserción de los canales de inyección se repasan con fresas aglutinadas con cerámica. (figura 30)



*Figura 29*



*Figura 30*

La restauración anatómica y funcional está perfectamente reproducida en cerámica, se revisan los puntos de contacto y la oclusión de la restauración con papel de articular. Se prepara la superficie con fresas de diamante de grano fino.

Terminado el ajuste de la corona, se confecciona un muñón de control con el material para muñones IPS Empress (tiempo de trabajo 10 min) Primero se pincela la cara interna de la unidad de cerámica con IPS Empress líquido aislante, para adaptar en la restauración el material para muñones con el instrumento atacador de bola IPS Empress, se introduce el portamuñones en el material y se polimeriza por 5 minutos en el Spectramat. (figura 31)



Este muñón de control, es una eficaz ayuda para el óptimo ajuste cromático de la restauración. (figura 31)




Figura 31

Antes de proceder al maquillaje, se debe limpiar la restauración, ésta se realiza arenando la cara externa de la unidad de cerámica con óxido de aluminio de Ivoclar con una **presión máxima de 0.5 bar** y limpiar con aparato de vapor.

Si existen algunas irregularidades de forma, la corrección pueden realizarse con masa de corrección y líquido de modelar antes del

maquillaje, para esto será necesario llevar acabo una cocción de corrección.

El color de dentina correspondiente se extrae de la jeringa y se mezcla con líquido de glaseado y maquillaje I ó II hasta obtener la consistencia deseada.

Hay dos líquidos disponibles:

Líquido de glaseado y maquillaje I, fluido

Líquido de glaseado y maquillaje II, espeso


El color se debe aplicar en capas muy finas. Es importante evitar la acumulación de líquido (ensanchamientos) y las capas gruesas. Dependiendo del color se precisan 3-5 capas de color y de cocciones de maquillaje. (*figura 32*)

Para realizar el control del color es conveniente colocar el trabajo sobre el muñón de color y controlarlo con la correspondiente guía de colores Chromascop. (*figura 33*)

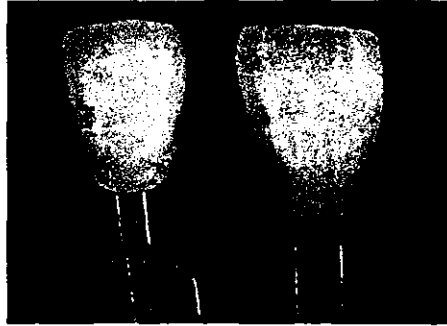
Las caracterizaciones individuales pueden realizarse con la última cocción de maquillaje.

Tras la última cocción de color, se procede a glasear dos veces la cerámica, para proteger los maquillajes del desgaste y dar brillo

natural. La pasta de glaseado se diluye con líquido de glaseado y se aplica homogéneamente sobre la restauración.




*Figura 32*




*Figura 33*

Es importante y recomendable utilizar siempre los portaobjetos adecuados. Para ello en el estuche IPS Empress se incluyen el portaobjetos y accesorios, y la fibra de vidrio. No hay que olvidar apoyar bien las restauraciones a cocer. Restauración terminada. (figura 34, 35)



*Figura 34*



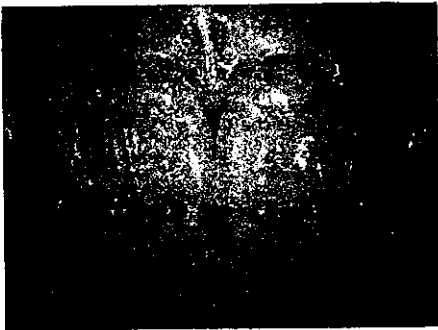*Figura 35*

Como último paso antes de la cementación se grabó la cara interna de la restauración IPS Empress, ya que con ello no sólo aumenta la resistencia al cizallamiento de la unión entre el material IPS Empress y el cemento de composite, sino también la resistencia a la fractura de las coronas. El grabado ácido se realizó con el gel de grabado para cerámica IPS durante 60 segundos.

Las restauración con técnica de maquillaje IPS Empress se cementó, por regla general, de forma adhesiva (Variolink II).

No utilizar en ningún caso cementos de ionómero de vidrio con índices de expansión superiores al de ProTec CEM (VIVADENT).

Resultado clínico final. (*figura 36*)



*Figura 36*

### 3.3.2.1 PARÁMETROS DE COCCIÓN IPS EMPRESS

COCCIÓN DE CORRECCIÓN:

P	B	t↑	S	H	T	V1	V2
03	400 °C	60 °C	4	2	850 °C	580 °C	849 °C

COCCIÓN DE MAQUILLAJE:

P	B	t↑	S	H	T	V1	V2
03	400 °C	60 °C	4	2	850 °C	580 °C	849 °C

COCCIÓN DE GLASEADO:

P	B	t↑	S	H	T	V1	V2
03	400 °C	60 °C	4	2	850 °C	580 °C	849 °C

## RESULTADO Y CONCLUSIONES

El resultado obtenido desde el punto de vista estético y funcional es satisfactorio y clínicamente el implante logró su oseointegración, el perfil, angulación y altura fueron adecuadas para su rehabilitación, el conector cerámico Cera-Adapt cumple con las necesidades estéticas requeridas para restaurar finalmente con corona cerámica IPS Empress y el paciente quedó satisfecho con la estética de su restauración protésica.

No se comprometió en absoluto el tejido periodontal, su cicatrización fue favorable para la rehabilitación protésica del paciente.

El conector protésico cerámico del implante (Cera-Adapt, Steri-Oss), favorece de sobremanera la translucidez proporcionada por la corona IPS Empress.

Para lograr el éxito en implantes oseointegrados es imprescindible seguir el protocolo quirúrgico establecido por Brånemark et al. y conocer los principios quirúrgicos básicos para evitar cualquier tipo de fracaso, aunque la tendencia mundial en los albores del Siglo XXI, indican la posibilidad de la provisionalización de implantes únicos, siempre y cuando estén libres de carga funcional, lo cual puede ayudar al paciente a tener una prótesis fija desde el inicio el tratamiento.

Es importante no omitir ningún paso de diagnóstico para colocación de implantes pues de esto depende gran parte de nuestro éxito.

Quirúrgicamente la consideración más importante, es la técnica quirúrgica que minimice cambios térmicos al hueso, logrando oseointegración.

La desventaja en restauraciones de implantes con sistema convencional tanto con conector protésico de titanio y corona metal porcelana es la opacidad de estos. Para contrarrestar estas desventajas en los implantes por rehabilitar protésicamente surge como alternativa colocar un conector protésico cerámico y coronas libres de metal como es IPS Empress.

Estos materiales cerámicos libres de metal, por sus características nos brindan grandes ventajas, tales como biocompatibilidad y son una alternativa predecible, efectiva y segura a largo plazo siguiendo estrictamente las indicaciones y contraindicaciones de su uso.

El conector protésico cerámico contrarresta definitivamente la opacidad que pudiera conferir al margen gingival un conector protésico de titanio y es compatible con cualquier sistema cerámico convencional.

El sistema IPS Empress nos ofrece alta resistencia, perfecta estética por la cerámica translúcida y gran ajuste. El sistema IPS Empress ofrece una rápida técnica de elaboración.

Es importante resaltar que el sistema IPS Empress tiene un comportamiento abrasivo similar al esmalte natural, lo que proporciona seguridad de no dañar dientes naturales antagonistas.



## REFERENCIA BIBLIOGRÁFICA

1. Raspall G., *Cirugía Maxilofacial*. Ed. Médica Panamericana, Madrid, 1997.
2. Tamow DP, Emtiaz S, Classi A. *Immediate Loading of Threaded Implants at Stage 1 Surgery in Edentulous Arches: Ten Consecutive Case Reports With 1- to 5-Year Data*. *The International Journal of Oral & Maxillofacial Implants* 1997; 12(3): 319-24
3. Evasic RW. *Special Report: Evaluating the Benefit-Risk of Dental Implants Provides Informed Consent*. *Journal of Oral Implantology* 1991; 17(4): 384-89
4. Sullivan D, Azfar S. *Wide-Diameter Implants: Overcoming Problems*. *Dentistry Today*. October 1994.
5. Brett MR. et al. *Specialty Recognition and the Future of Dental Implants*. *Journal of Oral Implantology* 1991; 17(3): 241-59
6. Lozada JL, Abbate MF, Pizzarelo FA, James RA. *Comparative Three-Dimensional Analysis of Two Finite-Element Endosseous Implant Designs*. *Journal of Oral Implantology* 1994; 20(4): 315-21

**ESTA TESIS NO SALE  
DE LA BIBLIOTECA**

7. Kurtzman GM, Schwartz K. *The Subperiosteal Implant as a Viable Long- Term Treatment Modality in the Severely Atrophied Mandible. A Patient's 40-Year Case History.* *Journal of Oral Implantology* 1995; 21(1): 35-39

8. Galgut PN. *Variations in Healing of Infrabony Defects Treated with Ceramic Bone-Grafting Material Observed Radiographically for a Period of Three Years.* *Journal of Oral Implantology* 1990; 26(3): 173-82

9. Ranger B, Gunne J, Glantz PO, Svensson A. *Vertical Load Distribution on a Three-Unit Prosthesis Supported by a Natural Tooth and a Single Branemark Implant.* *Clin Oral Impl Res* 1995; 6: 40-6

10. Golec TS. *What and When.* *CDA Journal/April* 1987. 49-54

11. Hilton I, Plemons JM, Watkins P, Sory C. *Barium-Coated Surgical Stent and Computer Assisted Tomography in the Preoperative Assessment of Dental Implant Patients.* *The International Journal of Periodontics and Restorative Dentistry* 1992; 12: 53-61

12. Silverstein LH, Koch JP, Lefkove MD, et al. *Nifedipine-Induced Gingival Enlargement Around Dental Implants: A Clinical Report.* *Journal of Oral Implantology* 1995; 21(2): 116-20

13. Lum LB. *A Biomechanical Rationale for the Use of Short Implants. Journal of Oral Implantology* 1991; 17(2): 126-31
14. Meffert RM, Block MS, Kent JN. *What is Osseointegration?. The International Journal of Periodontics and Restorative Dentistry* 1987; 4: 9-21
15. McKinney RV. *Endosteal Dental Implants. Mosby Year Book, Inc. 1991.*
16. McKinney RV, Lemmons JE. *The Dental Implant. Clinical and Biological Response of Tissues. Prostodontic Publishing Co, Inc. Littletown, Massachusetts.*
17. López Rubín. *Bases para una Implantología Segura. Latinoaérica CA., IMPRE Andes, SA. Caracas, Venezuela, 1996.*
18. [www.ceramco.com/allceramcat.htm](http://www.ceramco.com/allceramcat.htm)
19. [www.ivoclar.com/empresions](http://www.ivoclar.com/empresions)
20. Nevins M, Melloning JT. *Implant Therapy: Clinical Approaches and Evidence of Success. Quintessence Books Co, Inc. Vol. 2, 1998.*

21. Spiekermann H, Donath K, Hassell T, Jovanovic S, Richter J. *Color Atlas of Dental Medicine: Implantology*. Ed. Thieme, 1995.
22. Cornell DF, Wöhrle PS, DMD, MmedSc. *Aesthetic Implant Restorations in Partially Edentulous Patients: A Technical Note*. *Journal of Practical Periodontics & Aesthetic Dentistry* 1999; 11(5): 1157-61
23. *IPS Empress Instrucciones de Uso*. Liechtenstein © 2000 ivoclar AG., Schaan.
24. Kaufman M; et al. *A Modified Oclussal Registration an Implant Transfer Technique*. *Journal of Oral Implantology*, 1996.
25. Rasmussen R. *Sistema Brånemark de Reconstrucción Oral*. Atlas a color. Ed. Expaxs Publicaciones Médicas, Barcelona, 1992.
26. Borges Yáñez A, Maupomé G. *Guía para la Preparación de Proyectos de Investigación para Tesis de Licenciatura en la Facultad de Odontología, UNAM*, Ed. UNAM, México, 1992.