

11236



Universidad Nacional Autónoma de México

Centro Médico Nacional "20 de Noviembre"

**Uso de polimeros de polietileno (porex) en traqueoplastia
modelo experimental**

Tesis de postgrado

Que presenta

Dr Juan Carlos Pérez Cancino

para la especialidad de :

Otorrinolaringología

285265



Universidad Nacional
Autónoma de México

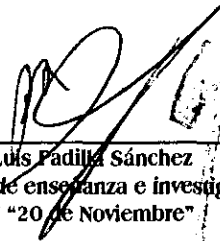



UNAM – Dirección General de Bibliotecas
Tesis Digitales
Restricciones de uso

DERECHOS RESERVADOS ©
PROHIBIDA SU REPRODUCCIÓN TOTAL O PARCIAL


Todo el material contenido en esta tesis esta protegido por la Ley Federal del Derecho de Autor (LFDA) de los Estados Unidos Mexicanos (México).

El uso de imágenes, fragmentos de videos, y demás material que sea objeto de protección de los derechos de autor, será exclusivamente para fines educativos e informativos y deberá citar la fuente donde la obtuvo mencionando el autor o autores. Cualquier uso distinto como el lucro, reproducción, edición o modificación, será perseguido y sancionado por el respectivo titular de los Derechos de Autor.



Dr Luis Padilla Sánchez
Subdirector de enseñanza e investigación
CMN "20 de Noviembre"




Dr Rafael Navarro Meneses
Jefe de Servicio


Dr Joel Cruz Hernández
Asesor de tesis


Dr Juan Carlos Pérez Cancino
Residente de Otorrinolaringología



Summary:

Use of polyethylene polymers (porex) in experimental model tracheoplastic
Juan Carlos Pérez Cancino, Joel Cruz Hernández
Centro Medico Nacional 20 de Noviembre ISSSTE

The problem of tracheal stenosis, and subglottic is frequent, we propose experimental design, in the one that they were carried out you implant of alloplastic (porex), in trachea of rats Wistar to observe the integration degree and if this it produced fibrosis, or stenosis. One carries out study preelimir with 4 rats, one carries out window in windpipe and you occludes with polytetrafluoroethylene you stamp with muscle and you fixed with nylon 3 rats they survived one for one week and the other ones two but of 3 weeks. One carries out study hystopatologic of 2 rats one of one week and another for but of 3 weeks reporting single inflammation data without fibrosis, neither stenosis. This study preelimir demonstrated that it is possible the surgical technique, and that it can be integrated the alloplastic to the trachea.

Resumen:

Uso de polimeros de polietileno (porex) en traqueoplastia modelo experimental
Juan Carlos Perez Cancino, Joel Cruz Hernández
Centro Medico Nacional 20 de Noviembre ISSSTE

El problema de estenosis traqueal, y subglotico es frecuente, proponemos diseño experimental en el que se realizaron implantes de aloplastico (porex) en traquea de ratas Wistar para observar el grado de integración y si este producía fibrosis, o estenosis se realizo estudio preelimir con 4 ratas, se realizo ventana en traquea y se ocluyo con politetrafluoroetileno se sello con músculo y se fijo con nylon 3 ratas sobrevivieron una por una semana y las otras dos mas de 3 semanas. Se realizo estudio histopatológico de 2 ratas una de una semana y otra por mas de 3 semanas reportando solo datos de inflamación sin fibrosis, ni estenosis. Este estudio preelimir demostro que la técnica quirúrgica es posible, y que puede integrarse el aloplastico a la traquea.

INDICE

Introducción antecedentes	5
Material y metodos	8
Resultados	18
Figuras y fotos	11
Discusión	19
Conclusión	20
Bibliografía	21

INTRODUCCIÓN

En el mundo actual en el que existe aumento en la frecuencia de accidentes ,tanto automovilísticos como del trabajo, así como pacientes con patologías como eventos vasculares cerebrales o enfermedades del sistema nervioso central crónicas degenerativas que pueden condicionar al paciente de requerir de terapia intensiva y muchas veces de intubaciones que a veces son prolongadas, aunado frecuentemente al mal manejo de la vía aérea por algunos médicos, puede condicionar en el paciente estenosis tanto traqueal como subglótica, constituyendo un problema de morbi -mortalidad importante y motivo de atención frecuente en nuestro hospital y en el servicio, actualmente no existe una forma ideal de resolver al 100% todos los casos aunado a una gran recidiva de estos. Se han propuesto técnicas quirúrgicas de resección y anastomosis término-terminal al parecer con los mejores resultados, sin embargo la limitante es que tanto es el tejido a resecar , limitando la técnica en algunos casos, Surge la idea de investigar materiales biocompatibles con traquea, que sean inertes que puedan ayudar a resolver patologías en especial aquellas que con técnicas habituales no puedan resolver.

ANTECEDENTES

Se han propuesto múltiples técnicas para resolver los problemas de estenosis, traqueal y subglótica, desde dilataciones traqueales, la cual nos da una solución momentánea, pues se ha visto que no resuelven la fisiopatología.

El uso de stent los cuales se colocan después de la resección de la estenosis y se colocan como férula, dejándola unos días pero en algunos casos vuelve a formarse la estenosis.

Desde hace más de dos décadas se describieron técnicas de anastomosis terminal por Cotton, las cuales han resuelto las estenosis, con buenos resultados de más del 80 % pero cuando las estenosis son muy extensas, el tejido no da margen para estas cirugías; pues entre otros aspectos para el éxito, es que el tejido no este a tensión, y a pesar de maniobras para liberación traqueal, a veces es insuficiente, esto es una limitante para utilizar estas técnicas.

Los polimeros de polietileno se han utilizado en múltiples usos, para defectos faciales, en prótesis de cadena osicular (8) (prótesis de reemplazo total) (prótesis de reemplazo parcial) en cirugía de oído medio. prótesis de estapedectomía, Sin tener complicaciones, ni condicionando efectos inflamatorios, importantes, además de tener resistencia y ser material poroso que permite crecimiento dentro de este, de tejido conectivo(7) teniendo mejor integración que otros materiales.

El manejo de estenosis subglótica y traqueal se han descrito desde injertos de pericardio, costal, anastomosis terminal-terminal, injertos compuestos por cartilago costal y mucosa para aumento de diámetro(1)
Laringofisura con uso de stent (2)
colocación posterior de hueso hioides en cricoides con stent (3)
uso de hidroxiapatita (4) politetrafluoroetileno(5)
polimeros de teflón fluorocarbono(9) uso de Dacron(14)
se han hecho modelos experimentales de trabajos en traquea de animales, en ratas teniendo buenos resultados(6)

Ozle y col ha demostrado reepitelización de la traquea en ratas(10)(11)
Kaschke ha hecho estudios in vivo e invitro de formación de epitelio sobre biomateriales (12)(15)

Har-El y col. Han usado colgajos de músculo y aloplastico para reconstrucción traqueal en perros(13)

Apoyándose en estos antecedentes creemos que es valido el uso de aloplasticos para traqueoplastias en este caso polimero de tetrafluoroetileno (porex) , ademas de haberse probado el modelo experimental en ratas, teniendo buenos resultados.

MATERIAL Y METODOS

Se realizo estudio preeliminar en el servicio de Cirugía Experimental .En el mes de mayo del 2000

Criterios de inclusión:

- 1-Ratas Wistar
- 2-machos
- 3-de peso aproximado de 350g
- 4-sin malformaciones
- 5-sanas

Criterios de exclusión:

- 1-Hembras
- 2-de menor peso de 350g
- 3-con malformaciones
- 4-con enfermedad

Material :

Microscopio binocular marca Karl Zeiss.

Equipo de microcirugía

Tabla de corcho para fijar rata

Suturas nylon 6 ceros catgut 4 ceros

Sonda de alimentación de 2.7mm de diámetro.

Aloplastico(polimero de politetrafluoroetileno) en cuadro de 0.5 x 0.5 mm

Eter

METODOS

Se tomaron 4 ratas Wistar macho de peso de 350g aproximadamente. Sanos, bien nutridos.

Se utilizo instrumental de microcirugía. Equipo de microscopio quirúrgico binocular, Karl Zeiss .tabla de corcho cuadrangular. Y suturas de nylon 6 ceros y catgut simple 4 ceros ademas de polimero de politetraflouroetileno (porex) que se corto en un cuadro de 0.5 mm por 0.5mm aproximadamente.

Se anestesia a las ratas con eter, se fijo en corcho, se le realizo tricotomia en cuello, se realizo incisión horizontal, en cuello por debajo de cartilago tiroides (en traquea) de aproximadamente 1 cm se diseco por planos hasta observar traquea, rechazando vasos, musculos prelaríngicos y glandula tiroides.

Se realizo incisión vertical en traquea de aproximadamente 5 mm fig. 1 y se hace intubación retrograda fig. 2 y 3 con cánula de alimentación infantil de 2.7mm de diámetro, sacando un extremo por hocico y en otro hacia traquea torácica, esto para asegurar la via aérea ya que la primera rata murió por no realizar esta maniobra.

Posteriormente se realiza una ventana en traquea a nivel de 3 -4 anillo traqueal aproximadamente de 0.5 por 0.5 cm en forma de cuadro, en cara anterior, se coloco porex (politetrafluoroetileno) fijándolo con nylon 6 ceros fig. 4, sellando con músculos prelaríngicos fig. 5, corroborando que no existiera fuga de aire.

Se cerro por planos con catgut simple 4 ceros, y piel con nylon 4 ceros posterior a esto se retiro tubo orotraqueal

Se pasa la rata a jaula. Y se mantuvo en observación .

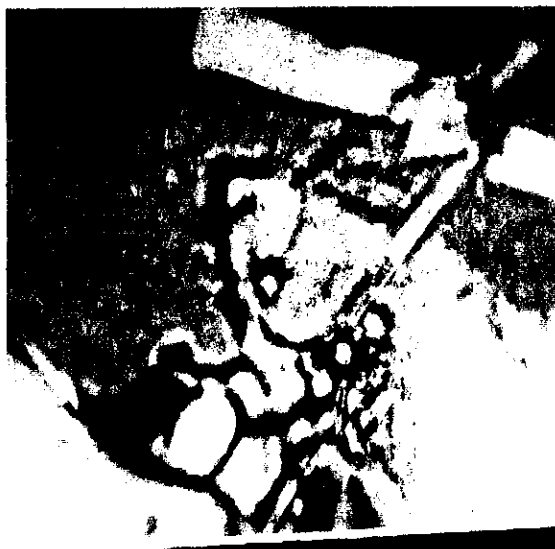Se vigilaron parámetros como la herida quirúrgica que se encontrara sin datos de infección, como aumento de volumen o cambios en la coloración de la herida , que no existieran datos de dificultad respiratoria, como ruidos intercostales, o estridor laríngeo.

se sacrificaron una rata a la semana y otra a las 3 semanas del postoperatorio , se diseco por planos, se diseco traquea y se extrae traquea desde cartílago tiroides hasta traquea por debajo del sitio de estoma, junto con implante.

Se realizó estudio histopatológico



Se realiza incisión horizontal en cuello

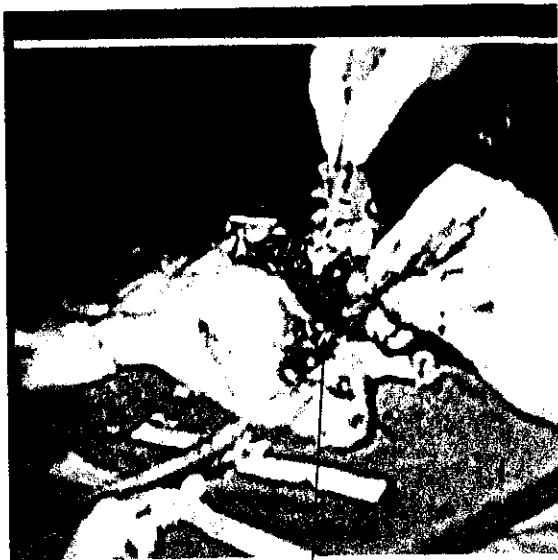

**Se realiza incisión en traquea y se hace intubación
Con sonda de alimentación pediátrica**



Traquea

Se observa rata con tubo orotraqueal



**se coloca implante de porex en traquea fijando
con nylon**

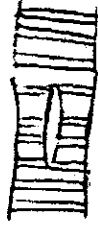
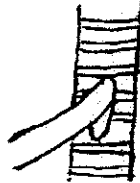
fig 1 Se hace incisión vertical en traquea



**fig 2.se intuba con sonda de alimentación
pediátrica hacia carina**



fig. 3 después de introduce hacia faringe



**fig. 4 se abre ventana en cara anterior de traquea
Se coloca porex y se fija con nyión**

RESULTADOS

La Primera rata murió por no haber realizado la técnica para intubación retrograda descrita por lo que se desaturó al no tener asegurada la vía aérea.

De las 3 ratas restantes, la segunda rata murió a la semana del postoperatorio presentando datos de dificultad respiratoria, se diseccionó la tráquea con el implante y se mandó a estudio histopatológico encontrándose solo datos de inflamación sin datos de fibrosis y bacterias.

La tercera rata vivió y a la tercera semana de postoperatorio se sacrificó, se diseccionó tráquea con implante y se mandó a estudio histopatológico encontrándose datos de inflamación, sin bacterias sin datos de fibrosis, no se reportó reepitelización del estoma.

La cuarta rata vivió por 4 semanas pero por motivos técnicos no se pudo realizar estudio histopatológico.

DISCUSIÓN

Las estenosis traqueales y subglóticas son un grave problema en nuestro país y en el mundo, en tiempos modernos en los que ha aumentado la tasa de accidentes, además de procedimientos en los cuales se requiera periodos prolongados de intubación, los cuales condicionan la aparición de estenosis. Actualmente sin una terapéutica que pueda resolver al 100% todos los casos, se deben adecuar técnicas quirúrgicas, de acuerdo a cada caso, cuando se ha perdido tejido (en el caso de resecciones de estenosis extensas) Una posibilidad es el uso de injertos, pero estos se ha comprobado que no siempre son tan inertes aunque sean autólogos, creando nueva inflamación y fibrosis, y algunos reabsorción. Se han usado diferentes materiales aloplásticos en diversos sitios del cuerpo, algunos poco maleables, que no se integran.

La venida de materiales inertes, y con poros microscópicos, logran que el implante se integre al tejido sano , se han realizado trabajos con politetrafluoroetileno en traqueas de ratas, teniendo buen éxito.

En este estudio preliminar se demostró que técnicamente se puede realizar el implante de polímero de politetrafluoroetileno en traquea, que no hubo reacción de rechazo inmediato, ni datos de fibrosis, lo que nos habla de que pueda tener buena integración al tejido, en la tercera rata se reportaron bacterias lo que nos habla de que la herida pudo contaminarse y tener una infección secundaria, lo que puede explicar la muerte de la rata. En ninguna se le administro esteroides ni antibióticos por lo que creemos que el procedimiento quirúrgico fue bueno .

Sin embargo la muestra es pequeña por lo que se requerirá de una mayor muestra para análisis estadístico, y tal vez dejar mas tiempo el implante para corroborar la epitelización del mismo.

Los datos obtenidos en este estudio preliminar van de acuerdo con estudios mundiales ya publicados.

CONCLUSIÓN

El presente estudio preeliminar demostro que técnicamente se puede colocar implante de aloplastico en traquea de rata y que es factible la hipótesis de utilizarlo para defectos en traquea ya que se han hecho modelos en ratas con éxito, sin embargo se debe realizar protocolo con una muestra mas grande para tener valor estadístico.

Este estudio preeliminar va de acuerdo a lo obtenido con la literatura mundial

BIBLIOGRAFÍA

- 1.-Tome Robert PhD, Daniela Curti MD **Posterior Cricoidotomy lumen Augmentation for treatment of subglottic stenosis in children.**
Archives of Otolaryngology Head and Neck Surgery Vol. 124(6):660-664, 1998 June.
- 2.-Hoeve LJ Berkovits RN. Eskici O. **Acquired Laringeal Stenosis in infants and children treated by laryngofissure and stenting**
Internacional Jornal of Pediatric Otorhinolaryngology, 35(3): 251-61, 1996 May
- 3.-Bartdome Benito, M. Cervera Escario, J. Ortega **Surgical Treatment of acquired laryngotracheal stenosis in children.**
Cirugía Pediátrica 8(4) 135-8, 1995 oct.
- 4.-Hirano M. Yoshida T. Sakaguchi S. **Hydroxylapatite for laryngotracheal framework reconstruction.**
Annals of Otolaryngology and Laryngology 98(9): 713-17 1995 sep.
- 5.-Gonzalez Pinera J. Perez Martinez **An Experimental model for prevention of postanastomosis tracheal stenosis.**
Jornal of Thoracic and Cardiovascular Surgery, 114(1): 76-83, 1997 jul.
- 6.-Aoki T. Yamato Y, Tsuchida M. **Successful tracheal transplantation using cryopreserved allografts in a rat model.**
Eur. Jornal Cardiothoracic surgery. 16(2): 169-73 1999 Aug.
- 7.-Berhaus A. **Porous Polyethylene in reconstructive head and neck surgery**
Archives of Otolaryngology Head and Neck Surgery 111(3): 154-60 1985 Mar.
- 8.-Janeke JB. Shea JJ. **Proplast implants used in Otolaryngology and facial reconstructive surgery**
S. Afr Med. Jornal 8,50(20) 781-3 1976 May.

- 9.- Kane PM. Duncavage JA. Thomas JH, Stageman DL .Alloplastic implants of larynx
Archives of otolaryngology Head and Neck Surgery 109(10) : 648-52 1983 oct.
- 10.-Greve H. Holste J. Regeneration of the trachea following partial or total replacement by synthetic resorbable material
Langenbecks Arch chir. 363(4):273-82 1985
- 11.- Ozle H. Kaschke O. Muller Improving the desing of an alloplastic epithelialized tracheal prothesis
HNO, 45(6):453-9 1997 Jun.
- 12.- Kaschke O. Gerhardt HJ. Bohm K. Experimental in vitro and in vivo studies of epithelium formation on biomaterials seeded with isolated respiratory cells
J. Invest. Surg. 9(2) :59-79 1996 Mar-Apr.
- 13.-Har-El G. Krespi YP. Goldsher M. The combined use of muscle flap and alloplasts for trácela reconstruction
Arch Otolaryngol Head Neck and Surg. 115(11): 1310-3 1989 Nov.
- 14.-Kaiser D. Alloplastic replacement of canine trachea with Dacron.
Thorac Cardiovasc Surg 1985 33(4):239-43 1985 Aug.
- 15.-Hals O. Gerhard HJ Epithelization of porous biomaterial with isolated respiratory epithelial cells in vivo
HNO 43(2) : 80-8 1995 feb.
- 16.-Skiged AL Bedrock RD. Correction of depressed, retracted, post-tracheostomy scar
Plast Reconstr Surg 103(6) : 1703-5 1999 May
- 17.-Minnigerode B. Experimental studies on early alloplastic management of tracheal and cricoid cartilage injuries
Laryngol Rhinol Otol. 47(5) : 330-5 1986 may.

**18.-Lofgren LA. Lindholm CE Reconstruction of the airway with a composite alloplastic and autogenous graft an experimental study
Acta Otolaryngol 100(1-2) :140-50 1985 Jul- Ago**

**19.- Fandrich F. Schroder DW Experimental tracheal replacement using a revascularized ileal segment for trasplantation in rats
J. Surg. Res. 59(5):560-8 1995 Nov.**

**20.- Petrasch U. Hinrichsen G. The further development of a human, alloplastic tracheal prothesis.
Biomed Tech 39(10): 244-50 1994 Oct.**