

318322

4



# UNIVERSIDAD LATINOAMERICANA

ESCUELA DE ODONTOLOGIA

INCORPORADA A LA UNIVERSIDAD NACIONAL AUTONOMA DE MEXICO

ESTUDIO COMPARATIVO DE LA EDAD OSEA Y LA  
EDAD CRONOLOGICA ENTRE PACIENTES DE SEXO  
MASCULINO Y FEMENINO MANEJANDO UN RANGO  
DE EDAD DE 10 A 12 AÑOS

## TESIS

QUE PARA OBTENER EL TITULO DE:  
CIRUJANO DENTISTA

PRESENTA:

*Lizbeth*  
LIZBETH G. ARROYO LARA

Asesor: C.D. RICARDO MUZQUIZ Y LIMON

MEXICO, D.F.

2000

281657



Universidad Nacional  
Autónoma de México

Dirección General de Bibliotecas de la UNAM

**Biblioteca Central**



**UNAM – Dirección General de Bibliotecas**  
**Tesis Digitales**  
**Restricciones de uso**

**DERECHOS RESERVADOS ©**  
**PROHIBIDA SU REPRODUCCIÓN TOTAL O PARCIAL**

Todo el material contenido en esta tesis esta protegido por la Ley Federal del Derecho de Autor (LFDA) de los Estados Unidos Mexicanos (México).

El uso de imágenes, fragmentos de videos, y demás material que sea objeto de protección de los derechos de autor, será exclusivamente para fines educativos e informativos y deberá citar la fuente donde la obtuvo mencionando el autor o autores. Cualquier uso distinto como el lucro, reproducción, edición o modificación, será perseguido y sancionado por el respectivo titular de los Derechos de Autor.

Doy gracias a DIOS por concederme la vida y permitirme lograr mis metas.

A tí PAPÁ por ser un gran ejemplo para mí, por tu apoyo incondicional y sacrificio y sobre todo por este gran amor que me das.

A tí MAMÁ por creer siempre en mí y por impulsarme a salir adelante.

A tí CHRIS porque de tí he aprendido que con esfuerzo y amor se puede salir adelante. Te quiero mucho.

A tí KARY por tus sabios consejos y por ser más que una hermana para mí, gracias por tu alegría y por tu amor.

A tí JAQUE por ser una linda hermana y amiga, por escucharme y aguantarme. Te quiero mucho.

A tí FLACO por estar siempre a mi lado, por tu comprensión, apoyo y todos esos momentos de felicidad. Te amo.

A la memoria de mi abuelita MARIA.

A mi abuelita SOCO.

A mis tíos, tías, primos y primas.

A Dr. RICARDO MUZQUIZ por su confianza y gran amistad y por apoyarme y guiarme a lo largo de mi carrera y en la elaboración de esta tesis y sobre todo por alentarme para seguir superándome.

A Dr. CARLOS GONZALEZ por la amistad y apoyo incondicional que siempre me ha brindado, por sus regaños y consejos. Gracias por preocuparte por mi bienestar.

A Dr. ARMANDO DAVILA, ANTONIO COFIN y FRANCISCO CERVANTES por la amistad y el gran cariño que nos une.

A Juan Carlos, Hugo, Javier, Jorge Mario, Gris, Humberto, Dany, Lorena C., Gaby Q., Ana, Jose Luis C., Tere G., Ivonne, Vicky, Tayrin, Karla, Roxana, Gaby B., Karina, Jorge V., Isabel A., Alfredo P. y Rosca por brindarme su amistad y por todos esos momentos divertidos que hemos pasado juntos.

# INDICE

<b>INTRODUCCION</b> .....	1
<b>CAPITULO I</b> .....	4
<b>MARCO TEORICO</b> .....	4
<b>1.1 REFERENCIAS BIBLIOGRAFICAS GENERALES</b> .....	4
1.1.1 Antecedentes Históricos.....	4
1.1.2 Diferentes Métodos de Valoración Osea.....	8
<b>1.2 CARACTERISTICAS ANATOMICAS DE LOS HUESOS</b>	
<b>LARGOS</b> .....	15
1.2.1 Anatomía Descriptiva.....	16
<b>1.3 INDICACIONES DE LA RADIOGRAFIA CARPAL</b> .....	24
<b>1.4 TECNICA RADIOGRAFICA</b> .....	25
<b>1.5 INTERPRETACION DE LA RADIOGRAFIA CARPAL</b> .....	27
<b>1.6 INDICADORES DE LA MADUREZ</b> .....	29
<b>CAPITULO II</b> .....	42
<b>2.1 PLANTEAMIENTO DEL PROBLEMA</b> .....	42
<b>2.2 JUSTIFICACION Y OBJETIVOS</b> .....	43
2.2.1 Justificación.....	43

2.2.2	Objetivo General.....	43
2.2.3	Objetivos Particulares.....	43
<b>2.3</b>	<b>HIPOTESIS.....</b>	<b>44</b>
2.3.1	Hipótesis de Trabajo.....	44
2.3.2	Hipótesis Alterna.....	44
2.3.3	Hipótesis Nula.....	44
<b>2.4</b>	<b>MATERIAL Y METODOS.....</b>	<b>45</b>
<b>2.5</b>	<b>DETERMINACION DE VARIABLES.....</b>	<b>48</b>
2.5.1	Variables Independientes.....	48
2.5.2	Variable Independiente.....	48
2.5.3	Variable Nominal.....	48
2.5.4	Variable Cualitativa.....	48
2.5.5	Variable Cuantitativa.....	48
<b>2.6</b>	<b>CRITERIOS DE INCLUSION.....</b>	<b>48</b>
<b>2.7</b>	<b>CRITERIOS DE EXCLUSION.....</b>	<b>48</b>
<b>2.8</b>	<b>DISEÑO DEL PROYECTO.....</b>	<b>49</b>
<b>CAPITULO III.....</b>	<b>50</b>	
<b>DESARROLLO DEL PROYECTO.....</b>	<b>50</b>	
<b>3.1</b>	<b>INTERPRETACION RADIOGRAFICA.....</b>	<b>50</b>

**3.2 RESULTADOS Y GRAFICAS.....59**

**CONCLUSION.....63**

**BIBLIOGRAFIA.....64**

## INTRODUCCION

Lo que nos motivó para realizar esta investigación fue el tratar de encontrar el método más eficaz que le es necesario al ortopedista y al ortodoncista para centrar su actividad primordialmente en estructuras óseas y dentales, y asillear a cabo una coordinación más precisa de los tratamientos con los procesos vitales del crecimiento.

Por tanto, el método de primera elección fueron las radiografías carpales, las cuales nos pueden proporcionar información sobre la edad ósea que no se obtiene por ningún otro medio de diagnóstico.

El crecimiento es una de las características más notables en individuos jóvenes y éste puede acelerarse, retrasarse, detenerse o desviarse por diversos factores. Apoyados en este conocimiento podemos determinar el plan de tratamiento a seguir.

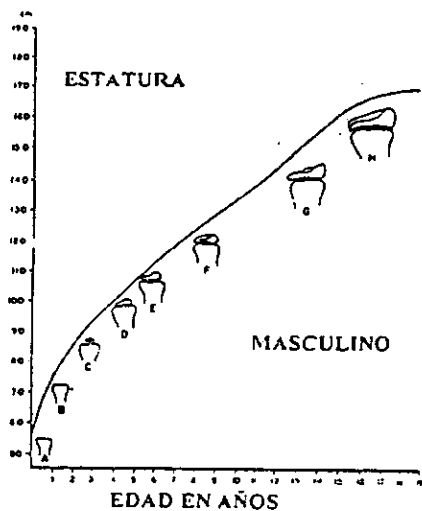
Una de las herramientas de diagnóstico comúnmente usadas y más confiables para determinar si el crecimiento puberal ha comenzado, está ocurriendo o finalizado, es el **Análisis Metacarpal o Dígito Palmar**, que consiste en el análisis de una radiografía de la mano y los huesos del carpo.

Durante el crecimiento, cada hueso atraviesa por una serie de cambios que pueden ser radiográficamente valoradas. Esta secuencia de

cambios es relativamente consistente en un hueso dado en cada persona. El tiempo de estos cambios varía, por lo que cada persona tiene su propio reloj biológico.

Hay algunas excepciones, pero generalmente hablando, estos eventos son lo suficientemente reproducibles para darnos las bases para la comparación entre diferentes personas.

Cada hueso comienza con un centro primario de osificación que crecerá progresivamente a la vez que se remodela, pudiendo adquirir la forma adulta con la fusión de la epifisis al cuerpo del hueso o diáfisis<sup>1</sup>.



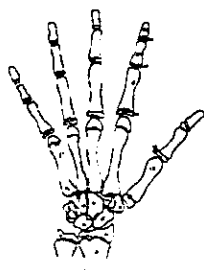
**CAMBIOS QUE SE PRODUCEN EN LAS EPIFISIS DISTAL DEL RADIO A TRAVES DE LOS AÑOS.**

<sup>1</sup>. Cambios que se producen en las epifisis distal del radio a través de los años. (de J.F. Aguila. Crecimiento craneo-facial, 1993).



Teóricamente cualquier parte del cuerpo puede ser empleada en la valoración de la edad ósea, pero en la práctica, la mano y los huesos del carpo son más utilizados. Especialmente después del primer año de vida, porque poseen un gran número de huesos y epífisis en desarrollo, por lo que resulta posible el seguimiento de los cambios a través de los años a medida que el individuo crece.

Por eso las radiografías carpales son muy útiles para establecer el perfil de maduración esquelética del paciente.<sup>2</sup>



## ANATOMIA TIPOGRAFICA DEL ESQUELETO DE LA MANO

9.- TRAPEZIO	17.- EPÍFISIS DE LAS FALANGES PROXIMALES
10.- TRAPEZOIDE	18.- FALANGES PROXIMALES
11.- HUESO GRANDE	19.- EPÍFISIS DE LAS FALANGES MEDIAS
12.- HUESO GANCHOZO	20.- FALANGES MEDIAS
13.- METACARPIANO I	21.- EPÍFISIS DE LAS FALANGES DISTALES
14.- METACARPIANO V	22.- FALANGES DISTALES
15.- SÉSAMOIDEO	
16.- APOFISIS UNCIFORME DEL GANCHOZO	

2. Anatomía topográfica del esqueleto de la mano. (De T. Rakosi. Atlas de Ortopedia Maxilar: Diagnóstico. Pág. 102.

# CAPITULO I

## MARCO TEORICO

### 1.1 Referencias Bibliográficas Generales

La osificación de los huesos de la muñeca es más rápida del lado izquierdo por efecto de diferencia de vascularización (1).

Shinz (2) dice que el orden en que aparecen los centros de osificación parece depender en gran parte de la herencia. Flecker (3) estudió la época en que aparecen y mineralizan los centros de osificación. El desarrollo esquelético es un importante indicador en la práctica clínica para la determinación en la edad ósea y nos ayuda para el diagnóstico y establecer el plan de tratamiento (4). Zink y Col. En 1985 (5), determinan que existe una gran relación entre el desarrollo esquelético de mano y muñeca y la edad cronológica; sin embargo, Demirjan y Col (6), determinan en su investigación que la maduración psicológica, somática, esquelética, dental y cronológica, no están relacionadas entre sí. Triatana T. (7) en 1989 afirma que hay una relación entre el desarrollo óseo de la mano con la dentición permanente.

#### 1.1.1 Referencias Históricas:

EN 1895, Roetgen mientras probaba la calidad penetrable de distintos materiales, interpuso su mano entre el tubo y la pantalla. Vio

entonces en la pantalla fluorescente la tenue imagen de sus dedos en el centro de la cual aparecían las sombras más oscuras de los huesos rodeados por los tejidos blandos de la mano.

A fin de confirmar esta sorprendente observación, convenció a su esposa para que se prestara a ser sujeto de experimento. Siguiendo sus instrucciones, la señora colocó su mano sobre un chasis que contenía una placa radiográfica.

Roentgen dirigió hacia la mano la radiación emitida de un tubo durante 15 minutos.

Al revelar la placa los huesos de la mano de Bertha, su esposa, aparecieron como sombras claras dentro de la imagen más oscura de los tejidos blandos de la mano, 2 anillos que llevaba en el dedo resultaron casi completamente impenetrables a los rayos en aquel tiempo "X".

Entre los primeros estudios radiográficos de la mano encaminado al análisis de la maduración biológica están los de Pryor, quien fue uno de los primeros investigadores en percatarse de la importancia biológica de la variable densidad que distinguía en las radiografías de las manos infantiles. En 1904 tras varios años de estudio, estableció tres importantes principios.

1. Los huesos de la mujer se osifican antes que los del hombre.

2. Independientemente de las variaciones (dentro de la normalidad)

la osificación es simétrica.

3. La variación en la osificación de los huesos es un rango

hereditario.

A los estudios de Pryor, siguieron los realizados en colaboración con Roch, en 1909, que como conclusión de sus trabajos afirmaban: "la muñeca puede aceptarse como un testimonio bastante fidedigno del desarrollo general".

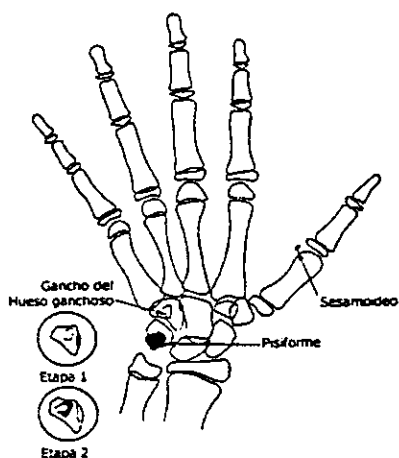
Crampton empieza a realizar tablas de indicadores de madurez sobre secuencias radiográficas del crecimiento de la mano y la muñeca.

Hellman publica sus observaciones sobre la osificación de las epífisis de la mano.

Flory manifiesta que el principio de la calcificación del sesamoideo carpal es una buena referencia para determinar el período inmediato anterior a la pubertad.

En la actualidad la mayoría de los autores están de acuerdo en esta correlación. Y expresan que aproximadamente un año después de la aparición del sesamoideo carpal se da el pico de crecimiento puberal. También se ha mencionado como signo característico de esta

etapa la iniciación de la osificación del hueso pisiforme y de la apófisis unciforme del hueso ganchoso.<sup>3</sup>



#### ANÁLISIS FINAL DE LA OSIFICACION

Los estudios de Nancy Bayley y Pinneau, presentados en 1952, son los primeros en documentar con bases firmes, la predicción de la altura corporal, basándose en radiografías carpales.

Más recientemente, Hunter, ha realizado estudios donde reporta que los huesos carpales y las estructuras esqueléticas adyacentes a la mano, son zonas muy satisfactorias para valorar la maduración esquelética.

---

Análisis final de la osificación (De T. M. Graber. Ortodoncia: Teoría y Práctica. Pág. 432. 1985).

### **1.1.2 Diferentes métodos de valoración ósea.**

#### **a) Todd.**

En 1937, T. Wingate Todd, presenta el primer Atlas de mano y muñeca para el análisis del grado de maduración esquelética.

#### **b) Greulich y Pyle.**

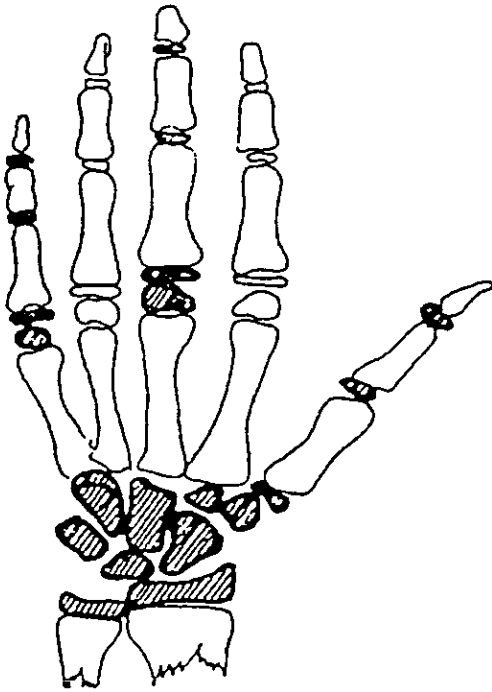
En 1959, aparece el Atlas de Greulich y Pyle, que consiste en una serie de radiografías en las cuales se va observando la maduración ósea típica para cada edad y sexo determinado.

La mecánica de este método consiste en comparar visualmente la radiografía del paciente con las del Atlas, y la que más se le asemeje dará la información de la maduración ósea. Este método es de fácil aplicación pero su debilidad estriba en la comparación, que tiene un alto porcentaje de subjetividad, sobre todo cuando es difícil encontrar una radiografía del Atlas que coincida lo suficiente con la radiografía en evaluación, esto se presenta cuando algunos huesos están más maduros y otros menos que los de la radiografía modelo. Además, la escasez que tiene la selección de este estudio es la principal técnica hecha a los investigadores.

c) Método TWI. TW2.

En 1962, Tanner y Whitehouse<sup>4</sup>, presentaron un método que tuvo gran difusión en su primera versión.

Posteriormente, en 1975, aparece una versión perfeccionada; la TW<sup>2</sup>



MADURACION OSEA. METODO TW 2. HUESO Y EPIFISIS QUE SE EVALUAN (SOMBREADOS).

Maduración ósea. Método TW 2. Hueso y epifisis que se evalúan (sombreados) (De F. J. Aguila. *Texto de craneofacial*. p. 36, 1993).

Se presenta en tres versiones:

1. Variante carpo. Se basa en el desarrollo de los huesos del carpo a excepción del pisiforme.
2. Variante radio, cúbito y dedos. Toma en cuenta la epífisis de trece huesos.
3. Variante mano total. Comprende a las dos anteriores.

En este método se habla de que cada hueso pasa por una serie de estadios hasta completar su maduración y se establecen hasta tres criterios para cada estadio:

- \* Si sólo es dado un criterio, éste debe ser satisfecho para otorgar dicho estadio
- \* Si son dos criterios, entonces es suficiente que uno de ellos sea alcanzado
- \* Si han sido tres los criterios, dos de ellos deberán ser completados.

Para cada estadio de cada hueso, dependiendo del sexo y de la variante utilizada, se ha establecido un valor numérico, la suma de los valores que obtengamos de cada estadio de los huesos analizados se



compara con las tablas específicas para conocer la edad ósea del paciente.

#### **d) Hagg y Taranger**

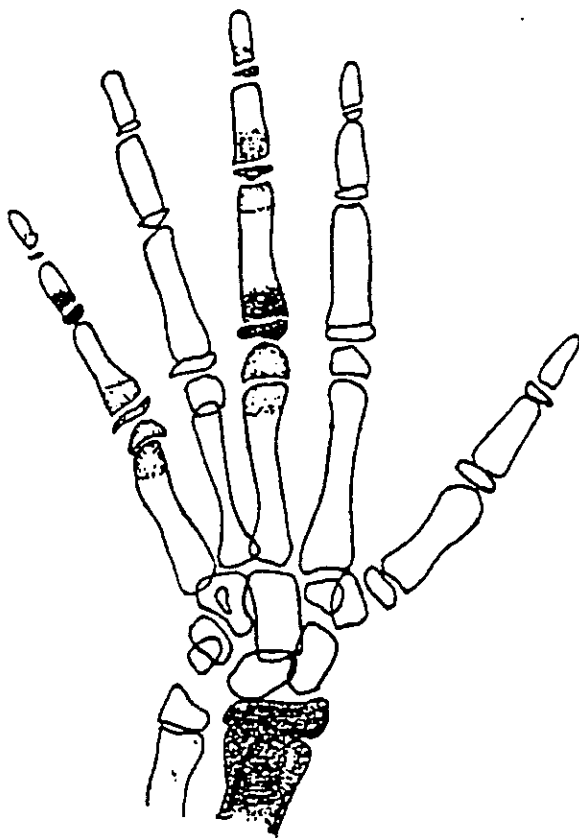
En 1980, estos investigadores crearon un método para correlacionar los indicadores de madurez con el impulso del crecimiento puberal, a partir de radiografías de la mano.

#### **e) Fishman**

Leonard S. Fishman desarrolló un sistema de valoración de la maduración esquelética, basado en indicadores de esa maduración, mostrados en las radiografías de mano y muñeca, para la evaluación del impulso del crecimiento puberal. Esta secuencia de eventos provee de un acercamiento metodológico para identificar estadios específicos de maduración que cubren por completo el periodo de la adolescencia. Y ha demostrado que las aceleraciones y desaceleraciones en el rango de crecimiento cráneo-facial se asocian con las alteraciones concomitantes en el avance del desarrollo de la maduración y se revelan por las radiografías carpales.

Utiliza once diferentes estadios de desarrollo esquelético, basándose en seis partes anatómicas de la mano, que van desde el primer estadio, donde la epífisis y la diáfisis de la falange proximal del tercer dedo son

igual de anchas, hasta el último estadio donde habla de la completa fusión de la epífisis y la diáfisis del radio<sup>5</sup>.



**INDICADORES CARPALES DE MADURACION ESQUELETAL SEGUN FISHMAN.**

---

Indicadores carpales de maduración esquelética según Fishman. (de Dr. Arturo Alvarado. Apuntes del diplomado de Ortopedia Pag. 18, 1994).

## Indicadores de la maduración esquelética

### Epífisis igual de ancha que la Diáfisis

	Falange proximal del tercer dedo
	Falange media del tercer dedo
	Falange media del quinto dedo

### Osificación

	Hueso sesamoideo
--	------------------

### Epífisis capsular

	Falange distal del tercer dedo
	Falange media del tercer dedo
	Falange media del quinto dedo

### Fusión de la Epífisis y la Diáfisis

	Falange distal del tercer dedo
	Falange proximal del tercer dedo
	Falange media del tercer dedo
	Radio

**f) Howard**

Uno de los más recientes Atlas de maduración esquelética, fue realizado por C.C. Howard, donde describe las tasas de maduración esquelética en la práctica ortodóntica.

**g) Bjork**

En 1972, Bjork presenta su método que divide el proceso de maduración de los huesos de la mano en 8 estadios evolutivos entre los 9 y los 17 años de vida.

**h) Grave y Brown**

En 1976, Grave y Brown, modifican el método Bjork incluyendo seis características de osificación adicionales, con las cuales se puede obtener de una forma más precisa el brote máximo de crecimiento puberal del adolescente, lo cual es muy importante para el tratamiento ortopédico maxilo-mandibular. También demuestra que el estado de desarrollo del niño se mide mejor contra una escala de acontecimientos y no cronológicamente.

De todos los métodos mencionados anteriormente, este último de Grave y Brown Fishman, es el más utilizado en la actualidad.

## **1.2 Características Anatómicas de los Huesos Largos**

**DIAFISIS:** Cuerpo o tallo de un hueso largo comprendido entre los dos extremos o epífisis. Presenta una cavidad central o canal medular en donde hay depósitos de sales óseas y espacios que contienen vasos sanguíneos y líquidos tisulares.

**PERIOSTIO:** Cubre la parte externa de la pared cortical. Está formado por una capa densa de fibras colágenas. La capa perióstica interna, durante el crecimiento, contiene osteoblastos, al cual le corresponde producir depósitos de matriz osteoide y su mineralización posterior.

**EPIFISIS:** Son capas cartilagosas que descansan más allá de la metafisis a ambos extremos del hueso. Los centros de osificación secundaria se desarrollan en todas ellas a excepción de algunas de las epífisis de las falanges, metatarsianos y metacarpianos.

**METAFISIS:** Es el punto de unión entre las diáfisis y las epífisis, es el responsable de la remoción cartilaginosa, su reparación, la formación del hueso esponjoso y la cavidad medular.

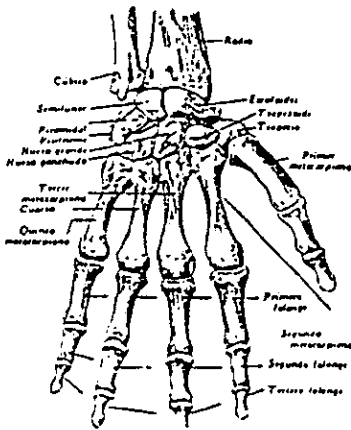
Existen tres procesos simultáneos que mantienen los huesos en equilibrio dinámico:

- a) Formación de la matriz ósea.

- b) Depósito del mineral óseo.
- c) Reabsorción del mineral en la matriz.

### 1.2.1 Anatomía descriptiva

El esqueleto de la mano se encuentra formado por veintisiete huesos en total, que corresponden, a ocho huesos cortos cuyo conjunto constituyen el esqueleto de la muñeca o carpo, cinco huesos largos que forman el metacarpo o metacarpianos, que corresponden a la porción de la palma, y por último, catorce huesos también largos llamados falanges, que constituyen el esqueleto de los dedos<sup>6</sup>.



ESQUELETO DE LA MANO CARA POSTERIOR O DORSAL.

Esqueleto de la mano cara posterior o dorsal (De F. Quiroz Tratado de Anatomía Humana. p. 147. 1988).

A continuación se hará una descripción anatómica de cada una de estas estructuras para tener una visión más clara de cómo se va sucediendo su osificación y desarrollo y poder comprender mejor el

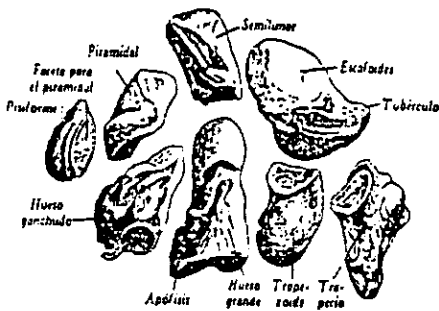
### **Análisis Metacarpal o Dígito Palmar:**

#### **Carpo**

Quiroz, describe a los huesos del carpo como pequeños irregulares y que están firmemente unidos entre sí por ligamentos. Que se encuentran colocados en dos hileras superpuestas formando en conjunto una masa ósea convexa por su cara posterior y cóncava, transversalmente.

La primera hilera está conformada por los siguientes huesos: Escafoides, semilunar, piramidal y pisiforme.

En la segunda hilera se encuentran los siguientes huesos: Trapecio, trapezoide, hueso grande y hueso ganchoso<sup>7</sup>.



HUESOS DEL CARPO SEPARADOS Y VISTOS POR SU CARA DORSAL.

3-2. Huesos del carpo separados y vistos por su cara dorsal. (De F. Quiroz Tratado de Anatomía Humana. p. 148. 1988.)

En general los huesos del carpo poseen una forma cúbica.

#### **a) Escafoides**

Es llamado así porque se ha comparado a una barquilla. Es el de mayor tamaño de esta fila, es alargado de arriba a abajo y de adentro a afuera. Se articula con el semilunar, hueso grande, faceta triangular del radio, trapecio y trapecoide.

#### **b) Semilunar**

Es llamado así por su carilla semilunar. Se articula con el escafoides, el piramidal, faceta cuadrangular del radio, hueso grande y ganchoso.

#### **c) Piramidal**

Se encuentra en la parte más interna de la primera fila. Tiene la forma que su nombre indica. Se articula con el hueso ganchoso, el pisiforme y el semilunar.

#### **d) Pisiforme**

Es de forma elipsoidea, puede compararse a un guisante voluminoso. Se articula con el piramidal. Y por su relación con el tendón cubital anterior, algunos autores lo consideran como hueso sesamoideo.

#### **e) Trapecio**



Es el más externo de la segunda hilera. Se articula con el escafoides, trapezoide y primero y segundo metacarpianos.

**f) Trapezoide**

Es muy pequeño e irregular. Se encuentra colocado entre el trapecio y el hueso grande. Además de ellos, también articula con el escafoides y segundo metacarpiano.

**g) Hueso grande**

Es el más voluminoso y está situado en el centro del macizo del carpo. Se articula con el escafoides, semilunar, trapezoide, hueso ganchoso, tercer metacarpiano y sus bordes con el segundo y cuarto metacarpianos.

**h) Hueso ganchoso**

Está situado en la parte interna de la segunda hilera. Tiene una forma de prisma triangular. Se identifica fácilmente por su apófisis unciforme.

Se articula con el cuarto y quinto metacarpianos, con el piramidal y el semilunar.

**Macizo del carpo**

Los ocho huesos descritos anteriormente, forman un macizo óseo, de forma rectangular, alargado transversalmente, por lo tanto se consideran en él, dos caras y cuatro bordes.

### **Estructura**

Están formados en su parte central por tejido esponjoso, el cual está recubierto por una delgada lámina de tejido compacto.

### **Osificación**

Se originan por un centro de osificación, apareciendo en el orden siguiente:

- \*En el primer año de vida, el del hueso grande y el ganchoso.
- \*Entre el año y medio y los cuatro años, el del piramidal.
- \*Entre los tres y los tres y medio años, el semilunar.
- \*Entre los tres y seis años, el del trapecio y trapezoide.
- \*Entre los cinco y los seis años, el del escafoides.
- \*Por último, entre los diez y catorce años, el del pisiforme.

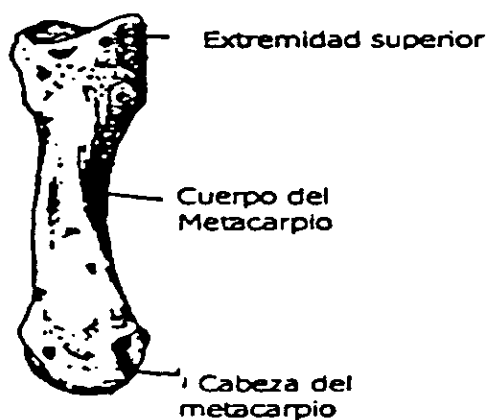
Algunos autores aseguran que son dos sus centros de osificación.

### **Metacarpo**

Lockhart, dice que los cinco huesos metacarpianos, son huesos argos en miniatura, que tienen un cuerpo o diáfisis y dos extremidades,

que se ensancha en su base o extremo proximal, en la articulación carpo-metacarpiana y se alargan en la cabeza o extremo distal.

Se articulan con la segunda hilera de los huesos del carpo y con las primeras falanges de los dedos<sup>8</sup>.



HUESO METACARPIANO.

- \* El primer metacarpiano tiene el cuerpo más corto y son constantes los huesos sesamoideos.
- \* El segundo metacarpiano es el más largo de todos.
- \* El tercer metacarpiano presenta la apófisis estiloides, que a veces constituye un hueso separado.

---

Hueso metacarpiano (De F. Quiroz Tratado de Anatomía Humana. p. 150, 1988.)

- \* El cuarto metacarpiano tiene características comunes a todos los metacarpianos.

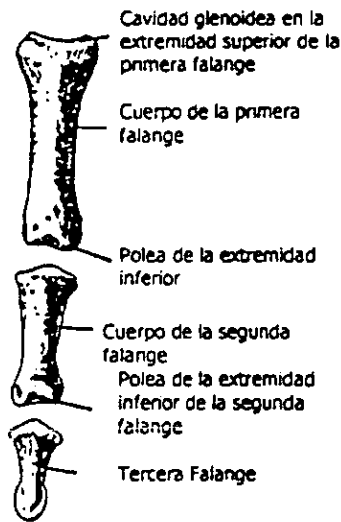
## Falanges

Weir habla de que cada dedo posee tres falanges:

- \*Primera, proximal o falange.
- \*Segunda, media o falangina.
- \*Tercera, distal o falangeta.

El pulgar sólo posee dos, falange y falangeta.

Las falanges se dividen también en un cuerpo y dos extremidades, base y cabeza<sup>9</sup>.



FALANGES

Falanges (De F. Quiroz Tratado de Anatomía Humana. p. 151, 1988.

La primera falange posee un cuerpo semi-cilíndrico, aplanado en su cara anterior.

La segunda falange, también es aplanada por delante.

La tercera falange, que corresponde al pulpejo del dedo, también es plana por su cara anterior, siendo más ancha en la base.

### **Estructura**

Latarjet, señala que las falanges como todo hueso largo, tienen una estructura propia de piezas frágiles. Sin embargo, su movilidad las protege a menudo de los traumatismos graves.

El cuerpo está formado por tejido compacto y las extremidades por tejido esponjoso, cubierto por una delgada capa de tejido compacto.

### **Osificación**

Las falanges también están osificadas en el recién nacido, por un centro primitivo que aparece en el segundo mes de vida fetal, excepto sus extremos proximales, los cuales se forman a partir de un centro secundario, que aparece hacia el tercero y cuarto año.

Las epífisis de los metacarpianos y las falanges se fusionan aproximadamente a los veinte años de edad.

Los huesos sesamoideos son cartilagosos en el niño y comienzan a osificarse después de los doce años.

### **1.3 Indicaciones de la Radiografía Carpal**

- 1) Para determinación de la edad ósea.
- 2) Limitaciones de movimiento.
- 3) Lesiones patológicas y estados traumáticos.

Estados patológicos asociados a anormalidades del desarrollo óseo.

## 1.4 Técnica Radiográfica

**AP DE MANO:** Registro radiográfico de todos los huesecillos que la componen; se observan estructuras óseas así como tejidos blandos.

Todos los huesos observados ya han sido descritos anteriormente.

**CARO:** En latín significa huesecillos de fruta, ya que como mencionamos, éstos son ocho y poseen una forma irregular.

Hay que recordar que el sesamoideo se considera un hueso accesorio.

### PARA LA TECNICA:

Se toman placas de 8 a 10 in. ó de 10 a 12 in. con pantallas regulares.

\*DISTANCIA FOCO-PELICULA: 2 mts.

\*RADIOGRAFIAS:

TIPO: Sensible al verde.

MARCA: Kodak Lanex

Regular

Screens

\*CHASIS: Kodak X-Omaticassette

\*EXPOSICION: Sin rejilla.

\*PUNTO FOCAL: .5 mm.

\*APARATO: Está hecho de tuxteno-molilodeno.

\*SISTEMA: Rotograf-desistemi medicalli.

Es un sistema de rotocefalostato.

Tiene capacidad de 60 a 85 KV y de .3 a 3 Ma-seg.

\*COLOCACION: La mano se coloca directamente sobre el chasis,  
lo más natural posible.

Se utilizan:

\*KV:60

\*Ma-seg: Es variable, de acuerdo a la posición y grosor de la mano. Va de .3 a  
5 Ma-seg.

Entre más oblicua sea la posición mayor será el Ma-seg.

\*COLIMADOR: 10" x 8".

\*REVELADO: Manual

- PROPORCIONES: 1/2 Galón. (Se preparan 20 lts. de concentración a 3  
proporciones de agua).

- REVELADOR Y FUADOR: Se disponen a las mismas concentraciones y  
proporciones.

\*TIEMPO DE REVELADO: 30 SEG.

\*TIEMPO DE FIJADO: 30 seg.

Similar al sistema de revelado automático.



## **1.5 Interpretación de la Radiografía Carpal**

A través del uso de una radiografía carpal es posible determinar la edad ósea que muchas veces no concuerda con la edad cronológica.

Los huesos del carpo, los extremos distales del radio y el cúbito son muy útiles para valorar la edad ósea y muestran buena relación con el crecimiento hacia abajo y adelante de la porción inferior de la cara.

La interpretación de la radiografía carpal puede dar una idea general acerca de la magnitud del crecimiento pero no la dirección del crecimiento que es importante cuando se tratan malas relaciones basales de los dientes y los maxilares.

La determinación de la edad ósea ha sido el método más utilizado para la valoración de la madurez ósea.

Cada hueso comienza con un centro primario de osificación que crecerá progresivamente a la vez que remodela y adquiere la forma adulta con la fusión de la apófisis al cuerpo del hueso.

La secuencia para cada hueso es la misma en cuanto a los eventos que ocurren.

Aún cuando la mano y el carpo no pueden ser tomados como representativos absolutos de maduración ósea de todo organismo en un sentido práctico, pueden ser tomados como tal.

Algunos centros de crecimiento en la radiografía de la mano y muñeca parecen ser más significativos que otros, por ejemplo, la falta del hueso sesamoideo a la edad promedio de la pubertad de una mujer significa posible retraso en el desarrollo puberal.

Bjork utiliza el centro del cúbito sesamoideo como indicador del crecimiento, pero Krogman atribuye más variación en este centro, sin embargo, es una buena clave.

Grave, en su estudio, utiliza los huesos pisiformes, ganchosos y sesamoideos, y los resultados nos indican que la osificación inicial del hueso pisiforme y gancho del hueso uniforme preceden a la etapa del crecimiento más interno en la mayor parte de los niños y las niñas.

Por otra parte, la osificación inicial del hueso sesamoideo del pulgar y la osificación avanzada del gancho del hueso unciforme coinciden con la etapa del crecimiento más interno en la mayoría de los niños. Esto se observa sólo en la mitad de las niñas.

El hueso pisiforme, que es el hueso carpal más pequeño y el último en aparecer, suele osificarse a varias partes pequeñas y puede permanecer granular por varios años, después de aparecer.

Los sesamoideos pueden observarse en las radiografías, pero cuando son sobrepuestos en el metacarpo pueden simular una fractura.

## 1.6 Indicadores de la Madurez

Bjork, Grave y Brown han clasificado en 9 estadios las características de osificación a nivel de las falanges, hueso del carpo y el radio.

Los estadios de crecimiento de los dedos se valoran según la relación entre la epífisis y la diáfisis.

Se distinguen tres estadios de osificación de las falanges y son:

**Primer estadio:** La epífisis tiene la misma anchura que la diáfisis.

**Segundo estadio:** Estadio de capuchón en donde la diáfisis rodea la epífisis a modo de capuchón.

**Tercer estadio:** Estadio de U= Unidad en donde la epífisis se osifica con la diáfisis.

Los dedos se denominan con los números 1 al 5, al partir del pulgar, de modo que el pulgar es el número 1, índice 2, medio 3, anular 4 y meñique 5.

Según el análisis de la radiografía carpal según Bjork, Grave y Brown:

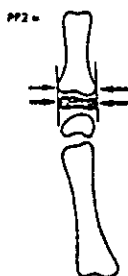1) Primer estadio de maduración PP 2:

Donde la epífisis de la falange proximal del dedo índice muestra la misma anchura de la diáfisis; comienza 3 años antes del brote de crecimiento puberal.

P= proximal

P= phalange

2= dedo índice<sup>10</sup>



PRIMER ESTADIO DE MADURACION

## 2) Segundo estadio de maduración MP 3:

La epífisis de la segunda falange del dedo medio presenta la misma anchura que la diáfisis.

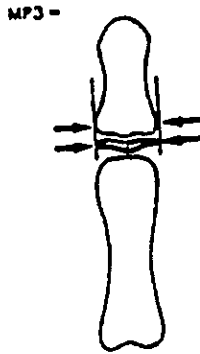
M= medial

P= phalange

---

2. Primer estadio de maduración (De T. Rakosi Atlas de Ortopedia Maxilar Diagnóstica. p. 104, 1992.)

3= dedo medio o corazón<sup>11</sup>.



SEGUNDO ESTADIO DE MADURACION.

3) Tercer estadio de maduración: Estadio Pisi, H12 R.

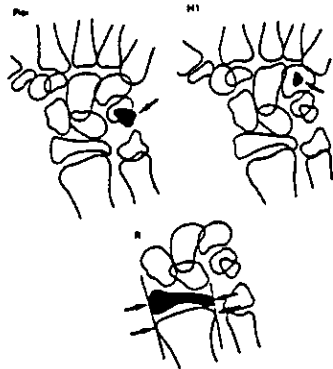
Aquí se valoran tres características de osificación que aparecen de modo secuencial durante el proceso de maduración ósea.

Estadio Pisi= Osificación de la apófisis unciforme del hueso ganchoso.

---

3. Segundo estadio de maduración (De T. Rakos, Atlas de Ortopedia Maxilar Diagnóstica. p. 104, 1992.)

Estadio R= Anchura equivalente de la epifisis y diáfisis del radio<sup>12</sup>.



TERCER ESTADIO DE MADURACION

4) Cuarto estadio de maduración: Estadio S y H2.

Estadio S: Inicio de la mineralización del hueso sesamoideo cubital

de la articulación metacarpofalángica del pulgar.

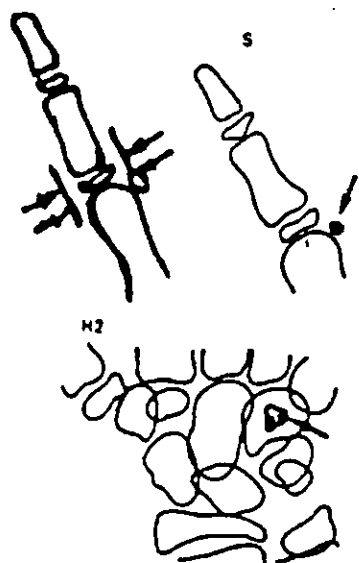
Estadio H2: Osificación avanzada de la apófisis unciforme del

hueso ganchoso.

---

4. Tercer estadio de maduración (De T. Rakosi Atlas de Ortopedia Maxilar Diagnóstica. p. 105. 1992.)

Este estadio se alcanza poco antes del brote de crecimiento puberal<sup>13</sup>.



CUARTO ESTADIO DE MADURACION.

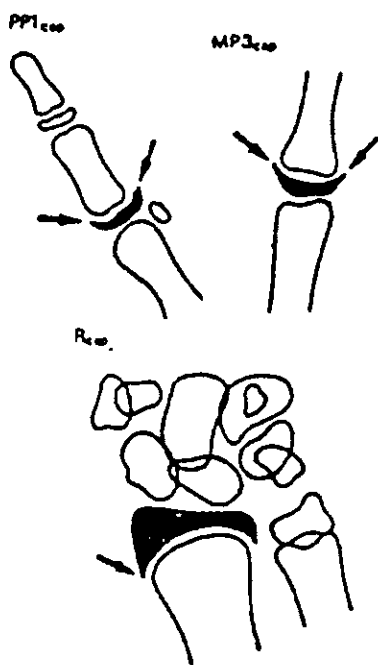
4) Quinto estadio de maduración: Estadio MP3 cap, PP 1 cap y R cap.

La diáfisis rodea en forma de capuchón la epifisis durante este estadio.

---

5. Cuarto estadio de maduración (De T. Rakosi Atlas de Ortopedia Maxilar Diagnóstica. p. 105. 1992.)

MP3 indica que el proceso está en la falange medial del dedo medio. PP1 cap es la falange proximal del dedo pulgar. R. Cap cuando es el radio. Este estadio de osificación coincide con el brote máximo de crecimiento puberal<sup>14</sup>.



QUINTO ESTADIO DE MADURACION.

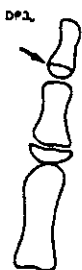4) Sexto estadio de maduración: Estadio DP3u:

Fusión visible de la epífisis y la diáfisis de la falange distal del dedo medio.

14. Quinto estadio de maduración (De T. Rakosi Atlas de Ortopedia Maxilar Diagnóstica. p. 105-106. 1992.)



De alcanzarse este estadio evaluativo, termina el brote de crecimiento puberal<sup>15</sup>.



SEXTO ESTADIO DE MADURACION

7) Séptimo estadio de maduración. Estadio PP3u.

Fusión visible de la epífisis y diáfisis de la falange proximal del dedo medio.<sup>16</sup>



SEPTIMO ESTADIO DE MADURACION

8) Octavo estadio de maduración. Estadio MP3u:

15. Sexto estadio de maduración (De T. Rakosi Atlas de Ortopedia Maxilar Diagnóstica. p. 105, 1992.)

16. Séptimo estadio de maduración (De T. Rakosi Atlas de Ortopedia Maxilar Diagnóstica. p. 105, 1992.)

Fusión visible de la epífisis y diáfisis de la segunda falange del dedo medio<sup>17</sup>.



OCTAVO ESTADIO DE MADURACION

9)Noveno estadio de maduración: Estadio Ru:

Osificación completa de la epífisis y diáfisis del radio. Al llegar a este estadio, termina la osificación de todos los huesos de la mano y al mismo tiempo el crecimiento óseo<sup>18</sup>.



NOVENO ESTADIO DE MADURACION

Estos nueve estadios están agrupados en 5 fases de crecimiento óseo y son:

9. Octavo estadio de maduración (De T. Rakosi Atlas de Ortopedia Maxilar Diagnóstica. p. 105, 1992)

10. Noveno estadio de maduración (De T. Rakosi Atlas de Ortopedia Maxilar Diagnóstica. p. 105, 1992)

Fase I (fase de espera) corresponde al estadio 1 y 2

Fase II (fase de aceleración) corresponde al estadio 3 y 4

Fase III (fase de crecimiento máximo) corresponde al estadio 5

Fase IV (fase decreciente) corresponde al estadio 6, 7 y 8.

Fase V (fin del crecimiento) corresponde al estadio 9.

Lo importante aquí es saber que la terapia de preferencia para la fase III, que es la de crecimiento máximo será la ortopedia funcional en primera instancia para aprovechar el crecimiento del paciente en ese momento.

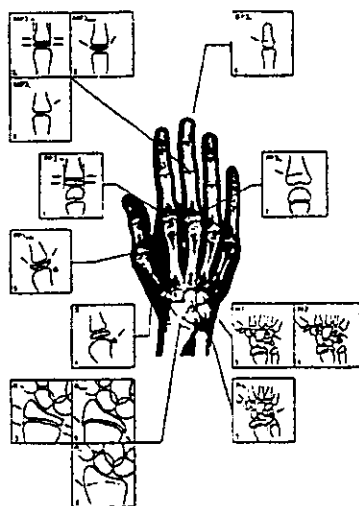
### FASES

Fase	1	Espera
Fase	2	Aceleración
Fase	3	Crecimiento máximo
Fase	4	Decreciente
Fase	5	Fin de crecimiento

u

Fase	Estadios	M	H
1	I	8.1	10.6 años
	II	8.1	12

Fase	Estadios	M	H
2	III	9.6	12.6
	IV	10.6	13
3	V	11	14
4	VI	13	15
	VII	13.3	15.6
	VIII	13.9	15.9
	IX	16	18.5 <sup>19</sup>



CLASIFICACION EN NUEVE ESTADIOS EVOLUTIVOS SEGUN GRAVE Y BROWN

1. Clasificación en nueve estadios evolutivos según Grave y Brown (De T. Rakosi Atlas de Ortopedia Maxilar Diagnóstica, p. 2).

## APARICION DE LOS HUESOS

Grande	3 Meses	
Ganchoso	3 meses	
Piramidal	2 años	
Semilunar	3 1/2 años	
Escafoides	4 1/2 años	Mujeres
	6 1/2 años	Hombres
Trapezio	4 años	
Trapezoides	4 1/2 años	Mujeres
	6 1/2 años	Hombres
Psiforme	9 1/2 años	

Quizá el método de valoración de la "edad ósea" pionero fue el Atlas de Greulich y Pyle, que consiste en una serie de radiografías, cada una de las cuales representan la maduración ósea típica para una edad y sexos dados; para su empleo se coteja la radiografía a evaluar con el Atlas, y aquella que más se le asemeje ofrecerá la información de la edad

ósea alcanzada por el individuo evaluado. Este método resulta de fácil aplicación, por lo que ha sido bien aceptado.

No obstante su debilidad, consiste en la comparación de las radiografías, durante la cual, tratando de encontrar la que más se asemeje, introduce un alto porcentaje de subjetividad, especialmente cuando aparece una el Atlas que se asemeje bastante a la radiografía en evaluación, presentando algunos huesos más maduros y otros menos maduros que los de la radiografía típica.

Otro método empleado en la valoración de la edad ósea, que ha tenido gran difusión, es de Tanner y Whitehouse, que tuvo su primer versión en 1962, conocida Tw - Z, esta última versión tiene tres versiones:

1. La primera, evalúa el desarrollo de los huesos del carpo con excepción del pisiforme, es decir, grande, ganchoso, piramidal, semilunar, escafoides, trapecio y trapecoide, y es conocido con el nombre de variantes del carpo.
2. La segunda, evalúa las epífisis de 13 huesos, las epífisis distales del radio y el cúbito y las de los metacarpiano y falanges medias de los 3o. y 5o., conocida como variante radio, cúbito y dedos (R.C.D.).

3. La tercera, mano total, comprende a las dos anteriores, es decir, los siete huesos del carpo y las 13 epífisis antes señaladas.

Cada hueso o epífisis tiene una serie de estadios por los que necesariamente pasa en su proceso de maduración, existiendo de 8 a 9 estadios, según el hueso que se trate, y se designan desde el A hasta el H o I.

Para cada estadio de cada hueso, y en dependencia del sexo y la variante del método utilizado, ha sido fijado un valor numérico. La suma de los valores correspondientes a cada estadio asignado a los huesos evaluados nos dará una cifra, que al cotejarla con el mismo valor, o el más cercano a éste, en las tablas de puntuaciones elaboradas de acuerdo al sexo y a la variante del método utilizado, nos dará la maduración ósea del individuo evaluado.

El cese de crecimiento lineal tiene lugar al final de la pubertad al producirse la osificación completa de la epífisis de los huesos largos y su unión con las metáfisis.

## **CAPITULO 2**

### **2.1 Planteamiento del Problema**

Con qué frecuencia la edad cronológica está avanzada o retrasada, cuando se le compara con la edad ósea. Si la maduración ósea nos puede proporcionar informes que no nos es posible obtener por otros medios de diagnóstico.

Qué zonas de osificación óseas son las más útiles para valorar la maduración ósea.

Qué influencia tienen sobre dicha maduración las diferencias sexuales.



## **2.2 Justificación y Objetivos**

### **2.2.1 Justificación**

En virtud de que la revisión bibliográfica no arrojó la presencia de trabajos específicos en relación a la comparación de la edad cronológica con la edad ósea, y conociéndose los diversos análisis del grado de maduración de uno o varios huesos del esqueleto de la mano, y de la porción distal de los huesos del antebrazo, así como las diferentes etapas por las que atraviesan durante el período de maduración, además de poseer nociones del tiempo aproximado de formación y osificación de cada estructura; el presente proyecto se realizará para comparar los cambios efectuados en nuestra población.

### **2.2.2 Objetivo General**

Observar las diferencias de maduración ósea con respecto a la edad cronológica entre niños y niñas de 10 a 12 años de edad.

### **2.2.3 Objetivos Particulares**

Observar los grados de osificación con respecto a sus imágenes radiográficas.

Determinar el inicio de calcificación del sesamoideo.

Determinar el término de osificación.

Medir la densidad ósea con respecto a la edad cronológica.

## **2.3 Hipótesis**

### **2.3.1 Hipótesis de trabajo**

Los patrones de maduración familiar guardan cierta influencia sobre el desarrollo óseo del individuo y son directamente proporcionales a la radiolucidez observada en las radiografías carpales.

### **2.3.2 Hipótesis Alternativa**

La mujer alcanza su madurez antes que el hombre, y es observada con el indicador radiográfico carpal, pudiéndose medir los estadios propios de la maduración ósea.

### **2.3.3 Hipótesis Nula**

Los patrones de maduración familiar no guardan influencia sobre el desarrollo óseo del individuo, ni son directamente proporcionales a la radiolucidez observada en las radiografías carpales.

## 2.4 Material y Métodos

Se tomará un grupo de 40 pacientes sanos, de los cuales 20 serán de sexo femenino y 20 de sexo masculino que asistan a las clínicas de ortodoncia y odontopediatría en la División de Estudios Superiores de la Facultad de Odontología de la UNAM y de la ULA, comprendidos entre los 10 y los 12 años de edad, los cuales serán sometidos a estudios de radiografía carpal posteroanterior del miembro izquierdo.

Las placas radiográficas serán tomadas en el Departamento de Radiología de ambas Instituciones, utilizando el mismo tipo de aparato y la misma técnica.

### Técnica Radiográfica

AP DE MANO: Registro radiográfico de todos los huesecillos que la componen; se observan estructuras óseas así como tejidos blandos.

Todos los huesos observados ya han sido descritos anteriormente.

CARO: En latín significa huesecillos de fruta, ya que como mencionamos, éstos son ocho y poseen una forma irregular.

Hay que recordar que el sesamoideo se considera un hueso accesorio.

## PARA LA TECNICA:

Se toman placas de 8 a 10 in. ó de 10 a 12 in. con pantallas regulares.

\*DISTANCIA FOCO-PELICULA: 2 mts.

\*RADIOGRAFIAS:

TIPO: Sensible al verde.

MARCA: Kodak Lanex

Regular

Screens

\*CHASIS: Kodak X-Omaticassette

\*EXPOSICION: Sin rejilla.

\*PUNTO FOCAL: .5 mm.

\*APARATO: Está hecho de tuxteno-molilodeno.

\*SISTEMA: Rotograf-desistemi medicalli.

Es un sistema de rotocefalostato.

Tiene capacidad de 60 a 85 KV y de .3 a 3 Ma-seg.

\*COLOCACION: La mano se coloca directamente sobre el chasis,

o más natural posible.

Se utilizan:

\*KV:60

\*Ma-seg: Es variable, de acuerdo a la posición y grosor de la mano. Va de .3 a 5 Ma-seg.

Entre más oblicua sea la posición mayor será el Ma-seg.

\*COLIMADOR: 10" x 8".

\*REVELADO: Manual

- PROPORCIONES: 1/2 Galón. (Se preparan 20 lts. de concentración a 3 porciones de agua).

- REVELADOR Y FIJADOR: Se disponen a las mismas concentraciones y proporciones.

\*TIEMPO DE REVELADO: 30 SEG.

\*TIEMPO DE FIJADO: 30 seg.

Similar al sistema de revelado automático.

## **2.5 Determinación de Variables**

**2.5.1 Variables independientes:** edad, estadio socio-económico

**2.5.2 Variable dependiente:** maduración.

**2.5.3 Variable nominal:** sexo

**2.5.4 Variable cualitativa:** densidad de la película

**2.5.5 Variable cuantitativa:** medida ósea en milímetros

## **2.6 Criterios de Inclusión**

Niños de cualquier sexo

Edad 10 a 12 años

Sanos

Pacientes de la ULA

## **2.7 Criterios de Exclusión**

Enfermos

Pacientes que padezcan osteomalasia

Osteoporosis

Reumatismo

Hiperparatiroidismo

Reumatismo

Pacientes fuera del rango de edad de 10 a 12 años

Traumatismo de mano

## **2.8 Diseño del Proyecto**

Prospectivo, transversal, comparativo, observacional y correlativo.

**CAPITULO III**  
**DESARROLLO DEL PROYECTO**

**3.1 Interpretación Radiográfica**

**NIÑAS**

1. Nombre: Daniela Rojas  
Edad Cronológica: 10 años 4 meses  
Fase: 2  
Estadio: IV de maduración ósea
2. Nombre: Estefany Velasco  
Edad cronológica: 11 años 3 meses  
Fase: 2  
Estadio: IV de maduración ósea
3. Nombre: Marcela Ramírez  
Edad cronológica: 12 años 5 meses  
Fase: 3  
Estadio: V de maduración ósea
4. Nombre: Gabriela Mejía  
Edad cronológica: 12 años 10 meses  
Fase: 4



Estadio: VII de maduración ósea

5. Nombre: Karelly Ramírez

Edad cronológica: 12 años 11 meses

Fase: 3

Estadio: V de maduración ósea

6. Nombre: Yazmín Bedolla

Edad cronológica: 11 años 5 meses

Fase: 1

Estadio: II de maduración ósea

7. Nombre: Ayda Domínguez

Edad cronológica: 11 años 8 meses

Fase: 2

Estadio: IV de maduración ósea

8. Nombre: Diana Pérez

Edad cronológica: 12 años 11 meses

Fase: 4

Estadio: VIII de maduración ósea

9. Ma. Fernanda González

Edad cronológica: 12 años 6 meses

Fase: 4

Estadio: VIII de maduración ósea

10. Nombre: Brenda H. Medina

Edad cronológica: 11 años 3 meses

Fase: 3

Estadio: V de maduración ósea

11. Nombre: Tania Ruiz

Edad cronológica: 10 años 10 meses

Fase: 2

Estadio: IV de maduración ósea

12. Nombre: Seene Salazar

Edad cronológica: 12 años 6 meses

Fase: 4

Estadio: VI de maduración ósea

13. Nombre: Ana Karina Juárez

Edad cronológica: 11 años 6 meses

Fase: 3

Estadio: V de maduración ósea

14. Nombre: Sandra Ibarrola

Edad cronológica: 11 años 8 meses

Fase: 2

Estadio: IV de maduración ósea

15. Nombre: Yazmín Barrera

Edad cronológica: 11 años 8 meses

Fase: 3

Estadio: V de maduración ósea

16. Nombre: Mindret Hernández

Edad cronológica: 11 años

Fase: 2

Estadio: IV de maduración ósea

17. Nombre: Montserrat Cisneros

Edad cronológica: 10 años

Fase: 1

Estadio: II de maduración ósea

18. Nombre: Sofía Marquez

Edad cronológica: 10 años 11 meses

Fase: 2

Estadio: III de maduración ósea

19. Nombre: Luz María Leyva

Edad cronológica: 11 años 6 meses

Fase: 3

Estadio: V de maduración ósea

20. Nombre: Rosa Barrera

Edad cronológica: 10 años 6 meses

Fase: 2

Estadio: IV de maduración ósea

## **NIÑOS**

1. Nombre: Ricardo Tellez

Edad cronológica: 10 años

Fase: 1

Estadio: II de maduración ósea

2. Nombre: Daniel Maximino Ramírez

Edad cronológica: 10 años

Fase: 1

Estadio: II de maduración ósea

3. Nombre: Rafael Domínguez

Edad cronológica: 12 años 2 meses

Fase: 2

Estadio: IV de maduración ósea

4. Nombre: Christopher Ochoa

Edad cronológica: 11 años 6 meses

Fase: 1

Estadio: II de maduración ósea

5. Nombre: Salvador Ayala

Edad cronológica: 11 años 2 meses

Fase: 1

Estadio: II de maduración ósea

6. Nombre: Efraín Hernández

Edad cronológica: 11 años 10 meses

Fase: 1

Estadio: II de maduración ósea

7. Nombre: Sergio Reyes

Edad cronológica: 11 años 5 meses

Fase: 4

Estadio: VII de maduración ósea

8. Nombre: Leonardo Ramos

Edad cronológica: 11 años 5 meses

Fase: 1

Estadio: II de maduración ósea

9. Nombre: Daniel Fuentes

Edad cronológica: 11 años 6 meses

Fase: 2

Estadio: III de maduración ósea

10. Nombre: Giovanni Rodríguez

Edad cronológica: 11 años 10 meses

Fase: 1

Estadio: I de maduración ósea

11. Nombre: Cesáreo Martínez

Edad cronológica: 11 años 7 meses

Fase: 1

Estadio: II de maduración ósea

12. Nombre: César Rangel

Edad cronológica: 11 años 10 meses

Fase: 2

Estadio: IV de maduración ósea

13. Nombre: Luis Castrejón

Edad cronológica: 10 años 6 meses

Fase: 2

Estadio: III de maduración ósea

14. Nombre: Carlos González

Edad cronológica: 10 años

Fase: 2

Estadio: III de maduración ósea

15. Nombre: Manuel García

Edad cronológica: 11 años 11 meses

Fase: 1

Estadio: II de maduración ósea

16. Nombre: José Emilio Hernández

Edad cronológica: 11 años

Fase: 1

Estadio: I de maduración ósea

17. Nombre: Luis Javier Pérez

Edad cronológica: 10 años

Fase: 1

Estadio: I de maduración ósea

18. Nombre: Alberto Cevallos

Edad cronológica: 10 años

Fase: 1

Estadio: I de maduración ósea

19. Nombre: Carlos Alvarez

Edad cronológica: 11 años 3 meses

Fase: 1

Estadio: I de maduración ósea

20. Nombre: Carlos Castillo

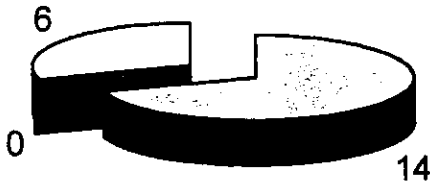
Edad cronológica: 12 años 6 meses

Fase: 2

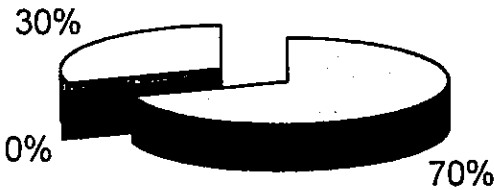
Estadio: IV de maduración ósea



### TOTAL DE NIÑOS

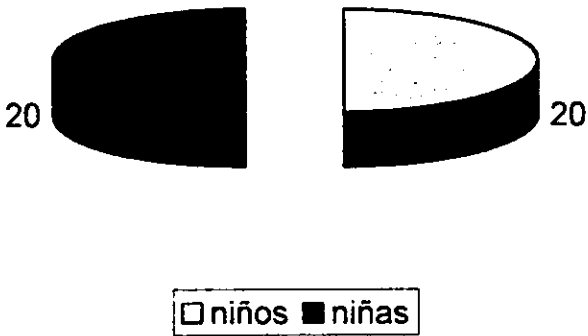


- concuerda la edad òsea con la edad cronològica
- se encuentran atrasados en su edad òsea con respecto a su edad cronològica
- se encuentran adelantadas en su edad òsea con respecto a su edad cronològica

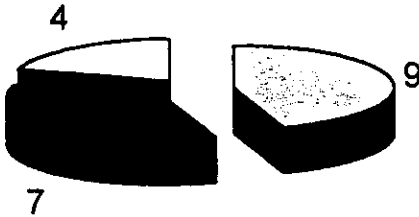


- concuerda la edad òsea con la edad cronològica
- se encuentran atrasados en su edad òsea con respecto a su edad cronològica
- se encuentran adelantadas en su edad òsea con respecto a su edad cronològica

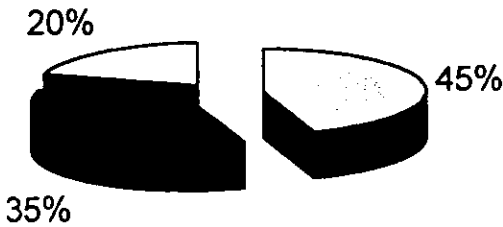
### 3.2 Resultados y Gráficas



## TOTAL DE NIÑAS



- concuerda la edad òsea con la edad cronològica
- se encuentran atrasadas en su edad òsea con respecto a su edad cronològica
- se encuentran adelantadas en su edad òsea con respecto a su edad cronològica



- concuerda la edad òsea con la edad cronològica
- se encuentran atrasadas en su edad òsea con respecto a su edad cronològica
- se encuentran adelantadas en su edad òsea con respecto a su edad cronològica

Todos los resultados obtenidos se realizaron en comparación con las tablas de Bjork, Grave y Brown, las cuales fueron practicadas a través de muestras radiográficas en anglosajones.

## **CONCLUSION**

La radiografía carpal es un elemento auxiliar de diagnóstico, el cual brinda al ortopedista y al ortodoncista el conocimiento de la edad ósea del paciente, que como demostramos en este estudio, en gran cantidad de casos no concuerda con la edad cronológica del mismo.

Por lo tanto, al utilizar dicho método se podrá llevar a cabo una coordinación más precisa de los tratamientos con los procesos vitales del crecimiento y desarrollo, y entonces se obtendrá un mayor porcentaje de éxitos que de fracasos.

## BIBLIOGRAFIA

1. Todd T.W. Payni L.H.W. y Greulich WW. Radiographic Atlas of Skeletal development of the hand and wrist, Stanford University Press, Stanford, Cal. 1950.
2. Shinz H:R: Schweiz. Med. Wschr 54 (1984)
3. Flecker, H. Amer J. Roetgen of 47 (1942): 97
4. Roengen image of the hand as a principle for age determination in adolescents Arch Kriminal 1986 15-24
5. Zink I; Reinhor  
Rontgen image of the hand as a principle for age determination in adolescents Arch Kriminol 1986 p-15-24
6. A Dimirijian PH and col.  
Interrelationships among measures of somatic, skeletal, dental and sexual maturito. Am. S. Orthodontics November 1985.
7. Triratana T. and col.  
Correlation between age and development stages of permanent teeth and development stages of hand wrist skeletal.
8. Embriología Médica.  
José Hib  
Ed. Ateneo.
9. Anatomía Humana Descriptiva y Topográfica  
Raviere  
Tomo III. Miembros SNC 25 34
10. Roetgen diagnóstico  
Schinz Boensch  
Friadl Vehinger  
Ed. Salvat
11. Crecimiento y desarrollo craneofacial  
Adolfo J. Castedino, Román Suhm  
Ed. Mundi 1968
12. Skeletal age assessment using the first, second, and third fngers of the hand.  
Hebspo R. Jeite.  
Am. S. Orthod. Dentofac. December 1987.

13. Prediction of the age of maximum pubertal growth in body height.  
Bjork A. Helm S.  
Angle Orth. 1967 134 – 43
14. Skeletal ossification and adolescent growth spurt.  
Am. S. Orthod 1976 – 611 – 9.
15. Radiographic evaluation of skeletal maturation: a clinically  
oriental method based on hand wrist film.  
Angle Orthod 1972 – 2376 – 44
16. Ossification of the adductor sesamoid and the adolescent growth  
spurt.  
Chapman SN  
Angle Orthod 1972 – 236 – 44
17. Dentofacial orthopedics  
Am. J. Orthod 1976 – 27 – 45
18. Carpal radiographs in orthodontics treatment.  
Am. S. Orthod 1972 – 255 – 69
19. A comparative study of two different methods of measuring  
stature and the velocity of growth in children and adults.  
Thomsen. Eur. S. Orthod. 1990 p. 166-77
20. Skeletal age. Determination in children.  
Kemperdiek  
Radiologe 1986 216-21
21. Significance of radiologic skeletal age determination in clinical  
practice.  
Radiologe 1986 212-5
22. Longitudinal development of growth and fitness in early and late  
maturing teenagers.  
Pediatrician. 1987 219-25
23. Relationships between skeletal maturity estimated from hand-  
wrist radiographs and the timing of the adolescent growth spurt.  
Eur. S. Orthod 81-93 1980  
Houstod WJB.
24. Facial growth rate and its relation to somatic maturation in  
healthy children.  
Swed Dent. J. II.

1982 1-99

25. Skeletal stages of the hand and wrist as indicators of the puberal growth spurt.

Acta. Odont scand 187-200

26. Radiographic Atlas of skeletal development of the hand and wrist.

Todd 1950.