

11242
7
24



**UNIVERSIDAD NACIONAL AUTONOMA
DE MEXICO**

**FACULTAD DE MEDICINA.
DIVISION DE ESTUDIOS SUPERIORES**

**HALLAZGOS TOMOGRAFICOS EN PACIENTES
CON VIH/SIDA.**

**SECRETARIA DE SALUBRIDAD Y ASISTENCIA.
HOSPITAL JUAREZ DE MEXICO.**

**QUE PARA OBTENER EL TITULO EN LA:
ESPECIALIDAD DE RADIOLOGIA E IMAGEN**

**P R E S E N T A :
DRA. FLOR GALVAN VILLANUEVA.**

MEXICO D.F. DICIEMBRE DE 1999.



**TESIS CON
FALLA DE ORIGEN**

279201



Universidad Nacional
Autónoma de México

Dirección General de Bibliotecas de la UNAM

Biblioteca Central



UNAM – Dirección General de Bibliotecas
Tesis Digitales
Restricciones de uso

DERECHOS RESERVADOS ©
PROHIBIDA SU REPRODUCCIÓN TOTAL O PARCIAL

Todo el material contenido en esta tesis esta protegido por la Ley Federal del Derecho de Autor (LFDA) de los Estados Unidos Mexicanos (México).

El uso de imágenes, fragmentos de videos, y demás material que sea objeto de protección de los derechos de autor, será exclusivamente para fines educativos e informativos y deberá citar la fuente donde la obtuvo mencionando el autor o autores. Cualquier uso distinto como el lucro, reproducción, edición o modificación, será perseguido y sancionado por el respectivo titular de los Derechos de Autor.



[Handwritten signature]

SECRETARIA DE SALUD
HOSPITAL JUAREZ DE MEXICO
DIVISION DE ENSEÑANZA

Dr. Jorge A. Del Castillo Medina
Jefe de la División de Enseñanza e Investigación
Hospital Juárez de México

[Handwritten signature]

Dr. Gustavo A. Casian Castellanos
Profesor Titular del Curso Universitario de Radiología e Imagen

Dr. Pedro Hernandez Martínez
Neurorradiólogo Asesor de Tesis.



DEDICATORIAS

A Dios por la oportunidad de vivir.

A mis padres y hermanos por su apoyo y comprensión.

Al Dr. Balcazar por su enseñanza y paciencia.

A todos los médicos adscritos que ayudaron a mi formación profesional.

A mis compañeros residentes que comparten esta valiosa experiencia.

A todos

Gracias.

**HALLAZGOS TOMOGRAFICOS EN
PACIENTES CON VIH/SIDA.**

Diciembre de 1999.

INDICE

1.-Antecedentes.....	1 Página.
2.-VIH/SIDA.....	3
3.-Planteamiento del problema.....	8
4.-Descripcion general del estudio.....	10
5.-Resultados.....	11
6.-Graficas.....	15
7.-Imágenes.....	23
8.-Análisis de resultados.....	28
9.-Conclusión.....	29
10.-Bibliografía.....	30
11.-Glosario.....	32

HALLAZGOS TOMOGRAFICOS DE CRANEO EN VIH/SIDA.

ANTECEDENTES

El 28 de diciembre de 1895, el profesor Wilhelm Roetgen, dio a conocer su descubrimiento científico cuya importancia le confirió el premio Nobel en una de sus cinco modalidades, la de la física en 1901.

En la década de los setenta se implementa la tomografía axial computarizada (TAC O TC) es un método de diagnóstico por imagen de uso cada vez mas extendido en la practica clínica diaria. Las secciones axiales que proporciona esta técnica son una ventana abierta a través de la cual el radiólogo contempla las diferentes estructuras anatómicas y aborda el desafío del diagnóstico.

Hoy por hoy, la TAC es una herramienta de trabajo cotidiano con aplicaciones e indicaciones de estudio en todas las especialidades clínicas sin excepción.

TAC RECORDATORIO HISTORICO.

El fisico Inglés Godfrey N. Hounsfield explicó el principio de la tomografía computada en su patente de 1968.

Tercera Generación:

Consiste en tubo de Rayos X rotatorio y 300 a 600 detectores alineados con el haz de radiación, no efectúa movimiento traslacional, los tiempos de exploración son de solo 3-10 segundos. Los tomógrafos tienen los dispositivos que exploran y recogen la información

primaria. En cuanto se inicia el estudio un haz colimador de radiación se le envía al paciente, pasa a través de éste como en los Rayos X convencionales y la radiación que atraviesa es captada por los detectores en sus diferentes perfiles de densidad, estos detectores son transductores que cambian la información que reciben en forma de fotones a una señal electrónica que envían al sistema de procesamiento de datos. Poseen un preamplificador que intensifica la señal eléctrica analógica enviada por los detectores, un convertidor analógico/digital el cual transforma la señal analógica a números los cuales son enviados a la computadora para su proceso. La imagen se reconstruye en base a no menos de 250,000 ecuaciones, se configuran en una cuadrícula llamada matriz, a cada cuadrado se le llama PIXEL (picture element) que representa a su vez un punto en la pantalla del monitor, cada pixel representa un punto del paciente que tiene no solo dos dimensiones, sino un espesor, a estas unidades se les denomina VOXEL (volumen element). La resolución de los equipos es mayor entre menor sea el tamaño del voxel y que esté por lo mismo representado en la pantalla por mayor número de Pixel.

Toda la información que se guarda en la computadora se puede analizar de diferentes maneras, para lo cual se le pide que la muestre en la pantalla del monitor de TV con que cuenta. La imagen se forma gracias a que cada valor de atenuación tiene un tono de gris diferente en una escala preestablecida. El valor de atenuación es la representación en una escala de la capacidad que tiene cada voxel de absorber (atenuar) la radiación, se le conoce también como coeficiente de atenuación y en honor a su descubridor se le denominan UNIDADES HOUNSFIELD las cuales se abrevian UH y se representan en números enteros. El total de la escala es variable de acuerdo a las diferentes marcas de aparatos pero se acepta en general que es una escala que va de -1000 a + 1000 unidades representando el -1000 al aire y el +1000 al metal, pasando por el 0 (cero) que es el agua, toda esta escala se le puede asignar un tono de gris en la pantalla del monitor, el aire es representado en negro y el hueso en blanco. Desde el blanco al negro hay una escala de 16 tonos (escala de grises) que el ojo humano es capaz de distinguir.

VIIH/SIDA

El SIDA está producido por el VIIH un retrovirus humano del grupo de los lentivirus, VIIH-1 y VIIH-2 , siendo la causa mas frecuente el primero en un 60 %. El denominador común del SIDA es una profunda inmunosupresion de la inmunidad humoral pero sobre todo de la inmunidad celular, al producirse déficit cualitativo y cuantitativo en el subgrupo de linfocitos tímicos (T) denominado población T4 este subgrupo de células se define a nivel fenotípico por la presencia de moléculas de superficie, que es el receptor celular para el VIIH. Hallazgo común es la absoluta linfopenia en individuos infectados por VIIH , usualmente debido a una disminución de linfocitos circulantes T-ayudadores (CD4). Esto también puede ser precedido por un incremento en el número de células T-supresoras (CD8), invirtiéndose el rango CD4/CD8.

Las complicaciones neurológicas de HIV/SIDA son comunes y variadas, contribuyendo importantemente en la morbilidad y mortalidad de los pacientes. Ambas producen desordenes del sistema nervioso central (SNC) y periférico (SNP). Las manifestaciones neurológicas clínicas y/o síntomas psiquiátricos esta presenta en 35-40% de los casos, y estos síntomas son el primer signo de SIDA en 10% de los pacientes . Esta frecuencia se incrementa en la autopsia con mas de 75-88% de lesiones cerebrales de variada etiología y con múltiples lesiones en el 30% de los casos. Las complicaciones neurológicas pueden clasificarse en un número diferente de vías. De acuerdo a su localización anatómica , en relación a el estado sistémico de la infección en el cual puede ocurrir y en relación a la subyacente patofisiología del proceso en particular. Con énfasis en el complejo demencial , infecciones y neoplasias oportunistas del SNC, las enfermedades oportunistas del SNC pueden presentarse con rasgos focales o como disfunción neurológica difusa. De las lesiones cerebrales focales 90% son debidas a toxoplasma, tuberculosis, linfoma primario del SNC, o progresiva leucoencefalopatía multifocal etc. Todas estas enfermedades pueden presentarse con síntomas focales similares. De las disfunciones cerebrales difusas la más frecuente enfermedad es la encefalitis por VIIH y citomegalovirus, complejo demencial de SIDA, encefalopatía metabólica, y meningitis criptocócica en un 5-10 %. Los hallazgos clínicos varían dependiendo de el lugar de lesión localizado en el cerebro.

ENCEFALITIS POR VIH

El VIH es el germen patógeno que infecta con mayor frecuencia el cerebro de los pacientes con SIDA. Este virus neurotrópico puede atacar las células de la glía y a las neuronas en cualquier parte del SNC. La sustancia blanca del cerebro es la afectada con mayor frecuencia, seguida de la sustancia gris subcortical y la corteza cerebral. El signo más frecuente en TAC en los pacientes con encefalitis por VIH/SIDA en general es una atrofia del cerebro, aunque puede existir una infección difusa del cerebro por VIH en ausencia de atrofia. El siguiente hallazgo más frecuente son lesiones bilaterales y simétricas de la sustancia blanca; se observan en forma de regiones hipodensas sin realce en la TAC, a menudo, las lesiones están restringidas a las regiones periventriculares, pero en casos avanzados puede verse una afectación de la sustancia blanca difusa y distribuida de forma homogénea (región supratentorial), y la sustancia gris subcortical (ganglios basales y talamos).

ENCEFALITIS POR TOXOPLASMA

Infección del cerebro producida por el parásito *T. Gondii*, es la forma más frecuente de afectación focal del cerebro en pacientes con SIDA, suele encontrarse en personas inmunocompetentes, en las que provoca una infección benigna de corta duración y subclínica, aunque en personas inmunocompetentes puede causar un grave proceso inflamatorio caracterizado por una encefalitis necrotizante asociada con cefalea, fiebre, convulsiones y encefalopatía con una frecuencia de 28%. La encefalitis por *Toxoplasma* es fácilmente tratable ya que corresponde a la terapia antibiótica en dos semanas desde el inicio del tratamiento. Por este motivo es importante el diagnóstico precoz. Existen tres tipos de infección por SNC por *T.gondii*. El primero es un absceso necrotizante caracterizado por reacción vascular inflamación y hemorragias petequiales. El segundo es una lesión con centro quístico y necrótico, rodeado por una cápsula fibrosa y suele verse entre 2-4 semanas de la infección del SNC, el tercero es un absceso crónico que suele localizarse en el tejido cerebral pero puede extenderse a las leptomeninges, en caso de afectación cortical, aunque puede producirse una meningitis diseminada. Determinadas regiones del cerebro se encuentran afectadas con mayor frecuencia como la unión corticomedular, ganglios basales, y el tálamo. Las lesiones normalmente son supratentoriales, aunque también se encuentran lesiones cerebelosas, y en ocasiones tallo cerebral, hipotálamo, región subtálmica, rara vez se encuentran lesiones intraventriculares. Es frecuente el ensanchamiento ventricular que puede ser causado por la atrofia o a la hidrocefalia debida a la meningitis infecciosa o a la obstrucción parcial de los orificios

ventriculares. Pueden verse múltiples lesiones bilaterales o solitarias. En la TAC sin contraste las lesiones suelen presentarse en forma de masas redondeadas relativamente isodensas en comparación con la sustancia gris, pueden presentarse edema adyacente y efecto de masa, también se encuentran lesiones hiperdensas probablemente debido a necrosis hemorrágica. Las lesiones suelen realzar con contraste de forma nodular homogénea o anular, aunque a veces el realce suele ser leve o ausente cuando no existe proceso inflamatorio. Las lesiones pueden ser muy pequeñas o hasta de varios centímetros de diámetro, tras la terapia las lesiones son substituidas por áreas de encefalomalacia y cicatrices de la glia que se ven a menudo en la TAC con focos de calcificación. La diferenciación entre la encefalitis por Toxoplasma y el linfoma cerebral es el problema diagnóstico más frecuente que se encuentra en el estudio con imagen del paciente VIH-Positivo. El problema surge de que ambas entidades pueden ser solitarias o múltiples nodulares o con realce anular y asociarse con diversos grados de edema. La diseminación subependimaria a partir de la lesión periventricular, que se ve en el linfoma pero no en la encefalitis por Toxoplasma, es un signo que puede ser útil para distinguir entre estas dos entidades. La falta de respuesta a la terapia antitoxoplásmica empírica es otro signo sugestivo de linfoma, pero no es definitivo y por ello suele considerarse como una indicación para hacer biopsia.

LPM

La LPM es el resultado de la infección por papovirus. La infección afecta directamente a los oligodendrocitos, que son las células responsables de la producción de la mielina. En consecuencia, la infección por estos gérmenes causa desmielinización de la sustancia blanca y gliosis reactiva. Los síntomas asociados son cefalea, disfunción motora y pérdida visual. El virus afecta al principio a la sustancia blanca subcortical, sobre todo de los lóbulos parietal y occipital, posteriormente se afecta la sustancia blanca profunda, en ocasiones puede presentarse necrosis dentro de estos focos. En cerca del 10 % de los casos se encuentran también lesiones cerebelosas y del tronco encefálico. También se pueden encontrar lesiones en la sustancia gris. En la TAC aparece como una o mas regiones hipodensas sin realce ni efecto asociado.

TUBERCULOSIS

Se reconocen dos formas principales de desarrollo de TB activa: 1) Reactivación de una infección anterior, y 2) inicio rápido de una enfermedad de adquisición reciente. La reactivación de la TB latente suele ocurrir pronto en el curso de una infección sintomática por VIH (TB meníngea) que es la forma mas frecuente de afectación del SNC por diseminación hematógena a las leptomeninges (o al parenquima cerebral) o la rotura de un granuloma pial o subependimario en el espacio subaracnoideo. Se reconocen cuatro formas principales de TB:

Meningitis tuberculosa: Debida a *Micobacterium tuberculosis*, es una infección granulomatosa caracterizada por un exudado leptomeníngeo que afecta sobre todo a las partes basales del cerebro, se produce hidrocefalia comunicante por obstrucción al flujo. El espeso exudado gelatinoso y la hidrocefalia se observa en la meningitis tuberculosa, también puede observarse arteritis que afecta a los vasos de pequeño calibre dentro de los espacios subaracnoideos basales, con infarto de los ganglios basales y la cara inferior del lóbulo frontal. En la TAC sin contraste se observa obliteración de las cisternas basales e hidrocefalia, tras la administración de contraste, se observa un realce difuso típico de las cisternas subaracnoideas basales y en ocasiones de los surcos Silvianos y del tentorio, signos asociados pueden ser realce leptomeníngeo en la convexidad del cerebro, epéndima ventricular.

Granuloma tuberculoso: los tuberculomas parenquimatosos del SNC son el resultado de una diseminación hematógena, se presentan con mayor frecuencia en el compartimento supratentorial en las regiones corticomedulares, por TAC se observan como imágenes isodensas con la sustancia gris y heterogéneas, con un centro hipodenso y periferia isodensa, a la administración de contraste no se observa realce en un estadio inicial al madurar se observa un realce nodular homogéneo y posteriormente se encuentra realce anular, y calcificación en las lesiones crónicas. El grado de edema es variable y es inversamente proporcional a la madurez de la lesión.

Absceso tuberculoso: Estas lesiones se ven en un 10 % de los pacientes con TB del SNC. Difieren de los tuberculomas en los estudios con imagen por su tamaño, generalmente mayor (arriba de los 3 cm de diámetro), su curso más rápido, su estructura multiquística y su naturaleza a menudo solitaria.

Infarto: El secundario a TB intracraneana se debe casi siempre a vasculitis, por lo general se ven en los ganglios basales, el territorio arterial mas afectado es el de la arteria cerebral media.

CRIPTOCOCOSIS DEL SNC

Es el hongo más frecuente de los que afectan al cerebro en pacientes con SIDA (5-10 %). La forma más frecuente es la meningitis, que se produce por presencia de material mucoide y engrosamiento de las leptomeninges, conglomerados de criptococos y material mucoide pueden producir lesiones en masa que reciben el nombre de pseudoquistes gelatinosos o criptococomas, los cuales varían mucho de tamaño, y se observan con predominio en ganglios basales, tálamo y mesencéfalo. En la TAC es difícil diagnosticar la criptococosis en la mitad se encuentra como un estudio normal, en un tercio se observa atrofia, pueden verse espacios perivasculares dilatados en forma de pequeñas hipodensidades no realzadas, que se localizan en los ganglios basales con escaso o nulo efecto de masa. Los criptococomas se ven como masas sólidas, que normalmente no realzan con el contraste. Los datos de LCR (tinta china positiva) así como la respuesta positiva a la terapia anticriptocócica pueden apoyar el diagnóstico de criptococosis del SNC.

NEOPLASIAS

LINFOMAS

Es la neoplasia más frecuente de los pacientes con SIDA se registra en el SNC en un 2-5 %, la forma primaria de este tumor es casi siempre el linfoma no Hodgkin de células B, las localizaciones más frecuentes son la sustancia blanca periventricular, el cuerpo calloso, la corteza cerebral y los ganglios basales, con menor frecuencia se encuentra en la unión corticomedular y el cerebelo aunque puede presentarse en cualquier lugar. En la TAC sin contraste el linfoma suele ser ligeramente hipodenso en relación con la sustancia gris, existe un realce anular debido a la necrosis central con cantidades variables de edema peritumoral. En ocasiones puede verse un patrón giriforme de realce por contraste en la corteza cerebral. La afectación del cuerpo calloso y su extensión a través del mismo es sugestivo de linfoma así como la afectación exclusiva de las estructuras de sustancia blanca, además una localización periventricular 50 %, una diseminación subependimaria 38 %, y un gran tamaño (mayor de 4 cm), son también frecuentes en el linfoma.

PLANTEAMIENTO DEL PROBLEMA.

Encontrar las complicaciones tomograficas mas frecuentes presentadas en pacientes con VIH/SIDA del Hospital Juárez de México, la relación existente entre los hallazgos tomograficos encontrados y el cuadro clínico presente, así como el grado de precisión diagnostica en el departamento de imagenología .

OBJETIVOS

- 1.- Encontrar los hallazgos presentados por TAC craneal en pacientes con VIH/SIDA y correlacionar con la clínica.
- 2.- Buscar las complicaciones craneales mas frecuentes en pacientes con VIH/SIDA del Hospital Juárez de México (HJM).
- 3.- Verificar el grado de precisión diagnostica tomográfica en complicaciones craneales de pacientes con VIH/SIDA por el departamento de imagenología al correlacionar con los resultados de laboratorio o patología.

HIPOTESIS

Los pacientes con VIH/SIDA con complicaciones al SNC se pueden diagnosticar con certeza en tomografía axial, ya que proporciona datos fiables en base a sus alteraciones anatomopatologicas.

JUSTIFICACION

La mayoría de las complicaciones del SNC en pacientes con VIH/SIDA afectan al cerebro (hasta en un 88%) y el detectar los hallazgos tempranos realizando el diagnostico

con TAC correlacionado con la clínica es crítico en la práctica del manejo de pacientes, ayudando a especificar la terapia con una consecuente reducción en la morbilidad (mejoría en la calidad de vida) y mortalidad.

CRITERIOS DE INCLUSION

Pacientes captados durante el periodo entre el 30 de Noviembre de 1996 al 30 de Noviembre de 1999.

Edades entre 15-50 años, de ambos sexos con o sin presencia de signos y síntomas neurológicos.

Portadores comprobados de VIH/SIDA.

Pacientes con estudio de TAC de cráneo en fase simple y contrastada.

Diagnostico comprobado por patología o laboratorio en caso de existir complicación neurológica (cerebral) observada clínica, radiológicamente o ambas.

CRITERIOS DE EXCLUSION.

Pacientes a los cuales no se les realizó el estudio en fase simple y contrastada por presentar inestabilidad hemodinámica ,metabólica , respiratoria.

Antecedentes de alergia al medio de contraste.

Pacientes que no aceptaron la realización del estudio.

Fallas del equipo.

CRITERIOS DE ELIMINACION.

Pacientes a los cuales no se les comprobó por laboratorio o patología el diagnostico radiológico emitido, por defunción o alta voluntaria.

DESCRIPCION GENERAL DEL ESTUDIO

Se realizó un estudio, retrospectivo, transversal , no experimental en el servicio de Radiología en el Hospital Juárez de México de la Secretaria de Salud, durante el periodo comprendido del 30 de Octubre de 1996 al 30 de Octubre de 1999. Se estudiaron todos los casos referidos al servicio de Radiología con el diagnostico de VIH/SIDA comprobado por laboratorio con complicaciones neurológicas, de ambos sexos y con un promedio de edad entre 15-50 años.

Total de `pacientes 37.

MATERIAL Y METODOS

TAC de cráneo en fase simple y contrastada, en cortes axiales de 10 Mm. De grosor que van de la base hasta la convexidad, en fase simple y contrastada.

RECURSOS HUMANOS

Médico Neurorradiólogo.
Médico Radiólogo.
Médico Residente de Radiología.
Técnico Radiólogo.

RECURSOS FISICOS

TAC de tercera generación General Electric 9800.
Medio de contraste (Ioditrast, Claritrast, o Conray) 250 Ml.
Material de curación.
Equipo de venoclisis.
Placas radiograficas.
Papeleria.
Archivo clínico (expediente clínico).
Archivo de imagen (TAC de cráneo).

RESULTADOS

TABLA 1

PACIENTES CON VIH/SIDA DIVIDIDOS POR GRUPO DE EDAD Y SEXO.

EDAD	FEMENINO	%	MASCULINO	%	TOTAL	%
15-25	1	3	6	16	7	19
26-35	4	11	13	35	17	46
36-45	1	3	7	18	8	22
46-55	1	3	4	11	5	13
TOTAL	7	20%	30	80%	37	100%

FUENTE: Interrogatorio directo al paciente.
Archivo clínico (Expediente clínico) del Hospital Juárez de México.

TABLA 2

EFFECTIVIDAD ENTRE DX POR LABORATORIO Y DX POR IMAGEN

	DX LABORATORIO	%	DX IMAGEN	%
VIH	5	14	3	11
TOXOPLASMOSIS (TOX)	17	45	14	52
TUBERCULOSIS (TB)	7	19	5	19
CRIPTOCOCOSIS (CRIPT)	7	19	4	15
LINFOMA (LINF)	1	3	1	4
TOTAL	37	100%	27	100%
CERTEZA	37	100%	27	73%

FUENTE: Laboratorio y archivo de imagen del Hospital Juárez de México.

TABLA 3

CORRELACION ENTRE DX POR IMAGEN Y CUADRO CLINICO PRESENTE.

	DX IMAGEN	CUADRO CLINICO	DX IMAGEN	CUADRO CLINICO
VIH	3	2	11%	7%
TOX.	14	11	52%	41%
TB.	5	3	19%	11%
CR IPT.	4	3	15%	11%
LINF.	1	1	4 %	4%
TOTAL	27	20	100%	74%

FUENTE: Archivo clínico y de Imagen del Hospital Juárez de México.

NOTA: El porcentaje reportado en el Dx por imagen y Cuadro Clínico en esta tabla se obtuvo tomando como 100% el total de los pacientes Dx por imagen.

TABLA 4

CORRELACION ENTRE DX POR LABORATORIO, DX POR IMAGEN Y CUADRO CLINICO.

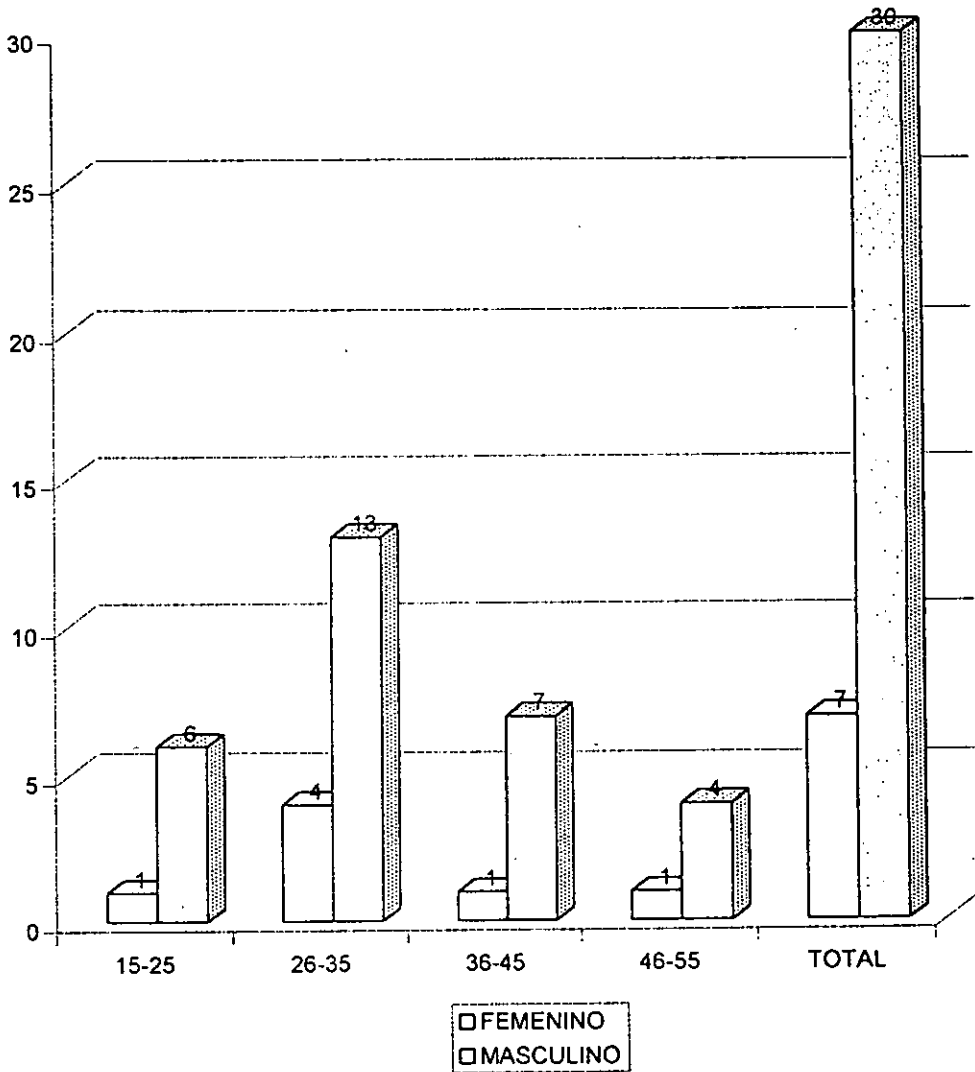
	DX LABORATORIO		DX IMAGEN		CUADRO CLINICO	
VIH	5	14%	3	8%	2	5%
TOX.	17	44%	14	38%	11	30%
TB.	7	19%	5	14%	3	8%
CRIP.T.	7	19%	4	11%	3	8%
LINF.	1	4%	1	3%	1	3%
TOTAL	37	100%	27	73%	20	54%

FUENTE: Interrogatorio Directo.

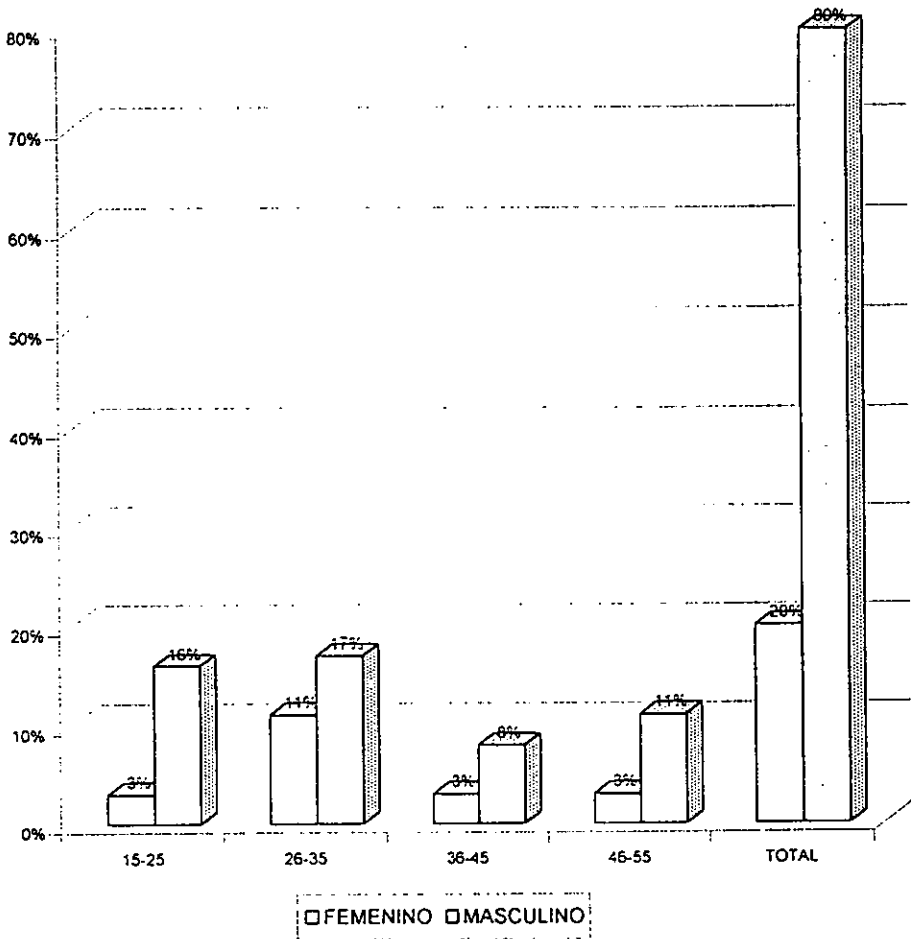
Laboratorio, Archivo Clínico y de Imagen del Hospital Juárez de México.

NOTA: Los porcentajes obtenidos en esta tabla se obtuvieron tomando como 100% al total de los pacientes Dx por laboratorio.

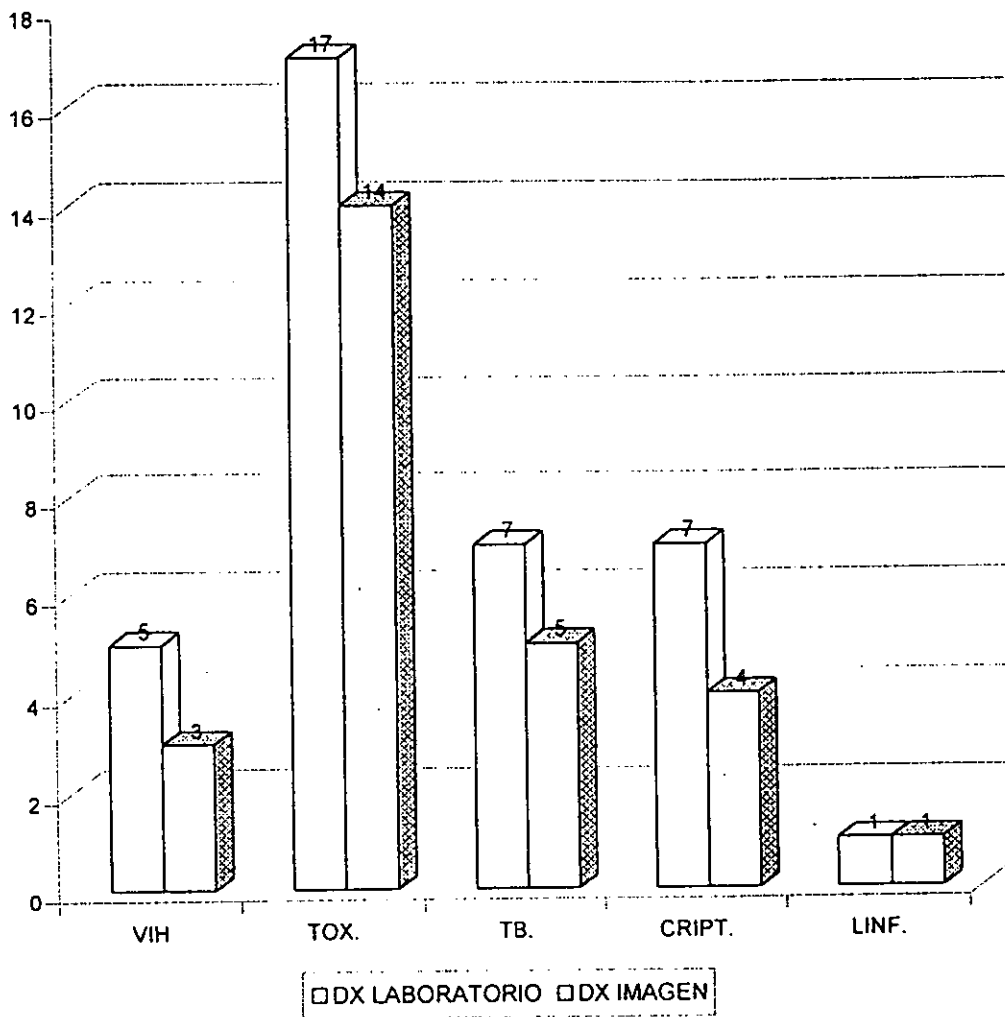
PACIENTES CON VIH DIVIDIDOS POR GRUPO DE EDAD Y SEXO.



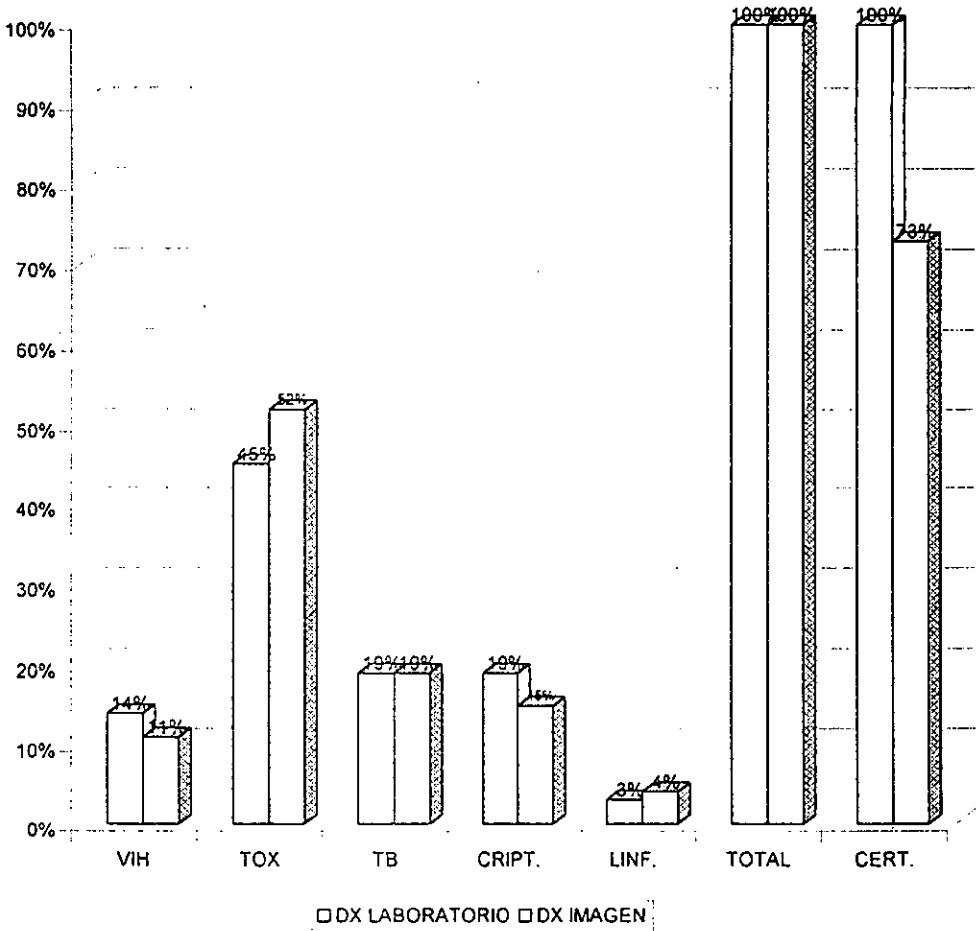
PACIENTES CON VIH DIVIDIDOS POR GRUPO DE EDAD Y SEXO



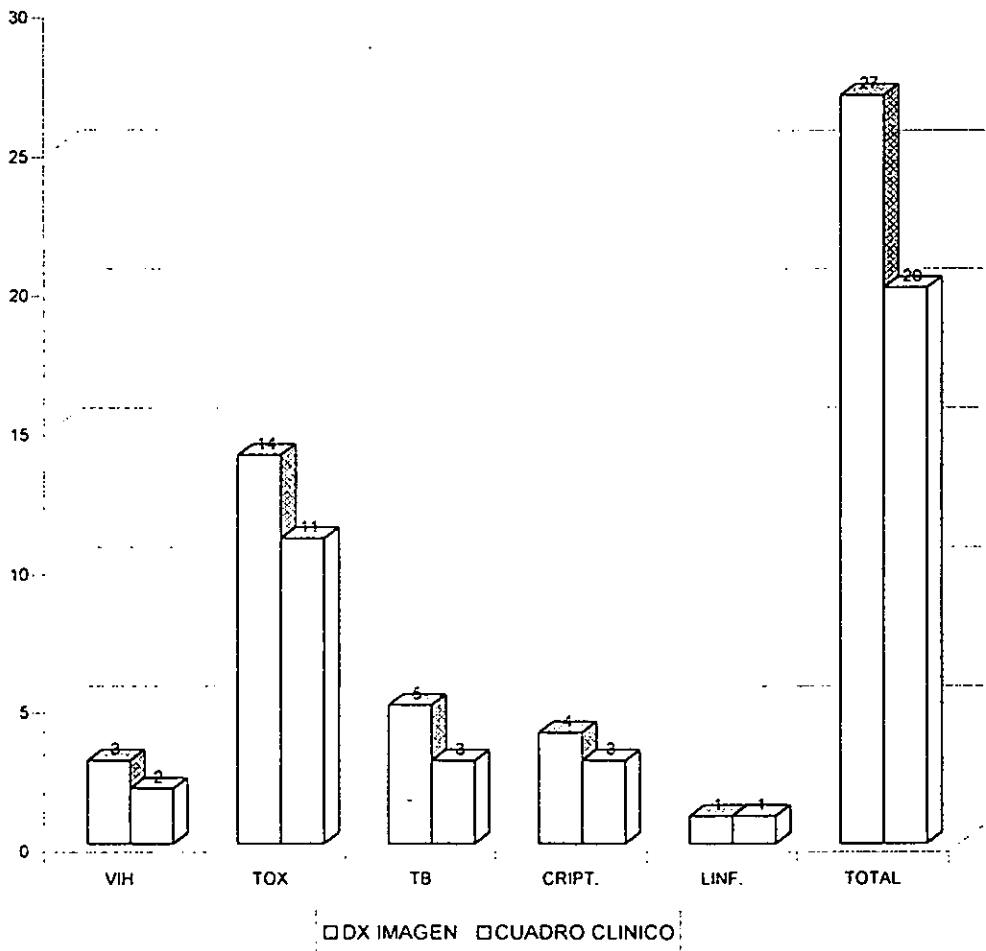
EFFECTIVIDAD ENTRE DX POR LABORATORIO Y DX POR IMAGEN



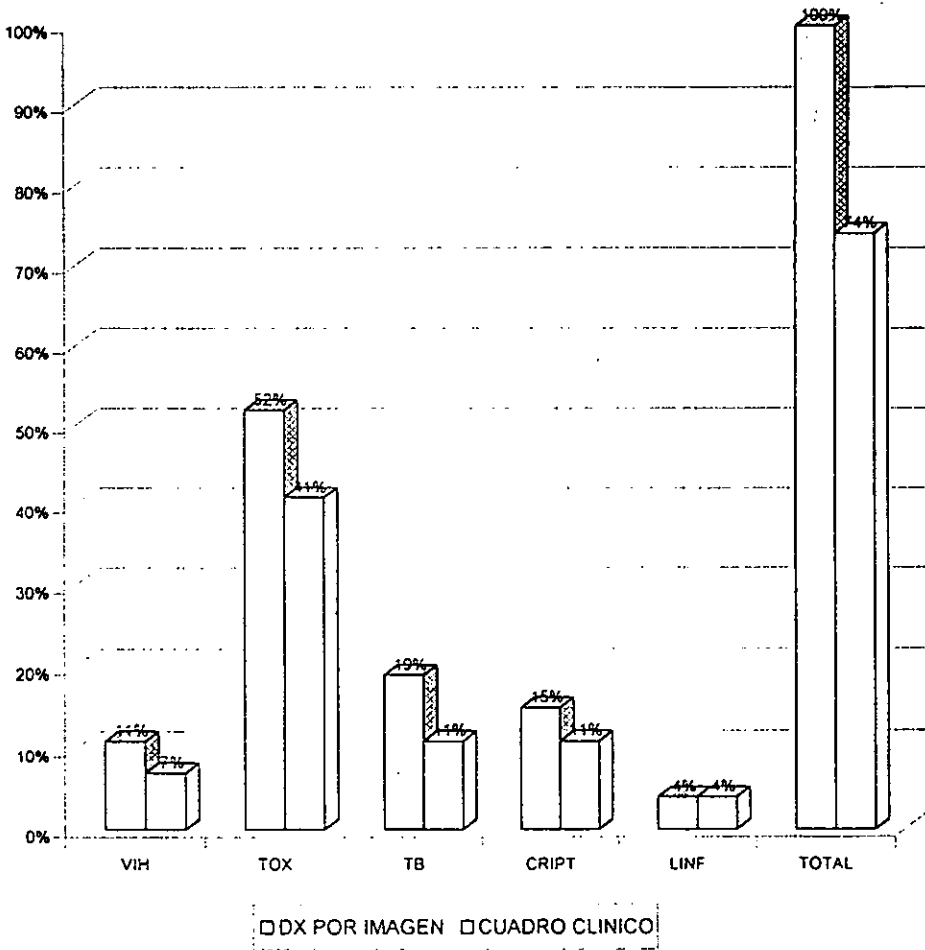
EFFECTIVIDAD ENTRE DX POR LABORATORIO Y DX POR IMAGEN.



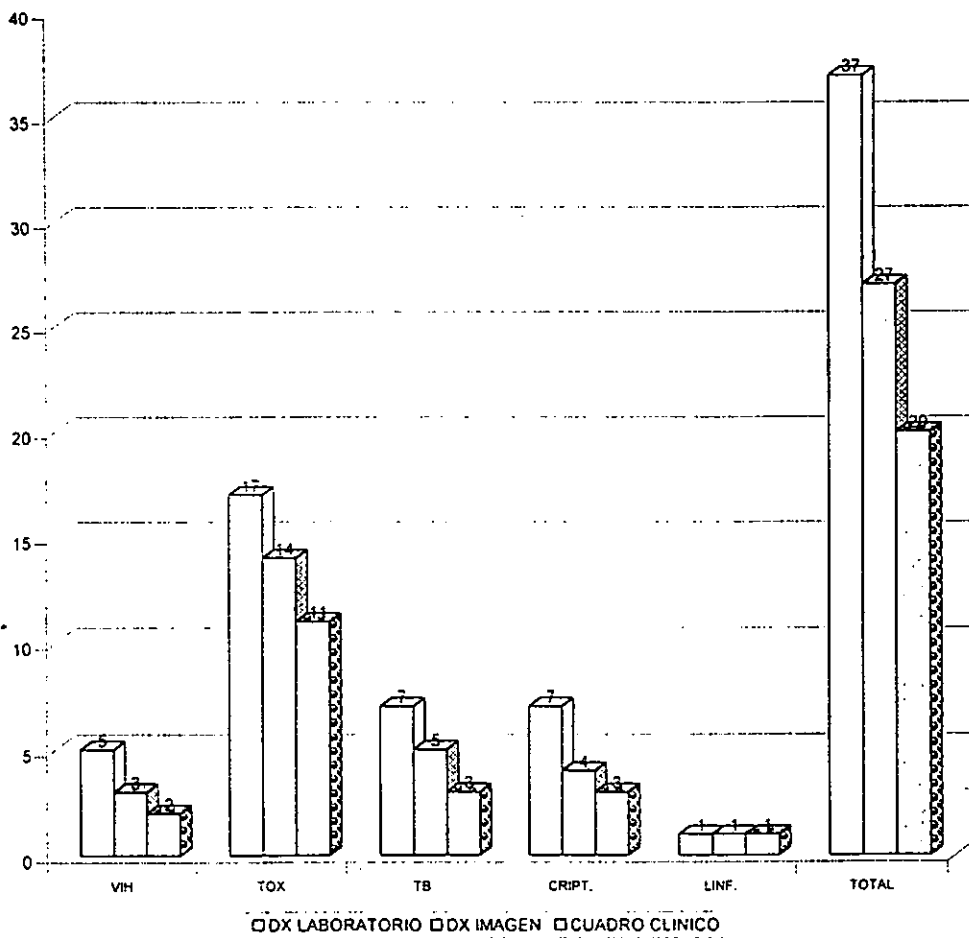
CORRELACION ENTRE DX POR IMAGEN Y CUADRO CLINICO.



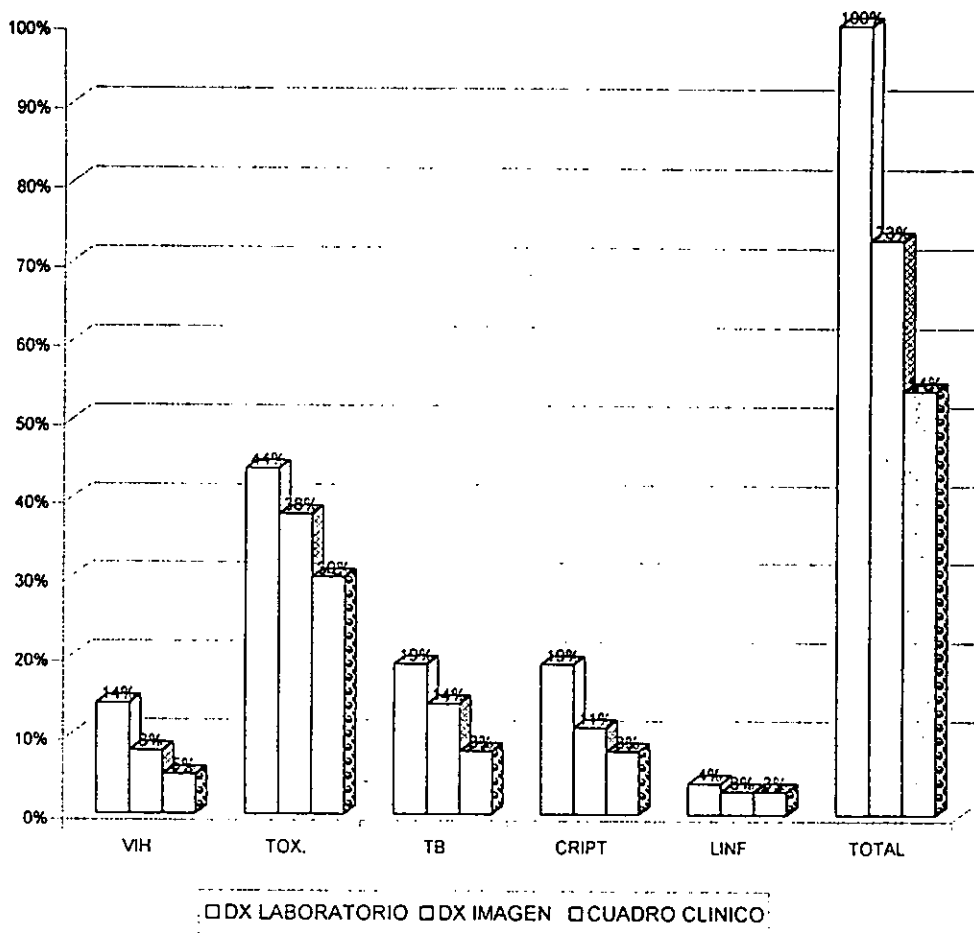
CORRELACION ENTRE DX POR IMAGEN Y CUADRO CLINICO



CORRELACION ENTRE DX POR LABORATORIO, DX IMAGEN Y CUADRO CLINICO



CORRELACION ENTRE DX POR LABORATORIO, DX POR IMAGEN Y CUADRO CLINICO



ENCEFALITIS POR VIH

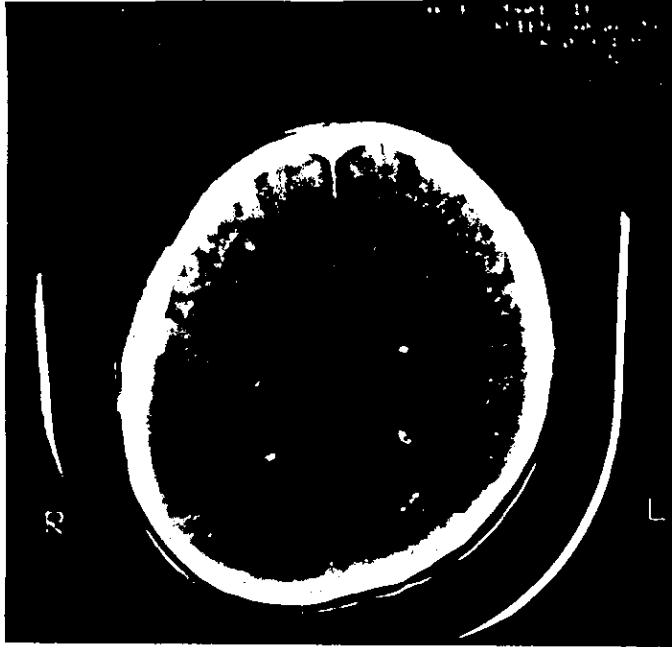

FIG. 1 Paciente masculino de 36 años con SIDA y encefalitis por VIH. TC axial contrastada, con ensanchamiento de cisuras y circunvoluciones compatible con atrofia cerebral de inicio rápido.

ENCEFALITIS POR TOXOPLASMOSIS

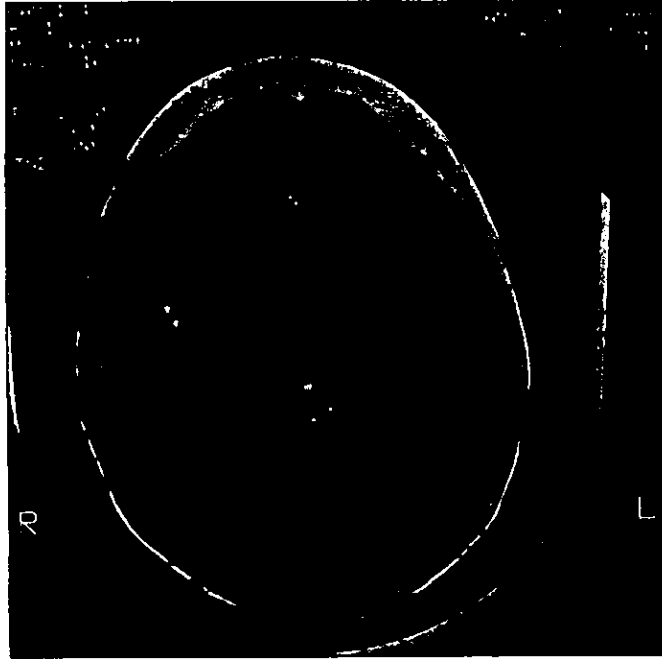


FIG.2 Hombre de 33 años con SIDA y encefalitis por toxoplasma. TC con contraste, con imágenes redondeadas en ambas regiones de ganglios basales , realce periférico y edema perilesional.

ENCEFALITIS POR TOXOPLASMA

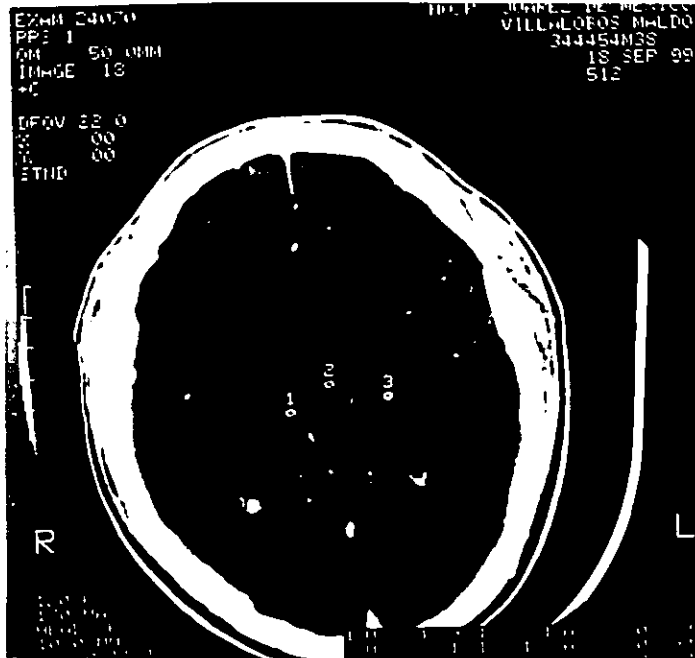


FIG. 3 .Hombre de 38 con SIDA y encefalitis por Toxoplasmosis. TC axial contrastada que muestra una imagen redondeada en ganglios basales izquierdos con realce periférico y una gran cantidad de edema a su alrededor.

ENCEFALITIS POR TUBERCULOSIS

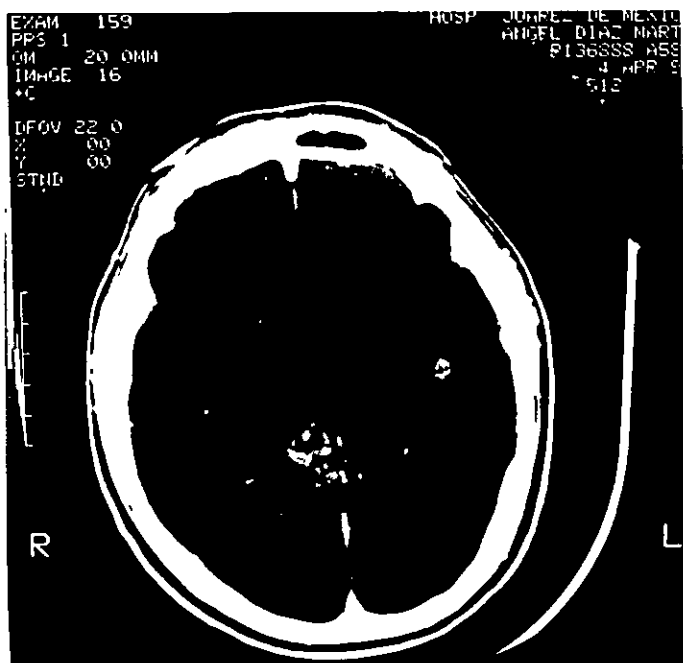


FIG. 4. Paciente masculino de 58 años de edad con SIDA y encefalitis tuberculosa. TC axial con contraste con edema cerebral, imagen hipodensa, probable infarto en región occipital derecha, dilatación de cuernos occipitales de los ventriculos laterales, e imágenes hipodensas con realce anular, localizadas en región tálamica , periventricular derecha y temporal izquierda.

ENCEFALITIS POR CRIPTOCOCOSIS

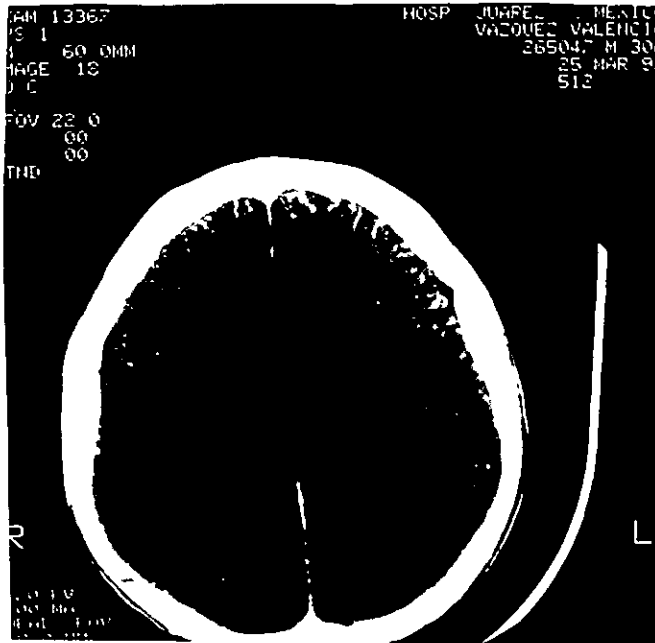


FIG.5. Masculino de 30 años con SIDA y criptococosis. TC axial con contraste con edema cerebral e imágenes hipodensas, de bordes regulares mal definidos, sin realce anular, localizadas en región frontoparietal izquierda.

LINFOMA

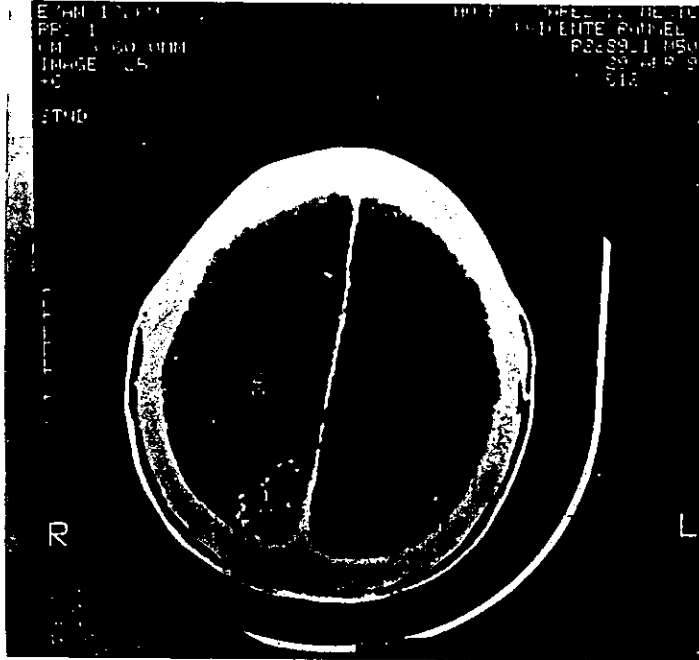

FIG.6. Masculino de 50 años con SIDA y linfoma .TC axial con contraste e imagen con realce anular y edema periférico en región frontal derecha.

LINFOMA

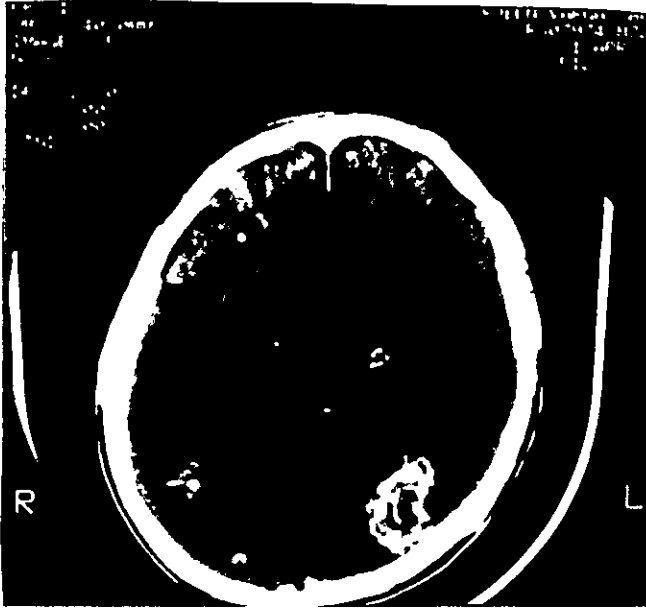

FIG.7. Masculino de 50 años con SIDA y linfoma. TC axial con contraste e imágenes redondeadas, de diversos tamaños, con realce anular y multilocalizadas.

ANALISIS DE RESULTADOS

En el Hospital Juárez de México, en el periodo comprendido entre el 30 de Noviembre de 1996 al 30 de Noviembre de 1999, se captaron 37 pacientes comprobados por laboratorio con VIH/SIDA, predominando estas complicaciones en pacientes del sexo masculino y en el grupo de edad de 26-35 años.

La efectividad diagnostica de laboratorio para VIH es de 14% en relación a un 11% en el diagnostico por imagen , para Toxoplasmosis por laboratorio es de 45% en relación a un 52% por imagen. En Tuberculosis es de 19% para un 19% de diagnostico por imagen. Para la Criptococosis es de 19% y por imagen es de 15%. En linfoma es de 3% y por imagen es de 4%, con estos resultados nosotros podemos notar que el diagnostico por imagen tiene un porcentaje de efectividad similar a el obtenido por el diagnostico por laboratorio. El porcentaje de Certeza en el diagnostico por imagen es de un 73 % comparado con el 100% obtenido por el diagnostico por laboratorio. Con estos resultados nosotros observamos que el diagnostico por imagen tiene un buen porcentaje de efectividad y de certeza.

En la correlación realizada entre los hallazgos encontrados por tomografía de cráneo y el cuadro clínico presente relacionado con estas alteraciones anatomopatologicas encontramos que solo en el 54% existe esta correlación, por lo que el cuadro clínico presente en estos pacientes no es un dato fidedigno a tomar en cuenta en el diagnostico de estos pacientes.

Los hallazgos más frecuentes encontrados en tomografía de cráneo en pacientes con encefalitis por VIH son atrofia cerebral e imágenes hipodensas sin realce. En pacientes con encefalitis por Toxoplasmosis se encontraron imágenes hipodensas con realce anular y edema perilesional con localización predominante en ganglios basales. En la encefalitis por Tuberculosis encontramos predominantemente granulomas tuberculosos (tuberculoma), edema cerebral e infartos. En la criptococosis se encontró imagen hipodensa bien definida, sin realce, localizadas en ganglios basales y tálamos . En el linfoma imágenes redondeadas u ovals con realce periférico, multilocalizadas, con edema perilesional variable, en todas las patologías se encontraron casos que no presentaban alteraciones visibles por tomografía , también se comprobó que estos hallazgos se presentan con las mismas características y frecuencia referida por estudios anteriores.

CONCLUSION

Al correlacionar el Dx por Laboratorio con el Dx emitido por el departamento de imagen del Hospital Juárez de México, el resultado obtenido de 73% comprueba que la TAC de cráneo es útil para encontrar y diagnosticar las complicaciones mas frecuentes presentadas en pacientes en VIH/SIDA , ya que proporciona datos fiables en base a las alteraciones anatomopatologicas presentadas.

El porcentaje obtenido entre el Dx por imagen (73%) y la clínica neurológica presente (54%) que corresponde con los hallazgos anatomopatológicos encontrados por TAC de cráneo no es fiable ya que personas con Dx por laboratorio de complicación por VIH/SIDA, y con alteraciones clínicas neurológicas, aun no presentan alteraciones visibles por TAC de cráneo, o presentan alteraciones anatomopatologicas no correspondientes con la severidad de clínica neurológica presentada por el paciente.

**ESTA TESIS NO DEBE
SALIR DE LA BIBLIOTECA**

BIBLIOGRAFIA

- 1.- Raphael Dolin Henry masur, Michael S Saag. AIDS THERAPY. Editorial Chuerchill,Livingston 1999. Pag. 1-11, 620-631.
- 2.- Pierre M. Trotot. B.C Decker. IMAGING OF AIDS Ed.Philadelphia 1998.Pag.83-108.
- 3.-. Michael P Federle, Alec J. Megibow. David P. Naidichi. RADIOLOGY DE AIDS. Ed.Rven Press, New York 1998. Pag.3-7,21-36.
- 4.- Lipman,T.A.Gluck and M.A. Johnsson. AN ATLAS OF DIFFERENTIAL DIAGNOSIS IN HIV DISEASE MCI. Ed.GlacWellcome.1999.Pag. 18-21,91-103.
- 5.-. Vicentde vita JR, Samuels Hellman, stevent A. James Currant Maxesex, Anthony. Fouci J.B.AIDS ETIOLOGY, DIAGNOSIS,TREATMENT AND PREVENTION.Third edition.Ed.Lippincott company 1992.Pag. 141-153,237-252.
- 6.-. Adams.Victor.Ropper. PRINCIPIOS DE NEUROLOGIA Ed. Mcgraw-Hill Interamericana. 1998. Sexta Edición.Pag. 604-641-659-662.
- 7- Marks.Greember, M.D. HANDBOOK DE NEUROSURGERY. Two Edition.Ed. Greenberg graphics, inc.Lakeland, Florida. 1997.Pag. 203-211.
- 8 Soto, José Luis. HIV-TOXOPLASMOSIS Toxoplasma cerebral en pacientes con infección con VIH/SIDA.Enfermedades de infectología y microbiología. Enero Febrero 1999,19,1.
- 9- Munsiffs s.TUBERCULOSIS HIV. A un prospective study of tuberculosis and HIV disease progresión. Jaquir inmune deficsyn flum retroviral. December 1998,19,4,361-336.
- 10- Deiter Owana.HIV TOXOPLASMOSIS The probability of acquiring primary toxoplasma infección in HIV-Infected patients: results of an 8 years retrospective study.Infection January-February. 1998,26,1,20-25.

- 11-Garly M.L.SIDA TOXOPLASMOSIS. TOXOPLASMOSIS Danish AIDS,patients In fection disease. 1998,29,6.597-600.
- 12--Magis Carlos Rodriguez.LA SITUACION DEL SIDA EN MEXICO A FINALES DE 1998. Enfermedades infecciosas y microbiológicas. 18,6,Noviembre-Diciembre.1998,236-234.
- 13-Torres, Arturo. HIV-METODOS DE LABORATORIO. El paciente HIVpositivo con métodos de laboratorio. Revista Mexicana de Patología clínica. Julio-Septiembre.1998,45,3,137-154.
- 14.- MMWR . HIV TUBERCULOSIS. Prevention and treatment of tuberculosis among patients infected with human immunodeficiency virus: principles de terapia y revisión de comentarios.octubre 1998,47, RR2,1-58.
- 15- Del Río Chiriboga C, Orzechowsky RA,Sánchez-Mejorada G.TOXOPLASMOSIS OF THE NERVOUS SYSTEMIN PATIENTS WITH AIDS IN MEXICO. Arch Med Res 1997,28,527-530.
- 16 Lippincott Williams y Wilkins. UN PROSPECTIVE STUDY OF TUBERCULOSIS AND HIV DISEASE PROGRESSION.Ed. Philadelphia.19,361-366.1998.
- 17.-Gary P.Wormser.Lippincott-Raven.AIDS and Other Manifestation of HIV Infection. Third Edition. Ed.Publishers.Philadelphia 1998,17,389-400.
- 18.-Schwniz-Rundsch. CRYPTOCCOSIS, epileptic spizuros and encephalopathy un HIV- Infected patient.Med,Prax 1997.Doc.3; 86 (49).1949-1954.
- 19.-Snyder,Moble-Burtain,Chandler . A POPULATION-HEASED STUDY DETERMINING THE INCIDANCE OF TUBERCULOSIS ATRIBUTABLE TO HIV INFECTION. J-Arquir-Immune. 1997 Nov. 1;16(3):190-194.
- 20.-TUBERCULOSIS AND HIV INFECTION FRON, PREVENTION CLINICA AND PATHOGENESIS. An- Med-Interna. Agosto; 14(5): 302-309. Junio;14(6): 310-316. Julio ; 14(7):363-368.
- 21.-Leopoldo e. Rodriguez. Juan a.Cervantes.TEMAS SELECTOS DE TOMOGRAFIA COMPUTADA Y RESONANCIA MAGNETICA.Ed. Innova. 1991. Pag13-20.
- 22.-Francisco J. Guerrero Bravo. Carlos Padrón. MANUAL DE TOMOGRAFIA COMPUTADA. Ed. Bartri 1994.Pag. 1-22.
- 23.-Anne G. Osborn. NEURORRADIOLOGIA DIAGNOSTICA. Ed. Mosby/Doyma Libros S.A. 1996. Pag. 677-679,696-701.

GLOSARIO

Criptococosis:CRIPT.

Diagnostico:Dx.

Laboratorio:Lab.

Linfoma:LINF.

Síndrome de Inmunodeficiencia Adquirida: SIDA.

Tomografía axial computarizada :TC,TAC.

Toxoplasmosis:TOX.

Tuberculosis:TB.

Virus de Inmunodeficiencia Adquirida:VIH.