



11211



10

UNIVERSIDAD NACIONAL AUTONOMA
DE MEXICO

FACULTAD DE MEDICINA

RECONSTRUCCION AURICULAR TOTAL EN UN SOLO
TIEMPO QUIRURGICO

T E S I S

QUE PARA OBTENER EL TITULO DE
POTSGRADO EN
CIRUGIA PLASTICA Y RECONSTRUCTIVA
P R E S E N T A
DR. HECTOR OMAR MALAGON HIDALGO

ASESOR: DR. FERNANDO MOLINA MONTALVA
HOSPITAL GENERAL DR. MANUEL GEA GONZALEZ

MEXICO, D. F.

2760351 2000



Universidad Nacional
Autónoma de México



UNAM – Dirección General de Bibliotecas
Tesis Digitales
Restricciones de uso

DERECHOS RESERVADOS ©
PROHIBIDA SU REPRODUCCIÓN TOTAL O PARCIAL

Todo el material contenido en esta tesis esta protegido por la Ley Federal del Derecho de Autor (LFDA) de los Estados Unidos Mexicanos (México).

El uso de imágenes, fragmentos de videos, y demás material que sea objeto de protección de los derechos de autor, será exclusivamente para fines educativos e informativos y deberá citar la fuente donde la obtuvo mencionando el autor o autores. Cualquier uso distinto como el lucro, reproducción, edición o modificación, será perseguido y sancionado por el respectivo titular de los Derechos de Autor.

**RECONSTRUCCION AURICULAR TOTAL EN
UN TIEMPO QUIRURGICO.**

Investigador Responsable: Dr. Fernando Molina Montalva

Investigador Principal: Dr. Héctor O. Malagón Hidalgo

SEDE:

Departamento de Cirugía Plástica y Reconstructiva

Hospital General Dr. Manuel Gea González

Ciudad de México.



Hospital General
"Dr. Manuel Gea González"

Subdirección de Enseñanza

DRA. MARIA TERESA VENASCO JIMENEZ
SUBDIRECTOR DE ENSEÑANZA

HOSPITAL GENERAL
DR. MANUEL GEA GONZALEZ

DIRECCION DE
INVESTIGACION

DRA. DOLORES SAAVEDRA ONTIVEROS
~~SA~~ DIRECTOR DE INVESTIGACION

DR. FERNANDO MOLINA MONTALVA
PROFESOR TITULAR DEL CURSO DE CIRUGIA PLASTICA Y
RECONSTRUCTIVA

Dedico este trabajo a mis padres que han sido mis maestros en la escuela de la vida; a mis Profesores y a mis pacientes que hicieron de mí el medico que soy actualmente, a Karla y por supuesto a todos y cada uno de mis amigos que con su apoyo, comprensión y consejo, hicieron posible la materialización de este sueño de toda mi vida, si eres alguno de ellos sólo puedo decirte:

MIL GRACIAS

INDICE:

- 1. ANTECEDENTES**
- 2. MARCO DE REFERENCIA**
- 3. PLANTEAMIENTO DEL PROBLEMA**
- 4. JUSTIFICACION**
- 5. OBJETIVOS**
- 6. HIPOTESIS**
- 7. DISEÑO**
- 8. MATERIAL Y METODO**
- 9. PARAMETROS DE MEDICION**
- 10. CAPTACION DE LA INFORMACION**
- 11. VALIDACION DE DATOS**
- 12. CONSIDERACIONES ETICAS**
- 13. RESULTADOS**
- 14. GRAFICAS**
- 15. CONCLUSIONES**
- 16. BIBLIOGRAFIA**

1. ANTECEDENTES

Las malformaciones auriculares congénitas constituyen un grupo de patologías con espectro variado que comparten como común denominador la dificultad y complejidad para su manejo, esto debido a la intrincada estructura tridimensional de la oreja, lo cual requiere del cirujano un amplio conocimiento anatómico y sentido de la estética aunado a la habilidad artística para esculpir y reproducir las formas y contornos de la oreja.

ANATOMIA

La oreja o pabellón auricular esta formado por una estructura de fibrocartilago abundante en proteoglicanos y fibroblastos; posee además una estructura compleja formada por curvas y prominencias así como depresiones. Entre las principales prominencias destacan el helix, el antihelix, el trago y el antitrago las depresiones que determinan el resto del contorno auricular incluyen la fosa triangular, la escafa y la concha.

Tanto la estructura cartilaginosa como la cubierta cutánea están irrigadas por dos plexos vasculares, el primero esta nutrido por la rama

auricular superior de la arteria temporal superficial y se distribuye en la zona de la fosa triangular y la concha; el segundo plexo que es el predominante esta irrigado por la arteria auricular posterior y sus perforantes a través del cartilago auricular, de forma que este plexo irriga todo el resto del pabellón auricular. El drenaje venoso tiene lugar a través de vasos similares a los arteriales y el drenaje linfático se lleva a cabo a través de dos sistemas, a los linfáticos parotídeos para la zona del trago y raíz del helix y a los linfáticos cervicales para el resto de la oreja.

La inervación esta provista por el nervio auricular mayor, el nervio occipital menor y por un ramo sensitivo del nervio vago o nervio de Arnold.

EMBRIOLOGIA

Embriologicamente la oreja deriva del primer y segundo arcos branquiales, lo cual explica su asociación con malformaciones derivadas de aquellas estructuras. Estos arcos branquiales dan lugar durante la sexta semana a seis primordios o botones de crecimiento, tres anteriores y tres posteriores.

Los tres anteriores dan lugar al trago, raíz y tercio superior del helix. Los tres posteriores formaran el resto de la oreja. Estos botones terminan su diferenciación alrededor la décima segunda semana

durante la cual se puede apreciar ya a la oreja con características prácticamente normales.

DEFINICION

Bajo el termino microtia se engloban un conjunto de malformaciones con un espectro variable pero que comparten el común denominador de ser consecuencia de una hipoplasia o aplasia de la totalidad de la estructura cutánea y cartilaginosa del pabellón auricular. El resto de las hipoplasias segmentarias del pabellón auricular se engloban en otras categorías y no serán objeto de estudio de esta revisión.

CLASIFICACION

Existen numerosas descripciones y clasificaciones de las malformaciones auriculares, sin embargo la mayoría de ellas tienden a ser subjetivas, poco claras y por lo tanto impracticables desde el punto de vista de uniformidad descriptiva.

Las clasificaciones mas practicas y útiles son las de Marx, Tanzer y Meurmann y las describiremos a continuación.

Marx agrupa las malformaciones auriculares en cuatro grupos:

- I. Oreja hipoplásica pero con prácticamente todas sus estructuras reconocibles.
- II. Oreja hipoplásica con algunas estructuras reconocibles.
- III. Oreja con un remanente de piel o vestigio lobular
- IV. Aplasia auricular total incluyendo el lóbulo

Tanzer en 1959 hace una clasificación mas descriptiva de las malformaciones auriculares agrupándolas de la siguiente forma:

- I. Anotia
- II. Microtia
 - A. Con atresia del conducto auditivo externo
 - B. Conducto auditivo externo permeable
- III. Malformaciones del tercio medio auricular
- IV. Malformaciones del tercio superior
 - A. Oreja constreñida
 - B. Oreja en asa
 - C. Criptotia
- V. Orejas prominentes

Meurmann hace una clasificación mas precisa enfocada únicamente a los casos de microtia:

- I. Estructura cartilaginosa con forma prácticamente normal pero de menor tamaño o zonas aisladas de hipoplasia
- II. Remanente vertical de cartilago

III. Presencia de remanente lobular

Nagata en 1992 reagrupa la microtia con fines terapéuticos de la siguiente forma:

1. Tipo concha
2. Tipo concha pequeña
3. Tipo lóbulo

FRECUENCIA

La incidencia de la microtia varia con la gravedad de la deformidad. Las anomalías severas se presentan en aproximadamente 1 de 3500 recién nacidos vivos. El lado derecho se afecta casi el doble de veces que el izquierdo y las malformaciones bilaterales ocurren en un 10% de los casos. El índice de hombre-mujer afectados es de 2:1 a 3:1. Se considera que al menos el 25 % de los casos de microtia se asocian al síndrome de microsomnia hemifacial.

ETIOLOGIA

Los estudios clásicos como el de Minkowitz en 1964 consideraron la presencia de un factor hereditario con patrón recesivo, Rogers en 1964

concluye la presencia de patrones de herencia dominantes con penetrancia progresiva en pacientes con malformaciones auriculares asociadas al síndrome de Treacher-Collins y Takahashi en 1982 en un estudio extenso en 96 familias con microtia concluye que el patrón de herencia es multifactorial con un riesgo de 5.7% de recurrencia.

Además de estos factores genéticos se han asociado casos de microtia a infecciones virales como la rubéola y al uso de talidomida.

Otra de las teorías mas aceptadas es la de Poswillo que considera a la trombosis de la arteria estapedia en el periodo embrionario como la causal del espectro de malformaciones del 1º y 2º arcos branquiales.

MALFORMACIONES ASOCIADAS

Debido a su origen embriológico que ya fue mencionado, las hipoplasias auriculares se asocian a malformaciones esqueléticas y de tejidos blandos de las estructuras derivadas del primer y segundo arcos branquiales. Así pues se le asocia con hipoplasia mandibular, microsomnia craneofacial en el 25% de los casos y según Rogers si se consideran hipoplasias mandibulares subclínicas esta proporción se incrementa hasta un 50% de los casos. El síndrome de Treacher Collins, las fisuras faciales laterales, la parálisis facial, atresia de conducto auditivo externo y malformaciones de las vías urinarias son otras malformaciones más asociadas a la hipoplasia del pabellón auricular.

La importancia de conocer estas asociaciones radica fundamentalmente en la planeación de los tiempos quirúrgicos.

MANEJO

La historia del manejo de estas malformaciones data de fines del siglo pasado cuando Ely y Dieffenbach utilizaron colgajos cervicales y mastoideos tubulizados para reproducir una oreja, posteriormente en este siglo y gracias a las aportaciones de Gillies, Peer y Tanzer se inició la época de las reconstrucciones auriculares protocolizadas. Las aportaciones de autores como Brent y Nagata han permitido la expansión y perfeccionamiento de estas técnicas permitiendo en la actualidad la protocolización y caracterización de los métodos y tiempos ideales para realizar la reconstrucción auricular total.

Una vez determinado el problema del paciente es importante durante la consulta inicial explicar a los padres y en su caso al paciente la trascendencia de su problema, las opciones de manejo y los resultados esperables de cada una de estas opciones junto con sus posibles riesgos y complicaciones. Es importante también explicar a los padres que el manejo de cada una de las alteraciones asociadas deberá seguir un orden establecido de acuerdo a lo que veremos mas adelante. En esta misma consulta se registran las características de la oreja contralateral, se toman fotografías y se realiza un modelo de la oreja normal en una

hoja de acrílico incluyendo la relación de la oreja con el canto externo y la comisura oral.

A. ANALISIS ESTETICO

Para llevar a cabo una reconstrucción adecuada de la oreja es importante conocer sus estructuras y sus relaciones y características anatómico-estéticas. De acuerdo a los estudios de Farkas y Tolleth la oreja en el plano tridimensional se encuentra localizada con una angulación entre 15 y 20° respecto a la vertical mas que paralelo al dorso nasal, su límite superior se localiza al nivel de la cola de la ceja y el inferior a nivel del reborde inferior del ala nasal, se localiza a una distancia posterior al reborde orbitario lateral similar a su longitud vertical. Su separación del cráneo o ángulo aurículo cefálico varía entre 25 y 30° o bien entre 1.5 y 2 cm. Respecto a la relación entre sus partes se considera al helix como la porción más prominente excepto en su tercio medio donde por lo general el antihelix es discretamente mas alto que el primero, El lóbulo se localiza por lo general por debajo del plano paralelo a la incisura intertragica y puede o no estar adherido en todo su trayecto a la piel de la región preauricular.

B. SECUENCIA TEMPORAL

Una vez comprendidas las metas a realizar durante una reconstrucción auricular deberá establecerse un plan de tratamiento en cuestiones

temporales, así pues tenemos que considerar aquí factores como las malformaciones asociadas, las preocupaciones de los padres del paciente, el ritmo de crecimiento de la oreja sana y la disponibilidad del material para la reconstrucción. Siempre tendrán prioridad el manejo de malformaciones esqueléticas principalmente mandibulares y la reposición de volumen al nivel de mejilla o región temporal para poder así llevar a cabo una reconstrucción en condiciones ideales. Siempre deberán dejarse para un ultimo tiempo las reconstrucciones del conducto auditivo externo debido a la presencia de cicatrices y alteración de la irrigación local secundario a estos procedimientos. La excepción a esta regla es en los casos bilaterales en los cuales siempre deberá planearse el manejo con el otorrinolaringologo de forma conjunta para evitar el retraso en el manejo de las alteraciones auditivas y la afectación de este manejo sobre la reconstrucción auricular a futuro. Aunque por lo general los padres insisten desde edades muy tempranas en la reconstrucción auricular, la edad ideal para llevarla a cabo varia de acuerdo a los autores revisados como Tanzer, Brent, etc. pero se considera en términos generales adecuada un promedio entre 6 y 9 años. A esta edad el niño en su ambiente escolar comienza a percatarse del impacto de su malformación.

El siguiente y mas importante factor a considera es el crecimiento de la oreja ya que de esto dependerá también el momento y el tamaño de la oreja a reconstruir. Según estudios de Adamson a la edad de 3 años se ha alcanzado el 85% del crecimiento auricular y según Farkas a los 9

años el 90%, se considera que el crecimiento de la oreja termina aproximadamente a los 14 años en la mujer y a los 16 en el hombre. A pesar de esto, Tanzer y Brent reportan el crecimiento de las orejas reconstruidas al ser comparadas con la oreja normal hasta en un 80% de los pacientes operados. Por ultimo es importante también considerar que a una edad mas temprana será menor la cantidad de cartílago costal disponible para la reconstrucción.

C. ESTRUCTURA DE SOPORTE

La estructura de soporte colocada por debajo de la piel es tal vez el factor más importante a considerar en una reconstrucción auricular, al seleccionar el material a emplear deberán analizarse los resultados estéticos, el numero de tiempos quirúrgicos necesarios para obtener el resultado final, la morbilidad del sitio donador, la distorsión del cartilago y los índices de exposición e infección.

A principios de este siglo Gillies inicia las primeras reconstrucciones auriculares con una estructura formada por cartílago autologo con resultados aceptables, diez años después utiliza cartílago costal homologo de procedencia materna, Peer utiliza este mismo material en hojuelas y colocado en un molde de vitalio que se siembra bajo la pared abdominal para posteriormente trasladarlo a la región mastoidea, ambos autores encontraron índices inaceptables de deformación y resorción del cartílago homologo.

Posteriormente de nuevo Gillies, Tanzer y Brent, abren la brecha de la reconstrucción auricular moderna utilizando cartilago autologo que hasta la fecha ha demostrado ser el mejor material disponible.

Dentro de los materiales aloplásticos empleados destacan el Silastic empleado en los años sesentas por Cronin y en los setentas por Ohmori con resultados estéticos satisfactorios pero índices de exposición en infección de hasta 85%. Igual suerte corrieron los implantes de Teflon y Mersilene intentados en años subsecuentes.

Por ultimo uno de los materiales aloplásticos más prometedores es el polietileno poroso o Medpore que se empezó a utilizar a principios de esta década y posee la característica de permitir el crecimiento fibrovascular dentro de su estructura con integración adecuada y buena tolerancia la exposición, entre los principales autores experimentados en su uso tenemos a Wellisz y Shanbag quienes han desarrollado estudios in vitro así como in vivo de la aplicabilidad de estas prótesis en el campo clínico reuniendo el primero 41 pacientes y el segundo 52 con índices de exposición del 12% asociándolos al uso de colgajos fasciales, sin que se requiriera de la remoción del implante en ningún caso.

Teniendo en cuenta estos factores se deberán explicar a los padres las opciones, ventajas, desventajas, riesgos y posibles complicaciones de cada uno de los métodos para poder así establecer el plan de manejo mas conveniente para el paciente

D. CUBIERTA

Aunque los primeros intentos de reconstrucción emplearon colgajos de transposición o tubulizados de las regiones cervicales y mastoideas, los estudios posteriores de la vascularidad de estos territorios he permitido el desarrollo de técnicas que emplean la piel mastoidea para dar cobertura al implante cartilaginoso o aloplastico, Chul Park y Song en estudios independientes han permitido caracterizar de forma precisa los patrones de irrigación de la piel mastoidea en estos pacientes a partir de dos sistemas, uno dependiente de la arteria temporal superficial y uno mas, tal vez el principal dependiente de la arteria auricular posterior, además se sabe en la actualidad que los patrones de irrigación de las fascias subyacentes presentan sistemas independientes a través de ramos subgaleales de la arteria temporal superficial, de los vasos occipitales y de la misma arteria auricular posterior así como algunas perforantes de sistemas intracraneanos como el colgajo de galea posterior descrito en nuestro servicio que se basa en perforantes de la arteria meningea media. Los ejemplos clásicos de estos colgajos son el de fascia temporoparietal descrito por Brent y el de fascia retroauricular o innominada descrito por Nagata. La combinación de colgajos cutáneos y fasciales permite en la actualidad la reducción de tiempos en la reconstrucción auricular total y provee de material al cirujano para la realización de reconstrucciones auriculares secundarias.

Por último uno de los problemas importantes a considerar respecto a la cobertura es la presencia de piel cabelluda, en estos casos las posibilidades de resolución varían desde la desepitelización, resección de folículos e injerto como propone Brent hasta la electrólisis y uso de Láser.

La historia del manejo de estas malformaciones se remonta a la cuarta década de este siglo cuando Peer describe el uso de cartílago morcelizado y colocado en moldes de aluminio sepultados de forma subcutánea en el abdomen para en un segundo tiempo transportar este cartílago modelado a un bolsillo subcutáneo en la región mastoidea.

Tanzer describe por primera vez su técnica en 1959 la cual inicialmente constaba de seis pasos refinándola y reduciéndola finalmente a cuatro pasos consistentes en primer lugar en la rotación del remanente lobular a través de una z-plastia asimétrica, en un segundo tiempo talla un marco de cartílago costal autólogo contralateral de las 7ª, 8ª y 9ª costillas, con las primeras dos talla en una sola pieza la base, el antihelix y con la 9ª talla el helix, en marco lo inserta a un bolsillo a través de la cicatriz anterior de la rotación del lóbulo, en un tercer tiempo realiza la separación de marco y por último realiza la profundización de concha y creación del trago con un colgajo de piel de la concha e injerto del área cruenta. Sus resultados son satisfactorios y los principales inconvenientes son el número elevado de procedimientos quirúrgicos.

En 1981 Burt Brent publica su técnica que es básicamente una modificación de los estadios de la técnica de Tanzer, Brent argumenta el hallar mayor cicatriz y menor elasticidad de la piel posteriormente a la rotación del lóbulo. Por lo anterior realiza en primer lugar la introducción del marco cartilaginoso, en un segundo tiempo rota el lóbulo, en un tercero recrea el trago y concha con el avance de un colgajo de concha según la técnica de Kirkham y un injerto compuesto condrocútaneo; en un cuarto tiempo realiza la separación de marco con un injerto de piel de espesor total. Por otro lado una aportación más radica en el uso de succión a través de los sistemas de drenaje más que el uso de presión externa como lo hacía Tanzer lo cual minimizaba las pérdidas cutáneas y mejoraba la calidad de los resultados.

Nagata reporta en 1993 su técnica consistente en un primer tiempo en la obtención de un marco de cartilago costal ipsilateral tallado de forma que en la base se encuentran los contornos del antihelix y antitrago, se tallan por separado el helix y una estructura para dar proyección extra al antihelix, por separado se talla y fija a la pieza anterior lo que correspondería al trago; de esta forma en un solo tiempo quirúrgico junto con la rotación del lóbulo se llevan a cabo los tres primeros de las técnicas anteriores. En un segundo tiempo se separa el marco auricular.

En 1994 Nagata publica modificaciones a su técnica de acuerdo al tipo de malformación, lobular, concha o pequeña concha las cuales consisten básicamente en la reducción de la estructura cartilaginosa y la rotación

de todo el remanente cartilaginoso incluyendo en su caso la concha. Los resultados de esta técnica han sido excelentes y reproducibles con complicaciones similares a las técnicas anteriores por lo que se considera en la actualidad uno de los estándares a igualar o superar.

Las ventajas de esta técnica son la reducción del número de tiempos quirúrgicos, la extensión del helix desde la concha de acuerdo a los contornos naturales de la oreja y la creación del trago, antitrigo y la incisura intertrágica de forma natural lo cual le confiere resultados estéticos superiores respecto a las técnicas clásicas.

Chul Park presenta en 1994 su técnica que es similar a la publicada por Song en 1990 y que consiste en un tallado auricular similar al de Brent, la rotación del lóbulo y rotación de un colgajo fascial retroauricular de patrón random para cubrir la cara posterior del marco cartilaginoso que se cubre con un injerto de piel de espesor total; de esta forma logra una reconstrucción auricular total en un solo tiempo quirúrgico, sin embargo desde el punto de vista estético sus resultados no son satisfactorios

2. MARCO DE REFERENCIA.

El uso de colgajos de fascia como opción de cobertura en reconstrucciones auriculares fue descrito por primera vez por Brent quien utiliza un colgajo de fascia temporal superficial para

de todo el remanente cartilaginoso incluyendo en su caso la concha. Los resultados de esta técnica han sido excelentes y reproducibles con complicaciones similares a las técnicas anteriores por lo que se considera en la actualidad uno de los estándares a igualar o superar.

Las ventajas de esta técnica son la reducción del número de tiempos quirúrgicos, la extensión del helix desde la concha de acuerdo a los contornos naturales de la oreja y la creación del trago, antitrago y la incisura intertrágica de forma natural lo cual le confiere resultados estéticos superiores respecto a las técnicas clásicas.

Chul Park presenta en 1994 su técnica que es similar a la publicada por Song en 1990 y que consiste en un tallado auricular similar al de Brent, la rotación del lóbulo y rotación de un colgajo fascial retroauricular de patrón random para cubrir la cara posterior del marco cartilaginoso que se cubre con un injerto de piel de espesor total; de esta forma logra una reconstrucción auricular total en un solo tiempo quirúrgico, sin embargo desde el punto de vista estético sus resultados no son satisfactorios

2. MARCO DE REFERENCIA.

El uso de colgajos de fascia como opción de cobertura en reconstrucciones auriculares fue descrito por primera vez por Brent quien utiliza un colgajo de fascia temporal superficial para

reconstrucciones auriculares fallidas o secundarias, En 1980 Song describe un colgajo fascial retroauricular para facilitar la reconstrucción auricular en un solo tiempo quirúrgico, sin embargo no describe el patrón vascular de dicho colgajo. Park en 1991 reporta sus resultados en reconstrucción auricular en un solo tiempo con el mismo colgajo que Song, aunque describe el patrón vascular del mismo basado en perforantes de la arteria auricular posterior y en su porción más superior por la rama posterior de la arteria temporal superficial.

Nagata en 1992 describe su técnica de reconstrucción auricular en dos estadios y posteriormente describe su técnica para reconstrucciones auriculares secundarias con el uso de colgajos de fascia temporoparietal y colgajos de fascia innominada

Zamora y Molina en 1994 describen un colgajo de galea posterior de la región retroauricular con un patrón vascular axial basado en ramas perforantes intracraneanas de la arteria menígea posterior aplicando este colgajo para el manejo de reconstrucciones auriculares secundarias y para el manejo de exposiciones del marco auricular en reconstrucciones fallidas.

3. PLANTEAMIENTO DEL PROBLEMA

¿Es factible la realización de una técnica de reconstrucción auricular en un solo tiempo utilizando un colgajo de galea posterior?

4. JUSTIFICACION

El manejo de las malformaciones auriculares congénitas implica por lo general la realización de dos a tres procedimientos quirúrgicos por lo menos, cada uno de ellos implica la exposición a agentes anestésicos, discapacidad postoperatoria temporal y costos por hospitalización. La posibilidad de realizar una reconstrucción auricular de forma total en un solo evento quirúrgico implica por lo tanto una reducción de costos, menor exposición a anestésicos y por lo tanto menores periodos de incapacidad. Asimismo de forma ideal esta técnica debe permitir la obtención de resultados estéticos similares o mejores a las técnicas habituales.

5. OBJETIVO

Determinar la factibilidad de la reconstrucción de una oreja hipoplásica o ausente en un solo tiempo quirúrgico con resultados estéticos satisfactorios empleando para ello un colgajo de galea posterior.

3. PLANTEAMIENTO DEL PROBLEMA

¿Es factible la realización de una técnica de reconstrucción auricular en un solo tiempo utilizando un colgajo de galea posterior?

4. JUSTIFICACION

El manejo de las malformaciones auriculares congénitas implica por lo general la realización de dos a tres procedimientos quirúrgicos por lo menos, cada uno de ellos implica la exposición a agentes anestésicos, discapacidad postoperatoria temporal y costos por hospitalización. La posibilidad de realizar una reconstrucción auricular de forma total en un solo evento quirúrgico implica por lo tanto una reducción de costos, menor exposición a anestésicos y por lo tanto menores periodos de incapacidad. Asimismo de forma ideal esta técnica debe permitir la obtención de resultados estéticos similares o mejores a las técnicas habituales.

5. OBJETIVO

Determinar la factibilidad de la reconstrucción de una oreja hipoplásica o ausente en un solo tiempo quirúrgico con resultados estéticos satisfactorios empleando para ello un colgajo de galea posterior.

3. PLANTEAMIENTO DEL PROBLEMA

¿Es factible la realización de una técnica de reconstrucción auricular en un solo tiempo utilizando un colgajo de galea posterior?

4. JUSTIFICACION

El manejo de las malformaciones auriculares congénitas implica por lo general la realización de dos a tres procedimientos quirúrgicos por lo menos, cada uno de ellos implica la exposición a agentes anestésicos, discapacidad postoperatoria temporal y costos por hospitalización. La posibilidad de realizar una reconstrucción auricular de forma total en un solo evento quirúrgico implica por lo tanto una reducción de costos, menor exposición a anestésicos y por lo tanto menores periodos de incapacidad. Asimismo de forma ideal esta técnica debe permitir la obtención de resultados estéticos similares o mejores a las técnicas habituales.

5. OBJETIVO

Determinar la factibilidad de la reconstrucción de una oreja hipoplásica o ausente en un solo tiempo quirúrgico con resultados estéticos satisfactorios empleando para ello un colgajo de galea posterior.

6. HIPOTESIS

Si para la reconstrucción auricular en un solo estadio se requiere de cobertura en la cara posterior del injerto de cartilago y un colgajo de galea posterior proporciona una cubierta adecuada en esta región, entonces la utilización de dicho colgajo permitirá la reconstrucción auricular en un solo tiempo quirúrgico.

7. DISEÑO

Se trata de un estudio descriptivo, abierto, experimental, prospectivo, longitudinal.

8. MATERIAL Y METODOS

8.1 Universo. Pacientes de la consulta externa del servicio de cirugía plástica del hospital General Dr. Manuel Gea González

8.2 Tamaño de la muestra. Se incluyeron todos los pacientes disponibles para el estudio los cuales se asignaron de forma secuencial.

6. HIPOTESIS

Si para la reconstrucción auricular en un solo estadio se requiere de cobertura en la cara posterior del injerto de cartílago y un colgajo de galea posterior proporciona una cubierta adecuada en esta región, entonces la utilización de dicho colgajo permitirá la reconstrucción auricular en un solo tiempo quirúrgico.

7. DISEÑO

Se trata de un estudio descriptivo, abierto, experimental, prospectivo, longitudinal.

8. MATERIAL Y METODOS

8.1 Universo. Pacientes de la consulta externa del servicio de cirugía plástica del hospital General Dr. Manuel Gea González

8.2 Tamaño de la muestra. Se incluyeron todos los pacientes disponibles para el estudio los cuales se asignaron de forma secuencial.

6. HIPOTESIS

Si para la reconstrucción auricular en un solo estadio se requiere de cobertura en la cara posterior del injerto de cartílago y un colgajo de galea posterior proporciona una cubierta adecuada en esta región, entonces la utilización de dicho colgajo permitirá la reconstrucción auricular en un solo tiempo quirúrgico.

7. DISEÑO

Se trata de un estudio descriptivo, abierto, experimental, prospectivo, longitudinal.

8. MATERIAL Y METODOS

8.1 Universo. Pacientes de la consulta externa del servicio de cirugía plástica del hospital General Dr. Manuel Gea González

8.2 Tamaño de la muestra. Se incluyeron todos los pacientes disponibles para el estudio los cuales se asignaron de forma secuencial.

8.3 Criterios de selección

8.3.1 Criterios de inclusión. Se incluyeron pacientes con diagnóstico de microtia asignados a la consulta del investigador responsable.

8.3.2. Criterios de exclusión. Pacientes menores de 8 años, pacientes operados previamente, pacientes que no aceptaron participar en el estudio.

8.3.3 Criterios de eliminación. Pacientes que no deseen o que por alguna razón no puedan participar en el seguimiento postoperatorio.

8.4 Variables

8.4.1 Independientes: Edad, sexo, patologías asociadas

8.4.2 Dependientes:

- Grado de microtia

- Resultado postoperatorio:

Exposición del injerto de cartilago

Posición de la oreja reconstruida

Definición de la oreja reconstruida

Proyección de la oreja reconstruida

9. PARAMETROS DE MEDICION

Edad: Escala de intervalo (años)

Sexo: Escala ordinal (masculino, femenino)

Grado de Microtia: Escala ordinal (I, IIa, IIb, III)

8.3 Criterios de selección

8.3.1 Criterios de inclusión. Se incluyeron pacientes con diagnóstico de microtia asignados a la consulta del investigador responsable.

8.3.2. Criterios de exclusión. Pacientes menores de 8 años, pacientes operados previamente, pacientes que no aceptaron participar en el estudio.

8.3.3 Criterios de eliminación. Pacientes que no deseen o que por alguna razón no puedan participar en el seguimiento postoperatorio.

8.4 Variables

8.4.1 Independientes: Edad, sexo, patologías asociadas

8.4.2 Dependientes:

- Grado de microtia

- Resultado postoperatorio:

Exposición del injerto de cartílago

Posición de la oreja reconstruida

Definición de la oreja reconstruida

Proyección de la oreja reconstruida

9. PARAMETROS DE MEDICION

Edad: Escala de intervalo (años)

Sexo: Escala ordinal (masculino, femenino)

Grado de Microtia: Escala ordinal (I, IIa, IIb, III)

Exposición cartilaginosa: Escala nominal (presenta o ausente)

Posición de la oreja: escala ordinal (Adecuada, inadecuada)

Definición de la oreja: Escala ordinal (Excelente, Buena (1-1.5 cm) y mala (-1 cm))

Proyección de la oreja: Escala ordinal (Excelente, Buena (1-1.5 cm) y mala (-1 cm))

10. PROCEDIMIENTO DE CAPTACION DE LA INFORMACION

En la consulta externa se seleccionarán los casos disponibles para el estudio y se programarán para su cirugía, en la consulta preoperatoria se registrarán la edad, sexo del paciente, patologías asociadas así como características de la oreja contralateral, se consignarán además el tipo y grado de microtia.

La documentación preoperatoria consta de fotografías clínicas y la toma de un modelo exacto del tamaño y contornos de la oreja contralateral, este realiza en un acetato con extensiones al canto externo y la comisura de la boca que posiciona la nueva oreja con inclinación a 20°.

Bajo anestesia general se obtiene la sincondrosis de la 7ª, 8ª y 9ª costillas contralaterales. El marco que se talla se hace del mismo tamaño y configuración obtenido en el acetato y presenta algunas variantes: 1. Para obtener una proyección similar a la oreja contralateral

Exposición cartilaginosa: Escala nominal (presenta o ausente)

Posición de la oreja: escala ordinal (Adecuada, inadecuada)

Definición de la oreja: Escala ordinal (Excelente, Buena (1-1.5 cm) y mala (-1 cm))

Proyección de la oreja: Escala ordinal (Excelente, Buena (1-1.5 cm) y mala (-1 cm))

10. PROCEDIMIENTO DE CAPTACION DE LA INFORMACION

En la consulta externa se seleccionarán los casos disponibles para el estudio y se programarán para su cirugía, en la consulta preoperatoria se registrarán la edad, sexo del paciente, patologías asociadas así como características de la oreja contralateral, se consignarán además el tipo y grado de microtia.

La documentación preoperatoria consta de fotografías clínicas y la toma de un modelo exacto del tamaño y contornos de la oreja contralateral, este realiza en un acetato con extensiones al canto externo y la comisura de la boca que posiciona la nueva oreja con inclinación a 20°.

Bajo anestesia general se obtiene la sincondrosis de la 7^a, 8^a y 9^a costillas contralaterales. El marco que se talla se hace del mismo tamaño y configuración obtenido en el acetato y presenta algunas variantes: 1. Para obtener una proyección similar a la oreja contralateral

preservamos la sincondrosis de la 7ª y 8ª costillas (Fig. 1), 2. Para obtener una curva natural en la oreja reconstruida utilizamos en una sola pieza toda la longitud de la 8ª costilla yendo desde la raíz del helix hasta su inserción en el lóbulo (Fig. 2), 3. Para la profundidad de la concha socavamos parcialmente la 7ª costilla en el sitio que le corresponde de acuerdo al acetato, 4. Luego construimos el antihelix formando la foseta triangular y la escafa o fosa semilunar y continuándolo inferiormente con el antitrago, esta estructura suturada al borde de la concha produce aun más profundidad de la misma y 5. Finalmente construimos el trago como una estructura aislada.

La cubierta se obtiene de la siguiente manera: A través de una z-plastia asimétrica realizamos la rotación del lóbulo y por esta misma incisión disecamos en un plano subcutáneo la piel de la región mastoidea llegando hasta el inicio de la piel cabelluda. Esta incisión simultáneamente permite la resección de los restos cartilaginosos.

Luego partiendo del polo superior en una línea oblicua dirigida hacia el occipital(vertex) se incide a manera de T la piel cabelluda y en un plano subcutáneo se disecciona superior e inferiormente el colgajo de galea. El pedículo de este colgajo se localiza entre 2 y 3 centímetros por arriba de la apofisis mastoides, es de origen intracraneano siendo una perforante de la arteria meningeo media que se anastomosa con la red vascular superficial de la arteria temporal superficial (Fig. 3, 4, 5).

Las dimensiones del colgajo para este propósito son de 6 centímetros en su base y una longitud de hasta 10 centímetros; este colgajo se levanta distal al pedículo hasta llegar al polo superior de la nueva oreja (Fig. 6). Por poseer una doble circulación permite fácilmente reconstruir desde un inicio el surco auriculocefalico y dar contorno al surco formado entre el helix y el antihelix.

Una vez levantado el colgajo se realiza una hemostasia cuidadosa y se inserta el marco auricular tallado; el colgajo se rota 180° y se introduce por debajo del colgajo de piel mastoidea sujetándolo al tejido subcutáneo con vicryl 5-0. Se sutura el lóbulo en su sitio dando continuidad al helix y a través de los sistemas de succión se corrobora la adhesión del colgajo de galea y del de piel a la estructura cartilaginosa (Fig. 7). Entonces se coloca sobre el colgajo de galea un injerto de espesor total de piel inguinal. Por último se coloca un sistema doble de drenajes cerrados, uno entre el marco de cartílago y la piel mastoidea y un segundo entre el colgajo de galea y el injerto de piel, este sistema de drenaje se mantiene por lo general hasta por cinco días. El paciente se cubre con antibióticos y realizamos curaciones diarias del área quirúrgica.

En el postoperatorio se seguirá al paciente en la consulta externa registrando los resultados postoperatorios a los 7 días, 2, 4, 6 y 12 meses de la cirugía. Todos estos datos serán registrados por el investigador principal.

11. VALIDACION DE DATOS

Se utilizo estadística descriptiva

12. CONSIDERACIONES ETICAS

Todos los procedimientos estarán de acuerdo a lo estipulado en el reglamento de la Ley general de salud en Materia de Investigación clínica.

11. VALIDACION DE DATOS

Se utilizo estadística descriptiva

12. CONSIDERACIONES ETICAS

Todos los procedimientos estarán de acuerdo a lo estipulado en el reglamento de la Ley general de salud en Materia de Investigación clínica.



Fig. 1. Sincondrosis de la 7^o y 8^o costillas

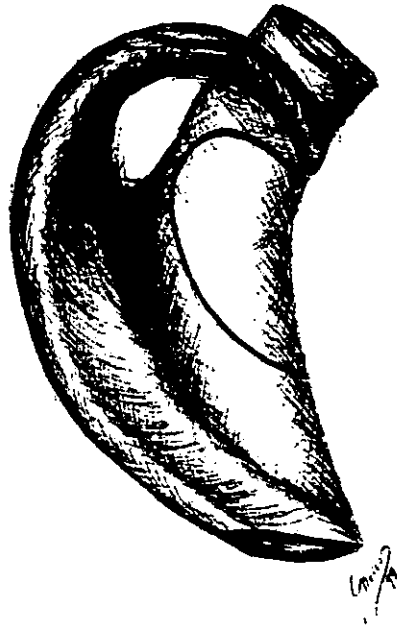


Fig. 2. Marco cartilaginoso con la 7^a y 8^a costillas

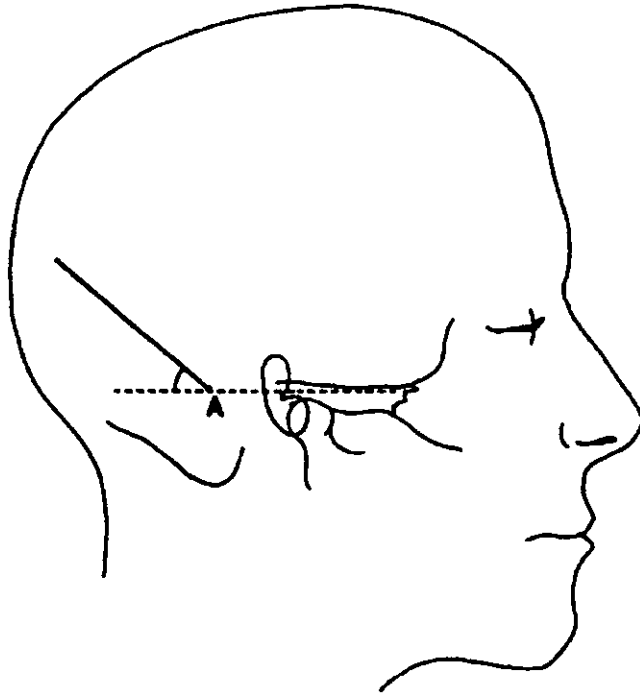


Fig. 3. Marcaje para el levantamiento del colgajo de galea.

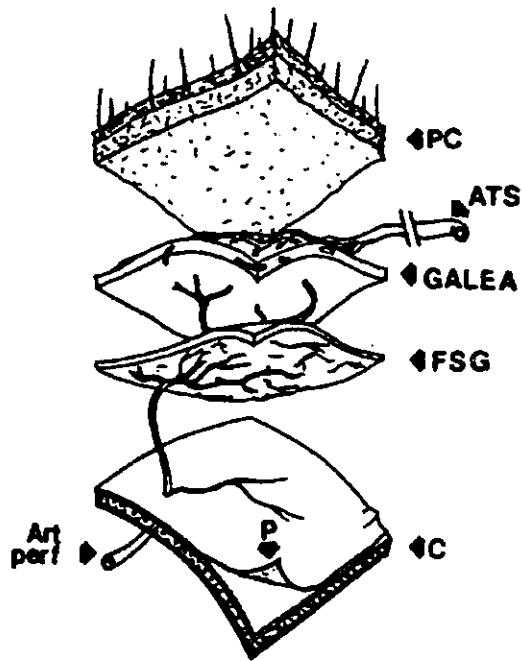
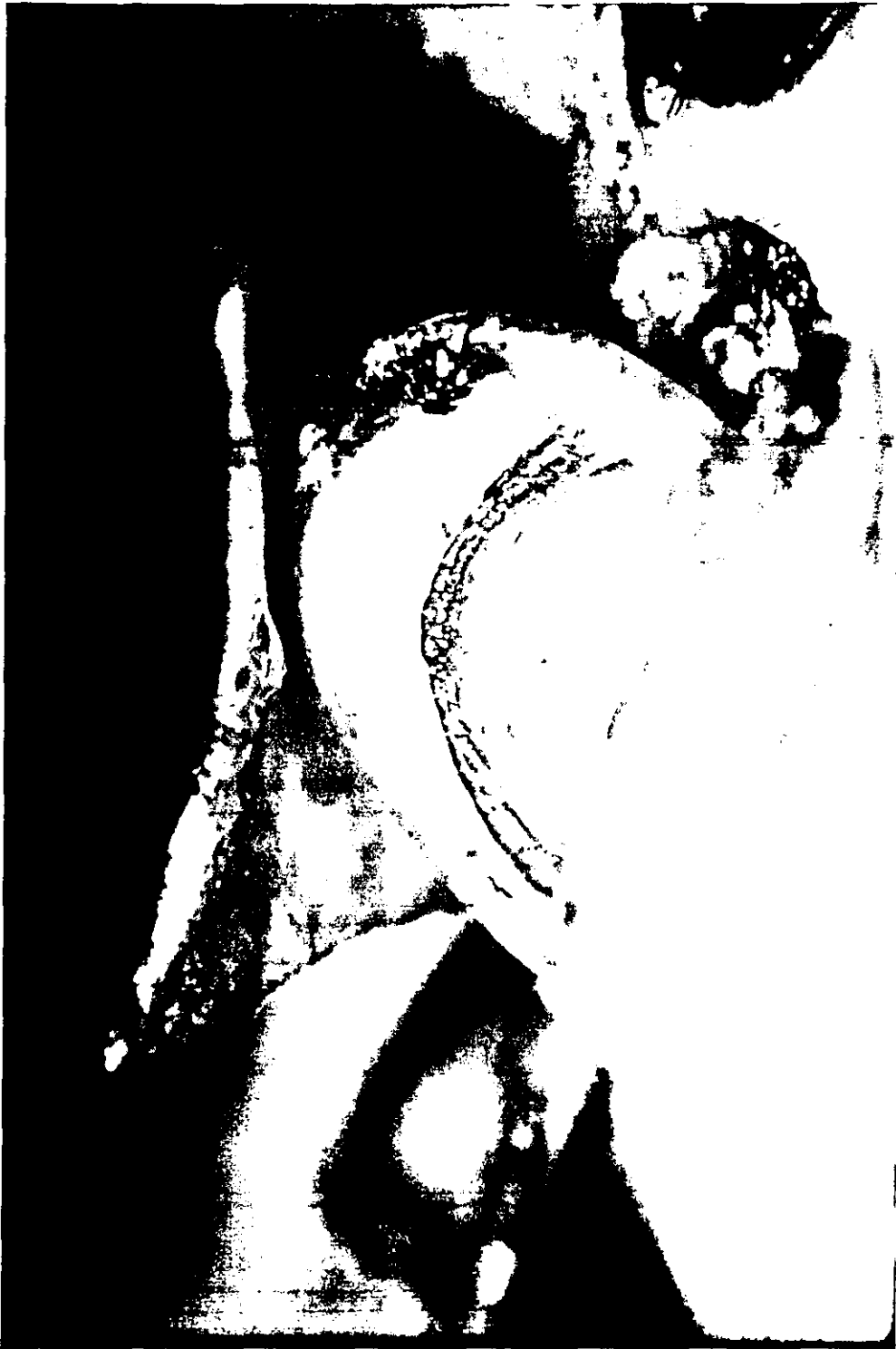

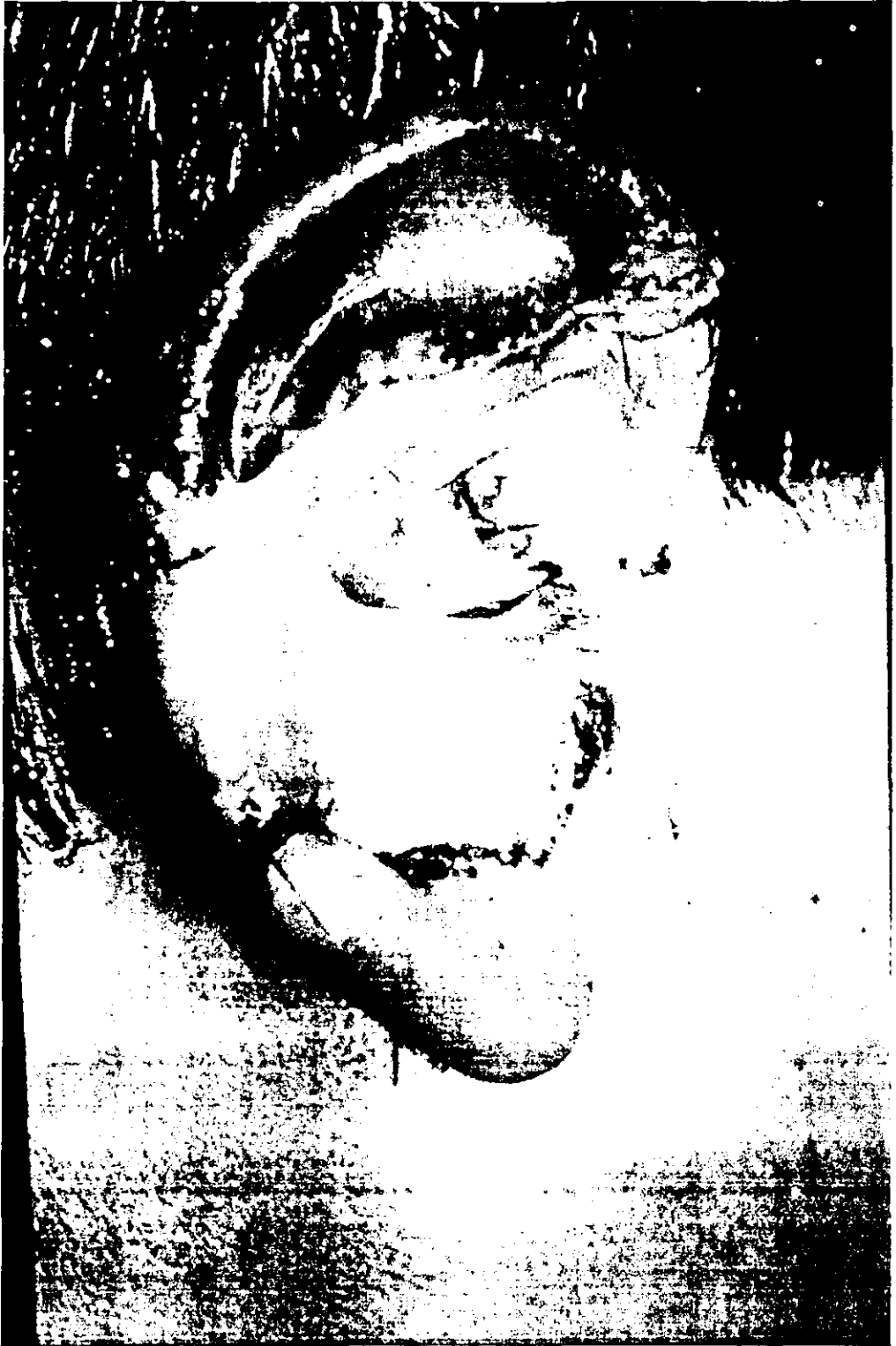Fig. 4. Anatomía vascular del colgajo de galea posterior

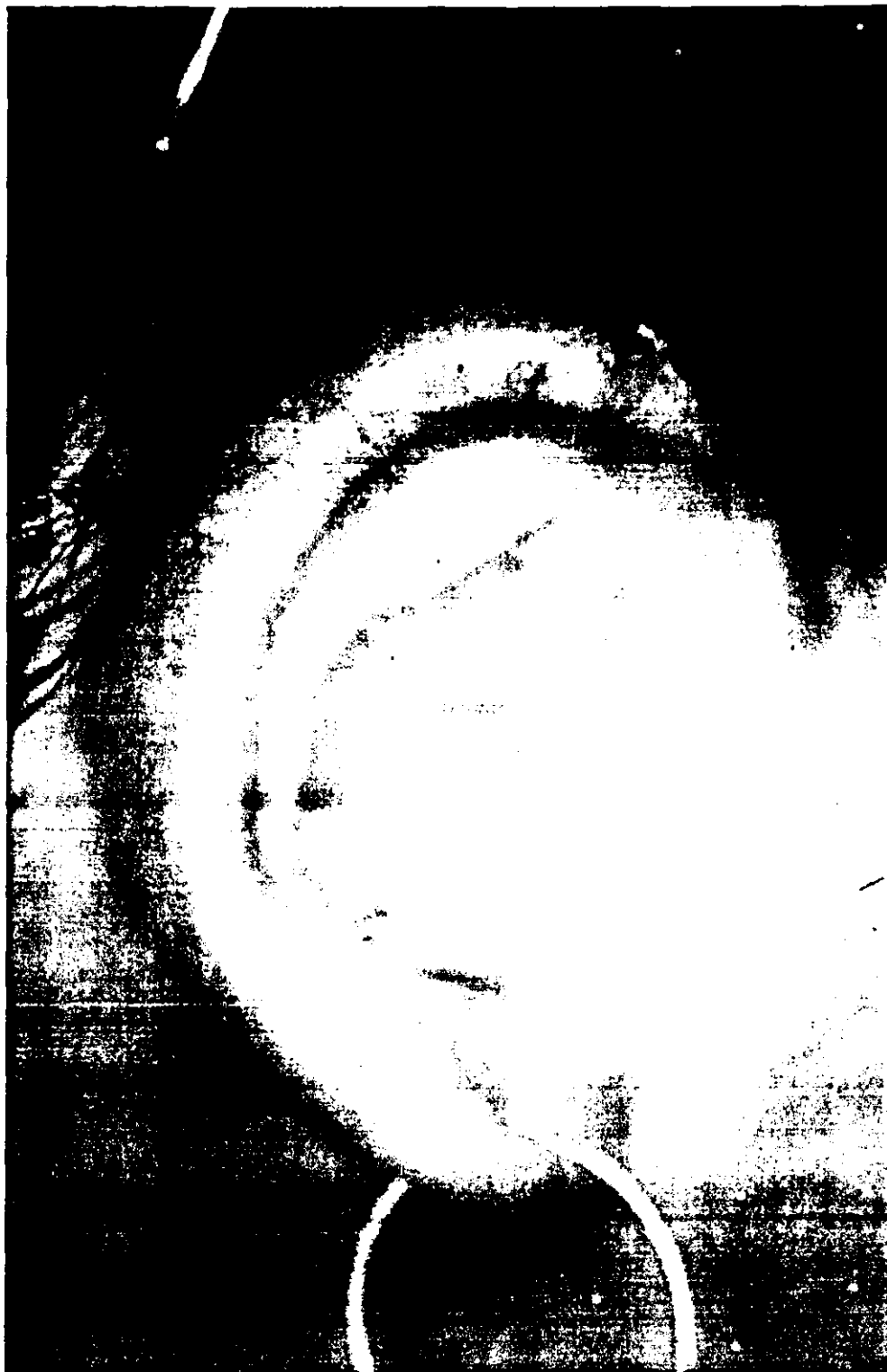

Fig. 5. Colgajo de galea rotado sobre el marco cartilaginoso









13. RESULTADOS

Se incluyeron en el estudio 6 pacientes, 4 del sexo masculino y 2 del sexo femenino con un rango de edad entre 9 y 24 años y una media de 12.5 años.(Gráfica 1) Un paciente presentaba además hipoplasia mandibular grado I según la clasificación de Pruzansky y uno mas contaba con el antecedente de una hipoplasia mandibular ipsilateral manejada previamente con distracción mandibular unilateral unidireccional.

Todos presentaban formas completas de microtia, 5 pacientes con microtia tipo IIb según la clasificación de Tanzer y uno con un grado IIa. (Gráfica 2)

Todos los pacientes se operaron bajo anestesia general con la técnica descrita previamente y sin incidentes o complicaciones transoperatorias. Un paciente presentó infección del área quirúrgica por lo que fue necesario retirar el injerto cartilaginoso, motivo por el cual fue eliminado del análisis final de datos.

En el postoperatorio inmediato se observó una definición excelente de todos los contornos de la oreja reconstruida, se observó que después de 48 hrs. esta definición disminuía transitoriamente para disminuir a partir de la segunda semana, recuperándose en promedio en los seguimientos a los 6 meses. (Gráfica 3) En el control a los seis meses se

observó una definición excelente en dos casos. En la evaluación final a los doce meses de las orejas reconstruidas, se observó una excelente definición en 4 pacientes (80%), y buena en 1 (20%).(Gráfica 7)


La posición de las orejas reconstruidas respecto a las contralaterales fue adecuada en todos los pacientes (100%).(Gráfica 4)

La proyección de las orejas en el postoperatorio inmediato fue excelente en todos los casos y en el seguimiento final a los doce meses, se encontró un resultado excelente en 4 pacientes (80%) y buena en un paciente (20%).(Gráfica 5, 8)

La dirección o angulación de la nueva oreja fue adecuada en los 6 casos (100%). (Gráfica 6)

Respecto a las complicaciones postoperatorias en el grupo total de pacientes, encontramos dos casos de exposiciones menores (33.2) que se resolvieron con la rotación de colgajos locales y una exposición mayor (16.6%) que se asoció también al único caso de infección postoperatoria y que ameritó la remoción del marco cartilaginoso. (Gráfica 9)


DISTRIBUCION POR SEXO



□ MASCULINO
■ FEMENINO

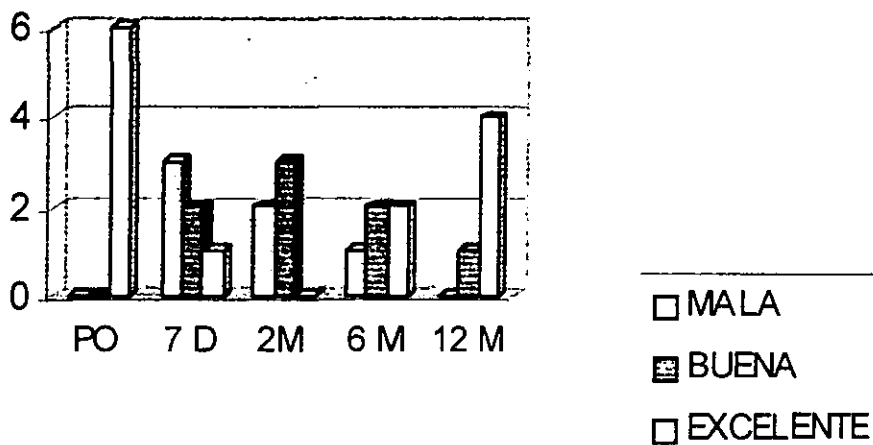
GRAFICA 1

TIPO DE MICROTIA



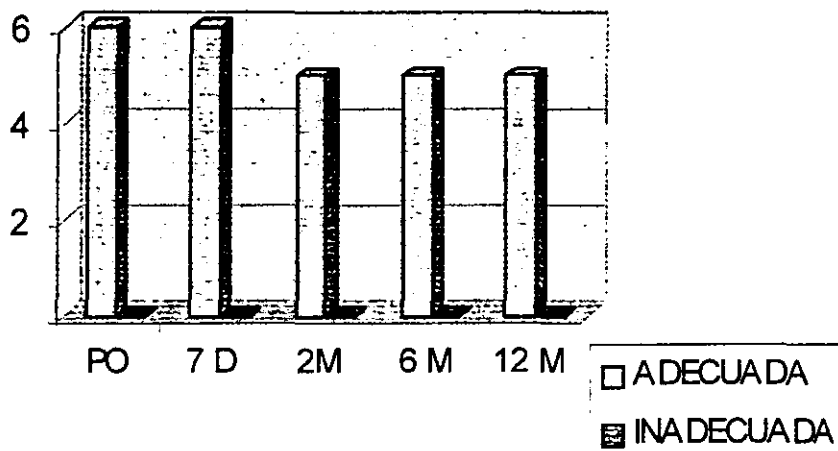
GRAFICA 2

DEFINICION



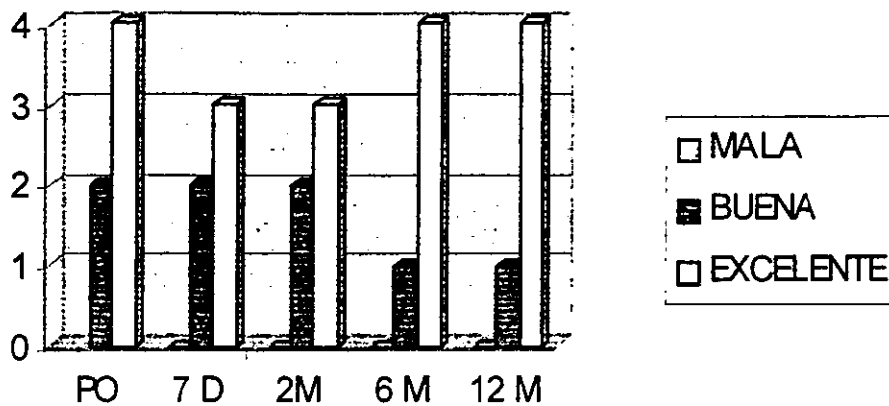
GRAFICA 3

POSICION



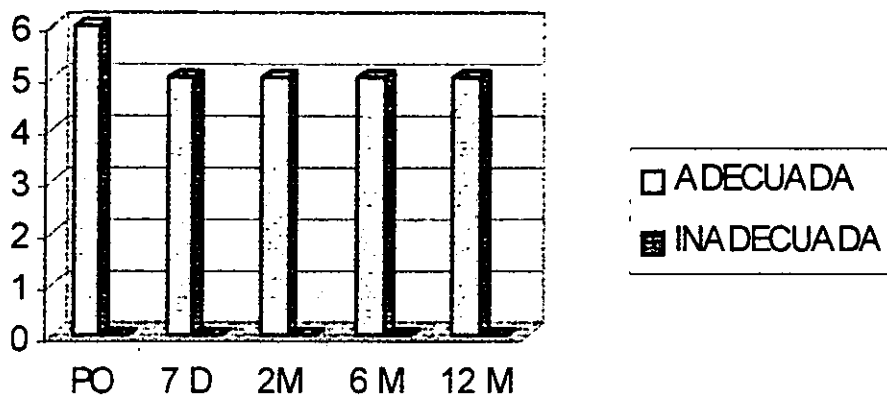
GRAFICA 4

PROYECCION



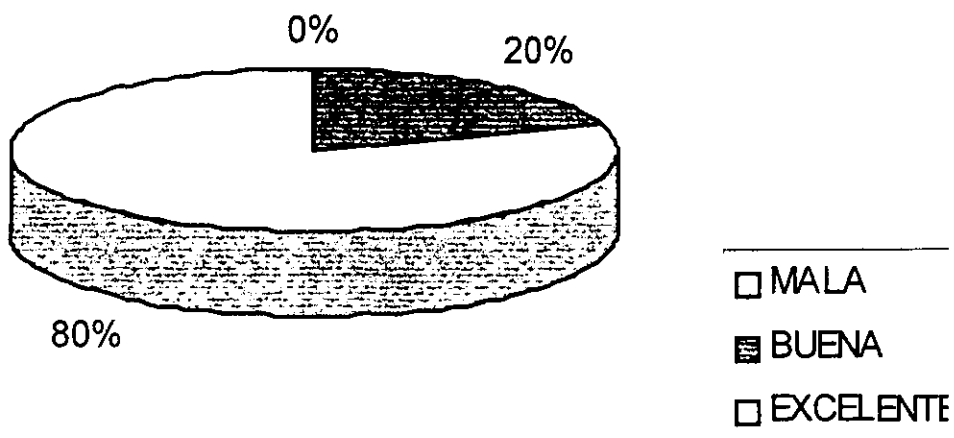
GRAFICA 5

DIRECCION



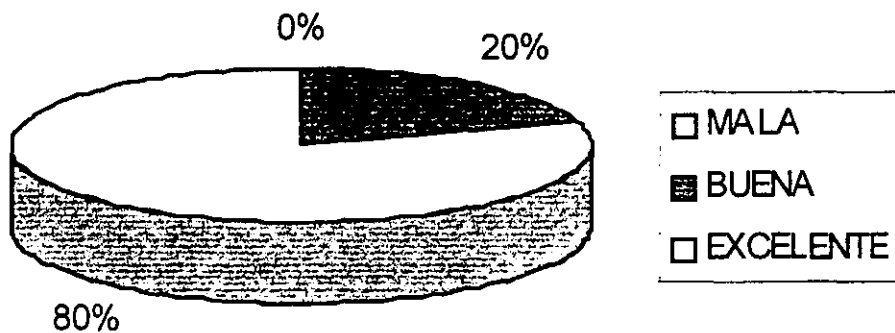
GRAFICA 6

DEFINICION FINAL



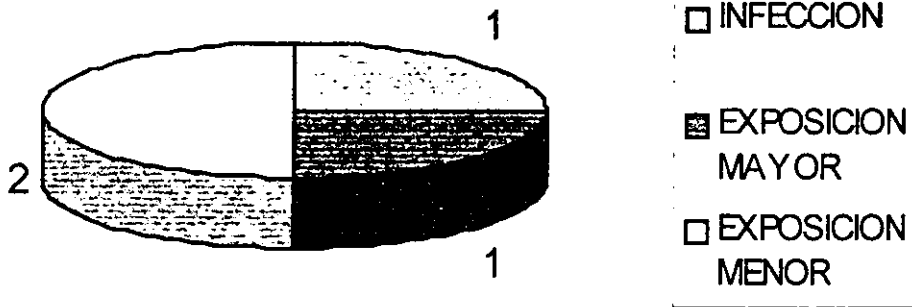
GRAFICA 7

PROYECCION FINAL



GRAFICA 8

COMPLICACIONES



GRAFICA 9

14. CONCLUSIONES

La experiencia obtenida durante el desarrollo de este estudio nos demostró que la realización del procedimiento quirúrgico es factible y con resultados satisfactorios.

El desarrollo de modificaciones al marco cartilaginoso empleado en nuestra técnica permite obtener desde el postoperatorio inmediato orejas reconstruidas con una proyección superior a las de cualquier otra técnica descrita previamente, asimismo debido a la pronunciación en sus surcos y prominencias permite e una mejor adaptación de los colgajos fasciales y cutáneos permitiendo así de la misma forma una mejor definición de cada una de las estructuras del marco. Esta estructura permite también recrear desde un inicio la cara posterior de la oreja y el surco auriculocefalico.

El colgajo axial de galea posterior descrito previamente por Molina y Zamora posee un doble patrón circulatorio, el principal derivado de una perforante extracraneana de la a. menígea media y un sistema secundario derivado de comunicantes con la arteria temporal superficial. Este doble sistema permite el levantamiento de colgajos de dimensiones suficientes para cubrir el marco fabricado y para a su vez adaptarse a las depresiones y excrecencias del mismo.

Es importante hacer notar que debido a la naturaleza de este colgajo es frecuente la presencia de congestión venosa transitoria en los primeros días del postoperatorio, lo anterior aunado al edema del colgajo de piel explica la pérdida transitoria en la definición de las nuevas orejas.

Un factor importante en la ejecución de esta técnica es la hemostasia cuidadosa y el manejo de un adecuado sistema de drenaje; nosotros empleamos un doble sistema que evita la formación de colecciones entre el colgajo de piel y el marco cartilaginoso y en segundo lugar entre el colgajo de galea y el injerto de piel.

Consideramos que la falta de definición en uno de nuestros casos puede deberse al uso de un colgajo de galea demasiado pequeño que no es capaz de adaptarse a los contornos del marco cartilaginoso, en segundo lugar consideramos que el cuadro de infección del área quirúrgica asociado al único fracaso de esta técnica pudo deberse a la presencia de un hematoma no detectado oportunamente.

Sin embargo, nuestros resultados demuestran que la técnica empleada es no solo factible sino reproducible con resultados estéticamente similares y en algunos casos superiores comparados con las técnicas de uso cotidiano consideradas como estándares de oro.

Consideramos asimismo que la ejecución de este procedimiento requiere de un alto grado de familiaridad con los procedimientos

habituales de reconstrucción auricular y tallado de cartilago así como un conocimiento preciso de la anatomía vascular de la región mastoidea y temporal.

**ESTA TESIS NO DEBE
SALIR DE LA BIBLIOTECA**

BIBLIOGRAFIA

1. Tanzer RC. Total reconstruction of the external ear. *Plast Reconstr Surg.*23:5. 1959
2. Tanzer RC. Total reconstruction of the ear, The evolution of a plan of treatment. *Plast Reconstr Surg.*47:523. 1971
3. Brent B. The correction of microtia with autogenous cartilage grafts. I. The classic deformity- *Plast Reconstr Surg.* 66:1. 1980
4. Brent B, et al. Experience with the temporoparietal fascial flap. *Plast Reconstr Surg.*76:177. 1985
5. Brent B. Auricular repair with autogenous rib cartilage grafts, two decades of experience with 600 cases. *Plast Reconstr Surg.* 90:355. 1992
6. Nagata S. A new method of total reconstruction of the auricle for microtia. *Plast Reconstr Surg.* 92: 187. 1993
7. Nagata S. Modifications of the stages in total reconstruction of the auricle. Part I. Grafting the three dimensional costal cartilage framework for lobule type microtia. *Plast Reconstr Surg.* 93:221, 1994.
8. Nagata S. Modifications of the stages in total reconstruction of the auricle. Part II. Grafting the three dimensional costal cartilage framework for concha type microtia. *Plast Reconstr Surg.* 93:231, 1994.
9. Nagata S. Modifications of the stages in total reconstruction of the auricle. Part III. Grafting the three dimensional costal cartilage framework for small concha type microtia. *Plast Reconstr Surg.* 93:243, 1994.

10. Nagata S. Modifications of the stages in total reconstruction of the auricle. Part IV. Elevation for the constructed auricle. *Plast Reconstr Surg.* 93:254, 1994.
11. Firmin, F. Ear reconstruction in cases of typical microtia. Personal experience based on 352 microtic ear corrections. *Scand J Plast Hand Surg.* 32;35. 1998
12. Hackney F. Plastic Surgery of the ear. *SRPS* 8(16) 1-40, 1997
13. Farkas. Anthropometry of the normal and defective ear. *Clin Plast Surg.* 17(2):213. 1990
14. Tolleth. A hiperarchy of values in the design and construction of the ear. *Clin Plast Surg.* 17(2): 193. 1990